G. PATURET

TRAITÉ D'ANATOMIE HUMAINE

TOME IV

SYSTÈME NERVEUX

MASSON ET Cie

TRAITÉ
D'ANATOMIE HUMAINE

TRAITÉ
D'ANATOMIE HUMAINE

A LA MÊME LIBRAIRIE

TRAITÉ D'ANATOMIE HUMAINE. *Tome I :* OSTÉOLOGIE, ARTHROLOGIE, MYOLOGIE, par G. PATURET. Un volume, avec 588 figures dans le texte.

TRAITÉ D'ANATOMIE HUMAINE. *Tome II.* MEMBRES SUPÉRIEUR ET INFÉRIEUR, par G. PATURET. Un volume, avec 741 figures dans le texte.

TRAITÉ D'ANATOMIE HUMAINE. *Tome III,* fascicule I : APPAREIL CIRCULATOIRE (à l'exclusion des veines), par G. PATURET. Un volume, avec 402 figures dans le texte.

TRAITÉ D'ANATOMIE HUMAINE. *Tome III,* fascicule II : APPAREIL CIRCULATOIRE (VEINES), APPAREIL DE LA PHONATION, APPAREIL RESPIRATOIRE, CORPS THYROÏDE-PARATHYROÏDES, THYMUS, MÉDIASTIN, par G. PATURET. Un volume, avec 354 figures dans le texte.

TRAITÉ D'ANATOMIE HUMAINE

G. PATURET
Professeur d'Anatomie à la Faculté de Médecine de Clermont-Ferrand
Chirurgien des Hôpitaux

TOME IV

SYSTÈME NERVEUX

Révision par le Professeur Philippe BELLOCQ
Membre correspondant national de l'Académie de Médecine

AVEC 563 FIGURES DANS LE TEXTE

MASSON & Cie, ÉDITEURS
LIBRAIRES DE L'ACADÉMIE DE MÉDECINE
120, Boulevard Saint-Germain - PARIS (VIe)
1964

Tous droits de traduction,
d'adaptation et de reproduction,
par tous procédés,
y compris
photographie et microfilms,
réservés pour tous pays.

© Masson et Cie, Paris, 1964.
(Printed in France.)

DIVISION DU SYSTÈME NERVEUX

Le système nerveux est un système fort complexe qui tient sous sa dépendance toutes les fonctions de l'organisme, telles que : motricité, sensibilité, vision, audition, olfaction, gustation, équilibration, sens des attitudes, sécrétions, intellectualité, psychisme, etc. Le système nerveux est partout, dans tous les organes, dans tous les tissus à l'exception cependant du cartilage, le seul tissu qui ne soit ni vascularisé, ni innervé; c'est par son intermédiaire que nous sommes constamment en relation avec le milieu dans lequel nous vivons.

⁂

1° ***Du point de vue anatomique,*** il est classique de diviser le système nerveux en *trois parties,* qui sont :

a) Le **système nerveux central** ou **système nerveux cérébral-spinal** ou **névraxe;** profondément situé, il est entouré de membranes appelées *méninges :* l'une *protectrice* (dure-mère), et l'autre *nourricière* (pie-mère); le névraxe comprend lui-même *deux segments,* qui sont : α) un *segment intra-cranien* appelé *encéphale*; β) et un *segment intra-rachidien* appelé *moelle épinière*; l'encéphale se subdivise à son tour en *trois parties,* qui sont : le *cerveau,* le *tronc cérébral* (bulbe rachidien, protubérance annulaire et mésencéphale) et le *cervelet.*

b) Le **système nerveux périphérique** est représenté par l'ensemble des cordons nerveux qui se détachent du névraxe et que l'on distingue : α) en *nerfs crâniens,* pour ceux qui naissent du tronc cérébral; β) et en *nerfs rachidiens,* pour ceux qui partent de la moelle épinière; ces derniers ont une disposition métamérique.

c) Et le **système sympathique** représenté macroscopiquement, d'une part, par *deux chaînes ganglionnaires* qui sont placées de chaque côté de la colonne vertébrale *(chaînes sympathiques latéro-vertébrales),* et, d'autre part, par de multiples *ganglions sympathiques*; parmi ceux-ci, les uns sont disséminés sur le trajet de certains nerfs (ganglion ophtalmique, ganglion optique d'Arnold, ganglion sphéno-palatin de Meckel, ganglion de Cloquet-Luschka); les autres occupent certaines régions, où ils contribuent à la formation de plexus importants (ganglion de Wrisberg, plexus solaire, plexus hypogastrique); enfin, certains sont placés au niveau d'organes (parois de l'intestin, capsules surrénales).

Des *anastomoses* à disposition métamérique relient les chaînes sympathiques latéro-vertébrale aux nerfs rachidiens; ce sont les *rameaux communicants (rami communicantes).*

Disons cependant qu'une telle division est purement arbitraire et que si elle est commode pour l'étude descriptive, morphologique, du système nerveux, elle ne satisfait pas pour l'étude de sa systématisation, car elle ne tient nullement compte du rôle fonctionnel des différentes parties constitutives du système nerveux; aussi, à cette division purement morphologique, préférons-nous la division suivante à caractère anatomo-physiologique.

2° ***Du point de vue physiologique,*** on distingue *deux systèmes nerveux* qui s'opposent l'un à l'autre et qui sont :

a) Le **système nerveux volontaire** ou **somatique** ou **système nerveux de la vie de relation.**

b) Le **système nerveux involontaire** ou **système nerveux végétatif** ou **organique.**

SYSTÈME NERVEUX VOLONTAIRE

Ce système tient sous sa dépendance toutes les principales fonctions de l'organisme, à savoir : 1° la *motricité volontaire* ou *somatique* en rapport avec l'action de tous les muscles striés (muscles de la vie de relation); dans ce cadre rentrent, la *locomotion* prise dans le sens le plus général, y compris l'expression de la physionomie, les déplacements des yeux, de la tête, du tronc, etc, la *mastication,* la *déglutition,* la *phonation,* le *langage articulé,* la *respiration* (1), etc.; 2° et la *sensibilité générale* et *spéciale*; en un mot toutes les sensations et toutes les impressions qui nous sont communiquées par le milieu extérieur dans lequel nous vivons.

Soumis à l'action de la volonté, nous pouvons à tout instant déclencher et diriger un acte moteur somatique *(action effectrice),* contrôler ses effets, les réduire ou les intensifier à notre gré.

SYSTÈME NERVEUX INVOLONTAIRE

Indépendant de notre volonté, son rôle est bien différent du précédent et son contrôle nous échappe; ses effets étant incontrôlables, il agit en quelque sorte « *pour son propre compte* »; c'est le *système nerveux autonome* (Langley) ou *système nerveux végétatif* dans le cadre duquel rentre toute l'étude du *sympathique*; il nous est impossible de modifier volontairement notre rythme cardiaque, l'état de tonicité de nos vaisseaux, notre sécrétion sudorale, etc.

Le système nerveux autonome tient sous sa dépendance : 1° la *motricité involontaire*; c'est-à-dire celle qui revient : d'une part, à la musculature lisse (organique, vasculaire et cutanée); et, d'autre part, au muscle cardiaque (exemples : rythme du cœur et tonus du myocarde, vaso-motricité, motricité gastro-intestinale, motricité utérine); 2° les *sécrétions glandulaires* ou *muqueuses* (sécrétions lacrymale, salivaire, gastro-intestinale, hépatique, pancréatique, rénale, sudorale, ainsi que toutes les sécrétions des glandes endocrines); 3° et la *sensibilité organique.*

Nous verrons ultérieurement que le *sympathique* se subdivise à son tour en *deux parties,* qui sont : *a)* l'*orthosympathique* (chaînes sympathiques paravertébrales); *b)* et le *parasympathique*; en ce qui concerne ce dernier, disons dès maintenant que suivant la localisation de ses centres effecteurs (2) on distingue : α) un *parasympathique crânien* dont les centres (noyaux d'origine) occupent le tronc cérébral tout comme les noyaux moteurs des nerfs crâniens; leurs fibres nerveuses suivent le même trajet que ces derniers; β) et un *parasympathique sacré* ou *pelvien* dont les centres occupent la partie terminale de la moelle (épicône et cône terminal) et dont les fibres nerveuses suivent le trajet des branches constitutives du plexus sacré (d'où leur dénomination); enfin, certains organes ont une *double innervation sympathique* : c'est le cas du *cœur* qui possède une innervation

---

(1) Dans la respiration, la volonté n'intervient que pour modifier le rythme, la fréquence et l'amplitude des mouvements respiratoires.

(2) Nous qualifions de *centres effecteurs,* les centres d'origine du nerf (*centres nucléaires* ou *noyaux moteurs* ou *sécrétoires*).

orthosympathique (nerfs cardiaques du sympathique) et une innervation parasympathique d'origine vagale (nerfs cardiaques du pneumogastrique).

Malgré ces divisions bien tranchées : d'une part, anatomique, et, d'autre part, physiologique du système nerveux, il ne faut pas croire qu'il existe dans l'organisme une délimitation nette et précise en ce qui concerne l'un et l'autre de ces systèmes; tout au contraire *les deux systèmes s'interpénètrent* et le système nerveux cérébro-spinal qui représente à lui seul plus de 95 p. 100 du système nerveux volontaire renferme tous les centres végétatifs intra-axiaux étagés depuis le diencéphale (centres diencéphaliques sympathiques de la région infundibulo-tubérienne) jusqu'au cône terminal de la moelle; d'autre part, la majeure partie des nerfs sont mixtes et renferment simultanément des fibres nerveuses de la vie de relation (système nerveux cérébro-spinal proprement dit) et des fibres nerveuses sympathiques (fibres de Remak); enfin, au niveau de certains organes, les deux systèmes se rencontrent côte à côte; c'est ainsi que le muscle strié possède une double innervation : d'une part, une innervation motrice volontaire (d'origine cérébro-spinale) de laquelle dépend l'effet moteur, ainsi que la notion d'attitude au cours de la contraction musculaire (kinesthésie); et, d'autre part, une innervation sympathique qui tient sous sa dépendance le tonus musculaire.

Bien que le système végétatif soit indépendant de la volonté, il est soumis à certaines actions telles que celles qui sont déclenchées par les sécrétions des glandes endocrines (hormones) et par les vitamines; enfin, il subit aussi l'influence du psychisme; en conséquence il n'est donc ni le siège d'une activité indépendante, ni le chef autonome de ses réactions apparentes, et suivant l'expression de Leriche « il est l'esclave et non le maître ».

Quoi qu'il en soit, on peut dire que le *fonctionnement idéal* et *normal* du système nerveux exige un *état d'équilibre* dans l'action de ces deux systèmes : *système nerveux volontaire* et *système nerveux végétatif*; qu'une cause quelconque (traumatismes, fatigue, surmenage physique et intellectuel, privations, carence alimentaire, chagrins, émotions, troubles endocriniens) amène des perturbations dans le fonctionnement de l'un ou de l'autre; alors, il se produira très rapidement une rupture d'équilibre telle, qu'elle entraînera par la suite, soit l'apparition d'un *syndrome de dystomie neuro-végétative*, soit des modifications du psychisme.

SYSTÈME NERVEUX CENTRAL

CONSTITUTION ANATOMIQUE GÉNÉRALE DU SYSTÈME NERVEUX CENTRAL

Le système nerveux central est composé de *deux substances* : la **substance blanche** et la **substance grise.**

a) **Au niveau de la moelle épinière,** la substance grise est centrale; elle forme l'axe gris médullaire (moelle grise) disposé autour du canal de l'épendyme; la substance blanche (moelle blanche) est située à la périphérie, où elle forme les *cordons* de la moelle.

b) **Au niveau du cerveau et du cervelet,** la substance grise occupe à la fois la périphérie, où elle constitue l'écorce cérébrale ou cérébelleuse, et le centre, où elle est représentée par les noyaux gris centraux qui sont, soit des centres de relais, soit des centres effecteurs.

La *substance grise* est en majeure partie composée de *cellules nerveuses,* tandis que la *substance blanche* contient les *fibres nerveuses*; mais des *éléments de soutien* (cellules et fibres), nombreux et variés, occupent à la fois les deux substances (voyez plus loin).

La *substance grise* contient les *centres effecteurs* et *récepteurs,* c'est aussi la *zone des synapses* ou des *articulations interneuronales.*

La *substance blanche* est presque exclusivement constituée par des fibres nerveuses myélinisées : c'est la partie qui correspond à la *transmission des influx nerveux.*

1. — *Cellules nerveuses.*

Les cellules nerveuses occupent la substance grise du névraxe, les ganglions spinaux, les ganglions annexés aux nerfs crâniens et la rétine, au niveau de laquelle elles présentent des caractères spéciaux.

Leur forme et leurs dimensions sont des plus variables.

MORPHOLOGIE GÉNÉRALE. — Suivant les points où on les envisage, les cellules nerveuses se présentent sous des *formes* différentes : polygonales étoilées à contour polycyclique (cellules radiculaires des cornes antérieures de la moelle), pyramidales triangulaires (cellules pyramidales de l'écorce cérébrale, cellules mitrales), ovoïdes, piriformes ou lenticulaires (cellules de Purkinje de l'écorce cérébelleuse), arrondies (grains).

Du point de vue morphologique, ce qui caractérise la cellule nerveuse, ce n'est pas tant l'aspect de son corps cellulaire que les *prolongements* qui s'en détachent, tels que les *dendrites* et le *cylindraxe,* et c'est là un *caractère commun* à toutes les cellules des centres nerveux.

D'après les *prolongements* qu'elles émettent, on peut classer les cellules nerveuses en *trois* catégories, qui sont : *a)* les *cellules unipolaires,* pourvues d'un seul prolongement, et nous citerons comme exemple la cellule en T de Ranvier (1) des ganglions spinaux (voy. : fig. 1) (en réalité cette cellule est bipolaire à l'origine et si elle est devenue secondairement unipolaire, c'est par accolement partiel des deux prolongements cylindraxiles) et les cellules amacrines de la rétine; *b)* les *cellules bipolaires,* dont le corps cellulaire

(1) Histologiste français (1835-1922), fut professeur d'Anatomie générale au Collège de France.

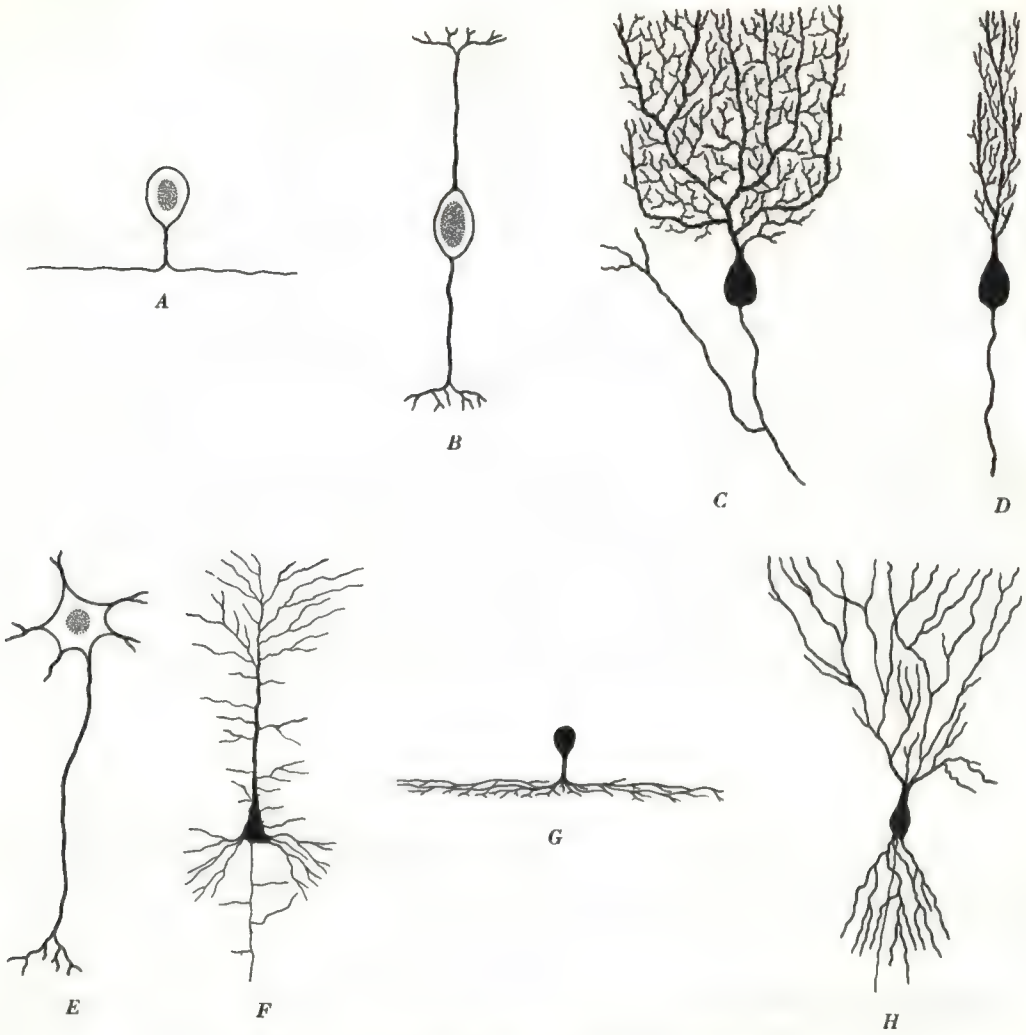

FIG. 1. — *Principaux types de cellules nerveuses.*

A. Cellule unipolaire (cellule en T de Ranvier).
B. Cellule bipolaire (rétine).
C. Cellule de Purkinje, vue de face (écorce cérébelleuse).
D. Cellule de Purkinje, vue de profil.
E. Cellule multipolaire (cellule radiculaire motrice des cornes antérieures de la moelle).
F. Cellule pyramidale (écorce cérébrale).
G. Cellule amacrine (rétine).
H. Cellule à panaches opposito-polaires (corne d'Ammon).

émet deux prolongements, l'un périphérique, l'autre central; elles appartiennent au système des voies sensorielles (cellules bipolaires de la rétine, cellules olfactives); enfin, dans cette catégorie se classent également les *cellules de Purkinje* de l'écorce cérébelleuse dans lesquelles les arborisations protoplasmiques qui constituent la ramure se détachent

en un point diamétralement opposé au cylindraxe; elles sont implantées sur un tronc protoplasmique très court *(tronc dendritique)* et situées dans un même plan à la manière des « rameaux d'espalier »; on dit alors que l'arborisation de la cellule est unipolaire (voy. : fig. 1, *C* et *D*); *c)* les *cellules multipolaires*, qui émettent un grand nombre de prolongements plus ou moins ramifiés; les uns appelés *dendrites* sont des prolongements protoplasmiques, les autres appelés *cylindraxes* constituent la *fibre nerveuse*; à cette catégorie appartiennent les *cellules étoilées à prolongements rayonnants*, telles que les cellules radiculaires des cornes antérieures de la moelle; dans ces cellules l'arborisation est multipolaire; *d)* les *cellules à gros tronc protoplasmique* terminé par des ramifications en panache et qui de plus émettent parfois sur leurs différentes faces des prolongements secondaires : telles sont, les *cellules amacrines* de la rétine, les *cellules pyramidales* de l'écorce cérébrale et les *cellules à panaches opposito-polaires* que l'on rencontre dans la corne d'Ammon (voy. : fig. 1).

Les *cellules apolaires* n'existent que chez l'embryon où elles représentent un stade évolutif vers la cellule nerveuse proprement dite.

VOLUME ET DIMENSIONS. — Le *volume* des cellules nerveuses est tout aussi différent que leur forme.

Certaines cellules atteignent à peine les dimensions d'un globule rouge, tels sont les grains du cervelet dont le diamètre est de 4 à 6 μ; d'autres sont au contraire relativement volumineuses, comme les cellules radiculaires des cornes antérieures de la moelle (130 à 150 μ chez l'homme; chez certains poissons, elles atteignent un demi-millimètre et sont visibles à l'œil nu); et les cellules pyramidales de l'écorce cérébrale dont certaines appelées cellules giganto-pyramidales ou cellules de Betz atteignent 60 à 120 μ.

STRUCTURE. — La cellule nerveuse est composée d'un *noyau*, de *cytoplasme* et de *prolongements*.

1° Le **noyau** apparaît sous l'aspect d'une masse sphéroïde ou ovoïde à contours bien limités, situé au centre ou tout près du centre de la cellule; généralement volumineux, il est clair et peu colorable; la majeure partie de la chromatine est condensée et apparaît très fortement colorée sur les préparations.

Il ne possède pas de centrosome et par ce fait il est dépourvu de tout pouvoir cinétique; la cellule nerveuse ne se multiplie pas.

2° Le **cytoplasme** est nettement délimité; l'emploi de certaines méthodes de fixation et de coloration permettent de mettre en évidence au sein du protoplasme certains caractères qui sont spéciaux aux cellules nerveuses; indépendamment des mitochondries *(neurosomes)* des enclaves graisseuses et des pigments, le cytoplasme des cellules nerveuses possède : une substance chromophile ou tigroïde représentée par les *corps de Nissl* (1) (ceux-ci sont très développés dans les cellules pyramidales de l'écorce cérébrale) (voy. : fig. 2), un réseau de *neurofibrilles* et un *appareil réticulaire* (appareil réticulaire de Golgi et canalicules de Holmgren [2]).

Pour les détails, voyez les *Traités d'Histologie*.

3° Les *prolongements protoplasmiques* ou *dendrites* sont le plus souvent fort nombreux (cellules multipolaires, cellules de Purkinje); ils sont irrégulièrement calibrés et hérissés de varicosités *(perles de Cajal)* ou d'épines sur leur trajet *(épines de Cajal)* (voy. : fig. 1).

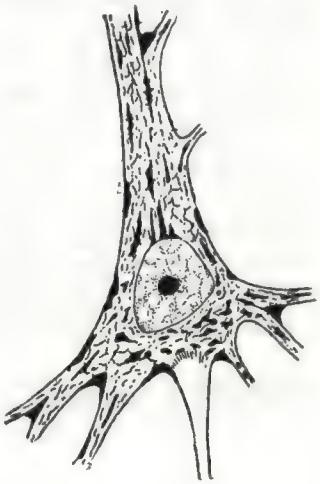

FIG. 2. — *Disposition des corps de Nissl dans une cellule pyramidale de l'écorce cérébrale.*

Le cylindraxe et son cône d'implantation sont représentés à la partie inférieure de la figure.

(1) Histologiste allemand (1860-1919).
(2) Histophysiologiste suédois (1831-1893); fut professeur à l'Université d'Upsal.

2. — *Fibres nerveuses.*

Les *fibres nerveuses* ou *axones* forment la substance blanche des centres nerveux et les nerfs; ce sont de véritables conducteurs chargés de transporter l'influx nerveux d'un point à un autre.

Leurs *dimensions* sont très variables : les unes sont très grêles et leur diamètre n'excède par 2 μ, tandis que d'autres atteignent 30 μ de diamètre; les plus longues sont celles qui partent des cellules radiculaires des cornes antérieures de la moelle et qui sont destinées à la musculature de la plante du pied.

Certaines fibres nerveuses ne sortent pas du névraxe, en particulier celles qui participent à la constitution des principales voies de conduction (proto-neurone du faisceau pyramidal, neurones des voies des sensibilités à l'exclusion du proto-neurone) et des systèmes d'association (fibres du corps calleux et de la bandelette longitudinale postérieure par exemple).

La fibre nerveuse ou plus exactement son cylindraxe se détache : tantôt du corps cellulaire, au niveau d'une zone d'aspect tronc-conique appelée *cône d'implantation* suivie d'une partie légèrement rétrécie désignée sous le nom de *collet* (voy. : fig. 2), tantôt d'un prolongement dendritique; cette disposition est particulièrement fréquente au niveau des cellules pyramidales de l'écorce cérébrale et plus spécialement dans l'*area precentralis* (voy. : fig. 138).

STRUCTURE. — Du point de vue structural, on distingue *deux variétés* de fibres nerveuses : *a)* les unes sont pourvues d'un manchon de graisse phosphorée appelée *myéline*; ce sont les *fibres myéliniques* ou *fibres à myéline*; *b)* les autres en sont dépourvues; ce sont les *fibres amyéliniques* ou *fibres de Remak.*

Fibres à myéline. — Elles se distinguent par leur aspect blanc brillant dû à la présence de la myéline et par leur calibre (de 10 à 30 μ en moyenne).

Chaque fibre est constituée : *a)* par une *partie centrale,* le *neurite* ou *cylindraxe* qui s'échappe de la cellule; à son émergence de la cellule son calibre est beaucoup plus petit que dans la fibre; il est constitué par un assemblage de neurofibrilles disposées parallèlement et il occupe l'axe de la fibre nerveuse; il est entouré d'une très mince enveloppe plasmatique dite *gaine de Mauthner* (1) *(Bouin)*; *b)* par une *gaine de myéline* à disposition feuilletée, disposée en couches lamellaires concentriques et biréfringente; elle présente par place des étranglements, ce sont les *étranglements annulaires de Ranvier,* et des incisures obliques très minces qui la découpent en segments coniques, ce sont les *incisures de Schmidt-Lantermann*; *c)* et par une *enveloppe* périphérique anhyste d'aspect syncitial, appelée *gaine de Schwann* (2); pour certains histologistes, cette gaine est considérée comme étant de nature névroglique. La fibre nerveuse est représentée dans la substance grise du tronc cérébral et de la moelle par son cylindraxe, dans la substance blanche par son cylindraxe et sa gaine de myéline, et dans le nerf périphérique (nerf rachidien ou nerf crânien) par ses trois enveloppes (voy. : fig. 246).

Fibres de Remak (3). — Elles appartiennent plus spécialement au système sympathique; elles sont grises ou pâles, fines et grêles (2 μ).

Elles sont constituées par un cylindraxe entouré d'une gaine cytoplasmique nucléée, syncitiale et de nature névroglique, équivalente de la gaine de Schwann.

Les fibres amyéliniques sont anastomosées par l'intermédiaire de leur gaine névroglique; mais les neurites ne s'anastomosent pas.

Les fibres de Remak partent des cellules sympathiques des centres nerveux ou des ganglions et, comme toute fibre nerveuse, elles ne prennent leur gaine névroglique qu'à la sortie du névraxe.

NEURONE ET SYNAPSE. — La cellule nerveuse avec son cylindraxe et ses prolongements protoplasmiques représente l'*unité histo-physiologique* du système nerveux ; Waldeyer

---

(1) Anatomiste et histologiste allemand de la deuxième moitié du XIXe siècle.

(2) Anatomiste et histologiste allemand (1810-1881), fut professeur d'Anatomie à l'Université de Louvain.

(3) Médecin neurologue allemand (1815-1865).

a donné en 1891 le nom de *neurone* à cette *unité structurale* du système nerveux.

Chaque neurone comprend donc : *a)* une *cellule nerveuse* avec son noyau et son cytoplasme; *b)* des *prolongements protoplasmiques* ou *dendrites*, le plus souvent considérablement ramifiés; *c)* et le *cylindraxe* ou *axone*. Le neurone est l'élément conducteur de l'influx nerveux et celui-ci passe toujours dans le même sens; il est cellulipète pour les dendrites et cellulifuge pour le cylindraxe; le neurone est donc polarisé et l'influx nerveux va des dendrites à l'axone; toutefois lorsque l'axone ne se détache pas du corps cellulaire, mais d'une dendrite, on peut dire, suivant l'expression de Ramon y Cajal, que l'influx nerveux est axipète dans les dendrites et dendrofuge dans l'axone; il parcourt dans le neurone le plus court chemin. Ces particularités s'énoncent par les deux *lois de Cajal* (1), à savoir : *a)* la *loi de la polarisation dynamique du neurone*; *b)* et la *loi de l'économie du temps et de l'espace.*

Tout le système nerveux central ou périphérique est édifié par un *assemblage de neurones*, où ceux-ci n'affectent entre eux que des rapports de contiguïté; les ramifications des cylindraxes contractent avec les corps cellulaires ou avec les dendrites des neurones voisins des *rapports de contiguïté*; le point de contact, véritable *articulation neuronale*, constitue la *synapse*; celle-ci peut être : *a)* soit *interneuronale*, comme cela s'observe sur les principales voies de conduction du système nerveux central; elle établit le contact entre deux neurones successifs et joue par ce fait un rôle important dans le passage de l'influx nerveux d'un neurone à l'autre, ce passage ne s'effectuant que dans un seul sens, ce qui caractérise l'*inversibilité de l'influx nerveux*; *b)* soit *myoneurale*, comme au niveau de la plaque motrice (2).

Dans une même voie (voies motrice, sensitive, optique, etc.), les neurones sont placés bout à bout comme les maillons d'une chaîne; ils s'articulent par l'intermédiaire de *synapses*, réalisant ainsi la *disposition caténaire* des voies de conduction du névraxe (voy. : fig. 3); cette succession de neurones comprend : *a)* un *proto-neurone* où s'effectue l'incitation motrice dans les voies motrices et la réception périphérique sensorielle ou sensitive dans les voies sensorielles ou des sensibilités; *b)* un *neurone terminal*, périphérique pour la voie motrice, central pour les voies sensorielles et sensitives; *c)* et des *neurones intercalaires* en nombre variable suivant les voies (pour plus de détails voy. : *Voies motrices, Voies sensitives*, etc., et fig. 3).

Le contact synaptique entre deux neurones s'établit de façon différente suivant les cas; l'articulation s'effectue : *a)* tantôt entre le cylindraxe et le corps cellulaire; c'est l'*articulation axo-somatique*; *b)* tantôt au contraire entre le cylindraxe et les dendrites; c'est l'*articulation axo-dendritique.*

Le mode de contact s'établit : *a)* soit par des *boutons terminaux* ou des *massues terminales* situées aux extrémités des ramifications cylindraxiles; c'est le cas le plus fréquent et le plus courant dans le névraxe; *b)* soit par des *corbeilles terminales fibrillaires* enveloppant le corps cellulaire, comme cela s'observe autour des cellules de Purkinje ou des cellules du corps trapézoïde (calices de Held); *c)* enfin, les rapports entre les neurones sont variables et l'on peut considérer *deux cas* : α) un seul neurone, par ses arborisations terminales ou par ses collatérales, fait synapse avec plusieurs neurones, l'influx nerveux est dit du *type dispersé* (voy. : fig. 4 *A*); β) inversement, plusieurs neurones font synapse avec une seule cellule, on dit alors que l'influx nerveux est du *type concentré* (voy. : fig. 4 *B*); cette disposition s'observe au niveau de la rétine.

Dans le neurone, la cellule nerveuse représente à la fois le centre histogénétique fonctionnel et trophique du neurone. Dans la section des nerfs (composés d'axones), le bout

---

(1) Célèbre histologiste espagnol (1852-1934), fut professeur d'Histologie à la Faculté de Médecine de Madrid.

(2) La jonction myoneurale peut être considérée comme une véritable synapse entre l'axone et la fibre musculaire striée.

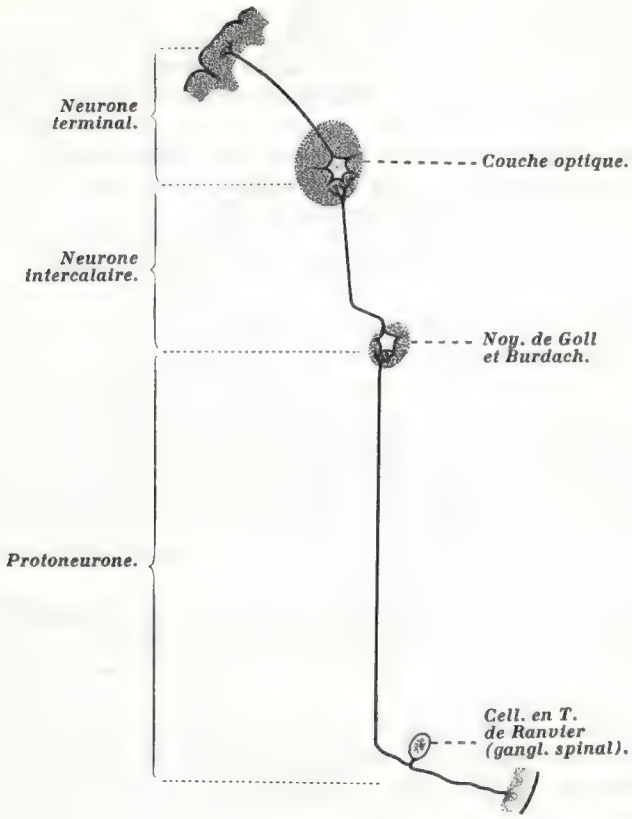

Fig. 3.
Disposition caténaire des neurones de la voie sensitive principale (schématique).

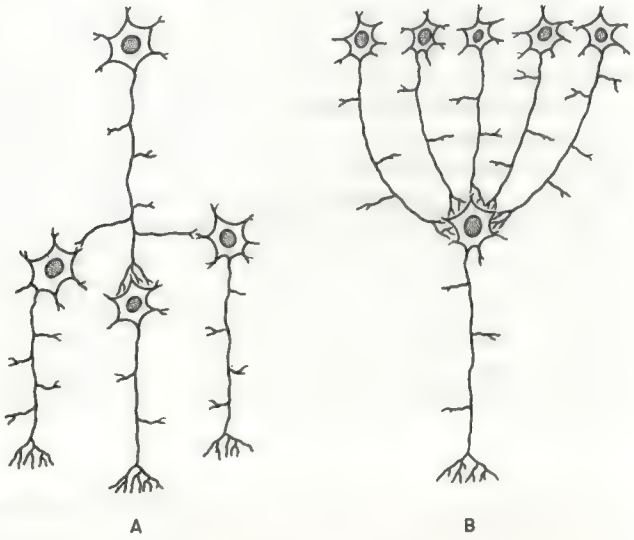

Fig. 4.
Types de synapses et d'influx nerveux.
Influx nerveux du type dispersé (en A), et du type concentré (en B).

périphérique dégénère (dégénérescence wallérienne) dès qu'il est séparé de son centre trophique, la cellule, tandis que le bout central est capable de régénérer l'axone (suture ou greffe nerveuse).

ÉLÉMENTS DE SOUTIEN. — Indépendamment des neurones, les centres nerveux sont pourvus d'*éléments de soutien* comparables à la trame conjonctive des organes; ce sont : la *névroglie*, la *microglie* et l'*oligodendroglie*.

a) La **névroglie** ou **tissu glial** fut découverte par Virchow en 1846, comme les cellules nerveuses elle est d'origine ectodermique; elle comprend la névroglie épithéliale ou épendymaire et les cellules névrogliques (astrocystes ou cellules de Deiters) que l'on observe dans les substances blanche et grise.

α) La *névroglie épithéliale* est représentée par les *cellules glio-épithéliales* ou *épendymaires* qui tapissent les cavités du névraxe (ventricules, aqueduc de Sylvius et canal de l'épendyme) où elles constituent par leur assemblage unistratifié la *membrane épendymaire* (voy. : *Cavités centrales du névraxe*). Chaque cellule épendymaire envoie à la périphérie un prolongement protoplasmique sinueux qui se ramifie sous la pie-mère *(névroglie marginale)*; seuls ces prolongements interviennent comme organe de soutènement, la cellule épendymaire en elle-même représente le reliquat des neuroblastes du tube neural de l'embryon; les cellules de Müller de la rétine peuvent être considérées comme analogues aux cellules glio-épithéliales du névraxe.

β) Les *cellules névrogliques de la substance blanche* sont représentées par de petits corpuscules cellulaires desquels se détachent de multiples prolongements protoplasmiques à caractères fibrillaires *(gliofibrilles)* enchevêtrés dans tous les sens; certains éléments possèdent un ou plusieurs prolongements qui s'appuient en s'étalant sur la paroi des capillaires (*suçoirs de Cajal* ou *trompes d'Achucaro*).

γ) Les *cellules névrogliques de la substance grise* ou *astrocytes (névroglie protoplasmique de Cajal)* sont pourvues de nombreux prolongements ; certaines cellules se ramifient au contact même des cellules sur lesquelles elles s'appuient (cellules pyramidales de l'écorce cérébrale), tandis que d'autres cellules envoient de nombreux prolongements protoplasmiques autour des vaisseaux *(cellules podastéroïdes de Cajal)*.

Dans les deux substances, blanche et grise, certains éléments forment une véritable trame gliofibrillaire autour des vaisseaux : ce sont les *gliocytes périvasculaires*.

b) La **microglie** ou **mésoglie** décrite par del Rio Hortega est constituée par de petits éléments cellulaires disséminés principalement dans la substance grise, mais aussi dans la substance blanche *(cellules microgliales)*; dépourvus de pied comme les cellules névrogliques (gliocytes), elles possèdent de nombreux prolongements protoplasmiques ramifiés et pelucheux; elles sont pourvues de propriétés phagocytaires intenses; elles se chargent de graisse, de pigments, de débris cellulaires *(corps de Glüge)*; elles participent à tous les processus d'inflammation, de dégénérescence et de nécrose du système nerveux central.

c) L'**oligodendroglie** est constituée par les *oligodendrocytes* ou *cellules de del Rio Hortega*, petites cellules à noyau arrondi, vésiculeux et clair, et à prolongements protoplasmiques peu nombreux, peu ramifiés, mais relativement plus longs. Dans la substance grise, elles entourent les cellules; dans la substance blanche, elles sont généralement disposées en rang le long des neurones.

Indépendamment du rôle de soutien que joue la névroglie par les prolongements des cellules épendymaires et par les radiations des astrocytes, la névroglie joue un *rôle nutritif*; les pieds ou suçoirs de Cajal, leurs connexions avec les capillaires sanguins indiquent que, vraisemblablement, elles puisent dans ces vaisseaux des matériaux nutritifs destinés aux autres éléments du système nerveux; enfin, les cellules microgliales et les oligodendrocytes possèdent un *rôle phagocytaire* indiscutable *(neuronophagie)*; au cours de la phagocytose, ces éléments s'hypertrophient et, à l'inverse des cellules nerveuses, ils sont capables de se multiplier.

Le *système nerveux central* comprend *quatre* parties : *a)* la *moelle épinière*; *b)* le *tronc cérébral*, qui comprend lui-même le *bulbe rachidien*, la *protubérance annulaire* ou *pont de Varole* et le *mésencéphale* (pédoncules cérébraux et tubercules quadrijumeaux); *c)* le *cervelet*; *d)* et le *cerveau*, ce dernier étant constitué par les deux *hémisphères cérébraux*.

MOELLE ÉPINIÈRE

La *moelle épinière (medulla spinalis)* ou *corde spinale* représente la partie du névraxe (axe cérébro-spinal) qui occupe le *canal rachidien.* De la moelle se détachent les racines rachidiennes (31 paires) et les racines médullaires des nerfs spinaux (XIe paire crânienne).

FORME ET DIVISION. — Dépouillée des méninges rachidiennes qui l'entourent et séparée de ses racines rachidiennes, la moelle présente l'aspect d'une tige allongée ou mieux d'un cordon (1) cylindroïde; toutefois elle n'est pas régulièrement cylindrique, car elle est très légèrement aplatie d'avant en arrière et celà plus spécialement dans sa portion cervicale, de telle sorte que son diamètre transversal l'emporte sur son diamètre antéro-postérieur.

La moelle présente en outre *deux renflements* fusiformes : *a)* l'un, *supérieur,* ou *renflement cervical,* occupe le rachis cervical et s'étend de la troisième vertèbre cervicale à la deuxième vertèbre dorsale; *b)* l'autre, *inférieur,* ou *renflement lombaire,* plus allongé que le précédent, mais moins accentué, est situé à la partie inférieure de la moelle; il occupe le rachis dorso-lombaire et s'étend de la dixième vertèbre dorsale à la première vertèbre lombaire, et par sa situation il est donc plus dorsal que lombaire.

Ces deux renflements sont en rapport avec le développement des membres : ils correspondent aux émergences des racines rachidiennes qui émettent les troncs nerveux respectivement destinés : le premier aux membres supérieurs et au diaphragme, et le second aux membres inférieurs; l'embryologie montre du reste que l'apparition de ces renflements est corrélative et simultanée de celle des membres; le développement de ces renflements marche de pair avec le développement des membres; ils font défaut si le membre subit congénitalement un arrêt ou une absence de développement (phocomélie-ectromélie); enfin, chez l'adulte, ils régressent même et s'atrophient après amputation dans le jeune âge.

Le premier s'étend sur une hauteur de 10 centimètres environ; le second, moins étendu, ne mesure que 8 centimètres de hauteur (voy. : fig. 6).

Au-dessous du renflement lombaire, la moelle épinière diminue très rapidement de volume et se termine comme la pointe d'une estompe par une extrémité conique plus ou moins effilée : c'est le *cône terminal ou cône médullaire (conus medullaris).*

Le cône terminal est séparé du renflement lombaire par une courte portion tronc-conique appelée *épicône.*

Au sommet du cône terminal, la moelle épinière se continue sans transition nette par un cordon filiforme qui s'insère d'autre part à la face postérieure du coccyx : c'est le *filum terminale,* vestige atrophié du segment caudal de la moelle embryonnaire.

---

(1) *Spinal cord* des anatomistes anglo-américains.

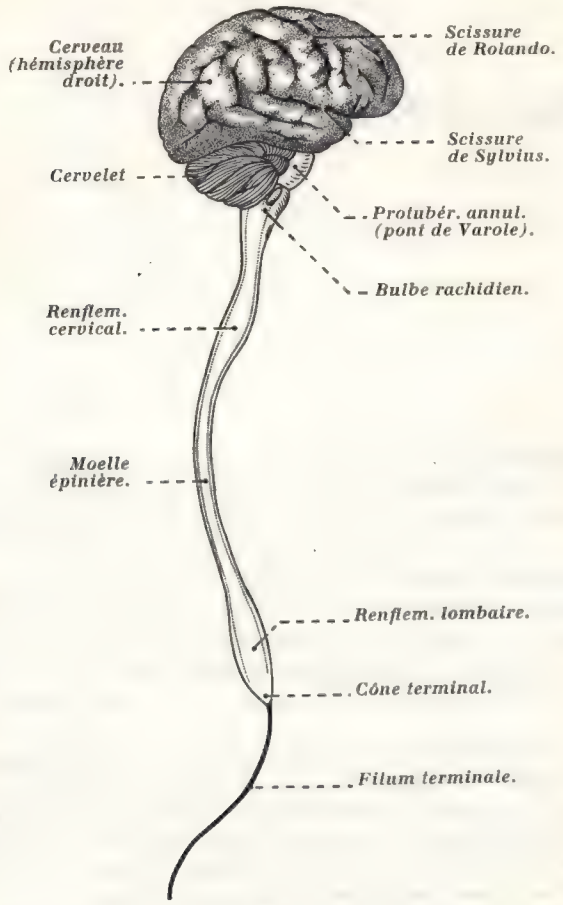

FIG. 5.

Système nerveux central ou névraxe (cerveau, cervelet, tronc cérébral et moelle épinière), vue latérale droite.

EN RÉSUMÉ, la moelle épinière présente de haut en bas *six segments* distincts, qui sont : 1° le *renflement cervical,* duquel se détachent les quatrième, cinquième, sixième, septième et huitième racines cervicales et les premières racines dorsales; ces racines correspondent aux nerfs phréniques et aux nerfs des plexus brachiaux; 2° un *segment dorsal* ou *thoracique* qui donne naissance aux racines rachidiennes d'où partent les nerfs dorsaux; 3° le *renflement lombaire,* d'où se détachent les deux dernières racines dorsales et les quatre première racines lombaires; 4° l'*épicône,* d'où partent les cinquièmes racines lombaires et les deux premières racines sacrées; 5° le *cône terminal* ou *cône médullaire,* d'où se détachent les trois dernières racines sacrées et les nerfs coccygiens; 6° et le *filum terminale.*

LIMITES. — Des six segments précités, seuls les cinq premiers constituent la *moelle épinière* proprement dite.

Sa *limite supérieure* est mal indiquée et peu apparente; le bulbe rachidien auquel fait suite la moelle épinière ne présente aucune ligne de démarcation nette avec cette dernière; toutefois il existe entre les deux organes une zone légèrement rétrécie appelée *collet du bulbe* (on devrait dire plutôt *collet de la moelle*); cette zone, située un peu au-dessous de la décussation des pyramides, correspond à la limite supérieure de la moelle (voy. : fig. 6).

Le *collet de la moelle* correspond à un plan horizontal passant par le milieu de l'arc antérieur de l'atlas.

Sa *limite inférieure* est représentée par le sommet du cône terminal; elle correspond dans la majeure partie des cas au corps de la deuxième vertèbre lombaire; de telle sorte que la moelle épinière s'étend de la première vertèbre cervicale à la deuxième vertèbre lombaire.

Si la limite supérieure de la moelle est à peu près fixe, on observe des *variations* quant à

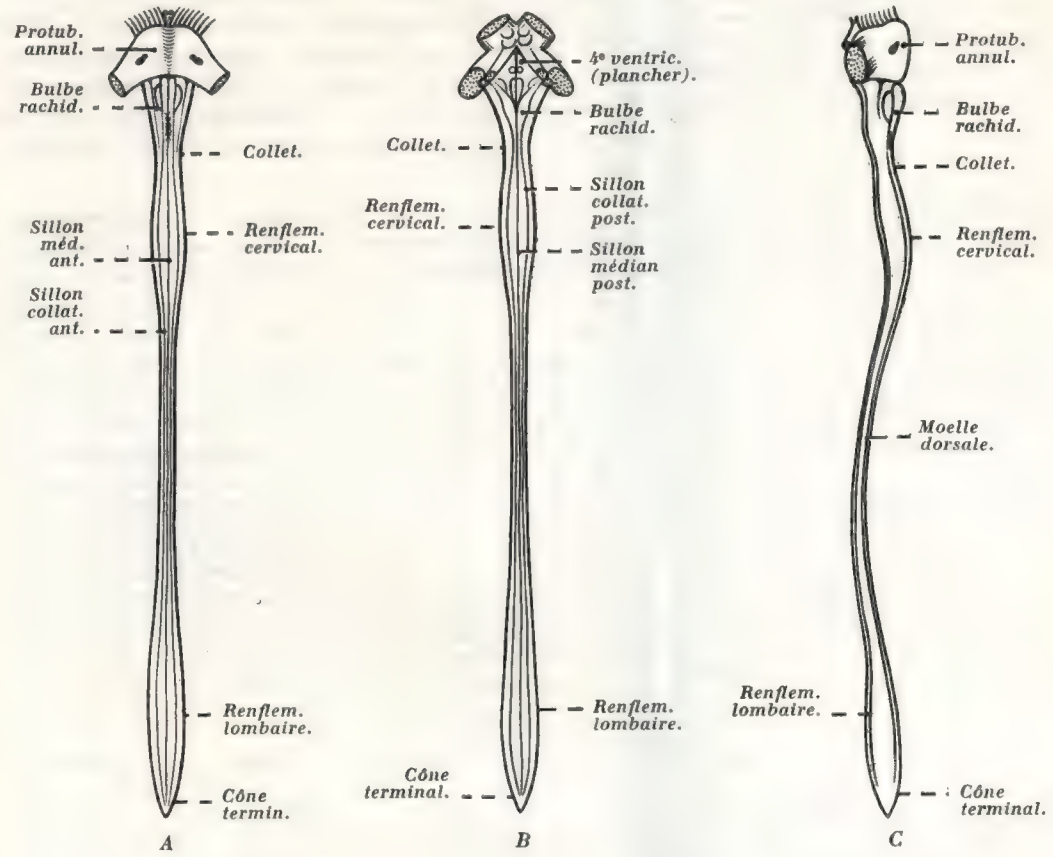

FIG. 6. — *Moelle épinière, bulbe rachidien et protubérance annulaire* (demi-schématique).

A. Vue antérieure. — *B*. Vue postérieure. — *C*. Vue latérale droite.

sa limite inférieure; parfois la moelle peut se terminer au-dessus de la deuxième vertèbre lombaire, soit au niveau du disque intervertébral L^1-L^2, soit même au niveau du tiers inférieur de la première vertèbre lombaire *(terminaison haute)*; parfois aussi, elle se termine plus bas au niveau de la partie supérieure de la troisième vertèbre lombaire *(terminaison basse)*; et d'une manière générale on peut dire : *a)* que, suivant les sujets, le sommet du cône médullaire est situé entre le tiers inférieur de la première vertèbre lombaire et le tiers supérieur de la troisième; *b)* qu'il n'y a aucun rapport entre la terminaison de la moelle et la taille du sujet; *c)* et que seules, les *variations numériques* des vertèbres du rachis mobile (par excès ou par défaut) exercent une influence sur cette terminaison.

Afin d'éviter une blessure à la moelle, on a coutume de pratiquer la *ponction lombaire* dans un des trois espaces intervertébraux situé au-dessous de la deuxième vertèbre lombaire.

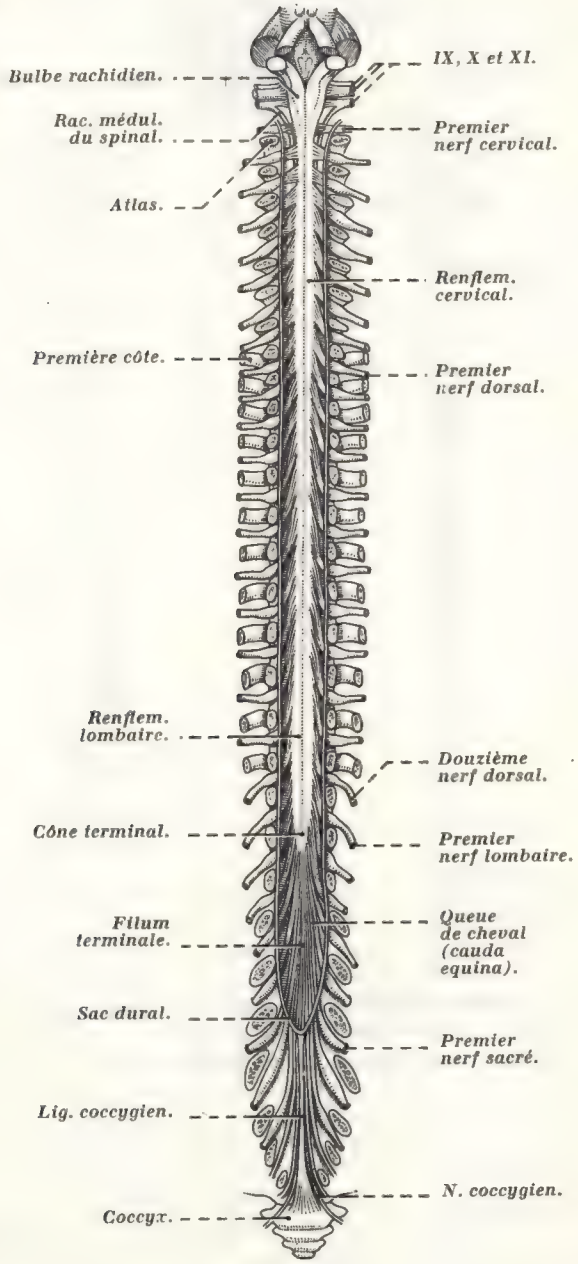

FIG. 7.

Moelle épinière, racines rachidiennes et étui dure-mérien; vue postérieure après ablation des arcs postérieurs des vertèbres.

Ascension apparente de la moelle. — La moelle et les vertèbres présentent pendant les trois premiers mois de la vie intra-utérine une égalité d'accroissement, et jusqu'à la fin du troisième mois la moelle occupe la totalité du canal rachidien (voy. : fig. 41).

Dès le début du quatrième mois, la colonne vertébrale s'accroît plus rapidement que la moelle; et cet accroissement rachidien est surtout marqué dans le segment dorsal inférieur et lombaire; de telle sorte que la moelle semble remonter dans le canal rachidien; c'est ce que l'on désigne sous le *nom d'ascension apparente de la moelle.*

A la fin du quatrième mois, l'extrémité inférieure de la moelle atteint l'articulation sacro-coccygienne; à la fin du sixième mois, elle atteint le milieu du sacrum et, au huitième mois, elle est placée au niveau de la quatrième vertèbre lombaire.

Alors qu'à l'origine toutes les racines rachidiennes sont disposées transversalement et horizontalement de chaque côté de la moelle, l'ascension apparente de la moelle entraîne comme conséquence *un changement de direction des racines rachidiennes*; c'est ainsi que pour gagner son trou de conjugaison chaque racine est obligée de suivre une direction de plus en plus oblique en bas et en dehors au fur et à mesure qu'on l'envisage dans une partie située plus bas du canal rachidien (voy. : fig. 7).

DIMENSIONS. — La *longueur* de la moelle est variable avec la taille de l'individu. Sa longueur moyenne est de 45 centimètres chez l'homme, et de 42 centimètres chez la femme.

Le *diamètre* de la moelle est de 1 centimètre en moyenne, mais il varie suivant les points envisagés.

Le plus grand diamètre de la moelle dans le sens transversal est de 14 millimètres; il est situé à la partie moyenne du renflement cervical; il correspond au disque intervertébral qui sépare la cinquième vertèbre cervicale de la sixième; à ce niveau, la moelle présente une circonférence de 4 centimètres; en revanche, le point le plus étroit de la moelle appartient au segment dorsal; il correspond au disque intervertébral compris entre la sixième vertèbre dorsale et la septième.

Les *surfaces de section* de la moelle évaluées en millimètres carrés sur une coupe horizontale sont les suivantes :

a) 88 au niveau du troisième myélomère cervical;
b) 120 au niveau du sixième myélomère cervical;
c) 65 à la partie moyenne de la moelle dorsale qui représente le segment le plus régulier;
d) 88 au niveau du quatrième myélomère lombaire;
e) et 64 au niveau du troisième myélomère sacré.

POIDS. — Chez l'adulte, son *poids moyen* est de 28 grammes.

CONSISTANCE. — La moelle possède une *consistance* ferme au toucher, mais elle est peu résistante; elle est facilement écrasée au cours des traumatismes rachidiens (fractures ou luxations du rachis); toutefois sa consistance est plus ferme que celle du cerveau et du cervelet; elle est aussi plus ferme chez l'enfant que chez le vieillard.

COLORATION. — La moelle présente une *coloration* blanc mat, régulière; elle est due à la substance blanche périphérique constituée en majeure partie par des fibres à myéline (fibres blanches).

DIRECTION. COURBURES DE LA MOELLE. — La moelle épinière épouse les courbures de la colonne vertébrale; elle s'adapte en quelque sorte à la forme du canal rachidien; si bien que l'on peut décrire à la moelle *deux courbures,* qui sont : *a)* une *courbure supérieure* ou *cervicale* à concavité postérieure qui s'étend de l'atlas à la deuxième vertèbre dorsale; *b)* une *courbure inférieure* ou *dorsale* à concavité antérieure correspondant au cintre dorsal du rachis (voy. : fig. 5 et 6 *C*).

La partie la plus avancée de la moelle correspond à l'émergence de la huitième paire cervicale; on la désigne sous le nom de *promontoire*.

Dans le canal rachidien, la moelle ne possède pas une situation axiale; au niveau des deux courbures précitées, elle tend à prendre le plus court chemin et se trouve toujours plus rapprochée de la concavité rachidienne.

RAPPORTS DE LA MOELLE

La moelle présente des rapports avec : 1° les parois du canal rachidien; 2° à l'intérieur de ce canal avec les méninges; 3° avec les racines rachidiennes; 4° et avec des vaisseaux sanguins (plexus veineux intra-rachidiens).

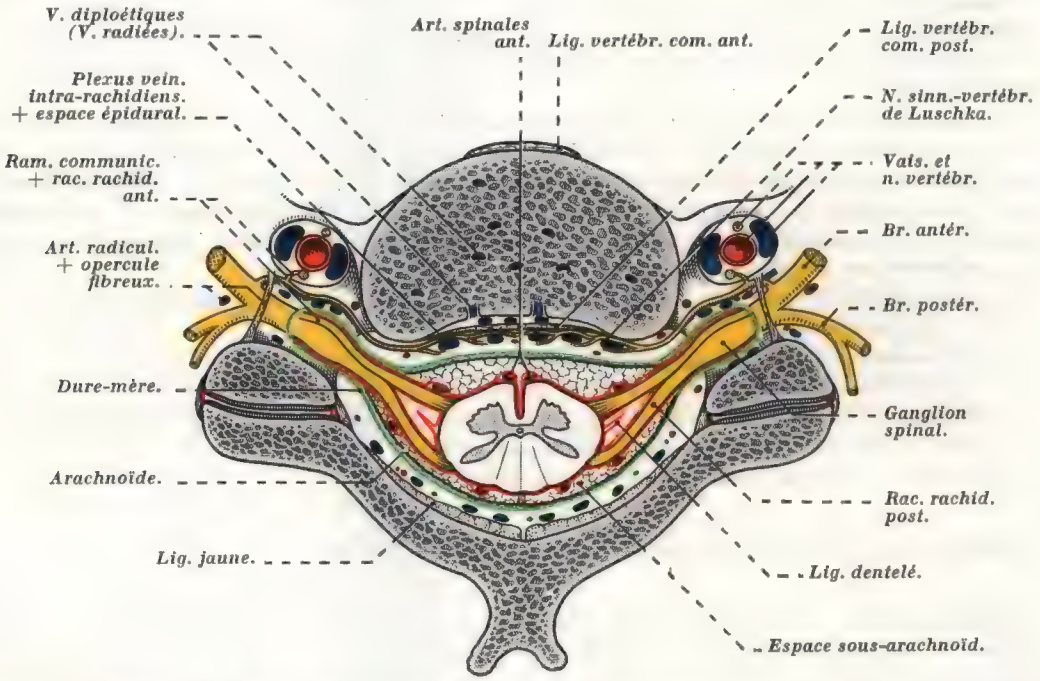

FIG. 8. — *Rapports de la moelle cervicale et des racines rachidiennes, vus sur une coupe transversale passant par la partie supérieure de la cinquième vertèbre cervicale et le trou de conjugaison C4-C5; segment inférieur de la coupe* (demi-schématique).

RAPPORTS AVEC LES PAROIS DU CANAL RACHIDIEN. — La moelle épinière est contenue dans le *canal rachidien* qui représente son étui protecteur; mais elle n'occupe pas dans le sens de la hauteur la totalité de ce canal, puisqu'elle se termine au niveau de la deuxième vertèbre lombaire; elle en occupe donc les deux tiers environ.

D'autre part, sur une coupe transversale du rachis, on peut se rendre compte que la moelle n'occupe pas toute l'étendue du trou vertébral, mais seulement les trois cinquièmes; elle est séparée des parois du canal rachidien par les méninges et en particulier par le sac dural et par les plexus veineux intra-rachidiens compris entre la dure-mère et les parois du canal, c'est-à-dire dans l'espace épidural (voy. : fig. 8).

Dans le canal rachidien, la moelle entre en rapport avec les différents éléments qui forment les parois de ce canal : *a)* en avant, c'est la face postérieure des corps vertébraux et des disques intervertébraux adjacents, ainsi que le ligament vertébral commun postérieur qui unit et fixe ceux-ci entre eux; ce rapport explique la possibilité de compression de la moelle ou des racines rachidiennes, soit par une luxation postérieure vertébrale (rétrolisthésis), soit plus fréquemment par une hernie discale *(nucleus pulposus)* (voy. : *Articulations des corps vertébraux,* tome I); *b) en arrière,* la moelle entre en rapport avec les lames vertébrales et les puissants ligaments jaunes qui les unissent entre elles; *c) latéralement,* ce sont les pédicules des vertèbres et surtout les trous de conjugaison par où s'échappent les nerfs rachidiens formés au niveau de chaque myélomère par la fusion des racines antérieure et postérieure; à ce niveau se trouve le ganglion spinal, renflement ovalaire placé à l'extrémité externe de la racine postérieure, et les plexus veineux des trous de conjugaison.

RAPPORT AVEC LES MÉNINGES. — La *dure-mère rachidienne* entoure la moelle de toutes parts, mais elle n'entre pas en contact direct avec elle; elle est représentée par un manchon cylindrique dont l'extrémité inférieure se termine en forme de cône (analogue au cône terminal de la moelle) : c'est le *cône dural* ou *sac dural*; mais tandis que la moelle épinière se termine au niveau de la deuxième vertèbre lombaire, le cône dural se termine au niveau de la deuxième vertèbre sacrée.

Dans la partie comprise entre le cône médullaire et l'extrémité du cône dural, le sac dural contient : *a)* les cordons nerveux à direction verticale issus de la partie terminale de la moelle, qui constituent les *nerfs de la queue du cheval (cauda equina); b)* et le *filum terminale.*

Entre la dure-mère et les parois du canal rachidien se situe un espace appelé *espace épidural*; celui-ci est étroit en avant, mais plus large en arrière et latéralement.

Dans cet espace on trouve une *graisse molle de coloration rougeâtre et très fluide, facilement déplaçable* suivant l'expression de Charpy; cette graisse joue un rôle physiologique au cours des mouvements du rachis, car elle constitue un véritable coussinet souple et déformable intercalé entre l'étui dure-mérien et la paroi rigide du canal rachidien; c'est dans cet espace épidural que se développent les abcès froids ossifluents intra-rachidiens dans les maux de Pott, et que se constituent fréquemment les hématomes compressifs de la moelle dans les fractures du rachis.

Au niveau des deux premières vertèbres cervicales, l'espace épidural n'existe pas en avant, car la face externe de la dure-mère adhère intimement au corps de ces vertèbres.

Dans la partie antérieure de l'espace épidural cheminent les *nerfs sinu-vertébraux de Luschka,* destinés à la dure-mère, aux ligaments et au périoste du canal rachidien.

La *pie-mère rachidienne* recouvre toute la surface de la moelle, à laquelle elle adhère intimement, et dont elle épouse en tout point la forme, puisqu'elle pénètre même dans le sillon médian antérieur (voy. : fig. 8). Elle entoure également le *filum terminale* dans sa portion intra-durale.

Latéralement, la moelle entre en rapport directement avec les *ligaments dentelés* implantés sur ses faces latérales.

Ces ligaments sont représentés par des cloisons frontales pie-mériennes à bord externe libre en dents de scie, tendues entre les faces latérales de la moelle et la dure-mère; dans l'étui dural ils balisent en quelque sorte la moelle dans le sens transversal (voy. : *Méninges rachidiennes*) (voy. : fig. 9).

L'*arachnoïde* ou plus exactement le tissu arachnoïdien engaine la moelle, les nerfs de la queue de cheval, et le filum terminal; à distance de la moelle et contre la dure-mère le tissu arachnoïdien est condensé à la manière d'une membrane et relié à la pie-mère par des tractus de nature conjonctive qui cloisonnent l'*espace sous-arachnoïdien* dans lequel circule le liquide céphalo-rachidien; dans cet espace se trouvent situés les racines rachidiennes et les ligaments dentelés (voy. : *Méninges rachidiennes*) (voy. : fig. 8).

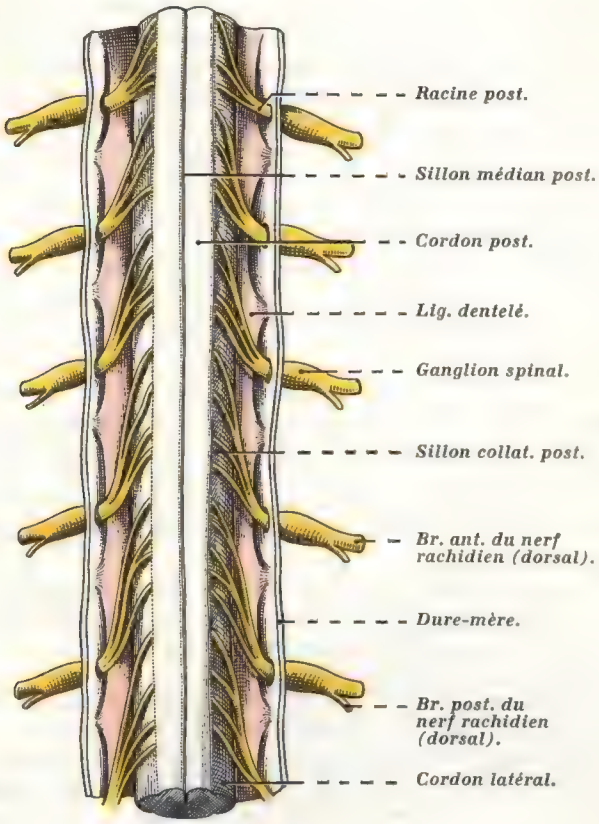

FIG. 9.

Ligaments dentelés (en rose) *et racines rachidiennes* (en jaune), *région dorsale inférieure;* vue postérieure après ouverture de la dure-mère.

RAPPORTS AVEC LES RACINES RACHIDIENNES. — Dans l'étui dure-mérien, la moelle entre en rapport avec les racines rachidiennes antérieures et postérieures qui s'échappent de la moelle pour gagner le trou de conjugaison, après avoir perforé la dure-mère.

Chaque paire de racines rachidiennes forme sur les côtés de la moelle une boucle nerveuse à direction horizontale pour les deux premières, à direction oblique pour les racines sous-jacentes, l'inclinaison des racines nerveuses étant d'autant plus marquée que l'on se rapproche plus près du cône terminal; au niveau du renflement lombaire et du cône terminal les racines rachidiennes, affectant une direction à peu près verticale, sont appliquées contre la surface extérieure de la moelle.

Au niveau de la moelle cervicale, celle-ci entre en rapport sur ses faces latérales avec les filets d'origine *du nerf spinal (spinal médullaire)* situé un peu en avant des racines postérieures des trois premières paires cervicales.

RAPPORT AVEC LES VAISSEAUX SANGUINS. — Indépendamment des vaisseaux spinaux, qui sont appliqués directement sur la moelle et qui s'y distribuent, cette dernière entre en rapport par l'intermédiaire des méninges avec de grosses veines à type plexiforme situées dans l'*espace épidural*; ces veines, généralement au nombre de *deux paires*, sont disposées longitudinalement dans le canal rachidien, l'une *antérieure*, l'autre *postérieure;* elles représentent les veines intra-rachidiennes longitudinales antérieures et postérieures anastomosées entre elles en échelle; l'ensemble constitue les *plexus veineux intra-rachidiens* (voy. : *Veines du Rachis*, tome III, fascicule II) (voy. : fig. 8).

MOYENS DE FIXITÉ ET MOBILITÉ DE LA MOELLE

La moelle et son étui dure-mérien sont situés dans le canal rachidien, lui-même constitué par une série de pièces articulées et mobiles qui sont les vertèbres; ainsi tout porterait à croire qu'au cours des mouvements d'inclinaison du rachis, la moelle peut entrer en contact immédiat avec sa gaine dure-mérienne, il n'en est rien; la moelle baigne dans le liquide céphalo-rachidien qui remplit tout l'espace périmédullaire (espace sous-arachnoïdien), et en aucun cas elle n'entre en contact avec la dure-mère au cours des mouvements de la colonne vertébrale; elle reste solidement fixée et suit toutes les inflexions de la colonne vertébrale dans une position immuable par rapport aux vertèbres; la moelle est donc en quelque sorte indépendante des mouvements de la colonne vertébrale.

La moelle possède en effet des *moyens de fixité* importants; tout d'abord, elle est maintenue en place : a) *en haut,* par sa continuité avec le bulbe; b) *en bas,* par le ligament coccygien, prolongement dure-mérien qui fixe le cône dural sur le coccyx; c) et, *latéralement,* par les nerfs rachidiens et leurs gaines durales qui s'étendent jusqu'aux trous de conjugaison, et aussi par les *ligaments dentelés,* lesquels unissent latéralement la moelle à la dure-mère.

Les *ligaments dentelés* sont des formations qui dépendent de la pie-mère; ils sont constitués par deux longs rubans à bord externe festonné, disposés dans un plan frontal, étendus entre, en haut, les masses latérales de l'occipital au niveau desquelles s'insèrent les premières dentelures des ligaments dentelés et, en bas, la première racine lombaire.

On compte en moyenne *21 paires* de dentelures, et chaque ligament dentelé est compris entre les racines antérieures et postérieures des nerfs rachidiens; il vient se fixer par l'extrémité de chaque dentelure à la face interne de la dure-mère, dans l'espace compris entre l'émergence de deux racines rachidiennes voisines (voy. : fig. 9) (pour plus de détails, voyez : *Pie-mère rachidienne*).

Enfin la dure-mère est rattachée aux parois du canal rachidien par des tractus fibreux qui la maintiennent dans un état de tension permanente.

Elongation de la moelle. — Il est actuellement reconnu que la suspension par la méthode de Sayre ne produit pas d'élongation appréciable de la moelle : seule la flexion forcée du tronc en avant produit un allongement de la moelle de 4 millimètres environ.

CONFIGURATION EXTÉRIEURE DE LA MOELLE

La moelle épinière dépouillée de ses enveloppes méningées, ainsi que des racines rachidiennes, apparaît parcourue de haut en bas par des *sillons* plus ou moins apparents qui la divisent superficiellement et schématiquement en *cordons.*

Les *sillons* sont au nombre de *six*; disposés symétriquement par rapport à un plan médio-sagittal : deux sont *médians,* ce sont les *sillons médians antérieur* et *postérieur,* et quatre sont latéraux, correspondant à l'émergence des racines rachidiennes antérieures et postérieures, ce sont les *sillons collatéraux antérieur et postérieur*; ceux-ci s'atténuent progressivement vers l'extrémité inférieure de la moelle, de telle façon qu'ils disparaissent sur le cône terminal avant d'atteindre son extrémité.

I. — SILLONS DE LA MOELLE

1° **Le sillon médian antérieur** est le plus apparent et le plus important de tous (voy. : fig. 10); il parcourt sur la ligne médiane, longitudinalement, la face antérieure de la moelle depuis la partie inférieure de la décussation des pyramides jusqu'à la face antérieure du cône terminal.

Il est profond d'environ 3 mm. 1/2 en moyenne et, sur une coupe transversale de la moelle, il occupe à peu près le tiers antérieur de celle-ci.

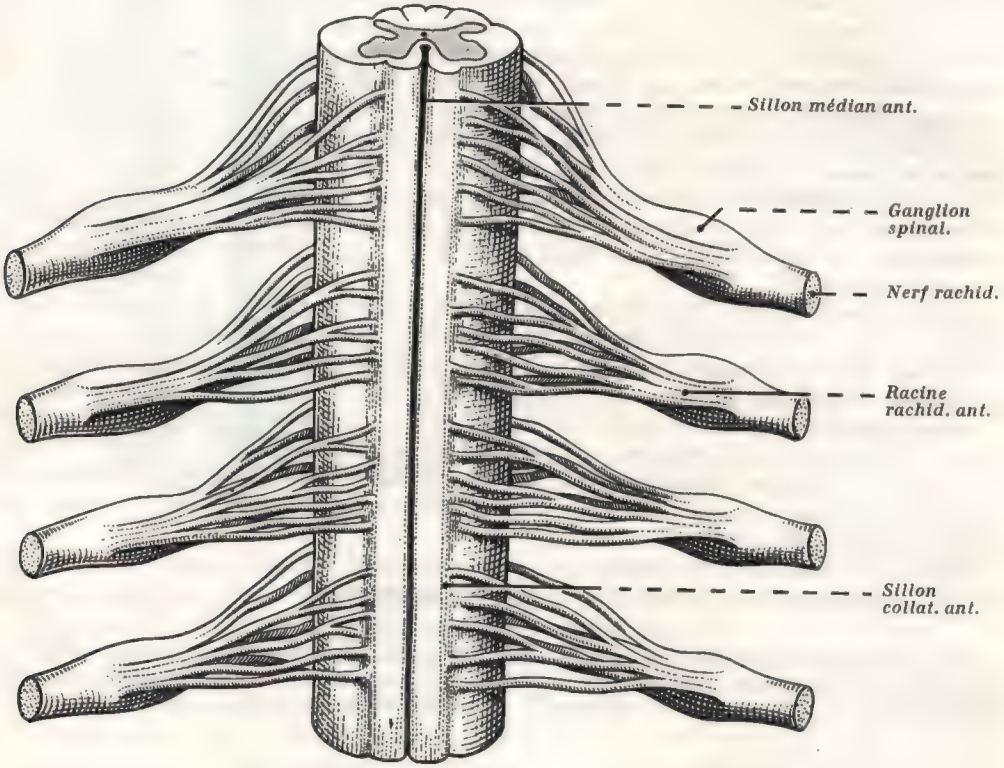

FIG. 10. — *Segment de moelle épinière et ses racines rachidiennes, vue antérieure.*

Les *lèvres* de ce sillon prennent l'aspect de deux bords arrondis adossés, transformant ainsi l'entrée de ce sillon en une sorte de gouttière longitudinale sur laquelle reposent par place les vaisseaux spinaux antérieurs.

Le sillon est occupé dans toute son étendue par un prolongement pie-mérien disposé sous l'aspect d'une double lame (cloison médiane antérieure) et par des rameaux vasculaires tributaires des vaisseaux spinaux antérieurs; à l'entrée du sillon, pie-mère et vaisseaux forment une sorte de bourrelet longitudinal médian qui semble obturer ce dernier et qui constituent la *linea splendens.*

Le *fond* du sillon est limité par la commissure blanche antérieure que l'on peut apercevoir sous la forme d'une bandelette blanchâtre en écartant les lèvres du sillon.

Ce sillon est dû à l'accroissement progressif et à l'adossement sur la ligne médiane des cordons antérieurs de la moelle embryonnaire; il représente donc sur la moelle adulte l'intervalle compris entre les cordons antérieurs.

2° Le **sillon médian postérieur** occupe, comme le précédent, toute la hauteur de la moelle; mais, à l'inverse de ce dernier, il est peu marqué et peu profond; c'est une simple rainure longitudinale et médiane.

Il répond à la partie postérieure d'une cloison médiane de nature névroglique, le *septum médian postérieur* de la moelle.

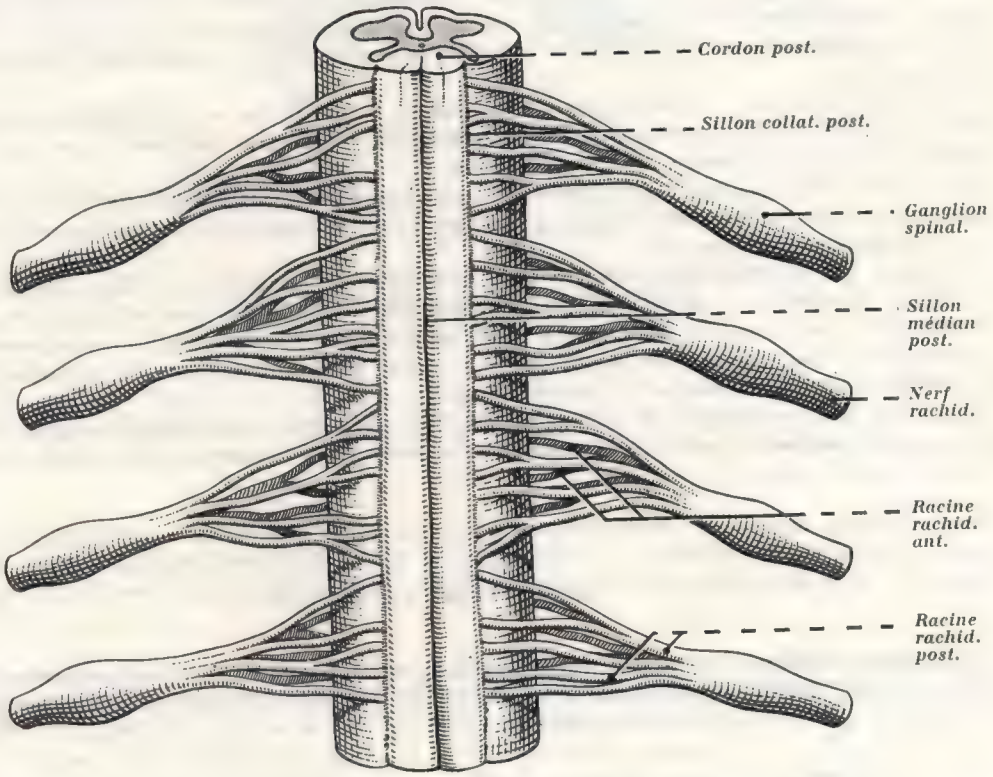

FIG. 11. — *Segment de moelle épinière et ses racines rachidiennes, vue postérieure.*

3° Les **sillons collatéraux antérieurs** sont disposés parallèlement au sillon médian antérieur, à 2 ou 3 millimètres en dehors de lui; ils ne sont pas réguliers et uniformes comme les sillons médians; ils sont au contraire discontinus et représentés par une série de dépressions presque linéaires placées les unes au-dessus des autre; de 2 millimètres environ de largeur, ces dépressions correspondent aux zones d'implantation des racines antérieures de la moelle (filets radiculaires).

L'arrachement des racines antérieures permet d'observer à la loupe, ou même à l'œil nu, sur la moelle, au niveau du sillon collatéral antérieur, de petites fossettes ponctiformes qui correspondent aux fascicules de cette racine.

4° Les **sillons collatéraux postérieurs** sont bien marqués et très apparents; ils sont représentés par une rainure étroite longitudinale située à 3 millimètres au dehors du sillon

médian postérieur auquel ils sont parallèles; ils correspondent à la zone d'implantation linéaire des filets radiculaires, des racines rachidiennes postérieures *(fila radicularia)*.

De cette disposition des sillons collatéraux, il résulte que les racines antérieures et postérieures s'implantent sur la moelle d'une façon toute différente : tandis que les racines antérieures s'implantent suivant une surface laissant toujours entre elles une petite bande dépourvue de sillons, les racines postérieures s'implantent, elles, suivant une ligne continue du haut en bas de la moelle (voy. : fig. 11).

5° **Sillons paramédians.** — Au niveau de la moelle cervicale on constate, entre les sillons collatéraux postérieurs et le sillon médian postérieur, l'existence de deux sillons *paramédians postérieurs* ou *intermédiaires postérieurs* disposés sous la forme d'une petite dépression linéaire, parallèle au sillon médian postérieur et à 2 millimètres environ en dehors de lui.

Ces sillons vont en s'atténuant graduellement de haut en bas et disparaissent généralement au niveau de la deuxième vertèbre dorsale; en haut, ils se continuent par un sillon analogue situé sur la face postérieure du bulbe.

Ces sillons sont en général peu profonds; ils sont à peine apparents sur la substance blanche; ils répondent extérieurement à la ligne de séparation entre les faisceaux de Goll et de Burdach (voyez plus loin).

Quelques auteurs ont décrit, sur la face antérieure de la moelle cervicale, l'existence de *sillons paramédians antérieurs* ou *intermédiaires antérieurs*; ces sillons, lorsqu'ils existent, sont toujours peu apparents et très courts; ils sont situés entre l'émergence de la première racine rachidienne antérieure et le sillon médian antérieur; ils correspondent à la limite externe du faisceau pyramidal direct.

Signalons enfin au niveau de la moelle cervicale l'émergence des filets d'origine de la *portion médullaire du spinal*, situés un peu en avant des trois premières racines rachidiennes postérieures.

II. — CORDONS DE LA MOELLE

Sur chaque moitié de la moelle *(hémi-moelle)*, les sillons collatéraux et médians délimitent *trois bandes* de substance blanche; ce sont les *cordons blancs* de la moelle, que l'on distingue en *antérieur, postérieur* et *latéral*.

Le **cordon antérieur** est compris entre le sillon médian antérieur et le sillon collatéral antérieur; il fait suite aux pyramides antérieures du bulbe et se termine à la base du cône terminal; il va en s'amincissant de haut en bas.

Le **cordon postérieur** est compris entre le sillon médian postérieur et le sillon collatéral postérieur. Dans la partie supérieure de la moelle, il est subdivisé en deux cordons secondaires par le sillon paramédian postérieur, à savoir : *a)* un *cordon interne*, étroit, qui correspond au *faisceau de Goll* ou *faisceau grêle (fasciculis gracilis)*; *b)* et un *cordon externe* qui correspond au *faisceau de Burdach* ou *faisceau cunéiforme (fasciculus cuneatus)* (voy. : fig. 12).

Comme le cordon antérieur, le cordon postérieur va en augmentant d'épaisseur de bas en haut.

Le **cordon latéral** est le plus large des trois; il est compris entre les deux sillons collatéraux antérieur et postérieur de chaque hémi-moelle; il correspond à la face latérale de la moelle; c'est à son niveau que se fixent les ligaments dentelés.

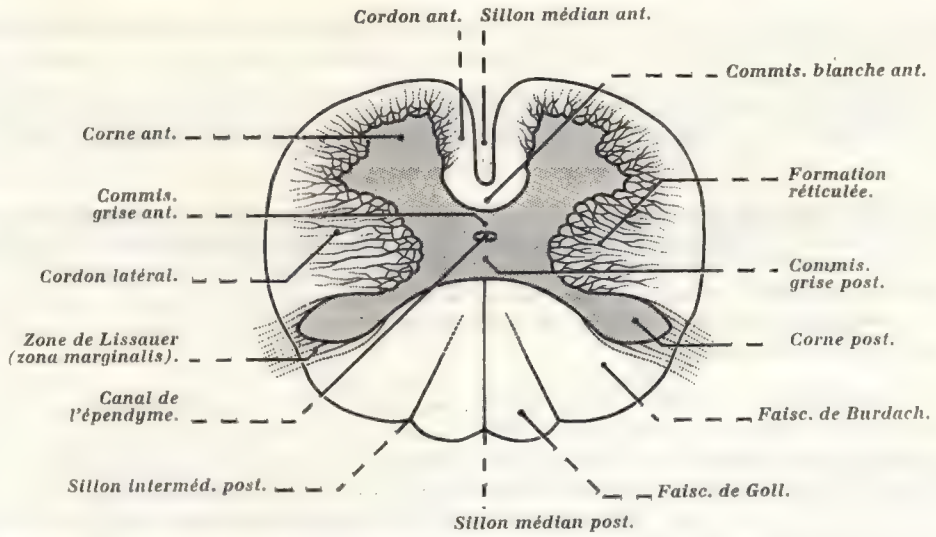

FIG. 12. — *Coupe transversale de la moelle, région cervicale haute; segment inférieur de la coupe* (schématique).

CONSTITUTION ANATOMIQUE DE LA MOELLE

Malgré certaines variations régionales, macroscopiquement, la moelle apparaît constituée sur une coupe transversale par *deux substances* réparties symétriquement par rapport à un plan médio-sagittal (hémi-moelle); ce sont : la *substance grise* et la *substance blanche* :

La **substance grise** constitue l'**axe gris médullaire** *(moelle grise)*; elle est représentée en grande partie par des éléments cellulaires dont le cytoplasme richement pigmenté lui confère sa coloration spéciale, et par des fibres amyéliniques.

La substance grise n'apparaît pas à la périphérie de la moelle.

La **substance blanche** *(moelle blanche)* est en revanche uniquement constituée par des fibres nerveuses à myéline; elle forme : *a)* les *cordons blancs* de la moelle *(cordons médullaires)*; *b)* et la *commissure blanche antérieure.*

Indépendamment des cellules de la substance grise et des fibres nerveuses qui constituent les cordons blancs, la moelle présente des *éléments de soutien* représentés par des cloisons radiaires vasculaires, d'origine pie-mérienne, et par la *névroglie* (cellules et fibres névrogliques).

STRUCTURE MACROSCOPIQUE DE LA MOELLE

Sur une *coupe transversale* de la moelle, la **substance grise** apparaît grossièrement sous la forme d'un H; les branches de la lettre sont représentées par les *cornes antérieures* et *postérieures* de la moelle; la partie transversale de l'H, qui unit les cornes entre elles,

constitue la *commissure grise,* au centre de laquelle on aperçoit la section du *canal central,* dit *canal de l'épendyme (canalis centralis)* (voy. : fig. 12).

Les **cordons** sont disposés entre les cornes d'une part, et les sillons médians et collatéraux d'autre part; ils s'étendent donc de la périphérie de la moelle jusqu'à la substance grise.

a) Le **cordon antérieur** est compris entre le sillon médian antérieur et l'émergence des racines antérieures; il coiffe en partie la moitié interne de la corne antérieure de la moelle.

Il est uni à celui du côté opposé en arrière du fond du sillon médian antérieur et en avant de la commissure grise par une bande de substance blanche appelée *commissure blanche*; celle-ci représente une zone de décussation des fibres qui passent à ce niveau d'un côté à l'autre de la moelle.

b) Le **cordon latéral,** de forme semi-lunaire sur une coupe transversale de la moelle, est intermédiaire entre les émergences des racines antérieure et postérieure; il est compris dans l'angle dièdre que forment dans chaque hémi-moelle les cornes antérieure et postérieure, et de ce fait il embrasse le versant externe de ces deux cornes.

Lorsque la coupe passe entre l'émergence de deux racines antérieures, il n'y a aucune ligne de démarcation extérieure entre le cordon antérieur et le cordon latéral; du reste il est classique de désigner l'ensemble de ces deux cordons sous le nom de *cordon antéro-latéral*; alors celui-ci circonscrit complètement la corne antérieure de la moelle.

c) Les **cordons postérieurs** offrent, à la coupe, un aspect triangulaire à base postérieure et à sommet antérieur. Ils sont compris entre les deux cornes postérieures et les sillons collatéraux postérieurs de la moelle; ils sont séparés entre eux par une cloison médiane et sagittale de nature névroglique appelée *septum médian postérieur* de la moelle; celui-ci s'étend du sillon médian postérieur à la commissure grise. A leur partie antérieure, ils atteignent la commissure grise.

Au niveau de la moelle cervicale, chaque cordon postérieur est en outre subdivisé en *deux parties* par une mince cloison analogue à la précédente, le *septum paramédian postérieur,* qui part du sillon de même nom : ce sont le *faisceau de Goll* et le *faisceau de Burdach* (voy. : fig. 12).

La **commissure blanche** est constituée par une mince couche transversale de substance blanche, intermédiaire entre la commissure grise en arrière d'une part, et le sillon médian antérieur et les deux cordons antérieurs d'autre part. Elle représente une sorte de trait d'union entre la partie profonde des deux cordons antérieurs.

Son *épaisseur* va en augmentant à mesure que l'on se rapproche des extrémités de la moelle.

Elle livre passage : *a)* à de nombreuses fibres transversales commissurales, qui sont les *fibres des cellules cordonales hétéromères*; *b)* à la partie terminale des *fibres du faisceau de Türck*; *c)* à de nombreuses collatérales des cellules cordonales dont le cylindraxe est situé dans les cordons antérieurs et latéraux; *d)* à des *fibres névrogliques* issues de l'épithélium épendymaire; *e)* et, dans la moelle cervicale, à des fibres verticales qui constituent le contingent médullaire de la bandelette longitudinale postérieure ou *fasciculus sulcomarginalis de Pierre Marie* (voy. : fig. 18).

Indépendamment des fibres transversales et verticales précitées, on trouve dans la commissure blanche de minuscules faisceaux de fibres longitudinales, épars, situés entre la partie postérieure du cordon antérieur et la commissure grise antérieure; on admet actuellement que ce sont des *fibres erratiques,* profondes, venues des faisceaux du cordon antérieur.

Du point de vue embryologique, elle représente le reliquat de la lame basale du tube médullaire (voy. : *Développement de la moelle*).

En résumé, sur une coupe transversale, la moelle présente une disposition symétrique par rapport à un plan médio-sagittal, disposition telle que l'on peut dire qu'il y a *deux hémi-moelles* : une *droite*, et une *gauche*, séparées entre elles par le sillon médian antérieur et le septum médian postérieur de la moelle, comme il y a deux hémisphères cérébraux.

Les deux *hémi-moelles* avec leur substance grise et leurs trois cordons sont reliées entre elles par les commissures blanche et grise (zone des échanges et des décussations).

Dans l'étude systématique qui va suivre nous décrirons successivement : 1° l'*axe gris médullaire*; 2° la *zone commissurale*; 3° et les *cordons médullaires*.

AXE GRIS MÉDULLAIRE

L'axe gris médullaire présente dans son ensemble la forme d'une colonne cannelée disposée depuis le collet du bulbe jusqu'au cône terminal, au niveau duquel la substance grise est considérablement réduite.

Au centre de cet axe se trouve un canal central *(canalis centralis)*, le canal épendymaire, vestige du canal médullaire de la moelle embryonnaire.

L'*axe gris médullaire* comprend *trois parties*, à savoir :

a) dans la moitié antérieure de la moelle, les *cornes antérieures*;

b) dans la moitié postérieure, les *cornes postérieures*;

c) le tout réuni au niveau de la partie centrale axiale par la *commissure grise*.

CORNE ANTÉRIEURE

La *corne antérieure* ou *corne ventrale* est plus volumineuse que la corne postérieure; elle regarde en avant et en dehors et se trouve entourée de toutes parts par la substance blanche des cordons antérieur et latéral.

Tassée sur elle-même, et trapue, elle présente sur une coupe transversale une forme irrégulièrement quadrangulaire, légèrement arrondie au niveau de sa face antérieure; en arrière, elle se continue sans ligne de démarcation nette avec la commissure grise et la base de la corne postérieure.

Son contour est irrégulier, hérissé d'une série de pointes qui pénètrent dans la substance blanche, donnant à la péripérie de la corne antérieure un contour d'aspect polycyclique.

La corne antérieure comprend *deux parties* : l'une antérieure, la *tête*; l'autre postérieure, la *base*.

C'est de la corne antérieure qu'émanent les fibres nerveuses qui constituent la racine antérieure des nerfs rachidiens, ainsi que de la moelle cervicale celles qui vont constituer la racine médullaire du spinal (XIe paire).

Sur le versant postéro-externe de la corne antérieure, et plus particulièrement dans la moitié supérieure de la moelle dorsale, la corne antérieure envoie un prolongement extérieur d'aspect cunéiforme qui s'enfonce plus ou moins dans le cordon latéral : c'est la *corne latérale* ou *corne moyenne*, encore désignée sous le nom de *tractus intermedio-lateralis de Clarke*.

Au niveau de la moelle cervicale haute, la face externe de la corne antérieure émet un prolongement aigu qui s'enfonce en coin entre les cordons antérieur et postérieur : c'est le *processus lateralis* de la corne antérieure (voy. : fig. 12); il correspond aux noyaux d'origine du spinal médullaire.

CORNE POSTÉRIEURE

La *corne postérieure* ou *corne dorsale* est allongée et beaucoup moins condensée que la corne antérieure; elle est aussi plus petite; elle est de ce fait plus étroite, et à son extrémité elle semble effilée comme une pointe.

Dirigée obliquement en dehors et en arrière, elle est plus régulière que la corne antérieure, car son contour ne présente ni pointes, ni festons; d'autre part, elle se termine très près du sillon collatéral postérieur, et au niveau de la moelle cervicale elle affleure celui-ci.

La corne postérieure comprend *trois parties* qui sont, en allant d'arrière en avant et de dehors en dedans : la *tête*, le *col*, et la *base*.

La *tête* présente sur une coupe un contour plus ou moins ovalaire dont l'extrémité se termine en pointe, constituant ce que l'on désigne sous le nom d'*apex*.

La tête est séparée du sillon collatéral postérieur par une mince bande de substance blanche appelée *zone marginale de Lissauer* (1); cette dernière correspond à la pénétration médullaire des fibres nerveuses qui constituent les racines postérieures.

La tête et l'apex présentent *deux versants* : l'un, *interne*, qui répond au faisceau de Burdach; l'autre, *externe*, qui répond à la partie postérieure du cordon latéral.

La tête de la corne postérieure n'est pas homogène; elle est constituée par *trois zones* de substance grise d'aspect différent. Sur des coupes de moelle, celles-ci tranchent très nettement par leur coloration; ce sont, d'avant en arrière : *a)* la *tête* proprement dite, d'aspect renflée, légèrement élargie et de coloration gris sombre, coloration qui est due à un amas cellulaire, le *noyau de la tête de Waldeyer*; *b)* la *substance gélatineuse de Rolando (substancia gelatinosa)*, d'aspect translucide, qui recouvre le noyau de la tête à la manière d'un croissant de lune; son épaisseur augmente au niveau des renflements cervical et lombaire; *c)* enfin, à la périphérie, séparant cette dernière de la zone de Lissauer se trouve une mince couche de substance grise qui entoure complètement la substance gélatineuse de Rolando : c'est la *couche zonale de Waldeyer (stratum zonale)* ou *couche spongieuse dorsale*; elle présente les mêmes caractères que la substance grise (voy. : fig. 13).

La *Base* de la corne postérieure, d'aspect quelque peu élargi, se continue avec la base de la corne antérieure et avec la commissure grise; aussi se distingue-t-elle assez mal de ces deux zones.

Sur son versant interne, elle présente une saillie arrondie, régulière, qui soulève le cordon postérieur : c'est la *colonne de Clarke*; mais celle-ci n'existe que dans la moelle dorso-lombaire.

Sur son versant externe et dans l'angle dièdre formé par la corne latérale et la corne postérieure, la substance grise envoie dans le cordon latéral un enchevêtrement de pointes transversales et obliques qui semblent s'anastomoser entre elles au voisinage de la base de la corne postérieure: c'est la *formation réticulée de Deiters* ou *substance réticulée (formatio reticularis)*; dans les mailles de ce réseau de substance grise passent des fibres nerveuses du cordon latéral groupées en petits faisceaux parallèles.

Le *Col*, portion rétrécie de la corne postérieure, est situé à sa partie moyenne.

COMMISSURE GRISE

La commissure grise représente la portion transversale de la substance grise; elle engaine le canal de l'épendyme et elle unit les cornes des parties droite et gauche de la moelle.

---

(1) Médecin neurologue allemand (1861-1891).

Par rapport à un plan frontal passant par le canal de l'épendyme, on distingue *deux* commissures grises : l'une *antérieure*, l'autre *postérieure*, situées respectivement en avant et en arrière du canal épendymaire.

La *commissure grise antérieure* est mince, étroite; la *commissure grise postérieure* est plus épaisse; elle atteint son maximum d'épaisseur au niveau du renflement lombaire et du cône terminal.

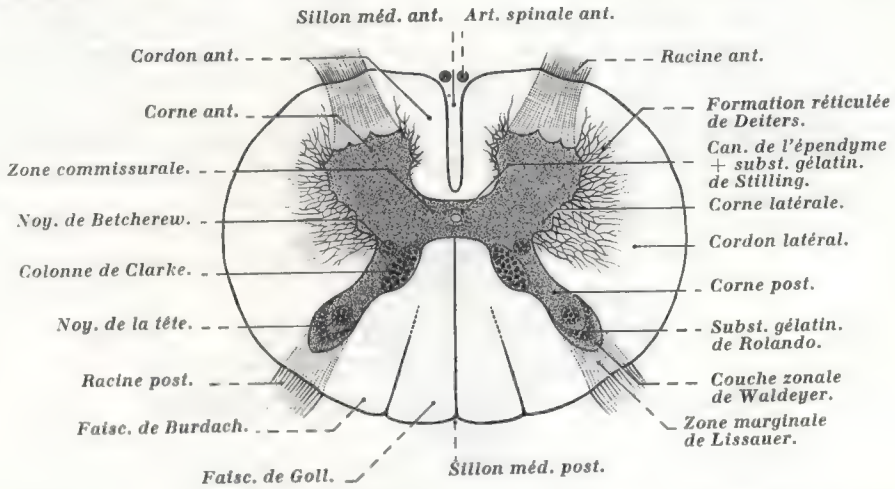

FIG. 13. — *Coupe transversale de la moelle montrant :* 1° l'axe gris médullaire et les cordons; 2° la situation des fibres constitutives des racines rachidiennes; 3° la systématisation de la corne postérieure (schématique).

Les deux commissures grises sont en grande partie constituées par des fibres nerveuses qui passent d'une hémi-moelle dans l'autre; elles représentent une zone d'entrecroisement *(décussation commissurale)*.

Entre les deux commissures grises antérieure et postérieure, et tout autour du canal de l'épendyme, se trouve une couche de substance d'aspect translucide analogue à la substance gélatineuse de Rolando de la corne postérieure : c'est la *substance gélatineuse centrale* ou *substance de Stilling* (1).

PARS INTERMEDIA

On donne le nom de *pars intermedia* à la région centrale de l'axe gris médullaire, c'est-à-dire à la partie interposée entre les bases des cornes antérieure et postérieure; cette partie de l'axe gris de la moelle comprend : au centre, les commissures grises antérieure et postérieure, et latéralement les cornes latérales. Cette région de la substance grise médullaire est individualisée par le fait qu'elle renferme des *noyaux végétatifs*, et c'est au niveau du segment dorsal de la moelle que ceux-ci apparaissent avec leur maximum de netteté (de C^8 à L^2) (voy. : *Système nerveux sympathique, Centres médullaires*).

(1) Histologiste et neurologue hollandais (1810-1879).

ZONE COMMISSURALE

La *zone commissurale* ou *intermédiaire de la moelle* représente la zone des échanges entre les deux hémi-moelles. Dans le sens antéro-postérieur, elle est comprise entre le fond du sillon médian antérieur et l'extrémité antérieure arrondie des deux cordons postérieurs, qui apparaissent comme un coin enfoncé entre les deux cornes postérieures. Dans le sens transversal, cette zone relativement étroite s'arrête à la base des cornes antérieure et postérieure; sa limite est toute conventionnelle.

La zone commissurale présente *deux parties* bien distinctes : l'une, *postérieure*, la *commissure grise*; l'autre, *antérieure*, la *commissure blanche* (voy. : fig. 12).

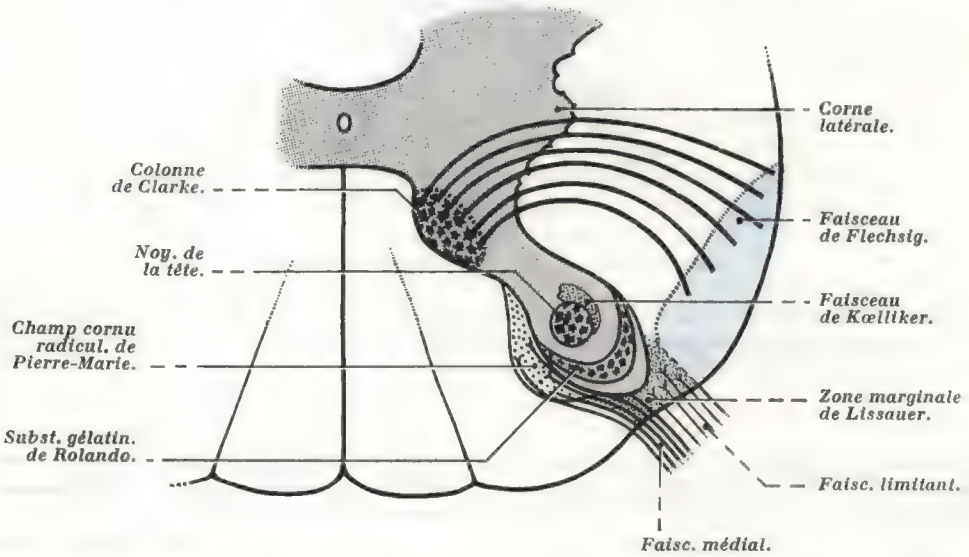

Fig. 14. — *Coupe transversale de la moelle montrant l'origine du faisceau de Flechsig, la constitution anatomique de la corne postérieure et la pénétration de la racine rachidienne postérieure dans la moelle, côté droit; segment inférieur de la coupe* (schématique).

Sur une coupe transversale de la moelle, la *commissure grise* est représentée par une bande transversale de substance grise qui unit entre elles les cornes antérieure et postérieure des deux côtés de la moelle; sur cette coupe, la substance grise présente l'aspect d'un H majuscule, et la commissure grise représente grossièrement la barre horizontale de l'H.

Elle est comprise entre : *a)* d'une part, la commissure blanche en avant, qui la sépare du sillon médian antérieur, et des deux cordons antérieurs; *b)* et, d'autre part, le septum médian postérieur de la moelle et les deux cordons postérieurs en arrière.

Au centre, et dans le plan médio-sagittal, la commissure grise présente le *canal de l'épendyme*, ou *canalis centralis*, entouré d'une substance nerveuse d'aspect translucide, de forme ovalaire à la coupe et à grand axe transversal : c'est la *substance gélatineuse centrale* ou *substance de Stilling*.

Par suite de la présence du canal épendymaire au centre de la substance grise commissurale, la commissure grise peut être divisée en deux parties situées respectivement l'une en avant et l'autre en arrière du canal épendymaire; on les désigne sous les noms

de *commissures grises antérieure* et *postérieure*, la commissure grise antérieure étant toujours beaucoup moins épaisse que la commissure grise postérieure.

En avant de la substance gélatineuse centrale et dans la commissure grise antérieure se trouvent, de chaque côté, une ou deux veines parallèles, disposées sur toute la longueur de la moelle : ce sont les *veines de la commissure grise*.

Les commissures grises livrent passage à de nombreuses fibres nerveuses dont une grande partie s'entrecroisent à ce niveau; ce sont : *a)* des *fibres névrogliques* représentant les prolongements des cellules épendymaires; *b)* des fibres venues des cellules cordonales *(cellules et fibres commissurales de Cajal)* (voy. : *Cellules cordonales*); *c)* la partie horizontale et le premier coude des *cylindraxes des cellules de la colonne de Clarke* (tout au moins à la partie antérieure); *d)* enfin, étagées de haut en bas de la moelle, de nombreuses *collatérales* venues des cellules cordonales dont les fibres sont situées dans les trois cordons, mais plus particulièrement dans le cordon latéral.

Elles renferment en outre : des cellules cordonales, et les groupes cellulaires périépendymaires et paracentraux, ces derniers étant reconnus actuellement comme de nature sympathique (voy. : *Groupements cellulaires de la substance grise*).

Pour la *commissure blanche*, voyez précédemment.

CELLULES NERVEUSES DE LA SUBSTANCE GRISE

L'axe gris médullaire est formé de deux sortes de substance grise : *a)* d'une part, la *substance grise* proprement dite, la plus importante et que l'on appelle encore parfois *substance spongieuse*; *b)* et, d'autre part, la *substance gélatineuse*, qui n'existe qu'autour du canal de l'épendyme *(substance gélatineuse périépendymaire* ou *substance de Stilling)*, et au niveau de la *corne postérieure* où elle constitue la *substance gélatineuse de Rolando*.

Toutes les deux sont constituées par des fibres et des cellules nerveuses; la substance gélatineuse étant en outre très riche en *éléments névrogliques*.

On distingue dans la substance grise *cinq types* de cellules nerveuses, qui sont : 1° les *cellules radiculaires*; 2° les *cellules d'origine de la racine médullaire du nerf spinal*; 3° les *cellules cordonales*; ces trois types de cellules sont des cellules à cylindraxe long; 4° les *cellules de Golgi* ou *cellules à cylindraxe court*; 5° et enfin des *cellules sympathiques*.

Hormis les éléments sympathiques, tous les cylindraxes qui partent de ces cellules offrent des caractères communs; ils sont nus dans la substance grise; ils sont entourés d'une gaine de myéline pendant leur traversée des cordons; et finalement ils ne revêtent leur gaine de Schwann que lorsqu'ils quittent la moelle pour constituer la fibre nerveuse à myéline (voy. : fig. 15).

CELLULES RADICULAIRES. — Les cellules radiculaires sont situées dans la *corne antérieure* de la moelle; leurs cylindraxes se dirigent horizontalement en avant pour se grouper à la sortie de la moelle au niveau du sillon collatéral antérieur où ils forment les *radicules (fila radicularia)* des racines antérieures de la moelle, d'où leur nom de cellules radiculaires.

Leurs dimensions varient suivant les niveaux de la moelle; elles sont volumineuses dans les renflements cervical et lombaire, plus petites dans la moelle cervicale haute, et toujours petites dans toute l'étendue du segment dorsal; leur volume est en rapport avec l'importance de la fonction motrice (locomotion).

Ce sont des cellules polygonales multipolaires à contour polycyclique; ayant de 80 à 130 μ chez l'homme, elles possèdent un gros noyau régulièrement sphérique pourvu d'un nucléole central et un cytoplasme riche en substance chromatique (corps de Nissl, amas de substance tigroïde), ainsi qu'un réseau très ténu de neurofibrilles et un appareil

réticulaire de Golgi. A la périphérie, ces cellules présentent de nombreux prolongements protoplasmiques qui se terminent en touffes ou en panaches.

Le cylindraxe qui émane de ces cellules est généralement gros, d'aspect irrégulier dans la substance grise de la corne antérieure, où il est dépourvu de myéline; en revanche, il est recouvert de myéline dans sa traversée de la substance blanche médullaire; à sa sortie de la moelle, au niveau du sillon collatéral antérieur, il s'entoure d'une gaine de Schwann (voy. : fig. 15).

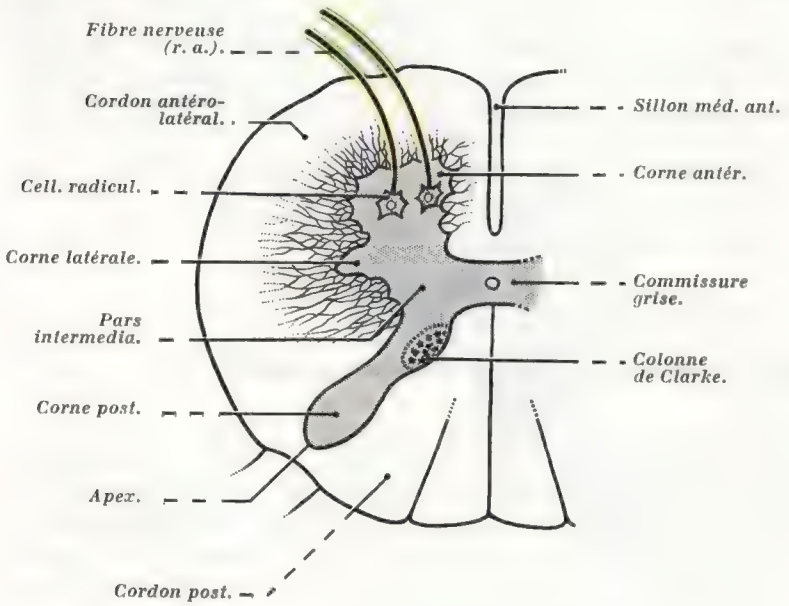

FIG. 15.
Eléments constitutifs de la racine antérieure de la moelle et cellules radiculaires.

Toutes les cellules radiculaires des cornes antérieures de la moelle sont physiologiquement *motrices*; les cornes antérieures de la moelle sont donc des *cornes motrices*; elles renferment les deutoneurones somato-moteurs des voies pyramidales et extra-pyramidales destinés aux muscles striés de la vie de relation (voy. : *Voies motrices*).

CELLULES D'ORIGINE DE LA RACINE MÉDULLAIRE DU NERF SPINAL. — Les cellules d'origine de la racine médullaire du nerf spinal n'existent qu'à la partie supérieure de la moelle cervicale.

Ce sont des cellules analogues aux cellules radiculaires des cornes antérieures de la moelle; motrices comme elles, elles ont un cylindraxe qui présente un double trajet en baïonnette (dispositif en Z); tout d'abord dirigé en dehors et en arrière, le cylindraxe pénètre dans le cordon latéral où il s'entoure de sa gaine de myéline; puis, décrivant un premier coude à angle droit, il se dirige verticalement en haut, toujours situé dans le cordon latéral; enfin, se coudant une deuxième fois à angle droit, il se dirige transversalement en plein cordon latéral en dehors et en arrière pour émerger un peu en avant des racines postérieures des trois premières paires cervicales (voy. : fig. 18).

CELLULES CORDONALES. — Les *cellules cordonales* sont ainsi appelées du fait que leurs cylindraxes contribuent à la constitution des fibres nerveuses de la substance blanche (cordons médullaires). Elles ne sortent pas de la moelle, pas plus que leurs prolongements, à l'exception toutefois de quelques cylindraxes des cellules cordonales de la moelle cervicale haute qui pénètrent le tronc cérébral.

Les cellules cordonales sont des cellules petites, à contour polygonal comme les cellules radiculaires; elles sont éparses et disséminées dans toute l'étendue de l'axe gris médullaire, et on les rencontre aussi bien dans les cornes que dans la commissure grise.

Leur cylindraxe après un court trajet horizontal passe de la substance grise dans la substance blanche des cordons où il se bifurque en T en donnant *deux branches* : l'une, *ascendante*, longue; l'autre, *descendante*, courte; cependant quelques cellules ne possèdent qu'un seul prolongement cylindraxile, soit descendant, soit ascendant.

Bien que l'on observe des cylindraxes provenant des cellules cordonales dans toutes les couches des cordons médullaires, la majeure partie occupe la couche profonde, c'est-à-dire la périphérie de l'axe gris médullaire où ils constituent le *fasciculus proprius* ou *faisceau fondamental profond* (voy. : fig. 30).

Comme pour les cellules radiculaires, le cylindraxe de ces cellules est nu dans la substance grise et ne prend sa gaine de myéline que dans les cordons.

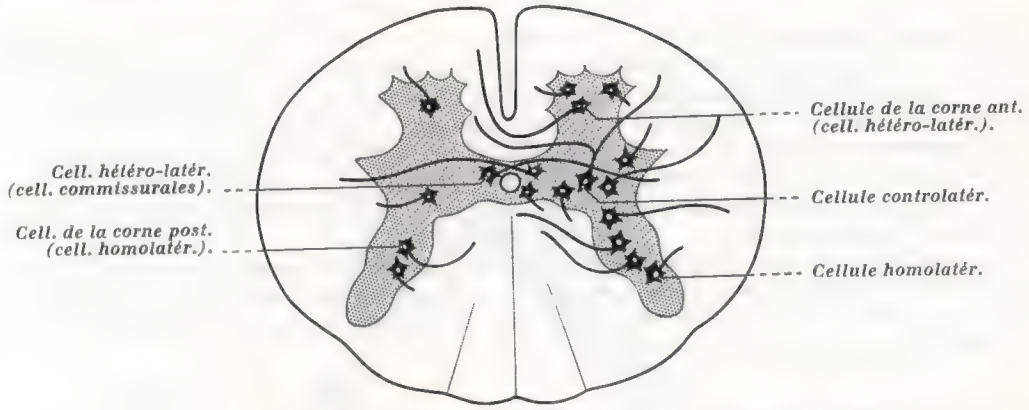

FIG. 16. — *Cellules cordonales vues sur une coupe transversale de la moelle* (schématique).

Il était classique autrefois de grouper les cellules cordonales en *trois* catégories suivant la destination du cylindraxe dans tel ou tel cordon : c'est-à-dire en cellules *cordonales antérieures, cellules cordonales latérales, et cellules cordonales postérieures*; cette classification, ne tenant aucun compte du passage des cylindraxes dans le côté opposé de la moelle, ni de la bifurcation de certains cylindraxes, ne peut donc convenir à tous les cas.

A la suite de van Gehuchten, on classe les cellules cordonales en *trois* catégories, qui sont:

a) les *cellules cordonales homomères ou homolatérales*, dont les cylindraxes restent du même côté de la moelle que la cellule d'origine;

b) les *cellules cordonales hétéromères ou hétérolatérales*, dont les cylindraxes passent par l'intermédiaire de la commissure blanche dans un des cordons de l'hémi-moelle, du côté opposé *(cellules commissurales de Cajal)*;

c) les *cellules hécatomères ou bilatérales*, dont le cylindraxe se bifurque en T dans la substance grise après un très court trajet, donnant ainsi deux branches, dont l'une se distribue au même côté de la moelle que la cellule d'origine, et dont l'autre, passant par la commissure blanche, se distribue à l'un des cordons du côté opposé (voy. : fig. 16).

La commissure blanche représente donc une zone de décussation des axones des cellules cordonales.

Les prolongements cylindraxiles ascendants ou descendants, situés dans les cordons, sont disposés parallèlement au grand axe de la moelle, ils se terminent en pénétrant à

nouveau dans la substance grise où ils se mettent en connexion au niveau de leurs extrémités avec d'autres cellules par l'intermédiaire d'une arborisation terminale; tout au long de leur trajet de nombreuses *collatérales* s'échappent du cylindraxe et présentent la même disposition que la terminaison de celui-ci vis-à-vis de la substance grise.

Au niveau de la partie supérieure de la moelle, certains cylindraxes ascendants (voies longues) pénètrent dans le bulbe et vont se terminer au niveau des cellules des noyaux gris bulbaires ou protubérantiels, et même au-delà des cellules des noyaux gris centraux. Quelle que soit la longueur de son cylindraxe, la cellule cordonale doit être considérée comme un *neurone intercalaire* compris entre deux autres cellules, l'une sus-jacente, l'autre sous-jacente ou vice-versa, suivant que la nature de l'influx nerveux qui lui est transmis est moteur ou sensitif.

En résumé, la cellule cordonale est donc un véritable *neurone d'association* compris entre des éléments cellulaires de la substance grise médullaire placés à des niveaux différents : c'est un *neurone d'association par étage* ou *intersegmentaire*.

CELLULES DE GOLGI. — Les *cellules de Golgi* (1) sont représentées par de petits éléments cellulaires, d'aspect étoilé ou fusiforme, constitués par un noyau arrondi entouré d'une mince couche de cytoplasme sans neurofibrilles. Elles présentent un cylindraxe très court amyélinique pourvu de nombreux prolongements.

Le caractère essentiel de ces cellules réside dans le fait que cellules et cylindraxes ne quittent jamais la substance grise, d'où leur nom de *cellules à cylindraxe court*.

Certaines de ces cellules envoient leur cylindraxe par l'intermédiaire de la commissure grise dans le côté opposé.

Les *cellules de Golgi*, ou *cellules à cylindraxe court*, représentent des neurones d'association situés en pleine substance grise, entre des territoires cellulaires très rapprochés les uns des autres, et de ce fait elles s'opposent aux cellules cordonales qui sont plutôt des neurones d'association à plus grande distance.

CELLULES SYMPATHIQUES. — Les cellules sympathiques sont de très petites cellules, d'aspect vésiculeux, prenant les colorants avec avidité, de telle façon que, sur des coupes de moelle, elles apparaissent toujours avec plus de netteté, ayant une coloration plus foncée que les autres cellules.

Elles sont situées au niveau des *centres végétatifs* de la moelle, et principalement au niveau de la *pars intermedia* (corne latérale) où elles représentent les origines médullaires du sympathique (voy. : *Sympathique*).

Leurs cylindraxes forment les fibres de Remak ou fibres grises; ils émergent de la moelle, en partie par la racine postérieure, en partie par la racine antérieure, puis certains, abandonnant les nerfs rachidiens, passent dans les *rami communicantes* pour se terminer en s'arborisant autour des cellules sympathiques des ganglions de la chaîne sympathique latéro-vertébrale *(fibres préganglionnaires de Langley)* (voy. : *Connexions de la chaîne sympathique latéro-vertébrale avec la moelle*).

(1) Histologiste italien (1844-1926), fut professeur à l'Université de Pavie.

SYSTÉMATISATION DE L'AXE GRIS MÉDULLAIRE.

GROUPEMENTS ET COLONNES CELLULAIRES DE LA SUBSTANCE GRISE

Si certains éléments cellulaires de la substance grise sont épars et disséminés un peu partout dans l'axe gris médullaire *(moelle grise)*, où ils constituent ce que l'on désigne sous le nom de *cellules solitaires des cornes antérieures* et *postérieures*, lesquelles repré-

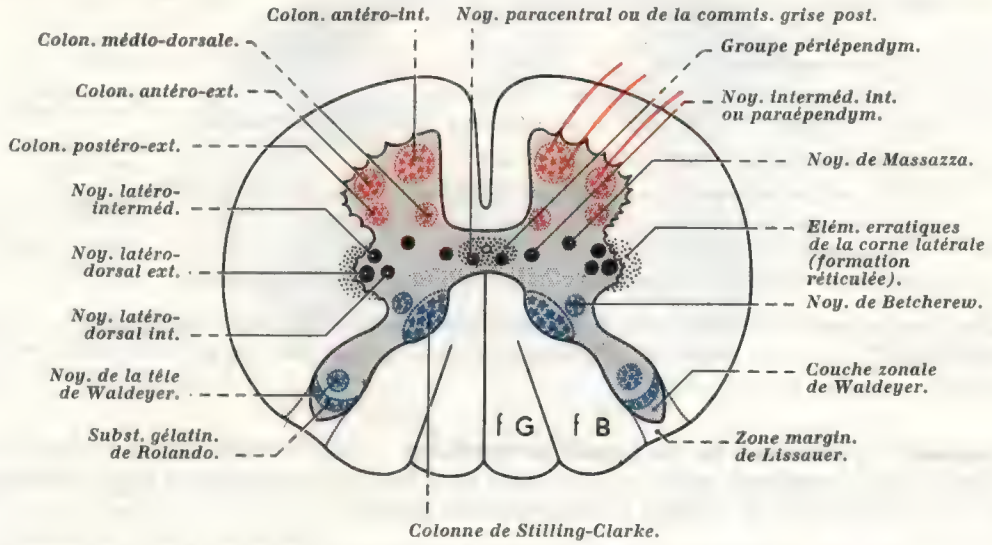

FIG. 17. — *Colonnes cellulaires de la substance grise de la moelle, vues sur une coupe transversale; segment inférieur de la coupe* (schématique).

En rouge, colonnes somato-motrices; *en noir*, colonnes végétatives; *en bleu*, colonnes sensitives; *fG*, faisceau de Goll; *fB*, faisceau de Burdach.

sentent pour la plupart des neurones d'association (cellules cordonales et cellules de Golgi), la majorité des *cellules radiculaires motrices* de la corne antérieure et des cellules de la corne postérieure de la moelle, ainsi que les *cellules sympathiques* de la *pars intermédia*, sont groupées en amas plus ou moins réguliers et continus, qui forment de haut en bas de l'axe gris une série de *colonnes cellulaires* parallèles à l'axe de la moelle.

Ces groupements cellulaires de la substance grise ont été particulièrement bien étudiés par Dejérine, Bruce, Jacobsohn, Y. Bertrand, van Bogaërt et Laruelle (1); toutefois ils ne sont pas régulièrement disposés sur toute l'étendue de l'axe gris, bien au contraire, et le fait sur lequel la plupart des auteurs sont d'accord, c'est qu'ils ne sont bien individualisés

(1) Article à consulter : LARUELLE : La structure de la moelle épinière en coupes longitudinales. *Revue neurologique*, 1937, n° 6.

et apparents, homogènes et symétriquement disposés, qu'au niveau des renflements cervical et lombaire.

Fondée sur l'étude des coupes horizontales en séries de la moelle, la systématisation des groupes cellulaires de la substance grise a été diversement interprétée par les auteurs, et parfois poussée un peu loin, de par la multiplicité des groupes proposés.

On admet actuellement *treize* groupements cellulaires dans la substance grise médullaire, que nous désignerons sous les noms de *groupes* ou de *noyaux* (1). Sur une coupe transversale de moelle ceux-ci se répartissent de la façon suivante :

1° *cinq* pour la *corne antérieure*, à savoir :
- le *noyau* ou *groupe antéro-interne*,
- le *noyau* ou *groupe antéro-externe*,
- le *noyau* ou *groupe postéro-externe*,
- le *noyau médio-dorsal*,
- et le *noyau central*;

2° *quatre* pour la *corne postérieure*, ce sont :
- le *noyau de Betcherew*,
- la *colonne de Clarke*,
- le *noyau de la tête (noyau de Waldeyer)*,
- et le *groupe cellulaire de la substance gélatineuse de Rolando*;

3° et *quatre* pour la *pars intermedia*, qui sont :
- le *groupe intermédio-externe* ou *groupe moyen de la corne latérale*,
- le *groupe intermédio-interne* ou *para-épendymaire*,
- le *noyau de Massazza*,
- et le *noyau paracentral* ou *de la commissure grise postérieure*.

Tous les noyaux de la *pars intermedia* sont des *noyaux végétatifs* appartenant à l'*orthosympathique* ; ils sont pairs et symétriquement disposés par rapport au plan médio-sagittal.

NOYAUX OU GROUPES DE LA CORNE ANTÉRIEURE. — Ces noyaux sont les mieux individualisés de la substance grise; ce sont aussi, pour les trois premiers, les plus volumineux que l'on observe sur les coupes transversales de moelle.

Le **groupe antéro-interne** occupe l'angle formé par la face interne et la face antérieure de la corne antérieure; c'est le plus apparent et le plus net de tous les groupes cellulaires *(groupe médio-ventral de Déjerine)*; il s'étend de C^1 à S^4 (2), mais il est particulièrement bien développé entre C^2 et D^2 et au niveau de L^3-L^4; en revanche, il est très réduit dans la moitié inférieure du segment dorsal de la moelle et à partir de S^4.

A sa partie supérieure, il est immédiatement sous-jacent au noyau du nerf grand hypoglosse avec lequel il se continue.

Les **groupes antéro-externe** et **postéro-externe** sont tous les deux moins volumineux que le groupe antéro-interne; ils sont représentés par deux amas cellulaires situés au niveau de la tête de la corne antérieure, un peu en dehors du précédent; des cellules de ces noyaux, émergent les fibres nerveuses qui constituent la racine médullaire du nerf spinal (de C^1 à C^4) (voy. : fig. 18).

---

(1) Ces termes correspondent à l'aspect fourni sur une coupe transversale de la moelle; mais en réalité les groupes représentent des « colonnes cellulaires », c'est-à-dire des noyaux gris étalés en hauteur.

(2) Cette désignation correspond aux myélomères, donc aux segments médullaires correspondant aux racines rachidiennes.

Le groupe antéro-externe est toujours plus développé que le groupe postéro-externe; comme le groupe antéro-interne, il s'étend de C^1 à S^4 avec un maximum de développement de C^4 à C^7 et de D^{12} à L^4.

Dans la moelle cervicale haute, au niveau des trois premiers myélomères, les groupes antéro-externe et postéro-externe occupent la base d'un prolongement latéral de la corne antérieure dit *processus lateralis* situé à la limite des cordons antérieur et latéral (voy. : fig. 18).

Ces trois groupes sont presque exclusivement formés par des cellules radiculaires motrices, et c'est pour cette raison qu'ils sont particulièrement développés au niveau

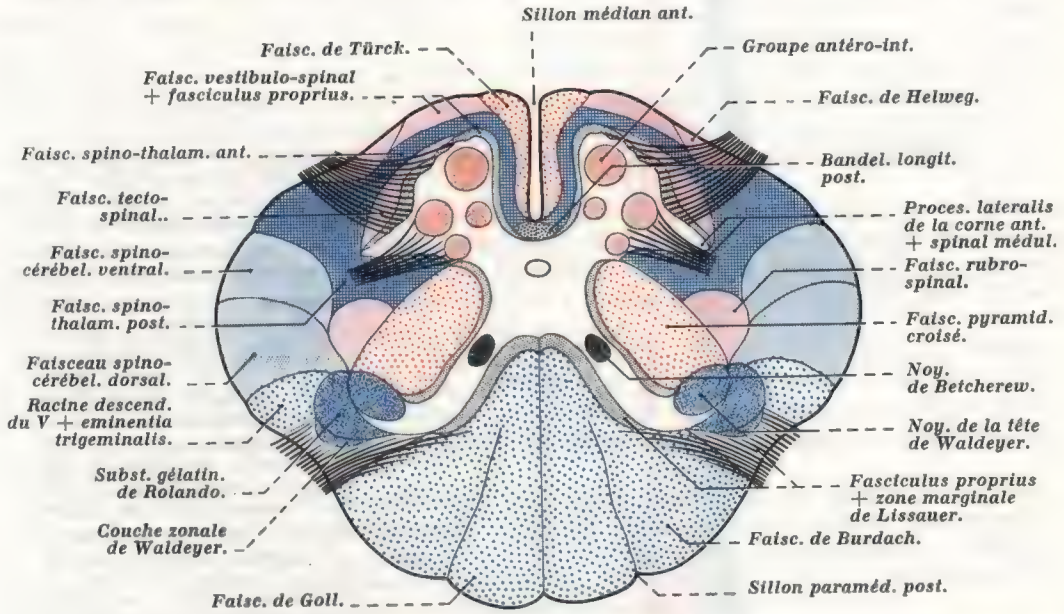

FIG. 18. — *Coupe transversale de la moelle cervicale passant à la partie inférieure des premières racines rachidiennes (premier myélomère). Systématisation de la substance grise et des cordons médullaires* (demi-schématique).

A ce niveau, le faisceau pyramidal croisé occupe la substance réticulée *(processus reticularis)*.

des renflements cervical et lombaire, du fait qu'ils sont destinés à la motricité des membres; ils renferment également quelques cellules cordonales.

Le **noyau médio-dorsal** est un très petit noyau situé à la base de la corne antérieure, en regard de l'angle que forme le bord interne de la corne antérieure avec la commissure grise antérieure (voy. : fig. 17).

Ce noyau est formé à la fois par des cellules radiculaires motrices qui sont en majorité et par des cellules cordonales.

Le **noyau central** *(colonne centrale)* n'est représenté qu'au niveau des *renflements cervical* et *lombaire*; il est particulièrement bien apparent et relativement volumineux (parfois même plus que les autres groupements) entre C^4 et D^1 et entre L^1 et L^4 (voy. : fig. 19).

Comme son nom l'indique, il est situé dans la partie centrale de la corne antérieure sur un plan postérieur par rapport aux groupements antéro-interne et antéro-externe (voy. : fig. 37 *B* et *D*).

Les axones partant des cellules radiculaires qui constituent les groupes ou colonnes

cellulaires précitées quittent la moelle au niveau du sillon collatéral antérieur pour constituer les racines antérieures des nerfs rachidiens (racines motrices). Ces cellules ont une *fonction motrice,* elles représentent le *deutoneurone* de la voie motrice principale, et les groupes de la corne antérieure destinés à l'innervation des muscles striés constituent les *groupes myorabdotiques* de la moelle.

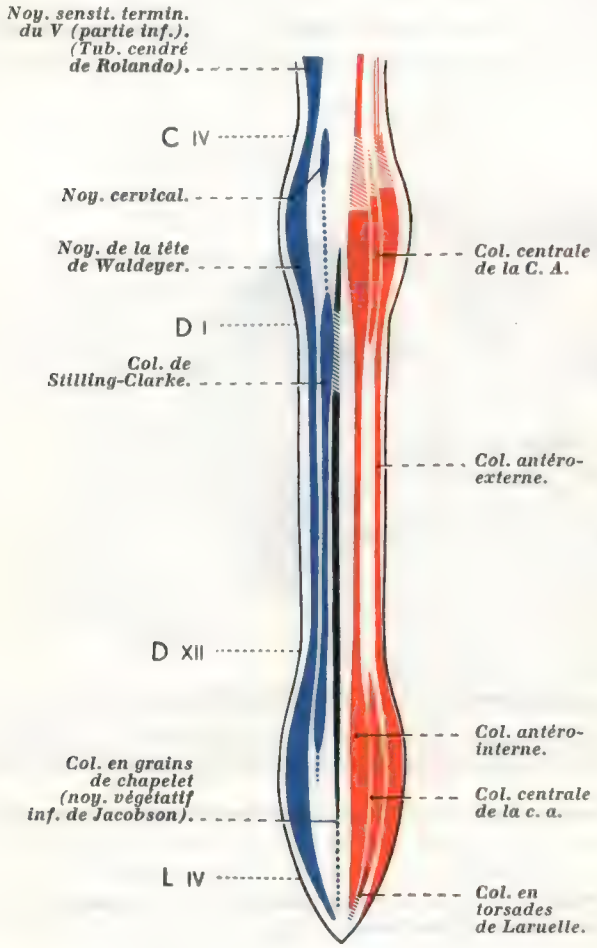

FIG. 19.

Disposition et étendue (en hauteur) des colonnes cellulaires de la substance grise de la moelle (schématique).

A droite, colonnes motrices (corne antérieure).

A gauche, colonnes sensitives et végétative.

La corne latérale est figurée en noir et le centre ciliospinal de Budge (centre dilatateur pupillaire) en hachures noires obliques.

Le centre respiratoire médullaire (noyaux d'origine du nerf phrénique) est représenté en hachures rouges.

Le centre médullaire céphalogyre (noyau d'origine du spinal médullaire) est représenté par deux traits rouges parallèles.

NOYAUX DE LA CORNE POSTÉRIEURE. — Le **noyau de Betcherew** (1) est un petit amas cellulaire, formé d'éléments de petite taille; il occupe la base de la corne postérieure au voisinage de son versant externe, ce qui explique pourquoi certains auteurs le désignent également sous le nom de *noyau basilaire externe* (voy. : fig. 17).

Les cylindraxes qui partent des cellules du noyau de Betcherew participent pour la plupart à la constitution du faisceau spinothalamique (faisceau en croissant de Déjerine) (voy. : fig. 18).

(1) Médecin neurologue russe (1857-1927).

La **colonne de Clarke** (1) est le groupement cellulaire le plus important de tous les groupes cellulaires de la corne postérieure.

Découverte par Stilling en 1843 et décrite par Clarke en 1851, on la désigne encore sous le nom de *noyau dorsal de Stilling (nucleus dorsalis)* ou de *colonne de Stilling-Clarke.*

La colonne de Clarke est située au niveau du versant interne de la base de la corne postérieure *(noyau basilaire interne)*; elle fait nettement saillie sous le faisceau de Burdach; sur une coupe transversale de la moelle, elle apparaît comme une voussure de la corne postérieure, avec une forme ovalaire dont le grand axe est parallèle à celui de la corne postérieure (voy. : fig. 17).

Elle ne s'étend pas sur toute la hauteur de la moelle; elle appartient en propre à la moelle dorsale, et n'existe qu'entre C^8 et L^3. Au niveau de la moelle cervicale et de la moelle lombaire, la colonne de Clarke n'est représentée que par des traînées cellulaires peu nombreuses et mal groupées *(cellules de Clarke)*. Au niveau du cône terminal, quelques éléments se groupent pour former le *noyau sacré,* toujours très petit; de même, au niveau de la moelle cervicale, il existe à la partie supérieure du renflement cervical une zone de groupement cellulaire formant le *noyau cervical* (toutefois assez mal individualisé) (voy. : fig. 19 et 37).

Pour certains auteurs, les cellules qui prolongent vers le haut la colonne de Clarke s'étendent même jusqu'au bulbe où elles formeraient le noyau de von Monakow, qui représenterait ainsi l'extrémité supérieure de la colonne de Clarke; quoi qu'il en soit, en examinant des coupes étagées de la moelle, on constate que la colonne de Clarke va en diminuant de volume et d'importance de bas en haut.

Du point de vue structural, la colonne de Clarke est formée de *deux* types de cellules : α) les unes, dites *cellules centrales,* d'aspect étoilé, ont de 50 à 80 μ de diamètre; elles sont riches en prolongements protoplasmiques et en substance chromophile; β) les autres, dites *cellules périphériques,* d'aspect fusiforme, plus petites, sont disposées à la périphérie de la colonne.

D'après Guillaume, la colonne de Clarke renfermerait également des éléments cellulaires sympathiques, et de ce fait elle doit rentrer dans le système neuro-végétatif. Actuellement on admet que la colonne de Clarke doit être rattachée à la moelle grise somatique (Laruelle); ses cellules représentent le deutoneurone de la voie sensitive spino-cérébelleuse (sensibilité propioceptive musculaire et arthrocinétique).

Les axones partis de la colonne de Clarke sont pour la plupart homolatéraux; ils se dirigent transversalement en dehors et un peu d'avant en arrière; par un trajet curviligne à convexité antérieure, ils traversent successivement la base de la corne postérieure, puis le cordon latéral; à la périphérie de ce dernier, ils se coudent verticalement à angle droit pour suivre une direction ascendante (voie longue); l'ensemble de ces fibres nerveuses constitue le *faisceau cérébelleux direct* ou *faisceau de Fleschsig* (voyez plus loin) (voy. : fig. 27).

Pour certains auteurs (Strong, Larsell), les fibres nerveuses issues des cellules de la colonne de Clarke ne seraient pas toutes directes et quelques-unes, après décussation dans la commissure grise, iraient dans le faisceau de Flechsig du côté opposé; d'autre part, à la partie supérieure de la moelle dorsale, les axones de certaines cellules participeraient à la constitution du faisceau de Gowers du côté opposé.

Le **noyau de la tête,** décrit par Waldeyer, est assez mal individualisé; il occupe la couche spongieuse ventrale de la tête et groupe tous les éléments cellulaires situés immédiatement en avant de la substance gélatineuse de Rolando; il est toutefois moins volumineux que la colonne de Clarke (voy. : fig. 17 et 19).

Il est constitué par des cellules étoilées de dimensions moyennes, et les cylindraxes qui

(1) Anatomiste anglais (1817-1880).

s'en échappent se dirigent verticalement en haut dans la substance grise de la corne postérieure, principalement en dehors du noyau, où ils constituent le *faisceau longitudinal de la corne postérieure de Koelliker*; après un assez court trajet, ils s'infléchissent et deviennent horizontaux ou obliques, puis se dirigent en dehors dans le cordon latéral (voy. : fig. 14).

Le **groupe cellulaire de la substance gélatineuse de Rolando** ou noyau sensitif dorsal *(nucleus sensibilis dorsalis)* est constitué par de très nombreuses petites cellules fusiformes disposées en stries radiaires parallèlement au grand axe de la corne postérieure, d'où le nom de *cellules radiaires de Gierke* qu'on leur donne.

Ce sont des cellules cordonales dont les cylindraxes vont pour la plupart au cordon latéral, et quelques-unes même au cordon postérieur.

La *couche zonale de Waldeyer (couche spongieuse dorsale)* est constituée par des cellules disséminées, peu nombreuses, mais volumineuses, d'aspect fusiforme, dont les cylindraxes, après avoir traversé la substance gélatineuse de Rolando, aboutissent au cordon latéral (voy. : fig. 17).

La majeure partie des cellules des noyaux de la tête de la corne postérieure sont des neurones d'association (cellules cordonales) qui servent de relais entre les collatérales des fibres courtes du faisceau radiculaire postérieur et les noyaux de la base.

Indépendamment de ces groupements cellulaires, les cornes antérieures et postérieures possèdent de petits amas épars et disséminés d'éléments cellulaires peu nombreux dans toute l'étendue de l'axe gris médullaire, et qui sont : soit des cellules cordonales, soit des cellules de Golgi; on les groupe actuellement avec les *cellules solitaires des cornes antérieures et postérieures.*

NOYAUX DE LA PARS INTERMEDIA. — Le **groupe intermédio-externe** ou **noyau de la corne latérale** *(noyau ou colonne intermédio-latérale)* est situé dans la corne latérale *(tractus intermedio-lateralis de Clarke)*, et sur les coupes transversales de moelle il prend un aspect cunéiforme à arête externe qui pénètre plus ou moins dans le cordon latéral (voy. : fig. 17).

Ce groupe s'étend en hauteur sous l'aspect d'une colonne végétative discontinue représentée par *trois tronçons* : *cervical, dorso-lombaire* et *sacré.*

α) Le **tronçon cervical**, très court, est situé dans le renflement cervical : il correspond à C^3 et C^4, et c'est à ce niveau que se trouve le centre cardiaque (C^4). — β) Le **tronçon dorso-lombaire**, le plus important de tous, s'étend entre C^8 et L^2; cette portion du tractus intermedio-lateralis présente dans son ensemble un dispositif moniliforme, en chapelet, qui compte une douzaine de renflements métamériques, correspondant à autant de segments médullaires (myélomères); c'est entre C^8 et D^3 que les renflements de la corne latérale sont les plus apparents; ils correspondent au *noyau sympathique ou végétatif supérieur de Jacobshon*, qui correspond à la partie principale du *centre dilatateur pupillaire (centre cilio-spinal de Budge)*. — γ) Le **tronçon sacré** s'étend de S^3 à l'extrémité du cône terminal. Ce dernier correspond au *noyau sympathique* ou *végétatif inférieur de Jacobshon*, centre de l'innervation sympathique des organes pelviens (vessie, prostate, vésicules séminales, utérus, etc.).

Certains auteurs ont distingué dans la corne latérale l'existence de *trois* groupes cellulaires qui, suivant la situation qu'ils occupent l'un par rapport à l'autre, se distinguent en : a) *groupe latéro-dorsal externe*, le plus important des trois; b) *groupe latéro-dorsal interne*; c) et *groupe latéro-intermédiaire*; ce dernier est vraisemblablement le même que le *groupe para-épendymaire* (voy. : fig. 17).

La colonne intermédio-latérale n'est pas pratiquement interrompue dans les intervalles compris entre les tronçons précités; elle est continue.

De C^4 à C^7, les cellules de la corne latérale y sont clairsemées; cependant dans la partie inférieure du renflement cervical, ainsi que dans la moelle dorsale supérieure, la corne

latérale présente le *centre cilio-spinal de Budge*, qui s'étend de C^4 à D^3 (voy. : fig. 19); enfin, entre L^2 et S^3, les cellules de la corne latérale sont rares; toutefois c'est entre S^1 et S^3 que se localise la *colonne en torsade de Laruelle*, dont les éléments cellulaires sont intermédiaires entre le type somatique et le type végétatif; cette colonne apparaît dans la moelle sacrée comme un centre de coordination somato-végétatif entre les systèmes musculaires striés et lisses du bassin et du périnée, lesquels interviennent dans certains actes mixtes tels que la miction, la défécation et la copulation.

Les cylindraxes qui émanent des éléments cellulaires de ces noyaux rejoignent, par la racine antérieure et par les rameaux communicants blancs, les cellules des ganglions de la chaîne sympathique prévertébrale avec lesquelles ils font synapse.

Le **groupe intermédio-interne** ou **para-épendymaire** est situé un peu en dehors de la zone commissurale et en avant de la colonne de Clarke et du noyau de Betcherew; ce groupe est surtout net au niveau du renflement lombaire; pour les uns, il faut le rattacher, comme le noyau de la corne latérale, à l'ortho-sympathique; pour d'autres (Ken-Kuré), au para-sympathique (voy. : fig. 17).

Entre ces deux groupes, on trouve étagées tout au long de la substance grise de la moelle des *cellules sympathiques intercalaires* (Laruelle) ou de petits amas cellulaires *(noyaux intermédiaires de Cajal)*; enfin, on rencontre également des cellules sympathiques erratiques dans le cordon latéral au niveau des pointes de pénétration de la corne latérale et dont l'ensemble constitue la *formation réticulée.*

Le **noyau de Massazza** occupe la base de la corne antérieure; il est situé entre le noyau de la corne latérale et les commissures grises, mais sur un plan antérieur par rapport au plan frontal passant par le canal de l'épendyme. Ce noyau est surtout apparent entre C^1 et D^3; dans la moelle lombo-sacrée, il n'est représenté que par quelques cellules éparses.

Certains auteurs ont décrit dans la moelle lombaire et dans le cône terminal une *colonne cellulaire végétative* qui occupe la substance grise située à la jonction de la commissure grise antérieure et de la base de la corne antérieure; on la désigne sous le nom de *colonne médio-ventrale*, qu'il ne faut pas confondre avec la colonne médio-dorsale somatique de la corne antérieure; ce groupement cellulaire représente vraisemblablement la partie lombo-sacrée du noyau de Massazza (voy. : fig. 17).

Le **noyau paracentral** ou **noyau de la commissure grise postérieure** est très petit; il est situé dans la commissure grise postérieure, de chaque côté du plan médio-sagittal et en arrière du canal de l'épendyme; les cylindraxes qui en partent se dirigent par l'intermédiaire de la corne antérieure dans la racine antérieure, soit directement du même côté, soit du côté opposé après décussation dans la commissure grise antérieure (voy. : fig. 17).

Indépendamment de ces groupes cellulaires végétatifs, on rencontre des cellules groupées circulairement dans l'épaisseur de la commissure grise autour du canal épendymaire : *a)* les unes sont des *cellules cordonales (cellules commissurales de Cajal)* et pour la plupart elles voient leurs cylindraxes se diriger transversalement en dehors, soit du même côté, soit du côté opposé, pour aboutir à la partie profonde du cordon latéral (faisceau latéral profond) (voy. : fig. 30); *b)* les autres sont des *cellules sympathiques :* elles sont principalement abondantes au niveau des renflements cervical et lombaire où elles forment le *groupe péri-épendymaire* ou *colonne centrale.*

En résumé, l'on peut admettre anatomiquement et physiologiquement que :

1° Les *groupes cellulaires de la corne antérieure*, ou *groupes radiculaires*, sont des groupes de *cellules motrices.* Ces groupements cellulaires moteurs des racines antérieures de la moelle sont à destination polymusculaire *(loi de Bikelès).* En se groupant, leurs cylindraxes forment les *racines rachidiennes antérieures*; ils appartiennent à la *voie motrice principale*, dont ils représentent le deutoneurone.

2° Les *groupes de la corne postérieure* sont constitués, d'une part, par des cellules de la

voie sensitive spino-cérébelleuse (colonne de Clarke, noyau de Betcherew), et, d'autre part, par des cellules cordonales qui représentent des systèmes d'association dont certains peuvent expliquer la marche de l'influx nerveux et la constitution de l'arc réflexe avec neurone intercalaire (voy. : fig. 23).

3° Les *groupes de la corne latérale* représentent les centres d'origine du système neuro-végétatif (centres médullaires ortho-sympathiques).

En ce qui concerne les groupes radiculaires (cornes antérieures), anatomistes et physiologistes ont recherché si ces amas cellulaires, étagés sous la forme de colonnes cellulaires dans la corne antérieure, correspondaient à un muscle ou à un groupe musculaire déterminé, voire à un segment de membre ou à une fonction déterminée dans un membre (extension, flexion par exemple); actuellement on peut admettre suivant l'expression de Sherrington que, physiologiquement, aucun de ces noyaux radiculaires ne correspond ni à un muscle ni à une fonction déterminée : ils assurent l'exécution des mouvements volontaires du tronc et des membres ainsi que celle des réflexes cutanés, tendineux et ostéopériostiques.

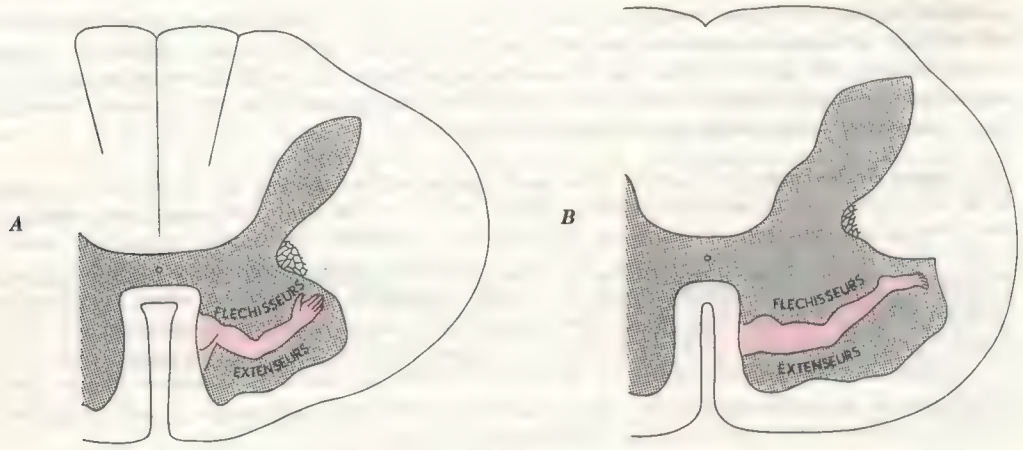

Fig. 20. — *Représentation schématique des neurones moteurs dans la corne antérieure de la moelle.*

A. Coupe de la moelle cervicale (C4-D1).

B. Coupe de la moelle lombaire (D11-L4).

Cependant les recherches de Déjerine, Sacco et Bikelès ont montré qu'il existe une relation entre les groupes cellulaires radiculaires et les dérivés du myotome embryonnaire : *a) pour la musculature des membres*, les groupes antérieurs correspondent à des muscles de la racine des membres (muscles proximaux), et les groupes postérieurs à des muscles de l'extrémité des membres (muscles distaux); *b)* et pour la *musculature du tronc*, le groupe médio-dorsal correspond aux muscles ventraux et les groupes antéro-externe et postéro-externe aux muscles dorsaux.

La plupart des auteurs qui se sont occupés des localisations motrices segmentaires de la corne antérieure ont admis que les renflements cervical et lombaire, respectivement destinés aux membres supérieurs et inférieurs, contiennent des colonnes grises motrices pluri-segmentaires destinées à la musculature des membres; chaque groupe musculaire d'un segment de membre ayant la *même fonction* (fléchisseur, extenseur, pronateur, supinateur, abducteur et adducteur) possède dans la corne antérieure un centre nucléaire correspondant à son innervation et tant au membre supérieur qu'au membre inférieur, les centres nucléaires destinés aux muscles extenseurs sont situés sur un plan antérieur par rapport aux centres des fléchisseurs (voy. : fig. 20).

AIRES DE LA MOELLE

La disposition et la nature des groupements cellulaires de la moelle nous permettent une *systématisation anatomo-physiologique* très séduisante de l'axe gris médullaire. Par suite de la répartition des groupements cellulaires sur une coupe transversale de la moelle, on constate que ceux-ci occupent *quatre zones* bien distinctes de cet axe. Si sur une coupe horizontale de la moelle on fait passer d'avant en arrière *trois* lignes transversales parallèles et frontales : *a)* l'*antérieure,* par la face antérieure de la commissure grise et des cornes latérales, *b)* la *moyenne,* par la face postérieure de la commissure grise, *c)* et la *postérieure* un peu en arrière de la colonne de Clarke, on divise ainsi la substance grise en *quatre* zones qui représentent du point de vue anatomo-physiologique les *quatre aires de la moelle* (1) (voy. : fig. 21).

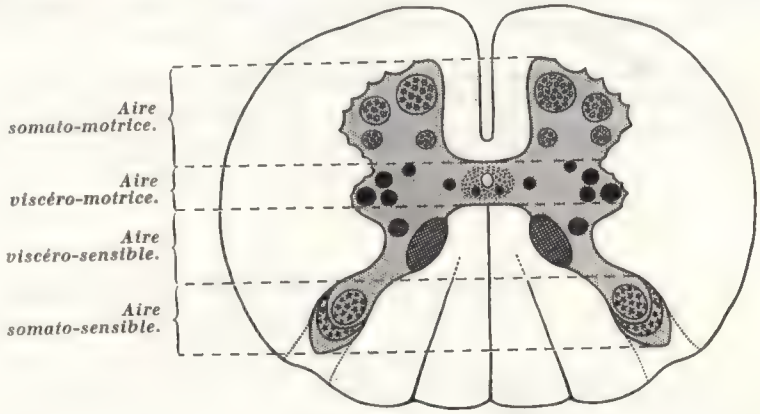

FIG. 21.
Aires de l'axe gris médullaire (colonnes cellulaires).

1° Dans la **corne antérieure,** les groupements cellulaires sont exclusivement *moteurs*; ils comprennent les cellules radiculaires des cornes antérieures de la moelle et constituent l'*aire somato-motrice*; elle tient sous sa dépendance l'innervation des muscles striés de la vie de relation *(groupements* ou *noyaux myorabdotiques).*

2° Au niveau de la **corne latérale** et d'une manière plus générale de la *pars intermedia,* les groupements cellulaires représentent l'*aire viscéro-motrice*; elle appartient au système ortho-sympathique; à ce niveau se trouvent les cellules motrices sympathiques destinées à la musculature lisse.

3° La **base de la corne postérieure** (*colonne de Clarke* et *noyau de Betcherew*) représente l'*aire viscéro-sensible,* aire dont dépend la sensibilité profonde et viscérale, c'est-à-dire la sensibilité interoceptive et la sensibilité générale proprioceptive (sens kinesthésique et arthrocinétique).

4° La **tête de la corne postérieure** représente l'*aire somato-sensible,* c'est-à-dire celle dont dépend la sensibilité extéroceptive (tactile, thermique et douloureuse) (voy. : fig. 21).

(1) Sur l'axe gris médullaire, ces aires correspondent à des colonnes de substance grise avec leurs groupements cellulaires *(colonnes cellulaires de la moelle grise).*

Il va sans dire qu'aux aires précitées correspondent des colonnes cellulaires sur toute la hauteur de la moelle.

En résumé, l'axe gris médullaire est schématiquement constitué par la superposition de segments médullaires *(myélomères)* auxquels aboutissent aux cornes postérieures les *conducteurs centripètes* ou racines postérieures (voies de la sensibilité), et d'où partent des cornes antérieures, les *conducteurs centrifuges* ou racines antérieures (voies motrices).

Enfin, l'axe gris médullaire peut être subdivisé en *trois* colonnes, superposées d'avant en arrière, et dont les fonctions sont différentes.

a) La **colonne antérieure** ou **ventrale** comprend les cornes antérieures; elle est exclusivement *motrice* et à *fonction somatique*; elle contrôle toute la musculature striée de la vie de relation; toute lésion intéressant la corne antérieure (poliomyélite) entraîne obligatoirement une paralysie flasque, une disparition des réflexes tendineux et une atrophie musculaire dans le territoire correspondant.

b) La **colonne postérieure** ou **dorsale** comprend les cornes postérieures; sa *fonction est sensitive*; toute lésion qui intéresse la corne postérieure se traduit par des douleurs spontanées dans le territoire sensitif périphérique correspondant.

c) La **colonne intermédiaire,** qui correspond aux cornes latérales et à la *pars intermedia,* est à *fonction* exclusivement *végétative*; elle appartient au sympathique médullaire (orthosympathique) (voy. : *Système nerveux sympathique. Centres médullaires*).

MOELLE SEGMENTAIRE. MYÉLOMÈRES

Si par la pensée, on fait abstraction des cordons médullaires, éléments de transit ascendants et descendants de l'influx nerveux, la substance grise avec ses racines rachidiennes antérieures et postérieures peut être comparée à une série de *segments médullaires* superposés *(segments métamériques)* auxquels on donne le nom de *myélomères* (voy. : fig. 22).

Isolé des myélomères sus- et sous-jacents, chaque myélomère représente une véritable *unité anatomique* : par la *racine postérieure,* il reçoit au niveau de la corne postérieure, les influx nerveux sensitifs que lui apporte le *protoneurone sensitif* (cellule en T de Ranvier du ganglion spinal); par la *racine antérieure* s'échappe le *neurone moteur* (neurone terminal de toutes les voies motrices, pyramidales et extra-pyramidales) dont la cellule est située dans la corne antérieure.

Ces deux neurones sont articulés entre eux, soit directement par l'intermédiaire de *collatérales réflexes* issues du protoneurone sensitif, soit indirectement par l'intermédiaire d'un neurone intermédiaire dit *neurone intercalaire*; ainsi se trouve constitué l'*arc réflexe médullaire,* la *synapse,* véritable *centre fonctionnel,* étant située dans la corne antérieure (voy. : fig. 23).

Chaque myélomère est en connexion avec des myélomères sus- et sous-jacents par l'intermédiaire de neurones d'association représentés par les *cellules cordonales*; chaque cellule étant située à son origine et à sa terminaison dans l'axe gris médullaire alors que la fibre nerveuse occupe les cordons (*fasciculus proprius* en particulier) (voy. : fig. 23); ainsi s'établit dans la moelle un *système de voies d'association intersegmentaire, homolatérales* et *hétéro-latérales,* dont l'importance est capitale du point de vue physiologique; car tout acte réflexe s'étend sur plusieurs myélomères.

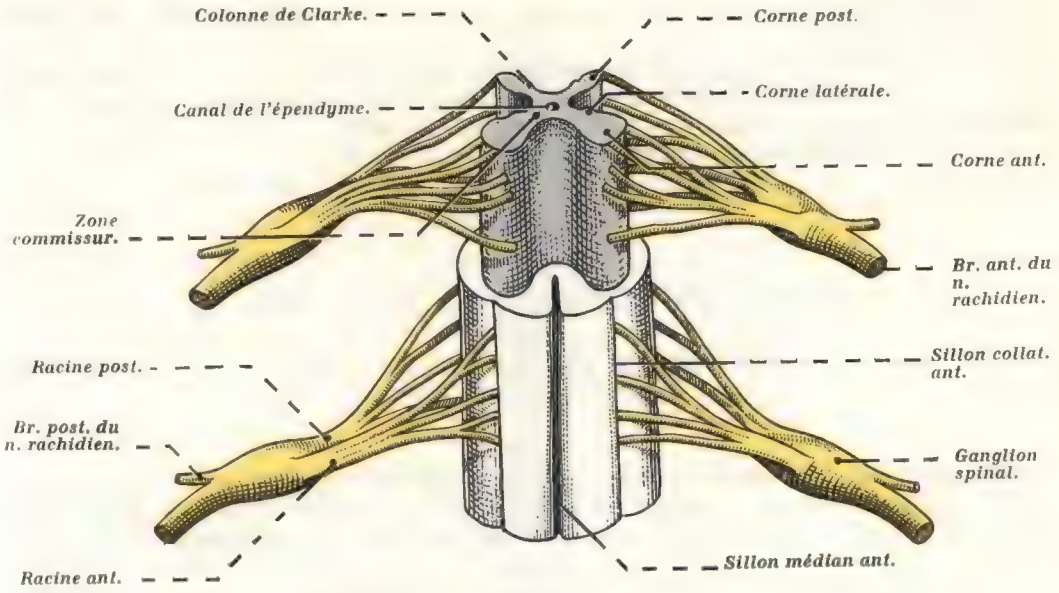

FIG. 22. — *Axe gris médullaire et racines rachidiennes* (en jaune); *vue antérieure* (demi-schématique).

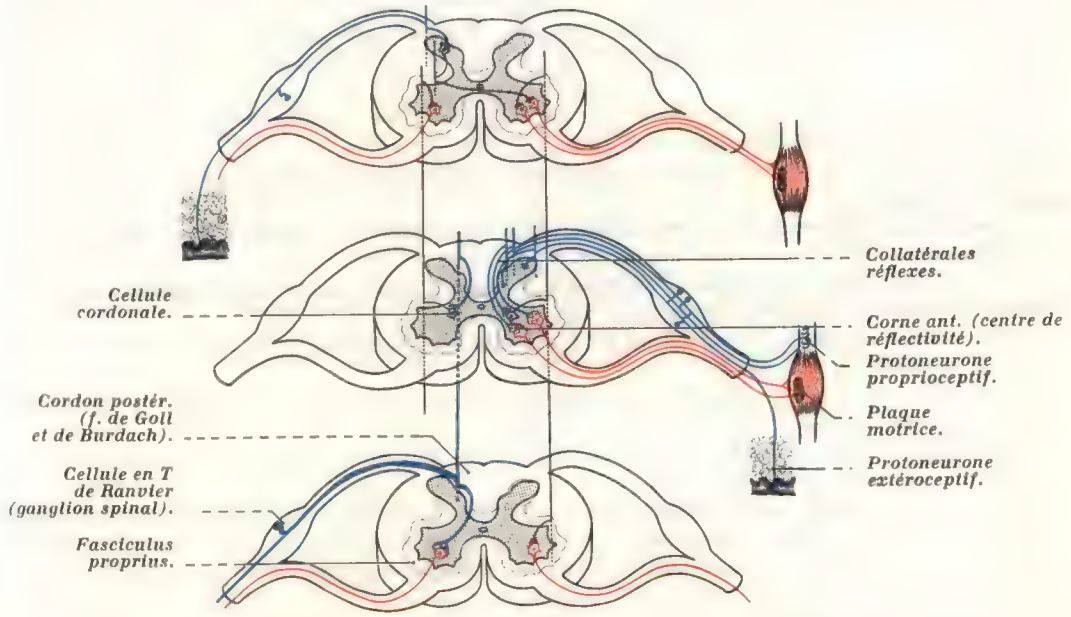

FIG. 23. — *Voies réflexes médullaires simples et composées* (schématique).

EN RÉSUMÉ, la *moelle segmentaire* est : *a)* un *centre de réflectivité* où l'influx sensitif se transforme au niveau de la corne antérieure en un influx moteur; *b)* un *centre effecteur moteur somatique* représenté par la cellule radiculaire de la corne antérieure; *c)* et un

centre effecteur moteur et *sécrétoire végétatif* par sa *pars intermedia*, et plus spécialement par la corne latérale.

La *moelle segmentaire* par son système d'association intersegmentaire permet d'expliquer : *a)* la diffusion à plusieurs étages des réflexes; *b)* et par suite de l'empiètement sur plusieurs myélomères de centres moteurs, la participation de leurs neurones dans la constitution des plexus cervical, brachial, lombaire et sacré.

CENTRES DE RÉFLECTIVITÉ DE LA MOELLE

(CENTRES RÉFLEXES MÉDULLAIRES)

Nous venons de voir dans le chapitre précédent que la constitution de la moelle est telle que, si on la sectionnait en autant de tronçons qu'il y a de nerfs périphériques qui en dépendent (division métamérique), tout en conservant intact la circulation de chacun de ces segments médullaires (myélomères), chaque tronçon serait capable de fonctionner isolément (par la pensée). La partie de l'organisme correspondant à ce segment répondrait par une contraction musculaire à une excitation portée sur sa surface sensible.

Ces données corroborent la *loi de la localisation des réflexes de Charles Richet* impliquant qu'à l'excitation d'un territoire sensitif donné correspond toujours l'entrée en action d'un muscle ou d'un groupe de muscles bien déterminé, comme s'il existait un rapport anatomique préétabli entre certains groupes de cellules nerveuses de l'axe cérébro-spinal (sensitifs et moteurs).

Cliniquement et expérimentalement, on a pu localiser dans la moelle des *centres réflexes* bien circonscrits (voy. : fig. 24) :

1° le *réflexe bicipital* est localisé au niveau des quatrième, cinquième et sixième myélomères cervicaux;

2° le *réflexe des radiaux* a son centre situé au niveau des cinquième et sixième myélomères cervicaux;

3° le *réflexe tricipital (réflexe olécranien)* a son centre placé au niveau des sixième, septième et huitième myélomères cervicaux;

4° le *réflexe du grand pectoral* est localisé entre le cinquième myélomère cervical et le premier myélomère dorsal;

5° le *réflexe des fléchisseurs* a son centre situé entre le huitième myélomère cervical et le premier myélomère dorsal;

6° le *réflexe cubito-pronateur* a son centre placé entre le sixième myélomère cervical et le premier myélomère dorsal;

7° le *réflexe rotulien* ou *patellaire* a son centre situé au niveau des deuxième, troisième et quatrième myélomères lombaires;

8° le *réflexe achilléen* a son centre situé au niveau du cinquième myélomère lombaire et des premier et deuxième myélomères sacrés;

9° le *réflexe du jambier antérieur* est localisé au niveau des quatrième et cinquième myélomères lombaires;

10° le *réflexe du jambier postérieur* est localisé au niveau du cinquième myélomère lombaire et du premier myélomère sacré;

11° le *réflexe des péroniers* est localisé dans le cinquième myélomère lombaire;

12° le *réflexe cutané palmaire* a son centre situé dans le huitième myélomère cervical et le premier myélomère dorsal;

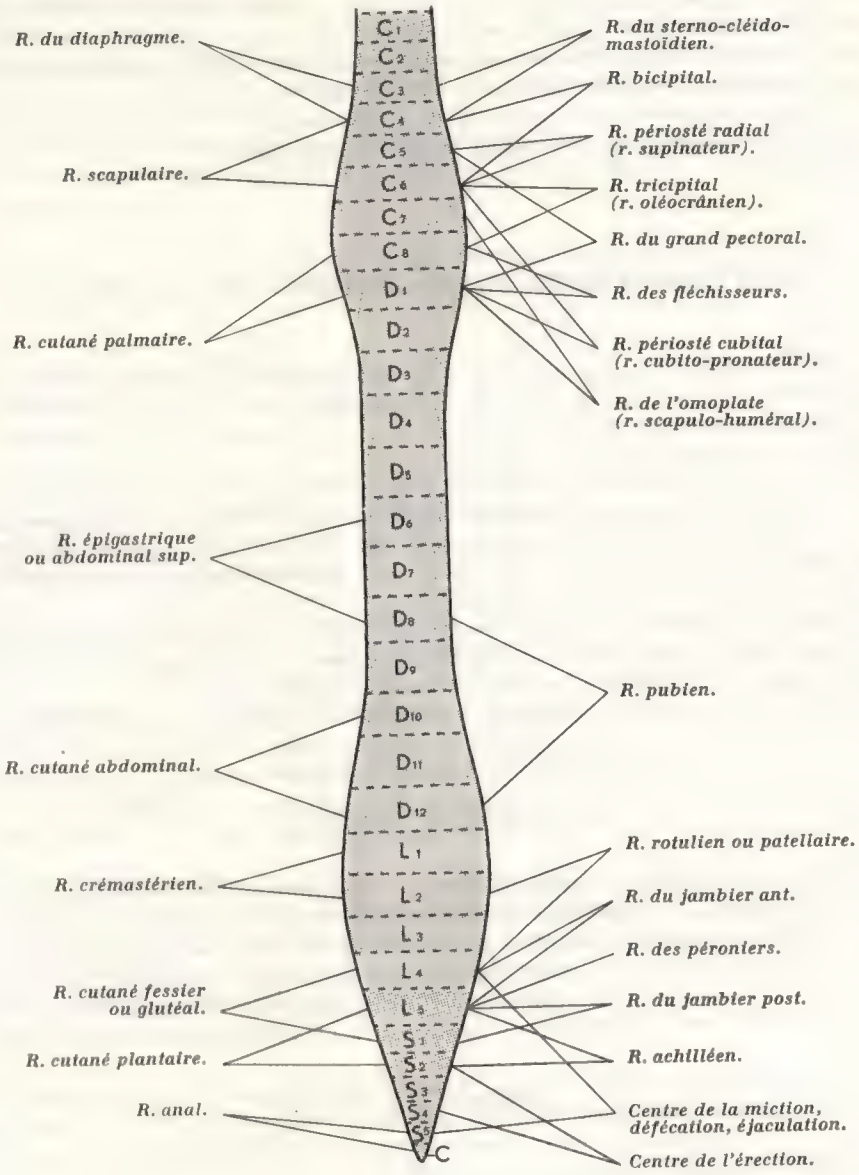

FIG. 24. — *Centres de réflectivité de la moelle* (schématique).
Les myélomères sont indiqués par leur numéro d'ordre.
Côté droit, réflexes tendineux et ostéo-périostés.
Côté gauche, réflexes cutanés.

13° le *réflexe cutané abdominal* a son centre compris entre le sixième et le douzième myélomère dorsal;

14° le *réflexe crémastérien* a son centre situé dans le renflement lombaire au niveau des premier et deuxième myélomères lombaires;

15° le *réflexe cutané fessier* ou *réflexe glutéal* est placé entre le quatrième myélomère lombaire et le premier myélomère sacré;

16° le *réflexe cutané plantaire* a son centre situé au niveau du cinquième myélomère lombaire et des premier et deuxième myélomères sacrés;

17° le *réflexe anal* a son centre dans le cône terminal.

Pour plus de détails nous renvoyons le lecteur à la figure 24.

SYSTÉMATISATION DES CORDONS DE LA MOELLE

La moelle blanche est composée de *six cordons* placés à la manière d'une enveloppe à la périphérie de la substance grise; ils sont disposés deux à deux symétriquement par rapport au plan médio-sagittal; et, dans chaque hémi-moelle, ils se distinguent par leur situation en *postérieur, latéral* et *antérieur.*

Chacun d'eux est constitué par des faisceaux systématisés de fibres blanches (fibres à myéline); celles-ci présentent, anatomiquement, une situation et des rapports bien déterminés dans la moelle, et, fonctionnellement, un rôle physiologique propre et différent suivant que ces faisceaux sont ascendants ou descendants, ces qualificatifs étant en rapport avec le sens de l'influx nerveux.

Les *voies descendantes* ou *motrices* trouvent leur origine au niveau de l'encéphale (cortex) ou dans des noyaux gris situés dans le tronc cérébral; elles se terminent dans la substance grise médullaire au niveau des cornes antérieures.

Les *voies ascendantes* ou *sensitives* conduisent les diverses sensibilités; elles tirent leur origine : *a)* les unes, des ganglions spinaux (cellules en T de Ranvier); *b)* les autres, de la corne postérieure (cellules de la colonne de Clarke, noyau de la tête de Waldeyer, noyau de Betcherew), et se terminent, soit au niveau du cervelet, soit au niveau de noyaux gris du tronc cérébral (substance réticulée) ou des noyaux gris centraux (thalamus).

A ces fibres descendantes et ascendantes, il faut ajouter les fibres des cellules cordonales qui représentent des systèmes d'association (voy. : *Cellules cordonales*).

Les fibres qui constituent les faisceaux des cordons sont les unes verticales et parallèles, les autres transversales (partie initiale du faisceau de Flechsig). En pénétrant dans la moelle ou en quittant cette dernière, les fibres nerveuses horizontales ou obliques qui constituent les racines rachidiennes antérieures et postérieures séparent les cordons entre eux.

Ajoutons que ces fibres représentent : pour les *racines antérieures* des cylindraxes qui dérivent des cellules radiculaires motrices des cornes antérieures, et pour les *racines postérieures* la terminaison dans la moelle des fibres cellulifuges issues des cellules en T des ganglions spinaux.

Les fibres blanches des cordons de la moelle sont groupées en *faisceaux*; ces fibres possèdent des origines différentes : *a)* les unes sont d'*origine extra-médullaire,* telles les fibres de la voie sensitive issues des cellules en T des ganglions spinaux, les faisceaux pyramidaux issus des cellules pyramidales du cortex cérébral *(aire motrice* ou *area precentralis, aire 4 de Brodmann)* et les faisceaux qui constituent les voies extra-pyramidales dont l'origine est située dans des noyaux gris appartenant au tronc cérébral (bulbe rachidien, protubérance annulaire et mésencéphale); *b)* les autres sont d'*origine médullaire* et proviennent des cellules de la substance grise (axe gris médullaire); telles sont les fibres du faisceau spino-cérébelleux direct (faisceau de Flechsig) qui naissent des cellules de la colonne de Clarke (cellules de Clarke), et les cellules cordonales qui constituent des systèmes d'association. Quelles que soient leurs origines, ces fibres

se terminent toutes en s'arborisant : soit dans la substance grise médullaire (faisceau pyramidal, cellules cordonales), soit dans les noyaux gris de la substance réticulée du tronc cérébral *(faisceau spino-réticulé)*, soit au niveau de la substance grise de l'écorce cérébelleuse *(faisceaux spino-cérébelleux direct et croisé)*, soit au niveau des couches optiques *(faisceau spino-thalamique)*.

Le *calibre* des fibres blanches des cordons médullaires est variable; les fibres les plus fines appartiennent au faisceau de Goll, les fibres les plus grosses siègent à la périphérie du cordon antéro-latéral.

Nous décrirons les différents faisceaux des cordons médullaires *(systématisation médullaire)* successivement dans le *cordon postérieur*, dans le *cordon latéral*, et dans le *cordon antérieur*.

I. — CORDON POSTÉRIEUR

Le *cordon postérieur (funiculus dorsalis)* correspond à la substance blanche comprise entre le septum médian postérieur névroglique *(septum posticum)* et la corne postérieure de la moelle.

Extérieurement, le cordon postérieur est limité par le sillon médian postérieur en dedans et par le sillon collatéral postérieur en dehors. Dans la moelle cervicale, il est lui-même subdivisé par une cloison névroglique située à 4 ou 5 millimètres en dehors du sillon médian postérieur; cette cloison correspond au sillon paramédian postérieur : c'est le *septum intermédium* ou *paramédian*, qui scinde le cordon postérieur en *deux parties* bien distinctes : *a)* l'une *interne*, le *faisceau de Goll*; *b)* l'autre *externe*, le *faisceau de Burdach*.

FAISCEAU DE GOLL

Le *faisceau de Goll* (1) apparaît sur une coupe transversale de moelle avec une forme triangulaire allongée, à base postérieure et à sommet antérieur; ce sommet est situé en arrière de la commissure grise que le faisceau de Goll n'atteint pas. Il est toujours moins volumineux que le faisceau de Burdach qui l'accompagne en dehors, d'où le nom de *faisceau grêle (fasciculus gracilis)* qu'on lui donne encore parfois.

FAISCEAU DE BURDACH

Le *faisceau de Burdach* (2) plus large et plus volumineux que le faisceau de Goll présente la forme d'un coin interposé entre la corne postérieure et le faisceau de Goll, d'où son nom de *faisceau cunéiforme (fasciculus cuneatus)*. Dans la région rétro-commissurale les deux faisceaux de Burdach sont en contact l'un avec l'autre, de telle façon qu'une petite partie du faisceau de Burdach sépare la commissure grise du faisceau de Goll.

Toutes les fibres qui constituent le cordon postérieur sont des fibres blanches (fibres à myéline sans gaine de Schwann); la plupart représentent le protoneurone de la voie sensi-

---

(1) Anatomiste suisse (1829-1903), fut professeur d'Anatomie à Zurich; son mémoire publié en 1860 et intitulé « Ueber die feinere Anatomie des Rückenmarkes » est resté célèbre.

(2) Anatomiste allemand (1776-1847), fut successivement professeur d'Anatomie aux Universités de Koenigsberg et de Breslau.

tive principale; elles sont donc ascendantes; d'où il résulte que le cordon postérieur augmente d'épaisseur de bas en haut; elles se terminent dans le bulbe au niveau de *trois noyaux*, qui sont : le *noyau de Goll*, situé dans la pyramide postérieure du bulbe *(clava)* pour le faisceau de Goll, et dans les *noyaux de Burdach* et de *von Monakow* situés dans le corps restiforme pour le faisceau de Burdach.

Le cordon postérieur est constitué par *deux sortes* de fibres : 1° les unes sont des *fibres exogènes* ou *radiculaires* venues d'un autre lieu que la moelle (origine extramédullaire : ce sont les *fibres radiculaires postérieures*, amenées par les racines postérieures des nerfs rachidiens et dont l'origine est située dans la cellule en T de Ranvier du ganglion spinal. En vertu de la loi de Kahler, les fibres longues exogènes qui constituent le cordon postérieur sont : *a)* d'autant plus longues qu'elles sont situées plus près de la ligne médiane; *b)* elles sont, de plus, disposées de telle façon que, sur une coupe transversale de la moelle, elles apparaissent sous l'aspect de quatre petits faisceaux cunéiformes qui représentent, en allant de dedans en dehors, successivement les fibres venues des nerfs sacrés, lombaires, dorsaux et cervicaux (voy. : fig. 36); 2° les autres sont des *fibres endogènes* ou *spinales*, et leur origine est située dans la substance grise de la moelle (voy. : fig. 26).

1° Fibres exogènes ou radiculaires. — Les *fibres exogènes* ou *radiculaires* représentent les cylindraxes centripètes des cellules en T des ganglions spinaux; ces cylindraxes pénètrent dans la moelle par le faisceau interne ou médial de la racine postérieure (voy. : *Terminaison de la racine postérieure dans la moelle*).

Peu après sa pénétration dans la zone de Lissauer, chaque fibre nerveuse de ce faisceau se divise en T en donnant *deux branches* : l'une *descendante*, l'autre *ascendante*.

a) Les **branches descendantes** sont très courtes; elles suivent de haut en bas la zone de Lissauer, ainsi que la partie latérale externe du faisceau de Burdach et elles se terminent très rapidement par des collatérales dans le noyau de la tête ou dans la substance gélatineuse de Rolando, où elles font synapse avec les cellules de la corne postérieure.

D'après Déjerine, des branches descendantes seraient mêlées aux fibres endogènes et, de ce fait, elles participeraient à la constitution du *faisceau de Gombault et Philippe*, du *centre ovale de Flechsig*, du *faisceau de Hoche* et du *faisceau en virgule de Schultze*, suivant l'étage considéré de la moelle (voyez plus loin).

b) Les **branches ascendantes** sont beaucoup plus importantes; elles constituent la majeure partie du cordon postérieur. Pour une racine donnée, il est aisé de suivre leur trajet sur des coupes de moelle après radicotomie postérieure; ces fibres constituent le *faisceau radiculaire postérieur*, et celui-ci se déplace de bas en haut dans le cordon postérieur en se rapprochant de plus en plus de la ligne médiane.

Il est tout d'abord appliqué contre la face interne de la corne postérieure où il forme le *champ cornu-radiculaire de Pierre Marie*; puis, à quelques centimètres au-dessus de la racine postérieure correspondant, il occupe la partie moyenne du faisceau de Burdach constituant la *bandelette de Pierret*; enfin, se rapprochant de plus en plus du septum médian postérieur névroglique, il se place en dernier lieu dans le faisceau de Goll où il donne naissance au *champ triangulaire du faisceau de Goll* (voy. : fig. 34 et 35).

Au cours de son trajet ascendant, le faisceau radiculaire postérieur diminue progressivement de volume par suite de la terminaison de ses fibres courtes dans la substance grise médullaire (pour plus de détails, voyez plus loin : *Terminaison de la racine postérieure dans la moelle*).

La terminaison des fibres du faisceau radiculaire postérieur varie suivant la longueur de ces dernières et il est classique de distinguer des fibres courtes, moyennes et longues; tandis que les *fibres courtes* et *moyennes* se terminent dans la substance grise médullaire, seules les *fibres longues*, situées en dedans de la corne postérieure, occupent le

cordon postérieur, où elles constituent la majeure partie des fibres des faisceaux de Burdach et de Goll. Ces fibres ne présentent aucun relais médullaire; elles se terminent du même côté dans le bulbe rachidien au niveau des noyaux de Goll, de Burdach et de von Monakow.

Sur toute la hauteur de la moelle, les fibres longues ascendantes de chaque faisceau radiculaire abordent le cordon postérieur par sa face externe, c'est-à-dire entre la corne postérieure et le faisceau de Burdach (loi de Kahler). Ces fibres sont d'autant plus longues qu'elles proviennent d'une racine plus basse (nerf coccygien et S^5); inversement, elles sont d'autant plus courtes qu'elles proviennent d'une racine plus haute (C^1).

2° ***Fibres endogènes ou spinales.*** — Les *fibres endogènes* ou *spinales* sont issues des cellules cordonales de la corne postérieure; elles sont toutes directes.

Parties des cellules cordonales, elles se dirigent en arrière ou en dedans, puis elles pénètrent dans le cordon postérieur et, après un court trajet, ces fibres se bifurquent en T dans le cordon postérieur homolatéral en donnant deux branches, généralement très courtes, l'une ascendante et l'autre descendante. Les collatérales de ces branches retournent à l'axe gris médullaire où elles se terminent par une arborisation. Cellules et fibres représentent en quelque sorte des neurones d'association à court trajet.

La répartition de ces fibres est variable; les unes sont irrégulièrement disséminées dans le cordon postérieur et éparses, ce sont les moins nombreuses; les autres au contraire, les plus nombreuses, sont groupées en forme de faisceaux individualisés.

a) Les **fibres ascendantes** sont principalement condensées à la partie antérieure du cordon postérieur sur le versant antérieur du faisceau de Burdach, où elles forment à ce niveau, entre la commissure grise postérieure, la racine de la corne postérieure et le faisceau de Burdach, le *faisceau ventral du cordon postérieur* ou *zone cornu-commissurale de Pierre Marie* ou *champ de Wesphal* (voy. : fig. 29).

Ce faisceau présente à la coupe la forme d'un croissant; il existe sur toute la hauteur de la moelle, mais il est plus particulièrement développé dans la *moelle lombaire*; il est, en revanche, très réduit dans la moelle dorsale.

b) Les **fibres descendantes** se condensent dans le cordon postérieur sur toute la hauteur de la moelle en un faisceau qui change à la fois de forme, de situation et de nom suivant les points envisagés; ce sont, de haut en bas : le *faisceau en virgule de Schultze,* la *bandelette périphérique dorsale de Hoche,* le *centre ovale de Flechsig,* et le *faisceau triangulaire médian de Gombault et Philippe* (voy. : fig. 29).

α) Le *faisceau en virgule de Schultze* (1) ou *komma tract* ou *fasciculus interfasciculus* n'existe que dans la moelle cervicale et dans la moelle dorsale supérieure. Il occupe les deux tiers antérieurs du faisceau de Burdach et présente, sur une coupe de moelle, la forme d'une virgule à convexité interne dont la pointe regarde la périphérie de la moelle (voy. : fig. 25 et 29).

β) La *bandelette périphérique dorsale de Hoche* (2) n'existe que dans la moelle dorsale inférieure. Sur une coupe transversale de moelle, elle est représentée par un croissant à concavité antérieure situé à la partie postérieure du cordon postérieur.

γ) Le *centre ovale de Flechsig (faisceau septo-marginal)* n'existe que dans la moelle lombaire et sa myélinisation est très précoce. Il est situé à la partie moyenne et interne du faisceau de Goll; avec celui du côté opposé il dessine sur les coupes de moelle un champ ovalaire à grand axe antéro-postérieur (voy. : fig. 25 et 29).

δ) Le *faisceau triangulaire médian de Gombault et Philippe,* décrit par ces auteurs

(1) Anatomiste allemand (1825-1874), fut professeur d'Anatomie à l'Université de Bonn.

(2) Neuro-psychiatre allemand de la deuxième moitié du XIXe siècle, fut professeur de clinique psychiatrique à la Faculté de Médecine de Strasbourg.

en 1894, n'existe qu'au niveau du cône terminal; il est situé de chaque côté du septum médian postérieur (voy. : fig. 25 et 29).

Rappelons enfin que, d'après Déjerine, aux fibres endogènes descendantes d'origine spinale se mêlent des fibres descendantes d'origine exogène ou radiculaire; de telle sorte que les quatre faisceaux précités seraient de constitution mixte, à la fois endogène et exogène.

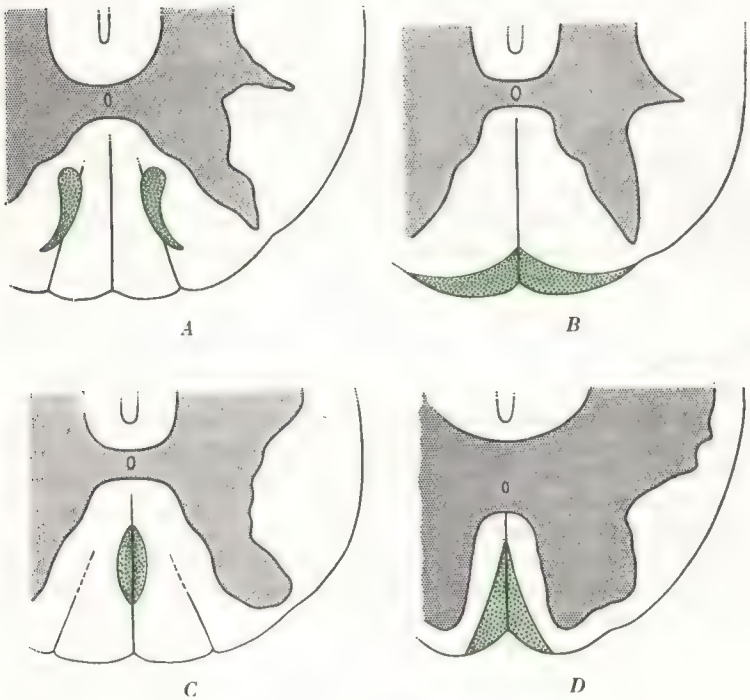

FIG. 25.

Fibres endogènes descendantes.

A. Dans la moelle dorsale supérieure (faisceau en virgule de Schultze ou *fasciculus interfasciculus*).

B. Dans la moelle dorsale inférieure (bandelette périphérique dorsale de Hoche).

C. Dans la moelle lombaire (centre ovale de Flechsig).

D. Dans le cône terminal (faisceau triangulaire médian de Gombault et Philippe).

II. — CORDON LATÉRAL

Extérieurement il est compris entre les sillons collatéraux antérieur et postérieur.

Sur une coupe de la moelle, le *cordon latéral (funiculus lateralis)* apparaît entre les cornes antérieure et postérieure du même côté; c'est le plus développé des trois cordons de la moelle.

Le cordon latéral comprend *six faisceaux* qui se répartissent de la façon suivante :

1° Trois sont des faisceaux à *voie descendante,* donc *moteurs*; ce sont : *a)* le *faisceau pyramidal croisé* qui appartient à la voie motrice somatique principale (voie motrice pyramidale); il est formé de fibres cortico-spinales (contingent cortico-spinal); *b)* le *faisceau rubro-spinal* qui appartient à la voie motrice extra-pyramidale (contingent sous-cortico-spinal); *c)* et le *contingent cortico-céphalogyre* destiné au spinal médullaire (XIe paire) (voy. : fig. 29).

2° Trois sont des faisceaux à *voie ascendante,* donc *sensitifs*; ce sont : *a)* les deux faisceaux cérébelleux dont l'un est postérieur et direct, c'est le *faisceau de Flechsig,* et l'autre antérieur et croisé, c'est le *faisceau de Gowers*; tous les deux représentent

des voies de la sensibilité qu'ils transmettent au cervelet; *b)* et le *faisceau spino-thalamique d'Edinger* (voy. : fig. 29).

3° Et le *faisceau latéral profond* ou *fasciculus proprius* qui correspond à un système d'association (voy. : fig. 29).

FAISCEAU PYRAMIDAL CROISÉ

Le *faisceau pyramidal croisé* tire son origine des cellules pyramidales de l'écorce cérébrale au niveau de la zone rolandique (zone motrice), et plus particulièrement de la frontale ascendante et du lobule paracentral (aire 4 de Brodmann); il est ainsi dénommé

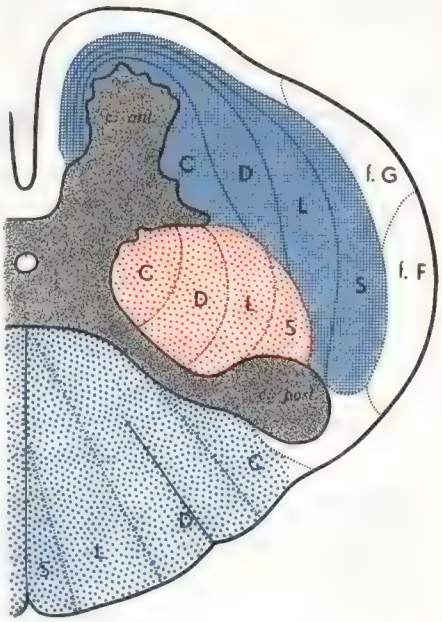

FIG. 26.

Systématisation du cordon postérieur de la moelle, du faisceau en croissant de Déjerine et du faisceau pyramidal croisé sur une coupe de l'hémi-moelle droite; segment inférieur de la coupe (schématique).

Les lettres C. D. L. S. indiquent la situation des fibres nerveuses issues des myélomères cervicaux, dorsaux, lombaires et sacrés.

f. G, faisceau de Gowers; *f. F*, faisceau de Flechsig.

en raison de son passage au niveau des pyramides antérieures du bulbe qu'il occupe, et au-dessous desquelles il s'entrecroise avec celui du côté opposé pour constituer l'entrecroisement de Mistichelli ou décussation des pyramides (décussation motrice).

Le faisceau pyramidal croisé descend dans le cordon latéral du côté opposé où il a pris naissance; il se place sur le versant antérieur de la corne postérieure sur laquelle il s'appuie (voy. : fig. 29).

Le faisceau pyramidal croisé s'étend depuis le collet du bulbe jusqu'à S^3, et, comme tous les faisceaux moteurs, il diminue graduellement de volume de haut en bas, c'est-à-dire du collet du bulbe au cône terminal.

Dans le cordon latéral, il est compris entre : *a)* la corne postérieure en arrière et en dedans, dont il n'est séparé que par quelques fibres endogènes; *b)* le faisceau de Flechsig en dehors qui le sépare de la névroglie marginale et de la pie-mère; *c)* et le faisceau spino-thalamique en avant. Il reste toujours en retrait du plan frontal médian de la moelle et ne le dépasse pas.

Dans la moelle, les fibres nerveuses du faisceau pyramidal croisé sont disposées suivant *quatre segments* qui, de dedans en dehors, sont destinés aux *myélomères cervicaux, dorsaux, lombaires et sacrés* (voy. : fig. 26).

Les contingents les plus importants sont destinés aux renflements cervical et lombaire.

Les arborisations terminales (non myélinisées) des fibres nerveuses du faisceau pyramidal croisé aboutissent aux cellules radiculaires des cornes antérieures de la moelle *du même côté,* avec lesquelles elles font synapse.

Le faisceau pyramidal croisé (ainsi que le faisceau pyramidal direct) représente le protoneurone de la voie motrice (voy. : *Voies motrices*).

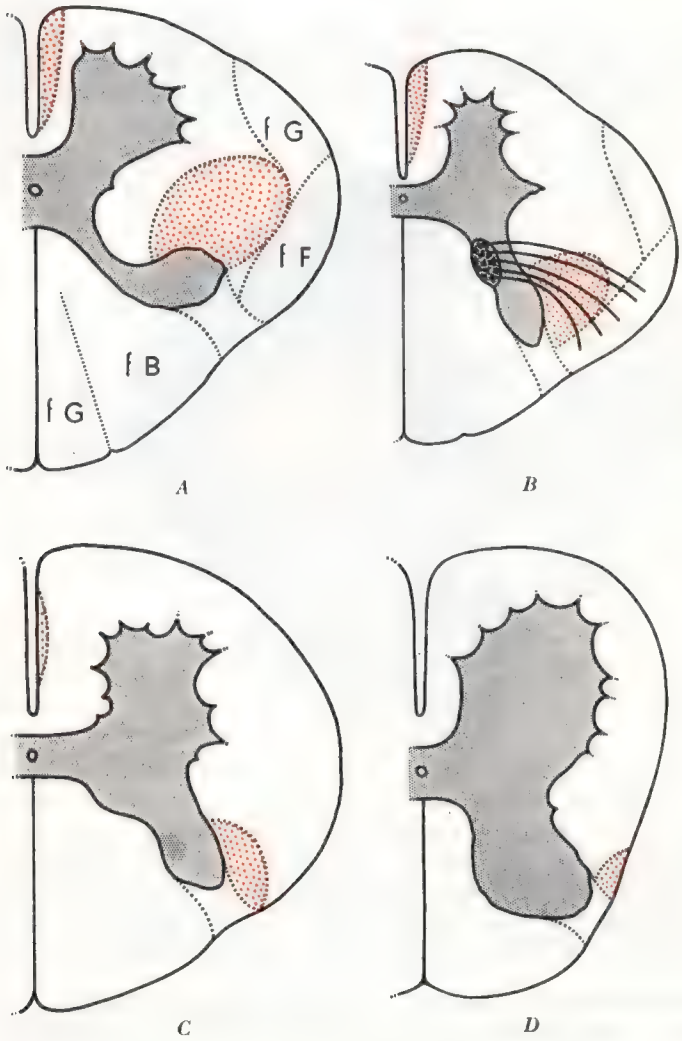

Fig. 27.

Variations régionales des faisceaux pyramidaux dans la moelle, vues sur une coupe transversale, côté droit; segment inférieur de la coupe (schématique).

A. Moelle cervicale supérieure *(C1)*; *fG*, faisceau de Goll dans le cordon postérieur, faisceau de Gowers dans le cordon latéral; *fB*, faisceau de Burdach; *fF*, faisceau de Flechsig.

B. Moelle dorsale supérieure *(D2)*.

C. Partie supérieure du renflement lombaire *(L1)*.

D. Partie inférieure du renflement lombaire *(S2)*.

Variations régionales du faisceau pyramidal croisé. — Sur une coupe transversale de moelle, le faisceau pyramidal croisé apparaît dans le cordon latéral : d'une part, sous un volume et un aspect différent par suite de sa réduction progressive de haut en bas; et, d'autre part, dans des situations différentes suivant les différents étages de la moelle; car il se déplace dans le cordon latéral de dedans en dehors et d'avant en arrière, au fur et à mesure qu'on le considère plus bas. Prenant point d'appui sur la corne postérieure, de haut en bas, il semble glisser vers la zone de Lissauer et la périphérie de la moelle.

1° Dans la *moelle cervicale,* il est volumineux et présente la forme d'un demi-cylindre légèrement aplati transversalement dont la partie plane repose sur la face antérieure de la tête et du col de la corne postérieure.

2° Dans la *moelle dorsale,* moins volumineux que précédemment et plus arrondi, il est situé légèrement plus en dehors que dans la moelle cervicale; sur les coupes de moelle, il présente l'aspect d'un champ semi-ovalaire situé dans la partie postérieure du cordon latéral; il est traversé par la partie horizontale du faisceau de Flechsig.

3° Dans la *moelle lombaire,* il arrive en contact avec la face externe du cordon latéral par suite de la réduction du faisceau de Flechsig. Situé en avant de la zone de Lissauer, il est très étroit et présente à la coupe la forme d'une demi-lentille plan-convexe, légèrement échancrée à sa partie postérieure.

4° Enfin à sa *terminaison* (S^2-S^3), il est considérablement réduit, et se place sous la névroglie marginale. Il présente un aspect cunéiforme à la périphérie du cordon latéral (voy. : fig. 27).

Cette disposition s'explique par le fait que le faisceau spino-cérébelleux direct (faisceau de Flechsig), qui lui est excentrique, augmente d'épaisseur de bas en haut.

Aux fibres cortico-spinales du faisceau pyramidal croisé sont mêlées des fibres endogènes.

Fibres homolatérales de Déjerine. — Indépendamment du contingent cortico-spinal croisé de la voie motrice, il existe dans le cordon latéral des fibres descendantes, qui ne décussent ni dans le bulbe ni dans la moelle; restant homolatérales, elles aboutissent ainsi aux cornes antérieures de la moelle du même côté que leur origine; ce sont les *fibres homolatérales de Déjerine.*

Ces fibres ne constituent pas un faisceau homogène; elles sont éparses dans le cordon latéral; cependant la plupart d'entre elles occupent le versant externe du faisceau pyramidal croisé.

FAISCEAU RUBRO-SPINAL

Le *faisceau rubro-spinal de von Monakow* (1) ou *faisceau prépyramidal de Thomas* est un faisceau relativement étroit qui tire son origine du noyau rouge de la calotte pédonculaire, après décussation (décussation de Forel), il traverse de haut en bas le tronc cérébral, puis il descend dans le cordon latéral de la moelle où il se place en dedans du faisceau de Flechsig et en avant du faisceau pyramidal croisé (d'où son nom) qu'il accompagne dans tout son trajet. Il représente un des contingents de la voie motrice extra-pyramidale (voy. : fig. 29).

CONTINGENT CORTICO-CÉPHALOGYRE DU SPINAL MÉDULLAIRE

Ce contingent groupe toutes les fibres nerveuses du *faisceau géniculé* destinées au spinal médullaire. Ces fibres, à trajet cortico-spinal, naissent dans le cortex cérébral au niveau de la partie inférieure de la frontale ascendante *(area précentralis)*; elles se terminent autour des cellules radiculaires du groupe antéro-externe des cornes antérieures de la moelle cervicale jusqu'au cinquième nerf cervical, c'est-à-dire au niveau du *noyau médullaire du spinal* (voy. : *Nerf spinal*).

Elles représentent le protoneurone de la voie cortico-céphalogyre.

---

(1) Médecin neurologue russe (1853-1930), fut professeur de clinique psychiatrique à l'Université de Zurich.

Spinal médullaire. — Au niveau du cordon latéral de la moelle cervicale se trouvent également les fibres intra-axiales du spinal médullaire; et cela nous amène à décrire le trajet intra-médullaire de ce nerf.

La *racine médullaire* du spinal naît au niveau des cellules radiculaires des cornes antérieures de la moelle et principalement du groupe antéro-externe de cette corne. Son origine se fait en bas au niveau du quatrième nerf cervical et parfois du cinquième (elle ne dépasse jamais le cinquième nerf cervical), et en haut elle se termine un peu au-dessus de l'origine du premier nerf cervical (voy. : fig. 18).

Les fibres nerveuses qui constituent la racine médullaire du spinal se dirigent en arrière, en dehors et en haut, elles traversent la formation réticulée où elles se coudent à angle droit, puis elles montent verticalement; elles changent à nouveau de direction en même temps qu'elles prennent un trajet arciforme à concavité antérieure et externe; elles se dirigent en haut, en arrière et en dehors pour émerger un peu en avant du sillon collatéral postérieur.

Dans leur ensemble les fibres nerveuses du spinal médullaire ont un trajet intra-médullaire ascendant en forme de Z; ces fibres constituent la seule *voie motrice ascendante* de la moelle; elles représentent le deutoneurone de la voie cortico-céphalogyre.

Certains auteurs ont décrit dans la partie profonde du cordon latéral un *faisceau réticulo-spinal,* homolatéral, qui descend au contact du faisceau rubro-spinal et du faisceau pyramidal croisé; il provient des cellules de la réticulée grise du tronc cérébral et principalement du bulbe rachidien et du pont de Varole.

FAISCEAU CÉRÉBELLEUX DIRECT OU FAISCEAU DE FLECHSIG

Le *faisceau cérébelleux direct* ou *faisceau de Flechsig* (1) (*faisceau spino-cérébelleux direct* ou *postérieur* ou *dorsal*) a été décrit pour la première fois par Foville en 1844, d'où le nom de *faisceau de Foville* que certains auteurs lui ont encore donné. Il est situé à la périphérie de la moitié postérieure du cordon latéral, où il est situé immédiatement sous la pie-mère; c'est donc un faisceau marginal (voy. : fig. 29).

Placé en dehors du faisceau pyramidal croisé et du faisceau rubro-spinal, il confine en arrière à la zone de Lissauer et au versant antérieur de l'apex; en avant il s'insinue quelque peu derrière le faisceau de Gowers, mais il ne dépasse que fort peu le plan frontal passant par le canal de l'épendyme.

Il est composé de fibres ascendantes venues des cellules de la colonne de Clarke du même côté (faisceau direct). Le faisceau cérébelleux direct commence dans la moelle immédiatement au-dessus de l'origine de la colonne de Clarke, c'est-à-dire au niveau de D^{12}; il n'existe pas dans le renflement lombaire.

Les fibres nées des cellules de la colonne de Clarke se dirigent tout d'abord horizontalement, en avant et en dehors, dans la substance grise de la *pars intermedia*; puis elles se coudent pour se diriger obliquement, en arrière et en dehors, vers la zone marginale postérieure du cordon latéral. Après avoir traversé la base de la corne postérieure, le faisceau fondamental et la partie latérale antérieure du faisceau pyramidal croisé, elles se coudent à nouveau à angle droit et deviennent ascendantes; elles se terminent du même côté au niveau de la moitié postérieure du vermis supérieur du cervelet, en passant par le corps restiforme et le pédoncule cérébelleux inférieur (voy. : fig. 14 et 27).

---

(1) Médecin neuro-psychiatre allemand (1847-1929), fut professeur de psychiatrie à l'Université de Leipzig; son mémoire intitulé « Die Leitungsbahnen im Gehirn und Rückenmark des Menschen » est resté célèbre.

On admet actuellement qu'un nombre très restreint de fibres du faisceau de Flechsig s'entrecroisent à leur terminaison.

Dans leur trajet horizontal médullaire ces fibres constituent le *faisceau cérébelleux horizontal de Flechsig.*

FAISCEAU CÉRÉBELLEUX CROISÉ OU FAISCEAU DE GOWERS

Le *faisceau cérébelleux croisé* ou *faisceau de Gowers* (1) (*faisceau spino-cérébelleux croisé* ou *antérieur* ou *ventral*) fut individualisé par Gowers en 1880. Il est situé à la périphérie de la moitié antérieure du cordon latéral (faisceau marginal), et il présente beaucoup d'analogie avec le précédent (voy. : fig. 29).

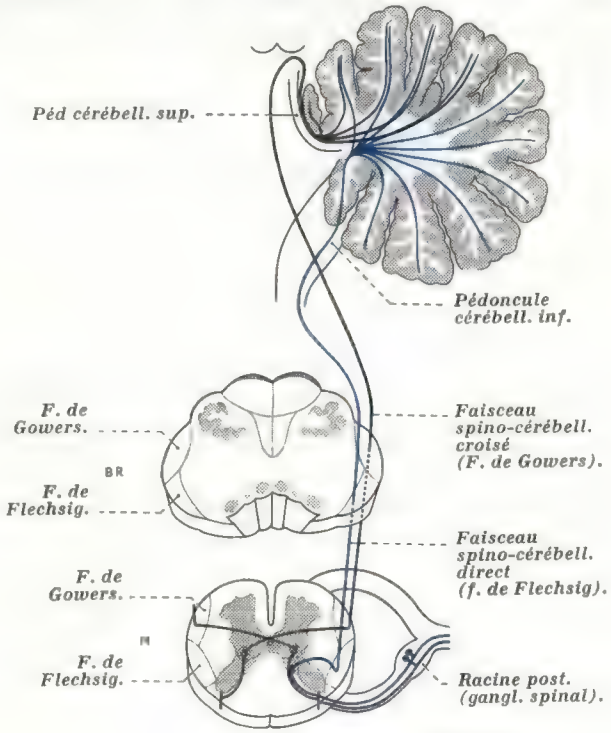

FIG. 28.

Voies spino-cérébelleuses (schématique).

En noir, faisceau spino-cérébelleux croisé; *en bleu* faisceau spino-cérébelleux direct.

M. moelle.

BR, bulbe rachidien.

A la coupe, il possède la forme d'un croissant dont l'extrémité antérieure s'arrête un peu en arrière de l'émergence des racines antérieures de la moelle (sillon collatéral antérieur) qu'il n'atteint pas, et dont l'extrémité postérieure s'appuie sur le faisceau de Flechsig.

Le faisceau cérébelleux croisé n'existe qu'à partir de la première racine lombaire; aussi n'est-il bien net que dans la moelle cervico-dorsale; tout comme le précédent, il augmente de volume de bas en haut.

Il est constitué par des fibres ascendantes venues de cellules situées dans la corne postérieure et plus spécialement dans sa base (noyau de Betcherew en particulier);

(1) Médecin neurologue anglais (1845-1915).

ces cellules sont en connexion avec les terminaisons des fibres radiculaires postérieures. Ces fibres se dirigent en avant et en dedans, puis elles s'entrecroisent dans la commissure grise (certains auteurs admettent l'existence de quelques fibres directes); elles traversent la base de la corne antérieure ou la *pars intermedia* du côté opposé, pour aboutir à la zone marginale antérieure du cordon latéral en avant du faisceau de Flechsig; là elles se coudent à angle droit pour prendre un trajet ascendant en dehors du faisceau spino-thalamique (voy. : fig. 28).

Après avoir traversé la substance réticulée du bulbe rachidien, ce faisceau passe en dedans du pédoncule cérébelleux supérieur dans les bords de la valvule de Vieussens; il se termine dans la moitié antérieure du vermis supérieur du cervelet du côté opposé à son origine; pendant sa traversée bulbaire, il abandonne quelques fibres au noyau latéral du bulbe.

Le faisceau de Gowers est donc un faisceau sensitif croisé dont la décussation se fait par étage dans la commissure grise de la moelle.

On admet actuellement que les faisceaux spino-cérébelleux direct et croisé conduisent au cervelet la sensibilité profonde inconsciente.

FAISCEAU SPINO-THALAMIQUE D'EDINGER

Le *faisceau spino-thalamique d'Edinger* (1) ou *faisceau spino-thalamique postérieur* est un faisceau croisé à voie longue, relativement compact et assez bien individualisé; il est situé en avant des faisceaux pyramidal croisé et rubro-spinal, et en dedans du faisceau de Gowers (voy. : fig. 29).

Il est constitué par des fibres nerveuses ascendantes longues, venues des cellules de la tête de la corne postérieure (noyau de la tête de Waldeyer) et de la couche zonale de Waldeyer (couche spongieuse dorsale).

Ces fibres s'entrecroisent dans la commissure grise postérieure; puis, après s'être coudées à angle droit dans le cordon latéral, elles cheminent verticalement en dedans du faisceau spino-cérébelleux croisé qu'elles accompagnent jusqu'au bulbe rachidien; elles se séparent alors de ce dernier, traversent le tronc cérébral pour se terminer dans la couche optique.

D'après certains auteurs (Foerster), une partie des fibres de ce faisceau monte sans décussation dans le cordon latéral du même côté (fibres directes); enfin, d'autres auteurs (Déjerine, Long, Purves-Stewart, Brouwer) admettent également qu'une partie des fibres du faisceau spino-thalamique s'arrête dans la substance réticulée du bulbe où elles font synapse avec les éléments cellulaires de la réticulée grise.

Le faisceau spino-thalamique conduit vers les centres supérieurs la sensibilité thermique et la sensibilité douloureuse superficielle et profonde *(sensibilité algo-thermique)*.

La décussation du faisceau spino-thalamique dans la commissure grise explique certains symptômes de la syringomyélie, telle que la dissociation dite « *syringomyélique* » des sensibilités caractérisée par la perte de la sensibilité à la chaleur et à la douleur (sensibilité algo-thermique) avec conservation de la sensibilité tactile.

La chirurgie médullaire et, plus spécialement, la *cordotomie latérale*, nous a montré le rôle important des voies sensitives du cordon latéral vis-à-vis de la sensibilité douloureuse; la cordotomie vise en effet tout spécialement à la section des voies croisées ascendantes du cordon latéral, à savoir : le faisceau spino-cérébelleux croisé et le faisceau spino-thalamique; elle produit, lorsqu'elle est unilatérale, une *anesthésie thermique* et

(1) Anatomiste allemand de la deuxième moitié du XIXe siècle.

une *analgésie* du côté opposé; mais elle ne touche pas à la sensibilité tactile (puisque celle-ci emprunte une voie différente).

Depuis les travaux de Foerster, Tilner et Elsberg on admet actuellement que les fibres du faisceau spino-thalamique affectent une disposition lamellaire en segments de cylindres concentriques à la corne antérieure; les fibres sont ordonnées en lamelles juxtaposées de telle sorte que dans la moelle cervicale celles qui sont le plus en arrière et les plus externes correspondent à la moelle sacrée, tandis que celles qui sont les plus profondes

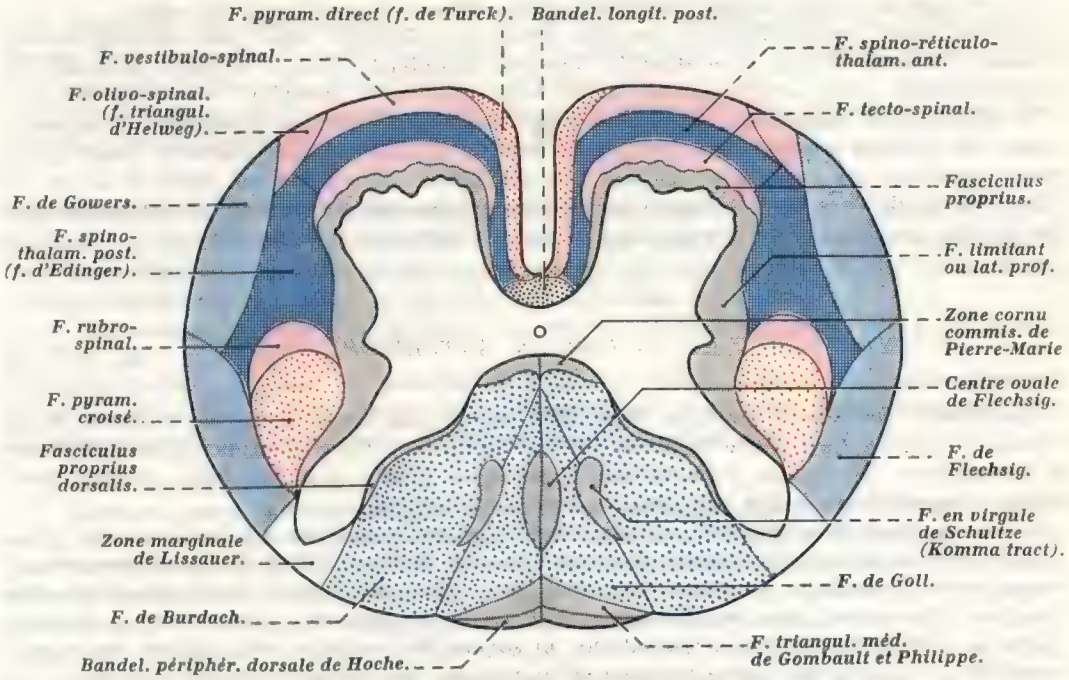

FIG. 29. — *Coupe transversale de la moelle montrant la systématisation des cordons médullaires* (schématique).

En rouge et en rose : voies motrices (pyramidales et extra-pyramidales); *en bleu,* voies sensitives.

correspondent à la moelle cervico-dorsale; là encore se trouve vérifiée la loi de l'excentricité des voies longues ou *loi de Flatau* (voy. : fig. 26).

Enfin, lorsqu'on suit de bas en haut la dégénérescence des fibres nerveuses du faisceau spino-thalamique, on constate que, de segment en segment, les fibres dégénérées occupent une situation de plus en plus périphérique comme si elles étaient toujours refoulées plus en dehors par les fibres normales intactes venues des segments médullaires situés au-dessus de la section (Bourret).

Cette disposition anatomique lamellaire des fibres du faisceau spino-thalamique explique encore pour quelle raison la limite supérieure de l'anesthésie ne dépend pas seulement du niveau de la cordotomie, mais aussi et surtout de la profondeur de l'incision cordonale; plus l'incision est profonde, plus la limite supérieure de l'anesthésie se rapproche du niveau de la section (Bourret).

FAISCEAU LATÉRAL PROFOND OU FAISCEAU FONDAMENTAL PROFOND

Pour la description de ce faisceau, voyez plus loin : *Faisceau en croissant de Déjerine.*

En résumé, le cordon latéral comprend anatomiquement *deux* sortes de voies :

1° *Des voies courtes* formées par des fibres d'association; elles sont immédiatement situées à la périphérie et au contact de l'axe gris médullaire, donc à la partie profonde du cordon latéral : c'est le *faisceau latéral profond (fasciculus proprius)* (voy. : fig. 18).

2° Et *des voies longues* qui vont : *a)* les unes aux centres nerveux supérieurs et en particulier au cervelet (vermis supérieur), à la couche optique et à la substance réticulée du tronc cérébral; ces voies sont rejetées à la périphérie du cordon en vertu de la *loi de Flatau* ou loi de l'excentricité des voies longues; *b)* les autres viennent du cortex (faisceau pyramidal croisé) et se terminent dans la corne antérieure de la moelle.

III. — CORDON ANTÉRIEUR

Le *cordon antérieur (funiculus ventralis)* est le plus grêle des trois cordons de la moelle; il est compris entre le sillon médian antérieur d'une part, la corne antérieure et l'émergence des racines rachidiennes antérieures d'autre part; les deux cordons antérieurs communiquent entre eux par la commissure blanche.

Le cordon antérieur présente *six faisceaux* : 1° l'un appartient à la voie motrice principale; c'est le *faisceau pyramidal direct* ou *faisceau de Türck*; 2° trois appartiennent aux *voies extra-pyramidales*, ce sont le *faisceau tecto-spinal*, le *faisceau vestibulo-spinal* et le *faisceau olivo-spinal*; tous ces faisceaux sont à voie descendante, donc moteurs, et leurs fibres se terminent par des arborisations au niveau des cellules radiculaires des cornes antérieures de la moelle; 3° le *faisceau spino-réticulo-thalamique antérieur*, qui est à voie ascendante, donc sensitif; 4° et la *bandelette longitudinale postérieure.*

1° **FAISCEAU PYRAMIDAL DIRECT OU FAISCEAU DE TÜRCK.** — Le *faisceau pyramidal direct* ou *faisceau de Türck* (1) *(faisceau de Barnes)* représente la partie homolatérale de la voie motrice principale; c'est-à-dire celle dont les fibres nerveuses sont restées du même côté que leur origine corticale sans subir la décussation des pyramides. Ses fibres vont directement du cortex à la moelle et le faisceau pyramidal direct s'étend du collet du bulbe jusqu'au niveau de la moelle sacrée, en diminuant graduellement de volume de haut en bas.

Dans la moelle, il est situé de chaque côté du sillon médian antérieur, où il occupe à ce niveau une petite bande du cordon antérieur qui a tendance à s'étaler transversalement au niveau des lèvres du sillon (voy. : fig. 18 et 29).

Les fibres nerveuses qui le constituent s'entrecroisent avec celles du côté opposé dans la commissure blanche, et elles vont s'articuler avec les cellules radiculaires de la corne antérieure du côté opposé; de telle sorte qu'au niveau de la moelle ce faisceau présente des décussations étagées dans la commissure blanche et ces décussations continuent en quelque sorte vers le bas la décussation des pyramides.

---

(1) Médecin neurologue autrichien du XIXe siècle, il décrivit le faisceau pyramidal direct en 1851.

2° **FAISCEAU TECTO-SPINAL.** — Le *faisceau tecto-spinal* (*faisceau de Lowenthal* de certains auteurs) est appliqué contre la face antéro-externe de la corne antérieure de la moelle.

Né des tubercules quadrijumeaux, il s'entrecroise sur la ligne médiane avec celui du côté opposé (décussation de Meynert); puis il descend dans la substance réticulée du tronc cérébral; il rejoint finalement la moelle, du côté opposé à son origine, sous l'aspect d'un faisceau aplati situé en avant de la corne antérieure (voy. : fig. 18 et 29).

3° **FAISCEAU VESTIBULO-SPINAL.** — Le *faisceau vestibulo-spinal* ou *deitero-spinal* occupe dans la moelle la partie antérieure et périphérique du cordon antérieur; il est situé en avant du faisceau en croissant de Déjerine (voy. : fig. 29).

Il provient du noyau de Deiters (véritable centre réflexe de l'équilibration) et descend jusqu'à la moelle lombaire; la plupart de ses fibres sont directes.

4° **FAISCEAU OLIVO-SPINAL** ou **FAISCEAU TRIANGULAIRE D'HELWEG.** — Venu de l'olive bulbaire, ce faisceau n'existe que dans la moelle cervicale; il est situé au niveau de la zone radiculaire antérieure du cordon antéro-latéral, en avant du faisceau de Gowers et du faisceau fondamental antérieur et en dehors du faisceau précédent.

Sur les coupes de moelle, il présente un aspect triangulaire (d'où son nom) (voy. : fig. 18 et 29).

D'après certains auteurs ce faisceau contient des fibres ascendantes spino-olivaires *(tractus spino-olivaris)* (Winckler) qu'il faut considérer comme des fibres aberrantes, soit du faisceau spino-cérébelleux croisé, soit du faisceau fondamental antérieur.

5° Signalons parmi les voies descendantes du cordon antéro-latéral le *contingent spinal de la bandelette longitudinale postérieure* ou *fasciculus sulco-marginalis de Pierre Marie*; il est formé de fibres directes venues pour la plupart du noyau de Darkschewitch et de la réticulée grise de la calotte; elles sont destinées aux cellules radiculaires de la corne antérieure de la moelle cervicale avec lesquelles elles font synapse.

Ses fibres occupent la partie la plus reculée du cordon antérieur, ou plus exactement la commissure blanche antérieure; elles sont groupées de part et d'autre de la ligne médiane, en arrière du fond du sillon médian antérieur de la moelle et du faisceau de Türck. Ce faisceau n'est bien apparent qu'au niveau de la moelle cervicale (voy. : *Bandelette longitudinale postérieure*) (voy. : fig. 29).

A la suite des publications de Papez en 1926, certains auteurs (Larsell) ont décrit dans le cordon antérieur un *faisceau réticulo-spinal* dont les fibres sont pour la plupart croisées; ce faisceau dérive des éléments cellulaires de la réticulée grise du bulbe rachidien et de la protubérance annulaire; il occupe dans le cordon antérieur une situation proche du sillon médian antérieur où il est compris entre le faisceau pyramidal direct et le faisceau vestibulo-spinal; toutefois, ce faisceau n'est pas un faisceau compact dont les éléments sont groupés (voy. : *Formation réticulée*).

6° **FAISCEAU SPINO-RÉTICULO-THALAMIQUE.** — Le *faisceau spino-réticulo-thalamique* ou *faisceau spino-thalamique antérieur*, ou *faisceau fondamental antérieur*, ou *faisceau antéro-latéral ascendant*, est la seule voie ascendante du cordon antérieur et de la zone radiculaire antérieure.

Ce faisceau naît des cellules de la tête de la corne postérieure et de la région intermédio-latéralis. Ses fibres se dirigent en avant et en dedans; elles décussent dans la commissure grise antérieure; puis, devenues ascendantes, elles cheminent parallèlement dans le cordon antérieur et à travers les fibres radiculaires antérieures.

Ce faisceau n'est pas un faisceau homogène; il est constitué par des fibres éparpillées mélangées à de nombreuses fibres venues des cellules cordonales.

Dans la moelle, il est situé en avant du faisceau spino-thalamique d'Edinger, que l'on désigne pour cette raison sous le nom de faisceau spino-thalamique postérieur, et en arrière des faisceaux vestibulo- et olivo-spinal; il occupe en quelque sorte la partie antérieure du faisceau en croissant de Déjerine.

La plupart de ses fibres s'épuisent dans la substance réticulée du tronc cérébral (d'où son nom); quelques rares fibres aboutissent cependant directement au thalamus.

On admet actuellement qu'il conduit la sensibilité tactile.

FAISCEAU EN CROISSANT DE DÉJERINE

Le *faisceau en croissant de Déjerine* (1) est ainsi désigné du fait de sa forme (en croissant). Ce faisceau comprend toute la partie du cordon antéro-latéral placée entre les faisceaux cérébelleux direct et croisé d'une part, les faisceaux pyramidaux croisé et direct et la substance grise d'autre part, on l'appelle encore *faisceau fondamental*; il embrasse et circonscrit dans sa concavité la corne antérieure (voy. : fig. 29).

Le faisceau fondamental comprend *trois parties,* qui sont :

a) Le *faisceau fondamental postérieur* situé dans le cordon latéral en dedans du faisceau de Gowers et en avant des faisceaux rubro-spinal et pyramidal croisé : c'est le *faisceau spino-thalamique postérieur* ou *faisceau postéro-latéral ascendant.*

b) Le *faisceau fondamental antérieur* situé en avant du précédent occupe le cordon antérieur et la zone radiculaire antérieure; c'est le *faisceau spino-thalamique antérieur* ou *faisceau antéro-latéral ascendant* (2).

Les éléments des faisceaux spino-thalamiques sont disposés dans le faisceau en croissant de Déjerine suivant *quatre segments* qui, d'après leur origine médullaire, sont, de dedans en dehors, les fibres nerveuses venues des *nerfs cervicaux, dorsaux, lombaires* et *sacrés* (voy. : fig. 26).

c) Et le *faisceau latéral profond,* ou *faisceau limitant,* situé contre l'axe gris médullaire en dedans des deux faisceaux précédents.

Le *faisceau latéral profond* ou *fasciculus proprius,* ou *faisceau restant,* n'existe pas uniquement dans la partie profonde du cordon antéro-latéral; on l'observe aussi, mais généralement très réduit, dans le cordon postérieur où il s'intercale entre la corne postérieure et le faisceau de Burdach; c'est le *fasciculus proprius dorsalis* (voy. : fig. 30).

Le *fasciculus proprius* est presque exclusivement constitué par des fibres ascendantes et descendantes issues des cellules cordonales; cependant on y trouve quelques fibres éparpillées (fibres aberrantes) de la voie spino-thalamique. Dans le cordon antéro-latéral on peut distinguer *deux parties* : α) une *latérale,* la plus importante, constitue le *fasciculus proprius lateralis*; β) l'autre, *antérieure,* circonscrit la corne antérieure; c'est le *fasciculus proprius ventralis* (voy. : fig. 30).

Les fibres qui constituent le faisceau fondamental sont : *a)* des fibres croisées venues des cellules de la corne postérieure et de la région intermedio-lateralis; elles appartiennent aux voies de la sensibilité douloureuse, thermique, et tactile; *b)* et des fibres issues des

---

(1) Médecin neurologue français (1849-1917), fut professeur de clinique des maladies nerveuses à la Faculté de Médecine de Paris (clinique de la Salpêtrière).

(2) Les parties antérieure (a) et postérieure (p) du faisceau en croissant de Déjerine ou *faisceau antéro-latéral ascendant* sont parfois désignées par les abréviations suivantes : F A L A a et F A L A p.

cellules cordonales venues plus spécialement des bases des deux cornes et de la région commissurale; ces fibres s'articulent à des étages différents avec d'autres éléments cellulaires de la substance grise; elles sont, les unes directes, les autres croisées, la décussation se faisant dans la commissure grise et plus particulièrement dans la commissure grise postérieure; elles représentent donc des systèmes d'association étagés au niveau de la

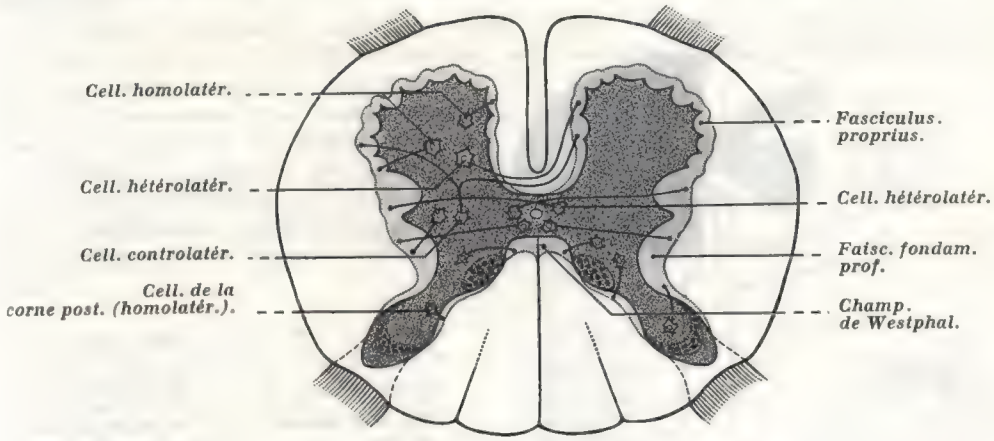

FIG. 30. — *Fasciculus proprius et cellules cordonales.*

moelle; elles interviennent plus particulièrement dans l'arc réflexe complexe sensitivo-moteur où elles représentent le neurone intermédiaire; enfin, dans la moelle cervicale, quelques-unes de ces fibres à trajet ascendant atteignent la substance réticulée du bulbe et de la protubérance.

EN RÉSUMÉ, sur une coupe transversale de la moelle, on peut schématiquement grouper les différents faisceaux qui composent les cordons blancs médullaires en : *a) voies descendantes* ou *motrices*; *b) voies ascendantes* ou *sensitives*; *c)* et en *systèmes d'association.*

1° Les **Voies descendantes** ou **motrices** comprennent : *a)* la *voie motrice principale,* représentée par le *faisceau pyramidal croisé* situé dans le cordon latéral et par le *faisceau pyramidal direct* ou *faisceau de Türck* situé dans le cordon antérieur; *b)* les *voies motrices extra-pyramidales,* représentées par un ensemble de petits faisceaux, à savoir : le *faisceau rubro-spinal* situé dans le cordon latéral devant le faisceau pyramidal croisé; le *faisceau tecto-spinal (faisceau de Lowenthal)*; le *faisceau vestibulo-spinal* ou *deitero-spinal* situé dans la partie périphérique et antérieure du cordon antérieur; le *faisceau triangulaire d'Helweg* ou *faisceau olivo-spinal* situé superficiellement dans le cordon antéro-latéral; *c)* et le *contingent cortico-céphalogyre du spinal médullaire* qui appartient au faisceau géniculé.

Toutes les fibres de ces voies aboutissent aux cellules radiculaires des cornes antérieures de la moelle; ce sont les protoneurones des voies motrices pyramidales et extra-pyramidales (voy. : fig. 31).

2° Les **Voies ascendantes** ou **sensitives** comprennent : *a)* la *voie sensitive principale* représentée par : 1° les *faisceaux de Goll* et *de Burdach,* logés dans le cordon postérieur; 2° les *voies spino-cérébelleuses* représentées par le *faisceau de Gowers* et le *faisceau de*

Flechsig situé à la périphérie du cordon latéral; 3° et les *voies spino-thalamique* et *spino-réticulo-thalamique* qui occupent le faisceau en croissant de Déjerine.

b)

Nous verrons ultérieurement à l'étude des voies sensitives la discrimination qui existe sur la conduction dans ces voies des différentes sensibilités (voy. : *Voies des sensibilités*).

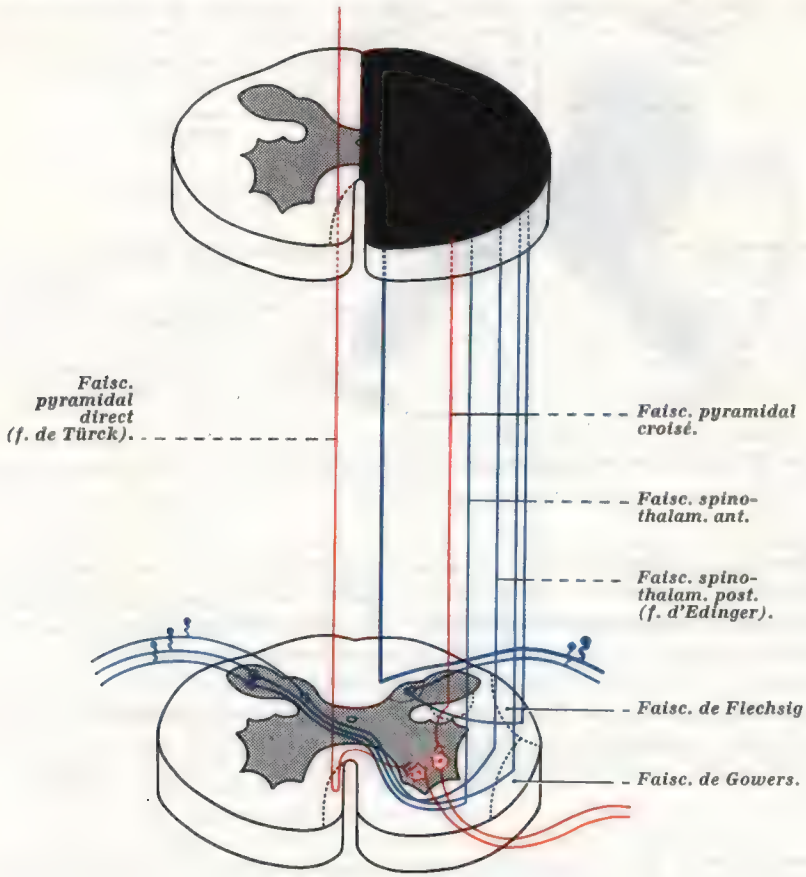

Fig. 31.
Hémisection de la moelle. Syndrome de Brown-Séquard
En rouge, les voies motrices; *en bleu,* les voies sensitives (schématique).

Parmi ces voies, les unes sont *directes,* les autres sont *croisées dans la moelle.*

a) Sont *directs* : le faisceau pyramidal croisé; les fibres homolatérales de Déjerine; toutes les voies extra-pyramidales; le contingent cortico-céphalogyre du spinal médullaire (faisceau géniculé); et parmi les voies ascendantes, les faisceaux de Goll et de Burdach (fibres longues des faisceaux radiculaires postérieurs); et le faisceau de Flechsig.

b) Sont *croisés* et décussent dans la moelle : le faisceau pyramidal direct ou faisceau de Türck; le faisceau de Gowers; le faisceau spino-thalamique d'Edinger et le faisceau spino-réticulo-thalamique.

Ainsi l'on remarquera que toutes les fibres du cordon postérieur sont directes et que les voies croisées ne s'observent que dans le cordon antéro-latéral.

3° Les ***Systèmes d'association*** de la moelle sont représentés par la zone cornu-commissurale, par le faisceau latéral profond ou *fasciculus proprius* et par les fibres cordonales éparpillées dans les cordons de la moelle.

En conséquence :

a) Une **section totale de la moelle** amène une paralysie flasque avec abolition complète des réflexes et de toutes les sensibilités dans le territoire situé au-dessous de la lésion; à ces troubles s'ajoutent des manifestations d'ordre végétatif, tels que troubles vaso-moteurs, sécrétoires, ainsi que des troubles sphinctériens, perte spontanée des urines et des matières.

La moelle, fonctionnant comme un véritable *centre nerveux autonome*, plus tardivement, le syndrome de la *section totale* amène par suite des phénomènes d'automatisme médullaire, les symptômes suivants : apparition du tonus musculaire avec attitude en flexion, réapparition des réflexes avec exagération et apparition des réflexes de défense, modification des troubles sphinctériens avec possibilité de mictions réflexes, voire même d'érections réflexes.

b) Une **hémisection de la moelle** entraîne un syndrome bien défini désigné sous le nom de *syndrome de Brown-Séquard*, caractérisé par une paralysie complète avec perte du sens de la position du côté de la lésion, dans le territoire situé au-dessous de cette dernière, et du côté opposé à la lésion, la perte des sensibilités tactiles, à la douleur et à la température (sensibilité algo-thermique) sans perte de la motilité (voy. : *Voies des sensibilités*) (voy. : fig. 32).

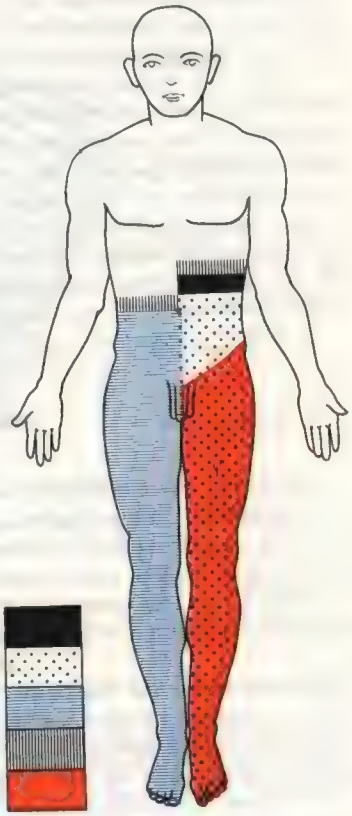

FIG. 32.
Hémisection de la moelle. Syndrome de Brown-Séquard.

Suivant l'expression de Vulpian, la moelle épinière est un *organe de transmission*; mais c'est aussi un organe à fonction propre et indépendante pouvant s'exercer sans l'intervention de l'encéphale.

Du point de vue physiologique, la moelle est donc à la fois un *centre de transmission* (cordons médullaires); un *centre de réception impressive* (stimulus moteur pour la corne antérieure et différentes sensibilités pour la corne postérieure); un *centre de réflectivité sensitivo-motrice*, la synapse ou articulation interneuronale étant située dans la corne antérieure; et un *centre végétatif* (corne latérale et *pars intermedia*) (voy. : *Système nerveux sympathique. Centres médullaires végétatifs*).

TERMINAISON DE LA RACINE RACHIDIENNE POSTÉRIEURE DANS LA MOELLE

Tandis que la racine rachidienne antérieure est constituée par des cylindraxes venus des cellules radiculaires des cornes antérieures, c'est-à-dire d'éléments nerveux intramédullaires, la racine postérieure pénètre la moelle au niveau du sillon collatéral posté-

rieur et elle est constituée par des cylindraxes dont les cellules d'origine sont extra-médullaires. Toujours plus volumineuse que la racine antérieure, elle aborde le sillon collatéral postérieur en faisant un angle aigu ouvert en bas, et d'autant plus aigu qu'on se rapproche davantage de l'extrémité inférieure de la moelle; seules les deux ou trois premières paires cervicales l'abordent à angle droit.

Avant de pénétrer dans la moelle, la racine postérieure se ramifie en 6 à 8 petits fascicules aplatis disposés dans un plan frontal de telle façon que ces fascicules se succèdent de bas en haut dans le sillon collatéral postérieur sans aucune interruption et à intervalles à peu près réguliers.

La racine postérieure est constituée par des fibres nerveuses *(fibres radiculaires postérieures)* qui représentent l'ensemble des cylindraxes des cellules en T de Ranvier situées dans le ganglion spinal (branches cellulifuges).

Toutes les fibres radiculaires postérieures, fines ou grosses, se bifurquent dès leur pénétration dans la moelle sous un angle de 150 à 180 degrés environ, en donnant *deux branches* : l'une *ascendante*, l'autre *descendante*, cette dernière toujours très courte; de ces deux branches partent des *collatérales* qui, pénétrant dans la substance grise médullaire, vont se mettre en connexion avec d'autres éléments cellulaires.

La racine postérieure pénètre la moelle au niveau de la partie moyenne de la zone marginale de Lissauer et les fibres nerveuses qui la constituent diffèrent au triple point de vue anatomique, histologique et embryologique; elles sont de deux ordres et forment *deux contingents* : l'un *externe*, l'autre *interne*.

FIBRES DU CONTINGENT EXTERNE

Les *fibres du contingent externe* sont très grêles, peu nombreuses; elles fournissent des collatérales d'une finesse extrême; elles constituent le *groupe radiculaire externe*.

A leur entrée dans la moelle, elles forment au niveau de la zone marginale de Lissauer un faisceau désigné sous le nom de *faisceau externe* ou *latéral* ou *limitant* (1) (voy. : fig. 33). Ces fibres sont très courtes et l'on admet qu'elles apportent la sensibilité au tact, à la douleur et à la température; d'autre part, elles se myélinisent tardivement après la naissance.

Terminaison du faisceau limitant. — Les fibres du faisceau limitant se bifurquent dans le segment externe de la zone de Lissauer en *deux branches* : l'une *descendante*, très courte, et l'autre *ascendante*, plus longue; toutefois ces fibres s'échelonnent pour un même groupe radiculaire sur une hauteur qui ne dépasse pas deux racines.

Les fibres fines, ascendantes ou descendantes, du faisceau limitant ne prennent jamais part à la constitution du cordon postérieur; toutes aboutissent directement à la corne postérieure de la moelle et elles se terminent de part et d'autre de la substance gélatineuse de Rolando en s'arborisant autour des cellules du noyau de la tête et des cellules de la couche zonale de Waldeyer; là, elles font synapse avec des cellules dont les cylindraxes passent, les uns par la commissure grise antérieure pour aller constituer le faisceau spino-réticulo-thalamique ou faisceau fondamental antérieur, les autres par la commissure grise postérieure pour aller constituer le faisceau spino-thalamique postérieur ou faisceau d'Edinger ou faisceau fondamental postérieur.

Les fibres radiculaires courtes du faisceau limitant sont donc des fibres somatiques; cependant certains auteurs (Kiss) admettent qu'il existe des fibres viscéro-sensitives dans ce faisceau.

---

(1) Ainsi désigné du fait qu'il est en bordure du cordon latéral dont il contribue à former la limite postérieure entre la corne postérieure et la périphérie de la moelle.

Au niveau de la tête de la corne postérieure, quelques fibres nerveuses du faisceau limitant s'articulent avec des cellules du noyau de la tête de Waldeyer, et les cylindraxes qui partent de ces cellules restent pendant un court trajet dans la substance grise; ils constituent au niveau de la partie externe du noyau, le *faisceau longitudinal de la corne postérieure de Koelliker,* seul faisceau individualisé de l'axe gris médullaire; cellules et faisceau sont les équivalents des cellules cordonales d'association.

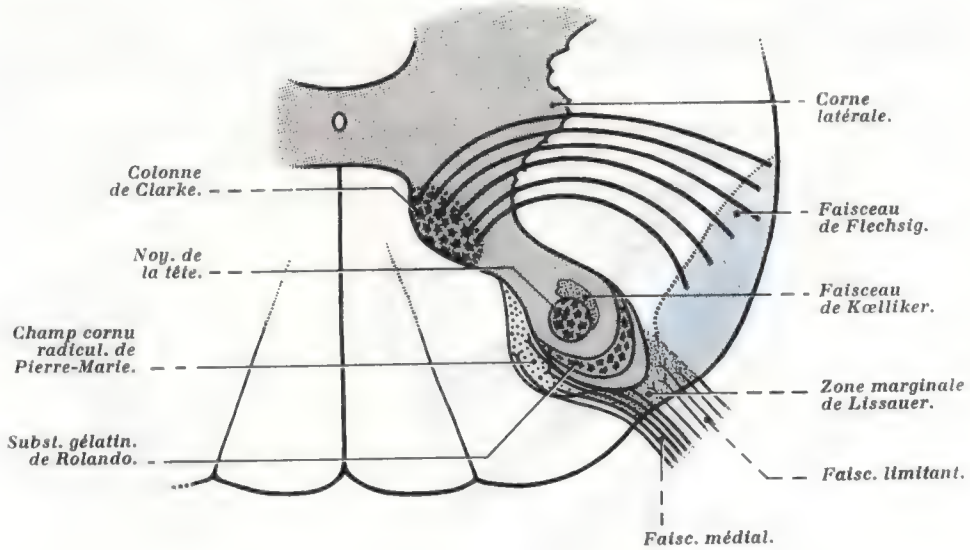

FIG. 33. — *Pénétration de la racine postérieure dans la moelle (faisceau limitant - faisceau médial).*

FIBRES DU CONTINGENT INTERNE

Les *fibres du contingent interne* sont beaucoup plus nombreuses et plus épaisses que les précédentes; elles constituent le *groupe radiculaire interne.* Elles abordent directement le cordon postérieur et le versant interne de la zone marginale de Lissauer; elles forment le *faisceau interne* ou *médial* (voy. : fig. 33).

En opposition aux précédentes, ces fibres ont une myélinisation précoce, et celle-ci se produit entre le cinquième et le sixième mois de la vie intra-utérine.

Terminaison du faisceau médial. — La terminaison du faisceau médial est beaucoup plus complexe; les fibres qui le constituent entrent dans la moelle par le segment interne de la zone de Lissauer; à ce niveau chaque fibre se bifurque en deux branches verticales : l'une ascendante, l'autre descendante.

a) Les **branches descendantes** sont toujours très courtes; elles restent pour la plupart dans la zone de Lissauer, puis elles pénètrent par leurs collatérales la corne postérieure où elles se terminent principalement autour des cellules de la substance gélatineuse de Rolando.

Certaines de ces fibres (parmi les plus longues) descendent dans le cordon postérieur où elles se groupent en de petits faisceaux variables en situation suivant l'étage de la

moelle, à savoir : le faisceau de Gombault et Philippe, le centre ovale de Flechsig, le faisceau de Hoche et le faisceau en virgule de Schultze (voyez plus loin).

b) Les **branches ascendantes**, plus longues que les précédentes, occupent tout d'abord la partie interne de la zone de Lissauer et la zone comprise entre le faisceau de Burdach et l'apex de la corne postérieure; elles forment un faisceau désigné sous le nom de *faisceau radiculaire postérieur* et vont constituer la majeure partie du cordon postérieur.

Faisceau radiculaire postérieur. — Le faisceau radiculaire postérieur qui correspond à chaque racine présente une disposition et une situation variable dans la moelle.

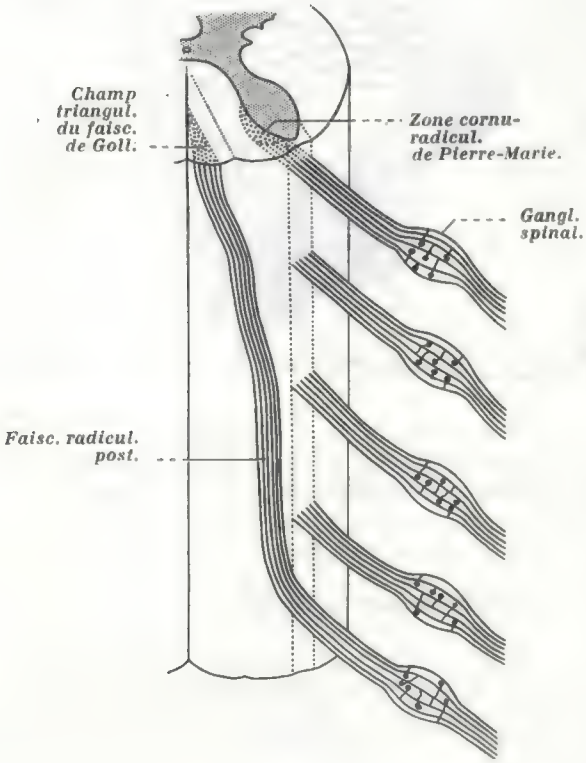

FIG. 34.

Déplacement du faisceau radiculaire postérieur dans le cordon postérieur de la moelle (schématique)

En allant de bas en haut, il se déplace dans le cordon postérieur successivement de la face interne de la corne postérieure vers la ligne médiane, donc de dehors en dedans, de telle sorte qu'il est tout d'abord appliqué contre la corne postérieure, tandis que dans la moelle cervicale il est situé en plein faisceau de Goll; ce refoulement de la périphérie vers la ligne médiane s'effectue en vertu de la *loi de Kahler* sur laquelle nous reviendrons (voyez plus loin) (voy. : fig. 26 et 34).

Sur des coupes étagées de moelle, le faisceau radiculaire postérieur, qui répond à une racine donnée, se présente différemment tant dans sa forme que dans sa situation. Il occupe successivement dans le cordon postérieur : *a)* le *versant interne de la corne postérieure*; *b)* la *partie moyenne du faisceau de Burdach*; *c)* et le *faisceau de Goll*; d'autre part, après radicotomie postérieure, il est possible de suivre sa dégénérescence ascendante sur toute la hauteur de la moelle.

1° **Contre le versant interne de la corne postérieure,** le faisceau radiculaire postérieur occupe une zone comprise entre cette dernière et le faisceau de Burdach; en ce lieu, il présente à la coupe un aspect en croissant qui circonscrit la voussure de la corne postérieure : c'est le *champ* ou *zone cornu-radiculaire de Pierre Marie* (voy. : fig. 34 et 35).

Son bord postérieur atteint la zone de Lissauer, tandis que sa convexité interne fait saillie sous le faisceau de Burdach.

2° **Dans le faisceau de Burdach,** il est aplati dans le sens transversal et il se présente sur les coupes sous l'aspect d'une étroite bande oblique sensiblement parallèle à la corne postérieure dont l'axe croise en diagonale ce faisceau; c'est la *bandelette de Pierret* (voy. : fig. 35).

3° **Dans le faisceau de Goll,** il présente une forme triangulaire à la coupe et apparaît comme enfoncé en coin dans l'épaisseur de ce faisceau : c'est le *champ triangulaire du faisceau de Goll*; sa base postérieure correspond à la périphérie du faisceau de Goll (voy. : fig. 35).

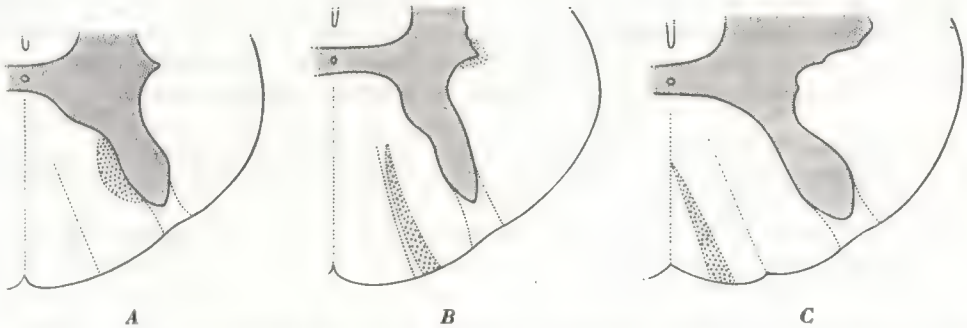

Fig. 35. — *Situation du faisceau radiculaire postérieur; ses déplacements dans le cordon postérieur de la moelle.*

A. Zone cornu-radiculaire de Pierre Marie.
B. Bandelette de Pierret.
C. Champ triangulaire du faisceau de Goll.

Les trois formations : champ cornu-radiculaire de Pierre Marie, bandelette de Pierret, et champ triangulaire du faisceau de Goll ne sont pas des faisceaux distincts et différents les uns des autres dans l'épaisseur du cordon postérieur, mais un seul et même faisceau *(faisceau radiculaire postérieur)* vu à des étages différents, lequel change de bas en haut de la moelle à la fois d'emplacement, de forme, de volume et de nom (voy. : fig. 34 et 35).

Son volume va en diminuant de bas en haut, et ce fait s'explique par suite de l'abandon en cours de route d'une partie de ses fibres qui viennent s'arboriser par étages successifs avec les cellules de l'axe gris médullaire (à l'exclusion des fibres longues).

De cette disposition, il résulte que des faisceaux radiculaires des premières racines cervicales, apparaît seule la zone cornu-radiculaire de Pierre Marie.

Terminaison des fibres radiculaires postérieures. — Les fibres radiculaires postérieures, toutes ascendantes, se terminent différemment suivant leur longueur; on les distingue en *fibres courtes, moyennes* et *longues,* et chacune de ces catégories possède une destination différente.

a) **Fibres courtes.** — Les *fibres courtes* n'ont jamais plus de 2 centimètres de trajet intra-médullaire; elles occupent la partie postérieure du champ cornu-radiculaire de

Pierre Marie, puis elles pénètrent la corne postérieure où elles s'arborisent autour des groupes cellulaires de la tête de la corne postérieure et principalement de la substance gélatineuse de Rolando et du noyau de la tête de Waldeyer; cependant quelques-unes aboutissent à la base de la corne postérieure (noyau de Betcherew), où elles se mettent en connexion par des arborisations terminales avec les cellules de ce noyau.

Dans la corne postérieure, les neurones qui font synapse avec les fibres courtes décussent dans la commissure grise et participent à la constitution, les uns du faisceau spino-thalamique (sensibilité algo-thermique), les autres du faisceau spino-cérébelleux croisé.

b) **Fibres moyennes.** — Les *fibres moyennes* ont une longueur d'environ 6 à 8 centimètres. Après avoir contourné le versant interne de la tête de la corne postérieure, elles montent verticalement dans le champ cornu-radiculaire de Pierre Marie, puis elles se terminent dans la substance grise de la corne postérieure : *a)* les unes aboutissent aux cellules du noyau de la tête où elles s'articulent avec les neurones de la voie spino-réticulo-thalamique (faisceau fondamental antérieur); *b)* les autres, les plus nombreuses, se terminent dans la colonne de Clarke où elles se mettent en contact avec les cellules de cette colonne (cellules de Clarke), dont les cylindraxes iront constituer le faisceau cérébelleux direct ou faisceau de Flechsig. De ces deux voies, la première est une voie sensitive croisée (sensibilité tactile); la seconde est une voie sensitive directe.

c) **Fibres longues.** — Les *fibres longues* passent directement dans le cordon postérieur où elles constituent les *faisceaux de Goll* et *de Burdach* représentant la *voie sensitive du cordon postérieur* ou *voie sensitive principale.*

Sur toute la hauteur de la moelle, les fibres longues de chaque faisceau radiculaire postérieur abordent toujours le cordon postérieur par sa face externe (voyez plus haut : champ cornu-radiculaire de Pierre Marie), de telle façon que chaque faisceau sus-jacent refoule de dehors en dedans, c'est-à-dire vers la ligne médiane, le faisceau sous-jacent et ainsi de suite (loi de Kahler) (voy. : fig. 26).

Les fibres longues se terminent au niveau de deux noyaux bulbaires, les *noyaux de Goll* et de *Burdach.*

D'une telle disposition, il résulte que dans les cordons postérieurs les fibres les plus longues appartiennent aux faisceaux radiculaires postérieurs issus du nerf coccygien et des racines sacrées (S^5) et que, inversement, les fibres les plus courtes appartiennent aux faisceaux radiculaires postérieurs venus des deux premiers nerfs cervicaux.

Les fibres longues ne fournissent que très peu de collatérales *(collatérales réflexes);* en outre elles sont constituées par des cylindraxes de gros calibre pourvus d'une épaisse couche de myéline.

Loi de Kahler. — De l'exposé qui précède, il résulte que les fibres longues des faisceaux radiculaires postérieurs sont d'autant plus longues qu'elles naissent plus bas; et, d'autre part, elles se déportent vers la ligne médiane de bas en haut de la moelle; ce qui équivaut à dire que leur agencement dans le cordon postérieur est soumis à une loi dite *loi de Kahler,* du nom de l'auteur qui l'a formulée pour la première fois en 1882, laquelle est actuellement universellement admise par tous les anatomistes et les neurologues.

Cette loi peut s'énoncer ainsi : *tout faisceau de fibres radiculaires postérieures longues qui pénètre dans le cordon postérieur vient se placer sur le versant externe du faisceau radiculaire postérieur sous-jacent et le refoule en dedans et un peu en arrière; lui-même est refoulé à son tour dans le même sens par le faisceau radiculaire postérieur sus-jacent.*

Comme conséquence de la loi de Kahler, il advient qu'au niveau de la moelle cervicale les fibres qui constituent le cordon postérieur de la moelle peuvent être groupées en quatre segments cunéiformes qui sont successivement représentés de dedans en dehors par les fibres nerveuses issues des nerfs sacrés, lombaires, dorsaux et cervicaux, d'où

la dénomination de *segments sacré, lombaire, dorsal* et *cervical* qu'on leur donne parfois (voy. : fig. 26 et 36).

Sur une coupe transversale de moelle cervicale, les fibres les plus internes du cordon postérieur sont les fibres nerveuses sacrées et lombaires et elles sont aussi les plus longues; les fibres les plus externes sont les fibres nerveuses cervicales, et elles sont les plus courtes; entre les deux groupes se trouvent les fibres nerveuses dorsales de longueur intermédiaire.

Les fibres ascendantes et descendantes du faisceau médial envoient des *collatérales*; celles-ci sont d'autant plus longues qu'elles naissent plus près du point de bifurcation de la fibre nerveuse; elles sont évidemment plus nombreuses sur la branche ascendante que sur la branche descendante.

Elles se mettent en connexion : *a)* les unes avec les cellules radiculaires de la corne antérieure de la moelle; ce sont les *collatérales réflexes* qui contribuent à l'établissement de l'arc réflexe médullaire simple ou arc réflexe sensitivo-moteur; *b)* les autres se mettent en connexion avec la zone intermedio-lateralis, ce sont les *collatérales centrales* en relation avec les noyaux sympathiques.

Enfin, il est à remarquer que toutes les fibres nerveuses venues d'une racine postérieure se terminent dans l'hémi-moelle du même côté; elles sont donc toutes *homolatérales*; aucune d'elles ne passe du côté opposé. Hormis celles qui font synapse avec les cellules de la colonne de Clarke, tous les neurones auxquels elles aboutissent appartiennent à des *voies croisées*.

VARIATIONS RÉGIONALES DE LA MOELLE

Sur une coupe transversale, la moelle ne présente pas le même aspect dans toutes les régions, aussi existe-t-il des *variations morphologiques* et *structurales*; suivant les myélomères envisagés, l'aspect de la coupe change d'étage en étage.

Ces modifications d'une région à l'autre et ces caractères différentiels permettent jusqu'à un certain point de reconnaître le niveau auquel a été pratiqué la coupe (voy. : fig. 37).

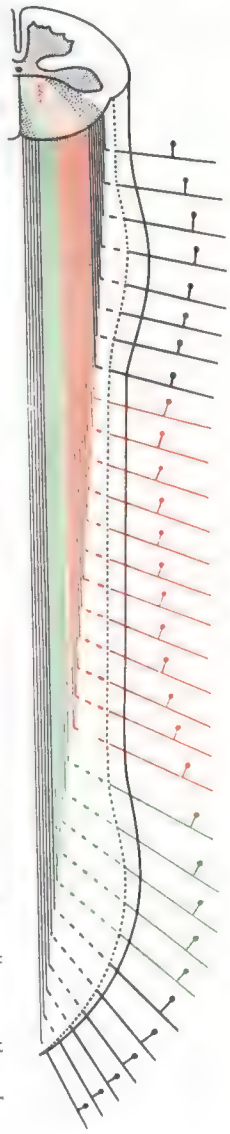

Fig. 36. — *Systématisation du cordon postérieur de la moelle.*

En noir, segments cervical et sacré et nerf coccygien; *en rouge*, segment dorsal; *en vert*, segment lombaire.

A noter que, sur les deux tiers des sujets, la racine postérieure du premier nerf cervical manque.

Les *variations régionales* de la moelle portent :

1° Sur l'*aspect morphologique extérieur*.

2° Sur l'*aspect* et la *forme de la substance grise* (axe gris médullaire).

3° Sur la *situation*, le *nombre* et le *développement des colonnes cellulaires*.

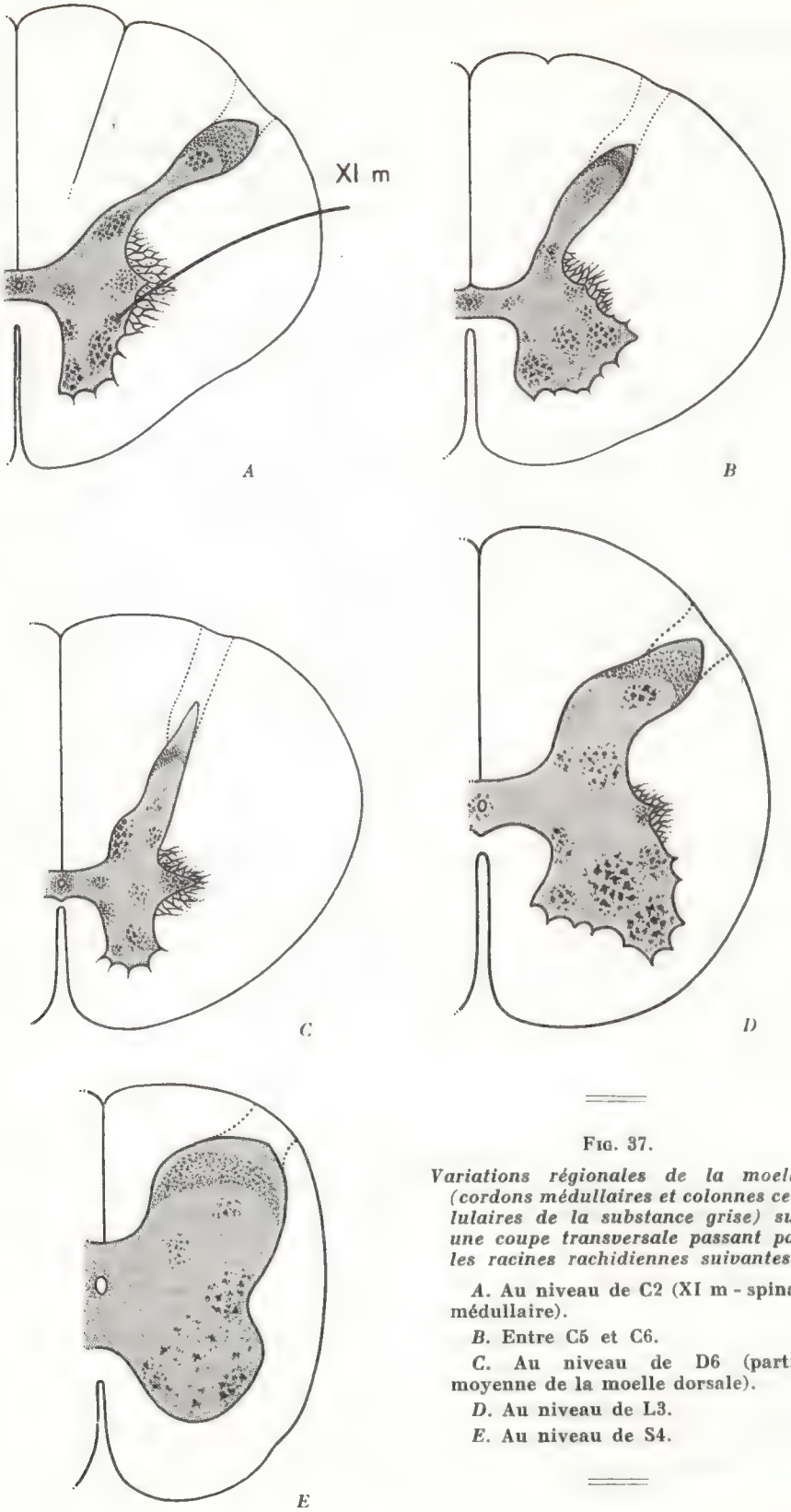

Fig. 37.

Variations régionales de la moelle (cordons médullaires et colonnes cellulaires de la substance grise) sur une coupe transversale passant par les racines rachidiennes suivantes :

A. Au niveau de C2 (XI m - spinal médullaire).

B. Entre C5 et C6.

C. Au niveau de D6 (partie moyenne de la moelle dorsale).

D. Au niveau de L3.

E. Au niveau de S4.

4° Et surtout sur les *rapports volumétriques* entre les cordons et la substance grise médullaire.

D'une façon générale, on peut admettre : *a)* d'une part, que le cordon postérieur, représentant la voie sensitive principale, augmente de volume au fur et à mesure que l'on se rapproche de la moelle cervicale; *b)* et, d'autre part, que le faisceau pyramidal, abandonnant ses fibres nerveuses aux cellules radiculaires des cornes antérieures de la moelle au fur et à mesure qu'il descend, devient de plus en plus mince de la moelle cervicale à l'épicône.

5° Enfin la *situation* et la *forme* du *canal de l'épendyme* est variable suivant les niveaux envisagés.

MOELLE CERVICALE HAUTE. — La moelle cervicale haute présente un aspect arrondi. A sa face postérieure les sillons paramédians sont très apparents et les faisceaux de Goll dessinent une petite saillie arrondie de chaque côté du sillon médian postérieur.

A la naissance du sillon médian antérieur se place la partie la plus basse de la décussation motrice.

Le canal épendymaire est situé à l'union du tiers antérieur et des deux tiers postérieurs de la moelle.

La corne antérieure est peu volumineuse, petite et tassée sur elle-même; en revanche, sur son versant externe, la formation réticulée est considérablement développée; en outre, elle présente un prolongement prismatique triangulaire qui proémine dans le cordon latéral : c'est le *processus lateralis*, qu'il ne faut pas confondre avec la corne latérale; il correspond au *noyau ventral du spinal médullaire* (voy. : fig. 18).

La corne latérale est peu apparente, et c'est à son niveau que passent les filets nerveux qui constituent le *spinal médullaire* (voy. : fig. 37 *A*).

La corne postérieure présente un aspect allongé; elle est très écartée de la ligne médiane, et son grand axe est fortement oblique, en dehors et en arrière, par suite de l'importance que prend le cordon postérieur à cet endroit de la moelle.

La tête de la corne postérieure, renflée, donne à celle-ci un aspect en forme de battant de cloche; d'autre part, l'apex affleure le sillon collatéral postérieur; la substance gélatineuse de Rolando y est très développée.

Le septum paramédian névroglique qui sépare les faisceaux de Goll et de Burdach est très apparent.

RENFLEMENT CERVICAL. — La moelle du renflement cervical est élargie transversalement; son diamètre transversal l'emporte sur le diamètre antéro-postérieur, aussi présente-t-elle un aspect quelque peu aplati d'avant en arrière (voy. : fig. 37).

Le canal épendymaire, d'aspect ovalaire à la coupe, est plus rapproché de la face antérieure que de la face postérieure.

La substance grise y est considérablement développée.

La corne antérieure est volumineuse, étalée au niveau de son versant antérieur; à la coupe elle présente un aspect triangulaire à base antérieure et à sommet postérieur; ce fait résulte de ce qu'elle contient les noyaux moteurs correspondant aux cordons nerveux du plexus brachial.

La formation réticulée est très nette et très apparente, mais moyennement développée.

La corne postérieure est allongée, peu volumineuse et d'aspect effilé; au niveau de son extrémité (apex), elle est située très près du sillon collatéral postérieur.

MOELLE DORSALE. — La moelle dorsale présente un aspect franchement cylindrique et, sur une coupe, ses dimensions sont plus petites que sur toute autre coupe de la moelle, sauf celles du cône terminal.

Le canal de l'épendyme présente un aspect circulaire irrégulier; il est situé à l'union

du tiers antérieur et des deux tiers postérieurs de la moelle et sensiblement au milieu de la commissure grise.

La substance grise y est très réduite et, sur les coupes, elle présente un dispositif bien net en forme d'H, de telle sorte que les cornes de chaque hémi-moelle sont presque parallèles entre elles.

Les cornes antérieure et postérieure sont très réduites, effilées à leurs extrémités; en outre, elles sont rapprochées de la ligne médiane.

La corne latérale est très développée et la formation réticulée relativement réduite; en revanche, ce qui caractérise la moelle dorsale, c'est l'apparition de la *colonne de Clarke* qui est toujours très développée et qui fait saillie au niveau de la face interne de la corne postérieure, refoulant ainsi le faisceau de Burdach (voy. : fig. 37 *C*).

RENFLEMENT LOMBAIRE. — La moelle lombaire présente un aspect circulaire à la coupe. Le canal épendymaire est situé au centre de la moelle et présente la forme d'une fente allongée dans le sens antéro-postérieur (voy. : fig. 37 *D*).

La substance grise y est très développée; aussi la ligne de démarcation entre les deux cornes est souvent peu nette, la base des cornes antérieure et postérieure étant très élargie.

La corne antérieure, très développée, présente à la coupe un aspect quadrangulaire dont le bord antérieur offre un contour polycyclique. La formation réticulée est très restreinte.

Indépendamment de ses quatre colonnes cellulaires habituelles, la corne antérieure du segment lombaire de la moelle possède un cinquième groupement cellulaire important dit *groupe central* (voy. : fig. 37 *D*).

La corne latérale est peu apparente, pour ainsi dire inexistante.

La corne postérieure est également très développée; l'apex présente un dispositif à contour semi-elliptique.

La commissure grise postérieure est très épaisse par rapport à la commissure grise antérieure; de même la commissure blanche est très épaisse, et c'est à ce niveau qu'elle présente son maximum d'épaisseur.

AU NIVEAU DE L'ÉPICONE ET DU CONE TERMINAL (MOELLE SACRÉE). — La moelle présente des dimensions restreintes à la coupe.

Le sillon médian antérieur est encore apparent; en revanche, le sillon médian postérieur l'est très peu et tend à disparaître progressivement de haut en bas.

Le diamètre transversal l'emporte généralement sur le diamètre antéro-postérieur.

Le canal de l'épendyme est dilaté, et c'est à ce niveau qu'apparaît le *ventricule de Krause*; il présente à la coupe un aspect triangulaire à base antérieure et à sommet postérieur; ce sommet est situé très près de la face postérieure de la moelle.

La substance grise est développée et présente un dispositif en forme de cœur de carte à jouer ou en haltère, étranglé d'avant en arrière, avec deux masses latérales au niveau desquelles on reconnaît encore une corne antérieure arrondie, une corne postérieure triangulaire.

Tout autour de la substance grise apparaît un mince manchon de substance blanche, laquelle est réduite à la face postérieure à une mince lame.

FILUM TERMINALE

Le *filum terminale* est un mince cordon qui continue la moelle à sa partie inférieure. Il s'insère au sommet du cône terminal, traverse le cul-de-sac dural au niveau de la deuxième pièce sacrée, et se termine à la face postérieure du coccyx où il se fixe en s'épanouissant en éventail.

Sa *longueur* moyenne est de 22 à 25 centimètres, il va en s'amincissant de son origine à sa terminaison; son *diamètre* moyen varie entre 1 et 2 millimètres.

Le *filum terminale* présente *deux segments* biens distincts : *a)* l'un, *supérieur* ou *intra-dural,* qui s'étend de la deuxième vertèbre lombaire à la deuxième pièce sacrée; *b)* l'autre, *inférieur* ou *extra-dural,* constitue ce que l'on désigne sous le nom de *ligament coccygien* (voy. : fig. 331).

Envisagé sur une coupe médio-sagittale, le *filum terminale* suit les inflexions du canal rachidien dans son segment lombo-sacré; il présente donc de ce fait deux *courbures* qui correspondent approximativement aux deux segments intra- et extra-duraux.

1° ***Segment intra-dural.*** — Dans son *segment intra-dural,* le *filum terminale* présente une courbure à convexité antérieure située dans le plan médian qui le rapproche plus de la paroi postérieure du sac dural que de sa paroi antérieure.

Enfoui dans la partie axiale, centrale des cordons nerveux de la queue de cheval, il se distingue de ces derniers par sa couleur grisâtre.

Sur une coupe transversale passant au voisinage de son point d'implantation sur le cône terminal on constate qu'il est formé de *deux* parties qui sont :

a) *à la périphérie,* une *gaine pie-mérienne* qui l'entoure de toutes parts; b) *au centre,* une substance nerveuse mal individualisée formée de petits îlots de substance grise, où l'on rencontre de minuscules éléments cellulaires sans valeur fonctionnelle (cellules atrophiées), des vaisseaux sanguins (une artère et une veine généralement situées dans la partie antérieure du filament) et à la partie postérieure, le segment inférieur terminal du canal de l'épendyme ou *cul-de-sac inférieur épendymaire* ou *sous-ventriculaire,* disposé le plus souvent sous la forme d'un canal plus ou moins aplati transversalement et parfois aussi presque virtuel.

Sur les parties latérales, on rencontre des filets nerveux qui sont les racines antérieures et postérieures des deux dernières paires coccygiennes, nerfs complètement atrophiés.

Entre ces organes se trouvent du tissu cellulo-graisseux et de nombreux éléments névrogliques.

2° ***Segment extra-dural. Ligament coccygien.*** — Dans son *segment extra-dural,* le *filum terminale* affecte une courbure disposée en sens inverse de la précédente, c'est-à-dire à concavité antérieure correspondant à l'excavation pelvienne; on le désigne également sous le nom de *ligament coccygien.*

Il présente une coloration blanchâtre luisante qui lui vient de la gaine dure-mérienne qui l'accompagne et qui le constitue en grande partie, d'où sa grande résistance et sa solidité comparativement au segment précédent qui est peu résistant.

Au niveau de l'articulation sacro-coccygienne, le *filum terminale* s'étale transversalement en éventail et se résout en huit ou dix languettes fibreuses aplaties qui se fixent isolément, mais près les unes des autres, à la face postérieure des deux premières pièces coccygiennes (voy. : fig. 453); quelques tractus fibreux médians à disposition sagittale réunissent le *filum terminale* à la face postérieure du corps des deux dernières pièces sacrées, continuant ainsi vers le bas le *ligament sacro-dural antérieur.*

Dans cette portion sacro-coccygienne du canal rachidien, le ligament coccygien entre en rapport latéralement avec les deux dernières racines sacrées et avec le nerf coccygien; de haut en bas, ces racines nerveuses s'écartent de plus en plus du ligament coccygien pour gagner : les premières, les trous sacrés correspondants et, le second, le bord latéral du coccyx.

Sur une coupe transversale, le ligament coccygien est représenté par une partie centrale formée de trois ou quatre petits nerfs qui représentent les deuxième et troisième nerfs coccygiens atrophiés, et à la périphérie une gaine dure-mérienne formant la presque totalité du ligament à laquelle celui-ci doit tous ses caractères.

Embryologiquement, on peut admettre : 1° que le *filum terminale* représente le segment atrophié de la moelle sacrée par suite d'un arrêt de développement au cours de l'ascension apparente de la moelle; 2° que le ligament coccygien représente la portion effilée et étirée du sac dural embryonnaire sous l'influence de la discordance qui existe entre l'accroissement du squelette rachidien et celui, plus rapide, de la moelle et des méninges (voyez : *Développement de la moelle*).

VAISSEAUX SANGUINS DE LA MOELLE

1. — Artères de la moelle.

La moelle est irriguée par un *double système artériel* qui est embryologiquement d'origine différente; les artères de la moelle sont en effet représentées : *a)* d'une part, par un *système de vaisseaux longitudinaux,* disposés parallèlement à l'axe de la moelle, et surtout bien individualisés au niveau de la moelle cervicale; ce sont les *artères spinales antérieures et postérieures* venues de l'artère vertébrale; *b)* et, d'autre part, par un *système* de *vaisseaux transversaux,* pairs, symétriques et à *disposition métamérique* représentés par les *artères radiculaires.*

L'ensemble de ces deux systèmes artériels présente de nombreuses anastomoses autour de la moelle, comprises dans la pie-mère, où elles forment un *réseau périmédullaire pie-mérien,* réseau d'où partent les vraies *artères nourricières* de la moelle (1).

Nous étudierons successivement : 1° les *artères spinales antérieures* et *postérieures* respectivement au nombre de deux de chaque côté de la ligne médiane; 2° les *artères radiculaires*; 3° le *réseau pie-mérien*; 4° et le *système artériel intra-médullaire.*

ARTÈRES SPINALES ANTÉRIEURES. — Les *artères spinales antérieures* naissent à la face antérieure du bulbe du versant interne des artères vertébrales, à peu de distance de leur terminaison, point où elles donnent en se fusionnant le tronc basilaire.

Ces deux artères se dirigent obliquement en bas, en arrière et en dedans pour se placer sur la face antérieure du bulbe au voisinage du sillon médian antérieur; puis elles cheminent sinueuses, parallèlement de haut en bas, de chaque côté du sillon médian antérieur, jusqu'à la partie inférieure du renflement cervical, où elles apparaissent en relief de part et d'autre de la gouttière d'entrée de ce sillon, contenues dans l'épaisseur de la pie-mère qu'elles soulèvent à ce niveau; elles dessinent à la face antérieure de la moelle un mince cordon auquel on donne le nom de *linea splendens*; le plus souvent les artères spinales antérieures s'unissent l'une à l'autre pour constituer devant la moelle, à partir du premier myélomère dorsal, un tronc grêle médian, à la constitution duquel prennent également part les artères radiculaires.

Au niveau de la moelle cervicale et dorsale supérieure, les deux artères spinales antérieures présentent des anastomoses très courtes qui forment sur la face antérieure de la moelle des boucles artérielles elliptiques à grand axe vertical (voy. : fig. 38).

ARTÈRES SPINALES POSTÉRIEURES. — Les *artères spinales postérieures,* moins volumineuses que les artères spinales antérieures, naissent de la face postérieure des artères

(1) Article à consulter : L. Alexander : Vascular system of the human spinal cord. *Archives of Neurology,* 1939, p. 659.

vertébrales un peu au-dessous de l'origine de l'artère cérébelleuse inférieure; placées tout d'abord contre la face antéro-latérale du bulbe, elles se dirigent en arrière en passant le plus souvent entre les filets de la racine médullaire du spinal, puis elles abordent la face postérieure du bulbe, au voisinage du collet du bulbe. Elles se divisent en *deux branches* : *a)* l'une grêle et courte, ascendante, est représentée par l'*artère du corps restiforme,*

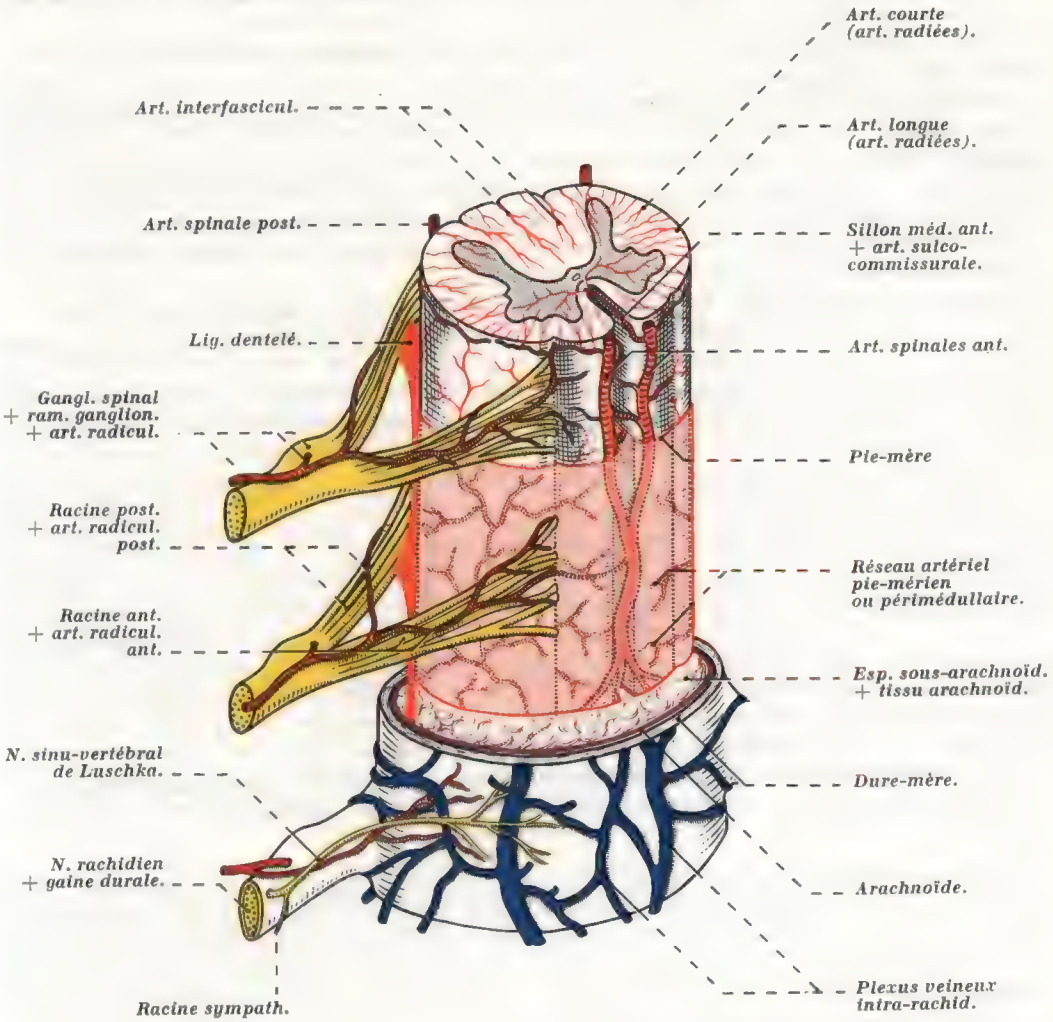

FIG. 38. — *Artères de la moelle* (demi-schématique).

En rose, la pie-mère et les ligaments dentelés; *en brun violet,* l'arachnoïde.

se distribue à la face postérieure du bulbe; *b)* l'autre, plus volumineuse et longue, se dirige verticalement et sinueuse à la face postérieure du cordon postérieur au voisinage du sillon collatéral postérieur.

Les artères spinales postérieures n'occupent que la moelle cervicale et dorsale supérieure; elles s'arrêtent généralement au niveau du troisième myélomère dorsal; au-dessous de ce point elles sont remplacées par les artères radiculaires postérieures.

ARTÈRES RADICULAIRES. — Les *artères radiculaires* sont de petites artères segmentaires qui sont en rapport avec la métamérisation de l'organisme; elles accompagnent à contresens chaque nerf rachidien du haut en bas de la moelle.

Elles naissent : *a)* dans le *segment cervical* du rachis, de l'artère vertébrale, de la cervicale ascendante et de l'artère sous-occipitale de Salmon; *b)* dans le *segment dorsal,* des artères intercostales; *c)* dans le *segment lombaire,* des artères lombaires; *d)* et enfin dans le *segment sacré,* des artères sacrées latérales pour les paires sacrées.

Les plus importantes et les plus volumineuses sont celles qui proviennent des artères intercostales.

Avant d'aborder l'extrémité postérieure et interne de l'espace intercostal correspondant, chaque *artère intercostale* se divise en *deux branches,* qui sont : l'artère intercostale proprement dite et la branche dorso-spinale; cette dernière est très courte et se divise à son tour au voisinage du trou de conjugaison en une branche dorsale ou musculo-cutanée qui est destinée aux muscles et à la peau de la région dorso-spinale, et en une *branche vertébro-médullaire* ou *artère radiculaire* qui pénètre dans le canal rachidien par le trou de conjugaison en suivant le nerf rachidien.

Un peu avant d'atteindre le ganglion spinal, chaque artère radiculaire se bifurque en *deux branches* qui accompagnent respectivement les racines antérieure et postérieure; ce sont les *artères radiculaires antérieure et postérieure,* et chacune de ces artères se comporte de la même façon en abordant la moelle; elles donnent en outre des rameaux nourriciers aux racines rachidiennes dorsales et un rameau ganglionnaire pour le ganglion spinal (voy. : fig. 38) (voy. : *Artères intercostales,* tome III, fascicule I).

1° **L'artère radiculaire antérieure** accompagne la racine antérieure et, un peu avant d'aborder le sillon collatéral antérieur, elle se bifurque en T en donnant *deux branches* : l'une *ascendante,* l'autre *descendante* qui s'anastomosent avec les branches sus- et sous-jacentes des artères radiculaires antérieures voisines du même côté ou du côté opposé, de telle sorte qu'au-dessous de la première paire dorsale, il n'existe le plus souvent sur la face antérieure de la moelle, logée dans la gouttière du sillon médian antérieur qu'une seule artère à trajet sinueux et non deux, à laquelle on donne le nom de *tronc spinal antérieur,* les deux systèmes artériels longitudinal et transversal se confondant en un seul; toutefois les artères radiculaires antérieures ne participent pas toutes à la constitution de ce tronc, les plus constantes sont les artères radiculaires cervicales inférieures correspondant aux cinquième et sixième paires cervicales et la *grande artère radiculaire antérieure d'Adamckievicz (arteria radicularis anterior magna)* comprise entre le neuvième myélomère dorsal et le premier myélomère lombaire.

2° **L'artère radiculaire postérieure** accompagne la racine postérieure et, comme la précédente, elle se bifurque en T en abordant le sillon collatéral postérieur en donnant *deux branches* : l'une *ascendante,* l'autre *descendante* qui se placent en dedans de la racine postérieure contre la partie la plus externe du faisceau de Burdach; chacune de ces branches s'anastomose avec la branche sus- ou sous-jacente voisine, de telle façon que ces anastomoses constituent à la face postérieure de la moelle deux troncs vasculaires parallèles et sinueux qui longent le sillon collatéral postérieur; ce sont les *artères spinales postérieures,* continuation des spinales postérieures de la vertébrale.

Quant aux artères radiculaires du segment cervical, leurs branches ascendante et descendante se disposent le plus souvent en rameaux isolés situés contre le sillon collatéral postérieur, mais en dehors de la racine postérieure pour les artères radiculaires postérieures et en dehors de l'émergence de la racine antérieure pour les artères radiculaires antérieures.

Toutefois, il est bon de signaler que le système artériel des artères spinales est sujet à de nombreuses *variations*; souvent on peut observer une seule artère radiculaire pour deux ou trois racines rachidiennes et cela plus spécialement au niveau des renflements cervical et lombaire.

TERRITOIRES ARTÉRIELS DE LA MOELLE. — Sur la moelle adulte, la segmentation primitive n'est pas toujours constante, elle disparaît au fur et à mesure que la moelle se développe; les artères prenant de l'importance au niveau des renflements cervical et lombaire (L. Tanon).

Lazorthes et ses élèves (1), dans une étude approfondie des artères de la moelle, décrivent *trois territoires artériels,* qui sont :

a) Un **territoire artériel supérieur** qui correspond à la moelle cervicale et aux trois premiers myélomères dorsaux; ses vaisseaux sont issus des artères spinales antérieures et d'artères radiculaires qui méritent la dénomination d'*artères du renflement cervical.*

b) Un **territoire artériel inférieur** qui comprend les trois derniers myélomères dorsaux et le renflement lombaire; la vascularisation de ce segment est très riche; il dépend en majeure partie d'une artère principale dite *grande artère radiculaire antérieure (artère du renflement lombaire de Lazorthes et Poulhès).*

c) Et un **territoire intermédiaire** ou **dorsal,** peu vascularisé, qui correspond aux myélomères dorsaux compris entre le quatrième et le neuvième inclus.

En résumé, la circulation artérielle périmédullaire est fournie : 1° dans le *segment cervical* de la moelle, principalement par les deux artères spinales antérieures et les deux artères spinales postérieures issues toutes les deux des artères vertébrales, et accessoirement par des artères radiculaires; 2° dans le *segment dorso-lombaire,* principalement par les artères radiculaires qui constituent par leurs anastomoses le tronc spinal antérieur, tronc médian situé sur la face antérieure de la moelle et par les deux artères spinales postérieures sur sa face postérieure; 3° enfin au niveau du *cône terminal,* la terminaison du tronc spinal antérieur s'anastomose de chaque côté de ce dernier avec la terminaison des spinales postérieures pour constituer *l'arcade cruciale* située dans l'épaisseur de la dernière dentelure du ligament dentelé.

Quant à l'artère spinale antérieure, très réduite, elle se continue par l'*artère du filum terminale.*

RÉSEAU PIE-MÉRIEN. — Les artères spinales antérieures et postérieures sont contenues dans la pie-mère qui entoure complètement la moelle et se prolonge même dans le sillon médian antérieur.

Des rameaux vasculaires partent des artères spinales formant autour de la moelle de nombreuses anastomoses entre les deux systèmes antérieur et postérieur, dont les unes sont transversales et les autres longitudinales; ainsi se trouve contitué un vaste *réseau pie-mérien, périmédullaire*; c'est de ce réseau pie-mérien et des artères spinales que partent les *artères pénétrantes, nourricières de la moelle* (voy. : fig. 38).

ARTÈRES NOURRICIÈRES DE LA MOELLE. — Les *artères nourricières de la moelle* ou *artères intra-médullaires* pénètrent la moelle normalement à sa surface, c'est-à-dire que sur une coupe horizontale de la moelle, elles sont toutes disposées à sens radiaire *(artères radiées)*; les unes sont de petites et courtes artérioles qui se distribuent au territoire superficiel de la moelle; les autres sont plus volumineuses et plus longues, elles se distribuent à la partie centrale de la moelle.

---

(1) Article à consulter : G. Lazorthes, J. Poulhès, G. Bastide, J. Roulleau et A. Chancholle : La vascularisation artérielle de la moelle. Recherches anatomiques et applications à la pathologie médullaire et à la pathologie aortique. *Neurochirurgie,* 1958, n° 1, p. 3.

a) Les **artères courtes** ou **superficielles** se distribuent principalement aux cordons et à la tête de la corne postérieure où elles pénètrent en accompagnant les fibres nerveuses de la racine postérieure, elles sont donc principalement destinées à un *territoire sensitif* (voy. : fig. 39).

b) Les **artères longues** ou **centrales** pénètrent dans la moelle, soit par le sillon médian antérieur, ce sont les *artères sulco-commissurales* qui viennent de l'artère spinale antérieure; soit par les cloisons septales névrogliques (septum médian postérieur et septum paramédian postérieur); ce sont les *artères interfasciculaires* (voy. : fig. 39); elles atteignent pour la plupart la substance grise et se distribuent principalement à la corne antérieure,

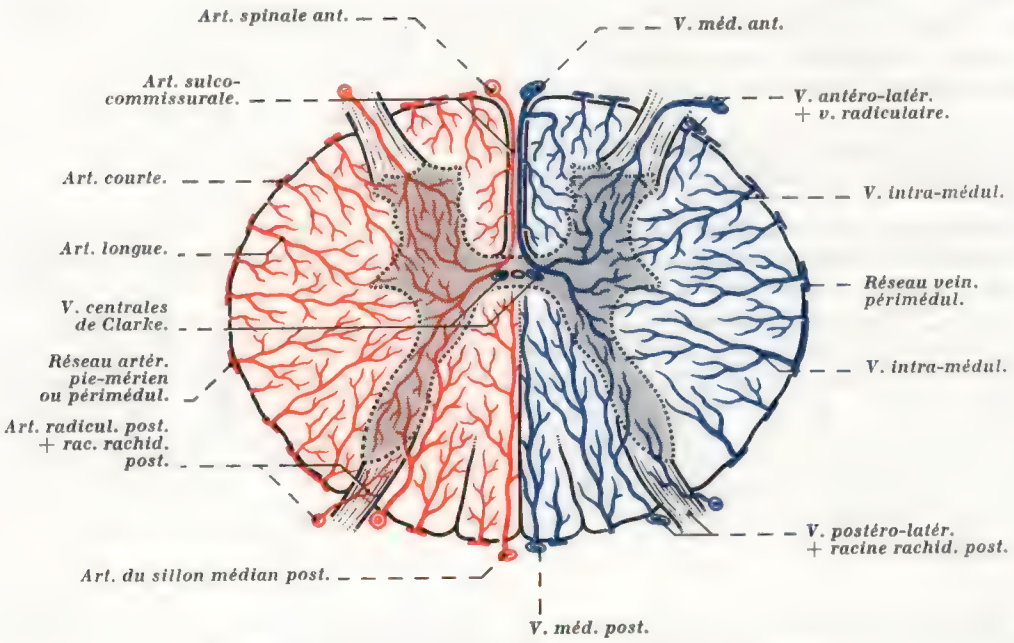

FIG. 39. — *Disposition des vaisseaux sanguins de la moelle, vue sur une coupe transversale* (schématique).

En pointillé gris, l'axe gris médullaire.

à la commissure grise, à la base de la corne postérieure et à la colonne de Clarke; elles sont donc destinées à des territoires moteurs et sensitifs.

Les *artères sulco-commissurales* sont des *artères alternes* qui naissent à intervalles régulièrement espacés, elle ne se divisent que très rarement au fond du sillon médian antérieur, elles sont en majeure partie destinées à la substance grise d'un seul côté de la moelle, et ce dispositif peut expliquer jusqu'à un certain point, l'unilatéralité des lésions dans certaines infections médullaires, telles que la poliomyélite antérieure aiguë (voy. : fig. 39).

Les parties de la moelle les plus richement vascularisées sont les renflements cervical et lombaire.

Toutes les artères intra-médullaires sont terminales et ne s'anastomosent pas, en revanche à la périphérie de la moelle les anastomoses du réseau pie-mérien sont toujours très nombreuses.

2. — Veines de la moelle.

Le dispositif veineux de la moelle est calqué sur son système artériel.

Des *veines intra-médullaires* : *a)* les unes, très grêles, mais très nombreuses que l'on désigne sous le nom de *veines centrales* aboutissent par le sillon médian antérieur à une veine située sur la face antérieure du sillon, c'est la *veine médiane antérieure* satellite du tronc spinal antérieur; *b)* les autres, moins nombreuses, mais plus volumineuses, collectent le sang veineux des cordons; ce sont les *veines périphériques* qui aboutissent à des *veines périmédullaires (réseau veineux périmédullaire)* (voy. : fig. 39).

Contrairement aux artères qui les accompagnent ces deux systèmes veineux s'anastomosent entre eux à l'intérieur de la moelle.

Certains auteurs décrivent sous le nom de *veines centrales de Clarke*, deux veines situées dans l'épaisseur de la commissure grise de part et d'autre du canal de l'épendyme; ces veines sont discontinues et ne s'observent pas sur toute la hauteur de la moelle; elles correspondent à des branches ascendantes et descendantes de vaisseaux centraux.

Le *réseau veineux périmédullaire* est identique au réseau artériel; situé dans l'épaisseur de la pie-mère, il se déverse homolatéralement dans *quatre* troncs veineux longitudinaux, qui sont : *a)* la *veine médiane antérieure* satellite de l'artère du même nom et dont l'origine est la *veine terminale* qui accompagne l'artère du *filum terminale*; *b)* la *veine médiane postérieure* qui longe le sillon médian postérieur et n'a pas d'artère équivalente; *c)* et les *veines antéro-* et *postéro-latérales* qui suivent les sillons collatéraux antérieur et postérieur.

Ces veines aboutissent : soit aux plexus veineux du pont de Varole, soit aux plexus veineux des trous de conjugaison par l'intermédiaire des veines radiculaires.

DÉVELOPPEMENT DE LA MOELLE

La moelle (ainsi que la totalité du système nerveux) est d'*origine ectodermique*; elle dérive de la *gouttière médullaire* par une dépression axiale de l'ectoderme localisée à la face dorsale de la plaque embryonnaire.

Les bords de cette gouttière s'affrontent, puis s'unissent d'avant en arrière, formant ainsi un canal médian, appelé *tube neural*; toute la partie de ce tube située en arrière de la vésicule cérébrale postérieure est désignée sous le nom de *tube médullaire*; c'est elle qui donnera naissance à la *moelle épinière* et au *filum terminale*.

La partie caudale de la gouttière est la dernière à se fermer; dans certains cas, il peut se produire à ce niveau un *arrêt de développement* qui porte non seulement sur le tube médullaire, mais aussi sur les parties molles et sur le squelette qui recouvrent normalement la moelle (méninges, arcs postérieurs des vertèbres lombaires et sacrées), déterminant ainsi une malformation congénitale connue sous le nom de *spina-bifida*; elle est toujours accompagnée d'un *rachischisis*.

Le tube médullaire se sépare de l'ectoderme et celui-ci passe librement en pont à sa face dorsale; à ce stade, il est constitué par *deux sortes* de cellules dont la destination sera différente : *a)* d'une part, les *neuroblastes* qui donneront naissance aux cellules nerveuses; *b)* et, d'autre part, les *cellules névrogliques* qui évolueront vers le tissu de soutien des éléments nerveux *(névroglie)*.

Sur une *coupe transversale*, le tube médullaire présente une section ovalaire; il comprend : 1° une *cavité centrale (canalis centralis)* disposée en forme de losange : c'est le futur canal de l'épendyme; 2° et une *paroi* formée en majeure partie d'éléments cellulaires que l'on peut décomposer en *segments* ou lames, qui sont : *a)* la *lame dorsale* ou *lame recouvrante (lamina dorsalis)*, mince et étroite, située en regard du sillon postérieur du *canalis centralis*; *b)* la *lame ventrale* ou *lame basale (lamina basalis)*, également mince, mais plus large que la précédente, située en regard du sillon antérieur du *canalis centralis*; *c)* et les *lames latérales*, droite et gauche *(lamina lateralis)* qui sont beaucoup plus épaisses que les précédentes; elles se subdivisent en *deux* lames secondaires : α) l'une, latéro-dorsale, la *lame alaire (lamina alaris)*; β) l'autre latéro-ventrale, la *lame fondamentale*; à l'union de ces deux parties, la cavité centrale présente un sillon longitudinal appelé *sillon limitant (sulcus limitans)* (voy. : fig. 40 *A*).

Dès le stade de 12 millimètres, des modifications importantes, tant morphologiques que structurales, apparaissent sur la paroi du tube médullaire. *Quatre couches* bien distinctes s'y différencient; ce sont, en allant de la cavité centrale à la périphérie : *a)* l'*épithélium épendymaire* qui tapisse la face interne du *canalis centralis*; *b)* une première couche de substance grise formant la *zone périépendymaire* : c'est la *plaque interne*; *c)* une deuxième couche de substance grise dont les éléments cellulaires sont plus rares que dans la précédente : c'est la *couche engainante* ou

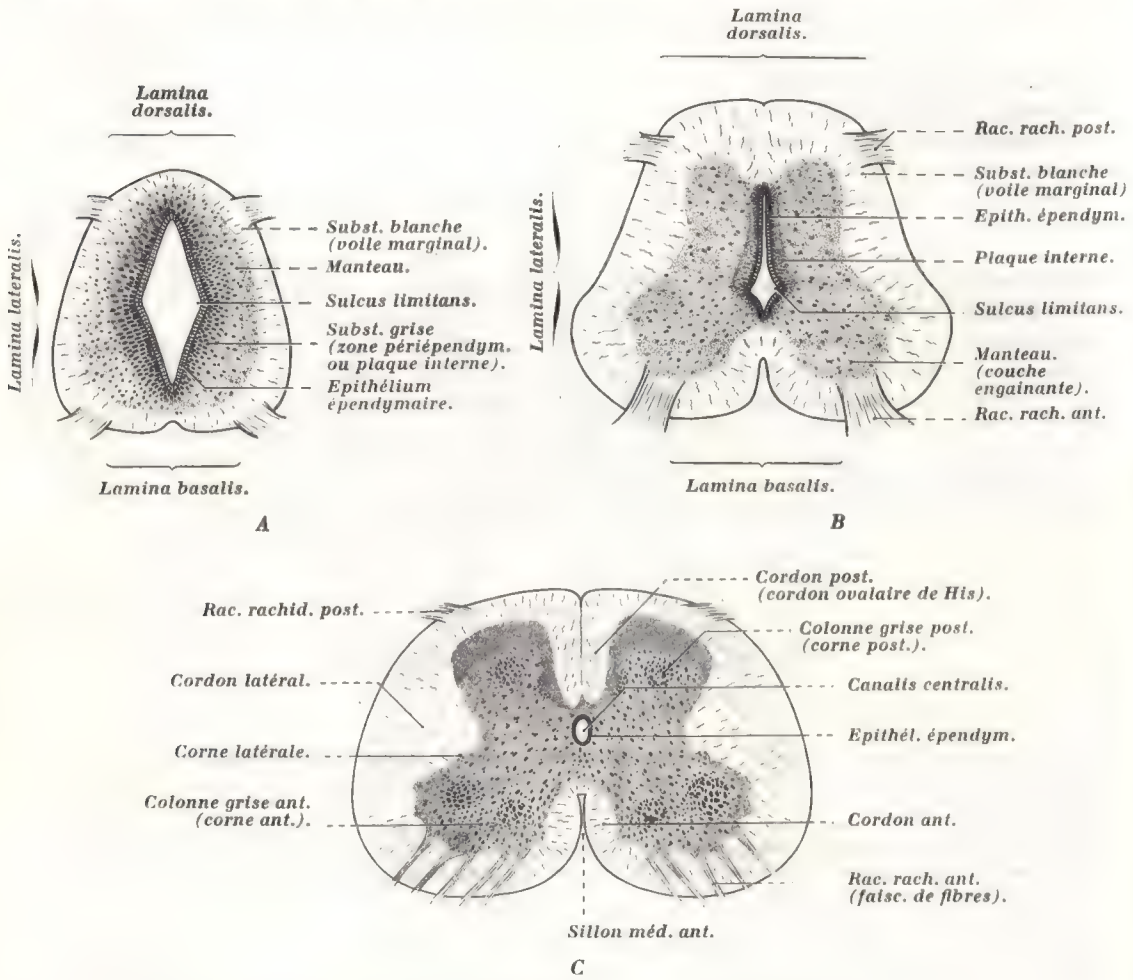

FIG. 40. — *Développement de la moelle.*

A. Les trois zones primitives de substance grise (embryon de 15 millimètres).

B. Accroissement de la couche engainante; formation du canal de l'épendyme; ébauche du sillon médian antérieur (embryon de 40 millimètres).

C. Constitution définitive de la moelle (embryon de 80 millimètres).

manteau; *d)* enfin, une mince couche périphérique de substance blanche qui constitue le *voile marginal* (voy. : fig. 40 *A*).

Plus tard, la partie dorsale du canal central s'atténue progressivement, puis s'oblitère par soudure des faces en regard (voy. : fig. 40 *B*) donnant ainsi naissance à une raphé névroglique : c'est le *septum médian postérieur*, tandis que le futur canal de l'épendyme prend l'aspect d'un « *fer de lance* » à la coupe.

Enfin, le développement excentrique considérable que prend la substance grise et plus spécia-

lement le manteau dans sa partie antérieure donne lieu à la formation (ou plus exactement à l'ébauche) des *cornes* antérieures, postérieures et latérales.

Le développement des cornes antérieures refoule en avant et en dehors les lames fondamentales donnant ainsi naissance au *sillon médian antérieur* de la moelle; la partie du tube médullaire comprise entre cette lame considérablement développée et le sillon limitant est désignée sous le nom de *pièce intermédiaire de His.*

La *lame fondamentale* donne naissance : à la corne antérieure (elle renferme donc les centres somato-moteurs de la moelle — les renflements cervical et lombaire sont déjà ébauchés vers la huitième semaine); à la commissure grise antérieure; à la corne latérale et à la substance réticulée; au cordon antérieur et aux deux tiers antérieurs du cordon latéral (à l'exception du faisceau de Flechsig).

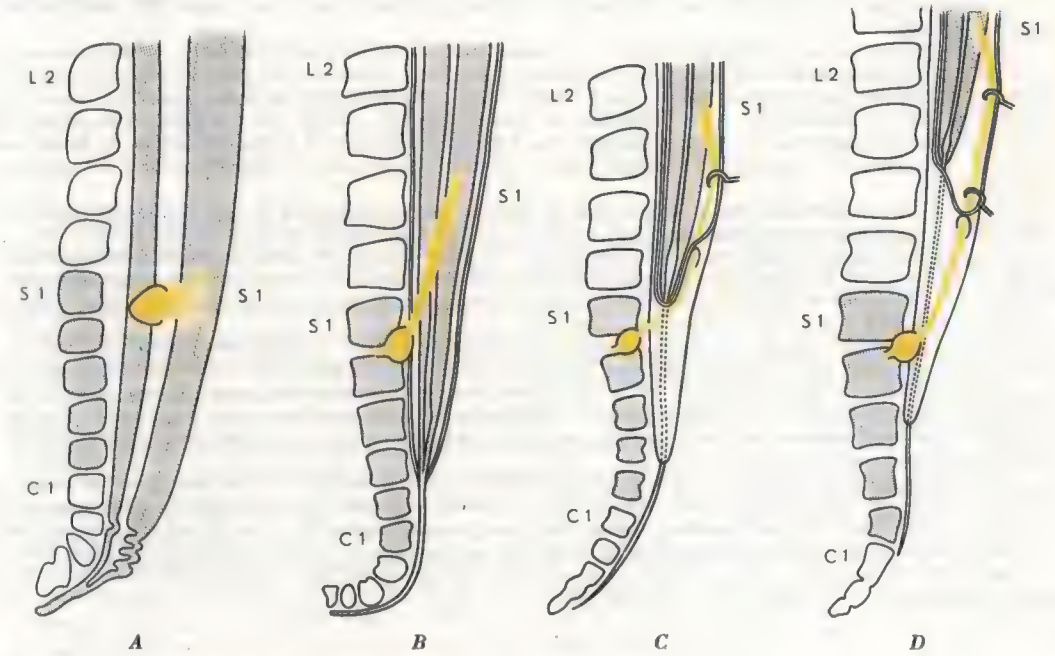

FIG. 41. — *Evolution de la partie caudale de la moelle épinière chez l'embryon humain, montrant : a)* la formation du *filum terminale*; *b)* l'obliquité progressive des racines rachidiennes sacrées *(S1)*; *c)* l'ascension apparente de la moelle; *d)* et la formation du sac dural (schématique) (d'après STREETER).

De gauche à droite, les figures correspondent à des embryons dont la longueur vertex-coccyx est de : *A,* 30 millimètres; *B,* 67 millimètres; *C,* 111 millimètres; *D,* 221 millimètres.

En jaune, premier nerf sacré (racine postérieure et ganglion spinal). Les vertèbres sacrées sont représentées en pointillé gris.

La *lame alaire* donne naissance à la tête de la corne postérieure, au cordon postérieur *(cordon ovalaire de His)* et au tiers postérieur du cordon latéral (sauf la partie profonde).

La *pièce intermédiaire de His* donne naissance au col et à la base de la corne postérieure (colonne de Clarke) et à la partie profonde du cordon latéral (faisceau pyramidal croisé); la commissure grise postérieure n'apparaît qu'après la formation du septum médian postérieur.

Pendant le développement de l'axe gris médullaire et plus spécialement des cornes antérieure et postérieure, le *voile marginal* constitué par des fibres nerveuses forme la *substance blanche des cordons.*

On distingue dans la moelle embryonnaire, dès la fin du premier mois, *deux* sortes de fibres blanches : *a)* les unes *transversales* ou *obliques* proviennent des cornes et plus spécialement de la corne antérieure (couche engainante); certaines fibres traversent obliquement la commissure grise antérieure constituant ce que l'on dénomme *formation arquée*; *b)* les autres *longitudinales* sont : α) *ascendantes*; elles proviennent du ganglion spinal par la racine postérieure; elles pénètrent la moelle au niveau de l'ébauche du cordon postérieur où elles constituent le *cordon*

ovalaire de His (futur cordon postérieur) qui coiffe la tête de la corne postérieure (voy. : fig. 40); β) ou *descendantes* dérivant de l'encéphale.

La *myélinisation* des cordons débute vers le milieu du quatrième mois; elle commence par le faisceau de Burdach simultanément avec la racine postérieure; elle se poursuit pendant le cinquième mois dans le faisceau de Goll, puis dans le faisceau fondamental; le cordon antérieur est myélinisé au cours du sixième mois et le faisceau de Flechsig pendant le septième mois; le faisceau pyramidal n'est myélinisé qu'après la naissance; ce qui explique pourquoi les mouvements actifs du fœtus ne sont que de simples actes réflexes.

Jusqu'au troisième mois de la vie fœtale, le rachis et la moelle se développent parallèlement, de telle sorte que l'extrémité inférieure de la moelle s'étend jusqu'aux vertèbres coccygiennes ou caudales; les nerfs rachidiens s'engagent transversalement dans les trous de conjugaison correspondants.

Entre le troisième et le sixième mois, la colonne vertébrale (segment lombaire principalement) s'accroît et s'allonge beaucoup plus que la moelle; la partie inférieure de celle-ci, étirée, s'amincit notablement dans son segment sacré; on assiste alors à un phénomène mécanique, dit *ascension apparente de la moelle*; le cône terminal se trouve situé à la fin du sixième mois entre la quatrième et la cinquième vertèbre lombaire, au huitième mois entre la quatrième et la troisième et à la naissance au niveau du disque intervertébral qui sépare la deuxième de la troisième lombaire.

L'arrêt de développement de la moelle sacrée fœtale donne naissance à une partie atrophiée de la moelle qui fait suite au cône terminal et que l'on désigne sous le nom de *filum terminale*.

Le *filum terminale* comprend *deux segments* : *a)* l'un *direct* ou *sacro-coccygien* est appliqué dans le canal sacré à la face postérieure des corps vertébraux; *b)* l'autre *réfléchi (segment paracoccygien)* est incurvé en arrière et en haut en forme de crochet; il se fixe au niveau de la fossette coccygienne.

Après le sixième mois de la vie intra-utérine, les deux segments deviennent indépendants l'un de l'autre, de telle sorte que le segment direct entouré de son manchon dure-mérien *(ligament coccygien)* se fixera ultérieurement à la face postérieure des vertèbres coccygiennes, tandis que le segment paracoccygien disparaît; toutefois celui-ci peut donner naissance à des tumeurs congénitales sacro-coccygiennes par suite de la persistance au niveau de la fossette coccygienne de reliquats paracoccygiens.

L'ascension apparente de la moelle entraîne comme conséquences : 1° une *modification dans la direction des racines rachidiennes lombaires* et *sacrées*; les trous de conjugaison correspondant à chaque nerf étant situés beaucoup plus bas que le myélomère d'où se détachent les racines, celles-ci s'allongent et s'appliquent parallèlement les unes aux autres donnant l'aspect dit de la *queue de cheval* (voy. : fig. 453); 2° la *formation du sac dural* qui s'étend jusqu'à la deuxième vertèbre sacrée et du *ligament coccygien* (voy. : fig. 41).

TRONC CÉRÉBRAL

Le *tronc cérébral* (1) représente la partie du névraxe comprise entre la moelle et le cerveau; embryologiquement, il dérive des trois dernières vésicules cérébrales, myélencéphale, métencéphale et mésencéphale, et celles-ci sont particulièrement développées dans leur partie antérieure alors que la partie postérieure est restée très réduite tout au moins en ce qui concerne le métencéphale et le myélencéphale (voy. : fig. 210).

Anatomiquement, le tronc cérébral est constitué par *trois parties* ou *étages*, qui sont en allant de bas en haut : *a)* le *bulbe rachidien*; *b)* la *protubérance annulaire*; *c)* et les *pédoncules cérébraux (mésencéphale)*, auxquels il faut rattacher le *tectum* ou *lame quadrijumelle*, au niveau de laquelle se sont développés les quatre tubercules quadrijumeaux.

Chacune de ces trois parties entre en connexion avec le *cervelet* par l'intermédiaire des *pédoncules cérébelleux* qui sont pairs et symétriques. Le cervelet est rattaché au bulbe par les pédoncules cérébelleux inférieurs, à la protubérance annulaire par les pédoncules cérébelleux moyens et au mésencéphale par les pédoncules cérébelleux supérieurs.

A la face postérieure du bulbe et de la protubérance annulaire apparaît le *quatrième ventricule* par suite d'un élargissement, à ce niveau, du canal de l'épendyme *(fosse rhomboïdale* de l'embryon) (voy. : fig. 107) qui s'étale en surface et se trouve recouvert par le cervelet.

Le tronc cérébral est une partie importante du névraxe, car il renferme étagés les uns au-dessus des autres tous les *noyaux moteurs* des nerfs crâniens dérivés du prolongement vers l'encéphale des groupes antéro-interne et antéro-externe, des cellules radiculaires des cornes antérieures de la moelle et qui sont : *a)* les noyaux de l'hypoglosse et des trois nerfs oculo-moteurs pour le groupe antéro-interne; *b)* et les noyaux des nerfs mixtes (noyau ambigu et noyau laryngé), du facial et du trijumeau (noyau masticateur) pour le groupe antéro-externe.

Les nerfs crâniens moteurs ont tous leur origine dans les noyaux gris du tronc cérébral, et les neurones qui les constituent représentent le deutoneurone de la voie motrice géniculée (faisceau géniculé annexé aux nerfs crâniens ou *voie cortico-motrice de la tête, de la face et du cou*); il y a lieu toutefois de faire une exception pour le nerf spinal dont la racine médullaire dérive des cellules radiculaires des cornes antérieures de la moelle cervicale (voy. : fig. 18).

Tous ces noyaux sont en connexion avec le cortex cérébral (aire motrice) par l'intermédiaire du *faisceau géniculé* ou *faisceau cortico-nucléaire* (protoneurone de la voie motrice géniculée).

Les nerfs crâniens sensitifs ou sensoriels ont leur terminaison dans des noyaux du

---

(1) *Brain stem* des anatomistes anglo-américains.

tronc cérébral issus de la fragmentation de la corne postérieure de la moelle et les neurones qui les constituent représentent le *protoneurone sensitif crânien.*

Tous les *noyaux sensitifs* sont en connexion avec le cortex (aire sensitive) par l'intermédiaire des fibres du *ruban de Reil* ou *lemniscus median.*

Les *noyaux à terminaison sensitive* ou *sensorielle* des nerfs crâniens sont : le noyau sensitif terminal du trijumeau (noyau gélatineux de Rolando), le noyau du faisceau solitaire *(nucleus solitarius)* et les noyaux de l'auditif (noyaux cochléaires et vestibulaires).

Ajoutons également que dans l'étage inférieur du tronc cérébral (bulbe rachidien) sont situés des *noyaux sensitifs* résultant de la dislocation de la corne postérieure de la moelle, à savoir : les noyaux de Goll, de Burdach et de von Monakow, dont les cellules représentent le deutoneurone de la voie sensitive principale (ruban de Reil).

Enfin, il existe également dans le tronc cérébral des *noyaux végétatifs*; ceux-ci appartiennent au *parasympathique crânien* (voy. : *Parasympathique crânien*).

Tous les « *nerfs crâniens vrais* » (le nerf olfactif et le nerf optique ne doivent pas être considérés comme des nerfs crâniens), à l'exception du nerf pathétique, ont une origine apparente située sur la face antérieure du tronc cérébrale *(émergence ventrale).*

Le tronc cérébral est aussi le *lieu de passage* de multiples *faisceaux ascendants* et *descendants* d'origine ou de terminaison médullaire, corticale ou cérébelleuse; ses noyaux gris sont également le *point de départ* ou d'*arrivée* de faisceaux ou de racines des nerfs crâniens.

Enfin le tronc cérébral est traversé de haut en bas par un *faisceau d'association* important qui place en interconnexion tous les noyaux des nerfs crâniens; c'est la *bandelette longitudinale postérieure.*

Sur une coupe transversale, tous les étages du tronc cérébral sont formés de deux parties : *a)* l'une *antérieure,* appelée *pied,* dans laquelle se trouvent les grandes voies de passage et en particulier la *voie motrice* (faisceau pyramidal, faisceau géniculé et faisceau cortico-protubérantiel); *b)* l'autre *postérieure,* appelée *calotte,* qui renferme la *voie sensitive* (ruban de Reil), ainsi que la *substance réticulée* du tronc cérébral (voy. : *Formation réticulée*).

BULBE RACHIDIEN

Le *bulbe rachidien,* ou *moelle allongée,* représente la partie du névraxe intermédiaire entre la moelle épinière et la protubérance annulaire.

Le bulbe rachidien entre en connexion avec le *cervelet* par l'intermédiaire des pédoncules cérébelleux inférieurs, d'autre part il contribue à la constitution du *plancher du quatrième ventricule.*

LIMITES. — Ses *limites* sont : a) *en bas,* une zone légèrement rétrécie intermédiaire entre la moelle cervicale et le bulbe, c'est le *collet du bulbe (collet de la moelle)*; cette zone se trouve située un peu au-dessus de l'émergence des racines du premier nerf cervical; b) *en haut,* un sillon très marqué et très apparent appelé *sillon bulbo-protubérantiel,* qui n'existe qu'en avant et sur les parties latérales; ce sillon le sépare de la protubérance annulaire.

SITUATION. — Le bulbe rachidien est donc compris entre la moelle, la protubérance annulaire et le cervelet; il occupe le *canal rachidien* (quart inférieur du bulbe), le *trou occipital* et l'*étage postérieur du crâne,* où il repose sur la gouttière basilaire de l'occipital.

FORME. — Sa *forme* est celle d'un tronc de cône renversé, légèrement aplati d'avant en arrière, dont la grande base répond à la protubérance et dont la petite base se continue avec la moelle épinière sans ligne de démarcation nette.

DIRECTION. — Le bulbe rachidien est presque vertical, très peu incliné; son angle d'inclinaison par rapport à la verticale est de 35 degrés environ.

POIDS ET DIMENSIONS. — Son *poids* est de 7 grammes. Sa *longueur (hauteur)* est de de 3 centimètres, sa *largeur* de 2 centimètres et son *diamètre antéro-postérieur* de 1 cm. 1/2.

CONFIGURATION EXTÉRIEURE DU BULBE

Par suite de sa forme, on distingue au bulbe *quatre faces,* qui sont : *a)* une *face antérieure*; *b)* une *face postérieure* qui participe à la formation du plancher du quatrième ventricule; *c)* deux *faces latérales*; *d)* une *grande base* et une *petite base.*

FACE ANTÉRIEURE. — La face antérieure est convexe transversalement et présente de multiples formations.

1° **Sur la ligne médiane,** on constate l'existence d'un sillon; c'est le *sillon médian antérieur* ou *sulcus interpyramidalis,* continuation du sillon médian antérieur de la moelle; ce sillon est évasé en haut au niveau du sillon bulbo-protubérantiel sous la forme d'une

fossette triangulaire à base supérieure appelée *trou borgne de Vicq d'Azyr* (1) ou *foramen cæcum*, à son niveau pénètrent de nombreuses artérioles (voyez plus loin : *Artères du tronc cérébral*).

Au-dessous du trou borgne, on constate l'existence de fibres transversales ou obliques interpyramidales, jetées en pont sur les bords du sillon; elles constituent le *raphé de Stilling*.

A la partie inférieure du bulbe, le sillon médian antérieur s'efface par suite de l'existence d'un entrecroisement oblique de fibres nerveuses sous-jacentes aux pyramides antérieures du bulbe; c'est l'entrecroisement du faisceau pyramidal où *décussation des pyramides (décussation motrice)* désignée encore sous le nom d'*entrecroisement de Mistichelli*, du nom de l'auteur qui l'a décrit en 1709; à ce niveau une partie des fibres du faisceau pyramidal passent du côté opposé, de telle sorte qu'elles ont en ce lieu une direction oblique et convergente, sur une hauteur d'environ 10 millimètres; cet entrecroisement donne à la face antérieure du bulbe un aspect particulier en forme de natte tressée, en même temps que s'atténue le sillon médian antérieur.

2° **De chaque côté du sillon médian antérieur** apparaît une saillie appelée *pyramide antérieure du bulbe* ou *eminentia pyramidalis* occupée par le faisceau pyramidal; continuation apparente, mais non réelle, du cordon antérieur de la moelle; elle se présente sous l'aspect d'un cordon allongé, arrondi à sa partie supérieure et plus ou moins effilé à sa partie inférieure; elle est d'autant plus marquée et plus saillante qu'on se rapproche davantage du sillon bulbo-protubérantiel.

En dehors et en arrière des pyramides antérieures, on constate l'existence d'une autre saillie; c'est l'*olive bulbaire* ou *eminentia olivaris*; de forme ovoïde, blanchâtre, elle est haute de 1 cm. 1/2 et large d'un demi-centimètre environ; son pôle supérieur est très proche du sillon bulbo-protubérantiel ; son pôle inférieur est bridé par un faisceau de *fibres arciformes* qui croisent le bulbe obliquement (stries acoustiques); elle correspond à un noyau gris sous-jacent à l'olive bulbaire ou olive inférieure.

De part et d'autre de l'olive bulbaire, on constate l'existence de *deux sillons* très apparents et sensiblement verticaux : *a)* l'un est le *sillon olivaire interne* ou *sillon préolivaire* ou *sillon de l'hypoglosse*; de ce sillon naissent de haut en bas les radicules qui vont constituer le nerf grand hypoglosse et qui sont en nombre variable (dix à douze en moyenne); ce sillon est interrompu en bas par le passage des fibres arciformes, précitées; il représente la continuation du sillon collatéral antérieur de la moelle, d'où son nom par analogie, de *sillon collatéral antérieur du bulbe*; *b)* l'autre est le *sillon olivaire externe* ou *sillon rétro-olivaire*; sillon vasculaire qui loge un rameau artériel venu de l'artère cérébelleuse inférieure (voy. : fig. 83).

FACE POSTÉRIEURE. — La face postérieure du bulbe présente *deux parties* bien distinctes : *a)* l'une, correspondant à sa *moitié inférieure*, représente la continuation de la moelle, dont elle a conservé l'aspect par le prolongement des sillons et faisceaux de Goll et de Burdach; *b)* l'autre occupe la *partie supérieure du bulbe*; évasée en forme de triangle, elle est encadrée par les deux pédoncules cérébelleux inférieurs et fait partie du quatrième ventricule (portion ventriculaire du bulbe rachidien); au niveau de l'angle d'écartement on aperçoit une mince lamelle de substance grise triangulaire à sommet inférieur appelée *obex* (voy. : fig. 58).

Dans sa moitié inférieure, la face postérieure du bulbe montre la continuation du sillon médian postérieur de la moelle : c'est le *sillon médian postérieur du bulbe*; toujours peu accentué, il se termine au niveau de l'obex.

De part et d'autre du sillon médian postérieur se place le *cordon postérieur du bulbe*

(1) Anatomiste français (1748-1794).

qui apparaît en légère saillie, et au niveau de ce dernier on observe l'existence d'un sillon parallèle au sillon médian postérieur; c'est le *sillon paramédian postérieur* ou *sillon intermédiaire postérieur du bulbe*; il représente l'expansion, à la surface du bulbe, de la séparation des cordons de Goll et de Burdach.

De chaque côté de l'obex et sur le cordon de Goll on constate l'existence d'un *renflement ovalaire* appelé *clava (eminentia clavæ)* où *pyramide postérieure du bulbe* qui correspond à un noyau gris sensitif, le *noyau de Goll* ou *nucleus gracilis.*

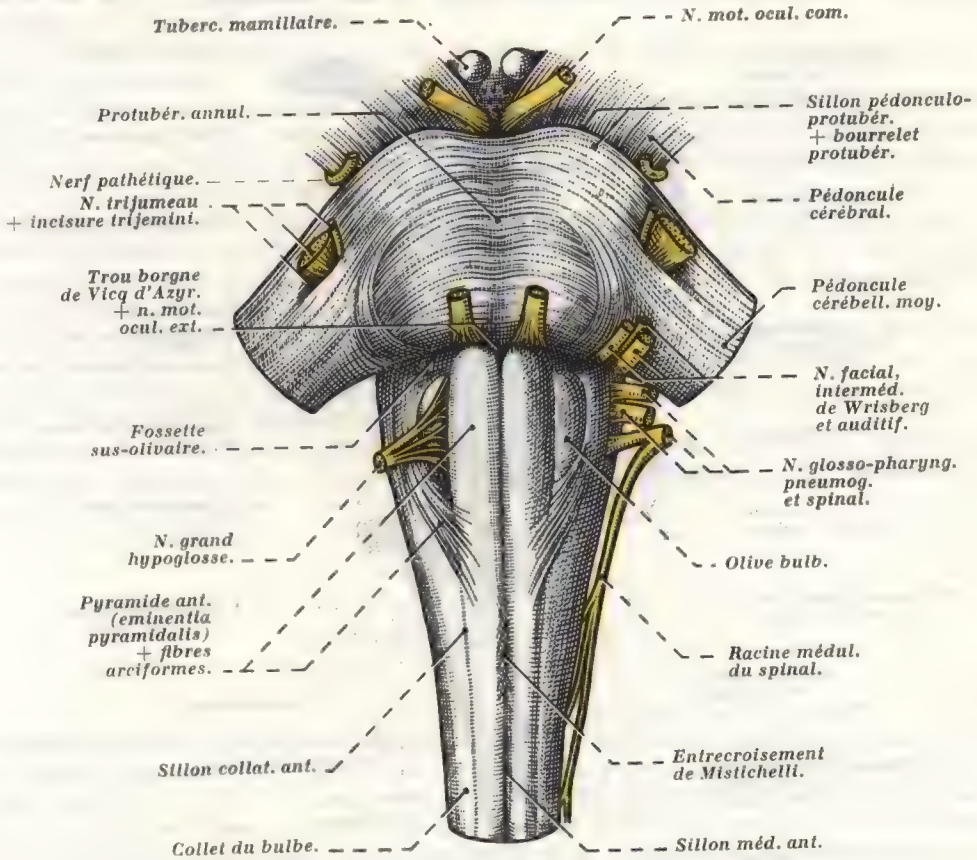

FIG. 42. — *Bulbe rachidien et protubérance annulaire, vue antérieure.*

Immédiatement en dehors de la pyramide postérieure du bulbe apparaît une saillie arrondie qui empiète quelque peu sur la face latérale du bulbe et qui est comprise entre le sillon intermédiaire postérieure et le sillon des nerfs mixtes; on donne à cette saillie le nom de *corps restiforme* (de *restis*, corde, cordon); à sa partie moyenne, il s'élargit et change brusquement de direction; devenant oblique en haut et en dehors, il se perd sur le pédoncule cérébelleux inférieur; il correspond en majeure partie au cordon de Burdach; il présente également une petite saillie située à peu de chose près au même niveau que la clava : c'est le *tubercule cunéiforme*, qui correspond à un autre noyau gris sensitif, le *noyau de Burdach* ou *nucleus cuneatus.*

(Pour la description de la portion bulbaire du plancher du quatrième ventricule, voyez plus loin : *Quatrième ventricule*).

FACES LATÉRALES. — Comprise entre le sillon rétro-olivaire et le corps restiforme, la face latérale du bulbe présente *trois zones* (voy. : fig. 43), qui sont de haut en bas : 1° un sillon vertical très apparent : c'est le *sillon des nerfs mixtes* (1) ou *sillon latéral du bulbe*, continuation vers le bulbe du sillon collatéral postérieur de la moelle; dans ce sillon émergent de haut en bas les *trois nerfs mixtes*, à savoir : glosso-pharyngien, pneumogastrique et spinal bulbaire; en arrière de ce sillon apparaît la face latérale du corps

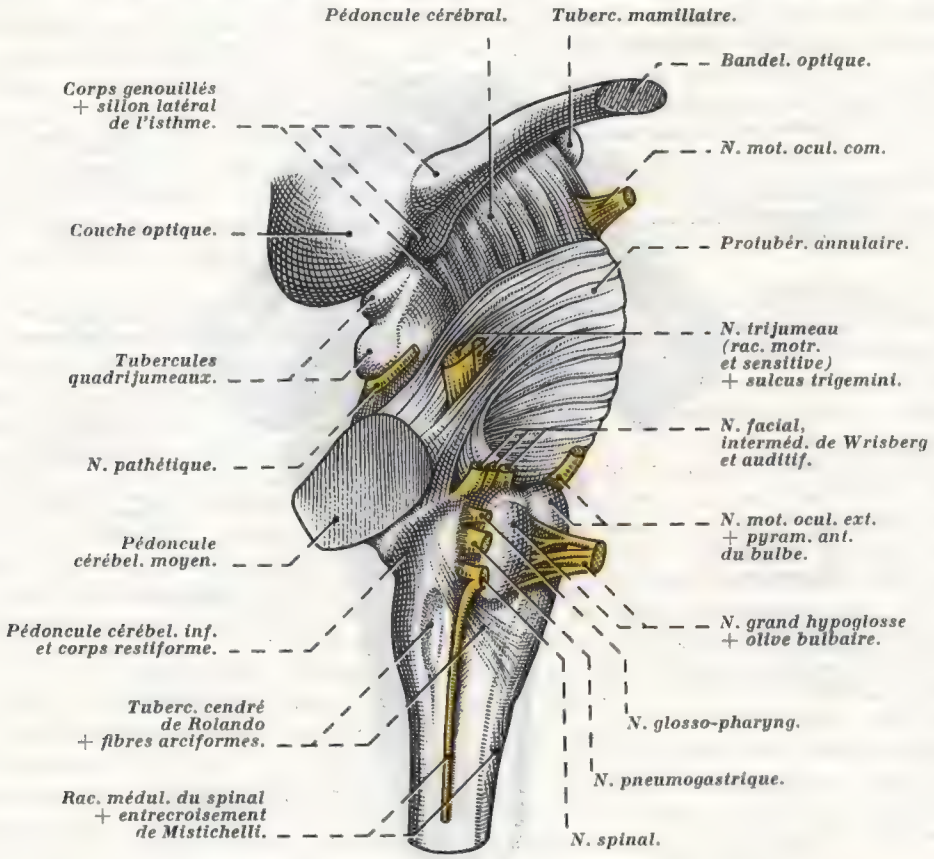

FIG. 43. — *Bulbe rachidien, protubérance annulaire et isthme de l'encéphale; vue latérale droite.*

restiforme (voy. : fig. 43); 2° des *fibres arciformes (stratum zonale)*, inconstantes et très variables dans leur disposition et leur importance; elles sont situées au-dessous du pôle inférieur de l'olive bulbaire et constituées par des fascicules de fibres blanches, curvilignes, obliques de haut en bas et d'arrière en avant; 3° et une saillie allongée plus marquée chez l'enfant que chez l'adulte, de couleur grisâtre : c'est le *tubercule cendré de Rolando* représentant la saillie du *noyau gélatineux de Rolando* ou *noyau sensitif terminal du V*; de disposition franchement latérale, ce noyau est situé sous une très mince couche

(1) Nous avons conservé ce terme utilisé par la plupart des auteurs classiques, bien qu'il soit défectueux.

de substance blanche; c'est avec l'obex les deux points du névraxe, où l'axe gris central apparaît à la périphérie (1).

BASE. — La base est délimitée en avant par le *sillon bulbo-protubérantiel*; ce sillon très apparent, de forme semi-circulaire, sépare le bulbe de la protubérance en avant et latéralement; il est surplombé à la manière d'un auvent par la saillie de la protubérance annulaire; en arrière, il n'existe pas de limite nette; le corps restiforme se continue par le pédoncule cérébelleux inférieur.

Sur ce sillon on rencontre, de la ligne médiane à la périphérie, *trois dépressions* (voy. : fig. 42), qui sont :

1° Le *trou borgne de Vicq d'Azyr*, représentant la partie évasée, triangulaire, du sillon médian antérieur du bulbe; à ce niveau on observe de nombreuses petites artères venues de la terminaison des artères vertébrales ou de l'origine du tronc basilaire qui pénètrent le névraxe; ce sont les *artères du trou borgne.*

2° La *fossette sus-olivaire* qui, comme son nom l'indique, est située un peu au-dessus de l'olive bulbaire; entre le trou borgne et la fossette sus-olivaire émerge le *nerf moteur oculaire externe* exactement au-dessus de l'*eminentia pyramidalis*, tandis que dans la fossette sus-olivaire émerge le *nerf facial* et l'*intermédiaire de Wrisberg.*

3° Et *la fossette latérale du bulbe*, qui représente la partie postérieure évasée de la fossette sus-olivaire; à ce niveau pénètre le *nerf auditif* ou *nerf stato-acoustique* avec ses deux racines cochléaire et vestibulaire; une artère venue du tronc basilaire vient s'y épanouir : c'est l'*artère de la fossette latérale du bulbe.*

A l'extrémité du sillon bulbo-protubérantiel apparaît le *recessus lateralis de Reichert*, formation qui s'insinue entre le bulbe et le cervelet et sur laquelle nous reviendrons (voy. : *Quatrième ventricule*).

RAPPORTS DU BULBE

Topographiquement, le bulbe rachidien est limité : *a) en bas*, par un plan horizontal qui coupe l'apophyse odontoïde de l'axis en son milieu et qui passe : α) *en arrière*, tangentiellement au bord supérieur de l'arc postérieur de l'atlas; β) et *en avant*, par le milieu de l'arc antérieur de cette vertèbre; *b)* et *en haut*, par un plan horizontal qui passe par le sillon bulbo-protubérantiel et qui coupe l'apophyse basilaire au niveau de sa partie moyenne. En conséquence, pour l'étude de ses *rapports*, le bulbe présente donc de bas en haut *trois portions*, à savoir : *a)* une *portion inférieure, intra-rachidienne*; *b)* une *portion moyenne ou intermédiaire* qui occupe le *trou occipital*; *c)* et une *portion supérieure, intra-crânienne* (2).

Dans ces trois portions, le bulbe est entouré par la *pie-mère*; elle lui forme une gaine complète qui se continue autour des nerfs crâniens qui s'en échappent; entre la pie-mère et la dure-mère le tissu arachnoïdien (espace sous-arachnoïdien) est particulièrement abondant en arrière de la portion intra-crânienne (voyez plus loin).

1° Portion intra-rachidienne. — Dans sa *portion intra-rachidienne*, le bulbe occupe la partie supérieure du canal rachidien *(partie sous-occipitale)* où il apparaît encastré

(1) Article à consulter : BEAU : Configuration extérieure de la face latérale du bulbe rachidien. *Comptes rendus de l'Association des Anatomistes*, 1953, p. 608.

(2) On pourrait donc l'appeler tout aussi bien « *bulbe crânien* ».

dans un *tronc de cône ostéo-dural*; il affecte à ce niveau des *rapports ostéo-ligamentaires* importants qui s'effectuent par l'intermédiaire de l'étui méningé (1).

a) **En avant,** il entre en rapport avec la face postérieure de l'apophyse odontoïde qui le sépare de l'arc antérieur de l'atlas et ce rapport explique la possibilité de compression bulbaire par cette apophyse au cours des luxations antérieures de l'atlas (luxation de l'apophyse odontoïde en arrière), des fractures de la dent, ainsi qu'au cours du mal de Pott sous-occipital avec ou sans abcès froid intra-rachidien.

La *dent,* articulée avec l'arc antérieur de l'atlas au niveau de la *fovea dentis,* est maintenue en place dans un *anneau ostéo-fibreux* constitué en avant, par l'arc antérieur et en arrière, par le ligament transverse *(ligamentum transversum atlantis)* tendu entre les deux tubercules sous-glénoïdiens (voy. : *Articulations atloïdo-axoïdiennes,* tome I); en outre, elle est rattachée : en haut, au bord antérieur du trou occipital par le ligament occipito-odontoïdien médian ou ligament suspenseur de la dent *(ligamentum apicis dentis)* et latéralement, par les ligaments occipito-odontoïdiens latéraux ou ligaments alaires de la dent.

Cet ensemble ligamentaire est recouvert postérieurement et d'avant en arrière, successivement : α) par le ligament transverso-occipital (bras supérieur du ligament cruciforme), tendu entre la partie inférieure de la gouttière basilaire et le bord supérieur du ligament transverse; β) par le ligament occipito-axoïdien médian dont les attaches occipitales se confondent avec le précédent ligament; γ) et par le ligament vertébral commun postérieur.

Entre l'arc antérieur de l'atlas et l'occipital, la face antérieure du bulbe répond à l'*espace occipito-atloïdien antérieur* occupé par le *ligament* de même nom et dont l'épaisseur diminue de la ligne médiane à la périphérie; fréquemment, ce ligament est divisé en deux plans, l'un profond, l'autre superficiel.

Plus en avant et disposé sous la forme d'un mince cordon fibreux aplati et médian apparaît le ligament vertébral commun antérieur tendu entre la face inférieure de l'apophyse basilaire et le tubercule antérieur de l'atlas; de part et d'autre de ce ligament les muscles grands droits antérieurs de la tête sont appliqués sur la face antérieure du ligament occipito-atloïdien antérieur.

b) **En arrière,** le bulbe est profondément situé sous l'épaisse couche des masses musculaires de la nuque; il entre en rapport avec l'*espace occipito-atloïdien postérieur* ou *espace sous-occipital*; celui-ci est compris entre le *planum nuchale* de l'occipital et l'arc postérieur de l'atlas; il est occupé par la *membrane occipito-atloïdienne postérieure*; sur ce ligament et sur la ligne médiane s'appuie le *septum nuchal* tendu entre la crête occipitale externe et le tubercule postérieur de l'atlas; de chaque côté du septum les muscles petits et grands droits postérieurs de la tête s'appliquent sur le ligament atloïdo-axoïdien postérieur; ils sont eux-mêmes recouverts par le grand complexus et entre les deux plans musculaires chemine verticalement de bas en haut le grand nerf occipital d'Arnold (voy. : fig. 44).

Signalons enfin à ce niveau et immédiatement sous l'occipital, l'origine des veines jugulaires postérieures de Walther qui naissent du plexus sous-occipital (voy. : *Veines jugulaires postérieures de Walther,* tome III).

L'espace sous-occipital chez un sujet debout, tête droite, présente une hauteur de 1 centimètre environ; en revanche, la flexion forcée de la tête agrandit considérablement sa hauteur qui peut atteindre jusqu'à 3 centimètres; c'est le *défaut du rachis,* lieu où l'on pratique la *ponction sous-occipitale*; ces variations de hauteur expliquent également la possibilité de blessures du bulbe par instrument piquant ou tranchant pénétrant à ce niveau.

---

(1) Article à consulter : P. Goinard : Anatomie topographique du segment bulbo-médullaire et de sa gaine osseuse. *Travaux du Laboratoire d'Anatomie de la Faculté de Médecine d'Alger,* 1925.

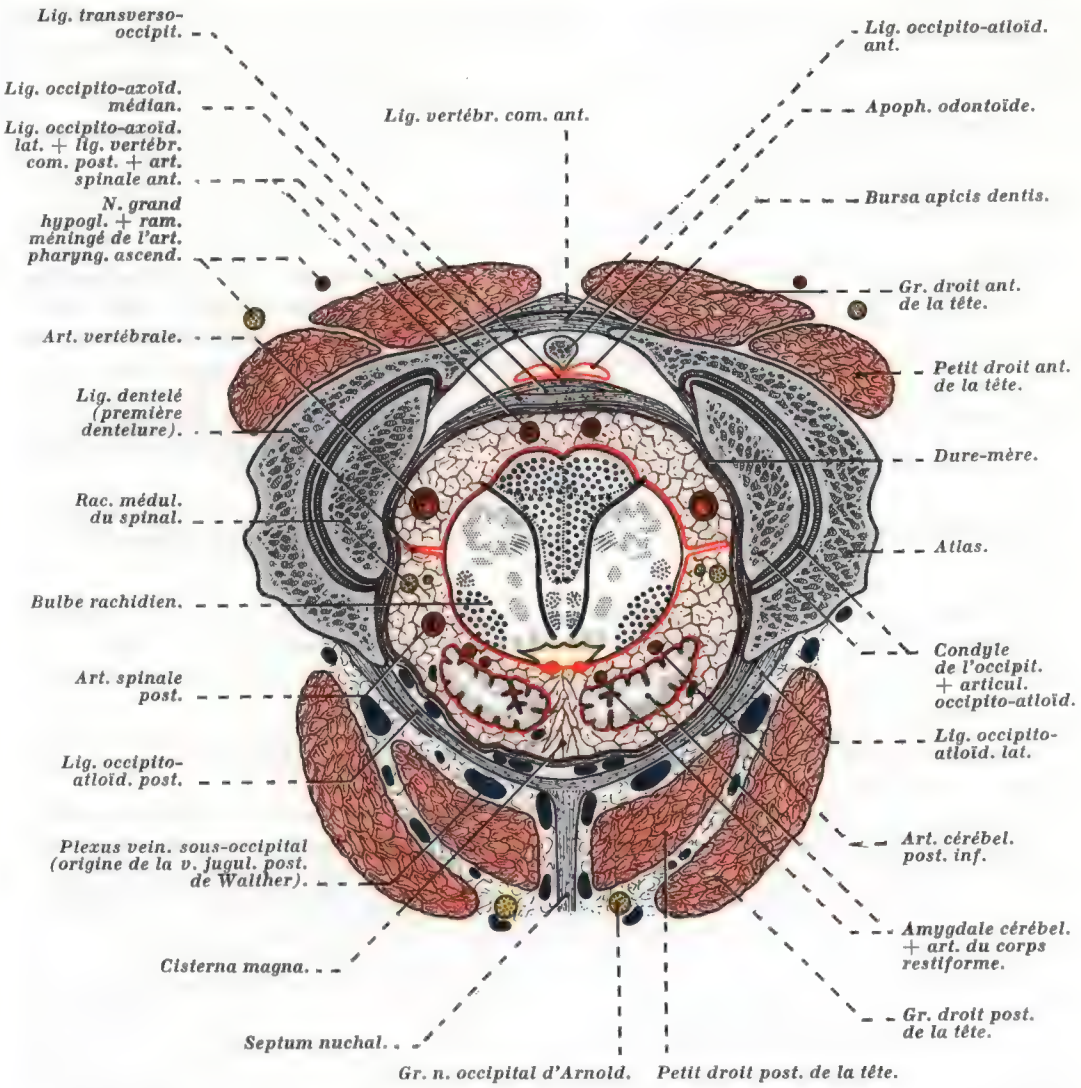

FIG. 44. — *Rapports du bulbe rachidien, vus sur une coupe transversale passant par les articulations occipito-atloïdiennes; segment inférieur de la coupe* (demi-schématique).

La pie-mère est représentée en rouge, l'arachnoïde et le tissu arachnoïdien (espace sous-arachnoïdien) en brun.

c) **Latéralement,** le bulbe entre en rapport avec les masses latérales de l'atlas et avec l'articulation occipito-atloïdienne dont la capsule articulaire est très mince en dedans, à tel point que la synoviale envoie un prolongement interne qui s'interpose entre la face latérale du bulbe et le tubercule sous-glénoïdien. La face latérale du bulbe présente aussi des rapports avec la portion ascendante ou médullaire du nerf spinal, ainsi qu'avec la partie supérieure du ligament dentelé (voy. : fig. 44).

*2° **Au niveau du trou occipital*** et de la première vertèbre cervicale, la dure-mère est très épaisse; elle adhère aux parois du canal rachidien et au pourtour de l'orifice, ainsi

qu'aux insertions occipitales du ligament vertébral commun postérieur, de telle sorte que les plexus veineux du trou occipital prennent le *type sinusien*. A sa partie postérieure, elle est dédoublée en un *feuillet externe* mince et un *feuillet interne* épais; entre les deux feuillets se trouve un *espace interdural* qui joue le rôle d'un plan de glissement au cours des mouvements de la tête (voy. : *Dure-mère de la charnière cranio-rachidienne*).

Dans son étui dure-mérien, le bulbe entre en rapport à ce niveau :

a) **En avant,** avec les artères spinales antérieures issues des vertébrales.

b) **En arrière,** avec les amygdales cérébelleuses qui, sur une coupe transversale, apparaissent encastrées entre le bulbe et le rebord postérieur du trou occipital; cette disposition explique les cas de mort observés par compression bulbaire au cours de l'engagement des amygdales cérébelleuses dans le trou occipital (voy. : fig. 44).

c) **Latéralement,** avec la face interne du condyle de l'occipital et l'insertion dure-mérienne de la première dentelure du ligament dentelé, ainsi qu'avec le spinal médullaire qui pénètre dans le crâne à ce niveau.

*3° **Portion intra-crânienne.*** — Dans sa portion intra-crânienne, le bulbe entre en rapport :

a) **En avant,** avec la gouttière basilaire sur laquelle vient s'insérer le ligament vertébral commun postérieur, et par l'intermédiaire de la dure-mère, avec le plexus basilaire de Virchow et le sinus occipital transverse ou sinus de Littré (voy. : *Sinus veineux de la dure-mère,* tome III, fascicule II).

Entre la dure-mère et la face antérieure du bulbe dans l'espace sous-arachnoïdien cheminent obliquement de bas en haut, de dehors en dedans et d'arrière en avant, les deux artères vertébrales.

Dans son trajet, chaque artère croise la partie inférieure de l'olive, le sillon préolivaire laissant en arrière d'elle les filets d'origine du spinal médullaire, elle croise également les filets inférieurs du nerf grand hypoglosse, puis les deux artères se terminent en se fusionnant au niveau du trou borgne de Vicq d'Azyr et, en se réunissant, elles dessinent un V renversé qui embrasse les faces antéro-latérales du bulbe rachidien.

Les artères vertébrales donnent naissance sur la face antérieure du bulbe aux artères spinales antérieures; celles-ci naissent très près de l'origine du tronc basilaire; elles descendent obliquement en bas et en dedans pour cheminer sur la face antérieure du bulbe de chaque côté du sillon médian antérieur; elles donnent également les artères spinales postérieures qui naissent plus bas que les précédentes contre les faces latérales du bulbe (voy. : *Artères vertébrales,* tome III, fascicule I); peu après leur origine, ces dernières passent au-dessous des filets d'origine du nerf grand hypoglosse pour gagner la face postérieure du bulbe et de la moelle; contre la face latérale du bulbe, chacune de ces artères donne une branche ascendante qui gagne la partie latérale du quatrième ventricule et le corps restiforme où elle se distribue.

b) **En arrière,** le bulbe entre en rapport par l'intermédiaire du quatrième ventricule avec la face inférieure du cervelet qui le recouvre en partie et plus particulièrement avec le nodulus, la luette, les valvules de Tarin qui encadrent cette dernière de chaque côté, et les amygdales; celles-ci se moulent sur les faces postéro-latérales du bulbe, d'où le nom de *lobules rachidiens* qu'on leur donne encore du fait de ce rapport (voy. : fig. 119).

Entre le cervelet et le bulbe est interposé le quatrième ventricule avec la *membrana tectoria* qui le recouvre postérieurement.

C'est au niveau de l'espace occipito-atloïdien *(région occipito-atloïdienne)* que l'artère vertébrale pénètre le canal rachidien; après avoir contourné horizontalement de dehors

en dedans la masse latérale de l'atlas en décrivant une courbe à concavité antérieure, logée dans une gouttière que lui ménage l'arc postérieur de l'atlas, cette artère traverse la membrane occipito-atloïdienne, puis la dure-mère, pour pénétrer ensuite dans le canal rachidien, où elle atteint le bulbe contre sa face latérale (voy. : *Artères vertébrales*, tome III, fascicule I), qu'elle croise par la suite obliquement en se dirigeant en haut et en avant; à ce niveau, elle est séparée du spinal médullaire par la partie supérieure du ligament dentelé dont la première dentelure se fixe sur le bulbe un peu au-dessus du collet; par sa face postérieure, l'artère vertébrale abandonne l'artère spinale postérieure (voy. : fig. 83).

Entre la face postérieure du bulbe et le cervelet, l'espace sous-arachnoïdien présente un élargissement manifeste d'aspect triangulaire sur une coupe médio-sagittale; c'est la *citerne bulbo-cérébelleuse* ou *grande citerne (cisterna magna)*, les artères cérébelleuses inférieures, branches des artères vertébrales, destinées à la face inférieure du cervelet et aux corps restiformes traversent cet espace.

c) **Latéralement,** le bulbe répond à la partie antérieure du lobule du pneumogastrique ou flocculus et au cervelet.

Ajoutons que le nerf grand hypoglosse détaché du bulbe au niveau du sillon préolivaire s'éloigne de plus en plus de la face antéro-latérale du bulbe pour gagner le canal condylien antérieur dans lequel il s'engage.

CONSTITUTION ANATOMIQUE ET STRUCTURE DU BULBE RACHIDIEN

Le passage de la moelle au bulbe *(zone* ou *segment médullo-bulbaire)* fait apparaître des modifications importantes : *a)* les unes, d'*ordre morphologique,* sont l'apparition des corps restiformes et des pédoncules cérébelleux inférieurs, conséquence de l'évasement et de l'élargissement de la partie postérieure du bulbe qui entraîne secondairement la formation du plancher du quatrième ventricule à la face postérieure du bulbe rachidien; *b)* les autres, d'*ordre structural,* sont nombreuses et méritent une description spéciale; ce sont tout d'abord les transformations et les modifications apportées à l'*axe gris central,* ainsi qu'à certains faisceaux qui occuperont ultérieurement les cordons de la moelle.

Au niveau du bulbe rachidien, il apparaît en effet *cinq faits* anatomiques importants qui sont :

1° La *décussation motrice* ou *décussation des pyramides* qui entraîne la *décapitation* et la *dislocation des cornes antérieures de la moelle* par le passage du faisceau pyramidal croisé.

2° La *disparition des cordons postérieurs,* par suite de la terminaison de leurs fibres nerveuses dans les noyaux de Goll, de Burdach et de von Monakow (noyaux sensitifs bulbaires).

3° La *décussation sensitive* ou *piniforme* qui détermine la formation du deutoneurone croisé de la voie sensitive principale (ruban de Reil).

4° L'*écartement* et le *refoulement des cornes postérieures* à la périphérie, ainsi que leur dislocation.

5° Et la *formation du plancher du quatrième ventricule,* ainsi que l'étalement de la substance grise sous-épendymaire sous ce plancher par suite de l'écartement des pédoncules cérébelleux inférieurs.

Nous décrirons donc successivement : *a)* la *décussation motrice* et les modifications structurales qu'elle entraîne, à savoir : la décapitation, puis la dislocation des cornes antérieures; *b)* la *pédiculisation* et la *fragmentation de la corne postérieure* qui entraîne la formation des *quatre noyaux* suivants : noyau de Goll, noyau de Burdach, noyau de von Monakow, et noyau gélatineux de Rolando ou noyau sensitif terminal du trijumeau; *c)* la *dislocation de la pars intermedia* (plus spécialement de la *zone intermedio-lateralis*) et la *formation des centres végétatifs*; *d)* la *décussation sensitive* ou *piniforme* et la formation du ruban de Reil; e) le *déplacement postérieur* et *latéral des noyaux sensitifs* et *sensoriels* du bulbe, par suite de l'apparition du quatrième ventricule aux dépens de la fosse rhomboïdale (voy. : fig. 45); *f)* et enfin, la *formation de la substance réticulée* et de la *substance grise sous-épendymaire.*

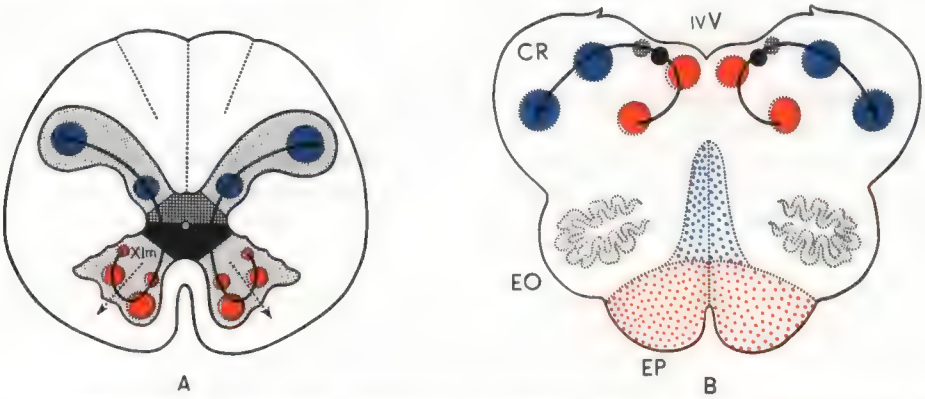

FIG. 45. — *Dislocation de l'axe gris médullaire et formation dans le bulbe rachidien des noyaux des nerfs crâniens.*

A. Coupe transversale passant au niveau de la moelle cervicale.

B. Coupe transversale passant au niveau de la partie moyenne de l'olive bulbaire (schématique).

En rouge, noyaux somato-moteurs; *en noir,* noyaux végétatifs (parasympathique crânien); *en bleu,* noyaux sensitifs.

1. — Décussation motrice.

La *décussation motrice* ou *décussation des pyramides* correspond à l'*entrecroisement de Mistichelli,* situé à la face antérieure du bulbe; cette décussation s'effectue à un niveau inférieur à la décussation sensitive; elle résulte de la division de chaque faisceau pyramidal en un faisceau direct et un faisceau croisé, ce dernier passant de la pyramide antérieure du bulbe dans le cordon latéral de la moelle (voy. : fig. 54), où il se place pendant toute sa traversée médullaire; au cours de ce trajet oblique, il décapite la corne antérieure de la moelle de telle façon que la base de la corne antérieure entoure le canal épendymaire, tandis que la tête de la corne se sépare du reste de l'axe gris médullaire; cette dernière renferme alors les groupes cellulaires antéro-interne et antéro-externe qui au niveau du tronc cérébral vont se disloquer, puis se fragmenter d'étage en étage pour donner naissance aux *noyaux somato-moteurs* des nerfs crâniens.

La *dislocation de la corne antérieure* entraîne : *a)* la *séparation des groupes cellulaires* principaux des cornes antérieures en un *groupe antéro-interne* et un *groupe antéro-externe*; cette séparation s'ébauche du reste dans l'axe gris médullaire à partir du quatrième myélomère cervical; *b)* et la *fragmentation de bas en haut des colonnes cellulaires interne et externe* qui, commencée dans le bulbe, se continue au-delà du bulbe dans la protubérance annulaire et dans le mésencéphale (voy. : fig. 45).

Comment interpréter la *dislocation* de la corne antérieur et sa *fragmentation* ? Disons dès maintenant que le passage du faisceau pyramidal croisé n'y est pour rien; c'est une simple coïncidence au niveau du bulbe.

Ces particularités anatomiques sont le résultat de l'*étalement* dans le sens transversal du plancher du quatrième ventricule (fosse rhomboïdale) (voy. : fig. 107), ce dernier représentant le prolongement vers le tronc cérébral de la cavité épendymaire de la moelle; les groupes cellulaires sont alors entraînés dans la partie profonde du bulbe suivant une courbe à convexité postéro-interne; nous verrons plus loin que cet étalement curviligne intéresse également les centres végétatifs de la *pars intermedia* et les noyaux sensitifs issus de la corne postérieure de la moelle (voy. : fig. 46).

Chaque colonne somato-motrice se fragmente dans le tronc cérébral en *quatre* noyaux superposés, antéro-internes et antéro-externes.

1° Le **groupe des quatre noyaux antéro-internes** est représenté par les noyaux somato-moteurs des *nerfs ventraux*, qui sont de bas en haut : le grand hypoglosse, le moteur oculaire externe, le pathétique et le moteur oculaire commun.

Ces noyaux moteurs sont profondément situés dans la calotte, très près de la ligne médiane, sous le plancher du quatrième ventricule ou dans la substance grise centrale de l'aqueduc de Sylvius; d'autre part, leur émergence au niveau du névraxe est placée près de la ligne médiane (origine apparente).

2° Le **groupe des quatre noyaux antéro-externes** est représenté par les noyaux somato-moteurs des *nerfs dorsaux* ou *latéro-dorsaux*, et, d'autre part, par la continuation du spinal médullaire; ce sont, de bas en haut : le noyau du spinal bulbaire ou noyau laryngé, le noyau ambigu ou noyau ventral du IX et du X, improprement appelé noyau des nerfs mixtes, le noyau du facial et le noyau masticateur annexé à la cinquième paire (trijumeau moteur) (voy. : fig. 46).

Lois de van Wijhe. — Cette fragmentation en noyaux somato-moteurs des colonnes cellulaires antéro-interne et antéro-externe de la moelle vers le tronc cérébral, partant au niveau du bulbe, fut pendant longtemps considérée comme étant le résultat de l'application des *lois de van Wijhe* (1).

Ces lois offrent le triple caractère d'être à la fois d'*ordre embryologique, anatomique* et *physiologique* par la situation, l'origine et la destination des fibres nerveuses qui constituent les nerfs crâniens (voy. : *Nerfs crâniens*).

Chez tous les vertébrés supérieurs, il existe, au niveau du tronc cérébral, *deux catégories* de *nerfs crâniens vrais*, en dehors de la période embryonnaire, à savoir : les *nerfs ventraux* qui sont au nombre de *quatre* et les *nerfs dorsaux* qui sont au nombre de *cinq*.

1° Les **nerfs ventraux** (XII-VI-IV-III) sont *exclusivement moteurs*; leur émergence ventrale est située près de la ligne médiane (pathétique ?); leurs cellules motrices d'origine sont localisées dans des noyaux situés près du canal central (quatrième ventricule ou aqueduc de Sylvius), donc près de la ligne médiane; ces noyaux représentent le prolongement vers l'encéphale du groupe antéro-interne de la corne antérieure de la moelle; ils sont destinés exclusivement aux muscles dérivés des *somites céphaliques*.

2° Les **nerfs dorsaux** (XI-X-IX-VII-Vm) sont des *nerfs mixtes* (*sensitifs* et *moteurs*); leur émergence est latérale, loin de la ligne médiane; les cellules motrices d'origine sont localisées dans des noyaux situés dans la calotte assez loin du canal central; ces noyaux représentent le prolongement vers l'encéphale du groupe antéro-externe de la corne antérieure de la moelle.

---

(1) Anatomiste hollandais (1856-1935), fut professeur d'Anatomie et d'Embryologie à l'Université de Groningue.

Les *fibres sensitives* de ces nerfs ont leurs origines loin des centres nerveux, dans des ganglions (ganglion de Gasser, ganglion géniculé, ganglions jugulaire et plexiforme, ganglions d'Andersch et d'Erhenritter).

Ils sont destinés exclusivement aux muscles dérivés des *plaques latérales*.

Nos connaissances actuelles sur la constitution anatomique du tronc cérébral et sur la systématisation des nerfs crâniens ne nous permettent plus de considérer ces lois comme

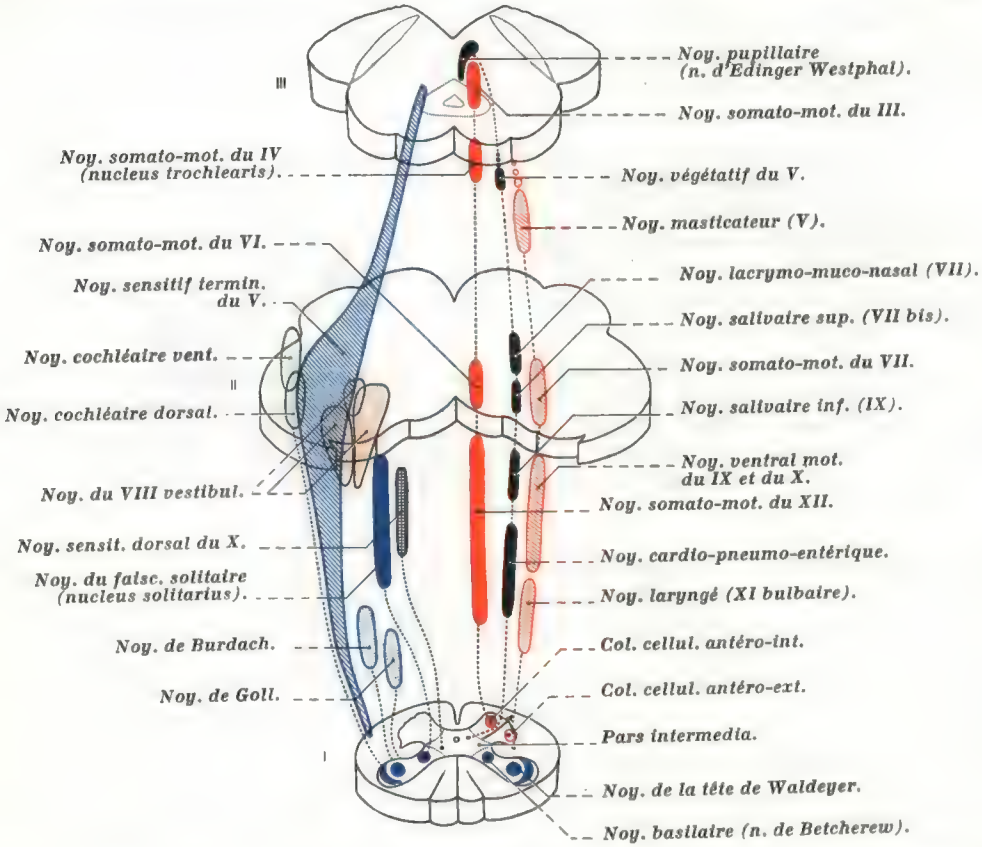

Fig. 46. — *Fragmentation de la substance grise juxta- et sous-épendymaire du tronc cérébral. Formation des noyaux gris des nerfs crâniens.*

En rouge plein, colonne somatique; *en hachures rouges*, colonne branchiale.

ayant une réelle valeur, car elles ne correspondent pas à la réalité, aussi n'ont-elles plus aujourd'hui qu'un intérêt historique : tout d'abord l'*émergence dorsale du pathétique* les rend critiquable, et, d'autre part, elles ne tiennent nullement compte des *fibres végétatives* contenues dans les nerfs crâniens, donc du *parasympathique crânien*, aussi doit-on réserver la dénomination de *nerfs mixtes* ou plus exactement de *nerfs complets* (1) aux seuls nerfs crâniens qui possèdent à la fois des *fibres motrices*, des *fibres sensitives* et des *fibres végétatives*.

(1) A l'époque où ces lois furent édictées, le parasympathique crânien était inconnu.

2. — *Formation des noyaux de Goll, de Burdach et de von Monakow.*

Au niveau du collet du bulbe, les deux cornes postérieures de la moelle sont transversales et situées sensiblement dans le prolongement l'une de l'autre; la tête de la corne postérieure, volumineuse, est franchement latérale; ce fait est le résultat de la *loi de Kahler*, car par suite de l'importance que prend le cordon postérieur de la moelle de bas en haut, c'est en pénétrant dans le bulbe qu'il présente son maximum d'épaisseur, rejetant ainsi la corne postérieure dans un plan frontal (voy. : fig. 37 et 45).

Au niveau de l'entrecroisement des pyramides, on voit apparaître deux saillies oblongues, de substance grise, à la face postérieure de la base de la corne postérieure; ce sont les *cornes accessoires*, puis ces saillies se pédiculisent dans l'intervalle compris entre le collet du bulbe et l'obex; la corne accessoire la plus externe est la plus volumineuse; elle se divise à son tour dans la région bulbaire inférieure en deux parties : l'une, interne, volumineuse; l'autre, externe, beaucoup plus petite; par pédiculisation les cornes accessoires se séparent de la base de la corne postérieure pour se placer dans l'épaisseur des faisceaux venus du cordon postérieur.

La tête de la corne postérieure ainsi que les cornes accessoires s'isolent donc du reste de l'axe gris pour aboutir à la formation, d'une part, du noyau sensitif terminal du trijumeau ou noyau gélatineux de Rolando, et, d'autre part, des noyaux de Goll, de Burdach et de von Monakow (voy. : fig. 46).

Les deux cornes accessoires, ou plus exactement les noyaux qui résultent de leur fragmentation, occupent la partie postérieure du bulbe entre le reliquat de la corne postérieure et les faisceaux de Goll et de Burdach dont les fibres apparaissent sur des coupes transversales groupées à la périphérie de ces noyaux (voy. : fig. 46).

1° Le noyau de Goll est le plus interne et généralement peu volumineux *(nucleus gracilis)*; il est situé très près de la ligne médiane, au niveau de la pyramide postérieure du bulbe; en forme de massue, il correspond à la saillie de la *clava (eminentia clavæ)*.

2° Le noyau de Burdach ou noyau cunéiforme (nom qui lui est attribué en raison de son aspect) présente la forme d'un cône; sur les coupes il offre un aspect triangulaire (voy. : fig. 54); situé plus haut et plus profondément que le précédent, il lui est externe et il est aussi le plus volumineux des trois noyaux.

3° Le noyau de von Monakow est le plus externe; il est très petit et semble détaché de la partie externe du noyau de Burdach.

Dans ce noyau viennent aboutir les terminaisons des racines postérieures des deux premiers nerfs cervicaux par l'intermédiaire du faisceau de Burdach.

Dans la région bulbaire inférieure, ces trois noyaux sont rattachés à la base de la corne postérieure par une mince traînée de substance grise, vestige de leur pédoncule (voy. : fig. 53).

A ces trois noyaux aboutissent la *voie sensitive principale*, c'est-à-dire les *faisceaux de Goll* et *de Burdach* du même côté (cordon postérieur de la moelle).

Les cellules des noyaux de Goll et de Burdach représentent le deuxième neurone de la voie sensitive principale; ces neurones constituent le *ruban de Reil*.

3. — *Formation et répartition des noyaux végétatifs.*

La dislocation de la *pars intermedia* et plus spécialement des noyaux de la corne latérale amène au niveau du bulbe, ainsi que dans les deux autres étages du tronc cérébral, la formation de *noyaux végétatifs* appartenant au parasympathique crânien et qui sont, de

bas en haut : *a)* le *noyau cardio-pneumo-entérique* annexé au nerf pneumogastrique; ce noyau occupe la partie profonde du bulbe sous le plancher du quatrième ventricule au niveau de l'aile grise; *b)* et le *noyau salivaire inférieur* annexé au nerf glosso-pharyngien (voy. : fig. 46).

4. — Décussation sensitive.

Les fibres nerveuses nées des cellules des noyaux de Goll et de Burdach (ruban de Reil) se portent obliquement en avant de dehors en dedans; elles s'entrecroisent sur la ligne médiane en avant du canal épendymaire dans la région bulbaire inférieure, mais toujours à un niveau plus élevé que l'entrecroisement moteur : c'est l'*entrecroisement sensitif* ou *décussation piniforme de Spitzka*; ces fibres nerveuses vont constituer le *ruban de Reil* qui se place près de la ligne médiane immédiatement en arrière du faisceaux pyramidal.

Le trajet des deux faisceaux sensitifs et leur entrecroisement contribuent à isoler définitivement les éléments de la corne postérieure de la moelle par dislocation de sa base; la tête devient alors le *noyau sensitif terminal du trijumeau (noyau gélatineux de Rolando)* et ce noyau reçoit les fibres nerveuses de la racine descendante ou spinale de ce nerf (racine sensitive) (voy. : fig. 53).

5. — Déplacement postéro-latéral des noyaux sensitifs et sensoriels du bulbe.

En même temps qu'apparaît le plancher du quatrième ventricule par suite de l'écartement progressif de bas en haut des corps restiformes et des pédoncules cérébelleux inférieurs, il se produit un déplacement des noyaux gris bulbaires affectés aux nerfs crâniens et dérivés des cornes antérieures pour les noyaux somato-moteurs, des cornes postérieures pour les noyaux sensitifs ou sensoriels, et de la *pars intermedia* pour les noyaux végétatifs (parasympathique crânien).

Les noyaux dérivés de la colonne antéro-interne (base de la corne antérieure) s'écartent peu de la ligne médiane, ils se placent profondément sous le plancher du quatrième ventricule, en dedans du *sulcus limitans*, correspondant ainsi au *funiculus teres* (voy. : fig. 46), tandis que les noyaux végétatifs se placent au niveau de la *fovea vagi* sous l'aile grise (noyaux végétatifs du X); quant aux noyaux de la huitième paire (noyaux vestibulaires), ils se placent encore plus en dehors au niveau de l'aile blanche externe et de l'angle latéral du quatrième ventricule, empiétant même sur la protubérance annulaire; le noyau gélatineux de Rolando, dérivé de la tête de la corne postérieure, est déjeté à la partie latérale du bulbe où il fait saillie dans la région bulbaire inférieure sous la forme d'un petit tubercule de couleur grisâtre appelé *tubercule cendré de Rolando* (1); le noyau de la base de la corne postérieure (noyau basilaire de Betcherew) donnera naissance au noyau du faisceau solitaire *(nucleus solitarius)*, qui se situe dans la partie latérale et profonde du bulbe; ainsi s'effectue un *déplacement postérieur et latéral des noyaux sensitifs et sensoriels du bulbe* suivant un arc de cercle concave en arrière; dispositif qui est dû à l'étalement du plancher du quatrième ventricule (voy. : fig. 45 et 46).

---

(1) L'*obex* et le *tubercule cendré de Rolando* sont les seuls points de l'axe gris central spino-bulbaire qui sont apparents extérieurement sur le névraxe.

6. — Formation de la substance réticulée.

La *formation réticulée* qui, au niveau de la moelle cervicale, renferme les filets qui constituent la racine ascendante ou médullaire du spinal se désagrège au niveau du bulbe, ainsi qu'une partie de l'axe gris médullaire, en donnant naissance à de minuscules îlots de substance grise répartis dans la calotte où ils constituent les éléments de la *réticulée grise*; par endroits, on peut observer des agglomérations de substance grise réticulée qui se groupent en constituant de petits noyaux dont les plus importants sont : *a)* le *noyau de Roller*; *b)* le *noyau intercalaire*; *c)* et les *noyaux du raphé* situés sur la ligne médiane (voy. : fig. 49) (voy. : *Noyaux gris bulbaires*).

7. — Substance grise sous-épendymaire.

La *substance grise sous-épendymaire* dérive de l'étalement et de la fragmentation sous le plancher du quatrième ventricule de la substance grise qui est restée autour du canal central après les deux décussations motrice et sensitive.

La substance grise située *en arrière* du canal de l'épendyme donne naissance à l'*obex* ou *verrou* au niveau de l'angle inférieur du quatrième ventricule, elle correspond à la partie supérieure de la commissure grise postérieure.

La substance grise située *en avant* du canal de l'épendyme forme une nappe grise irrégulière et discontinue, peu épaisse, qui occupe toute l'étendue du plancher du quatrième ventricule.

Quelques-unes des minuscules masses grises qui la composent se condensent et se groupent en certains points pour former de petits noyaux, dont les plus importants sont : *a)* le *noyau du funiculus teres* ou *noyau paramédian dorsal* (voy. : fig. 49), situé très près de la ligne médiane, en dedans du noyau somato-moteur de l'hypoglosse; *b)* le *nucleus præpositus*, situé en arrière du noyau de l'hypoglosse; ces deux derniers noyaux doivent être considérés comme les prolongements postérieurs des noyaux du raphé; l'un et l'autre sont le plus souvent disséminés en micronoyaux (voy. : fig. 49); *c)* le *noyau ponto-bulbaire* situé postérieurement au niveau de l'angle latéral du quatrième ventricule dans l'épaisseur du corps ponto-bulbaire d'Essick (voy. : fig. 49); *d)* et le *noyau de Popoff* incorporé dans l'épaisseur du noyau du XII; pour beaucoup d'auteurs, ce dernier serait un noyau végétatif annexé au nerf grand hypoglosse (voy. : fig. 49).

NOYAUX GRIS BULBAIRES

Au niveau du bulbe, la substance grise n'est plus répartie comme dans la moelle avec sa disposition en colonne axiale cannelée, régulièrement disposée autour du canal de l'épendyme, donnant sur une coupe transversale cet aspect caractéristique en forme d'H (voy. : *Moelle épinière*).

Sur une coupe horizontale, passant par la partie inférieure du bulbe, on peut encore reconnaître certaines dispositions de la substance grise comme étant des formations médullaires prolongées; au niveau d'une coupe qui passerait par la partie supérieure cela n'est plus possible; c'est qu'en effet la substance grise a été complètement disloquée et déplacée pour les raisons que nous avons précédemment décrites.

Les *noyaux gris bulbaires* sont :

1° Les uns *propres au bulbe*; ils représentent des formations nouvelles à son niveau, mais non en rapport avec les nerfs crâniens; ce sont : l'*olive bulbaire* et ses *parolives*

externe et interne, le *noyau de Roller,* le *noyau intercalaire de Staderini,* le *noyau latéral du bulbe,* le *noyau arqué ou prépyramidal,* le *nucleus conterminalis* et le *noyau du funiculus teres.*

2° Les autres représentent les **noyaux d'origine somato-motrice** ou de **terminaison sensitive** ou **sensorielle des nerfs crâniens;** pour cette raison, ils représentent la continuation vers le tronc cérébral de colonnes grises qui dérivent des *cornes* de la moelle : *a)* de la *corne antérieure* pour les nerfs moteurs; *b)* et de la *corne postérieure* pour les nerfs sensitifs et sensoriels (voy. : fig. 45, 46 et 49); ce sont :

a) Pour les *formations somato-motrices* : le *noyau du nerf grand hypoglosse*; le *noyau bulbaire du XI* ou *noyau laryngé* (spinal bulbaire); et le *noyau ambigu* ou *noyau ventral moteur du IX et du X.*

b) Pour les *formations sensitives* et *sensorielles :* les *noyaux de Goll, de Burdach* et *de von Monakow*; le *noyau du faisceau solitaire (nucleus solitarius)*; le *noyau gélatineux de Rolando* ou *noyau sensitif terminal du V*; et les *noyaux du nerf auditif (noyaux du VIII)* dont certains empiètent sur la protubérance annulaire.

3° D'autres enfin représentent des **centres parasympathiques (centres végétatifs)**, tels sont le *noyau dorsal du vague* ou *noyau cardio-pneumo-entérique,* le *noyau salivaire inférieur de Kohnstamm* et le *noyau de Popoff* (voy. : fig. 46).

1. — Noyaux gris bulbaires non en rapport avec les nerfs crâniens.

1° Olive bulbaire* et *complexe olivaire. — *L'olive bulbaire* (1) ou *olive inférieure* est située dans la partie antéro-latérale du bulbe, immédiatement en dehors et en arrière du faisceau pyramidal; extérieurement, elle traduit sa présence par une saillie oblongue ovalaire à grand axe vertical *(eminentia olivaris),* limitée en avant et en dedans par le sillon préolivaire qui la sépare de l'*eminentia pyramidalis,* en arrière et en dehors par le sillon rétro-olivaire qui la sépare du faisceau latéral du bulbe.

En tant que noyau gris, l'olive bulbaire présente la forme d'un ovoïde à surface irrégulière, plus haute que large, aplatie d'avant en arrière et de dedans en dehors; elle possède l'aspect d'une lame de substance grise, jaunâtre, plissée, ayant environ 3 millimètres d'épaisseur et ouverte en arrière et en dedans par un *hile* qui regarde le *stratum interolivaire* et le ruban de Reil (voy. : fig. 47); au niveau du hile, pénètrent ou sortent de nombreuses fibres nerveuses à direction transversale dont l'ensemble constitue les *voies olivaires.*

Intérieurement, elle renferme une masse de substance blanche constituée par des fibres nerveuses : c'est le *centre médullaire* de l'olive.

La périphérie de l'olive est entourée par de nombreuses fibres nerveuses pour la plupart à direction verticale; elles appartiennent en majeure partie au *faisceau central de la calotte* et se terminent dans l'olive; cette partie de substance blanche constitue la *capsule* ou *manteau* de l'olive *(amiculum)* (voy. : fig. 47).

Sa partie antéro-externe est très superficielle et n'est recouverte que par une mince couche de substance blanche qui, indépendamment de l'*amiculum,* est constituée en majeure partie par les *fibres arciformes externes* (voy. : fig. 47).

Constitution. — Sur une coupe transversale du bulbe passant par la partie moyenne de l'olive, on constate que ce noyau se présente sous l'aspect de deux lames plicaturées

(1) Ouvrage à consulter : Pierre Mareschal : L'olive bulbaire. 1 vol. G. Doin et Cie, éditeurs, Paris, 1934.

réunies en avant par une lame intermédiaire, sous-jacente aux fibres arciformes : *a)* l'une, dite *lame dorsale*, est toujours la plus importante et la plus étendue; *b)* l'autre, dite *lame ventrale*, est le plus souvent très réduite (voy. : fig. 47).

Du point de vue histologique, l'olive bulbaire est constituée par un très grand nombre de petites cellules (de 15 à 25 μ), de forme arrondie, mais présentant de très nombreuses arborisations protoplasmiques.

Parolives ou **olives accessoires.** — A l'olive bulbaire s'adjoignent *deux noyaux accessoires*, qui sont : les *parolives interne* et *externe*, auxquelles il faut ajouter la *lamelle médiale*, le *nucleus subolivaris* et le *noyau éta* qui ont même structure que l'olive principale et qui représentent des segments erratiques de cette dernière. Les parolives sont situées respec-

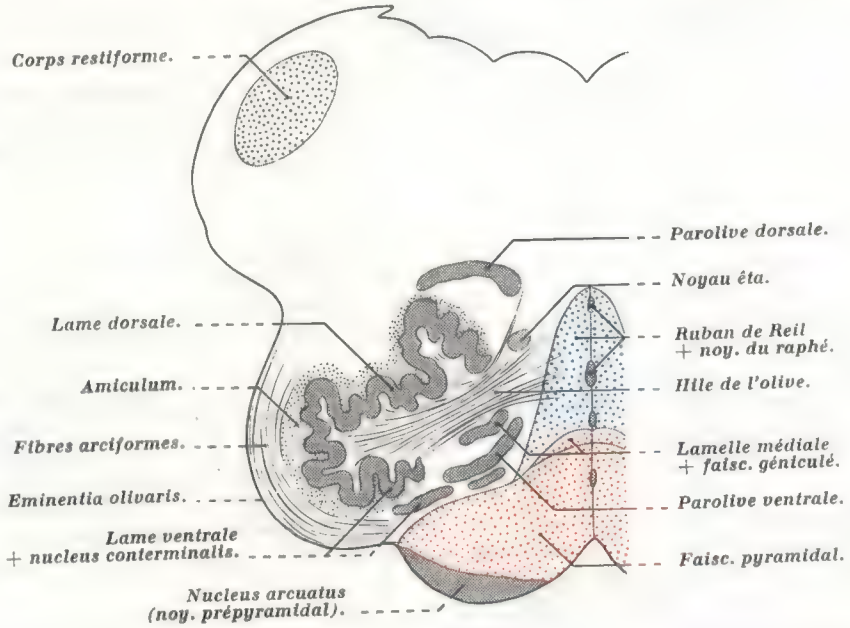

FIG. 47. — *Système ou complexe olivaire, vu sur une coupe transversale du bulbe passant par la partie moyenne de l'olive; côté droit, segment inférieur de la coupe.*

tivement : sur le versant antéro-interne de l'olive principale pour la *parolive interne*, et sur le versant postéro-externe pour la *parolive externe*, de telle sorte que par rapport à l'orientation de l'olive, la première est *ventrale* et la deuxième *dorsale*.

a) La **parolive interne** ou **ventrale** ou **olive accessoire interne** est la plus volumineuse; elle est située entre l'olive et le faisceau pyramidal; elle s'étend sur presque toute la hauteur du bulbe et à sa partie supérieure; il n'est pas rare de la voir s'unir à la parolive externe (Déjerine); d'aspect lamellaire, elle présente, sur une coupe horizontale, la forme d'un accent circonflexe dont l'angle obtus regarde le hile de l'olive bulbaire; elle va en diminuant d'épaisseur d'arrière en avant; elle présente parfois des ponts de substance grise qui l'unissent à la lame ventrale de l'olive principale.

b) La **parolive externe** ou **dorsale** ou **olive accessoire externe** présente la forme d'un mince noyau aplati, légèrement incurvé dont la convexité regarde la face dorsale de l'olive (voy. : fig. 47).

c) La **lamelle médiale** doit être considérée comme une partie détachée de la lame ventrale qu'elle paraît continuer en dedans; elle est située en arrière de la parolive ventrale et entre l'olive et le ruban de Reil; elle présente à la coupe l'aspect d'un accent circonflexe renversé ou d'une virgule dont la concavité regarde le hile de l'olive (voy. : fig. 47); généralement très réduite en hauteur, elle correspond le plus souvent au tiers moyen de l'olive principale.

d) Le **nucleus subolivaris** est situé à la partie inférieure du bulbe, immédiatement au-dessous de l'olive bulbaire, de telle sorte qu'on peut le considérer comme une *parolive inférieure*; pour certains auteurs, il servirait de relais aux fibres arciformes.

e) Le **noyau êta** (η) est généralement minuscule, il est situé au voisinage du hile entre l'olive et le ruban de Reil, où il apparaît comme un fragment de la parolive dorsale avec laquelle il est parfois fusionné (voy. : fig. 47).

L'olive bulbaire et l'ensemble de tous les noyaux gris qui l'entourent constituent le *complexe olivaire* que l'on peut diviser en *deux composants* par rapport au hile de l'olive et à son axe : α) l'un, *antérieur*, dit *composant ventral*, comprend la lame ventrale de l'olive principale, la parolive interne et la lamelle médiale; β) l'autre, *postérieur*, appelé *composant dorsal*, comprend tout le reste.

Connexions du complexe olivaire. — Les *trois* principales formations du *complexe olivaire* (olive bulbaire, parolives ventrale et dorsale) présentent des connexions :

a) avec le *noyau rouge*, la *couche optique* et le *striatum* par l'intermédiaire du faisceau central de la calotte; ces voies sont toutes directes; et, comme elles aboutissent à l'olive, ce sont les *voies olivopètes*;

b) avec le *cervelet*; pour l'olive principale : les fibres nerveuses quittent cette dernière par le hile; dirigées transversalement dans le stratum interolivaire, elles traversent le ruban de Reil, puis elles passent par le corps restiforme et le pédoncule cérébelleux inférieur pour atteindre le cervelet; elles sont toutes croisées; celles qui émanent de l'olive aboutissent au corps dentelé et à l'écorce cérébelleuse du lobe latéral; celles qui partent des parolives aboutissent à l'écorce du vermis; enfin, la parolive interne envoie un contingent de fibres nerveuses au paraflocculus; l'ensemble de ces fibres nerveuses constitue le *faisceau olivo-cérébelleux de Mingazzini* (voy. : fig. 48);

c) et avec la *moelle* par l'intermédiaire d'un faisceau descendant dit *faisceau olivo-spinal* ou *faisceau triangulaire d'Helweg* (voy. : fig. 48) (voy. : *Systématisation du cordon antérieure de la moelle*).

Les deux faisceaux olivo-cérébelleux et olivo-spinal représentent les *voies olivofuges* du complexe olivaire.

2° **Noyau de Roller.** — Le *noyau de Roller* est un noyau à contours mal délimités *(noyau diffus)*, logé en pleine formation réticulée grise, en arrière du hile de l'olive bulbaire et à peu près à égale distance entre la face antérieure du bulbe et le plancher du quatrième ventricule (voy. : fig. 49).

Placé en avant du noyau du grand hypoglosse, il est traversé en partie par les fibres intra-bulbaires de ce nerf; on le considère comme une conglomération de cellules nerveuses appartenant à la réticulée; cependant, pour certains auteurs, il représenterait un centre végétatif ?

3° **Noyau latéral du bulbe.** — Le *noyau latéral du bulbe* ou *noyau du faisceau latéral* est une traînée irrégulière, tantôt arrondie et cylindrique, tantôt aplatie et lamellaire, de substance grise que l'on rencontre dans la partie moyenne du bulbe au niveau du faisceau latéral (d'où son nom). Il est situé entre la racine descendante du trijumeau (tête de la corne postérieure) et l'olive bulbaire (voy. : fig. 49).

Ses connexions sont mal connues; toutefois, d'après Thomas, il recevrait des fibres venues du faisceau de Gowers.

Pour certains auteurs, ce serait une formation réticulée.

4° **Noyau arqué** ou **prépyramidal.** — Le *noyau arqué* ou *noyau prépyramidal* ou *noyau arciforme (nucleus arcuatus, nucleus arciformis)* est, comme son nom l'indique, un amas

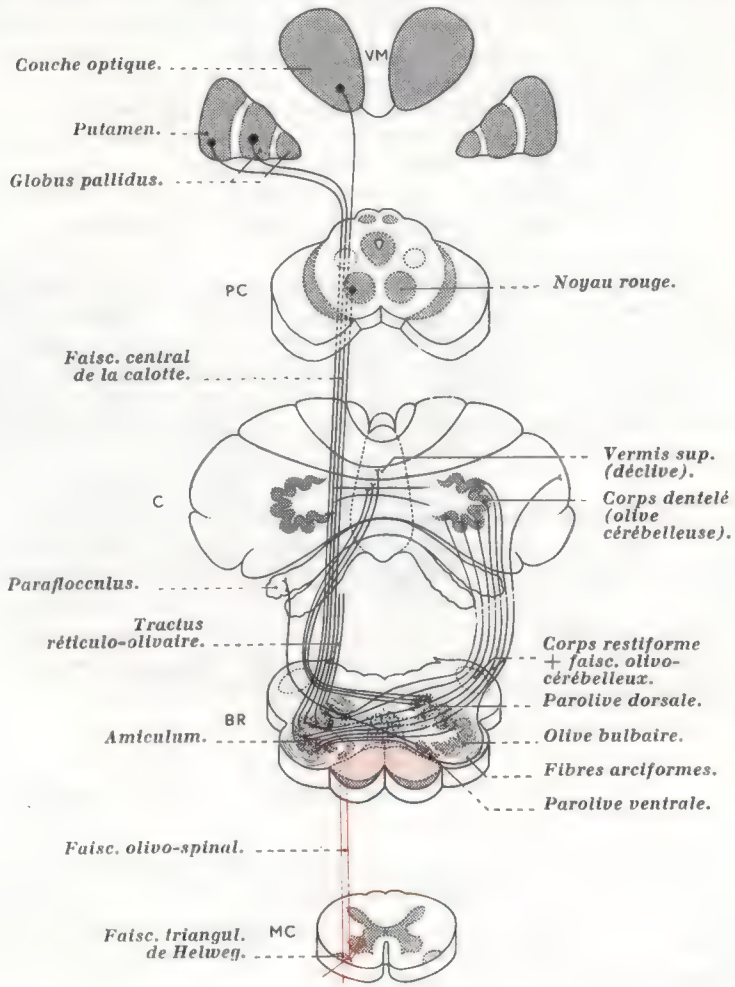

FIG. 48.

Connexions de l'olive bulbaire (système olivaire).

MC, moelle cervicale; *BR*, bulbe rachidien; *C*, cervelet; *PC*, pédoncules cérébraux; *VM*, ventricule moyen.

de substance grise en forme de croissant de lune qui occupe la partie antéro-interne de la pyramidale antérieure du bulbe en avant du faisceau pyramidal.

Sur la ligne médiane et un peu en arrière du sillon médian antérieur du bulbe, il se confond avec celui du côté opposé, parfois même les deux noyaux se continuent entre les deux faisceaux pyramidaux par le plus avancé des noyaux du raphé *(nucleus interpyramidalis)*.

Ce noyau peu épais (3 à 4 millimètres d'épaisseur en moyenne) est à contour régulier en avant; en revanche, en arrière, il est hérissé de petits prolongements qui s'interposent entre les faisceaux de fibres antérieurs du faisceau pyramidal (voy. : fig. 49).

Par rapport à la pyramide, il est franchement antérieur à sa partie inférieure, mais il devient antéro-interne à sa partie supérieure.

Les cylindraxes qui partent de ses cellules se dirigent transversalement pour constituer les *fibres arciformes externes* (voy. : fig. 47) (voy. : *Fibres arciformes*).

5° **Nucleus conterminalis.** — Le *nucleus conterminalis* ou *nucleus gliosus de Ziehen* est un noyau aplati transversalement, compris entre l'olive et la parolive interne, d'une part, et le faisceau pyramidal, d'autre part; parfois, il apparaît partiellement uni à la parolive interne; aussi certains anatomistes le considéraient-ils autrefois comme une portion erratique de cette dernière; mais du point de vue phylogénétique, il n'est pas possible de le rattacher au complexe olivaire (Mareschal).

A la partie inférieure du bulbe, il est généralement fusionné avec le *nucleus arcuatus*, dont il représente la partie rétro-pyramidale, d'où la dénomination de *noyau rétro-pyramidal (nucleus retro-pyramidalis)* que lui donne Déjerine *(nucleus arcuatus dorsalis)*.

De la partie antéro-externe de ce noyau partent des fibres arciformes (voy. : fig. 55).

6° **Noyau intercalaire de Staderini.** — Le *noyau intercalaire de Staderini (nucleus intercalatus)* est un petit noyau allongé, profondément situé dans le bulbe, sous le plancher du quatrième ventricule, au niveau de l'aile blanche interne, où il correspond à l'*area plumiformis*; il est intermédiaire entre le noyau de l'hypoglosse et le noyau dorsal de l'aile grise où il constitue un des éléments de la réticulée grise du bulbe; pour certains auteurs, il représenterait une formation végétative dont les fibres iraient au nerf grand hypoglosse ? (voy. : fig. 49).

7° **Noyau du funiculus teres.** — Le *noyau du funiculus teres* est un petit noyau situé sous le plancher du quatrième ventricule au niveau de l'aile blanche interne et très près de la ligne médiane *(noyau paramédian dorsal)*. Il est placé en arrière et en dedans du noyau du grand hypoglosse avec lequel il n'a du reste rien de commun, car il représente à ce niveau une condensation des éléments cellulaires de la substance grise périépendymaire, mais il s'étend toujours plus haut au niveau de la protubérance annulaire; il est le plus souvent fragmenté en plusieurs noyaux superposés ou contigus (voy. : fig. 49).

2. — Noyaux des nerfs crâniens.

Les *noyaux des nerfs crâniens* peuvent être divisés en *trois groupes* : *a)* les uns sont *somato-moteurs* et dérivent de la corne antérieure de la moelle; *b)* les autres sont *sensitifs* ou *sensoriels* et dérivent de la corne postérieure : à ceux-là aboutissent le protoneurone de la voie sensitive des nerfs crâniens; *c)* enfin, des *noyaux végétatifs* sont annexés aux neuvième et dixième paires.

1° **Noyaux somato-moteurs.** — Au niveau du bulbe on rencontre *trois* noyaux somato-moteurs des nerfs crâniens, qui sont : *a)* le *noyau de l'hypoglosse*, prolongement vers le haut de la colonne cellulaire représentant le groupe antéro-interne des cellules radiculaires de la corne antérieure de la moelle; *b) le noyau ambigu* ou *noyau moteur ventral du IX et du X*; il représente la continuation vers l'encéphale du groupe antéro-externe de ces mêmes cellules radiculaires (voy. : fig. 49); *c)* et le *noyau du spinal bulbaire*.

1° Le **noyau du grand hypoglosse** (*noyau moteur du XII*) est un noyau cylindrique qui s'étend sur presque toute la hauteur du bulbe; il est profondément situé sous le plancher du quatrième ventricule au niveau de l'*aile blanche interne* ou *trigone de l'hypoglosse*, où

il fait saillie très près de la ligne médiane, saillie qui correspond à l'*area medialis* (voy. : *Plancher du quatrième ventricule*) (voy. : fig. 49).

Par sa situation, il entre en rapport : *a) en dedans,* avec le raphé médian qui le sépare de celui du côté opposé; *b) en arrière,* avec le noyau paramédian dorsal et le faisceau de Schütz; *c) en dehors,* avec les noyaux du X dont il est séparé par le noyau de Staderini; *d)* et *en avant,* avec la bandelette longitudinale postérieure, le noyau de Roller et la réticulée grise (voy. : fig. 49). *A la partie inférieure du bulbe,* sa situation et ses rapports sont différents : il est para-épendymaire, situé dans la substance grise centrale immédia-

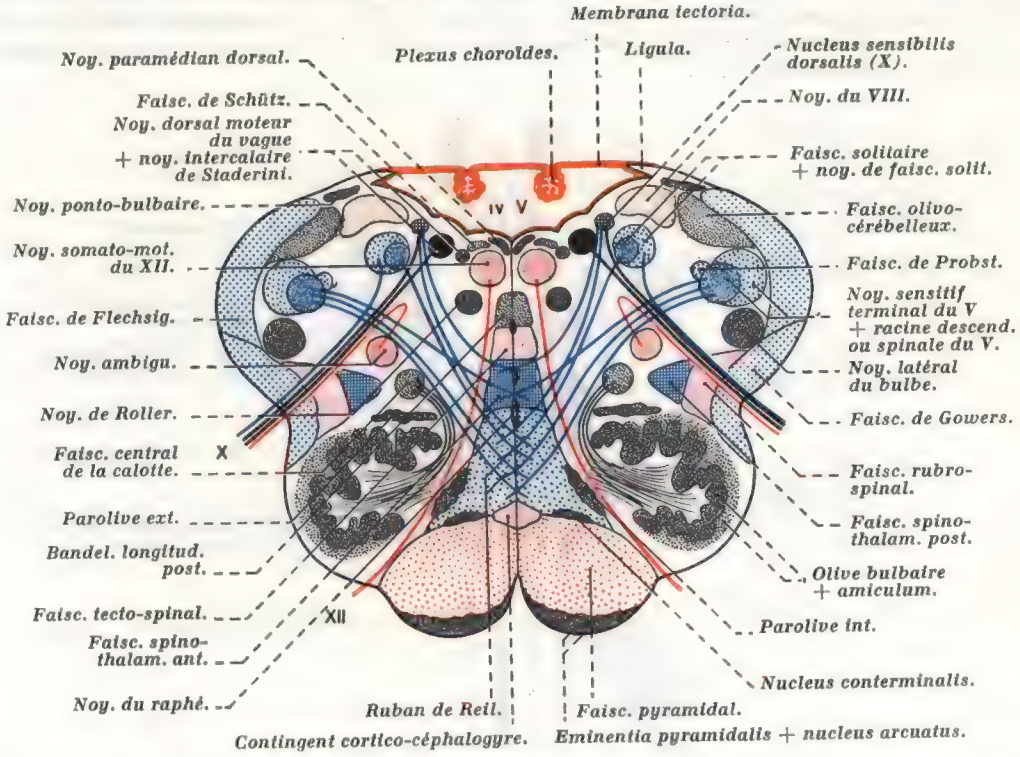

FIG. 49. — *Coupe transversale du bulbe rachidien passant par la partie moyenne de l'olive bulbaire; segment inférieur de la coupe* (demi-schématique).

IV, V, quatrième ventricule. — X, nerf pneumogastrique. — XII, nerf grand hypoglosse.

tement en avant de la partie supérieure du canal de l'épendyme et du noyau du spinal bulbaire (voy. : fig. 53).

Ses fibres nerveuses étant destinées aux muscles de la langue, on devrait l'appeler *noyau lingual.*

Certains auteurs (Meynert, Mathias Duval) ont décrit un *noyau accessoire* à la douzième paire; celui-ci est situé dans la substance réticulée en avant du noyau principal, entre ce dernier et le noyau de Roller; cette conception tient vraisemblablement à ce que sur les coupes transversales de la partie supérieure du bulbe on distingue fréquemment au noyau de l'hypoglosse *deux parties* : α) l'une, *postérieure,* la *nubecula dorsalis*; β) l'autre, *antérieure,* moins volumineuse, donc moins apparente que la précédente, la *nubecula ventralis.*

Entre les noyaux droit et gauche, on rencontre parfois des traînées de cellules motrices

dont l'ensemble constitue la *pars medialis* des noyaux des douzièmes paires; mais les fibres nerveuses issues de chaque noyau ou de leurs formations accessoires sont toutes directes.

2° Le **noyau ambigu**, improprement appelé *noyau des nerfs mixtes*, est situé sensiblement au même niveau que le précédent, remontant toutefois un peu plus haut; placé en pleine substance réticulée, à mi-distance entre le plancher du quatrième ventricule et la face antérieure du bulbe, il possède une forme cylindrique.

Des cellules de ce noyau partent, de haut en bas, les cylindraxes qui vont constituer la partie somato-motrice des nerfs glosso-pharyngien (IX) et pneumogastrique (X) (voy. : fig. 50), d'où la dénomination de *noyau moteur ventral du IX et du X* qu'on lui donne également *(noyau pharyngé)*.

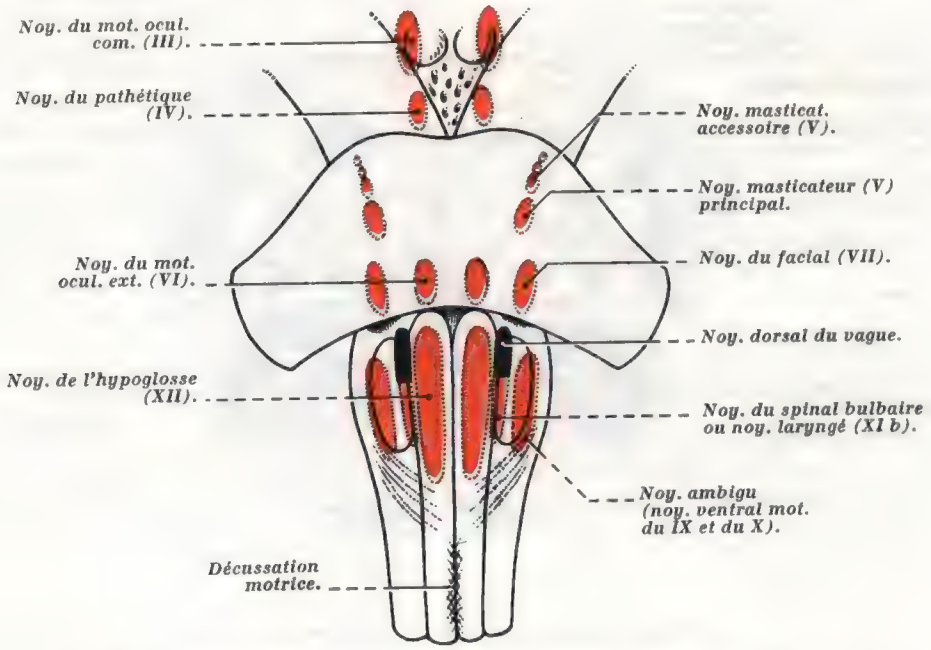

FIG. 50. — *Noyaux somato-moteurs du tronc cérébral, et noyau vago-spinal; vue antérieure* (schématique).

3° Le **noyau du spinal bulbaire** ou **noyau vago-spinal** est une formation de substance grise située en pleine réticulée du bulbe, entre le noyau de l'hypoglosse en dedans et le noyau ambigu en dehors; on reconnaît à ce noyau *deux parties* : *a)* l'une *antérieure*, somato-motrice, ou *noyau laryngé*, qui représente le vrai noyau d'origine du spinal bulbaire (portion aberrante du nerf pneumogastrique); *b)* l'autre *postérieure*, plus profondément située sous le plancher du quatrième ventricule, est une formation végétative correspondant au noyau végétatif du pneumogastrique *(noyau parasympathique vagal)* (voy. : fig. 50).

2° Noyaux sensitifs et sensoriels. — Les fibres sensitives et sensorielles des nerfs crâniens bulbaires se terminent au niveau de noyaux qui sont situés profondément dans le tronc cérébral; tous ces noyaux sont placés près du plancher du quatrième ventricule dans la partie latérale du bulbe; ils dérivent d'une fragmentation de la corne postérieure de la moelle.

Ces noyaux sont : *a)* le *noyau gélatineux de Rolando* annexé à la cinquième paire; *b)* le *noyau du faisceau solitaire*; *c)* et les *noyaux du VIII.*

a) Le **noyau gélatineux de Rolando** ou **noyau sensitif terminal du V** dérive de la substance gélatineuse de Rolando. Ce noyau allongé (4 centimètres) est situé dans la partie la plus externe du bulbe; c'est le plus externe de tous les noyaux sensitifs bulbaires; accolé au versant interne de la racine descendante du trijumeau, il l'accompagne dans tout son trajet; en hauteur il s'étend (tout en augmentant de volume) du collet du bulbe jusqu'au niveau de la partie moyenne de la protubérance où il atteint son maximum d'épaisseur (voy. : fig. 51).

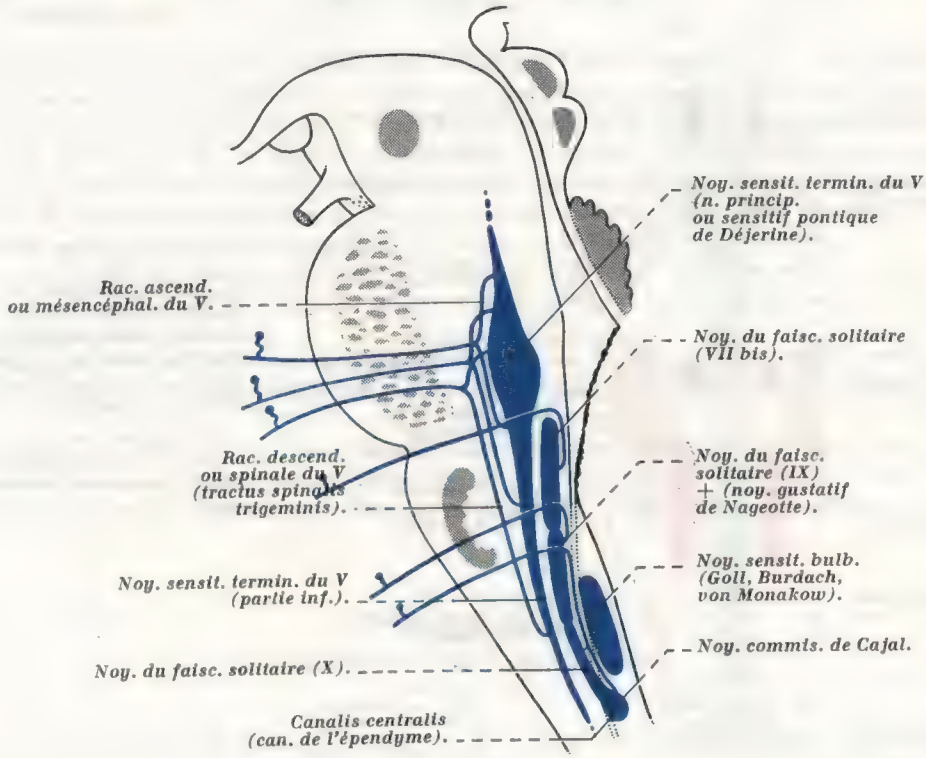

FIG. 51. — *Terminaison des nerfs crâniens sensitifs et noyaux sensitifs terminaux du tronc cérébral; vue latérale* (schématique).

Il est situé en dedans du corps restiforme, en avant et en dehors du noyau de Burdach et en dehors du noyau ambigu; il est traversé par des fibres issues de ce noyau (voy. : fig. 49, 51 et 53).

Il reçoit des fibres de la racine descendante du trijumeau; de ce noyau partent des cylindraxes tout d'abord groupés *(vinculum)* (voy. : fig. 54), puis étalés dans le bulbe; ces fibres vont au ruban de Reil et aux faisceaux spino-thalamiques, après entrecroisement, et l'ensemble constitue le *système des fibres trigéminales* (voy. : fig. 51), ou plus exactement ce que l'on appelle *faisceau quinto-thalamique* ou *lemniscus trigeminalis* (voy. : fig. 53).

b) Le **noyau du faisceau solitaire** ou plus simplement **noyau solitaire** *(nucleus solitarius)* a été décrit pour la première fois par Lenhossek; ce noyau représente l'aboutissant des

fibres sensitives de trois nerfs : intermédiaire de Wrisberg, glosso-pharyngien et pneumogastrique.

Le noyau du faisceau solitaire est un petit noyau allongé, situé profondément dans le bulbe, dans la partie postérieure de la substance réticulée où il correspond à la partie la plus externe du trigone du vague, en avant et en dedans des noyaux de l'auditif, en avant et en dehors du noyau dorsal de l'aile grise; il est placé entre le noyau de Goll et les racines intra-bulbaires des nerfs mixtes.

A ce noyau aboutissent, de haut en bas, les fibres nerveuses venues de l'intermédiaire de Wrisberg, du glosso-pharyngien et du pneumogastrique (voy. : fig. 51).

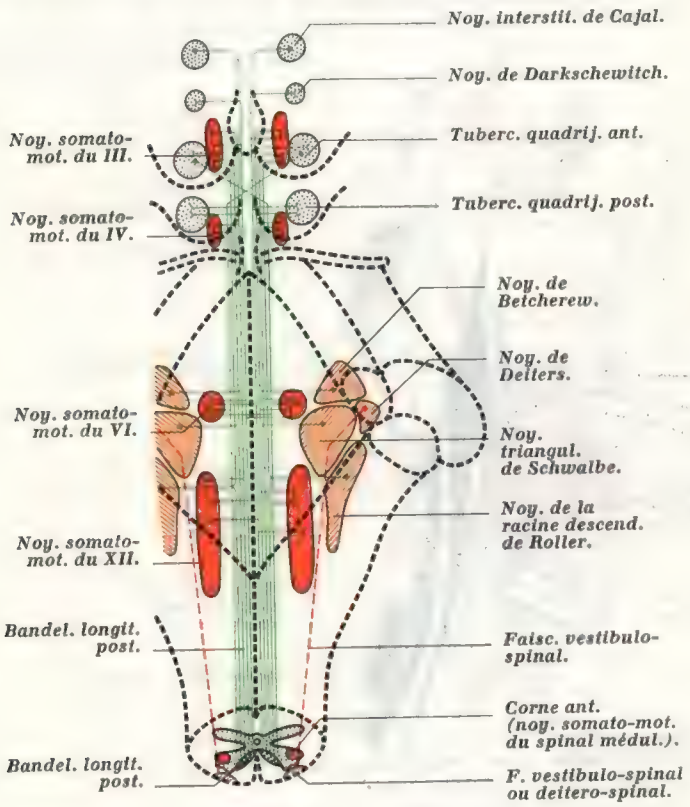

FIG. 52.
Noyaux vestibulaires et bandelette longitudinale postérieure; leurs principales connexions avec les noyaux gris du tronc cérébral; vue postérieure (schématique).

En hachures orangées, noyaux vestibulaires; *en rouge,* noyaux somato-moteurs.

Son *grand axe* est disposé obliquement en bas et en dedans; à sa partie inférieure, il se rapproche de plus en plus de la ligne médiane où il s'adosse à celui du côté opposé par l'intermédiaire d'un petit noyau accessoire aberrant appelé *noyau commissural de Cajal* ou *noyau terminal du faisceau solitaire,* ce dernier étant plus spécialement destiné à recevoir des fibres somato-sensitives du pneumogastrique.

Le noyau solitaire est bordé en dehors par un cordon de fibres blanches qui le pénètrent par étages : c'est le *faisceau solitaire* (d'où son nom).

Des cellules de ce noyau partent des fibres nerveuses qui vont, après entrecroisement, dans le ruban de Reil et dans les faisceaux spino-thalamiques, à la constitution desquels elles contribuent, donnant ainsi naissance à un *contingent solitario-thalamique.*

Une partie du *nucleus solitarius* reçoit des *fibres gustatives* par l'intermédiaire du glosso-pharyngien (voy. : *Nerf glosso-pharyngien*); on donne le nom de *noyau gustatif de Nageotte* à cette portion.

c) Les **noyaux terminaux de la huitième paire** *(nerf stato-acoustique)* sont différents pour le nerf cochléaire et pour le nerf vestibulaire.

α) Les NOYAUX DU NERF COCHLÉAIRE *(nervus cochlearis)* sont au nombre de *deux*, à savoir : un *noyau cochléaire dorsal* et un *noyau cochléaire ventral*; à ces noyaux aboutissent les fibres nerveuses cellulifuges issues du ganglion de Corti.

Le *noyau cochléaire dorsal* ou *noyau acoustique latéral* est situé sous le plancher du quatrième ventricule.

Le *noyau cochléaire ventral* ou *noyau acoustique antérieur* est situé en avant et en dehors du segment inférieur du pédoncule cérébelleux inférieur (pour plus de détails, voy. : *Terminaison du nerf cochléaire*, article *Nerf auditif*).

β) Les NOYAUX DU NERF VESTIBULAIRE sont au nombre de *six*, ce sont : le *noyau principal* ou *noyau triangulaire de Schwalbe*, le *noyau de Betcherew*, le *noyau de Deiters*, le *noyau de la racine descendante de Roller*, le *noyau de Fuse* et le *noyau de Lewandowsky*; à l'exclusion du noyau de la racine descendante de Roller qui est entièrement intrabulbaire, les autres appartiennent au bulbe par leur quart inférieur; ils sont situés sous le plancher du quatrième ventricule au niveau de l'aile blanche externe où ils déterminent une légère saillie, le *trigone acoustique (eminentia acoustica)* (voy. : fig. 52).

Le noyau principal s'étend en hauteur depuis le pôle supérieur du noyau de l'hypoglosse jusqu'au niveau de l'*eminentia teres*, et, de ce fait, il est à cheval sur le bulbe et sur la protubérance annulaire.

Les noyaux de Betcherew et de Deiters sont situés en dehors du noyau principal; quant au noyau de la racine descendante, il accompagne cette racine pendant son court trajet.

Les noyaux de Fuse et de Lewandowsky sont des *noyaux accessoires* que l'on peut considérer comme des formations aberrantes du noyau principal (voy. : fig. 275) (pour plus de détails, voy. : *Terminaison du nerf vestibulaire*, article *Nerf auditif*).

3. — *Noyaux de Goll, de Burdach et de von Monakow.*

Les noyaux de Goll, de Burdach et de von Monakow dérivent de la corne postérieure de la moelle. Ils sont situés dans la partie postérieure du bulbe; à ces noyaux aboutissent les fibres sensitives longues qui constituent les faisceaux de Goll et de Burdach du cordon postérieur.

1° ***Noyau de Goll.*** — Le *noyau de Goll* ou *nucleus gracilis* est situé au niveau de la pyramide postérieure du bulbe; assez superficiel, il y détermine une saillie désignée sous le nom de *clava*. Il s'étend en hauteur depuis le collet du bulbe jusqu'au niveau de l'angle inférieur du plancher du quatrième ventricule où il se termine à quelques millimètres au-dessus du bec du calamus. Sa face postérieure, convexe, reçoit les fibres nerveuses du cordon de Goll qui vont se terminer dans le noyau (voy. : fig. 53).

2° ***Noyau de Burdach.*** — Le *noyau de Burdach* est plus profondément situé que le précédent; il occupe le corps restiforme; il est placé à un niveau supérieur au noyau de Goll (voy. : fig. 46).

Il est situé en dehors du précédent, en arrière du tubercule cendré de Rolando, en

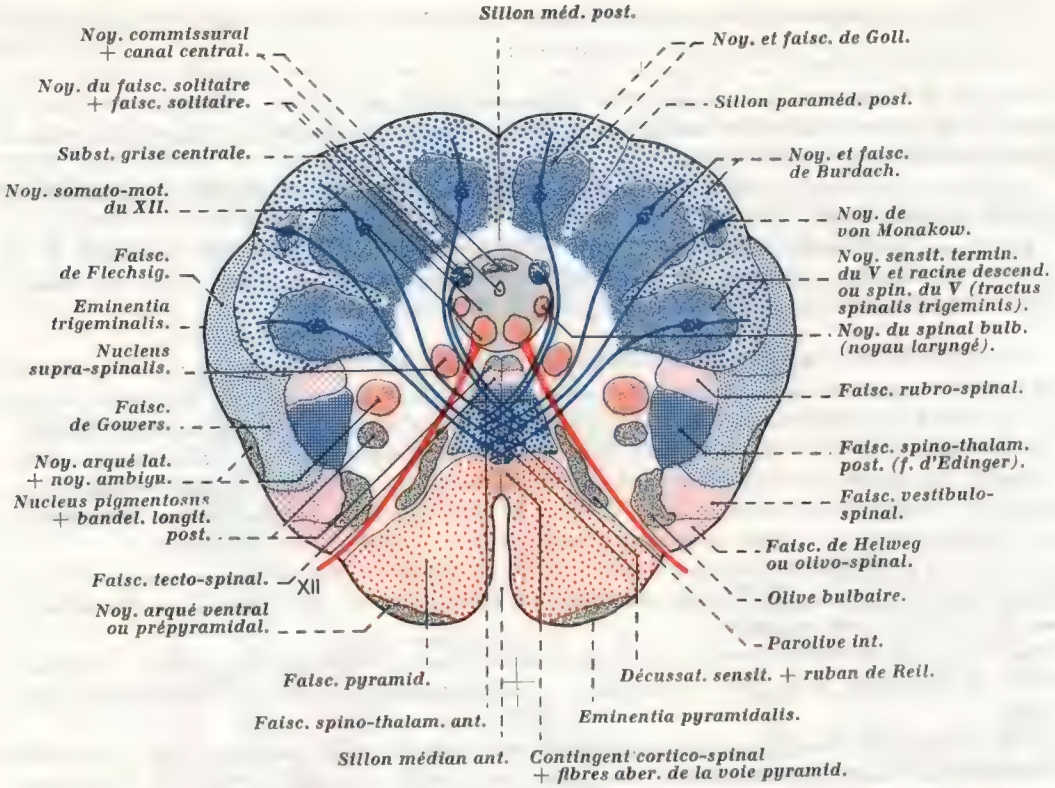

FIG. 53. — *Coupe transversale passant à la partie inférieure du bulbe rachidien un peu au-dessous de l'obex, au niveau de la décussation sensitive et des noyaux de Goll et de Burdach* (schématique).

avant des faisceaux de Goll et de Burdach; il va en augmentant graduellement de volume de bas en haut.

Sur une coupe transversale, il présente un aspect cunéiforme à face postérieure et externe arrondie, d'où le nom de *noyau cunéiforme* qu'on lui donne quelquefois *(nucleus cuneatus)*; à ce noyau aboutissent les fibres du faisceau de Burdach (voy. : fig. 53).

De ces deux noyaux partent les cylindraxes du deuxième neurone de la voie sensitive principale (voie croisée) dont l'ensemble constitue le *ruban de Reil.* Quelques fibres nerveuses, les unes directes, les autres croisées, s'échappent de ces deux noyaux pour aller au cervelet par le corps restiforme (fibres arciformes).

3° Noyau de von Monakow. — Le *noyau de von Monakow* est situé dans le corps restiforme contre le versant postéro-externe du noyau de Burdach; de petite dimension, il est placé au milieu des fibres du faisceau de Burdach; il représente une partie aberrante de ce dernier; actuellement, certains auteurs admettent que ce noyau représente la continuation de la colonne de Clarke vers le bulbe; dans ce noyau se termine une partie des fibres cervicales hautes du faisceau de Burdach, mais il ne prend aucune part à la constitution du ruban de Reil (voy. : fig. 53).

Au niveau de la partie inférieure du bulbe, ces trois noyaux sont le plus souvent réunis entre eux par des ponts de substance grise, et le noyau de Burdach l'est en outre à la substance grise de la corne postérieure (voy. : fig. 54).

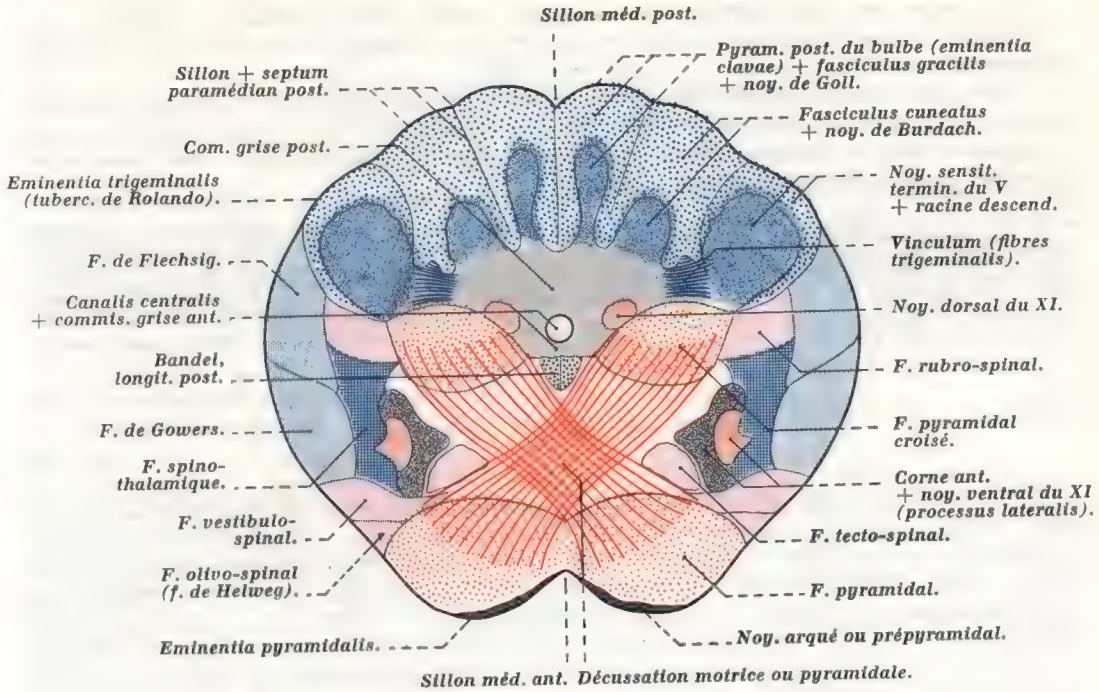

FIG. 54. — *Coupe transversale de la partie inférieure du bulbe montrant :*
1° l'entrecroisement moteur; 2° la constitution du faisceau pyramidal croisé;
3° la décapitation et la segmentation des cornes antérieures de la moelle (demi-schématique).

4. — Centres végétatifs.

Les centres parasympathiques (centres végétatifs) (1) annexés aux nerfs crâniens bulbaires sont représentés par des colonnes de substance grise bien individualisées et les branches nerveuses efférentes qui partent de ces noyaux s'accolent aux fibres motrices et sensitives des nerfs crâniens.

Ces noyaux végétatifs sont : *a)* le *noyau dorsal du vague*; *b)* le *noyau salivaire inférieur de Kohnstamm*; *c)* et le *noyau de Popoff*.

a) Le **noyau dorsal du vague** ou **noyau de l'aile grise (noyau parasympathique vagal)** est annexé au pneumogastrique dont il représente le *noyau viscéro-moteur* ou *noyau cardio-pneumo-entérique*; profondément situé sous le plancher du quatrième ventricule, il correspond à la partie intermédiaire de l'aile grise ou trigone du vague *(fovea inferior)*. Il s'étend sur une hauteur qui correspond à la moitié inférieure de l'olive; il est placé en dehors du noyau de l'hypoglosse et en dedans des noyaux de la VIIIe paire (voy. : fig. 50).

Les *noyaux sensitifs organiques* du pneumogastrique sont au nombre de *deux* : α) le *nucleus sensibilis dorsalis*; β) et le *noyau rond (nucleus rotondus)*; ils sont également situés sous le plancher du quatrième ventricule entre le noyau de l'hypoglosse en dedans et le noyau du faisceau solitaire en dehors (voy. : fig. 56) (voy. : *Nerf pneumogastrique*).

(1) Article à consulter : LARUELLE : Les centres végétatifs bulbaires. *Revue Neurologique*, 1939-1940, n° 4, p. 357.

b) Le **noyau salivaire inférieur de Kohnstamm (noyau salivaire bulbaire)** est situé sous le plancher du quatrième ventricule entre le noyau de l'hypoglosse en dedans et le noyau du faisceau solitaire en dehors (voy. : fig. 46 et 422).

Il tient sous sa dépendance la sécrétion salivaire parotidienne; ses fibres nerveuses passent par le *glosso-pharyngien*, le nerf de Jacobson, le nerf petit pétreux profond; elles se terminent dans le ganglion otique d'Arnold où elles font synapse (voy. : *Voies sécrétoires salivaires*, article *Parasympathique crânien*).

c) Le **noyau de Popoff** est le noyau végétatif du nerf grand hypoglosse; c'est un minuscule noyau qui est incorporé dans la partie centrale du noyau somato-moteur du XII. Ses fibres nerveuses seraient affectées à la sécrétion salivaire sous-maxillaire et sublinguale (voy. : *Nerf grand hypoglosse* et *Voies sécrétoires salivaires*) (voy. : fig. 56).

5. — *Formation réticulée.*

On donne le nom de *formation réticulée* ou plus simplement de réticulée à la partie centrale de la calotte du bulbe; celle-ci est constituée par *deux éléments*, qui sont : *a)* un riche réseau de fibres nerveuses dont la plupart s'entrecroisent sur la ligne médiane en formant le *raphé du bulbe*; *b)* et par de nombreux éléments cellulaires disséminés en petits groupes qui forment un nombre considérable de noyaux en miniature. Sur une coupe horizontale du bulbe on remarque que ces éléments cellulaires sont surtout abondants et nombreux dans l'intervalle compris entre les portions intra-bulbaires des nerfs mixtes et du nerf grand hypoglosse, aussi donne-t-on à cette région le nom de *réticulée grise* par opposition à la région médiane comprise entre les deux nerfs grands hypoglosses, le plancher du quatrième ventricule et la voie pyramidale où les fibres blanches sont plus nombreuses, région qui prend de ce fait le nom de *réticulée blanche*.

La *réticulée blanche* est formée de deux parties : *a)* l'une, *antérieure*, occupée par le ruban de Reil; *b)* l'autre, *postérieure*, où se trouve la bandelette longitudinale postérieure.

On rencontre au niveau du raphé médian, quelques noyaux gris minuscules, surtout abondants dans sa moitié postérieure entre le ruban de Reil et la tige du calamus : ce sont les *noyaux du raphé*; quelques-uns de ces noyaux donnent naissance à des fibres arciformes (voy. : fig. 53).

Les noyaux de Roller situés à la limite des deux réticulées et le noyau latéral du bulbe situé un peu en dehors de l'olive bulbaire, représentent des agglomérations des cellules de la réticulée grise (voy. : fig. 49).

La plupart des éléments cellulaires de la réticulée grise sont : *a)* soit des *neurones d'association* analogues aux cellules cordonales de la moelle; *b)* soit des *éléments* en connexion avec des noyaux gris supérieurs par l'intermédiaire de la bandelette longitudinale postérieure ou du système réticulé avec le thalamus (voie sensitive spino-réticulo-thalamique); *c)* soit enfin des *cellules interposées* sur le trajet des voies extra-pyramidales en connexion avec les cornes antérieures de la moelle par un contingent de fibres descendantes qui occupe le faisceau fondamental et dont l'ensemble constitue le *système réticulo-spinal*.

SYSTÉMATISATION DU BULBE

Le bulbe rachidien représente le premier étage du tronc cérébral; de ce fait, il livre passage à de multiples faisceaux, alors que d'autres faisceaux ou certains nerfs crâniens trouvent leurs origines dans les cellules des noyaux gris bulbaires dont ils représentent les prolongements cylindraxiles; enfin, certains faisceaux ou nerfs se terminent également dans des noyaux gris du bulbe.

Pour bien comprendre la disposition de ces faisceaux et de ces nerfs, ainsi que leurs connexions avec les noyaux gris bulbaires et leurs rapports, il est indispensable de les étudier sur une série de coupes transversales du bulbe rachidien.

On peut classer les *faisceaux* que l'on rencontre au niveau du bulbe en *trois catégories* qui sont :

1° Les *faisceaux qui traversent le bulbe* sans s'y arrêter et sans y contracter de connexion : ce sont les *voies de passage transbulbaires*; *a)* les unes sont *descendantes* à destination médullaire; elles sont représentées par le faisceau pyramidal et par les voies extra-pyramidales qui, hormis le faisceau olivo-spinal, comprennent : le faisceau tecto-spinal, le faisceau rubro-spinal de von Monakow, et le faisceau vestibulo-spinal: *b)* les autres sont *ascendantes* à destination cérébelleuse ou thalamique; elles sont représentées par : le faisceau de Gowers (faisceau spino-cérébelleux croisé), le faisceau de Flechsig (faisceau spino-cérébelleux direct) et le faisceau spino-thalamique d'Edinger.

2° Les *faisceaux qui arrivent au bulbe* pour se mettre en connexion avec les noyaux gris bulbaires ou avec la réticulée grise : ce sont les *voies afférentes bulbaires*, et parmi celles-ci :

a) les unes viennent de la moelle et sont *ascendantes* telles que :

— les faisceaux de Goll et de Burdach;

— et le contingent spino-bulbaire du faisceau en croissant de Déjerine.

b) les autres viennent de l'encéphale (cortex cérébral) ou du tronc cérébral et sont *descendantes*; parmi celles-ci figurent :

— le faisceau géniculé;

— le système réticulo-spinal;

— la bandelette longitudinale postérieure;

— le faisceau central de la calotte;

— et le faisceau de Schütz.

3° Les *faisceaux qui partent du bulbe*, et qui trouvent ainsi leur origine dans les éléments cellulaires des noyaux gris du bulbe ou dans la réticulée grise et dont les cylindraxes constituent ces faisceaux : ce sont les *voies efférentes bulbaires* qui comprennent : le faisceau olivo-spinal ou faisceau triangulaire d'Helweg, le faisceau réticulo-spinal, le ruban de Reil et le faisceau olivo-cérébelleux de Mingazzini.

On peut diviser schématiquement la *systématisation anatomo-physiologique* des faisceaux de *fibres blanches* du bulbe en *quatre groupes* qui constituent : les uns des *voies de conduction* motrice ou sensitive; les autres des *systèmes d'association*.

A. Les **voies de conduction motrice** sont :

1° La *voie motrice principale* représentée par le *faisceau pyramidal* ou *faisceau cortico-spinal*.

2° Le *faisceau géniculé* qui représente la voie motrice cortico-nucléaire destinée aux noyaux moteurs des nerfs crâniens et le *contingent cortico-céphalogyre*.

3° Les *voies motrices extra-pyramidales* qui sont représentées par les faisceaux tecto-spinal, rubro-spinal, vestibulo-spinal et olivo-spinal ou triangulaire d'Helweg.

B. Les **voies de conduction sensitive** sont :
— les faisceaux cérébelleux croisé de Gowers et direct de Flechsig;
— les faisceaux de Goll et de Burdach auxquels fait suite le ruban de Reil;
— le faisceau en croissant de Déjerine; toutes ces voies sont *ascendantes.*

C. Les **systèmes d'association** sont représentés par :
— le faisceau central de la calotte;
— la bandelette longitudinale postérieure;
— le faisceau de Schütz,
— et le système des *fibres arciformes.*

D. Enfin à ces voies il convient d'ajouter le *trajet intra-bulbaire des nerfs crâniens.*

I. — VOIES MOTRICES

1° Le **faisceau pyramidal** ou **voie motrice volontaire principale** est un faisceau moteur *cortico-spinal* issu des cellules giganto-pyramidales de la zone motrice corticale (zone rolandique ou, plus exactement, frontale ascendante et lobule paracentral (aire 4 de Brodmann). Il occupe la pyramide antérieure du bulbe qui fait saillie sur la face antérieure de ce dernier *(eminentia pyramidalis)* (voy. : fig. 54).

En avant, le faisceau pyramidal est recouvert par le noyau arqué ou prépyramidal; *en arrière,* il entre en rapport avec le ruban de Reil. Sur toute la hauteur de la moitié inférieure du bulbe, la majeure partie des fibres du faisceau pyramidal s'entrecroisent avec celles du côté opposé au niveau du sillon médian *(entrecroisement de Mistichelli)* et passent du côté opposé; cette décussation motrice décapite la corne antérieure de la moelle par le passage du faisceau croisé dans le cordon latéral de la moelle (voy. : fig. 54).

Après décussation de la voie motrice deux faisceaux pyramidaux se trouvent constitués, ce sont : *a)* l'un, le *faisceau pyramidal croisé,* le plus important, qui se place dans le cordon latéral de la moelle; *b)* l'autre, le *faisceau pyramidal direct,* qui continue sa direction du même côté en se plaçant dans le cordon antérieur de la moelle.

2° Le **faisceau géniculé** est un faisceau moteur issu des cellules pyramidales du cortex au niveau de la partie inférieure de la zone motrice (partie inférieure de la frontale ascendante). Il accompagne le faisceau pyramidal et passe dans le genou de la capsule interne (d'où son nom); ses fibres se terminent après entrecroisement par étages dans le tronc cérébral au niveau des noyaux moteurs des nerfs crâniens : c'est donc un *contingent cortico-nucléaire.*

Au niveau du bulbe, il est considérablement réduit et se présente sous l'aspect d'une mince bande triangulaire juxta-médiane interposée entre la voie motrice et la voie sensitive.

Il abandonne des fibres au noyau du nerf grand hypoglosse, au noyau laryngé (noyau du spinal bulbaire) et au noyau ambigu (noyau somato-moteur ou ventral du IX et du X); puis, très aminci, il continue son trajet vers la moelle par le *contingent cortico-céphalogyre* destiné au spinal médullaire (voy. : fig. 49).

3° Le **contingent cortico-céphalogyre** est représenté par les fibres inférieures du faisceau géniculé. Situées de chaque côté de la ligne médiane entre le faisceau pyramidal et le ruban de Reil médian, ses fibres aboutissent aux cellules d'origine du spinal médullaire; il assure la motricité des muscles rotateurs, fléchisseurs et extenseurs de la tête (sterno-cléido-mastoïdien et trapèze), d'où sa dénomination et le qualificatif de *céphalogyre* qu'on lui attribue.

4° Le **faisceau tecto-spinal** descend de chaque côté de la ligne médiane entre la bandelette longitudinale postérieure qui est en arrière et le faisceau fondamental antérieur et le ruban de Reil qui sont en avant (voy. : fig. 53).

Du faisceau tecto-spinal se détachent quelques fibres *(contingent tecto-bulbaire)* qui aboutissent aux noyaux gris somato-moteurs des nerfs crâniens bulbaires et à la réticulée grise (voy. : *Systématisation et connexions des tubercules quadrijumeaux*).

5° Le **faisceau rubro-spinal de von Monakow** provient du noyau rouge et, après entrecroisement avec celui du côté opposé dans les pédoncules cérébraux (décussation de Forel), il traverse le pont de Varole, puis se place : *a)* à la *partie supérieure du bulbe* : en arrière de l'olive et de la parolive externe, en dedans du faisceau de Gowers, en avant de la racine descendante du trijumeau et du noyau latéral du bulbe, en dehors du faisceau spino-thalamique et de la réticulée blanche; *b)* à la *partie inférieure du bulbe*, il est situé plus en arrière et accompagne, après la décussation motrice, le faisceau pyramidal croisé sur la face antérieure duquel il se place : en dedans du faisceau de Flechsig, en dehors du faisceau fondamental et en arrière du faisceau spino-thalamique (voy. : fig. 49 et 54).

6° Le **faisceau vestibulo-spinal**, venu des noyaux du VIII et plus spécialement du noyau de Deiters, est placé dans la partie supérieure du bulbe entre l'olive bulbaire et la parolive externe en dedans et les faisceaux spino-thalamique et rubro-spinal en dehors; au-dessous de la décussation, il devient plus superficiel et se place entre le faisceau pyramidal en dedans et le faisceau triangulaire d'Helweg en dehors (voy. : fig. 53).

7° Le **faisceau triangulaire d'Helweg** ou **faisceau olivo-spinal** se détache du hile de l'olive bulbaire; il se termine au niveau des cellules radiculaires de la corne antérieure de la moelle (jusqu'à la troisième paire cervicale). Dans le bulbe, il est situé en arrière et en dehors du faisceau pyramidal, entre la face antérieure de l'olive bulbaire et le versant externe de la voie motrice pyramidale où, sur une coupe transversale, il prend un aspect triangulaire à sommet interne dont la base externe répond à la périphérie du bulbe (d'où son nom) (voy. : fig. 53).

A ces faisceaux, il convient d'ajouter : *a)* les **fibres mésencéphalo-spinales**, décrites par quelques auteurs, venues du noyau de Darkschewitch, des noyaux du pont et, pour quelques-unes, du noyau latéral du bulbe. Elles descendent dans le bulbe où elles sont situées dans la partie postérieure de la réticulée blanche; elles font synapse avec les cellules radiculaires de la corne antérieure de la moelle cervicale; ce contingent toujours très voisin de la bandelette longitudinale postérieure doit être considéré comme une partie aberrante de cette dernière (système d'association); *b)* et le **faisceau réticulo-spinal**, issu des éléments de la réticulée grise du tronc cérébral; il se termine dans la corne antérieure de la moelle (voy. : fig. 29) (voy. : *Formation réticulée*).

2. — VOIES SENSITIVES

1° Le **faisceau de Gowers**, ou **faisceau spino-cérébelleux croisé**, est situé à la périphérie du bulbe (voy. : fig. 49).

a) Dans la partie supérieure du bulbe, il occupe le *faisceau latéral du bulbe*. Il est placé en arrière de l'olive et de la parolive externe dont il est séparé par les fibres radiculaires du glosso-pharyngien et du pneumogastrique, en avant du faisceau de Flechsig et de la racine descendante du trijumeau, ainsi que du noyau latéral du bulbe auquel il aban-

donne une partie de ses fibres, de telle façon que le noyau latéral du bulbe représente un relais nucléo-bulbaire sur le trajet du faisceau de Gowers; du noyau latéral partent des fibres qui passent dans le pédoncule cérébelleux inférieur où elles atteignent le cervelet au niveau du vermis. En dedans se trouvent les faisceaux rubro-spinal et spino-thalamique. L'ensemble des trois faisceaux : spino-cérébelleux croisé, rubro-spinal et spino-thalamique constitue le *faisceau latéral du bulbe* (voy. : fig. 49 et 53).

b) Dans la partie inférieure du bulbe, il est toujours situé à la périphérie, placé en arrière du faisceau de Flechsig, en dehors de la racine descendante du trijumeau, du noyau gélatineux de Rolando et du faisceau de Burdach.

2° Le **faisceau de Flechsig,** ou **faisceau spino-cérébelleux direct,** est également superficiel; il occupe la partie postéro-externe du bulbe où il appartient au corps restiforme; il est accompagné par le faisceau olivo-cérébelleux qui passe également dans le pédoncule cérébelleux inférieur, le *corps restiforme* représentant une zone de transition entre le bulbe rachidien et le pédoncule cérébelleux inférieur (voy. : fig. 49).

Des noyaux de Goll, de Burdach et de von Monakow une petite partie des fibres nerveuses qui en partent passe avec le faisceau de Flechsig dans le pédoncule cérébelleux inférieur.

3° Le **faisceau spino-thalamique d'Edinger** est un faisceau ascendant.

a) Dans la *partie inférieure* du bulbe, il est situé en dedans des faisceaux de Gowers et de Flechsig; *b)* Dans la *partie supérieure* du bulbe, il occupe la partie la plus interne du faisceau latéral du bulbe et se place en arrière de la parolive externe et de l'olive et en dehors du faisceau central de la calotte (voy. : fig. 49 et 54).

Dans la partie supérieure du bulbe, quelques fibres nées des cellules de la réticulée grise se joignent au faisceau spino-thalamique pour se placer plus haut derrière le ruban de Reil où elles sont mélangées au faisceau en croissant de Déjerine; elles constituent le *contingent réticulo-thalamique*; elles se terminent dans la couche optique du même côté (voy. : fig. 49).

4° Les **faisceaux de Goll et de Burdach** représentent le faisceau sensitif dorsal de la moelle qui occupe le cordon postérieur. Ils sont constitués par les *fibres longues* ascendantes des faisceaux radiculaires postérieurs. Ces deux faisceaux sont situés de chaque côté de la ligne médiane à la partie postérieure du bulbe, le faisceau de Goll en dedans, le faisceau de Burdach en dehors.

Dans la partie inférieure du bulbe le *faisceau de Goll (fasciculus gracilis)* occupe la pyramide postérieure du bulbe, et le *faisceau de Burdach (fasciculus cuneatus)* le corps restiforme.

Les axones de ces deux faisceaux se terminent par des arborisations au niveau de *trois noyaux* qui dérivent de la tête de la corne postérieure de la moelle après séparation; ce sont : *a)* l'un, interne, *le noyau de Goll* pour le faisceau de Goll; il est situé au niveau de la *clava*; *b)* les deux autres, *externes, les noyaux de Burdach et de von Monakow* sont situés un peu plus haut et en dehors du précédent dans le corps restiforme.

Sur une *coupe transversale* du bulbe et au niveau de leur terminaison, ces faisceaux présentent l'aspect d'un fer à cheval à convexité postérieure qui embrasse dans sa concavité chacun des noyaux de Goll et de Burdach (voy. : fig. 53).

Le faisceau de Burdach est en rapport en avant et en dehors avec la substance gélatineuse de Rolando (corne postérieure), avec la racine descendante du trijumeau et, plus en avant, avec le faisceau en croissant de Déjerine.

RUBAN DE REIL

Le *ruban de Reil* (1) est une voie ascendante qui représente le deuxième neurone de la voie sensitive principale. Il prend naissance dans les cellules des noyaux de Goll et de Burdach; peu après sa naissance ce faisceau sensitif se dirige en avant et en dehors; décrivant un trajet arciforme (fibres arciformes) à concavité postéro-interne qui embrasse le noyau moteur de l'hypoglosse, il s'entrecroise sur la ligne médiane avec le faisceau venu du côté opposé : c'est la *décussation sensitive* ou *entrecroisement de Spitzka*; puis, se plaçant à la face postérieure de la voie pyramidale, les fibres du ruban de Reil se coudent à angle droit et montent verticalement dans le bulbe de chaque côté de la ligne médiane, où les deux faisceaux sont adossés l'un à l'autre, d'où le nom de *ruban de Reil médian* qu'on lui attribue dans cette partie du névraxe (voy. : fig. 53).

Sur une *coupe transversale,* le ruban de Reil présente par ses deux faisceaux l'aspect d'une bande allongée, légèrement élargie à sa face antérieure, placée derrière le faisceau pyramidal sur lequel elle s'appuie.

Chemin faisant, il reçoit dans son trajet ascendant bulbaire les fibres sensitives venues des noyaux sensitifs des nerfs crâniens et qui sont, pour le trijumeau, la *voie trigéminale* issue du noyau gélatineux de Rolando et, pour les trois nerfs pneumogastrique, glosso-pharyngien et intermédiaire de Wrisberg, le deuxième neurone sensitif issu du noyau du faisceau solitaire *(nucleus solitarius).*

FAISCEAU EN CROISSANT DE DÉJERINE

Au niveau de l'entrecroisement sensitif, le faisceau en croissant de Déjerine est situé à la partie postéro-externe du bulbe où il occupe la partie superficielle, en arrière du faisceau de Gowers et en dehors de la racine descendante du trijumeau et du faisceau de Burdach (voy. : fig. 53 et 54).

Dislocation du faisceau en croissant. — Dans l'étage olivaire du bulbe, le faisceau en croissant de Déjerine subit une véritable dislocation : ses fibres sont séparées en *deux faisceaux* qui correspondent chacun approximativement aux deux faisceaux fondamentaux antérieur et postérieur de la moelle. Ces faisceaux se placent : *a)* le *faisceau fondamental postérieur,* en pleine réticulée grise entre le faisceau central de la calotte et le faisceau rubro-spinal où ses fibres se mêlent au faisceau spino-thalamique qu'elles accompagnent ultérieurement pendant toute l'étendue de son trajet; *b)* le *faisceau fondamental antérieur,* plus important et plus volumineux que le contingent postérieur, à la partie postérieure du ruban de Reil où il s'interpose entre ce dernier et le faisceau tecto-spinal (voy. : fig. 49).

Cette dislocation du faisceau de Déjerine est sous la dépendance de *quatre* causes anatomiques qui sont : *a)* la divergence des pédoncules cérébelleux inférieurs par suite de la formation du quatrième ventricule; *b)* la translation en avant et en dedans en pleine substance réticulée du faisceau en croissant; *c)* sa dislocation en deux faisceaux secondaires par le croisement des fibres du grand hypoglosse avec les neurones terminaux de la voie sensitive du trijumeau (voie trigéminale); *d)* et la terminaison du contingent olivaire du faisceau central de la calotte.

1° L'*apparition du pédoncule cérébelleux inférieur* et l'*écartement progressif de la partie postérieure du bulbe* pour former le plancher du quatrième ventricule sont telles que

(1) Anatomiste et neuro-psychiatre allemand, fut professeur aux Universités de Halle et de Berlin (1759-1813).

le contingent des fibres constitutives du pédoncule cérébelleux inférieur, et en particulier le faisceau de Flechsig, refoule en dedans le faisceau de Déjerine au fur et à mesure qu'il devient ascendant; pour la même raison, le faisceau de Gowers se trouve refoulé en avant où il va constituer une partie du faisceau latéral du bulbe entre le corps restiforme et la saillie de l'olive.

2° Le *trajet intra-bulbaire des fibres du nerf grand hypoglosse,* avec sa direction oblique en avant et en dehors et légèrement arciforme, sépare le faisceau de Déjerine en deux faisceaux secondaires sur toute la hauteur du trajet de ses fibres.

3° Le *noyau gélatineux de Rolando* voit aboutir à son niveau les arborisations terminales de la racine descendante du trijumeau dont les cellules d'origine se trouvent dans les cellules en T du ganglion de Gasser *(neurone trigéminal).*

Des cellules du noyau gélatineux de Rolando partent des cylindraxes à direction horizontale qui se dirigent dans la substance réticulée du bulbe; puis elles obliquent en avant et en dedans pour se terminer, la plupart dans le ruban de Reil, quelques-unes dans les faisceaux fondamentaux antérieurs des deux côtés; au cours de leur trajet, ces fibres qui constituent la *voie trigéminale* se croisent de chaque côté de la ligne médiane avec les fibres du nerf grand hypoglosse et à ce niveau l'entrecroisement disloque le contingent ascendant des fibres du faisceau de Déjerine.

4° Le *faisceau central de la calotte* possède une partie de ses fibres qui aboutissent à l'olive bulbaire; ces fibres descendantes avant de se terminer dans l'olive se coudent à angle droit au niveau de l'*amiculum,* puis elles se dirigent obliquement en avant et en dehors, participant ainsi à la dislocation du faisceau de Déjerine; elles se mêlent à l'enchevêtrement de la voie trigéminale et du nerf grand hypoglosse intra-bulbaire.

3. — SYSTÈMES D'ASSOCIATION

1° ***Bandelette longitudinale postérieure.*** — La *bandelette longitudinale postérieure* ou *faisceau longitudinal postérieur (fasciculus longitudinalis dorsalis)* représente un système d'association entre les noyaux moteurs des nerfs crâniens; elle s'étend depuis le noyau de Darkschewitch, en haut, jusqu'aux cellules d'origine du spinal médullaire, en bas; elle est donc *mésencéphalo-ponto-bulbo-spinale* (voy. : fig. 49 et 52).

Ses fibres se continuent en bas dans le faisceau fondamental antérieur où elles se mettent en connexion par étage et toujours du même côté avec les cellules radiculaires motrices des cornes antérieures de la moelle.

A ce faisceau se mêlent des fibres ascendantes venues dans le bulbe des noyaux de la voie vestibulaire (noyau de Deiters, noyau de Betcherew, noyau dorsal interne) (voy. : fig. 52 et 78).

Dans le bulbe, la bandelette longitudinale postérieure présente l'aspect d'un faisceau rubané profondément situé, comme son nom l'indique, dans la réticulée blanche, de chaque côté du raphé médian, en avant du noyau du grand hypoglosse et en arrière du ruban de Reil.

Le faisceau tecto-spinal (voie motrice extra-pyramidale) est interposé entre le ruban de Reil et la bandelette longitudinale postérieure; pour certains auteurs, les fibres de la bandelette et de la voie motrice extra-pyramidale seraient en grande partie mélangées et confondues en un même faisceau.

2° ***Faisceau central de la calotte.*** — Le *faisceau central de la calotte* est un système d'association entre la couche optique, le noyau rouge, la région sous-thalamique, d'une part, et l'olive bulbaire et la réticulée grise bulbaire, d'autre part. Les fibres qui le constituent descendent verticalement dans le tronc cérébral; puis dans le bulbe, ce faisceau d'aspect arrondi se place dans la partie centrale de la réticulée grise (voy. : fig. 49).

Le faisceau central de la calotte qui n'existe que dans la moitié supérieure du bulbe est obliquement descendant en avant et en dedans. Au niveau du pôle supérieur de l'olive bulbaire, il est situé entre le faisceau tecto-spinal et le faisceau spino-thalamique; au niveau de son pôle inférieur, il est presque horizontal et très réduit, il se place très près de l'olive contre laquelle il est adossé; ses fibres pénètrent l'olive par sa convexité. Toutes les fibres du faisceau central de la calotte restent du même côté (voy. : fig. 49).

3° ***Faisceau de Schütz.*** — C'est un faisceau végétatif d'association. Il naît : *a)* à la périphérie de la couche optique au niveau des formations circulaires et compactes hyperchromiques; *b)* dans les formations végétatives de la région hypothalamique; *c)* et dans les noyaux du champ de Forel. Il se termine dans le bulbe; c'est une *voie d'association thalamo-* et *sous-thalamo-bulbaire,* compacte et disposée en un faisceau bien net dans les deux étages supérieurs du tronc cérébral (pédoncule et protubérance), éparpillée dans le bulbe au voisinage de la tige du calamus et du canal épendymaire; à ce niveau, il se met en connexion avec les noyaux végétatifs des nerfs crâniens; mais la plupart de ses fibres se terminent dans le noyau de l'aile grise; quelques-unes mêmes vont aux cellules de la réticulée grise, au noyau intercalaire de Staderini et au noyau de Roller (voy. : fig. 49).

4° ***Fibres arciformes. Faisceau olivo-cérébelleux de Mingazzini*** (1). — On désigne sous le nom de *fibres arciformes* un ensemble de fibres horizontales à trajet arqué situées dans le bulbe qui tirent leurs origines des noyaux bulbaires; toutes ces fibres s'entrecroisent sur la ligne médiane et aucune n'est directe; elles contribuent donc pour une large part à la formation du raphé médian.

Suivant leur situation nous distinguerons des *fibres arciformes centrales* et des *fibres arciformes périphériques.*

a) Les **fibres arciformes centrales** sont représentées : α) les unes, par la portion d'origine horizontale et arquée du ruban de Reil; β) les autres, par des fibres olivo-cérébelleuses qui constituent le *faisceau olivo-cérébelleux de Mingazzini*; ce faisceau est formé par des fibres qui proviennent de l'olive bulbaire et qui émergent au niveau du *hile* en formant un faisceau compact auquel on donne le nom de *pédoncule de l'olive* (voy. : fig. 47, 48, 49 et 55), quelques fibres naissent également des parolives interne et externe. Le faisceau s'élargit à la sortie de l'olive, puis il se dirige horizontalement en dedans et en arrière; il s'entrecroise sur la ligne médiane avec celui du côté opposé où il s'enchevêtre avec les fibres ascendantes du ruban de Reil médian; finalement il aboutit au corps restiforme et en devenant ascendant il gagne le pédoncule cérébelleux inférieur; avant d'aborder le corps restiforme, les fibres de la *partie moyenne* de ce faisceau traversent la racine descendante du trijumeau alors que les autres fibres passent les unes en avant, les autres en arrière de cette racine, d'où la classification que l'on a adoptée pour les fibres olivo-cérébelleuses en *fibres prétrigéminales, fibres transtrigéminales* et *fibres rétrotrigéminales* (voy. : fig. 55).

Ainsi donc, on trouve dans la substance réticulée du bulbe une zone d'enchevêtrement des fibres blanches du bulbe; les unes verticales, les autres horizontales à trajet antéro-postérieur transversal ou oblique; cette zone est comprise : entre les noyaux gris du plancher du quatrième ventricule en arrière, l'olive et le faisceau pyramidal en avant, le corps restiforme et le faisceau latéral du bulbe latéralement; c'est *la zone d'intrication fibrillaire du bulbe.*

b) Les **fibres arciformes périphériques** cheminent à la périphérie du bulbe et, suivant leur situation, on distingue des *fibres arciformes antérieures* et des *fibres arciformes postérieures.*

---

(1) Anatomiste et neurologue italien (1859-1929).

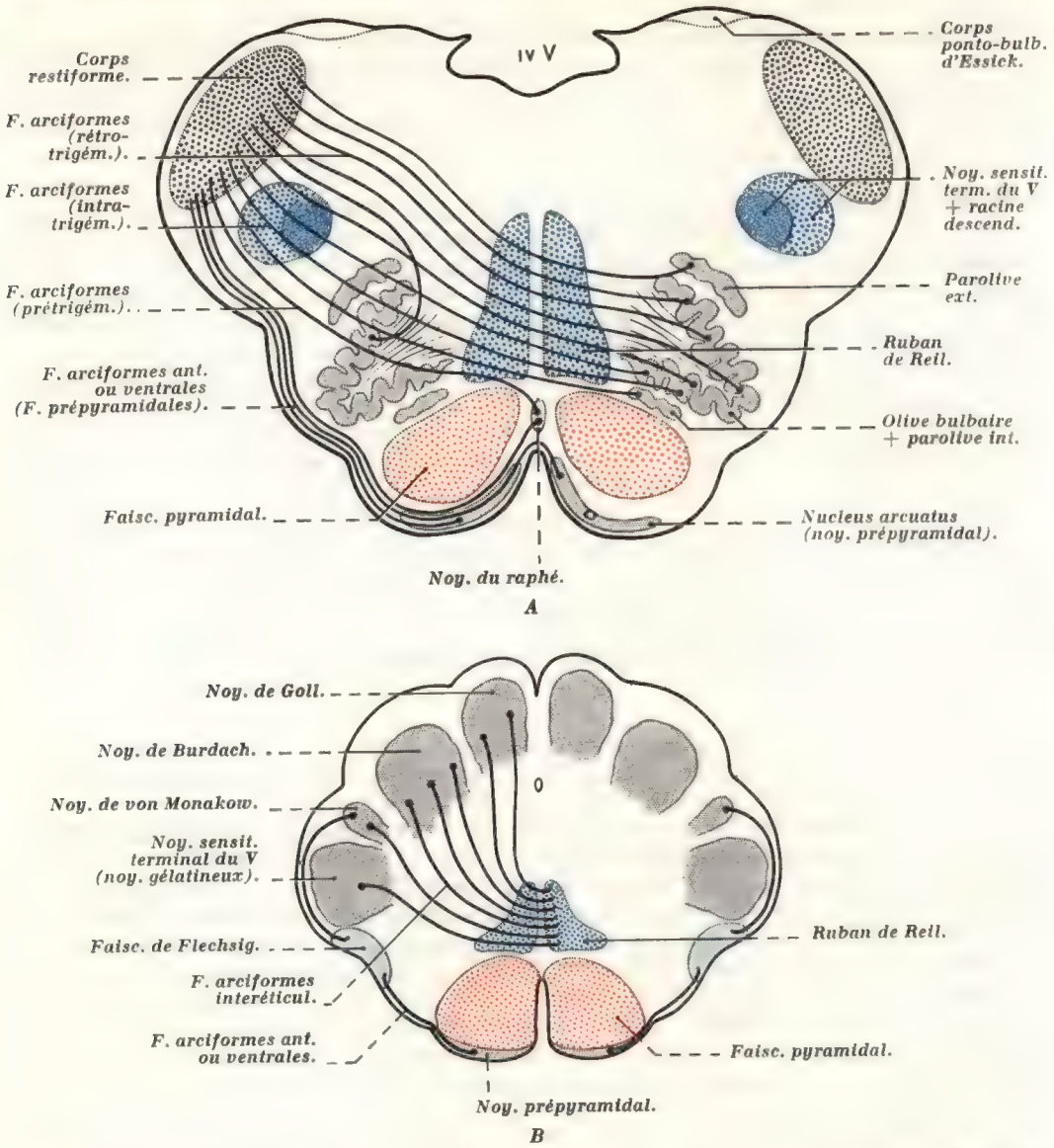

Fig. 55. — *Système des fibres arciformes (fibres arquées) sur une coupe transversale du bulbe passant :*

en *A* : par la partie moyenne de l'olive bulbaire;

en *B* : par la partie inférieure du bulbe, au niveau des noyaux sensitifs de Goll et de Burdach (schématique).

IV V : quatrième ventricule.

α) Les *fibres arciformes antérieures* naissent du noyau arqué et du noyau du raphé; la plupart se dirigent en avant du faisceau pyramidal *(fibres prépyramidales)* où elles apparaissent en relief à la surface du bulbe constituant, au niveau du pôle inférieur de l'olive, les *fibres arciformes* et, au niveau de la face antérieure des pyramides au voisi-

nage du sillon bulbo-protubérantiel, *le ponticule*; quelques-unes passent en arrière du faisceau pyramidal *(fibres rétro-pyramidales)* (voy. : fig. 55).

Contournant l'olive et la parolive interne, elles se dirigent superficiellement vers le corps restiforme où elles continuent leur trajet ascendant dans le pédoncule cérébelleux inférieur (voy. : fig. 55).

β) Les *fibres arciformes postérieures* sont situées dans la région postéro-externe du bulbe, au niveau de la partie superficielle des corps restiforme et juxta-restiforme.

Les unes, très superficielles, naissent du *noyau de von Monakow*; elles se dirigent horizontalement en avant et en dehors puis, se coudant à angle droit, elles changent de direction et montent verticalement, mélangées aux fibres du faisceau de Flechsig, pour atteindre le pédoncule cérébelleux inférieur. Toutes les fibres arciformes précédemment décrites (centrales, antérieures et postérieures) se terminent du côté opposé à leur origine dans le cervelet au niveau de l'écorce cérébelleuse; les fibres qui naissent des parolives interne et externe se terminent pour la plupart dans l'écorce du vermis supérieur où elles représentent un *véritable système paléo-olivaire* en connexion avec le *paléo-cerebellum,* tandis que les autres, nées du noyau arqué, du noyau du raphé et de l'olive bulbaire, se terminent dans l'écorce des hémisphères où elles représentent un véritable *système néo-olivaire* en connexion avec le *néo-cerebellum*; les fibres arciformes étant en quelque sorte un *système d'association bulbo-cérébelleux.*

Les autres naissent en dedans du corps juxta-restiforme des *noyaux vestibulaires* (noyau de Deiters, noyau de Betcherew, noyau dorsal interne); elles font partie des *voies auditives*; ces fibres, très superficielles, sont situées au niveau du plancher du quatrième ventricule; elles se dirigent horizontalement en dedans *(stries acoustiques),* puis, pénétrant dans la profondeur au voisinage de la tige du calamus, elles se croisent sur la ligne médiane avec celles du côté opposé (voy. : *Voies auditives*) (voy. : fig. 272).

4. — TRAJET INTRA-BULBAIRE DES NERFS CRANIENS

Les nerfs crâniens qui trouvent leur origine *somato-motrice* et *parasympathique* dans des noyaux bulbaires sont : le nerf grand hypoglosse dont le noyau est situé sous l'aile blanche interne, le glosso-pharyngien et le pneumogastrique dont le noyau d'origine est représenté par le noyau ambigu (noyau somato-moteur ou ventral du IX et du X) situé en pleine réticulée grise et le spinal bulbaire dont le noyau moteur est le noyau vago-spinal (noyau laryngé) (voy. : fig. 50).

Le trajet intra-bulbaire du *nerf grand hypoglosse* est oblique en avant et en dehors, légèrement arqué à convexité tournée vers le raphé médian du bulbe; ses fibres, directes, sont étagées sur toute la hauteur de leur noyau d'origine; elles passent entre la parolive interne en dedans et l'olive bulbaire en dehors; elles émergent par plusieurs petits filets radiculaires étagés (de 10 à 12 en moyenne) au niveau du sillon préolivaire (voy. : fig. 42, 43 et 56).

Le trajet intra-bulbaire des fibres motrices des *nerfs glosso-pharyngien* et *pneumogastrique* est identique pour chacun d'eux; leurs fibres se dirigent tout d'abord en arrière en pleine réticulée grise, puis à mi-chemin entre le noyau ambigu (noyau ventral du IX et du X) et le plancher du quatrième ventricule, elles se coudent à angle aigu; elles se dirigent ensuite en sens inverse, c'est-à-dire en avant et en dehors; elles traversent la réticulée grise, la racine descendante du trijumeau, puis elles émergent à la face antérieure du bulbe au niveau du sillon des nerfs mixtes (voy. : fig. 42, 43 et 56).

Dans la deuxième partie de leur trajet, elles s'accolent aux fibres sensitives de ces nerfs qui suivent un trajet rétrograde, ainsi qu'aux fibres végétatives.

Les fibres du *spinal bulbaire,* issues du noyau laryngé, se dirigent obliquement en avant et en dehors dans la réticulée grise du bulbe en suivant le même trajet que la deuxième partie de la portion intra-axiale du IX et du X, qui est sus-jacente au nerf spinal.

Les nerfs crâniens dont les *terminaisons sensitives* se font dans des noyaux bulbaires sont : *a)* le *glosso-pharyngien* et le *pneumogastrique*; leurs racines sensitives se terminent

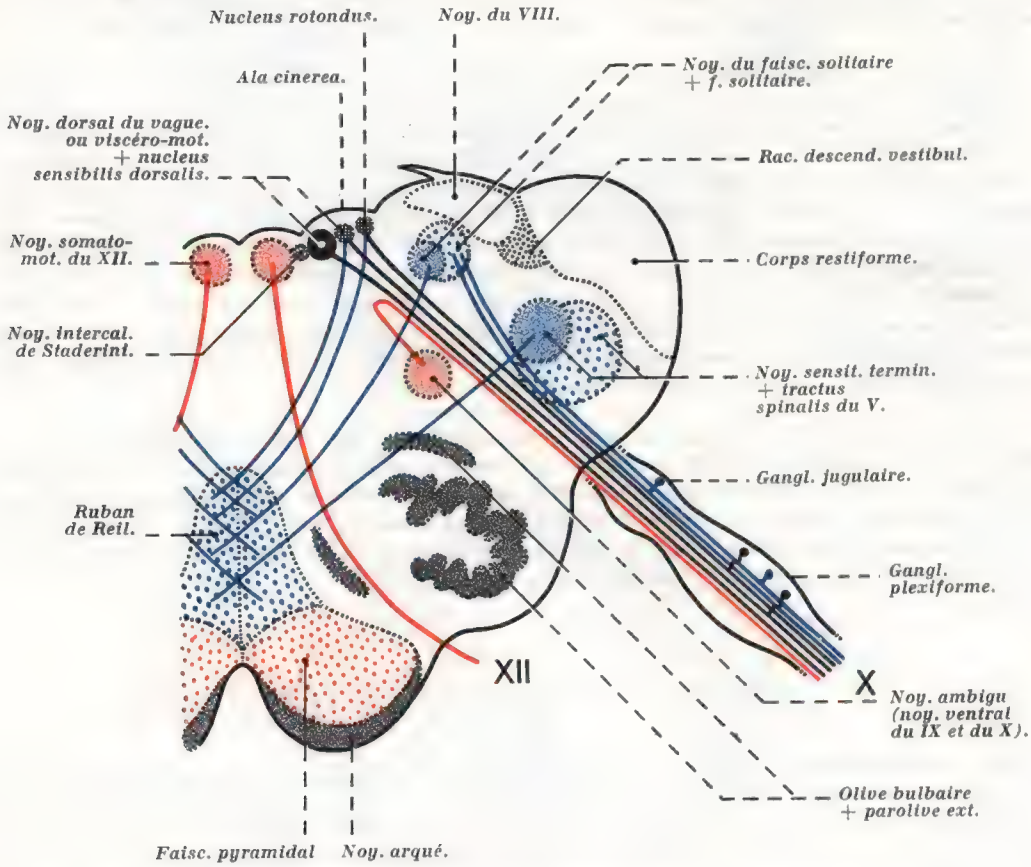

FIG. 56. — *Noyaux bulbaires des nerfs pneumogastrique et grand hypoglosse. Systématisation et trajet intra-bulbaire de leurs fibres* (schématique).
En rouge, fibres et voies motrices; *en bleu,* fibres et voies sensitives; *en noir,* fibres végétatives (parasympathique crânien).

dans le noyau du faisceau solitaire *(nucleus solitarius)* situé sous le versant externe de l'aile grise; *b)* et le *trijumeau* dont la *racine descendante* se termine dans le noyau gélatineux de Rolando (voy. : fig. 385).

Les *fibres parasympathiques* du glosso-pharyngien et du pneumogastrique suivent le même trajet intra-bulbaire que les axones moteurs et sensitifs de ces nerfs (pour plus de détails, voyez ces nerfs).

PROTUBÉRANCE ANNULAIRE

La protubérance annulaire, ou *pont de Varole,* représente la partie moyenne, épaissie, du tronc cérébral, disposée sous la forme d'une éminence quadrangulaire comprise entre le bulbe rachidien en bas et les pédoncules cérébraux ou mésencéphale en haut.

Latéralement, la protubérance annulaire se continue par les *pédoncules cérébelleux moyens* ou *bras du pont (brachium pontis)* qui la mettent en connexion avec le cervelet. Varole l'avait comparée à un pont jeté sur une rivière par suite de la disposition de ses fibres antérieures, transversales *(fibres ponto-cérébelleuses),* sous lesquelles passeraient, comme plusieurs bras de fleuve, les faisceaux de fibres qui constituent les voies longues, descendantes et ascendantes (voie pyramidale et ruban de Reil), et qui vont du bulbe aux pédoncules cérébraux ou vice versa, d'où le nom de *pont de Varole* (1) qu'on lui donne encore.

Son développement est proportionnel à celui des hémisphères cérébelleux.

SITUATION. — La protubérance annulaire est située dans la *loge cérébelleuse* ou *loge cérébrale inférieure,* en arrière de la gouttière basilaire sur laquelle elle repose, en avant du cervelet, dont elle est séparée par le quatrième ventricule, au-dessus du bulbe rachidien et au-dessous des pédoncules cérébraux; latéralement, elle est encadrée par les deux pédoncules cérébelleux moyens.

FORME. — La protubérance annulaire présente l'aspect d'un cuboïde irrégulier, dont les faces supérieure et inférieure représenteraient le plan de séparation compris entre le pont de Varole, d'une part, les pédoncules cérébraux et le bulbe rachidien, d'autre part, les faces latérales étant représentées par les plans de section correspondant à l'origine des pédoncules cérébelleux moyens; ces plans sagittaux passent un peu en dehors de l'émergence des nerfs trijumeaux.

DIMENSIONS. — Ses *dimensions* sont les suivantes : a) *hauteur,* 3 centimètres en moyenne; b) *largeur,* prise un peu en dehors des origines apparentes des nerfs trijumeaux, 4 centimètres; c) *diamètre antéro-postérieur,* 2 cm 1/2.

DIRECTION. — Envisagée dans le *sens vertical,* la protubérance annulaire est beaucoup moins inclinée sur le bulbe que ce dernier ne l'est par rapport à la moelle; sa *direction* se rapproche beaucoup de la verticale; son *axe vertical* fait avec l'horizontale un angle d'environ 80 degrés.

Envisagé dans le *sens transversal,* l'axe de la protubérance annulaire *(axe transversal)* est légèrement cintré, à convexité antérieure.

---

(1) Anatomiste italien (1543-1575).

CONFIGURATION EXTÉRIEURE ET RAPPORTS

Etant donné sa forme et ses connexions avec les pédoncules cérébraux et le bulbe, nous lui décrirons seulement *quatre faces* qui sont, par suite de leur situation : a) *une antérieure*; b) *une postérieure*; c) et *deux latérales*.

1° ***Face antérieure.*** — La face antérieure de la protubérance annulaire est saillante en avant et, en tout point, elle dépasse en avant la face antérieure du bulbe et des pédoncules cérébraux.

Elle est convexe dans le sens transversal, ainsi que dans le sens vertical.

Sur la ligne médiane, elle présente une gouttière qui va en s'évasant de bas en haut, à laquelle on donne le nom de *gouttière protubérantielle médiane* ou de *gouttière basilaire*; elle loge le *tronc basilaire* formé par la réunion des deux artères vertébrales (voy. : fig. 57).

De chaque côté du sillon basilaire, on note l'existence de deux saillies longitudinales et parallèles; ce sont les *bourrelets pyramidaux*; ceux-ci sont dus au passage des fibres des faisceaux pyramidaux qui soulèvent au-devant d'eux les fibres transversales de la protubérance (fibres ponto-cérébelleuses).

Les bourrelets pyramidaux contribuent donc à déterminer par leur saillie antérieure le sillon basilaire qu'ils bordent de chaque côté comme un fossé dont les bords apparaîtraient en relief sur le plan du sol; aussi le sillon basilaire ne doit pas être considéré comme un sillon vasculaire malgré son rapport immédiat avec le tronc basilaire.

En dehors des bourrelets pyramidaux, la face antérieure du pont de Varole se continue sans ligne de démarcation bien nette avec celle des pédoncules cérébelleux moyens, mais elle diminue progressivement de hauteur; elle présente à ce niveau et dans sa partie la plus externe l'*origine apparente du nerf trijumeau* (V^e^ paire) qui naît par *deux racines* : *a)* une grosse racine, externe ou *racine sensitive*; *b)* et une petite racine, interne ou *racine motrice*. L'émergence du nerf se fait à l'union du tiers supérieur et des deux tiers inférieurs du pont, au niveau d'un étroit sillon transversal, très court, mais toujours bien marqué, le *sulcus trigemini* (voy. : fig. 43); fréquemment un petit pont de substance blanche, tendu entre les lèvres du sillon, sépare les deux racines entre elles : c'est la *bandelette de Sœmmering* ou *lingula de Wrisberg* (voy. : fig. 57).

Toute la face antérieure de la protubérance annulaire est parcourue par de minuscules sillons transversaux déterminés par les faisceaux antérieurs des fibres blanches transversales qui parcourent la protubérance d'un pédoncule à l'autre comme une chevelure à raie médiane dont les touffes latérales de cheveux se rassembleraient sur les pédoncules cérébelleux moyens. Parmi ces fibres transversales protubérantielles antérieures, quelques-unes forment un faisceau qui abandonne la direction transversale vers la partie moyenne de la protubérance, un peu en dehors des bourrelets pyramidaux, puis, prenant un trajet curviligne concave en dedans, elles se dirigent en bas et en arrière pour se perdre sur la protubérance un peu au-dessus de la fossette sus-olivaire du bulbe; elles constituent sur la face antérieure du pont, un faisceau arciforme en relief, assujetti à de nombreuses variations que l'on désigne sous le nom de *faisceau oblique de la protubérance* (voy. : fig. 57).

La face antérieure de la protubérance est en rapport direct avec le *tronc basilaire* et ses branches collatérales qui sont : les artères protubérantielles, les artères de la fossette latérale du bulbe, les artères cérébello-labyrinthiques et les artères cérébelleuses supérieures; ces dernières naissent des faces latérales du tronc, très près de sa terminaison,

sus-jacentes au bourrelet protubérantiel, elles suivent un trajet sensiblement parallèle à ce dernier.

Par l'intermédiaire de ce *plan artériel* compris dans l'*espace sous-arachnoïdien* ou plus exactement dans la *citerne pontique (cisterna pontis)* (voy. : fig. 88), cette face entre en rapport avec la *dure-mère* qui la sépare de l'apophyse basilaire (gouttière basilaire) sur laquelle repose la protubérance au niveau de sa moitié supérieure, ainsi qu'avec le plexus basilaire de Virchow et le sinus sphénoïdal transverse ou sinus de Littré, tous éléments compris dans l'épaisseur de la dure-mère (voy. : *Sinus de la dure-mère*, tome III, fascicule II).

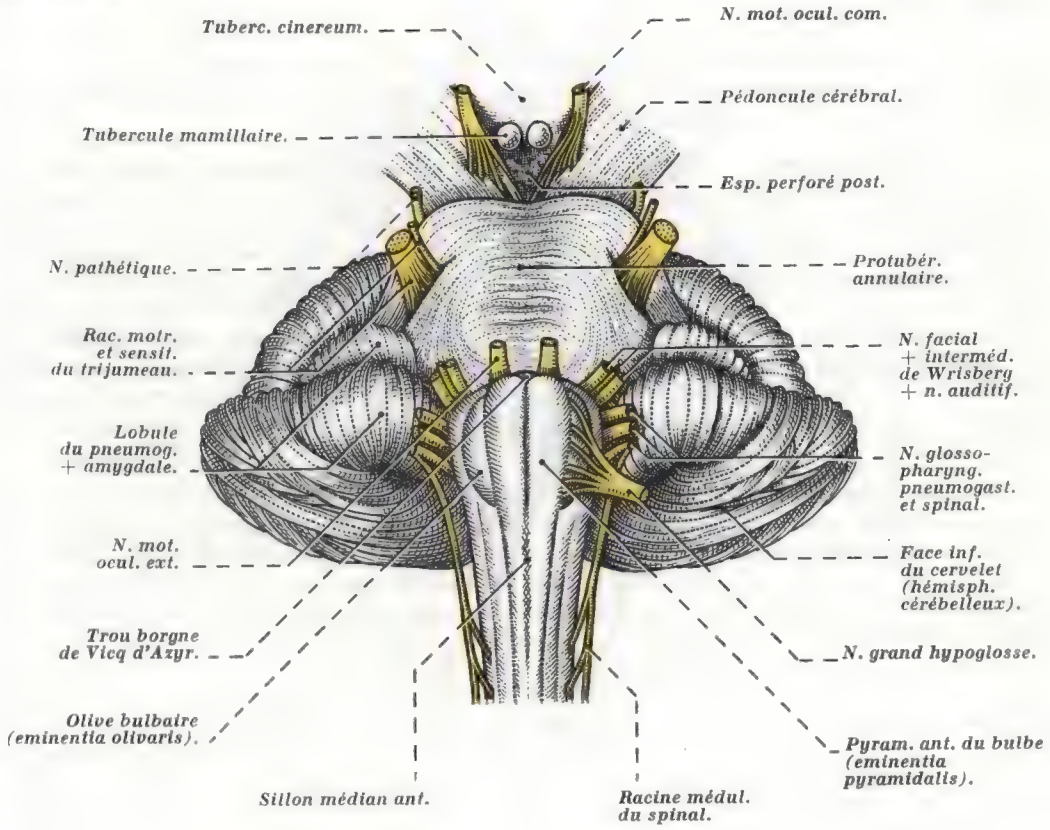

FIG. 57. — *Tronc cérébral et cervelet, vue antérieure.*

Latéralement, elle entre en rapport avec le versant postérieur du sommet du rocher, ainsi qu'avec le sinus pétreux inférieur compris dans la suture pétro-occipitale.

Au niveau de sa partie la plus externe, la face antérieure du pont, prolongée par celle du *brachium pontis*, correspond à une région dite de l'*angle ponto-cérébelleux*; de bas en haut, deux faisceaux nerveux s'y détachent du névraxe, ce sont : *a)* le *paquet acoustico-facial* qui comprend de dedans en dehors le nerf facial, l'intermédiaire de Wrisberg et le nerf auditif; il se dirige obliquement vers le conduit auditif interne dans lequel il s'engage accompagné de l'artère auditive interne; *b)* et le *nerf trijumeau* constitué par deux racines, qui sont : racine motrice en dedans, racine sensitive en dehors; il se dirige vers l'arête supérieure du rocher qu'il croise au niveau de l'incisure trigéminale de Gruber (voy. : fig. 57).

Sur un plan plus externe à ces trois nerfs et à la jonction du pédoncule cérébelleux moyen avec le cervelet, apparaissent, de bas en haut, la corne d'abondance et les plexus choroïdes du quatrième ventricule au niveau du *recessus lateralis* et le flocculus (pour plus de détails, voy. : *Angle ponto-cérébelleux*) (voy. : fig. 86).

Supérieurement, et en rapport éloigné avec la face antérieure de la protubérance annulaire, signalons le nerf pathétique qui, après avoir surcroisé le bord supérieur du *brachium pontis*, va s'engager dans la paroi externe du sinus caverneux (voy. : fig. 57).

Inférieurement, le nerf moteur oculaire externe, détaché du sillon bulbo-protubérantiel, s'engage au-dessus de la pointe du rocher dans le *canal de Dorello* (voy. : *Nerf moteur oculaire externe*).

La face antérieure de la protubérance annulaire présente des limites bien nettes d'avec le bulbe et les pédoncules cérébraux; elles sont représentées par les *sillons bulbo-protubérantiel* et *pédonculo-protubérantiel.*

Sillon bulbo-protubérantiel. — Au niveau du sillon bulbo-protubérantiel *(sillon protubérantiel inférieur)*, la protubérance répond au bulbe et déborde toujours en avant la face antérieure du bulbe comme le ferait un auvent. Ce sillon est irrégulier, il présente de nombreuses formations, qui sont : en allant de la ligne médiane vers la périphérie : *a)* une dépression triangulaire située entre les saillies des deux pyramides; c'est le *trou borgne de Vicq d'Azyr*, seule zone libre et apparente de la face inférieure de la protubérance annulaire; *b)* puis l'émergence du nerf moteur oculaire externe *(nervus abducens)* qui se situe immédiatement au-dessus de la saillie de la pyramide bulbaire *(eminentia pyramidalis)*; *c)* la *fossette sus-olivaire* d'où émerge le *facial* et l'*intermédiaire de Wrisberg*; *d)* enfin, la *fossette latérale du bulbe* et l'émergence du *nerf auditif* (voy. : *Bulbe rachidien*) (voy. : fig. 43).

Sillon pédonculo-protubérantiel. — Le sillon pédonculo-protubérantiel *(sillon protubérantiel supérieur)* est situé au-dessus de la protubérance. Il correspond à la limite de celle-ci avec les pédoncules cérébraux; mais tandis que les fibres de la protubérance se dirigent transversalement, celles des pédoncules cérébraux se dirigent obliquement en haut, en avant et en dehors, en revanche les fibres blanches transversales protubérantielles étant condensées à ce niveau forment une sorte de bourrelet qui proémine quelque peu en avant du sillon pour former le *bourrelet protubérantiel.*

Sur la ligne médiane, le bord supérieur du bourrelet protubérantiel, partant le sillon protubérantiel supérieur, présente une petite échancrure en dos d'âne, seule partie visible de la face supérieure de la protubérance; c'est l'*échancrure protubérantielle supérieure*, qui répond à l'angle de divergence des deux pédoncules cérébraux, c'est-à-dire à l'angle inférieur du losange opto-pédonculaire et plus spécialement au sommet de l'espace perforé postérieur; rappelons que c'est aussi à ce niveau que le tronc basilaire se bifurque en T en donnant ses deux branches terminales, les artères cérébrales postérieures (voy. : fig. 105).

Peu profond, mais régulier, le sillon pédonculo-protubérantiel est une sorte d'encoche angulaire à sinus antérieur qui, de part et d'autre de la ligne médiane, présente un aspect curviligne à convexité antérieure et supérieure; il répond aux *pédoncules cérébraux* et, à son extrémité externe, au *nerf pathétique* qui croise le bord supérieur de la protubérance après avoir décrit son trajet circumpédonculaire.

Sur le crâne, le sillon pédonculo-protubérantiel répond au versant postérieur de la selle turcique *(dorsum sellæ)*, ainsi qu'aux apophyses clinoïdes postérieures.

2° ***Face postérieure.*** — La face postérieure de la protubérance annulaire répond au plancher du quatrième ventricule dans sa moitié supérieure (*triangle supérieur* ou *protubérantiel*). Ce triangle à sommet supérieur et à base inférieure, correspondant au petit axe (axe transversal) du losange ventriculaire, est limité latéralement par la divergence des pédoncules cérébelleux supérieurs et aussi par les pédoncules cérébelleux moyens.

Sur la ligne médiane, on observe l'existence d'un sillon longitudinal; c'est la *tige du calamus scriptorius* disposée en fossette à ce niveau pour constituer la *fovea media* (voy. : *Quatrième ventricule*).

De chaque côté de ce sillon, on rencontre un peu au-dessus de la base du triangle protubérantiel une saillie arrondie ou ovalaire appelée *eminentia teres* ou *colliculus facialis*; elle correspond au noyau d'origine du moteur oculaire externe et au genou du facial. En dehors de cette saillie on aperçoit un sillon oblique, le *sulcus limitans* (voy. : *Plancher du quatrième ventricule*) (voy. : fig. 58).

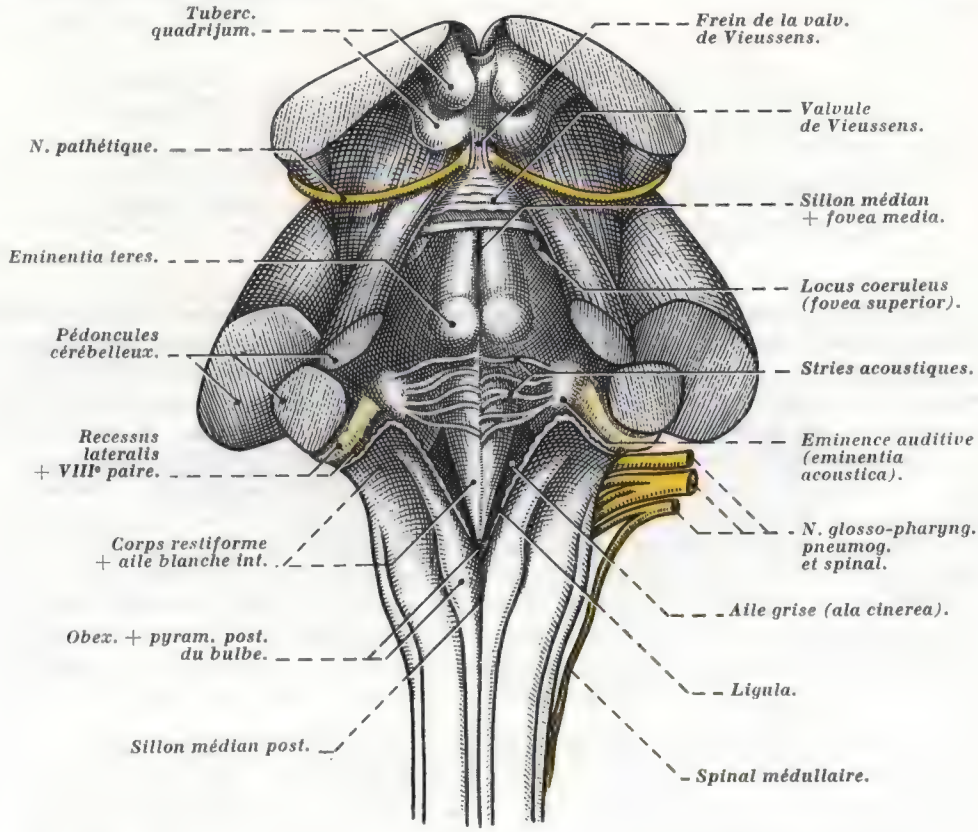

FIG. 58. — *Vue postérieure du tronc cérébral et plancher du quatrième ventricule.*

En dehors du plancher et au voisinage de son angle externe, une saillie toujours bien apparente surmonte l'aile blanche externe : c'est le *tubercule acoustique (eminentia acoustica)* avec la zone vestibulaire qui correspond au noyau de la huitième paire (voy. : fig. 58).

Au-dessus du tubercule acoustique et cachée en partie par le pédoncule cérébelleux supérieur on constate l'existence d'une fossette : c'est la *fovea superior* qui correspond à l'origine du noyau masticateur, d'où son nom de *fovea trigemini*.

Du sillon médian émergent la ou les *stries acoustiques ascendantes*; elles traversent en oblique, de bas en haut et de dedans en dehors, le plancher du quatrième ventricule.

Par l'intermédiaire du plancher du quatrième ventricule, la protubérance entre en rapport, en arrière, avec les pédoncules cérébelleux supérieurs et, dans l'angle d'écartement formé par ceux-ci, avec la valvule de Vieussens, ainsi qu'avec la face antérieure du cervelet (pour plus de détails, voy. : *Quatrième ventricule*) (voy. : fig. 58).

3° **Faces latérales.** — Les faces latérales du pont font suite aux *pédoncules cérébelleux moyen*; sans ligne de démarcation nette, ceux-ci diminuent progressivement de volume en même temps qu'ils subissent un mouvement de torsion d'arrière en avant et de haut en bas.

Ce mouvement de torsion est peu apparent, il se traduit extérieurement par le fait que les fibres antérieures protubérantielles marquées par de nombreux mais fins sillons se dirigent sur les pédoncules cérébelleux moyens, les supérieures sur le versant antérieur du pédoncule, les moyennes et les inférieures sur le versant inférieur de ce même pédoncule.

CONSTITUTION ANATOMIQUE ET STRUCTURE DE LA PROTUBÉRANCE ANNULAIRE

La protubérance annulaire représente l'*étage moyen* ou *intermédiaire* du tronc cérébral.

Sur une *coupe transversale* de la protubérance annulaire, on remarque que celle-ci est constituée par *deux* parties inégales : *a)* une *partie ventrale,* la plus volumineuse, le *pied,* formée presque exclusivement de fibres blanches : les unes, transversales, allant aux pédoncules cérébelleux moyens; les autres, verticales, représentant la voie motrice; mais présentant également de très nombreux noyaux gris : ce sont les *noyaux du pont*; *b)* et une *partie dorsale,* la *calotte,* formée de fibres longitudinales surtout périphériques et de noyaux gris; elle comprend la voie sensitive et les noyaux des nerfs crâniens (moteur oculaire externe, facial, auditif, trijumeau); la calotte renferme également la bandelette longitudinale postérieure et le faisceau central de la calotte, ainsi qu'une formation spéciale annexée aux voies auditives, le corps trapézoïde *(corpus trapezoides)* qui est un assemblage de fibres et de noyaux. Une telle disposition se retrouve également au niveau du pédoncule cérébral avec sa subdivision en *pied* et *calotte*; à remarquer que, pendant toute la traversée du tronc cérébral, la voie motrice est antérieure, la voie sensitive est postérieure.

La constitution anatomique de la protubérance annulaire est, comme celle du bulbe, commandée en partie par certaines modifications anatomiques : *trois faits anatomiques* importants sont à retenir dans la structure de la protubérance annulaire, ce sont : *a)* la *diminution progressive* de bas en haut du quatrième ventricule qui devient de plus en plus étroit avec formation des pédoncules cérébelleux supérieurs; *b)* l'*apparition* d'un très grand nombre de *fibres transversales* dans le pied du pédoncule tendues entre le pont et les deux hémisphères cérébelleux, fibres qui entraînent une dissociation des fascicules de la voie pyramidale; *c)* et la *présence de nerfs crâniens* dont les fibres traversent les pédoncules d'arrière en avant, tels que le moteur oculaire externe et le facial.

D'autre part, le passage des fibres ponto-cérébelleuses dans le pied des pédoncules amène le refoulement vers la partie centrale du faisceau latéral du bulbe.

Nous étudierons successivement les noyaux gris protubérantiels, la systématisation des fibres blanches de la protubérance annulaire (faisceaux blancs) et le trajet des nerfs crâniens intra-protubérantiels.

NOYAUX GRIS DE LA PROTUBÉRANCE ANNULAIRE. — Les noyaux gris de la protubérance sont comme ceux que nous avons décrits dans le bulbe rachidien.

1° Les uns propres à la protubérance annulaire qui représentent autant de formations grises nouvelles dans le pont de Varole; ce sont :

— les noyaux du pont ou noyaux protubérantiels;
— les noyaux de Klossowsky;
— l'olive supérieure ou protubérantielle et l'olive accessoire;
— le noyau du ruban de Reil ou noyau latéral du pont;
— le noyau du corps trapézoïde;
— le noyau central supérieur;
— le noyau central inférieur;
— et le locus cœruleus.

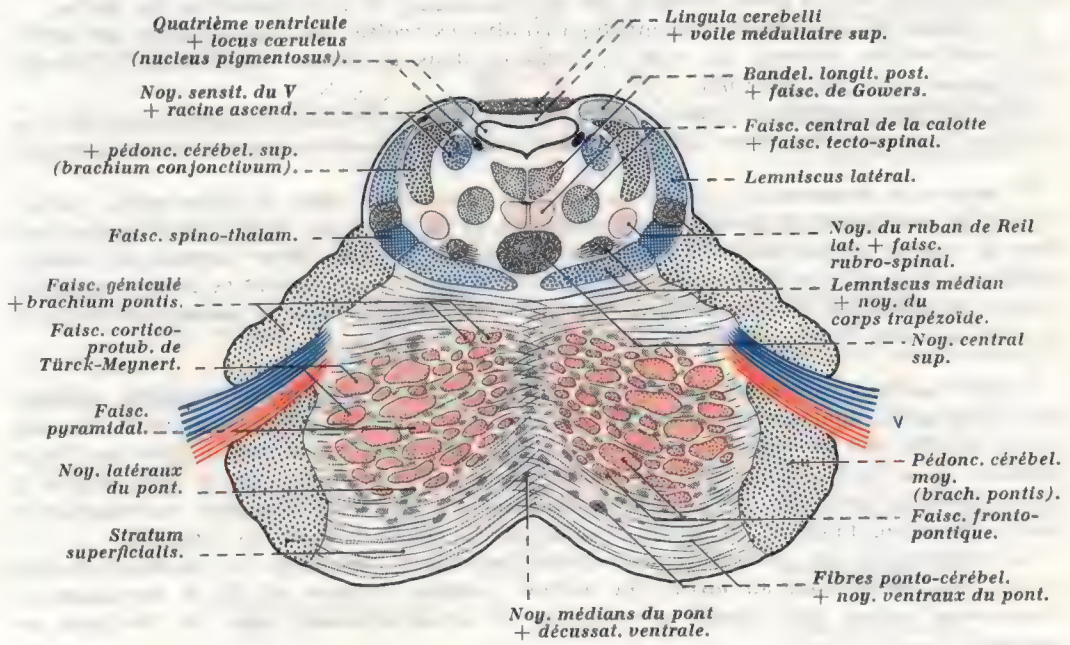

Fig. 59. — *Coupe transversale de la protubérance annulaire passant à l'union du tiers inférieur et des deux tiers supérieurs (région de l'émergence du nerf trijumeau); segment inférieur de la coupe* (schématique).

Le *nucleus intercalatus* ainsi que le *noyau paramédian dorsal,* sont plus spécialement des noyaux bulbaires, mais ils se replongent dans la région protubérantielle inférieure.

2° Les autres représentent les noyaux des nerfs crâniens : a) *noyaux moteurs,* qui sont ceux des nerfs suivants : moteur oculaire externe, facial, trijumeau avec son noyau masticateur; b) *noyaux de terminaison sensitive* ou *sensorielle,* tels que le noyau de terminaison sensitive du trijumeau ou noyau gélatineux de Rolando et les noyaux du nerf auditif; c) et trois *noyaux végétatifs* : le noyau salivaire supérieur ou salivaire pontique annexé au VII *bis,* le noyau lacrymo-muco-nasal annexé au facial et le noyau du locus cœruleus ou noyau végétatif du V.

Ces formations nucléaires sont semblables à celles du bulbe, car elles représentent la prolongation vers l'encéphale des colonnes cellulaires de la moelle et du bulbe (voy. : fig. 46).

I. — NOYAUX GRIS PROPRES A LA PROTUBÉRANCE ANNULAIRE

1° **Noyaux du pont.** — Les *noyaux du pont* ou *noyaux pontiques* sont très nombreux, mais d'inégale grosseur; ils sont constitués soit par des masses arrondies ou ovalaires à grand axe transversal de coloration gris foncé, soit par de simples îlots cellulaires; on les rencontre dans toute l'épaisseur du pied de la protubérance où ils sont disséminés dans les espaces interfasciculaires laissés entre les fibres blanches protubérantielles.

Les plus volumineux sont situés en avant du faisceau pyramidal où ils représentent la continuation vers le tronc cérébral des noyaux arqués ou prépyramidaux du bulbe.

Des cellules de ces noyaux partent des cylindraxes croisés qui passent dans les pédoncules cérébelleux moyens, ils vont se terminer dans le cortex cérébelleux de chaque hémisphère (voy. : fig. 61 et 62).

A ces noyaux aboutissent également des fibres d'origine corticale cérébrale (voie cortico-pontique) que nous étudierons ultérieurement (voy. : *Voie motrice accessoire* ou *indirecte*).

2° **Noyaux de Klossowsky.** — Les noyaux de Klossowsky sont de minuscules noyaux situés à la jonction de la protubérance annulaire et du *brachium pontis*. Ils n'existent que dans la région protubérantielle inférieure et on doit les considérer comme des noyaux erratiques du pont. Les fibres nerveuses du nerf vestibulaire traversent ce groupe nucléaire d'avant en arrière et de dehors en dedans; ils n'atteignent jamais la racine cochléaire de la huitième paire (voy. : fig. 62).

3° **Olive supérieure ou protubérantielle.** — L'olive supérieure ou protubérantielle présente les plus grandes analogies avec l'olive bulbaire dont elle a la même structure; c'est une mince lamelle lisse et régulière de substance grise, beaucoup moins développée que l'olive bulbaire, ayant tout au plus un demi-centimètre de hauteur; elle occupe le tiers moyen de la protubérance annulaire où elle est profondément située dans la calotte en avant et en dedans du noyau du facial, en arrière et en dehors du ruban de Reil (voy. : fig. 61).

Les cylindraxes qui partent de ces cellules fusionnent : les unes avec le ruban de Reil latéral, les autres vont au noyau du moteur oculaire externe où ils se terminent en s'arborisant autour des cellules motrices de ce noyau, formant ainsi un véritable arc réflexe.

Sur une *coupe transversale* de la protubérance annulaire elle apparaît entre les fibres intra-bulbaires des deux nerfs moteur oculaire externe et facial (voy. : fig. 65).

4° **Noyau du ruban de Reil ou noyau latéral du pont.** — Le noyau du ruban de Reil ou noyau latéral du pont est un groupement de substance grise mal délimitée; il est constitué dans le tiers supérieur de la protubérance par une traînée de petits amas de substance grise qui prolongent en haut et en dehors l'olive protubérantielle dans la calotte. Sur une *coupe frontale*, ce noyau présente un aspect moniliforme; d'autre part, il va en diminuant d'épaisseur de bas en haut.

Sur une *coupe transversale*, on l'observe superficiellement à l'union des deux rubans de Reil latéral et médian, en dehors du corps trapézoïde, d'où son nom de *noyau latéral du pont* (voy. : fig. 64).

5° **Noyau du corps trapézoïde.** — Le noyau du corps trapézoïde est un noyau peu volumineux constitué par une masse de substance grise située un peu en avant et en dedans de l'olive protubérantielle; ce noyau est en partie traversé par les fibres nerveuses transversales qui constituent le corps trapézoïde (voy. : *Voies acoustiques*); un certain nombre des fibres du corps trapézoïde s'arrêtent à ce noyau qui représente un relais dans la voie acoustique centrale (voy. : fig. 59).

Ce noyau est quelquefois divisé en *deux* noyaux secondaires : l'un interne, le *noyau trapézoïde médial*; l'autre externe, le *noyau trapézoïde latéral*; unis entre eux par une traînée de substance grise; quoi qu'il en soit, le noyau du corps trapézoïde donne l'aspect d'un enchevêtrement de fibres blanches transversales et d'amas plus ou moins irréguliers de substance grise.

Les éléments cellulaires qui sont situés dans ce noyau sont remarquables par leur forme,

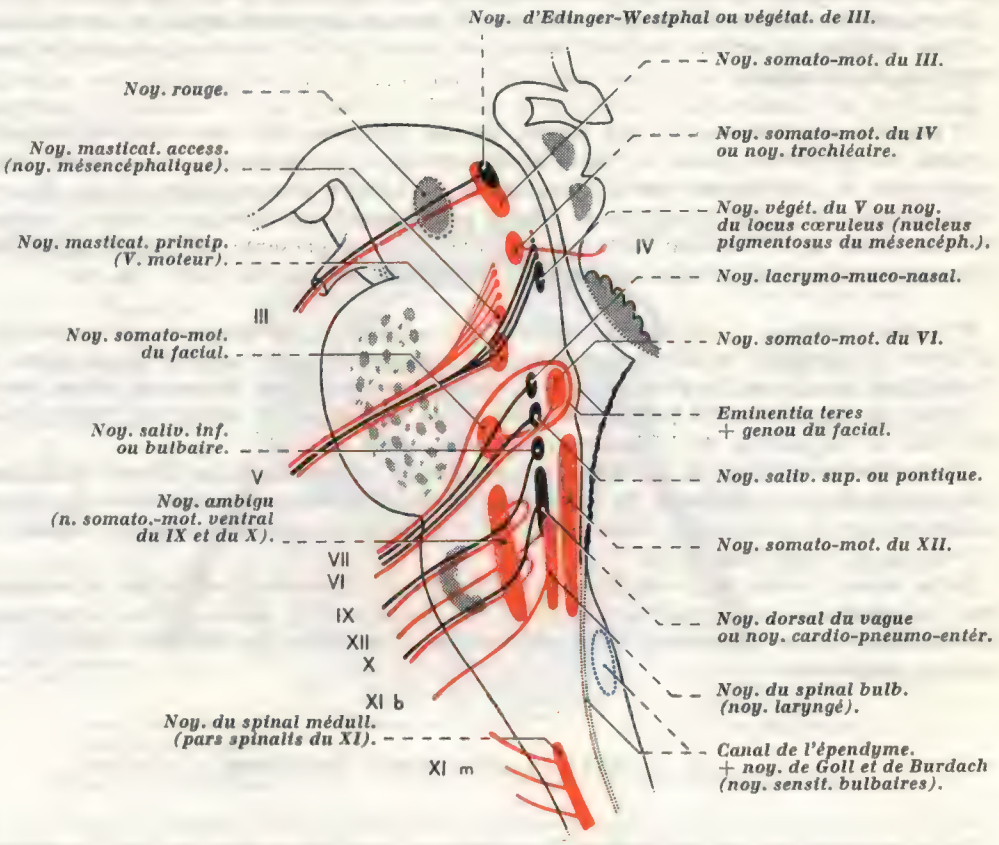

FIG. 60. — *Noyaux somato-moteurs* (en rouge) *et végétatifs* (en noir) *des nerfs crâniens sur une vue latérale du tronc cérébral (trajet intra-axial de leurs fibres)* (schématique).

Les chiffres romains indiquent l'émergence des nerfs crâniens.

leur volume et surtout par le type synaptique qu'ils offrent avec la terminaison des fibres du corps trapézoïde.

Les cellules du corps trapézoïde sont généralement de forme ovoïde, unipolaire; les fibres nerveuses toujours volumineuses venues du corps trapézoïde se ramifient autour de ces cellules en formant de gros prolongements disposés en forme de *coupe* ou de *calice* autour de la cellule avec laquelle ils se mettent en connexion; on désigne ces formations sous le nom de *calices de Held* (1), du nom de l'auteur qui les a décrites pour la première fois en 1892.

(1) Histologiste allemand de la fin du XIXe siècle.

6° **Noyau central supérieur.** — Le noyau central supérieur ou noyau central de la calotte protubérantielle est unique et médian du fait que les éléments de substance grise qui le constituent des deux côtés s'adossent sur la ligne médiane; il est profondément situé dans la calotte protubérantielle. Il entre en rapport : *a) en avant,* avec le ruban de Reil médian et le faisceau géniculé qui le séparent du pied de la protubérance; *b) en arrière,* le faisceau tecto-spinal le sépare de la bandelette longitudinale postérieure; *c) en haut,* il atteint la jonction des deux pédoncules cérébelleux supérieurs (voy. : fig. 61).

Ce noyau se continue en bas par deux petits noyaux aberrants situés de chaque côté de la ligne médiane en arrière du bord interne du ruban de Reil médian : ce sont *les noyaux réticulés de la calotte.*

7° **Noyau central inférieur.** — Le noyau central inférieur est situé immédiatement au-dessous du précédent; mais, à l'inverse de celui-ci, il est bilatéral; il est séparé de son homonyme du côté opposé par la décussation cochléaire intermédiaire et par de minuscules noyaux du raphé. Il occupe la région protubérantielle inférieure entre le ruban de Reil en avant et le faisceau tecto-spinal en arrière; il présente un aspect aplati transversalement et sa face externe est flanquée de noyaux accessoires (voy. : fig. 62).

8° **Locus cœruleus.** — Le *locus cœruleus,* ou *substance ferrugineuse,* est constitué par un amas de substance grise de coloration brun foncé, disposée sous la forme d'une lame discontinue au niveau du plancher du quatrième ventricule, en dehors du sillon limitant.

Caché en partie sous le pédoncule cérébelleux supérieur, il atteint en haut le niveau du frein de la valvule de Vieussens (voy. : fig. 59 et 61).

Il est situé en dedans de la racine ascendante du trijumeau et en dehors de la bandelette longitudinale postérieure. Sa coloration est due à la richesse pigmentaire des éléments cellulaires qui le composent. Une partie de ces éléments cellulaires est en relation avec le trijumeau (voyez plus loin).

Enfin, il est à noter qu'il existe sous le plancher du quatrième ventricule de minuscules îlots de substance grise épars au voisinage des noyaux de la région : c'est à ces traînées de substance grise éparses et très réduites que l'on donne le nom de *substance grise sous-épendymaire.*

II. — NOYAUX DES NERFS CRANIENS

Les nerfs crâniens qui présentent leurs *noyaux moteurs* au niveau de la protubérance sont : le moteur oculaire externe, le facial et le trijumeau.

1° ***Noyau du moteur oculaire externe.*** — Le noyau du moteur oculaire externe ou *nucleus abducens* fait suite en haut au noyau du nerf grand hypoglosse; de ce fait, il continue, vers l'encéphale, le groupe cellulaire antéro-interne des cornes antérieures de la moelle.

Il est situé profondément sous le plancher du quatrième ventricule et très près de la ligne médiane au niveau de l'*eminentia teres*; il n'est séparé du plancher que par les fibres du facial qui le contournent à ce niveau en formant le genou du facial (voy. : fig. 60).

Il présente une forme ovoïde et se trouve placé en dehors de la bandelette longitudinale postérieure, laquelle prend du reste de nombreuses connexions avec lui (voy. : fig. 62).

Il est situé également en arrière du noyau du facial, mais à un *niveau supérieur,* de telle façon que, sur des coupes transversales de la protubérance annulaire, il est exceptionnel de rencontrer ces deux noyaux sur la même coupe.

A ce noyau, il faut rattacher un petit *noyau accessoire* dit *noyau de van Gehuchten*

situé un peu en avant et en dehors du noyau principal dans la substance réticulée, à mi-distance entre le noyau du facial et le *nucleus abducens.*

Les fibres motrices qui partent de ces noyaux (noyau oculogyre externe) sont toutes destinées à l'innervation du droit externe de l'œil, muscle abducteur du globe oculaire.

2° ***Noyau moteur du facial.*** — Le noyau moteur du facial présente le prolongement du noyau ambigu auquel il fait suite et dont il est très proche; il représente donc la continuation vers l'encéphale du groupe cellulaire antéro-externe des cornes antérieures de la moelle (voy. : fig. 60).

Il est situé profondément en pleine substance réticulée, assez près toutefois du plancher du quatrième ventricule; il est placé en dedans de la racine descendante du trijumeau

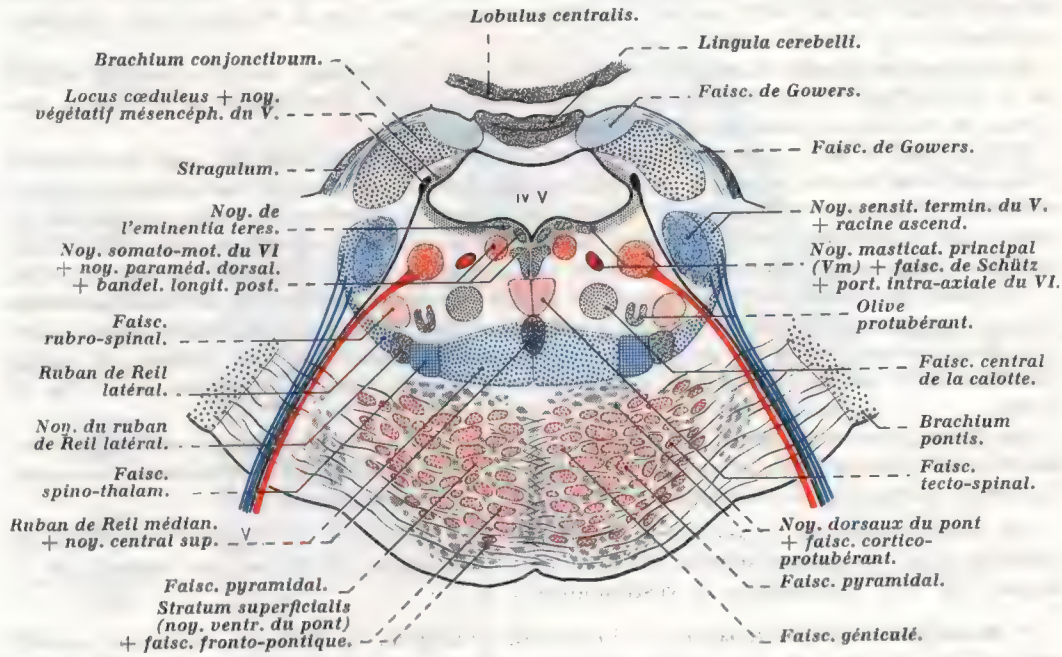

Fig. 61. — *Coupe transversale de la protubérance annulaire passant à sa partie moyenne, au niveau de l'émergence du nerf trijumeau. Trajet intra-axial du nerf trijumeau (V), noyau d'origine et noyau terminal* (demi-schématique).

IV V : quatrième ventricule.

et de la substance gélatineuse de Rolando, en dehors et en arrière de l'olive protubérantielle; en dehors du trajet intra-protubérantiel du moteur oculaire externe; en avant et un peu en dehors du noyau d'origine de ce nerf et en arrière des fibres transversales qui constituent le corps trapézoïde (voy. : fig. 62).

Il présente un aspect ovoïde en forme de gourde allongée d'une longueur d'un demi-centimètre environ; il s'étend en hauteur du sillon bulbo-protubérantiel à l'olive protubérantielle.

Les cellules radiculaires motrices du noyau du facial sont de grandes cellules multipolaires.

Dans ce noyau on distingue *quatre groupes* cellulaires : *a) deux internes* de petite dimension, dont les fibres se distribuent aux muscles du pavillon de l'oreille et au muscle de l'étrier : ce sont les *groupes auriculaires*; *b)* un *externe* allongé, le plus volumineux

des quatre: c'est le *groupe facial inférieur* destiné aux muscles peauciers de la face et du cou; *c)* et un *supérieur,* le moins important de tous, qui semble se détacher du reste du noyau : c'est le *groupe facial supérieur* destiné aux muscles frontal et orbiculaire des paupières.

Le trajet intra-protubérantiel des fibres du nerf présente un dispositif un peu spécial en contournant le noyau du moteur oculaire externe (voy. : plus loin) (voy. : fig. 60 et 65).

3° Noyau moteur du trijumeau ou *noyau masticateur.* — Le noyau masticateur représente la continuation vers l'encéphale du groupe cellulaire antéro-externe de la moelle et, de ce fait, est sus-jacent au noyau du facial. C'est un petit noyau de forme ellipsoïde situé assez profondément dans la calotte protubérantielle, au niveau de la région protubérantielle moyenne, où il est obliquement ascendant de dehors en dedans, de telle façon que les deux noyaux sont plus rapprochés l'un de l'autre à leur extrémité supérieure (voy. : fig. 60 et 63).

Il est placé en arrière et un peu en dehors de l'olive supérieure, entre le faisceau central de la calotte, qui est en dedans, et la racine descendante du trijumeau et le noyau gélatineux de Rolando qui sont en dehors (voy. : fig. 61).

A ce noyau, il faut ajouter un *noyau accessoire* représenté, non pas par un véritable groupement cellulaire, mais par une traînée de cellules éparses qui surmontent le noyau masticateur et qui vont jusqu'à la calotte du pédoncule cérébral où elles se perdent au niveau des tubercules quadrijumeaux dans la substance grise épendymaire; c'est à cette traînée cellulaire que l'on donne le nom de *noyau masticateur accessoire* (voy.: fig. 60 et 63).

Les fibres nerveuses qui proviennent du noyau accessoire descendent verticalement dans la protubérance, où elles se mélangent à celles qui sont issues du noyau masticateur; toutes ces fibres se placent dans leur trajet verticalement descendant en dedans du noyau masticateur où elles constituent la *racine motrice descendante du trijumeau* (voy. : fig. 60 et 64).

Les fibres nerveuses issues des cellules motrices de ces deux noyaux sont toutes destinées, par l'intermédiaire du nerf maxillaire inférieur, aux *muscles masticateurs* (temporal, masséter, ptérygoïdiens interne et externe), d'où sa dénomination.

Les *noyaux sensitifs* ou *sensoriels terminaux* protubérantiels en rapport avec les nerfs crâniens sont : le noyau sensitif terminal du V ou noyau gélatineux de Rolando et les noyaux du VIII (cochléaires et vestibulaires).

1° **Noyau gélatineux de Rolando.** — Le noyau gélatineux de Rolando ou noyau sensitif terminal du V nous est déjà connu, puisqu'il s'étend inférieurement au niveau du bulbe (voy. : *Noyaux gris bulbaires*), il va, depuis la terminaison de la moelle où il fait suite à la substance gélatineuse de Rolando de la corne postérieure jusqu'à la partie moyenne de la protubérance; il se prolonge même jusque dans la calotte du mésencéphale (voy. : fig. 63).

Dans la protubérance annulaire, le noyau gélatineux de Rolando est situé dans la substance réticulée de la calotte protubérantielle en dedans de la racine descendante du trijumeau, en dehors du noyau du facial, en arrière et en dehors de l'olive protubérantielle et du ruban de Reil (voy. : fig. 62).

C'est à ce noyau qu'aboutissent les fibres cellulifuges des cellules sensitives du ganglion de Gasser; mais avant d'aboutir au noyau gélatineux, elles se groupent en dehors de lui, suivent un trajet descendant dans la protubérance et le bulbe où elles constituent la *racine descendante sensitive du trijumeau.*

2° **Noyaux du nerf auditif.** — Le nerf auditif, nerf de la huitième paire (nerf stato-acoustique) se termine au niveau de noyaux gris qui sont différents suivant qu'il s'agit de la racine cochléaire ou de la racine vestibulaire de ce nerf.

Ces noyaux sont du reste à cheval sur le bulbe et sur la protubérance avec une racine cochléaire intra-bulbaire, et une racine vestibulaire tout entière intra-protubérantielle.

a) La *racine cochléaire* pénètre le tronc cérébral dans la partie latérale du sillon bulbo-protubérantiel; elle arrive ainsi au niveau du versant antérieur du corps restiforme et, se dirigeant en dehors et en arrière, se termine dans deux noyaux que les fibres de la racine cochléaire semblent séparer (voy. : fig. 62). Ces deux noyaux appartiennent beaucoup plus au bulbe qu'à la protubérance; ce sont : le *noyau acoustique antérieur* ou *noyau*

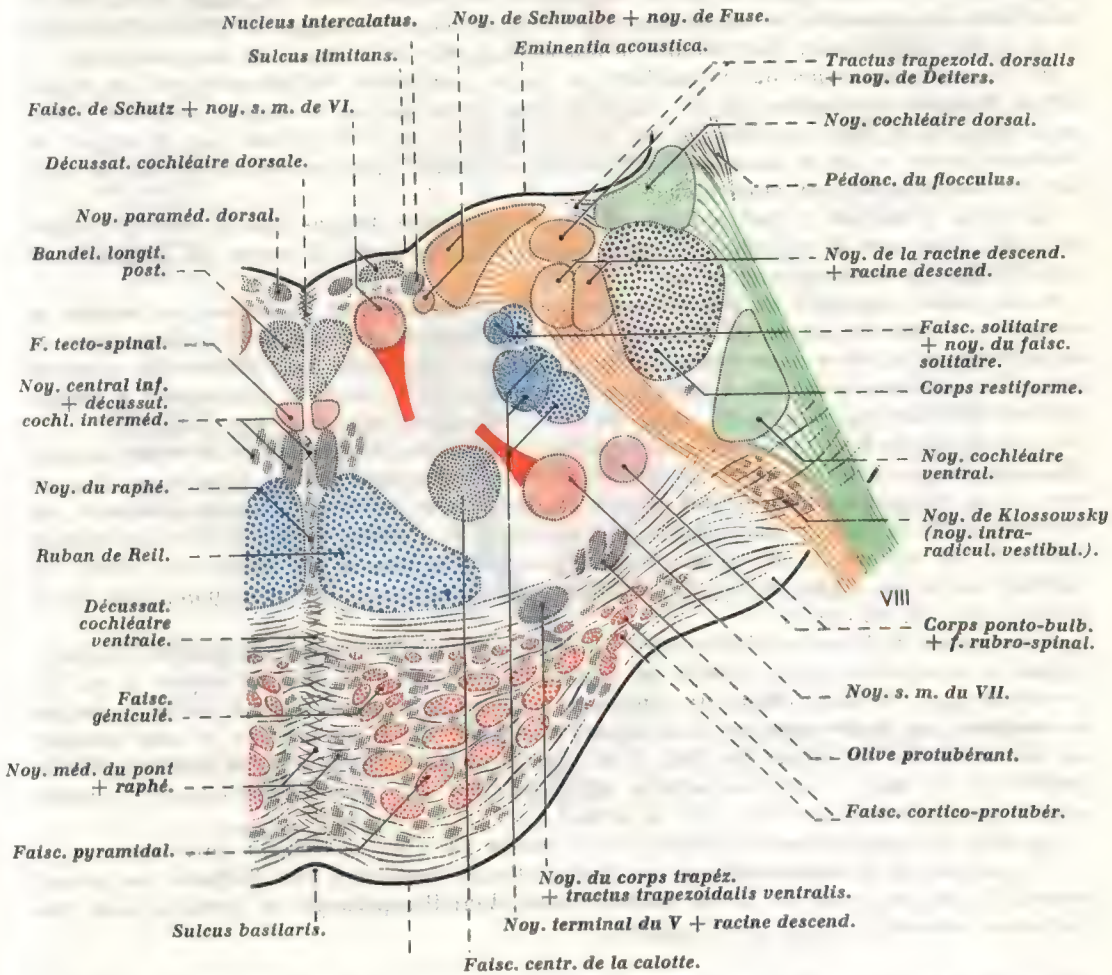

FIG. 62. — *Coupe transversale passant par la partie inférieure de la protubérance annulaire, montrant la terminaison et les noyaux des nerfs vestibulaire et cochléaire (huitième paire crânienne).*

cochléaire ventral et le *noyau acoustique postérieur* ou *noyau cochléaire dorsal*; ce dernier correspond au tubercule acoustique *(eminentia acoustica)* situé au niveau du plancher du quatrième ventricule (angle latéral) (voy. : *Noyaux gris bulbaires*).

b) La *racine vestibulaire* est formée par les prolongements centrifuges des cellules sensorielles bipolaires du ganglion de Scarpa; elle pénètre la protubérance annulaire au niveau de la fossette latérale du bulbe située en dedans du noyau cochléaire (voy. : fig. 62).

Dès leur pénétration dans la protubérance annulaire, les fibres de la racine vestibulaire, plus grosses que celles de la racine cochléaire, se séparent de cette dernière;

groupées en un petit faisceau, elles traversent obliquement la partie inférieure de la protubérance annulaire d'avant en arrière et de dehors en dedans pour aboutir aux noyaux du nerf vestibulaire situés sous le plancher du quatrième ventricule au niveau de l'aile blanche externe ou trigone de l'auditif, d'une part, et du tubercule acoustique, d'autre part.

La terminaison s'effectue dans *cinq* noyaux bien différenciés, parmi lesquels quelques-uns empiètent sur le bulbe par leur partie inférieure; ces noyaux sont : le *noyau principal ou postérieur de Schwalbe*, le *noyau angulaire de Betcherew*, le *noyau de Deiters*, le *noyau de la racine descendante vestibulaire* ou *noyau de Roller* et le *noyau de Lewandowsky*.

a) Le *noyau principal* ou *triangulaire* ou *noyau postérieur de Schwalbe* est un noyau diffus, d'aspect triangulaire sur les coupes, à base postérieure et à sommet antérieur, situé assez près de la ligne médiane; il est séparé de celui du côté opposé par le noyau du *funiculus teres* et par le faisceau longitudinal postérieur; il se trouve, de ce fait, le plus interne des cinq noyaux vestibulaires.

Au noyau principal, il faut ajouter un *noyau accessoire* désigné sous le nom de *noyau de Fuse*, situé sous le plancher du quatrième ventricule entre le noyau de Schwalbe et celui du moteur oculaire externe (voy. : fig. 62).

b) Le *noyau angulaire de Betcherew* est un petit noyau situé en dehors, en arrière et un peu au-dessus du noyau de Deiters; il est uniquement protubérantiel, très profond et arrondi; il est placé sous le plancher du quatrième ventricule dans l'intervalle compris entre le pédoncule cérébelleux inférieur et le noyau de Deiters; il correspond à l'angle externe du quatrième ventricule, d'où son nom de *noyau angulaire* (voy. : fig. 63).

c) Le *noyau de Deiters* est également profondément situé au niveau de la moitié interne du corps juxta-restiforme, donc en dehors du noyau principal; moins volumineux que ce dernier et d'aspect arrondi sur les coupes, il est placé en arrière du noyau gélatineux de Rolando et de la racine descendante du trijumeau, en dedans du pédoncule cérébelleux inférieur, en dehors de la racine descendante vestibulaire et du noyau de Roller; la majeure partie des fibres de la voie vestibulo-spinale (faisceau deitero-spinale) part de ce noyau (voy. : fig. 62 et 63).

d) Le *noyau de la racine descendante de Roller* est représenté par une traînée cellulaire diffuse et irrégulière qui ne mérite pas à proprement parler le nom de noyau et qui est constituée par des amas étagés de substance grise accompagnant dans le bulbe la racine descendante de Roller (racine descendante vestibulaire); il se termine le plus souvent un peu au-dessus du noyau de Goll; c'est plus un noyau bulbaire qu'un noyau protubérantiel; il est tout à fait comparable comme aspect et comme distribution au noyau sensitif du nerf trijumeau (voy. : fig. 62 et 63).

Ces deux derniers noyaux empiètent sur le bulbe par leurs extrémités inférieures.

e) Le *noyau de Lewandowsky* est un noyau allongé, beaucoup plus bulbaire que protubérantiel, situé en avant du noyau de Betcherew dont il représente en quelque sorte une formation aberrante (voy. : *Nerf auditif*).

LES TROIS ÉTAGES NUCLÉAIRES DE LA PROTUBÉRANCE. — La protubérance annulaire vue par transparence, les noyaux des nerfs crâniens intra-protubérantiels apparaissent disposés de bas en haut, suivant *trois étages*.

a) Un *étage inférieur* qui comprend les noyaux de terminaison du nerf auditif; ce sont sous le plancher du quatrième ventricule les cinq noyaux du nerf vestibulaire *(zone vestibulaire)* et sur le versant antéro-externe de la protubérance les deux noyaux de la racine cochléaire *(zone cochléaire)* (voy. : fig. 63).

b) Un *étage moyen* dans lequel se trouvent les noyaux moteurs du facial et de l'abducens, ainsi que la partie supérieure du noyau du faisceau solitaire où se termine l'intermédiaire de Wrisberg (voy. : fig. 63).

c) Et un *étage supérieur* qui comprend le noyau masticateur et son noyau accessoire; quant au noyau gélatineux, noyau où se terminent les filets sensitifs du nerf trijumeau, il s'étend de la protubérance au collet du bulbe (voy. : fig. 63).

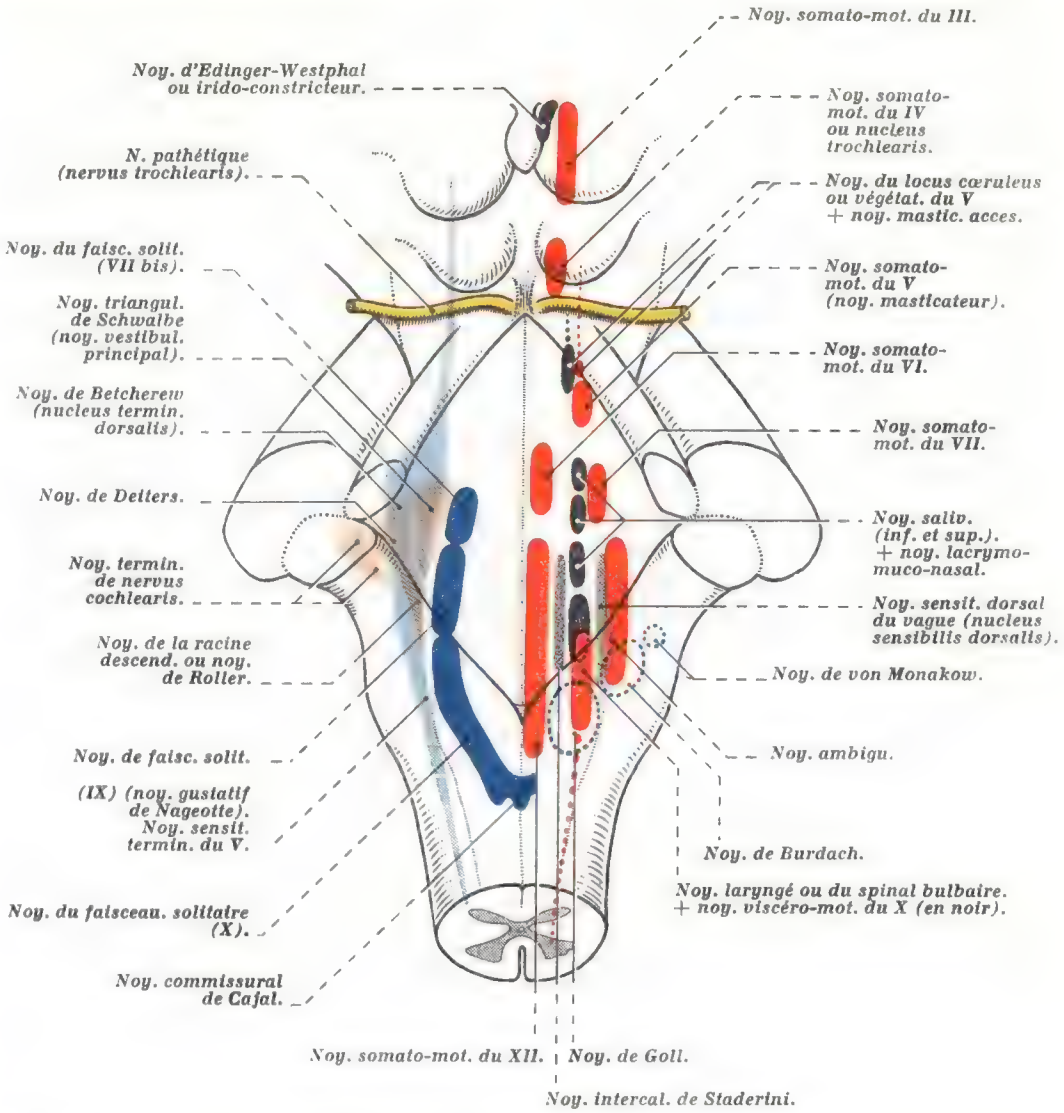

FIG. 63. — *Noyaux des nerfs crâniens sur une vue postérieure du tronc cérébral* (schématique).

En rouge, noyaux somato-moteurs; *en bleu,* noyaux sensitifs; *en orangé,* noyaux sensoriels (VIII); *en noir,* noyaux végétatifs moteurs et sécrétoires (parasympathique crânien).

III. — CENTRES VÉGÉTATIFS

Au niveau de la protubérance annulaire, il nous faut mentionner *trois* centres végétatifs, qui sont : le noyau salivaire supérieur annexé au VII *bis,* le noyau lacrymo-muco-nasal annexé au facial et le noyau végétatif du V ou noyau du locus cœruleus (voyez ces nerfs) (voy. : *Parasympathique crânien*) (voy. : fig. 63).

***

SUBSTANCE RÉTICULÉE. — La calotte protubérantielle présente dans l'intervalle compris entre les noyaux gris plus ou moins bien individualisés et les faisceaux de fibres nerveuses une substance nerveuse formée d'éléments mixtes, à la fois de fibres et de cellules nerveuses; éparses en certains endroits, ces cellules sont groupées en d'autres endroits, formant de petits amas de substance grise; on donne à cet ensemble, substance grise et fibres nerveuses enchevêtrées dont beaucoup se croisent sur le raphé médian, le nom de *substance réticulée.*

Dans cette substance réticulée, les éléments de la substance grise sont pour la plupart diffus; ils sont surtout condensés sous le plancher du quatrième ventricule où ils représentent la *substance grise épendymaire*; enfin, en certains endroits de la calotte, les éléments de la réticulée grise se groupent pour constituer de petits noyaux assez irréguliers : ce sont le *noyau réticulé de Betcherew,* le *noyau dorsal de la calotte de Gudden* situé sous le plancher du quatrième ventricule à la jonction de la protubérance et du pédoncule cérébral.

De ces noyaux de la substance réticulée, ainsi que des cellules éparses de la réticulée grise, partent des cylindraxes arciformes horizontaux dont beaucoup se mêlent aux fibres de la voie acoustique centrale *(fibres arciformes)* qui, pour la plupart, s'entrecroisent au niveau du raphé; de ces éléments réticulés partent des fibres descendantes qui participent à la constitution du *faisceau réticulo-spinal.*

SYSTÉMATISATION DE LA PROTUBÉRANCE ANNULAIRE

La protubérance annulaire étant constituée de *deux parties* bien distinctes : l'une *antérieure,* le *pied,* et l'autre *postérieure,* la *calotte,* nous étudierons successivement : 1° les *voies du pied* et celles de la *calotte*; 2° les *systèmes d'association* que l'on rencontre au niveau du pont; 3° et le *trajet intra-protubérantiel des nerfs crâniens* : moteur oculaire externe, facial, trijumeau et auditif.

I. — SYSTÉMATISATION DU PIED

Le pied de la protubérance possède *deux* sortes de fibres : *a)* les unes *longitudinales,* disposées parallèlement au grand axe du tronc cérébral; elles sont toutes descendantes et motrices; ce sont : la *voie pyramidale principale* ou *faisceau pyramidal,* le *faisceau cortico-protubérantiel de Türck-Meynert,* le *faisceau géniculé* et le contingent *cortico-oculo-céphalogyre*; *b)* les autres sont, au contraire, à direction *transversale* allant du pont au cervelet; elles représentent les connexions du pont avec le cervelet (fibres ponto-cérébelleuses); toutes ces fibres passent par les pédoncules cérébelleux moyens (voy. : fig. 64).

1° Faisceau pyramidal. — Le faisceau pyramidal descend du cortex, de la frontale ascendante et du lobule paracentral; il traverse le pédoncule cérébral où il occupe la majeure partie du pied du pédoncule; arrivé au niveau du sillon pédonculo-protubé-

rantiel, il pénètre dans le pied de la protubérance annulaire et là rencontre les fibres transversales du pont qui vont au cervelet; celles-ci l'entourent en avant et en arrière en déterminant sur l'ensemble du faisceau pyramidal, légèrement aplati d'avant en arrière, un sillon, sorte d'étranglement qui change le volume et la forme du faisceau à ce niveau : c'est le *collier des pédoncules de Cruveilhier.*

Le faisceau pyramidal traverse de haut en bas la protubérance annulaire de chaque côté de la ligne médiane; dans sa traversée pédonculaire, il est dissocié et ses fibres nerveuses constitutives sont groupées en plusieurs fascicules, dont les plus importants sont situés dans la partie moyenne du pied du pédoncule.

Arrivé au niveau du sillon bulbo-protubérantiel, il devient plus superficiel et pré-

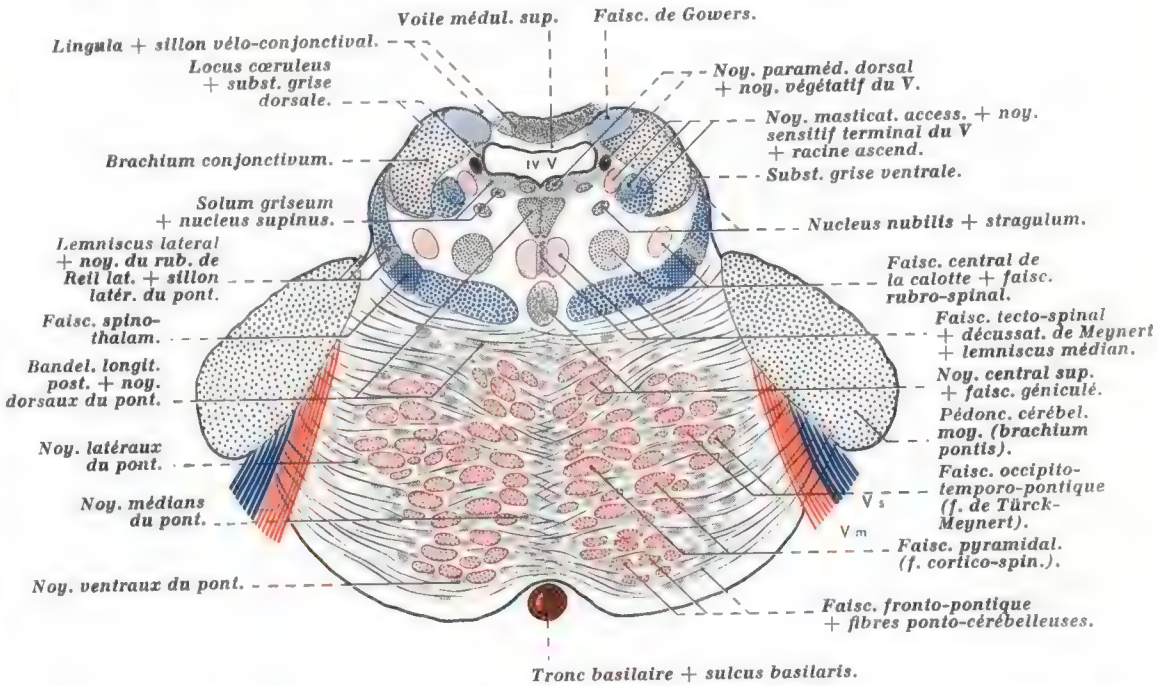

FIG. 64. — *Coupe transversale de la région protubérantielle supérieure passant au niveau de l'entrée des pédoncules cérébelleux supérieurs dans le tegmentum* (demi-schématique).
IV V, quatrième ventricule; *Vm*, trijumeau moteur; *Vs*, trijumeau sensitif.

sente la même disposition qu'à son entrée dans le pédoncule; les fibres ponto-cérébelleuses déterminent avant son entrée dans le bulbe, un regroupement en masse des fascicules; elles constituent à ce niveau le *collier des pyramides de Cruveilhier* (voy. : fig. 61 et 65).

EN RÉSUMÉ, dans la traversée du tronc cérébral, le faisceau pyramidal est donc antérieur, superficiel et groupé dans le pied du pédoncule cérébral, est dissocié et plus profond dans la protubérance annulaire; enfin, au niveau du bulbe, il redevient antérieur, superficiel et groupé, logé dans la pyramide antérieure du bulbe.

Dissociation du faisceau pyramidal. — La dissociation du faisceau pyramidal dans le pont s'explique par le fait de la répartition et surtout de la multiplicité des noyaux gris du pont, ainsi que par le trajet transversal des fascicules de fibres ponto-cérébelleuses qui, pour gagner le cervelet, passent à travers les fibres du faisceau pyramidal, le dissociant

en un nombre variable de fascicules qui sont séparés les uns des autres par les groupes de fibres nerveuses ponto-cérébelleuses.

De ce fait, le faisceau pyramidal occupe à peu près toute l'étendue de la largeur du pont, les fascicules les plus volumineux étant généralement centraux.

Nous ferons remarquer, avant même d'aborder son étude, qu'il en est de même pour le faisceau cortico-protubérantiel de Türck-Meynert dont les fibres se terminent dans les noyaux pontiques après sa dissociation par les fibres transversales de la protubérance annulaire; mais cette disposition n'a lieu que dans la partie terminale du faisceau.

2° ***Faisceau cortico-protubérantiel de Türck-Meynert.*** — Le faisceau cortico-protubérantiel de Türck-Meynert est un faisceau moteur, donc descendant, et, comme son nom l'indique, il prend naissance dans le cortex cérébral au niveau des première, deuxième et troisième circonvolutions temporales; il se termine dans les noyaux du pont du même côté; c'est donc le premier neurone d'une voie motrice secondaire cortico-nucléo-pontique homolatérale (voy. : fig. 59, 61, 62 et 64).

Dans la protubérance annulaire, il est situé en dehors du faisceau pyramidal et, comme lui, dissocié en cinq ou six fascicules; il diminue de volume au fur et à mesure qu'il se rapproche du sillon bulbo-protubérantiel, abandonnant ainsi ses fibres aux cellules des noyaux du pont avec lesquelles elles font synapse.

Des cellules de chaque noyau du pont partent des fibres nerveuses transversales qui vont se terminer dans l'écorce de l'hémisphère cérébelleux opposé après entrecroisement au niveau du raphé; ces éléments représentent le deuxième neurone de la voie motrice secondaire cortico-ponto-cérébelleuse (voy. : *Voies motrices*) (voy. : fig. 64).

En résumé, les voies motrices du pied de la protubérance, terminales ou de passage, ont leurs éléments dissociés et groupés secondairement en fascicules par le passage des fibres transversales protubérantielles.

3° ***Faisceau géniculé.*** — Le faisceau géniculé est une voie motrice cortico-nucléaire qui prend naissance dans la partie inférieure de la frontale ascendante. Dissocié en fascicules, comme les éléments du faisceau pyramidal, par les fibres ponto-cérébelleuses, il est placé près de la ligne médiane, en arrière du faisceau pyramidal, séparé du ruban de Reil par la décussation cochléaire ventrale (voy. : fig. 62); il se distribue après entrecroisement aux noyaux somato-moteurs des nerfs crâniens et dans le pont au noyau masticateur, aux noyaux du facial et du moteur oculaire externe.

Après avoir abandonné ses fibres aux noyaux moteurs des trois nerfs trijumeau, facial et moteur oculaire externe, le contingent bulbo-médullaire, notablement diminué de volume, passe dans le bulbe.

4° ***Contingent cortico-oculo-céphalogyre.*** — Ce contingent appartient en quelque sorte au faisceau géniculé, ainsi qu'aux fibres aberrantes de la voie pédonculaire de Déjerine. Issu des centres corticaux de l'oculogyrie, il descend verticalement dans la protubérance annulaire, mélangé aux fibres du faisceau géniculé et du ruban de Reil; ses fibres se distribuent au noyau de l'abducens et plus bas au noyau du spinal médullaire.

5° ***Connexions avec le cervelet. Fibres transversales du pont.*** — Les fibres transversales du pont constituent la majeure partie du pied de la protubérance annulaire; toutes ces fibres partent des noyaux du pont et passent par les pédoncules cérébelleux moyens qui représentent la continuation latérale du pont de Varole; sur une coupe transversale de la protubérance annulaire, ces fibres transversales sont disposées suivant *trois couches* par rapport au faisceau pyramidal (voy. : fig. 59 et 61) :

a) Une *couche superficielle* ou *prépyramidale,* d'autant plus épaisse qu'on la considère plus bas, où elle forme un bourrelet qui surplombe le sillon bulbo-protubérantiel.

Au niveau du sillon pédonculo-protubérantiel quelques *fibres aberrantes* se détachent du pont pour se placer devant le pédoncule cérébral où elles constituent le *tænia pontis de Henle* (voy. : fig. 66).

b) Une *couche profonde* ou *rétro-pyramidale* qui, à l'inverse de la précédente, est d'autant plus épaisse qu'on la considère plus haut et qui sépare la voie motrice de la voie sensitive.

c) Et une *couche moyenne* ou *intermédiaire* que l'on devrait désigner sous le nom de *couche transpyramidale*, car c'est elle qui, par ses fibres, dissocie le faisceau pyramidal en de multiples fascicules; cette couche s'étend en hauteur depuis les noyaux des nerfs

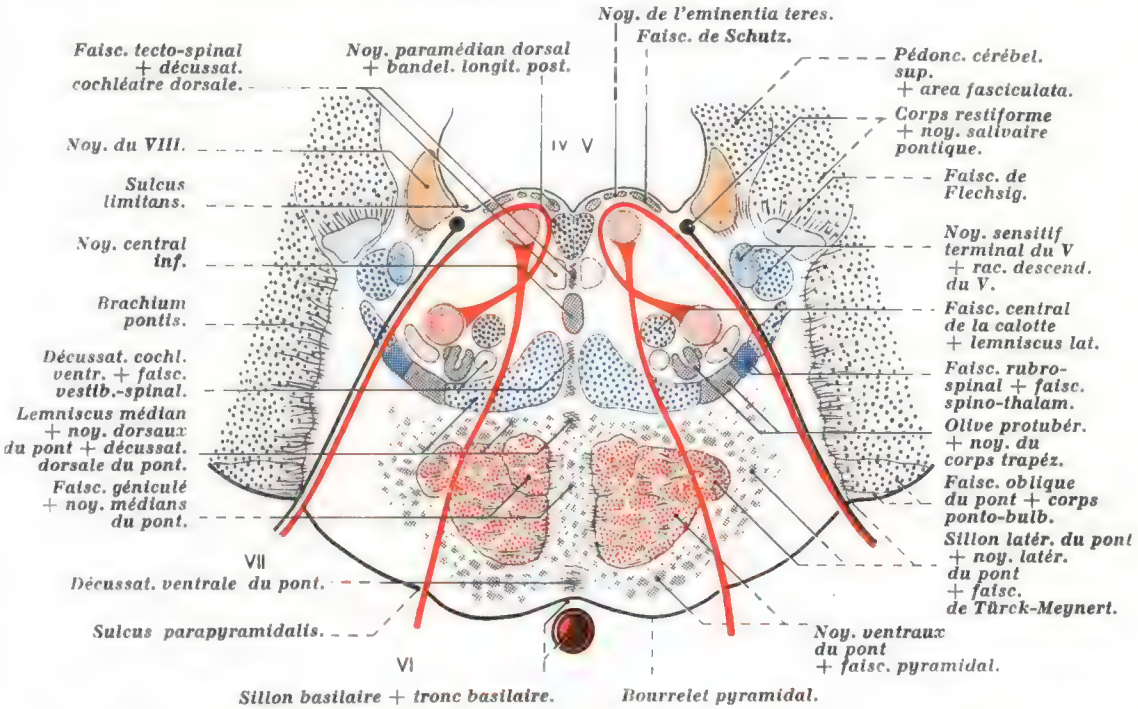

FIG. 65. — *Coupe transversale de la protubérance annulaire (région protubérantielle inférieure) passant par le* nucleus abducentis (IV); *segment inférieur de la coupe* (demi-schématique).

IV V, quatrième ventricule; VI, nerf moteur oculaire externe; VII, nerf facial.

moteurs oculaires externes jusqu'au sillon bulbo-protubérantiel; elle n'existe jamais dans le quart inférieur du pont, ce qui porterait à croire que le faisceau cortico-protubérantiel de Türck-Meynert se distribuerait plus particulièrement aux noyaux pontiques éparpillés dans la couche moyenne.

Les fibres nerveuses de cette couche s'enchevêtrent avec les fibres longitudinales de la voie motrice; l'ensemble constitue le *stratum complexum d'Obersteiner*.

Les fibres transversales du pont sont toutes en connexion avec le cervelet, ce sont les fibres *ponto-cérébelleuses*; elles vont des noyaux du pont à l'écorce cérébelleuse de l'hémisphère opposé; elles sont donc *croisées* au niveau du raphé médian; elles représentent, ainsi que nous l'avons vu précédemment, le deuxième neurone de la voie motrice accessoire cortico-ponto-cérébelleuse (voy. : *Voies motrices*).

Ces fibres constituent la majeure partie du pédoncule cérébelleux moyen.

II. — SYSTÉMATISATION DE LA CALOTTE

La calotte protubérantielle présente comme le pied : *a)* des voies constituées par des *fibres longitudinales*, ascendantes et descendantes, et par des *fibres transversales*, ainsi que des *voies de passage à destination cérébelleuse*; *b)* et des *systèmes d'association*.

1° *Les voies ascendantes*, toutes sensitives, sont le ruban de *Reil*, *le faisceau en croissant de Déjerine* et le *faisceau spino-thalamique* (voy. : fig. 65).

2° *Les voies descendantes* sont toutes motrices; elles sont représentées par le système des *voies motrices extra-pyramidales*, c'est-à-dire par : le *faisceau tecto-spinal*, le *faisceau rubro-spinal*, le *faisceau vestibulo-spinal* et le *faisceau réticulo-spinal* (voy. : fig. 65).

A ce groupe de voies descendantes, il convient d'ajouter le faisceau tecto-protubérantiel de Munzer.

3° Les *fibres transversales de la calotte pédonculaire* sont représentées par la *voie acoustique centrale* ou *corps trapézoïde*.

4° *Les voies cérébelleuses* sont les unes ascendantes et représentées par deux faisceaux : le *faisceau de Gowers* et le *faisceau vestibulo-cérébelleux central*; les autres, descendantes, constituées par deux faisceaux : d'une part, le *faisceau cérébello-bulbaire* ou *faisceau en crochet de Russel*, et, d'autre part, le *faisceau cérébello-vestibulaire*.

1° **Voies ascendantes.** — Le *ruban de Reil* représente le deuto-neurone de la voie sensitive principale, mais, tandis qu'à la partie inférieure de la protubérance annulaire cette voie possède encore un aspect triangulaire à la coupe et se situe en arrière de la voie motrice, de chaque côté du raphé, elle est dans la région protubérantielle supérieure, constituée par *deux rubans* qui, sur les coupes transversales, présentent l'aspect d'une équerre *(équerre sensitivo-sensorielle)* dont l'angle correspondrait à la jonction de la calotte et du pied sur le versant latéral de la protubérance annulaire; ces deux rubans sont : *a)* l'un sensitif, le *ruban de Reil médian* ou *lemniscus médian*; *b)* l'autre sensoriel, le *ruban de Reil latéral* ou *lemniscus latéral* ou *faisceau acoustique* (voy. : fig. 64).

Dans la partie externe et supérieure de la protubérance annulaire, le noyau latéral du pont sépare les deux rubans entre eux, tandis que dans la région protubérantielle moyenne c'est l'olive supérieure qui les sépare.

Le ruban de Reil médian ou *lemniscus médian* présente l'aspect d'un faisceau de fibres nerveuses, aplati d'avant en arrière, étalé transversalement, disposé dans un plan frontal : c'est la *couche rubanée de Reichert* qui fait suite en arrière à la couche profonde rétro-pyramidale des fibres transversales protubérantielles.

Il sépare le pied de la calotte : *en avant*, il est en contact avec la couche profonde des fibres ponto-cérébelleuses qui le sépare de la voie pyramidale; *en arrière*, il entre en rapport avec le noyau central supérieur et le faisceau central de la calotte et, dans une partie de son trajet (moitié inférieure), avec le corps trapézoïde dont un certain contingent de fibres le traverse (voy. : fig. 59 et 64).

Le *ruban de Reil latéral* ou *lemniscus latéral* est situé dans la partie latérale de la calotte; très superficiel et très court, il s'étend depuis la région protubérantielle moyenne jusqu'au tubercule quadrijumeau postérieur; il est placé en arrière du noyau du ruban de Reil latéral et en dehors des fibres du pédoncule cérébelleux supérieur (voy. : fig. 64).

Il est constitué par l'apport des fibres nerveuses centrales de la voie cochléaire (fibres du corps trapézoïde et fibres des stries acoustiques) qui se disposent de bas en haut en dehors du ruban de Reil médian; pour le distinguer de ce dernier, sensitif, on le désigne encore sous le nom de *faisceau acoustique*, il pénètre dans la calotte pédonculaire au niveau du triangle de Reil (voy. : fig. 62).

Le *faisceau acoustique* prend donc naissance en pleine protubérance annulaire, au niveau de la moitié inférieure de la protubérance annulaire; la majorité de ses fibres

sont croisées et forment le *chiasma acoustique*; un très minime contingent est direct (pour plus de détails, voy. : *Voies acoustiques*) (voy. : fig. 272).

2° ***Le faisceau en croissant de Déjerine*** est placé dans la protubérance annulaire en dehors du lemniscus médian; il est situé en arrière de la couche profonde des fibres ponto-cérébelleuses, en dedans du noyau latéral du pont qui le sépare du faisceau acoustique; enfin, il est placé en avant et un peu en dehors du noyau du corps trapézoïde; ce dernier et son noyau le séparent de la substance réticulée de la calotte et de la racine descendante du trijumeau (voy. : fig. 59).

3° ***Le faisceau spino-thalamique*** est situé en arrière du ruban de Reil dans le tiers inférieur de la protubérance annulaire; il est compris à ce niveau entre le ruban de Reil en avant, le faisceau tecto-spinal et le faisceau longitudinal postérieur en arrière.

Au fur et à mesure que le ruban de Reil s'étale transversalement au cours de son trajet ascendant dans le pont, le faisceau spino-thalamique suit le ruban de Reil dans cet étalement latéral et vient se placer sur le bord externe de ce dernier (voy. : fig. 61, 64 et 65).

Voies descendantes. — **Voies motrices extra-pyramidales.** — 1° Le *faisceau tecto-spinal* est situé dans la protubérance de chaque côté du raphé compris entre le ruban de Reil et la réticulée grise en avant, et la bandelette longitudinale postérieure en arrière (voy. : fig. 64 et 65).

Certaines fibres de ce faisceau s'arrêtent aux noyaux du pont faisant synapse avec les cellules de ces noyaux; elles représentent le *contingent tecto-protubérantiel* d'une voie motrice réflexe auditive et visuelle; quelques éléments se distribuent aux noyaux bulbaires formant le *contingent tecto-bulbaire.*

Il faut rattacher à ce contingent, le *faisceau tecto-protubérantiel de Munzer* qui, né dans les tubercules quadrijumeaux, suit le même trajet que le contingent tecto-protubérantiel pour se terminer dans le noyau du ruban de Reil latéral (voy. : fig. 64).

2° Le *faisceau rubro-spinal* est situé dans le segment externe de la protubérance annulaire en dehors du faisceau central de la calotte et du trajet intra-protubérantiel du facial (voy. : fig. 64).

Dans la moitié supérieure de la protubérance annulaire, il est placé en arrière du lemniscus médian et du faisceau en croissant de Déjerine; dans la moitié inférieure, il est situé entre le faisceau en croissant et le faisceau de Gowers, un peu en avant et en dedans de la racine sensitive du trijumeau et de son noyau sensitif terminal. Ce faisceau passe dans le bulbe où il fait partie du faisceau latéral du bulbe.

3° Le *faisceau vestibulo-spinal* prend son origine dans la protubérance annulaire au niveau des cellules des noyaux du VIII et plus spécialement du noyau de Deiters. Les cylindraxes issus de ces cellules se dirigent verticalement en bas et se placent en dedans et un peu en avant du noyau de Deiters où elles constituent en se groupant un faisceau compact qui se dirige vers le bulbe dans la substance réticulée (voy. : fig. 68).

4° Le *faisceau réticulo-spinal* est issu de la réticulée grise de la calotte protubérantielle; il se termine dans la moelle cervicale au niveau de la substance réticulée et des cornes anterieures de la moelle.

VOIE ACOUSTIQUE CENTRALE. CORPS TRAPÉZOÏDE

Les fibres du nerf cochléaire se terminent au niveau des noyaux cochléaires ventral et dorsal où elles font synapse avec les cellules de ces noyaux; celles-ci représentent alors le deuxième neurone de la voie acoustique centrale; elles représentent dans la calotte protubérantielle la majeure partie des fibres transversales de la calotte; on peut les classer en *trois* catégories :

a) Les unes, les plus nombreuses, partent des noyaux antérieur et postérieur; elles

se dirigent transversalement et s'entrecroisent sur la ligne médiane; elles se terminent dans l'olive protubérantielle et dans le noyau du corps trapézoïde du côté opposé; quelques-unes passent directement dans le faisceau acoustique, soit homolatéral, soit hétérolatéral; enfin certaines de ces fibres sont également interrompues au niveau de l'olive supérieure et du noyau du corps trapézoïde du même côté; c'est à cet ensemble de fibres croisées disposées transversalement derrière le pied de la protubérance annulaire entre les olives protubérantielles et les noyaux du corps trapézoïde de chaque côté que l'on donne le nom de *corps trapézoïde (corpus trapezoides)*.

Le corps trapézoïde est un faisceau de fibres transversales croisées, internucléaires, entièrement situé à l'intérieur de la protubérance annulaire (calotte); chez l'homme, il n'existe que dans la moitié inférieure de la protubérance où il traverse le ruban de Reil; en revanche, chez certains animaux à protubérance annulaire peu développée, il apparaît extérieurement sous la forme d'une bande transversale blanchâtre entre le bulbe et la protubérance de chaque côté des pyramides.

b) Les autres fibres nerveuses, beaucoup moins nombreuses, constituent le *faisceau de Held*; ses fibres émanées du noyau cochléaire dorsal contournent la face postérieure du corps restiforme, puis, se dirigeant en dedans et en avant, elles s'entrecroisent en plein ruban de Reil médian avec celles du côté opposé, pour se terminer dans le noyau du corps trapézoïde et l'olive protubérantielle du côté opposé, se plaçant ainsi à la partie postérieure du corps trapézoïde qu'elles contribuent à former.

c) Enfin, la troisième catégorie de fibres constituent les *stries acoustiques*; parties du noyau cochléaire dorsal, elles sillonnent transversalement le plancher du quatrième ventricule, se croisent avec celles du côté opposé un peu en avant de la tige du calamus *(décussation cochléaire dorsale)* et se terminent dans le noyau du corps trapézoïde et dans l'olive supérieure du côté opposé (voy. : *Voies acoustiques*) (voy. : fig. 62).

Toutes les fibres nerveuses qui aboutissent, soit directement, soit après entrecroisement et relais, dans les noyaux du corps trapézoïde et dans les olives supérieures, contribuent à la formation d'un faisceau ascendant dit *faisceau acoustique* ou *ruban de Reil latéral*, que nous retrouverons à l'étude du pédoncule cérébral où il représente le faisceau latéral de l'isthme (voy. : *Voies auditives*).

VOIES CÉRÉBELLEUSES

1° **Les voies cérébelleuses ascendantes** de la protubérance annulaire sont le faisceau de Gowers et le faisceau vestibulo-cérébelleux.

a) Le **faisceau de Gowers** ou *faisceau spino-cérébelleux croisé* est placé inférieurement dans le faisceau latéral du bulbe où il occupe le segment le plus superficiel; au niveau de la protubérance annulaire, les trois segments du faisceau latéral du bulbe sont, en allant de dedans en dehors : le faisceau de Gowers, le faisceau rubro-spinal et le faisceau spino-thalamique d'Edinger, ceux-ci se trouvant refoulés en arrière et en dedans par le passage des fibres transversales ponto-cérébelleuses du pont vers le pédoncule cérébelleux moyen; de telle sorte que les éléments du faisceau latéral du bulbe de superficiels deviennent profonds : aussi apparaissent-ils dans la calotte protubérantielle.

Dans la région protubérantielle inférieure, le faisceau de Gowers est situé dans la partie latérale de la calotte en dehors et en arrière de l'olive cérébelleuse et du faisceau central de la calotte, en arrière de la voie acoustique centrale, en avant et en dedans de la racine descendante du trijumeau, en dehors et en avant du faisceau rubro-spinal.

Le faisceau de Gowers dans son trajet ascendant se rapproche de plus en plus de la ligne médiane, et, dans la région protubérantielle supérieure, il se place en dedans du lemniscus latéral, en arrière du faisceau en croissant de Déjerine et en dehors du faisceau rubro-

spinal; plus haut, il atteindra le versant interne du pédoncule cérébelleux supérieur pour aborder la valvule de Vieussens (voy. : fig. 59 et 61).

b) Le **faisceau vestibulo-cérébelleux** est un mince faisceau étalé qui prend naissance au niveau des noyaux du nerf vestibulaire et plus particulièrement dans le noyau de Schwalbe et le noyau de Deiters; ses fibres suivent tout d'abord un trajet descendant, éparpillées sous le plancher du quatrième ventricule; à l'origine elles sont situées entre les stries acoustiques et les noyaux du nerf acoustique; au voisinage du bord inférieur et externe du quatrième ventricule, ces fibres changent de direction et deviennent ascendantes; elles passent dans le pédoncule cérébelleux inférieur où elles sont situées dans le corps juxta-restiforme, seul endroit de leur trajet où elles sont groupées, d'où leur nom de *fibres du corps juxta-restiforme* qu'on leur donne parfois.

Elles aboutissent aux noyaux du toit et peut être aussi à l'embolus et dans l'écorce des hémisphères cérébelleux; les fibres de ce faisceau sont toutes directes et offrent dans l'ensemble un trajet arqué à convexité inféro-externe; elles mettent en connexion le système labyrinthique avec le cervelet et traduisent ainsi le rôle important que joue le cervelet dans l'équilibration.

A ce faisceau on doit rattacher le *faisceau sensoriel direct d'Edinger (faisceau vestibulo-cérébelleux d'André Thomas; faisceau acoustico-cérébelleux de Cajal)* qui présente physiologiquement le même rôle et qui est constitué par des fibres directes qui vont au noyau du toit du cervelet, sans relais nucléaire, en suivant le même trajet que le faisceau vestibulo-cérébelleux central; en raison de l'origine périphérique de ses cylindraxes (ganglion de Scarpa), et par opposition au précédent on désigne l'ensemble de ces fibres périphériques directes vestibulo-cérébelleuses sous le nom de *faisceau vestibulo-cérébelleux périphérique*; ce faisceau représente donc une deuxième racine terminale du nerf vestibulaire ou *racine cérébelleuse* (voy. : *Systématisation et connexions du cervelet*).

2° Les ***voies cérébelleuses descendantes*** de la protubérance annulaire sont le faisceau en crochet de Russel et le faisceau cérébello-vestibulaire.

a) Le **faisceau en crochet de Russel** est un mince faisceau qui prend son origine dans le noyau du toit, se croise dans le cervelet avec son homonyme du côté opposé et descend par le pédoncule cérébelleux supérieur en suivant un trajet inverse à celui du faisceau de Gowers.

Dans la protubérance, il est situé sous le plancher du quatrième ventricule où il est du reste mal groupé; finalement il s'épanouit dans les noyaux de la huitième paire et plus particulièrement dans les noyaux de Schwalbe, de Deiters et de Betcherew.

Pour certains auteurs, quelques-unes de ses fibres atteindraient la corne postérieure de la moelle cervicale.

b) Le **faisceau cérébello-vestibulaire** est un ensemble de fibres nerveuses qui, à l'opposé du faisceau du Russel, sont pour la plupart directes et qui, comme lui, naissent dans le noyau du toit; elles cheminent sous le plancher du quatrième ventricule, les unes verticalement descendantes, les autres après avoir contourné le corps dentelé, et finalement elles se terminent dans les noyaux du nerf vestibulaire.

SYSTÈMES D'ASSOCIATION

Les voies d'association que l'on rencontre au niveau de la calotte protubérantielle sont les unes communes aux trois étages du tronc cérébral : ce sont la bandelette longitudinale postérieure, le faisceau central de la calotte et le faisceau de Schütz; l'autre est propre à la protubérance, c'est le *faisceau vestibulo-mésencéphalique de von Gehuchten.*

1° La **bandelette longitudinale postérieure** *(fasciculus longitudinalis posterior)* représente un système d'association entre les noyaux du tronc cérébral mettant les uns et les autres en connexion; c'est vraisemblablement par son intermédiaire que s'accomplissent certains mouvements synergiques symétriques de la face et des yeux (attitude symétrique dans les mouvements du rictus — abaissement ou élévation simultanée des deux globes oculaires).

La bandelette longitudinale postérieure s'étend depuis le noyau de la commissure ou noyau de Darkschewitsch jusqu'à la moelle où elle s'engage dans la partie antérieure du faisceau fondamental pour se terminer dans la corne antérieure. Dans la protubérance, elle est profondément située dans la calotte, de chaque côté de la ligne médiane où elle est adossée à celle du côté opposé; sur des coupes, elle apparaît de forme triangulaire à base médiane et à sommet externe; elle est comprise entre le plancher du quatrième ventricule et le faisceau tecto-spinal (voy. : fig. 61, 62, 64 et 65).

Ses fibres sont :

a) Les unes *ascendantes*; elles viennent de la moelle cervicale, des noyaux du nerf vestibulaire et plus spécialement des deux noyaux de Schwalbe et de Deiters, du noyau gélatineux de Rolando; quelques axones venus du noyau cochléaire ventral passent dans la bandelette longitudinale postérieure.

b) Les autres sont *descendantes* et associent entre eux du même côté les noyaux moteurs des nerfs crâniens, avec le noyau de la commissure, les noyaux vestibulaires, le tubercule quadrijumeau antérieur (fibres aberrantes du faisceau tecto-spinal) et la corne antérieure de la moelle cervicale.

2° Le **faisceau vestibulo-mésencéphalique de van Gehuchten** représente le *contingent vestibulo-mésencéphalique* qui relie, en passant par la substance réticulée, les noyaux vestibulaires avec les noyaux des trois nerfs moteurs de l'œil (moteur oculaire commun, pathétique et moteur oculaire externe); il doit être assimilé à une partie de la bandelette longitudinale postérieure.

3° Le **faisceau central de la calotte** est une voie d'association entre le noyau rouge et sa capsule périrétro-rubrique d'une part, et l'olive bulbaire d'autre part; il est situé dans la partie moyenne de la calotte protubérantielle.

Il est placé en arrière et en dedans de l'olive protubérantielle, en arrière du ruban de Reil médial, en dehors du noyau central supérieur (voy. : fig. 61, 62, 64 et 65).

4° Le **faisceau de Schütz** est un faisceau végétatif profondément situé sous le plancher du quatrième ventricule, de chaque côté de la ligne médiane et du faisceau longitudinal postérieur; il est placé en pleine substance grise épendymaire.

III. — TRAJET INTRA-PROTUBÉRANTIEL DES NERFS CRANIENS

1° Le ***nerf moteur oculaire externe,*** dans son trajet intra-bulbaire, se dirige en avant et un peu en dehors et en bas; ses fibres nerveuses émergent principalement du versant antéro-interne de son noyau d'origine; elles se groupent en un faisceau qui traverse obliquement d'avant en arrière la calotte et le pied. Dans le pied, il passe entre les faisceaux de la voie pyramidale pour émerger dans le sillon bulbo-protubérantiel un peu en dedans de la fossette sus-olivaire, immédiatement au-dessus de l'*eminentia pyramidalis* (voy. : fig. 65).

2° Le ***nerf facial,*** dans sa portion intra-bulbaire, présente un trajet arqué autour du noyau d'origine du moteur oculaire externe. Ses axones naissent du versant postérieur

du noyau du facial; ils se dirigent tout d'abord en arrière et en dedans, contournent le noyau de l'abducens de dedans en dehors et de bas en haut et, dans ce trajet circumnucléaire, surélèvent le plancher du quatrième ventricule : c'est le *genou du facial* qui correspond à l'*eminentia teres*; puis le facial se place en dehors et au-dessus du noyau du moteur oculaire externe; il change alors de direction, devient horizontal et se déplace d'arrière en avant et de dedans en dehors pour émerger dans le sillon bulbo-protubérantiel au niveau de la fossette latérale du bulbe un peu en dedans du nerf auditif (voy. : fig. 60 et 65).

Dans son ensemble, le facial présente, dans la protubérance annulaire, un *trajet hélicoïdal* autour du noyau de l'abducens, de telle sorte que sur une coupe horizontale de la région, il est impossible d'observer la totalité du trajet du nerf facial; aussi dans son trajet intra-protubérantiel ce nerf présente-t-il *trois segments,* qui sont : *a)* un *segment oblique, ascendant*; *b)* un *deuxième segment, curviligne* à convexité dorsale qui constitue le *genou du facial*; *c)* et un *troisième segment oblique, descendant* (voy. : fig. 62 et 65).

Dans ce trajet, le facial est accompagné, mais en sens inverse, par l'*intermédiaire de Wrisberg* (VII *bis*) dont les cylindraxes sont constitués par les filets cellulifuges des cellules sensitives du ganglion géniculé.

Les cylindraxes du nerf intermédiaire de Wrisberg abandonnent le nerf facial moteur, un peu avant le genou du facial; ils descendent dans la substance réticulée de la calotte protubérantielle, abordent la région bulbaire, presque accolés à la racine descendante du trijumeau, et finalement ils se terminent dans le tiers supérieur du noyau du faisceau solitaire *(nucleus solitarius),* les deux tiers inférieurs étant réservés au glosso-pharyngien et au pneumogastrique (voy. : fig. 63).

Les connexions qu'affectent dans leur trajet intra-protubérantiel les nerfs de la sixième paire et de la septième avec la voie motrice expliquent la possibilité de lésions concomitantes de cette voie motrice et de ces nerfs constituant ce que l'on désigne en clinique sous le nom d'*hémiplégie alterne inférieure* ou *syndrome de Millard-Gübler,* syndrome qui se traduit cliniquement par une hémiplégie controlatérale, une paralysie faciale homolatérale et une paralysie du moteur oculaire externe homolatérale entraînant un strabisme interne avec diplopie.

3° Le **nerf trijumeau** possède *deux racines* : l'une *motrice,* l'autre *sensitive* : *a)* La *racine motrice* naît au niveau de *deux noyaux,* qui sont : le *noyau principal* ou *noyau masticateur* et le *noyau accessoire (noyau mésencéphalique).*

Les fibres d'origine du *noyau principal* se dirigent horizontalement à travers la protubérance en avant et en dehors, pour émerger en dedans de la racine sensitive sur la face antérieure du pont (voy. : fig. 60, 61 et 64).

Les fibres d'origine du *noyau accessoire* naissent sur le versant antéro-interne du noyau; elles se dirigent verticalement, longeant le noyau accessoire en avant et en dedans; elles constituent la *racine descendante motrice* du trijumeau; arrivées au niveau du noyau principal, elles se coudent à angle droit et deviennent horizontales, puis elles se joignent aux fibres nerveuses venues du noyau principal (voy. : fig. 60).

A cette racine, il faut ajouter les *fibres parasympathiques* venues du *noyau végétatif du V* ou *noyau du locus cœruleus* (voy. : fig. 61).

b) La *racine sensitive,* beaucoup plus volumineuse que la racine motrice, pénètre la protubérance annulaire à la jonction du pédoncule cérébelleux moyen et de la protubérance; elle suit le même trajet que la racine motrice, mais en dehors d'elle. Son trajet est horizontal, dirigé obliquement en arrière et en dedans; elle est constituée par les fibres cellulifuges venues des cellules en T du ganglion de Gasser (voy. : fig. 61 et 64).

Ses fibres se terminent les unes horizontalement dans la partie supérieure du noyau gélatineux de Rolando; les autres, les plus nombreuses, s'infléchissent en bas; elles se placent à la face externe de ce noyau qu'elles accompagnent jusqu'au collet du bulbe; c'est à ces fibres descendantes qu'on donne le nom de *racine descendante du trijumeau*;

celle-ci diminue progressivement de volume de haut en bas par suite de l'abandon des fibres dans le noyau gélatineux (voy. : fig. 51 et 63).

Le *trijumeau intra-protubérantiel* traverse d'avant en arrière la protubérance annulaire, il laisse en dedans de son trajet : *a) dans le pied,* la voie pyramidale et le faisceau cortico-protubérantiel; *b)* et *dans la calotte,* le faisceau rubro-spinal, l'olive supérieure et le noyau du facial (voy. : fig. 61).

4° Le ***nerf auditif,*** par sa *racine vestibulaire,* pénètre la protubérance au niveau du sillon bulbo-protubérantiel dans la fossette latérale du bulbe en dehors du facial; elle est constituée par les fibres cellulifuges des cellules du ganglion de Scarpa.

Ces fibres pénètrent la protubérance annulaire entre le pédoncule cérébelleux inférieur en dehors et le noyau cochléaire ventral (voie cochléaire) en dedans; elles se dirigent en arrière, passant en dehors de la racine descendante du trijumeau, puis, abordant le plancher du quatrième ventricule, le nerf vestibulaire qui jusqu'alors était groupé en un faisceau, diverge et s'étale en éventail devant les noyaux vestibulaires (voy. : fig. 62).

Ses fibres nerveuses se terminent : *a)* les unes, légèrement ascendantes, dans les noyaux de Schwalbe, de Deiters et de Betcherew; *b)* les autres, descendantes, constituent *la racine descendante de Roller* qui accompagne le noyau de la racine descendante jusqu'au voisinage du bulbe; cette racine est placée en dedans du noyau de Deiters et du noyau de la racine descendante; ses fibres se terminent en s'arborisant autour des éléments cellulaires de ce dernier; quelques fibres descendantes se terminent également dans le noyau de Lewandowsky; *c)* enfin parmi ces fibres nerveuses quelques-unes, constituant la *racine cérébelleuse,* vont directement au cervelet où elles se terminent dans le noyau du toit (voy. : *Nerf auditif*) (voy. : fig. 276).

PÉDONCULES CÉRÉBRAUX

Les *pédoncules cérébraux* ou *mésencéphale* représentent la partie supérieure du tronc cérébral; ils sont compris entre la protubérance annulaire, au-dessus de laquelle ils émergent, et la région des corps opto-striés au niveau de laquelle ils pénètrent dans le cerveau en se confondant avec la région sous-thalamique et la capsule interne.

Ils sont flanqués latéralement par les formations du *métathalamus* qui sont les *corps genouillés internes* et *externes* (voy. : fig. 75) (voy. : *Métathalamus*).

Embryologiquement, ils dérivent de la vésicule cérébrale moyenne ou *mésencéphale*; elle est la seule parmi les trois premières vésicules cérébrales qui ne subit aucune division secondaire; elle se développe considérablement dans sa partie antéro-latérale où elle va donner naissance aux *pédoncules cérébraux*, tandis qu'en arrière son développement plus modéré formera à ce niveau le *tectum* ou *lame quadrijumelle* au niveau de laquelle apparaîtront les *tubercules quadrijumeaux antérieurs* et *postérieurs*.

La cavité mésencéphalique se rétrécissant de plus en plus, son calibre devient très réduit chez l'adulte, elle donne naissance à l'*aqueduc de Sylvius*.

SITUATION. — Les pédoncules cérébraux sont situés dans la cavité crânienne où ils occupent le trou ovale de Pacchioni formé par le bord libre de la tente du cervelet; ils sont donc à cheval sur l'étage postérieur et l'étage moyen du crâne et, par ce fait, ils sont situés à la fois dans la loge cérébelleuse et dans la loge cérébrale. Ils reposent : *a) en avant*, sur la lame quadrilatère du sphénoïde et sur le bord postérieur de la selle turcique dont ils sont séparés par les méninges; *b) en arrière*, par l'intermédiaire des tubercules quadrijumeaux, ils sont surplombés et cachés en partie par le versant postérieur du corps calleux (splénium); *c) latéralement*, ils sont encadrés de chaque côté par le versant interne des lobes temporaux et plus particulièrement par la circonvolution de l'hippocampe (T^5).

FORME. — Au nombre de *deux*, les pédoncules cérébraux sont symétriquement disposés par rapport à un plan médio-sagittal; ils présentent l'aspect de deux colonnes cylindriques irrégulières, divergentes, d'aspect fasciculé, légèrement aplaties d'avant en arrière et de coloration blanc mat.

Vus par leur face antérieure, les deux pédoncules cérébraux se présentent sous la forme d'un V à sinus ouvert en haut.

Ils constituent la portion la plus élevée du tronc cérébral, ils sont reliés au cervelet par les pédoncules cérébelleux supérieurs; ils apparaissent donc comme une portion rétrécie du tronc cérébral, intermédiaire entre le cerveau en haut et le bloc ponto-cérébelleux en bas et en arrière, d'où le nom d'*isthme de l'encéphale* qu'on leur donne parfois.

DIRECTION. — Leur direction est obliquement ascendante en avant et en dehors, ils forment entre eux un angle de 60 à 70 degrés : c'est l'*angle interpédonculaire*.

Ils sont inclinés à 45 degrés par rapport à la verticale.

LIMITES. — *En avant*, les limites de l'isthme de l'encéphale sont assez bien marquées, la *limite inférieure* est représentée par le sillon pédonculo-protubérantiel, tandis que la

limite supérieure (limite toute conventionnelle) est constituée par les bandelettes optiques sous lesquelles s'engagent les pédoncules cérébraux; toutefois ces derniers se prolongent au-delà des bandelettes optiques pénétrant la base du cerveau dans la région sous-thalamique (voy. : fig. 43, 66 et 67).

En arrière, en revanche, les limites des pédoncules cérébraux se confondent avec la région des tubercules quadrijumeaux ou *tectum.*

DIMENSIONS. — Les *dimensions* des pédoncules cérébraux sont les suivantes : *a)* la *hauteur* est de 2 centimètres; *b)* la *largeur* de 1 cm. 1/2 au niveau du sillon pédonculo-protubérantiel et de 2 centimètres au niveau de sa pénétration dans le cerveau, ainsi les pédoncules cérébraux vont en s'élargissant transversalement de bas en haut; *c)* leur *diamètre antéro-postérieur* est de 2 centimètres à 2 cm. 1/2.

Leur *volume* est en rapport avec celui du cerveau, mais ils sont en général égaux.

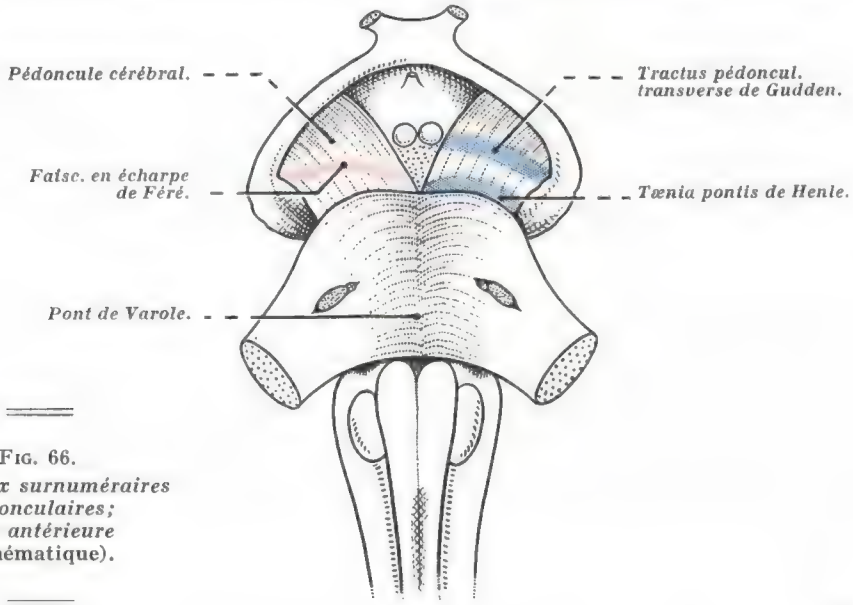

Fig. 66.
Faisceaux surnuméraires pédonculaires; vue antérieure (schématique).

CONFIGURATION EXTÉRIEURE ET RAPPORTS

La direction et la forme des pédoncules cérébraux permettent de distinguer *quatre* faces, qui sont : *a)* une *face antéro-inférieure*; *b)* une *face postéro-supérieure; c)* et *deux faces externes* ou *latérales.*

1. — *Face antéro-inférieure.*

La face antéro-inférieure fait saillie en avant; elle est convexe transversalement et très légèrement convexe dans le sens de la hauteur.

Elle est délimitée avec netteté, en bas, par le sillon pédonculo-protubérantiel et, en haut, par la bandelette optique qui se porte obliquement du chiasma optique vers les corps genouillés (voy. : fig. 66 et 67).

Sa surface offre un aspect fasciculé dans le sens du grand axe de chaque pédoncule; ce dispositif se traduit par de petits sillons irréguliers et incomplets, parallèles les uns aux autres; ce sont les *stries pédonculaires,* témoignage de la constitution fasciculée du versant antérieur du pédoncule. On observe également sur la face antérieure des pédoncules de nombreux orifices vasculaires.

Sur cette face et très près de leur bord interne, immédiatement au-dessus du sillon pédonculo-protubérantiel, émergent les filets de la *racine externe (racine transpédonculaire)* du *nerf moteur oculaire commun*; ces filets naissent *(origine apparente)* suivant une ligne oblique qui part de l'angle inférieur de l'espace interpédonculaire et qui croise la partie la plus interne du pédoncule (voy. : fig. 66).

Sur la face antéro-inférieure des pédoncules cérébraux, on rencontre des fibres blanches groupées en petits faisceaux inconstants dont la direction est transversale ou oblique; ce sont : le *tænia pontis de Henle,* le *faisceau en écharpe de Féré* et le *tractus pédonculaire transverse de Gudden* (voy. : fig. 66).

1° **Tænia pontis de Henle.** — Le *tænia pontis de Henle* (1) ou *bandelette de la protubérance* est constant chez l'homme; il est situé immédiatement au-dessus du sillon pédonculo-protubérantiel où il affecte l'aspect d'une mince bandelette de 3 millimètres de hauteur; il est constitué par des fibres aberrantes de la protubérance annulaire qui se détachent au-dessus du bourrelet protubérantiel et qui vont de l'angle inférieur de l'espace interpédonculaire au pédoncule cérébelleux supérieur; ses fibres se terminent dans l'écorce cérébelleuse (fibres ponto-cérébelleuses aberrantes).

2° **Faisceau en écharpe de Féré.** — Le *faisceau en écharpe de Féré* (2) est très rare chez l'homme; il traverse en diagonale la face antérieure des pédoncules cérébraux. Il prend naissance au niveau du sillon du moteur oculaire commun et il se perd sous la bandelette optique (voy. : fig. 66).

Il est constitué par des *fibres aberrantes de la voie pyramidale.*

3° **Tractus pédonculaire transverse de Gudden.** — Le *tractus pédonculaire transverse de Gudden* (3) est un petit faisceau curviligne à direction transversale qui va du tubercule quadrijumeau antérieur au sillon du moteur oculaire commun; il se perd sur les bords latéraux de l'espace perforé postérieur au-dessus des filets d'origine de ce nerf (voy. : fig. 66).

Inconstant chez l'homme, il serait en connexion avec les voies optiques.

La face antéro-inférieure des pédoncules cérébraux repose sur la lame quadrilatère du sphénoïde, par ce fait elle entre en rapport avec la partie postérieure (ou avec son prolongement basilaire) du sinus sphénoïdal lorsque ce dernier est du type grand sinus.

De cette face s'échappent les deux nerfs moteurs oculaires communs légèrement divergents; qui s'engagent au-dessus des ligaments pétro-clinoïdiens, puis pénètrent dans les sinus caverneux, s'éloignant de plus en plus du mésencéphale.

Cette face est en outre croisée transversalement par l'artère cérébrale postérieure, branche terminale du tronc basilaire, et par l'artère cérébelleuse supérieure, branche collatérale de ce même tronc; le nerf moteur oculaire commun s'engage dans la pince artérielle constituée par ces deux vaisseaux contre le versant antéro-interne du pédoncule cérébral (voy. : fig. 83) (voy. : *Rapports des nerfs moteurs de l'œil*).

---

(1) Anatomiste allemand (1809-1885), fut successivement professeur d'anatomie aux Universités de Zurich, Heidelberg et Göttingen.

(2) Anatomiste et neurologue français de la deuxième moitié du XIXe siècle.

(3) Anatomiste et psychiatre allemand (1824-1886).

Espace interpédonculaire. — L'*espace interpédonculaire* est la région comprise dans l'écartement des deux pédoncules cérébraux; il appartient à la partie médiane de la *face inférieure* ou *base* du cerveau (voy. : *Cerveau*, article : *Losange opto-pédonculaire*).

De forme losangique à bords inégaux cet espace est limité : *a) en haut* et *en avant*, par les bandelettes optiques et par le chiasma optique; *b)* et *latéralement*, par les deux pédoncules cérébraux (voy. : fig. 67).

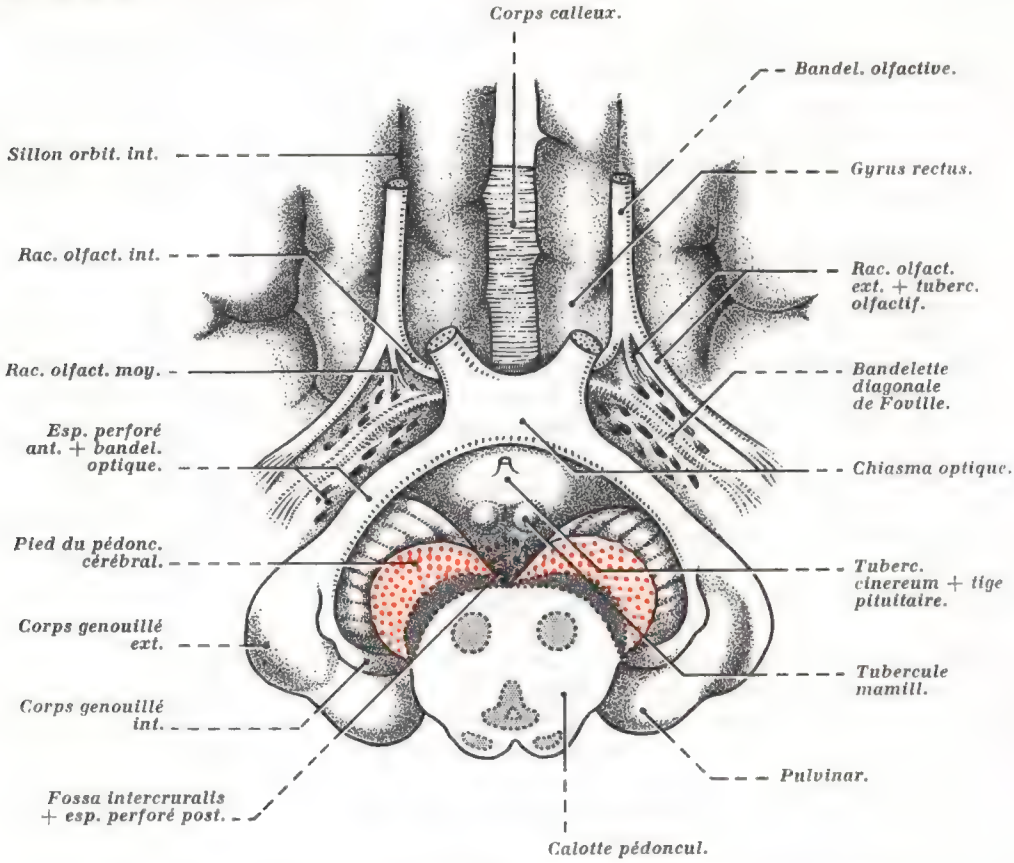

FIG. 67. — *Losange opto-pédonculaire. Espaces perforés antérieurs et postérieur. Bandelettes optiques et corps genouillés.*

Cet espace correspond au *losange opto-pédonculaire*; à l'endroit des pédoncules, la limite de l'espace est constituée par deux sillons disposés en forme de V, correspondant au bord interne ou axial de chaque pédoncule cérébral.

Dans la moitié inférieure de ce sillon naissent les filets de la *racine interne* du *nerf moteur oculaire commun*, d'où la dénomination de *sillon du moteur oculaire commun* que l'on donne parfois à sa partie inférieure.

Au niveau de l'espace interpédonculaire, on trouve d'arrière en avant : l'*espace perforé postérieur, les tubercules mamillaires* et le *tuber cinereum*.

a) **L'espace perforé postérieur** est un espace de forme triangulaire à sommet inférieur, compris entre les racines internes des troisièmes paires. Il est constitué par une lame de substance grise perforée de nombreux orifices vasculaires et légèrement déprimée en

forme de cuvette : c'est la *lame criblée*, au niveau de laquelle pénètrent les rameaux artériels des artères paramédianes issues de la partie terminale du tronc basilaire et de la naissance des artères cérébrales postérieures (voy. : fig. 67).

b) Les **Tubercules mamillaires** sont constitués par une saillie juxta-médiane, arrondie, de forme demi-sphérique de substance blanche. Ils correspondent à un noyau gris, le *noyau mamillaire* (voy. : fig. 67).

c) Le **tuber cinereum** sur lequel s'insère la tige pituitaire apparaît comme une petite éminence arrondie; il appartient à la *région infundibulo-tubérienne* et il constitue en partie le plancher du troisième ventricule (pour plus de détails voy. : *Troisième ventricule, Région infundibulo-tubérienne* et *Losange opto-pédonculaire*, article : *Configuration extérieure du cerveau*). (voy. : fig. 67).

2. — *Face externe. Triangle de Reil.*

La face externe est convexe d'avant en arrière; elle est traversée de bas en haut et d'arrière en avant par un sillon oblique très prononcé; c'est le *sillon latéral de l'isthme*.

En haut, ce sillon aboutit un peu en arrière du corps genouillé interne; en bas, il se continue après une légère angulation à sinus postéro-externe par un autre sillon qui sépare le pédoncule cérébelleux supérieur du pédoncule cérébelleux moyen (voy. : fig. 75).

Ce sillon correspond à une ligne de démarcation très nette du pédoncule cérébral en *deux versants* : *a)* l'un *antérieur*, convexe, qui correspond au *pied* du pédoncule et qui présente le même aspect fasciculé strié longitudinalement que sa face antérieure, dont la face externe n'est que la continuation; *b)* l'autre *postérieur*, qui correspond à la *calotte*, présente une forme triangulaire à base antérieure dont le sommet répond au versant externe du tubercule quadrijumeau postérieur : c'est le *triangle de Reil*.

En haut, le triangle de Reil est limité par le bras conjonctival postérieur et par le tubercule quadrijumeau postérieur; en bas, sa limite croise en écharpe la naissance du pédoncule cérébelleux supérieur.

A l'inverse du pied du pédoncule, le triangle de Reil est modérément fasciculé, il correspond à un faisceau de fibres blanches de même forme géométrique; c'est le *faisceau latéral de l'isthme* ou *ruban de Reil latéral (lemniscus latéral)* ou *faisceau acoustique* (voy. : fig. 74).

La face latérale de l'isthme de l'encéphale présente l'aspect d'un angle dièdre par suite de l'écartement oblique des pédoncules en haut et de l'écartement du pont et du pédoncule cérébelleux moyen en bas (voy. : fig. 75).

La face latérale du mésencéphale est croisée d'avant en arrière par le *nerf pathétique* (trajet circumpédonculaire); ce nerf apparaît antérieurement dans l'angle dièdre pédonculo-protubérantiel (voyez ce nerf); elle entre également en rapport avec quatre *artères circonférentielles longues* issues de la partie terminale du tronc basilaire, disposées sous l'aspect de quatre arcs artériels circumpédonculaires étagés de bas en haut, ce sont : l'artère cérébelleuse supérieure, l'artère quadrijumelle, l'artère choroïdienne postérieure (branche de la cérébrale postérieure) et l'artère cérébrale postérieure (branche terminale du tronc basilaire) (pour plus de détails, voy. : *Artères du tronc cérébral*) (voy. : fig. 81).

La *veine basilaire*, veine volumineuse de la base du cerveau contourne d'avant en arrière la face latérale de l'isthme de l'encéphale parallèlement à la bandelette optique et au-dessous d'elle; elle aboutit à la face dorsale du mésencéphale où elle se jette dans l'*ampoule de Galien* au niveau de la *cisterna ambiens* (voy. : *Veines du cerveau*) (voy. : fig. 229).

Cette face est également en rapport avec le bord libre de la tente du cervelet (petite circonférence) qui délimite le *foramen ovale de Pacchioni* et immédiatement au-dessus de

ce bord, avec la face interne de la cinquième circonvolution temporale, ainsi qu'avec la fente cérébrale de Bichat; ces rapports expliquent la possibilité de hernies du bord inféro-interne du lobe temporal à travers l'orifice de Pacchioni, hernies que l'on désigne sous le nom d' « *engagement temporal* » au cours des œdèmes cérébraux, suivis de compression du pédoncule cérébral et de troubles de la motricité oculaire par compression du nerf pathétique.

Enfin, la partie supérieure de la face latérale du mésencéphale entre en rapport avec le *métathalamus* représenté par les *corps genouillés externe* et *interne* reliés postérieurement par leurs *bras conjonctivaux* aux tubercules quadrijumeaux (voy. : *Tubercules quadrijumeaux*).

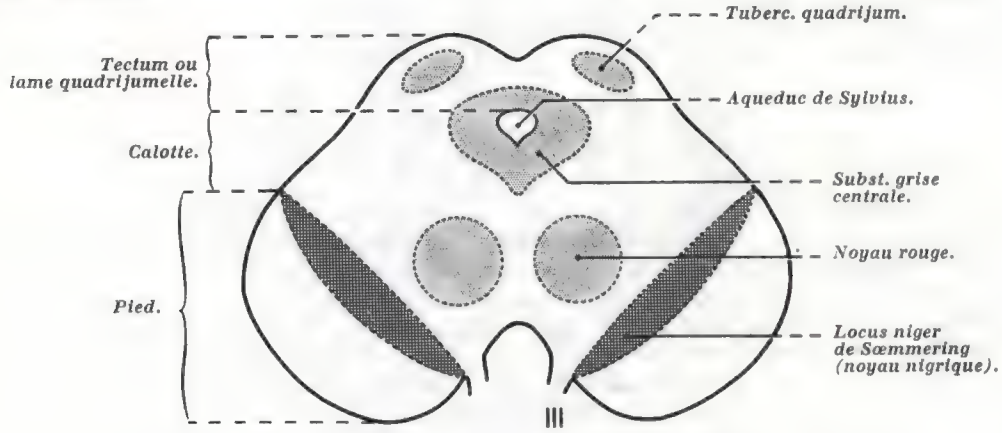

FIG. 68. — *Parties constitutives du mésencéphale vues sur une coupe transversale passant par les noyaux rouges* (schématique).

3. — Face postéro-supérieure. Tectum ou lame quadrijumelle.

La face postéro-supérieure du mésencéphale correspond à la *lame quadrijumelle* ou *tectum*; celle-ci est représentée par toute la partie de l'isthme située postérieurement à un plan frontal passant par la face dorsale de l'aqueduc de Sylvius.

La lame quadrijumelle forme la voûte du mésencéphale (cerveau moyen); elle prolonge donc en arrière de l'aqueduc de Sylvius la *calotte* du pédoncule (voy. : fig. 72).

Vue dorsalement, la lame quadrijumelle présente grossièrement une forme quadrilatère dont les *dimensions* sont les suivantes : *diamètre transversal*, 20 à 25 millimètres; *hauteur*, 12 à 15 millimètres; *épaisseur* (distance comprise entre l'aqueduc de Sylvius et l'*area quadrata*), 4 à 5 millimètres; elle présente également l'aspect d'une *selle* en raison des quatre surélévations mamelonnaires, blanchâtres, qu'elle supporte et qui sont les *tubercules quadrijumeaux* (voy. : *Tubercules quadrijumeaux*).

Immédiatement au-dessous et en dehors de la lame quadrijumelle du mésencéphale s'échappent, en divergeant, les pédoncules cérébelleux supérieurs et dans l'angle d'écartement s'interpose la *valvule de Vieussens*; celle-ci est rattachée à la face dorsale de la lame quadrijumelle par un cordon médian de coloration blanchâtre : c'est le *frein de la valvule de Vieussens*; de chaque côté du frein se détachent les *nerfs pathétiques* qui décrivent ensuite un trajet circumpédonculaire (voy. : fig. 75).

CONSTITUTION ANATOMIQUE ET STRUCTURE DES PÉDONCULES CÉRÉBRAUX

Sur une coupe transversale du mésencéphale, perpendiculaire à son axe, on constate que celui-ci est constitué par *deux parties* bien distinctes, tout comme le pont de Varole : *a)* l'une *antérieure*, saillante en avant, le *pied*; *b)* l'autre *postérieure*, la *calotte*; ces deux parties sont séparées entre elles par une lame de substance grise, ardoisée, à laquelle on donne le nom de *locus niger de Soemmering* (voy. : fig. 68).

A la partie postérieure du mésencéphale et dans la région pédonculaire inférieure, les deux pédoncules cérébelleux inférieurs pénètrent dans la calotte où ils vont se mettre en connexion après entrecroisement (décussation de Wernekink) avec un noyau situé dans la partie centrale de la calotte appelé *noyau rouge de Stilling*.

Enfin le mésencéphale présente, à sa partie postérieure, les quatre *tubercules quadrijumeaux* dont nous étudierons à part la structure et les connexions; un plan frontal passant par l'aqueduc de Sylvius sépare la région quadrijumelle, dite *région du tectum*, de la calotte pédonculaire (voy. : fig. 71).

Nous étudierons successivement : *a)* les noyaux gris ou les formations de substance grise propres aux pédoncules cérébraux (mésencéphale); *b)* les noyaux des nerfs crâniens qui à ce niveau sont tous moteurs; *c)* les centres végétatifs; *d)* puis la systématisation des faisceaux de fibres blanches du pied et de la calotte, ainsi que le trajet intra-protubérantiel des nerfs crâniens à origine mésencéphalique.

I. — NOYAUX GRIS MÉSENCÉPHALIQUES

Les principaux noyaux gris et formations grises propres au mésencéphale sont : le locus niger de Soemmering qui dans les deux pédoncules cérébraux sépare le pied de la calotte.

Le noyau rouge de Stilling, formation extrêmement importante de la calotte pédonculaire à connexions nombreuses.

A ces deux formations, il faut ajouter les noyaux suivants situés dans la calotte pédonculaire qui sont :

— le noyau de la commissure ou noyau de Darkschewitch;
— le noyau interstitiel de van Gehuchten;
— le noyau interpédonculaire de Gudden;
— le noyau du lemniscus latéral;
— et la substance grise de l'aqueduc de Sylvius, qui forme un manchon cylindrique autour de celui-ci sur toute l'étendue de son trajet.

1. — Locus niger de Soemmering.

Le *locus niger de Soemmering* (1) ou *substantia nigra* est une nappe de substance grise, de coloration gris ardoisé, qui s'étend sur toute la hauteur du pédoncule cérébral; *en bas*, il commence au niveau du sillon pédonculo-protubérantiel; *en haut*, il accompagne le

(1) Anatomiste allemand (1755-1830).

pédoncule cérébral dans sa divergence jusqu'au niveau de la région sous-thalamique où il se termine un peu en dessous du corps de Luys (voy. : fig. 69).

Sur une *coupe sagittale*, paramédiane, il occupe toute la hauteur du mésencéphale qu'il déborde quelque peu en haut et en bas; il apparaît comme une lentille plan convexe dont la convexité regarde le pied du pédoncule; de ce fait, il est assez épais à sa partie moyenne (3 millimètres environ), mince et effilé au niveau de ses extrémités.

Comme le pédoncule cérébral, il est incliné de bas en haut, de dedans en dehors et d'arrière en avant.

Sur une *coupe transversale* des pédoncules cérébraux, il apparaît symétriquement disposé à celui du côté opposé; il présente la forme d'un croissant allongé dont la concavité embrasse la calotte pédonculaire (voy. : fig. 69).

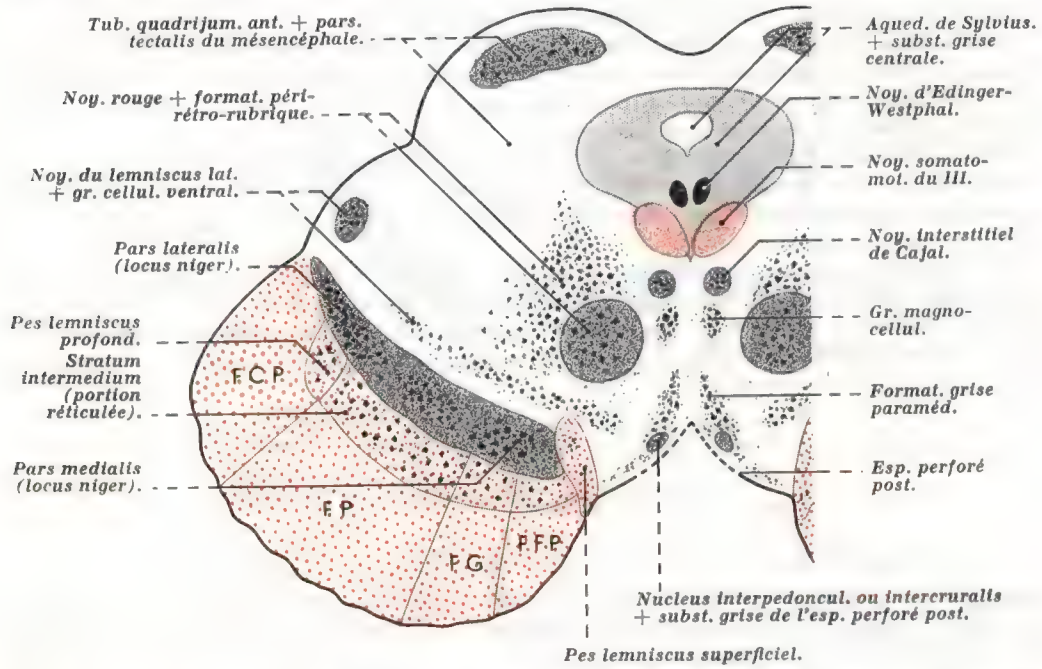

FIG. 69. — *Substance grise du pédoncule cérébral et formations grises aberrantes; côté droit, segment inférieur de la coupe* (schématique).

F. C. P., faisceau cortico-pontique; *F. P.*, faisceau pyramidal; *F. G.*, faisceau géniculé; *F. F. P.*, faisceau fronto-pontique.

Il est plus épais dans sa partie moyenne que sur ses bords; son *bord externe* n'arrive jamais en contact avec la face latérale du pédoncule où il correspond au sillon latéral de l'isthme, si bien qu'il ne se voit pas extérieurement; en revanche, son *bord interne* est toujours plus épais que le bord externe; il arrive au contact de l'espace interpédonculaire où il correspond, le long du bord interne du pédoncule cérébral, au *sillon nigrique* dont la partie inférieure limite de chaque côté l'espace perforé postérieur; il répond à l'émergence des filets de la racine interne du moteur oculaire commun *(sillon du moteur oculaire commun)* (voy. : fig. 86).

Sur une coupe transversale le locus niger n'apparaît pas avec une *coloration* et un *aspect* uniforme.

Dans la région pédonculaire inférieure, la partie interne de la *substantia nigra* est striée

par de minuscules lignes blanches antéro-postérieures : ce sont les *stries du moteur oculaire commun* dont les fibres radiculaires groupées en petits fascicules traversent le *locus niger* avant leur émergence sur la face antérieure du pédoncule cérébral (voy. : fig. 74).

Au niveau de sa partie moyenne, il présente également des stries blanchâtres, obliques en avant et en dehors; ce sont les *stries obliques* dues au passage à ce niveau des fibres nerveuses du *stratum intermedium*.

Structure du locus niger (1). — Le *locus niger* est constitué par un très riche réseau de fines fibres nerveuses formant un feutrage inextricable dans les mailles duquel se localisent les éléments cellulaires, volumineux, multipolaires du *locus* ou *cellules nigriques*, dont le principal caractère réside dans leur richesse pigmentaire (pigment noir très riche en fer) et leurs dendrites à panaches épais (pour plus de détails, voy. : les *Traités d'Histologie*).

Groupements cellulaires du locus niger. — Dans le *locus niger*, les cellules nigriques ne sont pas uniformément réparties dans toute son étendue; elles sont, au contraire, groupées sous la forme de petits îlots ovalaires, séparés entre eux par des intervalles pauvres en cellules; de telle sorte que, sur une même coupe après coloration par la méthode de Nissl, on peut observer 8 ou 10 îlots cellulaires : ce sont les *amas cellulaires nigriques*.

Formations aberrantes nigriques. — Indépendamment de ces groupements cellulaires nigriques, on rencontre des *cellules nigriques aberrantes*, éparses au voisinage du *locus niger* : *a)* les unes, rares, forment de petits amas cellulaires dans le pied du pédoncule où ils sont situés au voisinage du *locus niger* dans le *stratum intermedium*; ils constituent la *portion réticulée du locus niger*; *b)* les autres, beaucoup plus nombreuses, sont réparties dans la calotte et plus spécialement auprès du noyau rouge où elles constituent *la formation péri-rétro-rubrique* et la *formation paramédiane* (voy. : fig. 69).

2. — *Noyau rouge de Stilling.*

Le *noyau rouge de Stilling* ou *noyau rouge de la calotte (nucleus ruber)* est situé dans la partie antérieure de la calotte; de forme ovoïde allongée dans le sens du grand axe du mésencéphale, il occupe les deux tiers du pédoncule cérébral; en haut, il confine à la région sous-thalamique où son pôle supérieur se place au-dessous et un peu en dedans du corps de Luys (voy. : fig. 69 et 70).

Il présente une *coloration* rose chamois, et, d'autre part, il est relativement volumineux; son *diamètre moyen* oscille entre 6 et 8 millimètres.

Il est situé près de la ligne médiane, mais une assez riche couche de substance blanche le sépare de celui du côté opposé (voy. : fig. 70).

Rapports du noyau rouge. — Le noyau rouge entre en rapport : *a) en avant*, avec le *locus niger de Soemmering* qui le sépare des faisceaux du pied du pédoncule; *b) en arrière*, avec la bandelette longitudinale postérieure, le noyau du moteur oculaire commun et la substance grise de l'aqueduc de Sylvius; *c) en dehors*, avec le ruban de Reil; *d) en dedans*, avec le *faisceau rétro-réflexe de Meynert*; sa face interne est croisée obliquement d'avant en arrière et de bas en haut par ce faisceau qui va du ganglion de l'habenula au ganglion interpédonculaire; au point de croisement, ce faisceau marque son passage sur le noyau par une empreinte, sous la forme d'un sillon oblique : c'est le *sillon interne du noyau*

(1) Ouvrage à consulter : Tretiakoff : Etude anatomo-clinique du locus niger. *Thèse de Paris*, 1919.

rouge; ce sillon sépare le noyau rouge en *deux parties* : α) l'une *postéro-inférieure* ou *pédonculaire*, la plus importante; β) l'autre *antéro-supérieure* ou *sous-thalamique*.

Le noyau rouge est traversé en grande partie par les fibres radiculaires du moteur oculaire commun; son pôle supérieur est en rapport avec les *radiations de la calotte*. faisceau qui relie le noyau rouge au thalamus (voy. : fig. 71).

Sur des coupes transversales de la région pédonculaire inférieure, le noyau rouge apparaît en rapport et en connexion avec le *pédoncule cérébelleux supérieur*.

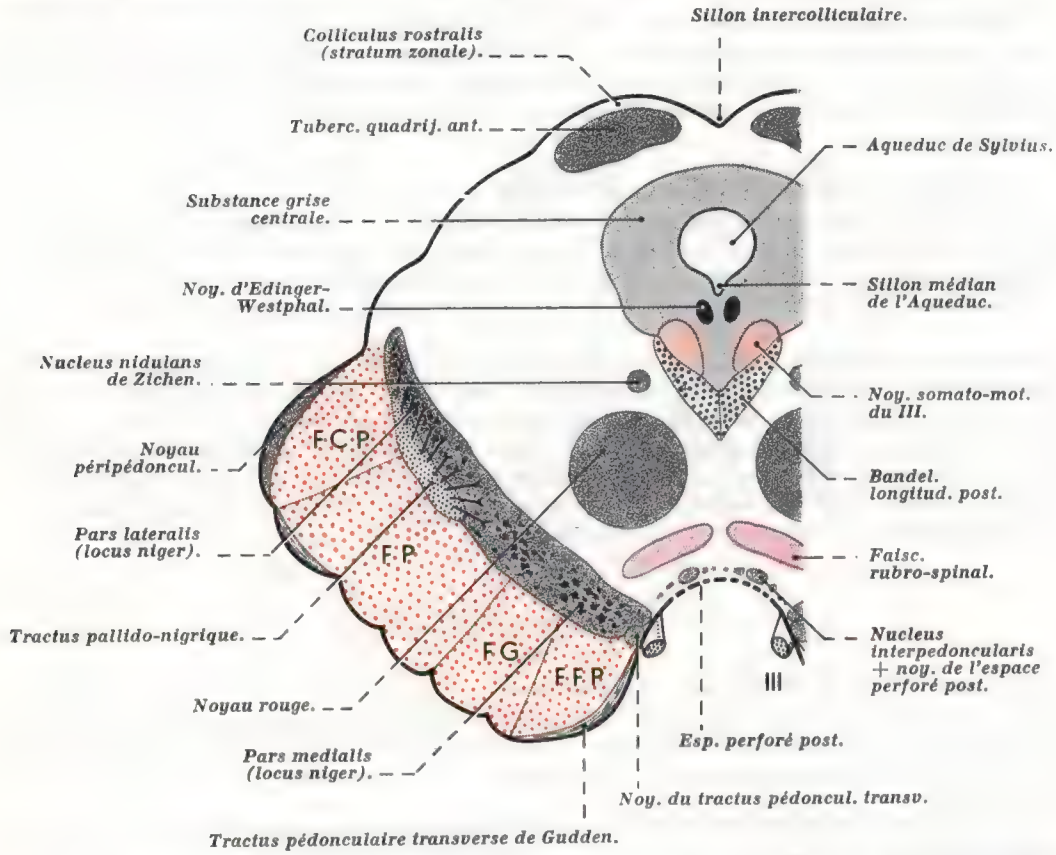

FIG. 70. — *Coupe transversale des pédoncules cérébraux passant par le noyau rouge. Voies motrices du pied et noyaux du moteur oculaire commun. Tractus pallido-nigrique et systématisation du locus niger de Soemmering; côté droit, segment inférieur de la coupe* (demi-schématique).

F. F. P., faisceau fronto-pontique; *F. G.*, faisceau géniculé; *F. P.*, faisceau pyramidal; *F. C. P.*, faisceau cortico-protubérantiel de Türck-Meynert. III, émergence du nerf moteur oculaire commun.

La majeure partie des fibres nerveuses des deux pédoncules cérébelleux supérieurs s'entrecroisent sur la ligne médiane en pénétrant dans la calotte pédonculaire : c'est la *commissure* ou *décussation de Wernekink*; puis, abordant le noyau rouge du côté opposé, elles se groupent en arrière et en dehors de ce noyau, donnant sur les coupes transversales passant par le pôle inférieur du noyau l'aspect d'une masse blanche arrondie appelée *noyau blanc de Stilling*, terme impropre, car il est *acellulaire* et auquel nous préférons celui de *faisceau blanc de Stilling* (voy. : fig. 71).

Les fibres blanches du pédoncule cérébelleux supérieur s'éparpillent autour du noyau

rouge avant de le pénétrer pour s'y terminer; c'est à ce feutrage de fibres blanches périnucléaires que l'on donne le nom de *capsule du noyau rouge.*

Parmi les fibres du pédoncule cérébelleux supérieur, les unes, les plus nombreuses, se terminent dans le noyau rouge et y fond relais; les autres, au contraire *(fibres directes)*, se mêlent aux radiations de la calotte pour se terminer dans la couche optique.

Structure du noyau rouge. — Le noyau rouge est constitué chez la plupart des mammifères par *deux groupes* de cellules multipolaires qui diffèrent par leurs dimensions : *a)* un groupe à *grandes cellules* forme le *noyau magno-cellulaire*; *b)* un groupe à *petites cellules* forme le *noyau parvo-cellulaire.*

Chez l'homme, où l'on retrouve cette systématisation, le noyau rouge apparaît constitué par *deux parties,* qui sont : *a)* le *paléo-rubrum (noyau magno-cellulaire)*, le plus ancien dans la série (et d'apparition précoce chez l'embryon); relativement réduit chez l'homme, il représente un *centre de relais* pour les voies d'origine cérébelleuse (faisceau dento-rubrique) et striée, aussi possède-t-il un rôle important dans la synergie des mouvements du corps (attitude, posture), ainsi que dans tous les mouvements automatiques et semi-volontaires; *b)* et le *néo-rubrum (noyau parvo-cellulaire)*, plus important que le précédent (il représente les quatre cinquièmes du noyau rouge), d'apparition plus récente; il prend figure d'un *centre extra-pyramidal* dont les axones participent à la constitution des faisceaux rubro-spinal et réticulo-spinal.

Autour du noyau rouge, on rencontre des éléments cellulaires aberrants, et plus particulièrement en arrière et en dehors du noyau, formés par de grandes cellules à cytoplasme richement pigmenté; ces éléments entourent le noyau rouge comme une cupule de gland de chêne, d'où le nom de *formation cupuliforme* ou *péri-rétro-rubrique* que l'on donne à ce groupement cellulaire; nous avons vu précédemment que cette formation est analogue aux cellules nigriques (Fois et Nicolesco) (voy. : fig. 69).

Il faut rattacher au noyau rouge les formations aberrantes suivantes formées d'éléments cellulaires de grande taille richement pigmentés : *a)* le *groupe magno-cellulaire hyperchromique du noyau rouge (paléo-rubrum)* situé près du raphé, à la partie postéro-inférieure du noyau rouge, un peu en arrière et en dedans du faisceau blanc de Stilling; ce groupe est formé de grandes cellules et serait pour certains l'équivalent du noyau magno-cellulaire des animaux (voyez précédemment); *b)* le *groupe cellulaire ventral du noyau rouge* situé entre le *locus niger* et le noyau de la calotte; *c)* et les *traînées cellulaires* qui joignent en bas et en arrière le noyau rouge à la substance grise épendymaire où elles se perdent vers le *locus cœruleus* (voy. : fig. 69).

3. — *Noyau de la commissure ou noyau de Darkschewitsch* (1).

Ce noyau est ainsi appelé parce qu'il est placé au-dessous de la commissure blanche postérieure; c'est un très petit noyau gris, allongé, situé dans la substance réticulée, en avant et en dehors de l'aqueduc de Sylvius, flanqué contre la substance grise centrale. Les cylindraxes qui partent de ce noyau prennent part à la constitution de la bandelette longitudinale postérieure (voy. : fig. 78).

4. — *Noyau interstitiel de van Gehuchten.*

Ce noyau est très petit; il est situé dans la substance réticulée de la calotte, intercalé entre le noyau rouge en avant et la bandelette longitudinale postérieure en arrière; les fibres issues de ses cellules descendent par la bandelette longitudinale postérieure.

(1) Neurologue russe (1858-1925).

5. — Noyau interpédonculaire de Gudden.

Le noyau interpédonculaire de Gudden (1) que l'on désigne encore quelquefois sous le nom de *ganglion interpédonculaire* ou *nucleus interpédoncularis* est un noyau arrondi, atrophié chez l'homme, où il n'existe qu'à l'état de vestige. Il est situé très près de la ligne médiane au niveau de l'espace perforé postérieur; il est l'aboutissant du faisceau rétro-réflexe de Meynert qui lui vient du ganglion de l'habenula (voy. : fig. 70).

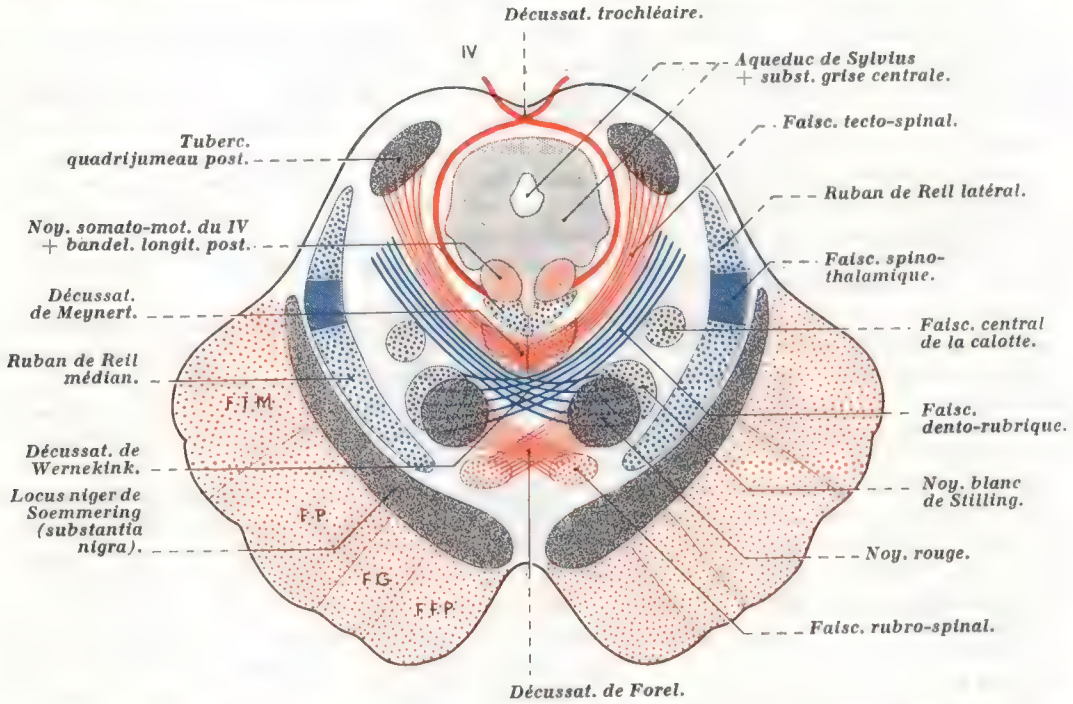

Fig. 71. — *Les quatre décussations du mésencéphale; coupe transversale passant par les noyaux rouges et les noyaux somato-moteurs des pathétiques* (IV); *segment inférieur de la coupe* (schématique).

A noter que les décussations ne sont pas situées au même niveau ainsi que le représente le schéma.

F. T. M., faisceau de Türck-Meynert; *F. P.*, faisceau pyramidal; *F. G.*, faisceau géniculé; *F. F. P.*, faisceau fronto-pontique.

6. — Noyau du Lemniscus latéral.

Ce noyau relativement superficiel occupe le triangle de Reil (triangle latéral de l'isthme de l'encéphale); d'aspect aplati transversalement et diffus (toujours mal condensé), il est situé dans l'épaisseur du faisceau acoustique; il faut le considérer comme un relais sur le trajet des voies cochléaires (voy. : fig. 69).

(1) Ne pas confondre ce noyau avec le noyau de la calotte pédonculaire de Gudden, qui est une formation végétative.

7. — *Substance grise de l'aqueduc de Sylvius ou substance grise centrale.*

Elle est constituée par un manchon de substance grise *(manchon gris périsylvien)* entourant l'aqueduc dans toute l'étendue de son trajet, depuis l'angle supérieur du quatrième ventricule jusqu'au ventricule moyen où elle se termine sous la commissure blanche postérieure au niveau de l'anus (voy. : fig. 70, 71 et 74).

Elle représente la continuation vers l'encéphale de la commissure grise de la moelle et de la substance grise épendymaire du quatrième ventricule; mais tandis qu'au niveau du quatrième ventricule la substance grise est étalée sous le plancher et très réduite, au niveau de l'aqueduc de Sylvius, celle-ci est condensée.

Envisagée sur une coupe transversale, elle présente un *aspect* différent suivant les niveaux : *a)* elle est *ovalaire* à grosse extrémité tournée en arrière au niveau de la partie supérieure de l'aqueduc; *b)* elle présente un aspect en *forme de champignon* au niveau des tubercules quadrijumeaux antérieurs; *c)* et la forme d'une *raquette* à manche antérieur au niveau des tubercules quadrijumeaux postérieurs, dont le manche serait une mince cloison médiane antérieure interposée entre les deux bandelettes longitudinales postérieures (voy. : fig. 70, 71 et 74).

Sur le versant antérieur de la substance grise centrale se trouvent les noyaux d'origine du moteur oculaire commun et du pathétique, ainsi que la bandelette longitudinale postérieure qui la sépare des commissures de la calotte pédonculaire.

En arrière, elle entre en rapport avec les noyaux gris des tubercules quadrijumeaux qui ne sont séparés d'elle que par une mince lame de substance blanche; elle est en outre en rapport à sa partie postérieure avec l'entrecroisement des pathétiques *(décussation trochléaire)*; enfin, latéralement, elle est contournée par la strie médullaire profonde (voy. : *Tubercules quadrijumeaux*) et par le trajet intra-pédonculaire du pathétique; elle est longée par la racine descendante motrice du trijumeau (voy. : fig. 71 et 74).

II. — NOYAUX DES NERFS CRANIENS

Les *deux* nerfs crâniens à origine mésencéphalique sont : le *moteur oculaire commun* et le *pathétique*, tous les deux exclusivement moteurs; l'un, le moteur oculaire commun, a son origine apparente ventrale; l'autre, le pathétique, a son origine apparente dorsale, mais tous les deux ont leurs noyaux d'origine situés sur le versant antérieur de la substance grise centrale et, tandis que les fibres du pathétique sont toutes croisées dans leur trajet intra-pédonculaire, celles des nerfs moteurs oculaires communs ne sont que partiellement croisées.

1° **Noyau du pathétique.** — Le noyau du pathétique ou *noyau trochléaire (nucleus trochlearis)* représente le prolongement vers l'encéphale du groupe cellulaire antéro-interne des cornes antérieures de la moelle dont le noyau sous-jacent est représenté par celui du moteur oculaire externe, et le noyau sus-jacent par celui du moteur oculaire commun (voy. : fig. 71 et 74).

Le noyau du pathétique est contigu à celui du moteur oculaire commun; il est situé au niveau des tubercules quadrijumeaux postérieurs dans le plancher de l'aqueduc de Sylvius, inclus dans la substance grise centrale; son volume est restreint; il présente un aspect lenticulaire. Sur les coupes transversales, on l'aperçoit encastré entre la substance grise de l'aqueduc et la face postérieure de la bandelette longitudinale postérieure.

2° ***Noyau du moteur oculaire commun.*** — Le noyau du moteur oculaire commun est situé dans le plancher de l'aqueduc de Sylvius au niveau de la substance grise centrale; c'est un noyau prismatique triangulaire, parallèle à l'aqueduc, situé de chaque côté de la ligne médiane, à tel point que les noyaux droit et gauche sont presque adjacents; sa longueur est d'environ 1 centimètre. Il s'étend en hauteur depuis le plancher du troisième ventricule jusqu'à un plan transversal qui passerait par le bras horizontal du sillon cruciforme.

En avant, il est longé par la bandelette longitudinale postérieure qui s'excave à sa partie dorsale pour le recevoir (voy. : fig. 70 et 74).

Le noyau du moteur oculaire commun peut être décomposé en *cinq* noyaux secondaires différents du reste par l'aspect et le volume des cellules qui le composent, ce sont :

1° *Deux noyaux principaux (noyaux somatiques)* situés près de la ligne médiane; ces noyaux semblent continuer à la partie supérieure du mésencéphale le noyau du pathétique auquel ils sont sus-jacents.

Ils sont destinés à la *musculature extrinsèque* de l'œil.

Dans ces noyaux on distingue des *centres moteurs* pour les muscles innervés par la troisième paire : ce sont, en allant de haut en bas, les centres du releveur de la paupière supérieure, du droit supérieur, du droit interne, du petit oblique et du droit inférieur (voy. : fig. 362).

2° Un *noyau central,* impair et médian, à grandes cellules, désigné sous le nom de *noyau de Perlia.*

3° Et un *noyau paramédian dorsal* ou *noyau d'Edinger-Westphall* situé en arrière et au-dessus des noyaux précédents (voy. : fig. 69 et 70).

Ce dernier, d'aspect piriforme, est renflé à son extrémité supérieure, effilé à son extrémité inférieure.

Les noyaux droit et gauche sont presque en contact par leur extrémité inférieure, alors qu'ils s'écartent l'un de l'autre à leur extrémité supérieure (voy. : fig. 69 et 70).

Le noyau d'Edinger-Westphall appartient au parasympathique crânien; il tient sous sa dépendance la *musculature intrinsèque* de l'œil (sphincter irien); quant au noyau de Perlia, il représenterait le *noyau de la convergence.*

III. — CENTRES VÉGÉTATIFS

Les centres végétatifs du mésencéphale sont représentés : *a)* par le *noyau pupillaire*; *b)* et par le *noyau central de la calotte pédonculaire de Gudden.*

1° Le **noyau pupillaire** ou *noyau organique de la troisième paire (noyau d'Edinger-Westphall)* est de petit volume, situé dans la substance grise de l'aqueduc, sur le versant antéro-latéral du conduit. Les fibres qui partent de ce noyau parasympathique suivent le moteur oculaire commun, puis le nerf du petit oblique jusqu'au ganglion ophtalmique où elles pénètrent par sa grosse racine (voy. : *Parasympathique crânien*) (voy. : fig. 74).

Le noyau pupillaire représente le *centre de la contraction de la pupille (centre irido-constricteur).*

2° Le **noyau central de la calotte pédonculaire de Gudden** est situé près du raphé, en avant de la bandelette longitudinale postérieure; ce noyau est en connexion avec les noyaux du tubercule mamillaire par le *faisceau de la calotte de Gudden* (voy. : fig. 183).

IV. — SUBSTANCE RÉTICULÉE

La substance réticulée de la calotte est disposée au niveau des pédoncules cérébraux comme dans la protubérance annulaire; elle est constituée par un assemblage de faisceaux de fibres nerveuses, les unes longitudinales, les autres arciformes et transversales qui s'enchevêtrent avec des noyaux de substance grise.

Sur les coupes transversales le territoire de la substance réticulée de la calotte se présente sous une forme irrégulièrement quadrilatère comprise entre le noyau rouge en avant, la substance grise centrale et les tubercules quadrijumeaux en arrière, le ruban de Reil latéralement.

Dans la substance réticulée de la calotte et sur la ligne médiane s'effectuent trois décussations du pédoncule cérébral; ce sont, étagées de haut en bas : *a)* la *décussation de Meynert* sur le trajet des faisceaux tecto-spinaux; *b)* la *décussation de Forel* sur le trajet des faisceaux rubro-spinaux; *c)* et la *décussation de Wernekink* sur le trajet des pédoncules cérébelleux supérieurs (voie cérébello-rubro-thalamique) (voy. : fig. 71).

Comme dans la réticulée grise du bulbe et de la protubérance, on trouve dans la substance réticulée pédonculaire des groupements cellulaires dont les mieux individualisés sont : le *noyau accessoire* ou *innominé de Betcherew* situé derrière le noyau rouge, les *noyaux centraux supérieurs* médian et latéral et le *nucleus nidulans de Ziehen* (voy. : fig. 70).

SYSTÉMATISATION DES PÉDONCULES CÉRÉBRAUX

Dans cette étude nous envisagerons successivement : *a)* les *connexions du locus niger*; *b)* la *systématisation du pied* et *de la calotte pédonculaire*; *c)* les *connexions du noyau rouge*; *d)* et le *trajet intra-pédonculaire des nerfs crâniens* : pathétique et moteur oculaire commun.

I. — CONNEXIONS DU LOCUS NIGER

Le *locus niger* possède des *voies afférentes* et des *voies efférentes* (1).

1° Les **voies afférentes** proviennent de l'écorce cérébrale et du noyau lenticulaire; elles abordent le *locus niger* par son extrémité supérieure. Elles comprennent un *contingent cortico-nigrique* et un *contingent pallido-nigrique.*

a) **Le contingent cortico-nigrique** prend ses origines au niveau du cortex du lobe frontal : d'une part, au niveau de sa face orbitaire, et, d'autre part, au niveau de la région rolandique dans la frontale ascendante (aire pyramidale) et dans le pied des première et deuxième circonvolutions frontales (aire prépyramidale). Ses fibres suivent le même trajet que le faisceau géniculé avec lequel elles sont mélangées; mais elles abandonnent

(1) Article à consulter : Foix et Nicolesco : Sur les connexions du locus niger de Soemmering. *L'Encéphale,* 1923, n° 9, p. 553.

celui-ci en pénétrant dans le pied du pédoncule pour se terminer dans le *locus niger* où elles s'arborisent autour des cellules nigriques.

b) Le **contingent pallido-nigrique** vient du *globus pallidus*; mais à l'origine le trajet des fibres nerveuses de ce contingent est différent suivant leur naissance : les fibres les plus externes partent du versant inférieur du *globus pallidus* en suivant l'anse lenticulaire jusqu'à la région sous-optique; les fibres les plus internes se groupent en un faisceau qui émerge de la pointe du *globus pallidus*; c'est le *faisceau pallidal de la pointe.* Fibres internes et externes se groupent alors pour descendre dans le pied du pédoncule avec la voie motrice et, finalement, elles se distribuent au *locus niger* au niveau duquel elles font synapse (voy. : fig. 70 et 73).

Les connexions du locus niger avec les corps striés (contingent pallido-nigrique) et la structure à peu près identique des noyaux permettraient à la rigueur de rattacher le *locus niger* aux corps striés.

2° Les ***voies efférentes*** du *locus niger* sont mal connues et leur destination très hypothétique. Elles sont constituées par des fibres qui : *a)* les unes, *antérieures* et *descendantes,* passent par le pied où elles se mêlent à la voie pyramidale pour se terminer vraisemblablement après décussation au niveau des noyaux bulbaires : c'est le *courant du pied*; *b)* les autres passent dans la calotte, traversent le ruban de Reil, puis par la commissure blanche postérieure retournent par le même chemin au *locus niger* du côté opposé : c'est le *courant de la calotte,* qui représente en quelque sorte un véritable *système commissural internigrique.*

Quelques-unes des fibres du courant de la calotte descendent dans la substance réticulée du même côté, mais leur destination est imprécise.

II. — SYSTÉMATISATION DU PIED DU PÉDONCULE

Le pédoncule cérébral ne contient que des *voies descendantes* et, de ce fait, *motrices*; ce sont *quatre contingents* d'émanation corticale : *a)* un *contingent cortico-spinal* venu des deux tiers supérieurs de la frontale ascendante et du lobule paracentral représenté par la voie motrice principale (faisceau pyramidal); *b)* un *contingent cortico-protubérantiel* ou *cortico-pontique* venu : α) soit du lobe temporal représenté par le *faisceau de Türck-Meynert*; β) soit du lobe frontal représenté par le *faisceau fronto-pontique d'Arnold*; les axones de ces deux faisceaux vont s'articuler avec les noyaux du pont; *c)* et un *contingent cortico-nucléaire* venu de la partie inférieure de la frontale ascendante et de l'opercule rolandique représenté par le *faisceau géniculé* dont les fibres se distribuent après entrecroisements étagés aux noyaux moteurs des nerfs crâniens situés dans le tronc cérébral, depuis le noyau du moteur oculaire commun qui est situé le plus haut jusqu'au noyau du spinal qui est situé le plus bas.

Dans le pied du pédoncule, ces *quatre* faisceaux moteurs sont répartis de la façon suivante : *a)* le *faisceau fronto-pontique* est le plus interne; *b)* le *faisceau cortico-protubérantiel de Türck-Meynert* est le plus externe et occupe le tiers externe du pied; *c)* le *faisceau géniculé* se place immédiatement en dehors du faisceau fronto-pontique; il occupe environ le cinquième interne du pied; *d)* le *faisceau pyramidal,* intermédiaire entre les deux faisceaux géniculé et cortico-protubérantiel, occupe la partie moyenne, c'est-à-dire les trois cinquièmes moyens du pied; quelques fibres aberrantes du faisceau de Türck-Meynert passent dans le segment moyen où elles sont mélangées avec celles de la voie motrice principale (voy. : fig. 70, 71 et 74).

Fibres aberrantes de la voie motrice de Déjerine. — Les *fibres aberrantes* de la voie motrice de Déjerine ont été découvertes par Betcherew, mais particulièrement bien décrites par Déjerine.

Actuellement, elles doivent être considérées comme appartenant à un groupe de fibres d'origine corticale qui suivent la voie motrice principale jusque dans le pied du pédoncule, mais elles l'abandonnent avant d'arriver au sillon pédonculo-protubérantiel dans la partie inférieure du pédoncule cérébral, pour se distribuer après entrecroisement dans les noyaux moteurs des nerfs crâniens situés dans les trois étages du tronc cérébral.

Ces fibres représentent donc un *faisceau géniculé aberrant.*

Les fibres aberrantes de la voie motrice principale sont donc tout d'abord placées dans le pied du pédoncule où elles sont éparpillées dans les faisceaux; elles s'en détachent à des niveaux différents et, traversant le *stratum intermedium* et le *locus niger,* elles aboutissent dans la calotte où elles se mêlent aux fibres du ruban de Reil médian qu'elles suivent à contre-courant dans son segment ponto-bulbaire.

Avant leur passage du pied dans la calotte ces fibres se groupent en *deux faisceaux* : *a)* l'un, le *pes lemniscus profond,* est situé dans le pied, à la partie externe du *stratum intermédium,* où il apparaît sur les coupes avec une forme triangulaire, intercalé entre le faisceau pyramidal et le faisceau de Türck-Meynert; *b)* l'autre, le *pes lemniscus superficiel,* passe dans la calotte; il est situé sur le bord interne du pédoncule cérébral en dedans du *locus niger* et du faisceau géniculé et un peu en avant du bord interne du ruban de Reil médian; c'est ce faisceau qui détermine, à la face antérieure du pédoncule cérébral, le *faisceau en écharpe de Féré* (voy. : fig. 66 et 74).

Les fibres aberrantes de la voie pédonculaire se détachent des *lemnisci* à des niveaux différents dans le tronc cérébral, à tel point qu'on peut les classer en *trois groupes* étagés de haut en bas, à savoir :

a) Un *groupe supérieur* dont toutes les fibres dérivent du *pes lemniscus superficiel,* puis quittent la voie pédonculaire dans la région pédonculaire inférieure; il comprend : α) des *fibres courtes* destinées aux noyaux des deux nerfs oculo-moteurs (IIIe paire et IVe); c'est le *contingent cortico-oculogyre*; β) et des *fibres longues* destinées au noyau moteur du spinal; ces dernières descendent jusqu'à la moelle cervicale ; c'est le *contingent cortico-céphalogyre.*

Le *contingent cortico-oculo-céphalogyre* est situé dans la région protubérantielle inférieure sur le bord interne du ruban de Reil médian qu'il accompagne dans tout son trajet protubérantiel (voy. : *Systématisations de la protubérance annulaire*).

b) Un *groupe intermédiaire* quitte la voie pédonculaire (ici le terme *voie pédonculaire* est pris dans le sens de faisceaux moteurs venus du pied du pédoncule cérébral) au niveau de la région protubérantielle moyenne; il comprend les fibres destinées au noyau masticateur, au noyau ambigu (noyau ventral du IX et du X) et au noyau de l'hypoglosse.

c) Un *groupe inférieur* abandonne la voie pédonculaire dans la région protubérantielle inférieure; il comprend les fibres destinées aux noyaux du facial et du moteur oculaire externe (voy. : fig. 62).

Dans le pied du pédoncule cérébral, la grande majorité des fibres représente des voies de passage; seules s'arrêtent au pédoncule cérébral : α) les fibres du faisceau géniculé et les fibres aberrantes de la voie pédonculaire qui sont destinées aux noyaux d'origine du moteur oculaire commun et du pathétique *(contingent cortico-oculogyre)*; β) et les fibres afférentes nigriques.

Stratum intermedium. — Le *stratum intermedium* n'existe que dans la région pédonculaire inférieure; sur des coupes transversales, il est représenté par une mince couche de substance grise et de fibres blanches entremêlées, placées dans les quatre cinquièmes internes du pédoncule entre le *locus niger* en arrière et la voie motrice (faisceau pyramidal et faisceau géniculé) en avant (voy. : fig. 74).

Il est principalement constitué par de petits fascicules de fibres blanches disposées radiairement qui passent du pied dans la calotte à travers le *locus niger* et qui appartiennent aux éléments de la voie aberrante de Déjerine; quant aux éléments de substance grise intercalaire, ils sont constitués par la partie antérieure du *locus niger* et par les amas de cellules nigriques du pied; c'est à cette portion que l'on réserve le nom de *portion réticulée du locus niger.*

Le *stratum intermedium* apparaît donc strié radiairement sur les coupes par suite de la disposition alternative de faisceaux blancs et de substance grise, et la dénomination de *stratum striatum* serait plus justifiée que celle de *stratum intermedium.*

III. — SYSTÉMATISATION DE LA CALOTTE

La calotte pédonculaire présente à étudier : *a)* des voies de passage représentées par le *ruban de Reil*; *b)* les *connexions du noyau rouge*; *c)* et des systèmes d'association constitués par la bandelette longitudinale postérieure ainsi que par le faisceau de Schütz.

1. — ***Ruban de Reil.***

Comme au niveau de la protubérance annulaire, le ruban de Reil présente *deux parties,* qui sont : le *ruban de Reil médian* ou *lemniscus médian* représentant la voie sensitive principale, et le *ruban de Reil latéral* ou *lemniscus latéral* représentant la voie sensorielle ou faisceau acoustique; ces voies sont ascendantes.

a) Le *ruban de Reil médian* possède la forme d'un large ruban, d'où son nom de *lemniscus médian,* situé dans la partie antérieure de la calotte pédonculaire, en arrière du *locus niger* qui le sépare des voies pédonculaires motrices et du *stratum intermedium,* en avant du noyau rouge et des pédoncules cérébelleux supérieurs (faisceau dentorubrique) (voy. : fig. 71 et 74).

Son *bord externe* correspond au sillon latéral de l'isthme et, à ce niveau, il se continue sans ligne de démarcation nette par le faisceau acoustique; *son bord interne* est longé par le *contingent cortico-oculo-céphalogyre* dans sa moitié inférieure, alors qu'il entre en rapport avec le noyau rouge et la terminaison du pédoncule cérébelleux supérieur (noyau blanc de Stilling) dans sa moitié supérieure (voy. : fig. 71).

Pendant son trajet ascendant dans la calotte pédonculaire, le ruban de Reil médian est déjeté en dehors en même temps qu'il se condense sur lui-même, de telle façon que son diamètre transversal diminue alors que son épaisseur augmente; le *lemniscus médian* devient alors beaucoup plus épais en dehors qu'en dedans dans la région pédonculaire supérieure (voy. : fig. 72 et 74).

Indépendamment des fibres bulbo-thalamiques qui émanent des noyaux de Goll et de Burdach (deuxième neurone de la voie sensitive et des fibres en croissant de Déjerine qui le constituent en grande partie lorsqu'il pénètre dans la calotte pédonculaire, il est considérablement grossi par des éléments d'apport qui sont : α) les fibres venues du noyau du faisceau solitaire, du noyau gélatineux de Rolando (V^e^ paire); β) et les *fibres réticulo-thalamiques* d'origine bulbo-protubérantielle (voy. : fig. 55). Le *faisceau spino-thalamique* se place sur son bord externe à la jonction des rubans de Reil médian et latéral (voy. : fig. 74).

Enfin, dans son trajet pédonculaire, il est en outre grossi par les *fibres aberrantes de la voie pédonculaire de Déjerine (fibres motrices)* qui, suivant un trajet descendant, se mêlent à ses propres éléments (voyez précédemment).

En quittant le pédoncule cérébral, le ruban de Reil médian pénètre dans la région sous-thalamique au niveau de la *zona incarta*, puis, finalement, s'épanouit et se termine dans la partie postéro-inférieure du noyau ventro-latéral externe de la couche optique.

b) Le *ruban de Reil latéral* ou *faisceau acoustique* est un faisceau marginal qui occupe la partie latérale de la calotte où il fait relief; il correspond au faisceau latéral de l'isthme ou *triangle de Reil* (voy. : fig. 72 et 74).

Sur une coupe transversale du pédoncule cérébral, il apparaît sous la forme d'une bande

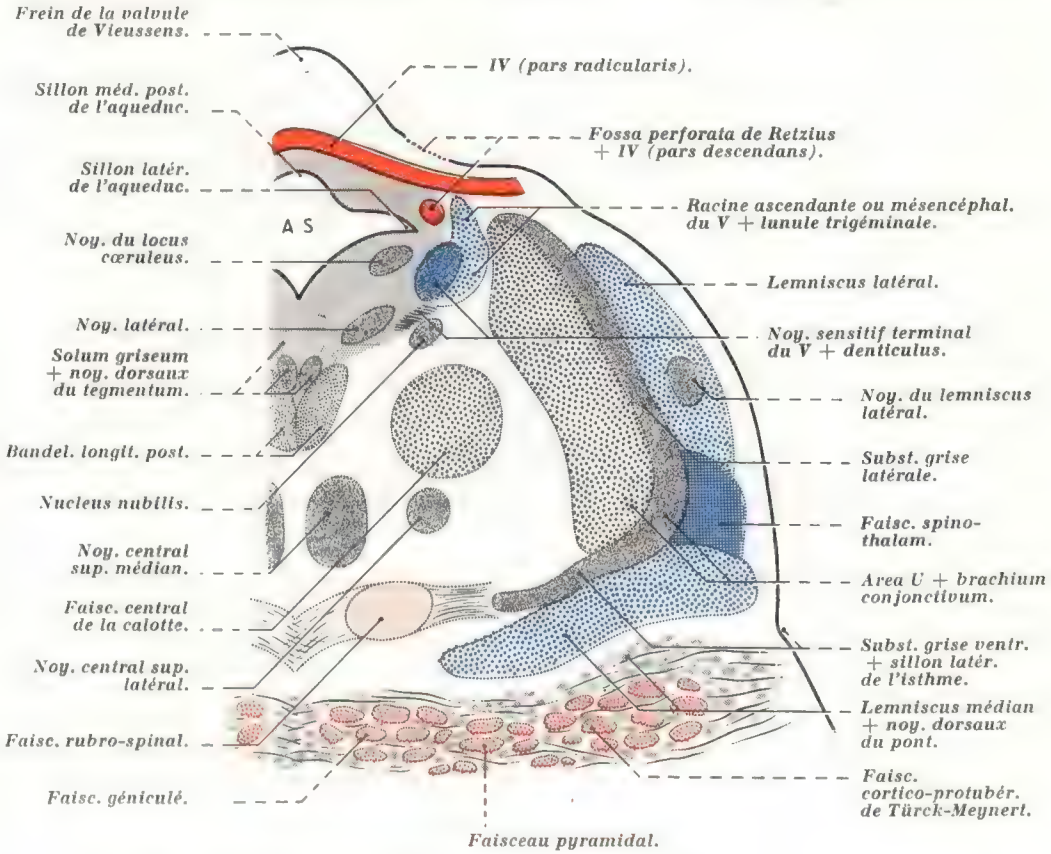

Fig. 72. — *Coupe transversale de la calotte du mésencéphale passant en arrière par le frein de la valvule de Vieussens et en avant un peu au-dessous du sillon pédonculo-protubérantiel; segment inférieur de la coupe* (demi-schématique).

A. S., aqueduc de Sylvius.

située dans la partie la plus externe de la calotte, donnant, avec le ruban de Reil médian, l'aspect d'une équerre *(équerre sensitivo-sensorielle)*.

Il est placé : α) en arrière du ruban de Reil médian; β) en dehors de la substance réticulée, du pédoncule cérébelleux supérieur et du faisceau central de la calotte; γ) et en dedans des bras conjonctivaux et des corps genouillés (voy. : fig. 72).

Le faisceau acoustique se termine en partie dans le tubercule quadrijumeau postérieur, tandis que le reste de ses fibres passent dans le bras conjonctival postérieur pour atteindre le corps genouillé interne et s'y terminer.

2. — *Connexions du noyau rouge.*

Les connexions du noyau rouge sont nombreuses : *a)* elles se font avec le cervelet et les corps striés et peut-être aussi avec le cortex cérébral (Déjerine) pour les *voies afférentes*; *b)* et avec la couche optique, l'olive bulbaire et la moelle pour les *voies efférentes.*

1° Les ***voies afférentes*** sont : la voie *cérébello-rubrique* des pédoncules cérébelleux supérieurs et la *voie strio-rubrique.*

a) La **voie cérébello-rubrique** est formée par la majeure partie des fibres du pédoncule cérébelleux supérieur qui prend son origine au niveau du corps dentelé du cervelet; après entrecroisement sur la ligne médiane dans la région pédonculaire inférieure (commissure ou décussation de Wernekink), les fibres nerveuses qui constituent le pédoncule cérébelleux supérieur abordent en majeure partie le noyau rouge où elles se terminent; quelques-unes contournent la face externe du noyau rouge pour se terminer (fibres directes) dans le noyau externe de la couche optique en participant à la constitution des *radiations de la calotte* (voy. : fig. 73).

b) La **voie strio-rubrique** est représentée par des fibres venues du noyau lenticulaire par l'anse lenticulaire; elles sont directes et croisées.

A cette voie se joindraient des fibres venues du corps de Luys et de la *zona incerta* (voy. : fig. 73).

2° Les ***voies efférentes*** sont : les unes, *descendantes,* représentées par le faisceau rubro-spinal et le faisceau central de la calotte; l'autre, *ascendante,* constituée par la voie rubro-thalamique (voy. : fig. 73).

a) Le **faisceau rubro-spinal de von Monakow** ou **faisceau prépyramidal de Thomas,** que nous avons déjà étudié dans le tronc cérébral et dans la moelle où il occupe le cordon latéral en avant du faisceau pyramidal croisé (d'où son nom), est un mince faisceau né de la face antérieure et de l'extrémité inférieure du noyau rouge, qui, peu après son origine, s'entrecroise sur la ligne médiane avec celui du côté opposé (commissure ou décussation de Forel); contenu dans le faisceau latéral du bulbe, il descend pour se terminer dans la moelle en s'arborisant autour des cellules radiculaires des cornes antérieures; ce faisceau représente un des éléments principaux de la voie motrice extra-pyramidale (voy. : *Voies extra-pyramidales*) (voy. : fig. 73).

b) Le **faisceau central de la calotte** ou **faisceau de Betcherew** est un faisceau direct rubro-olivaire qui va du noyau rouge à l'olive bulbaire. Si la plupart de ses fibres viennent du noyau rouge, quelques-unes cependant semblent provenir de la couche optique (Betcherew) et aussi de la substance réticulée pédonculo-protubérantielle.

Pour certains auteurs, un faible contingent de fibres *(fibres spinales)* ne s'arrêteraient pas à l'olive bulbaire, mais iraient grossir le faisceau triangulaire d'Helweg (voy. : fig. 73).

c) La **voie rubro-thalamique** est constituée par un faisceau de fibres directes nées du versant antéro-externe du pôle supérieur du noyau rouge. Ses fibres se dirigent en arrière et en dehors, puis elles se groupent dans la partie centrale de la substance réticulée entre la bandelette longitudinale postérieure et le noyau rouge; devenues verticales et ascendantes, elles cheminent dans la calotte groupées en un faisceau qui reçoit également des fibres directes cérébello-thalamiques venues du pédoncule cérébelleux supérieur; c'est à cet ensemble que l'on donne le nom de *radiations de la calotte*; celles-ci se terminent dans la partie externe de la couche optique.

Le noyau rouge entre en outre en connexion avec celui du côté opposé par l'intermé-

diaire de fibres qui passent dans la commissure blanche postérieure *(fibres rubro-rubriques)*.

On peut considérer le noyau rouge comme étant un *centre de relais* sur le trajet des voies de la sensibilité, de la motricité (voies extra-pyramidales) et de la voie strio-spinale.

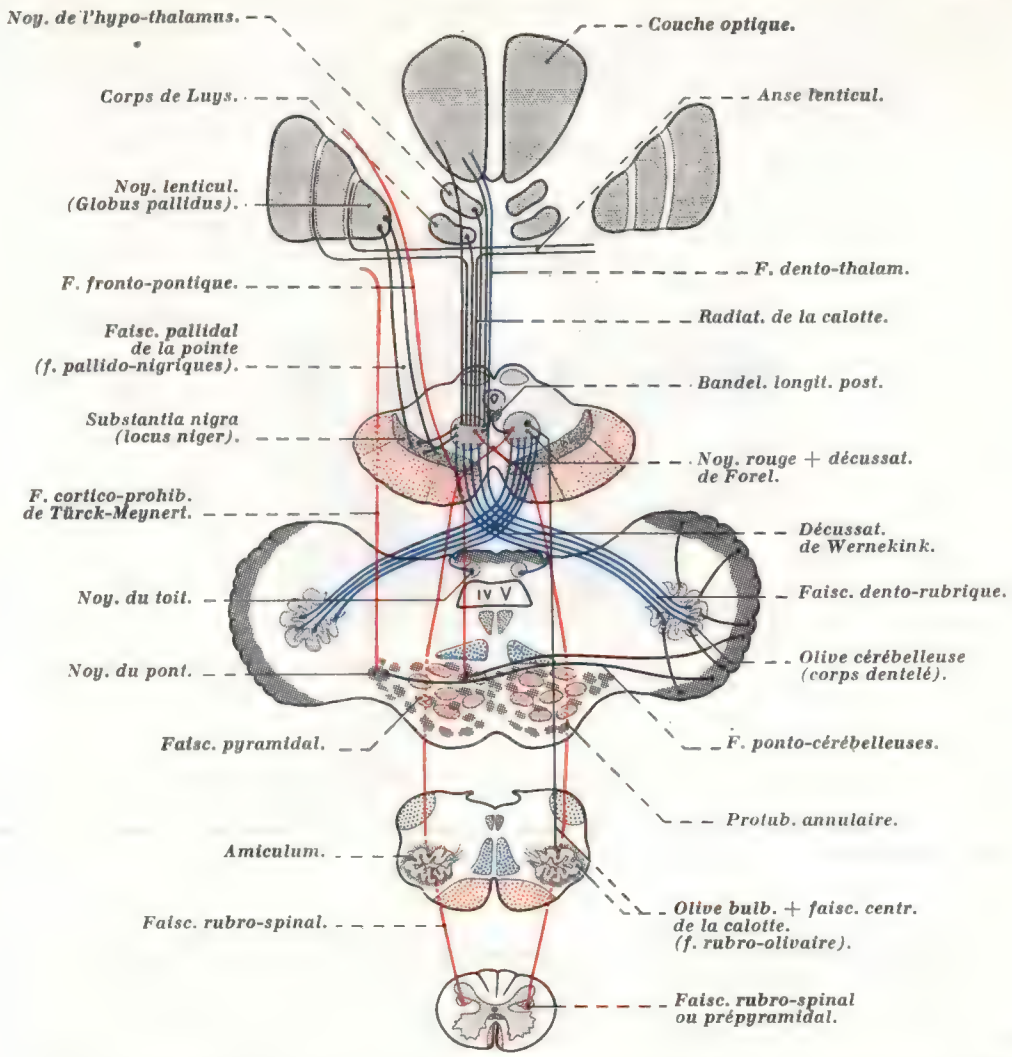

FIG. 73. — *Connexions du noyau rouge et du locus niger de Soemmering* (schématique). IV V, quatrième ventricule; *en quadrillé noir*, écorce cérébelleuse.

3. — Systèmes d'association.

Indépendamment des faisceaux précédemment indiqués, les systèmes d'association sont représentés au niveau de la calotte protubérantielle par la bandelette longitudinale postérieure et par le faisceau de Schütz ou faisceau longitudinal dorsal.

a) La **bandelette longitudinale postérieure** est située devant la substance grise centrale, en avant des noyaux d'origine du moteur oculaire commun et du pathétique contre lesquels elle s'applique par sa face postérieure. Elle présente une forme triangulaire à la coupe à sommet antérieur et à base postérieure légèrement échancrée pour loger en partie le noyau du moteur oculaire commun; elle est située très près de la ligne médiane presque au contact de celle du côté opposé; elle est traversée par la majeure partie des fibres du moteur oculaire commun (voy. : fig. 74).

Dans le pédoncule cérébral, la bandelette longitudinale postérieure abandonne des fibres aux noyaux du moteur oculaire commun et du pathétique.

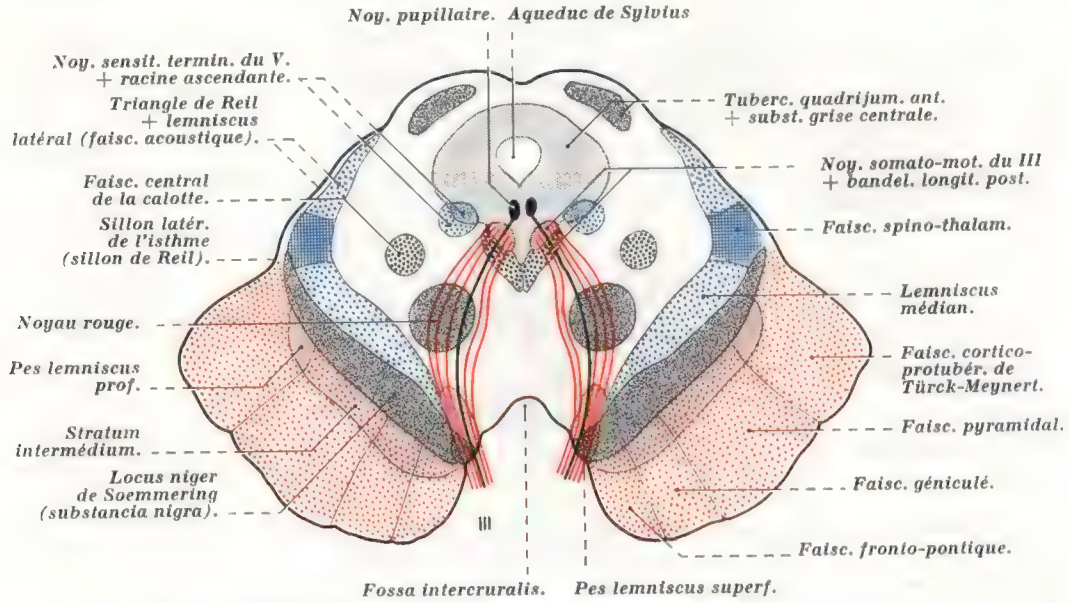

Fig. 74. — *Coupe transversale des pédoncules cérébraux. Systématisation du pied. Trajet et systématisation des fibres du nerf moteur oculaire commun* (segment inférieur de la coupe).

III, nerf moteur oculaire commun (*en rouge*, les fibres somato-motrices; *en noir*, les fibres parasympathiques).

b) Le **faisceau de Schütz** ou **faisceau longitudinal dorsal** est un faisceau végétatif. Il prend ses origines dans les formations végétatives de la couche optique, en particulier dans les formations circulaires et compactes hyperchromiques de la région sous-thalamique et, plus spécialement, de la paroi latérale du troisième ventricule (noyaux de l'hypothalamus), ainsi que dans les noyaux végétatifs du champ de Forel (voy. : fig. 79). Quelques-unes de ses fibres aboutissent aux noyaux végétatifs des nerfs crâniens du tronc cérébral et plus particulièrement dans les pédoncules et la protubérance; mais la majeure partie de ses fibres se terminent au niveau des noyaux végétatifs du bulbe (noyau de l'aile grise), et dans la réticulée grise.

Il est situé dans la partie postérieure de la substance réticulée un peu en dehors et en avant de la bandelette longitudinale postérieure; il est traversé par les fibres du moteur oculaire commun.

IV. — TRAJET INTRA-PÉDONCULAIRE DES NERFS CRANIENS

1° Le **nerf moteur oculaire commun,** dans son trajet intra-pédonculaire, se dirige en bas et en avant; il présente dans son ensemble un trajet arqué à convexité externe, et, d'autre part, ses fibres ne sont pas groupées en un faisceau compact comme la plupart des nerfs crâniens; elles traversent le pédoncule cérébral disposées en un certain nombre de petits fascicules qui, d'abord divergents, traversent successivement la bandelette longi-

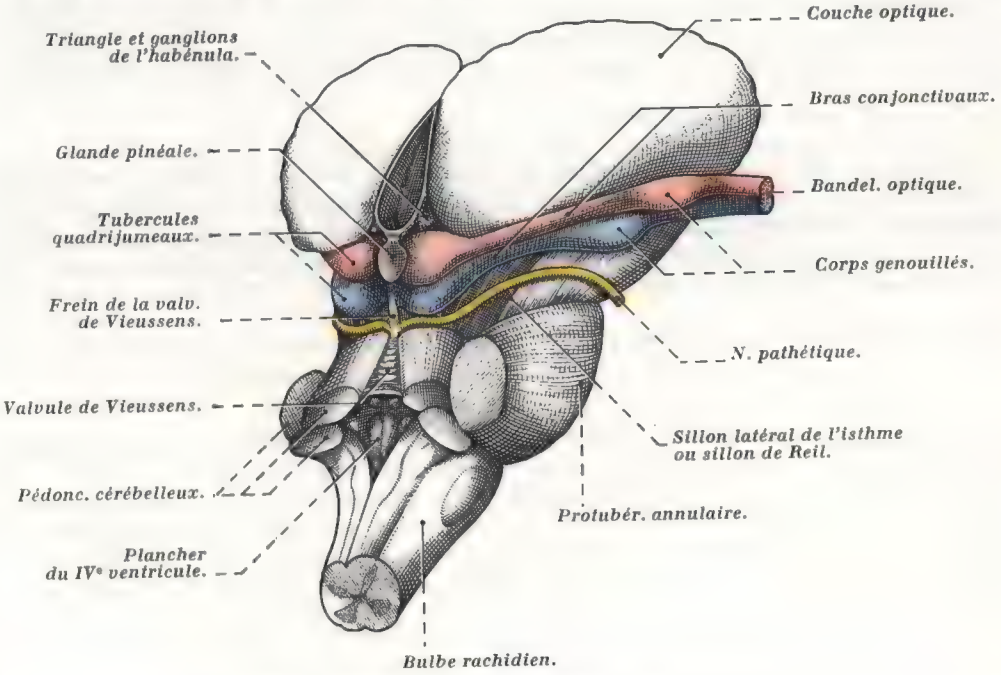

FIG. 75. — *Tronc cérébral, vue postéro-latérale droite.*

En rose, corps genouillé externe, bras conjonctival antérieur et tubercule quadrijumeau antérieur.
En bleu, corps genouillé interne, bras conjonctival postérieur et tubercule quadrijumeau postérieur.

tudinale postérieure (en partie), le noyau rouge d'arrière en avant, puis elles deviennent convergentes, traversent ensuite le *locus niger* de Soemmering et finalement émergent du névraxe par deux racines : l'une interne, interpédonculaire située au niveau du sillon du moteur oculaire commun; l'autre externe, transpédonculaire (voy. : fig. 74).

Le nerf moteur oculaire commun présente des rapports importants au niveau de son émergence en traversant la partie interne du pied du pédoncule, car ils expliquent la possibilité de lésions concomitantes de la voie motrice et des filets de la troisième paire; une lésion portant en effet au niveau de l'émergence de ce nerf se traduit cliniquement par une hémiplégie alterne supérieure ou *syndrome de Weber,* laquelle est caractérisée par une hémiplégie controlatérale et une paralysie homolatérale du moteur oculaire commun (ptosis et strabisme externe, abolition des réflexes à l'accommodation et à la lumière).

2° Le ***nerf pathétique*** est un nerf crânien dont l'émergence s'effectue à la face dorsale du névraxe; aussi, prenant ses origines sur le plancher de la substance grise de l'aqueduc de Sylvius, il présente un trajet circonférentiel intra-mésencéphalique qui ressemble beaucoup à celui du facial autour du noyau du moteur oculaire externe (voy. : fig. 71).

Dès son origine, sur le versant antéro-externe du noyau, les fibres qui constituent le nerf pathétique sont disposées en éventail; le nerf se dirige presque horizontalement en dehors et en arrière en contournant la substance grise centrale; puis les fibres du nerf se groupent sur la partie latérale de la substance grise au voisinage de la racine descendante motrice du trijumeau, elles se coudent à angle droit; le nerf se dirige alors en bas et en arrière, parallèlement à l'aqueduc de Sylvius; il arrive au niveau des tubercules quadrijumeaux postérieurs où il se coude à nouveau, contourne la partie dorsale de la substance grise de l'aqueduc, croise en dedans la racine descendante motrice du trijumeau, et finalement les deux nerfs pathétiques s'entrecroisent à la face dorsale (décussation trochléaire), et émergent du mésencéphale de chaque côté du frein de la valvule de Vieussens (voy. : fig. 72 et 75).

Toutes les fibres du nerf sont croisées.

Le trajet intra-mésencéphalique du nerf pathétique présente donc par suite de sa disposition circulaire autour de la substance grise centrale, et par rapport à elle, *trois segments*, qui sont : *a)* un *segment antérieur*, oblique en dehors et en arrière; *b)* un *segment moyen*, descendant parallèle à l'aqueduc; *c)* et un *segment postérieur* ou *dorsal* à direction transversale qui représente à la fois la *décussation du pathétique* et sa *branche de sortie* (voy. : *Nerfs moteurs de l'œil*) (voy. : fig. 71).

TUBERCULES QUADRIJUMEAUX

Les tubercules quadrijumeaux sont représentés par quatre éminences d'aspect blanchâtre, régulièrement arrondies, en forme de mamelon; ils sont situés à la face postéro-supérieure des pédoncules cérébraux ou, plus exactement, au niveau du *tectum* ou *lame quadrijumelle*.

Disposés par paires et symétriquement de chaque côté de la ligne médiane, ils sont distingués en *tubercules quadrijumeaux antérieurs* ou *supérieurs* et en *tubercules quadrijumeaux postérieurs* ou *inférieurs*.

SITUATION. — Placés à la face postérieure du mésencéphale, ils sont circonscrits par la partie médiane du bord libre de la tente du cervelet. Ils sont situés : *a)* au-dessus de la valvule de Vieussens et de la terminaison apparente des deux pédoncules cérébelleux supérieurs; *b)* au-dessous de la glande pinéale, du ventricule moyen et du bourrelet du corps calleux *(splenium)*; *c)* et en arrière de l'aqueduc de Sylvius et de la calotte pédonculaire.

Les tubercules quadrijumeaux forment en outre la partie moyenne du plancher de la fente cérébrale de Bichat.

CONFIGURATION EXTÉRIEURE. — De part et d'autre de la ligne médiane, les tubercules quadrijumeaux sont séparés entre eux par un sillon disposé en forme de gouttière longitudinale; d'autre part, les tubercules quadrijumeaux antérieurs sont séparés des tubercules quadrijumeaux postérieurs par un sillon curviligne transversal à convexité postérieure, de telle sorte que les quatre tubercules quadrijumeaux sont séparés par deux sillons orthogonaux qui dessinent une croix; on désigne l'ensemble de ces deux sillons sous le nom de *sillon crucial* ou *cruciforme*. Entre les quatre tubercules quadrijumeaux, le point de rencontre des deux sillons correspond à une petite dépression losangique de la lame quadrijumelle; c'est l'*area quadrata* (voy. : fig. 75).

Les tubercules quadrijumeaux diffèrent peu dans leur forme, leur situation et leur coloration. C'est leur systématisation et leurs connexions qui les distinguent et les différencient le plus.

1° ***Tubercules quadrijumeaux antérieurs.*** — Les *tubercules quadrijumeaux antérieurs* sont plus volumineux que les postérieurs; ils sont aussi plus écartés de la ligne médiane que les postérieurs; la partie supérieure, médiane, du sillon crucial comprise entre les deux tubercules apparaît sous l'aspect d'une petite saillie connue sous le nom de *trigone sous-pinéal*; au-dessus de cette saillie, le sillon médian s'élargit en une petite dépression de forme triangulaire à base supérieure sur laquelle repose la glande pinéale; aussi la désigne-t-on pour cette raison sous le nom de *lit de la glande pinéale*.

Ils possèdent une *coloration grisâtre* et sont toujours d'un coloris plus foncé que les postérieurs; ils présentent un aspect ovoïde, à grand axe transversal.

Leur versant externe est relié au *corps genouillé* externe par un cordon blanchâtre, transversal, aplati contre le versant postéro-latéral de l'isthme : c'est le *bras conjonctival antérieur* (voy. : fig. 76).

Les tubercules quadrijumeaux antérieurs représentent un *relais optique* et un *centre réflexe des voies optiques* et des *voies oculo-motrices*.

2° ***Tubercules quadrijumeaux postérieurs.*** — Les *tubercules quadrijumeaux postérieurs* sont plus petits que les antérieurs, de *coloration* blanchâtre; ils sont aussi plus rapprochés de la ligne médiane que les antérieurs; ils présentent une forme nettement arrondie et apparaissent plus en relief et beaucoup plus saillants que les antérieurs.

Comme les précédents, leur versant externe se continue par un *bras conjonctival postérieur* qui les relie *au corps genouillé interne,* offrant ainsi une disposition analogue.

Entre les deux bras conjonctivaux antérieur et postérieur se trouve un sillon transversal: c'est le *sillon interbrachial* qui représente la continuation en dehors de la branche horizontale du sillon crucial.

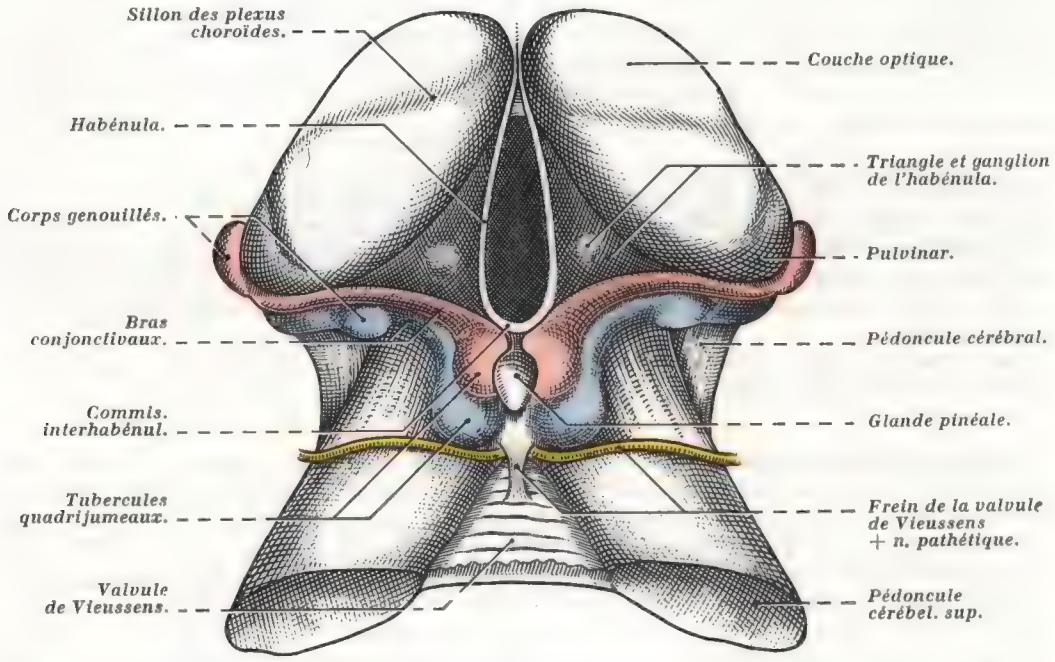

FIG. 76. — *Vue postérieure du mésencéphale. Tubercules quadrijumeaux; bras conjonctivaux, corps genouillés et couches optiques.*

En rose, corps genouillé externe, bras conjonctival antérieur et tubercule quadrijumeau antérieur.

En bleu, corps genouillé interne, bras conjonctival postérieur et tubercule quadrijumeau postérieur.

Les tubercules quadrijumeaux postérieurs représentent un *relais auditif* et un *centre réflexe acoustique* (voy. : fig. 76).

EN RÉSUMÉ, chaque tubercule quadrijumeau est relié de chaque côté aux *corps genouillés (métathalamus)* par deux cordons blancs parallèles séparés par le sillon interbrachial; ce sont les *bras conjonctivaux antérieur* et *postérieur,* l'antérieur reliant le tubercule quadrijumeau antérieur au corps genouillé externe et le postérieur au corps genouillé interne; le bras conjonctival antérieur est plus volumineux que le postérieur; il le surplombe légèrement (comme moyen mnémotechnique : Aepi — l'*antérieur* étant rattaché au corps genouillé externe et le *postérieur* au corps genouillé interne).

Cet ensemble, bras conjonctivaux et corps genouillés externes, est situé en arrière

du sillon latéral de l'isthme à la partie supérieure et latérale de l'isthme (voy. : fig. 75) (voy. : *Métathalamus*).

Au-dessous des deux tubercules quadrijumeaux postérieurs le sillon médian se termine au niveau d'une petite surélévation située à la face postérieure de la lame quadrijumelle : c'est le *frein de la valvule de Vieussens* ou *frenulum veli*; celui-ci est constitué par un petit cordon blanchâtre, très court, qui apparaît en relief et qui vient s'épanouir à la face dorsale de la valvule de Vieussens.

De chaque côté du frein émergent les deux *nerfs pathétiques* qui se dirigent en dehors, puis en avant, en croisant transversalement le triangle de Reil (voy. : fig. 75 et 76).

RAPPORTS DES TUBERCULES QUADRIJUMEAUX

Les tubercules quadrijumeaux et la lame quadrijumelle qui les supporte entrent en rapport :

1° *En haut et en avant,* avec la glande pinéale qui les sépare du splenium et avec la partie médiane de la fente de Bichat, ainsi qu'avec le bord postérieur de la toile choroïdienne du troisième ventricule d'où émerge la *veine de Galien,* veine volumineuse (*ampoule de Galien :* 5 millimètres de diamètre) et médiane, à trajet arciforme dont la concavité embrasse le bourrelet du corps calleux; elle traverse à ce niveau la *cisterna ambiens,* confluent arachnoïdien compris entre le corps calleux, les tubercules quadrijumeaux et le cervelet; elle reçoit de nombreuses veines, à savoir : les veines basilaires, les veines cunéo-limbiques et les veines occipitales internes (pour plus de détails, voy. : *Veines du cerveau*).

2° *En arrière,* avec la petite circonférence de la tente du cervelet qui délimite l'orifice de Pacchioni (orifice tentoriel).

3° *En bas* (tubercules quadrijumeaux postérieurs), avec la *lingula cerebelli,* et de part et d'autre de cette dernière avec le *lobulus centralis*; le nerf pathétique émerge du mésencéphale en dehors du frein de la valvule de Vieussens et, dans son trajet circumpédonculaire, il est sous-jacent aux tubercules quadrijumeaux postérieurs (voy. : *Nerf pathétique*) (voy. : fig. 76).

4° Et *en dehors,* à la face interne du lobe temporal et plus spécialement à la partie postérieure de la circonvolution de l'hippocampe.

CONSTITUTION ANATOMIQUE ET STRUCTURE DES TUBERCULES QUADRIJUMEAUX

Les quatre tubercules quadrijumeaux représentent une condensation de la lame quadrijumelle à la face postérieure de l'aqueduc de Sylvius et dont l'ensemble, représentant le segment postérieur du mésencéphale, constitue le *tectum.*

Les tubercules quadrijumeaux antérieurs et postérieurs présentent une individualité propre et par suite de leurs connexions respectives avec les corps genouillés externes pour les tubercules quadrijumeaux antérieurs et avec les corps genouillés internes pour les tubercules quadrijumeaux postérieurs, on peut envisager au niveau du tectum *deux systèmes* :

1° L'un, le *système du tubercule quadrijumeau antérieur,* qui comprend le tubercule quadrijumeau antérieur, le bras conjonctival antérieur et le corps genouillé externe en connexion avec l'*appareil visuel,* où le tubercule quadrijumeau antérieur représente un *centre réflexe de l'appareil de la vision et des voies oculo-motrices.*

2° L'autre, le *système du tubercule quadrijumeau postérieur*, qui comprend le tubercule quadrijumeau postérieur, le bras conjonctival postérieur et le corps genouillé interne en connexion avec l'*appareil de l'audition*, où le tubercule quadrijumeau postérieur représente un *centre réflexe acoustique* (voy. : fig. 273).

*1° **Tubercule quadrijumeau antérieur.*** — Sur une coupe transversale du mésencéphale, le tubercule quadrijumeau antérieur présente un *aspect stratifié*, formé, comme le cerveau avec lequel il présente du reste de nombreuses analogies, d'une série de couches lamellaires alternativement blanches et grises.

De la superficie vers la profondeur on distingue *trois couches*, qui sont : *a)* le *stratum zonale*; *b)* la *coiffe cendrée de Tartufferi*; *c)* et la *couche des stries médullaires*.

1° Le **stratum zonale** est mince, de couleur blanchâtre, analogue au plexus d'Exner du cortex cérébral dont il possède les mêmes caractères structuraux; il est constitué par des fibres blanches cortico-tectales venues de l'écorce du lobe occipital.

2° La **coiffe cendrée de Tartufferi** *(cappa cinerea)* est formée de substance grise; elle dépasse dans toutes les dimensions les autres formations grises du tubercule; elle est en outre la plus épaisse de toutes les couches grises du tubercule (voy. : fig. 77). Elle est constituée par *deux couches : a)* l'une, *externe*, formée de cellules triangulaires ou fusiformes à disposition horizontale; *b)* l'autre, *interne*, formée de petites cellules triangulaires et de rares éléments plus volumineux de même forme à sommet externe et à base interne, c'est-à-dire à disposition verticale (analogie avec les cellules pyramidales de l'écorce cérébrale).

3° La **couche des stries** ou des **lames médullaires** est une couche assez épaisse formée d'un mélange de fibres nerveuses et de cellules nerveuses disposées entre les fibres, sous l'aspect de petits amas de substance grise qui donnent à cette couche un *aspect strié*.

Il est classique de distinguer parmi les fibres nerveuses *trois plans* disposés d'arrière en avant et désignés sous les noms respectifs de *stries* ou *lames médullaires superficielle, moyenne* et *profonde* (voy. : fig. 77).

La strie médullaire profonde est la plus apparente et la plus importante de toutes; elle représente l'origine des fibres efférentes du tubercule quadrijumeau antérieur et plus particulièrement du *faisceau tecto-spinal* (voy. : fig. 77).

*2° **Tubercule quadrijumeau postérieur.*** — Le tubercule quadrijumeau postérieur présente à la coupe *deux couches* : *a)* l'une, *superficielle*, de substance blanche *(stratum zonale)*, analogue à celle du tubercule quadrijumeau antérieur et dont la majorité des fibres se dirigent vers le bras conjonctival postérieur; *b)* l'autre, *profonde*, formée de substance grise, constitue le *noyau gris* du tubercule quadrijumeau postérieur (voy. : fig. 77).

Noyau gris du tubercule quadrijumeau postérieur. — Le noyau gris du tubercule quadrijumeau postérieur est une petite masse de substance grise qui possède la forme d'un ellipsoïde aplati d'avant en arrière et qui occupe la partie centrale du tubercule quadrijumeau postérieur. Par son versant interne, il arrive bien souvent en contact avec la substance grise de l'aqueduc de Sylvius (voy. : fig. 77).

On distingue dans le noyau gris du tubercule quadrijumeau postérieur *trois groupes cellulaires*, qui sont : *a)* un *groupe principal* ou *central* qui occupe la partie centrale du noyau, c'est le plus volumineux des trois; il est formé de grandes cellules multipolaires. Ce groupe reçoit la terminaison des cylindraxes du faisceau acoustique; *b)* un *groupe externe* situé en dehors et en avant du précédent, sous le bras conjonctival postérieur; il est formé de petites cellules étoilées; *c)* et un *groupe interne*, impair et médian,

auquel on donne le nom de *groupe internucléaire* ou de *groupe du toit*; ce groupe est situé entre les deux tubercules quadrijumeaux postérieurs dans l'épaisseur du toit du mésencéphale, à mi-distance entre le sillon cruciforme et la substance grise de l'aqueduc;

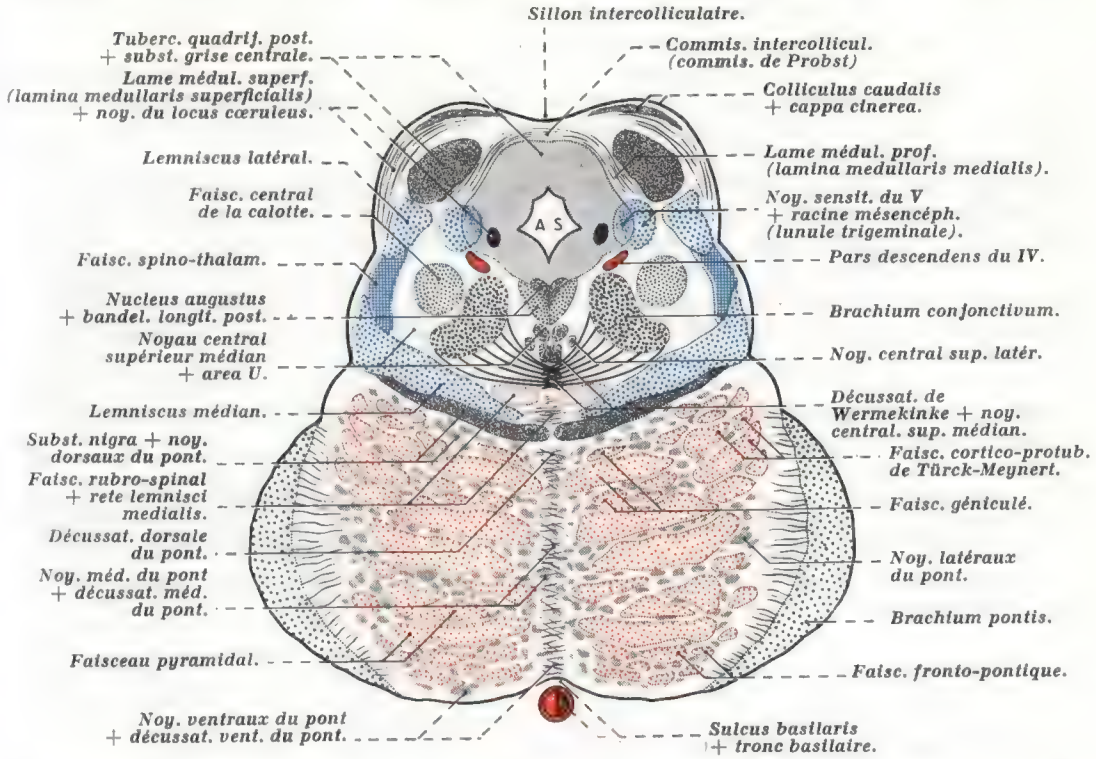

Fig. 77. — *Coupe transversale du mésencéphale passant, par les tubercules quadrijumeaux postérieurs en arrière et par la partie supérieure du pont en avant* (demi-schématique).

A. S., aqueduc de Sylvius.

d'aspect étalé et lamellaire, il est compris entre deux couches de substance blanche représentées principalement par des fibres commissurales; il est constitué par de petites cellules étoilées et fusiformes.

Les cylindraxes venues des cellules de ces trois groupes passent dans le bras conjonctival postérieur.

SYSTÉMATISATION ET CONNEXIONS DES TUBERCULES QUADRIJUMEAUX

Les tubercules quadrijumeaux antérieurs et postérieurs possèdent des voies efférentes et afférentes.

1° Tubercule quadrijumeau antérieur. — *a)* **Voies efférentes.** — Les voies efférentes du tubercule quadrijumeau antérieur sont représentées par le *faisceau tecto-spinal*; ce faisceau naît de la substance grise de la couche des stries médullaires (strie médullaire

profonde); les axones qui le constituent se dirigent tout d'abord en avant et en dehors; ils contournent la face latérale de la substance grise de l'aqueduc, puis ils se dirigent en avant et en dedans; finalement le faisceau s'entrecroise sur la ligne médiane avec celui du côté opposé, en pleine substance réticulée de la calotte *(décussation ou commissure de Meynert)*; cette décussation est située en avant de la bandelette longitudinale postérieure et un peu en arrière des noyaux rouges (voy. : fig. 71).

Après entrecroisement, les deux faisceaux tecto-spinaux descendent verticalement dans la calotte parallèlement à l'aqueduc; ils se placent devant la bandelette longitudinale postérieure, puis ils se terminent dans la moelle cervicale où ils font synapse avec les cellules radiculaires des cornes antérieures. Quelques fibres s'arrêtent en cours de route dans les noyaux gris bulbo-protubérantiels : les unes constituent le *faisceau tecto-bulbaire* qui se distribue aux noyaux moteurs des nerfs crâniens bulbaires; les autres forment le *faisceau tecto-protubérantiel de Munzer* qui se distribue aux noyaux gris du pont en suivant vraisemblablement le ruban de Reil médian; enfin, quelques fibres forment le *faisceau tecto-réticulé de Pawlow*, qui se termine dans les formations grises de la substance réticulée du tronc cérébral et dans les noyaux d'origine des nerfs moteur oculaire commun et pathétique.

A l'inverse du faisceau tecto-spinal, ces deux derniers faisceaux sont des faisceaux directs; ils représentent un système d'union entre les voies optiques d'une part, et le système oculogyre d'autre part.

b) **Voies afférentes.** — Les voies afférentes du tubercule quadrijumeau antérieur sont constituées par les *fibres cortico-tectales de Déjerine* venues de l'écorce du lobe occipital et par les *fibres pupillaires de la rétine de Dinmer* venues par la bandelette optique et par le bras conjonctival antérieur; ces fibres se terminent autour de la substance grise des stries médullaires.

2° ***Tubercule quadrijumeau postérieur.*** — *a)* **Voies efférentes.** — Les voies efférentes du tubercule quadrijumeau postérieur sont représentées en partie par des fibres qui vont rejoindre les faisceaux tecto-spinal, tecto-bulbaire et tecto-protubérantiel; elles sont croisées pour le premier faisceau et directes pour les deux autres, mais surtout par un système de *fibres commissurales tecto-tectales*, donc croisées : α) Les unes, *transversales*, passent par le tectum entre les deux groupes nucléaires; à ce système internucléaire se joignent des fibres croisées venues des noyaux des rubans de Reil latéraux; on donne à cet ensemble le nom de *commissure intertectale* ou *intercolliculaire (commissure de Probst)*. Ce système commissural est d'une importance considérable du point de vue physiologique et pathologique, car il explique la possibilité de représentation bilatérale de chaque *système cochléaire*, ainsi que leurs connexions avec les centres supérieurs auditifs; la destruction d'un des tubercules quadrijumeaux amène toujours des troubles auriculaires bilatéraux; β) Les autres, arquées, passent par la commissure blanche postérieure et par la commissure de Gudden (voy. : fig. 77).

b) **Voies afférentes.** — Les voies afférentes représentent le *contingent tectal du faisceau acoustique (ruban de Reil latéral)* dont l'autre partie va au corps genouillé interne en passant par le bras conjonctival postérieur.

Ajoutons en outre que les tubercules quadrijumeaux envoient des fibres à la *bandelette longitudinale postérieure*.

***

SYSTÈME D'ASSOCIATION DU TRONC CÉRÉBRAL

Au niveau des trois étages du tronc cérébral (bulbe rachidien, protubérance annulaire et pédoncules cérébraux), il existe des *voies d'association* qui sont courtes pour la plupart et ne sortent pas du tronc cérébral; cependant certaines sont plus longues, elles dépassent les limites du tronc cérébral et s'étendent jusqu'à la moelle.

Les fibres nerveuses qui constituent ces voies mettent en connexion les différents noyaux du tronc cérébral et plus spécialement les noyaux moteurs, sensitifs ou sensoriels, ainsi que les cellules de la réticulée grise assurant ainsi la constitution d'*arcs réflexes* qui ne quittent pas le tronc cérébral.

Ces voies d'association sont représentées par des *fibres descendantes* et par des *fibres ascendantes*; ce sont : *a)* la *bandelette longitudinale postérieure,* à laquelle il faut ajouter les faisceaux tecto-protubérantiels et tecto-bulbaires qui relient les tubercules quadrijumeaux à la réticulée grise bulbaire et protubérantielle et qui représentent des voies réflexes visuelles et auditives; *b)* le *faisceau central de la calotte*; *c)* et le *faisceau de Schütz.*

A ces systèmes d'association, il faut adjoindre les *fibres internucléaires, céphalogyres,* qui, disposées transversalement *(fibres commissurales),* associent entre eux les noyaux somato-moteurs droit et gauche des IIIe, IVe et VIe paires crâniennes.

1. — Bandelette longitudinale postérieure.

La *bandelette longitudinale postérieure* ou *faisceau longitudinal postérieur (fasciculus longitudinalis posterior)* est un système d'association internucléaire des noyaux des nerfs crâniens (voy. : fig. 78).

La bandelette longitudinale postérieure s'étend depuis l'extrémité antérieure de l'aqueduc de Sylvius, où elle prend naissance dans le *noyau interstitiel de Cajal* et dans le *noyau de Darkschewitsch* ou *noyau de la commissure,* jusqu'à la moelle cervicale (voy. : fig. 78).

Sur des coupes transversales du tronc cérébral, elle apparaît sous l'aspect d'une petite surface de forme triangulaire profondément située dans la région de la calotte, très près de la ligne médiane, de telle façon qu'elle s'adosse pour ainsi dire à celle du côté opposé (voy. : fig. 77).

Aux *trois étages du tronc cérébral,* elle est comprise entre, d'une part, le plancher du quatrième ventricule ou plus exactement sa substance grise *(solum griseum)* et l'aqueduc de Sylvius en arrière, et, d'autre part, le faisceau tecto-spinal en avant; pour certains auteurs, des fibres de ce faisceau seraient mélangées aux éléments de la bandelette longitudinale postérieure où ils représentent les contingents tecto-protubérantiels et tecto-bulbaires qui vont à la réticulée grise.

Pendant longtemps, la bandelette longitudinale postérieure fut considérée comme une voie exclusivement ascendante; en réalité, il est actuellement admis que c'est une *voie mixte* constituée à la fois de fibres descendantes et ascendantes, où toutefois les fibres descendantes prédominent. Elle met en connexion tous les noyaux moteurs des nerfs crâniens, les noyaux du nerf stato-acoustique (VIIIe paire), le noyau gélatineux de Rolando (noyau sensitif terminal du V), le noyau du faisceau solitaire, et, à ses extrémités, le noyau

de Darkschewitsch et la corne antérieure de la moelle cervicale dans toute l'étendue qui correspond aux quatre premiers myélomères (noyau du spinal médullaire).

*1° **Fibres descendantes.*** — Les *fibres descendantes* de la bandelette longitudinale postérieures sont les plus nombreuses; elles associent : *a)* d'une part, tous les noyaux moteurs des nerfs crâniens entre eux et plus particulièrement les noyaux oculo-moteurs;

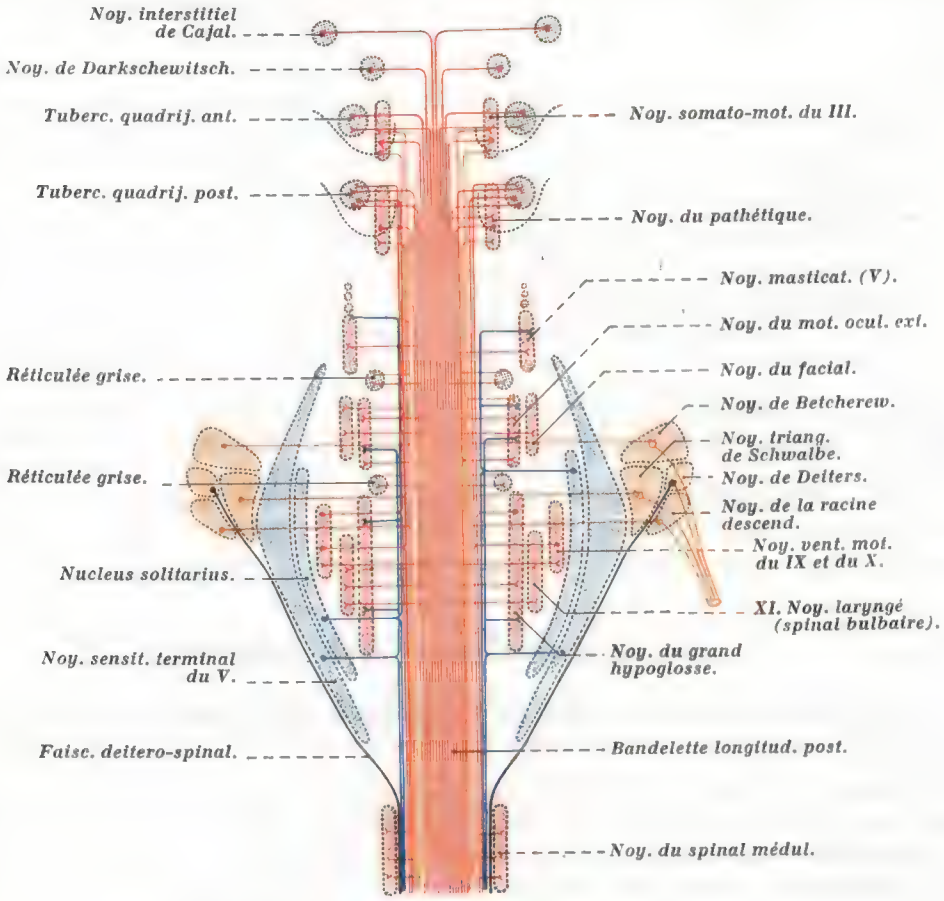

FIG. 78. — *Bandelette longitudinale postérieure* (schématique).
VIII, nerf vestibulaire.

b) et, d'autre part, les noyaux d'origine de la bandelette (tubercules quadrijumeaux, noyau de Darkschewitsch et noyau interstitiel de Cajal).

Les fibres constitutives de la voie descendante partent des trois noyaux d'origine précités; celles qui partent des tubercules quadrijumeaux antérieurs sont en grande partie croisées peu après leur origine; celles qui partent du noyau de Darkschewitsch et du noyau interstitiel de Cajal sont toutes directes et, pendant leur trajet descendant, elles abandonnent des collatérales : les unes, courtes, homolatérales, vont se terminer dans tous les noyaux moteurs des nerfs crâniens du même côté; les autres, plus longues, hétérolatérales, vont aux noyaux du côté opposé.

Les fibres inférieures sont destinées à la moelle cervicale; elles passent dans le

faisceau antéro-latéral où elles sont disséminées à la périphérie de la corne; toutefois le contingent le plus important est placé dans la partie postérieure du cordon antérieur; la plupart de ces fibres se terminent dans la corne antérieure et plus spécialement au niveau des cellules d'origine du spinal médullaire (groupe antéro-externe); certaines fibres descendent plus bas et participent à la constitution du *fasciculus marginalis.*

2° ***Fibres ascendantes.*** — Les *fibres ascendantes* de la bandelette longitudinale postérieure représentent dans le tronc cérébral l'équivalent du faisceau latéral profond de la moelle (faisceau limitant), car elles jouent le même rôle d'association que les fibres issues des cellules cordonales de la moelle.

Ces fibres naissent : *a)* de la corne antérieure de la moelle cervicale; elles passent du côté opposé après décussation dans la commissure blanche; *b)* des noyaux sensitifs ou sensoriels du tronc cérébral (noyau du VIII, noyau du faisceau solitaire et noyau gélatineux de Rolando); *c)* de la réticulée grise du bulbe et de la protubérance annulaire; *d)* enfin, quelques fibres venues du noyau cochléaire ventral passent dans la bandelette longitudinale postérieure.

Elles sont toutes croisées et se terminent dans les noyaux moteurs des nerfs crâniens du côté opposé à leur origine, ainsi que dans le noyau de Darkschewitsch, mais la plus grande partie de ces fibres aboutissent aux noyaux oculo-moteurs; le contingent qui relie les noyaux vestibulaires aux noyaux oculo-moteurs constitue le *faisceau vestibulo-mésencéphalique de van Gehuchten* ou *faisceau vestibulo-oculogyre* (voy. : *Systématisation de la protubérance annulaire* et *voies vestibulaires*).

Signification physiologique de la bandelette longitudinale postérieure. — Par ses fibres d'association entre la moelle cervicale et les différents étages du tronc cérébral, la bandelette longitudinale postérieure joue un rôle important dans la propagation des mouvements réflexes et chacun de ses éléments doit être considéré comme un *neurone intercalaire* situé sur l'arc réflexe.

Par ses connexions entre les noyaux du nerf acoustique et du trijumeau d'une part, et les noyaux oculo-moteurs et céphalogyre (nerf spinal médullaire) d'autre part, elle représente la principale *voie d'association réflexe oculo-céphalogyre*; aussi admettons-nous que c'est par l'intermédiaire de la bandelette longitudinale postérieure que s'accomplissent certains mouvements synergiques des globes oculaires, de la tête et du cou, ainsi que certains mouvements d'équilibration en rapport avec les excitations venues de l'extérieur par la voie auditive.

Du point de vue physiologique, la bandelette longitudinale postérieure est donc un *système d'association réflexe* entre les centres oculo-moteurs et céphalogyres d'une part, et les centres vestibulaires et trigéminal du tronc cérébral d'autre part.

a) La **voie optique oculogyre** *(fibres tecto-nucléaires)* part du tubercule quadrijumeau antérieur, s'entrecroise avec celle du côté opposé dans la décussation de Meynert, passe par la bandelette longitudinale postérieure pour aboutir aux noyaux oculo-moteurs du tronc cérébral. Les tubercules quadrijumeaux antérieurs deviennent ainsi un *centre réflexe des mouvements associés des yeux* et plus spécialement des mouvements verticaux, constituant ainsi le centre d'abaissement et d'élévation du globe oculaire; une lésion de la voie optique oculogyre entraîne l'apparition du *syndrome de Parinaud.*

Enfin, il y a lieu de remarquer que les noyaux d'origine de la bandelette longitudinale postérieure (noyaux de la commissure et noyaux interstitiels) sont également en connexion avec le tubercule quadrijumeau antérieur du côté opposé par l'intermédiaire des fibres commissurales croisées situées dans la commissure blanche postérieure.

b) La **voie vestibulo-oculogyre** part des noyaux du nerf auditif et, par les fibres arciformes postérieures, passe dans la bandelette longitudinale postérieure, puis elle aboutit

aux noyaux du moteur oculaire externe et du moteur oculaire commun par des fibres ascendantes directes et croisées (voy. : fig. 272), une lésion de cette voie provoque du *nystagmus*.

La voie vestibulo-oculogyre est doublement actionnée : α) d'une part, par les sensations extérieures d'origine labyrinthiques; β) et, d'autre part, par le cervelet (centre statique) par l'intermédiaire du faisceau cérébello-vestibulaire venu du noyau du toit.

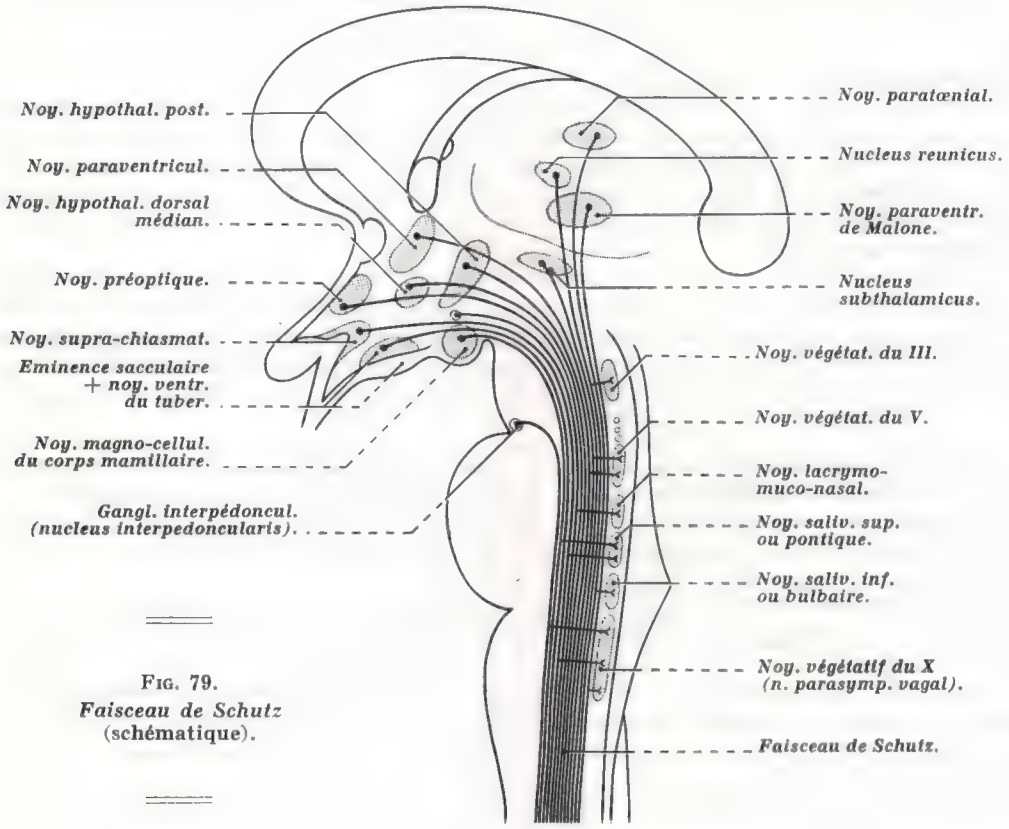

FIG. 79.
Faisceau de Schutz (schématique).

c) La **voie trigéminale oculogyre** est une voie croisée; elle part du noyau sensitif du trijumeau *(noyau gélatineux de Rolando)* et par un trajet ascendant dans la bandelette longitudinale postérieure aboutit aux noyaux du moteur oculaire externe et du moteur oculaire commun.

d) La **voie réflexe céphalogyre** part des noyaux sensitifs ou sensoriels bulbo-protubérantiels, et par un trajet descendant dans la bandelette longitudinale postérieure aboutit dans la moelle cervicale au centre somato-moteur du spinal médullaire, c'est-à-dire au niveau des cellules radiculaires motrices de ce nerf.

Cette voie réflexe établie par la bandelette longitudinale postérieure explique certains mouvements de la tête et du cou survenus à la suite d'excitations sensitives cutanées ou sensorielles venues de l'extérieur, telle par exemple la chiquenaude de l'oreille ou un bruit soudain produit derrière nous qui nous fait brusquement tourner la tête.

2. — *Faisceau central de la calotte.*

Le *faisceau central de la calotte* ou *faisceau de Betcherew* est un faisceau d'association entre, d'une part, le noyau rouge et la réticulée grise mésencéphalo-protubérantielle, et, d'autre part, l'olive bulbaire et même la moelle cervicale pour certains.

Quelques-unes de ses fibres seraient issues de la couche optique.

Pendant tout son trajet dans le tronc cérébral, il occupe la substance réticulée de la calotte où il constitue un faisceau compact; c'est un faisceau descendant et toutes ses fibres sont directes (voy. : fig. 77).

3. — *Faisceau de Schütz.*

Le *faisceau de Schütz* ou *faisceau longitudinal dorsal* n'est pas à proprement parler un faisceau d'association du tronc cérébral, puisque ses origines sont placées en dehors du tronc cérébral; mais il est en grande partie destiné aux noyaux végétatifs du tronc cérébral : c'est donc un *faisceau d'association végétatif* situé à la partie postérieure et juxtamédiane du tronc cérébral.

Ce faisceau prend naissance au niveau des noyaux gris de l'hypothalamus et de la région infundibulo-tubérienne (noyaux du tuber), des formations végétatives de la couche optique et de la région sous-thalamique, plus spécialement des formations circulaires et compactes hyperchromiques, ainsi que des noyaux du champ de Forel.

Ce faisceau suit la bandelette longitudinale postérieure en se plaçant derrière elle; il est compact et homogène dans le pédoncule cérébral et la protubérance annulaire; en revanche, ses fibres sont éparpillées et disséminées dans leur trajet bulbaire sous le plancher du quatrième ventricule en arrière de la bandelette longitudinale postérieure.

Il se termine en abandonnant ses fibres aux *noyaux végétatifs des nerfs crâniens*, et plus spécialement au noyau dorsal de l'aile grise ou noyau parasympathique vagal, aux noyaux salivaires supérieur et inférieur, au noyau intercalaire de Staderini, au noyau de Roller et à la réticulée grise bulbo-protubérantielle (voy. : fig. 79).

***

ARTÈRES DU TRONC CÉRÉBRAL

Il n'est pas possible de séparer l'étude de la vascularisation artérielle de chacun des trois segments du tronc cérébral, car celle-ci présente de si grandes analogies au niveau du bulbe, de la protubérance et du mésencéphale qu'on ne peut l'envisager que dans un chapitre d'ensemble. Toutes les artères du tronc cérébral dérivent de la partie terminale des deux *artères vertébrales* et du tronc basilaire, et de ce fait les *origines* de ces artères sont donc *antérieures* ou *ventrales* (voy. : fig. 80).

1° L'**artère vertébrale**, branche de la sous-clavière, pénètre dans le canal rachidien en passant entre l'atlas et l'occipital; elle croise la face latérale du bulbe, puis sa face antérieure obliquement de dehors en dedans et de bas en haut reposant sur l'apophyse basilaire de l'occipital; elle se termine au niveau du trou borgne de Vicq d'Azyr en s'unissant à celle du côté opposé pour donner naissance à un tronc médian unique appelé *tronc basilaire.*

2° **Le tronc basilaire** est situé sur la ligne médiane à la face antérieure de la protubérance annulaire où il est logé dans un sillon médian limité latéralement par les bourrelets pyramidaux : c'est le *sillon basilaire,* lequel n'est pas un sillon vasculaire.

Le tronc basilaire est relativement volumineux; il présente la dimension d'un crayon; c'est un tronc très court, puisqu'il s'étend seulement sur la hauteur de la protubérance (3 centimètres de longueur en moyenne); il se termine au niveau du sillon pédonculo-protubérantiel en bifurquant en T sur la ligne médiane, et là il fournit deux artères terminales : les *cérébrales postérieures*; ces artères contribuent à la constitution du

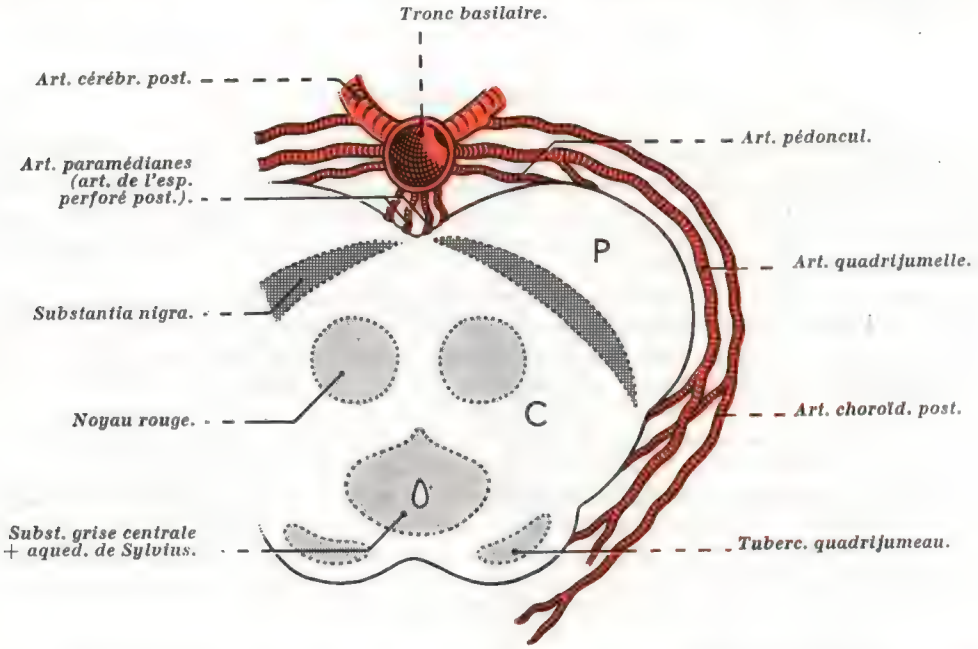

Fig. 80. — *Représentation schématique des artères du pédoncule vértébral, vue sur une coupe transversale passant par le sillon pédonculo-protubérantiel; côté droit, segment inférieur de la coupe.*

P, pied du pédoncule cérébral; *C*, calotte pédonculaire.

polygone artériel de Willis; des artères cérébrales postérieures naissent au voisinage de leur origine, les *artères quadrijumelles,* qui se distribuent au mésencéphale (région du tectum) (voy. : fig. 80).

Sur toute l'étendue de son trajet le tronc basilaire est couché sur l'apophyse basilaire dont il est séparé par la dure-mère; il est contenu dans l'espace sous-arachnoïdien qui est représenté à ce niveau par un véritable canal médio-sagittal auquel on donne le nom de *canal basilaire* ou *canal protubérantiel médian* (voy. : *Arachnoïde*).

A son origine et à sa terminaison, le tronc basilaire est encadré latéralement par deux nerfs crâniens. Au niveau de son origine, le tronc basilaire est situé entre les origines apparentes des deux nerfs moteurs oculaires externes et, au niveau de sa terminaison, il est compris entre les origines apparentes des deux moteurs oculaires commun (voy. : fig. 81).

Le *système vertébro-basilaire* présente sur la face antérieure du tronc cérébral la forme d'un *Y renversé,* dont les deux branches sont prébulbaires et représentées par

les vertébrales, tandis que la queue, médiane et prépontique, est représentée par le tronc basilaire (voy. : fig. 81).

CARACTÈRES GÉNÉRAUX DES ARTÈRES DU TRONC CÉRÉBRAL. — Le dispositif artériel périphérique du tronc cérébral, né du système vertébro-basilaire, est uniforme au niveau des trois segments bulbaire, protubérantiel et pédonculaire de ce tronc, ainsi que l'ont montré les travaux de Foix et Hillemand (1), en 1925.

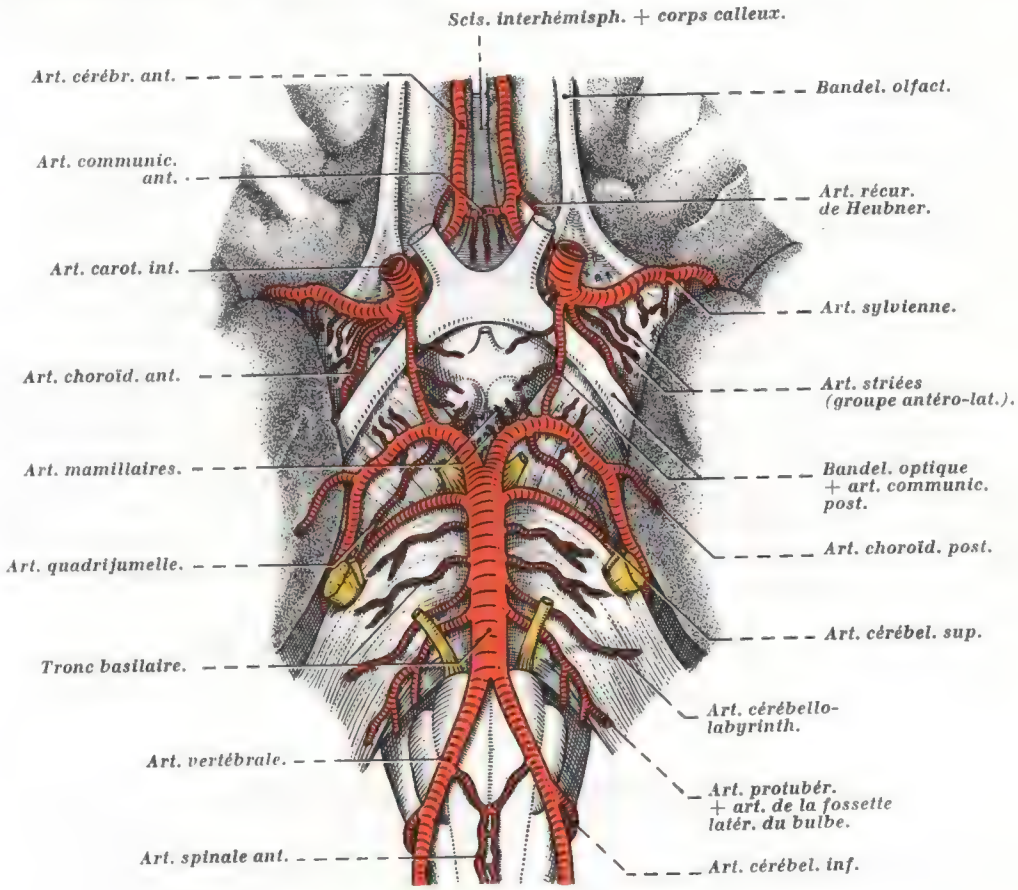

FIG. 81. — *Polygone artériel de Willis.*
Artères de la base de l'encéphale et de la face antérieure du tronc cérébral.

L'irrigation du tronc cérébral et du cervelet, qui s'y trouve rattaché, peut être schématiquement groupée en *trois* sortes d'artères suivant leur longueur, leur calibre et leur destination; ce sont, en allant de la ligne médiane vers la périphérie : *a)* les *artères paramédianes*; *b)* les *artères circonférentielles courtes*; et les *artères circonférentielles longues*.

(1) Article à consulter : FOIX et HILLEMAND : Les artères de l'axe encéphalique jusqu'au diencéphale inclusivement. *Revue Neurologique*, 1925, p. 705.

1° Les **artères paramédianes,** relativement nombreuses, sont des artères de petit calibre qui naissent de la face postérieure du système vertébro-basilaire; elles pénètrent le tronc cérébral presque immédiatement après leur naissance et toujours à courte distance de la ligne médiane (voy. : fig. 80).

2° Les **artères circonférentielles courtes,** moins nombreuses que les précédentes, mais de calibre plus important, naissent des versants latéraux du système vertébro-basilaire ou de leurs branches et, après un court trajet transversal sur la face antérieure du tronc cérébral, pénètrent ce dernier où elles se distribuent à la partie antéro-latérale du tronc cérébral (voy. : fig. 80).

3° Les **artères circonférentielles longues** ont un calibre nettement supérieur aux précédentes; elles sont également, comme leur nom l'indique, beaucoup plus longues que ces dernières; elles naissent sur les faces latérales du tronc basilaire et des artères vertébrales. Elles sont au nombre de *quatre* de chaque côté *(artères cérébelleuses inférieure, moyenne* et *postérieure* et *artère quadrijumelle)*; après un trajet transversal et curviligne, elles contournent le tronc cérébral d'avant en arrière; puis elles se distribuent à la face postérieure du tronc cérébral, au cervelet, au plancher du quatrième ventricule et au tectum.

C'est au niveau de la protubérance annulaire que la disposition des artères paramédianes et circonférentielles courtes et longues s'observe avec le maximum de netteté.

Malgré cette répartition un peu schématique des artères du tronc cérébral, il est bon de rappeler que ces vaisseaux présentent en outre des variations dans leur origine et aussi dans leur trajet; toutefois leur distribution dans le tronc cérébral est relativement fixe; leurs rameaux qui pénètrent le tronc cérébral sont tous terminaux comme au niveau de la moelle; ils sont aussi de calibre très réduit, car la fragilité du tissu nerveux supporterait mal le passage de trop larges vaisseaux qui retentiraient par leur expansion trop grande sur le fonctionnement nerveux; le sang artériel arrive en effet au névraxe avec un débit constant sous une pression atténuée, et s'y répand sous une pluie fine qui ménage la délicatesse des éléments qu'il irrigue (A. Latarjet).

Nous étudierons successivement, la *vascularisation artérielle du bulbe, de la protubérance* et *du mésencéphale.*

I. — VASCULARISATION ARTÉRIELLE DU BULBE

1° Les ***artères paramédianes*** se divisent en *deux groupes,* l'un *inférieur,* l'autre *supérieur.*

a) Le *groupe inférieur* naît des artères spinales antérieures; il se distribue aux pyramides et à la zone inter-olivaire.

Au niveau du collet du bulbe, la vascularisation de la face antérieure du bulbe est identique à celle de la moelle.

b) Le *groupe supérieur,* plus important que le précédent, est désigné sous le nom de *groupe du trou borgne.* Il est représenté par quatre à cinq rameaux artériels grêles qui naissent dans l'angle de terminaison des vertébrales et de l'origine du tronc basilaire (angle de l'Y renversé).

Peu après leur naissance, ces artères pénètrent le bulbe où elles suivent un trajet parallèle au plan médio-sagittal; elles se terminent : les unes, *longues* et franchement médianes, au plancher du quatrième ventricule; les autres, *courtes,* ne dépassent pas le faisceau pyramidal (voy. : fig. 82). Elles irriguent le faisceau pyramidal, le ruban de Reil, la zone du raphé et le noyau de l'hypoglosse.

2° Les **artères circonférentielles courtes** se distribuent à la partie latérale du bulbe.

a) **Dans la région bulbaire supérieure,** elles proviennent de trois sources, à savoir : de l'*artère de la fossette latérale du bulbe,* de sa *branche accessoire* et de l'*artère olivaire.*

α) L'*artère de la fossette latérale du bulbe* naît du versant externe du tronc basilaire à 3 ou 4 millimètres au-dessus de son origine; de là, cette artère se dirige obliquement en bas et en dehors; au niveau du sillon bulbo-protubérantiel elle abandonne quatre à cinq rameaux, qui naissent côte à côte comme les dents d'un peigne, et qui pénètrent le bulbe au niveau de la fossette latérale du bulbe et de la région sus-olivaire (voy. : fig. 81).

Elle se distribue à l'olive bulbaire, à la région rétro-olivaire et à la zone d'émergence des trois nerfs mixtes, expliquant ainsi la symptomatologie du *syndrome de Wallemberg* dû à une lésion de l'artère de la fossette latérale du bulbe.

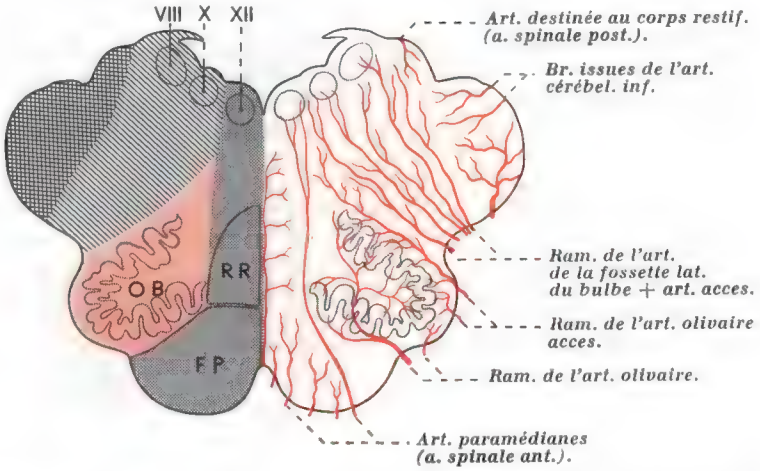

FIG. 82.
Vascularisation artérielle du bulbe rachidien (schématique).

En pointillé gris, territoire paramédian ; *en rose,* territoire de l'artère olivaire; *en hachures obliques,* territoire latéral ou de l'artère de la fossette latérale du bulbe et de son artère accessoire; *en quadrillé noir,* territoire postéro-latéral ou territoire des artères cérébelleuse inférieure et spinale postérieure.

F. P., faisceau pyramidal; *R. R.,* ruban de Reil; *O. B.,* olive bulbaire.

β) L'*artère accessoire de la fossette latérale du bulbe* naît également du tronc basilaire un peu au-dessous de la précédente, quelquefois, mais plus rarement, de la terminaison de la vertébrale. Plus grêle que la précédente, elle la suit parallèlement dans son trajet et se distribue au bulbe d'une façon identique à cette dernière (voy. : fig. 82).

γ) L'*artère olivaire* est une petite artère analogue à l'artère de la fossette latérale, mais elle lui est toutefois inférieure comme calibre. Elle naît de la terminaison de la vertébrale qu'elle suit à contre-courant; après un trajet récurrent, elle se dirige en dehors et en bas, puis elle s'épanouit sur la face antérieure et sur le pôle inférieur de l'olive (voy. : fig. 82).

Parfois à l'artère olivaire s'ajoute une *artère olivaire accessoire* (inconstante) qui se détache de la partie terminale de la vertébrale ou parfois d'un tronc commun avec une artère radiculaire (artère radiculaire de l'hypoglosse); très grêle, ses rameaux pénètrent le bulbe contre le versant externe de l'*eminentia olivaris*; son territoire s'étend parfois plus loin en profondeur que celui de l'artère olivaire (voy. : fig. 82).

b) **Dans la région bulbaire inférieure,** les artères sont fournies par trois ou quatre petites branches venues de la cérébelleuse inférieure qui pénètrent le bulbe par sa partie latérale : ce sont les *artères circonférentielles courtes* qui donnent également des artères radiculaires aux nerfs crâniens émanant de la face antérieure du bulbe.

3° Les ***artères circonférentielles longues*** sont représentées par l'*artère cérébelleuse inférieure* venue de la vertébrale; elle abandonne des rameaux à la face postérieure du bulbe et en particulier au corps restiforme, à la partie postéro-latérale du bulbe inférieur et au versant externe du plancher du quatrième ventricule (voy. : fig. 83).

Rappelons en outre qu'il existe également un rameau artériel ascendant *(artère du corps restiforme)* venu de la spinale postérieure, destiné à la partie postérieure et inférieure du bulbe (voy. : fig. 82 et 83).

TERRITOIRES VASCULAIRES DU BULBE

Sur une coupe transversale du bulbe on peut différencier : *a)* deux territoires artériels au niveau du bulbe inférieur; *b)* et trois territoires artériels au niveau du bulbe supérieur.

1° **Au niveau du bulbe inférieur,** ces territoires sont : *a)* un *territoire paramédian* constitué par les artères spinales antérieures, qui tient sous sa dépendance le faisceau pyramidal, le ruban de Reil et le noyau moteur de l'hypoglosse; *b)* et un *territoire postéro-latéral* représenté par les artères cérébelleuses inférieures et spinales postérieures (artères du corps restiforme.

2° **Au niveau du bulbe supérieur,** ces territoires sont : *a)* un *territoire paramédian* formé par les artères du trou borgne et dont la topographie et la distribution sont identiques au territoire paramédian du bulbe inférieur; *b)* un *territoire olivaire* disposé en forme de cône dans le bulbe rachidien qui dépend de l'artère olivaire et de son artère accessoire; *c)* un *territoire latéral* qui dépend de l'artère de la fossette latérale du bulbe et de son artère accessoire; ce territoire s'étend jusqu'aux noyaux gris des nerfs crâniens situés sous le plancher du quatrième ventricule; *d)* et un *territoire postéro-latéral* dépendant de la cérébelleuse inférieure et de la spinale postérieure (voy. : fig. 82).

II. — VASCULARISATION ARTÉRIELLE DE LA PROTUBÉRANCE ANNULAIRE

1° Les ***artères paramédianes*** ou ***artères protubérantielles sagittales*** sont au nombre de cinq à six; elles naissent de la face postérieure du tronc basilaire; très courtes, elles pénètrent la protubérance annulaire dans le sillon basilaire immédiatement après leur naissance; elles sont en partie cachées par le tronc basilaire, si bien que pour les apercevoir il faut récliner ce dernier.

Au niveau du tiers inférieur de la protubérance, elles sont obliquement descendantes en arrière et en bas; au niveau du tiers supérieur, elles sont horizontales ou légèrement ascendantes.

Comme les artères paramédianes du bulbe, elles cheminent parallèlement à un plan médio-sagittal et se distribuent au pied de la protubérance, sauf au voisinage du sillon pédonculo-protubérantiel où elles atteignent la partie antérieure de la calotte.

Elles se distribuent aux faisceaux pyramidal et cortico-protubérantiel, aux noyaux gris pontiques et aux fibres ponto-cérébelleuses, ainsi qu'à la partie antérieure et juxtamédiane du ruban de Reil.

2° Les ***artères circonférentielles courtes*** ou ***artères protubérantielles transversales*** sont au nombre de 4 à 5; elles naissent des faces latérales du tronc basilaire et de la cérébelleuse supérieure près de son origine, parfois aussi, mais plus rarement, de la cérébelleuse moyenne.

Après un court trajet oblique en dehors et en bas sur la face antérieure de la protubérance annulaire, elles se ramifient un peu en dedans d'une ligne verticale passant par l'émergence du nerf trijumeau et pénètrent la face antérieure de la protubérance.

Elles se distribuent à la partie externe de la protubérance annulaire où elles pénètrent profondément jusqu'à la calotte, et aussi au pédoncule cérébelleux moyen *(brachium pontis)*.

C'est une des artères protubérantielles transversales qui donne naissance à l'*artère radiculaire du trijumeau.*

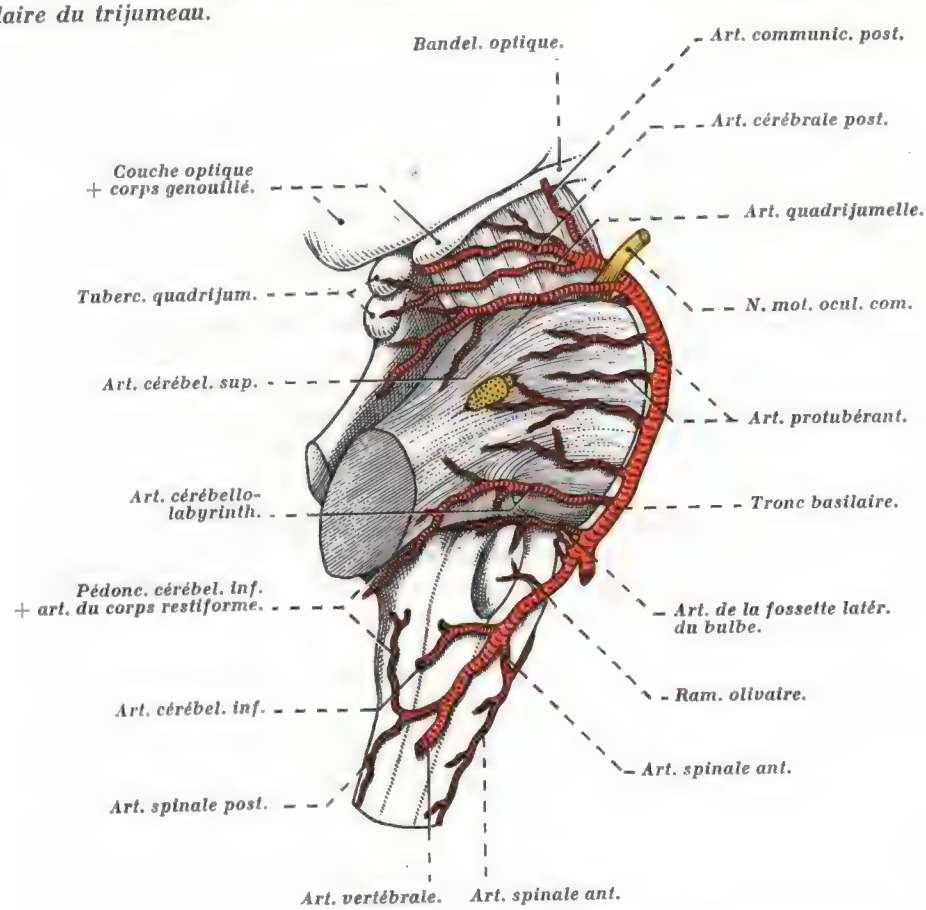

FIG. 83. — *Artères du tronc cérébral; cercles artériels péripédonculaires; vue latérale droite.*

3° Les **artères circonférentielles longues** sont représentées par les *artères cérébelleuses moyenne* et *inférieure* qui toutes deux naissent du tronc basilaire.

Ces artères sont avant tout des artères à destination cérébelleuse; mais cependant l'artère cérébelleuse supérieure abandonne des rameaux à la calotte protubérantielle, ainsi qu'au pédoncule cérébelleux supérieur (voy. : fig. 83).

TERRITOIRES VASCULAIRES DE LA PROTUBÉRANCE ANNULAIRE. — La protubérance annulaire comprend *trois* territoires artériels, qui sont : *a)* un *territoire paramédian* irrigué par les artères protubérantielles sagittales qui comprend toutes les formations (noyaux

et faisceaux) du pied; *b)* un *territoire latéral* irrigué par les artères protubérantielles transversales, qui comprend la partie externe de la protubérance, le pédoncule cérébelleux moyen et le ruban de Reil latéral; une lésion de ce territoire (ramollissement) détermine l'hémiplégie cérébelleuse de Pierre Marie et Foix; *c)* et un *territoire dorsal (territoire de la calotte)* qui est sous la dépendance en partie de la cérébelleuse supérieure et en partie de quelques artères circonférentielles courtes.

III. — VASCULARISATION ARTÉRIELLE DU PÉDONCULE CÉRÉBRAL

1° Les **artères paramédianes** naissent au voisinage de la partie médiane du sillon pédonculo-protubérantiel où elles émanent de la terminaison du tronc basilaire et de l'origine des deux artères cérébrales postérieures. Ces artères, que l'on devrait appeler *artères de l'espace perforé postérieur,* car elles pénètrent la protubérance au niveau de cet espace, sont très nombreuses (de 10 à 15 en moyenne) et à peu près toutes d'un égal calibre (voy. : fig. 105).

Elles naissent groupées comme un bouquet *(bouquet artériel interpédonculaire)*; elles se ramifient au niveau de l'espace perforé postérieur avant que chaque artériole pénètre par les orifices de l'espace (voy. : fig. 81).

Ces artères irriguent la partie juxta-médiane du pied dans la région pédonculaire inférieure, le locus niger de Soemmering, le noyau rouge et le noyau du moteur oculaire commun.

2° Les **artères circonférentielles courtes** sont relativement grêles; leur nombre varie entre 8 et 10; elles viennent des artères circonférentielles longues; elles pénètrent au niveau du sillon latéral de l'isthme et se distribuent à la face antéro-latérale du pédoncule cérébral qu'elles irriguent dans toute son étendue.

3° Les **artères circonférentielles longues** sont représentées au niveau du pédoncule cérébral par une série de cercles artériels circumpédonculaires superposés qui sont, de bas en haut : *a)* l'*artère cérébelleuse supérieure*; *b)* l'*artère quadrijumelle*; *c)* l'*artère choroïdienne postérieure*; *d)* et l'*artère cérébrale postérieure* (voy. : fig. 81 et 83).

Parmi celles-ci, la cérébelleuse supérieure et la cérébrale postérieure ont une destination différente (cervelet, hémisphère cérébral); seule l'*artère quadrijumelle* est une artère pédonculaire.

a) L'*artère cérébelleuse supérieure* naît du tronc basilaire au niveau de sa terminaison; elle suit transversalement le sillon pédonculo-protubérantiel, puis contourne le pédoncule cérébral à sa partie inférieure en lui formant un véritable arc artériel (voy. : fig. 83).

Au pédoncule cérébral elle fournit deux à trois rameaux antérieurs pour le pied et quelques fins rameaux aux tubercules quadrijumeaux postérieurs, ainsi qu'au pédoncule cérébelleux supérieur.

b) L'*artère quadrijumelle,* véritable artère circonférentielle longue, tire son origine de l'artère cérébrale postérieure qu'elle quitte à des niveaux très variables, mais le plus souvent à 2 centimètres au-dessus et en dehors de la bifurcation du tronc basilaire.

Cette artère relativement grêle contourne le pédoncule cérébral parallèlement à la cérébelleuse supérieure; parvenue à la face dorsale du tectum, elle se divise en deux branches: l'une antérieure et l'autre postérieure; chacune d'elles se distribue respectivement aux tubercules quadrijumeaux de chaque côté (voy. : fig. 83).

Cette artère possède parfois une *branche accessoire* qui lui vient de la choroïdienne postérieure ou de la cérébelleuse supérieure.

c) L'*artère choroïdienne postérieure* naît de la cérébrale postérieure contre la partie

latérale de l'isthme de l'encéphale; elle contourne d'avant en arrière le pédoncule cérébral et, avant de se distribuer aux plexus choroïdes, elle donne cinq à six branches au pédoncule cérébral et au tubercule quadrijumeau antérieur. Souvent aussi, elle est accompagnée d'une *artère choroïdienne accessoire* (voy. : fig. 81).

d) Quant à l'*artère cérébrale postérieure,* elle représente la bifurcation du tronc basilaire au niveau du sommet de l'espace perforé postérieur; elle contourne le pédoncule cérébral en se dirigeant en arrière et en haut jusqu'au sillon latéral de l'isthme. Dans ce trajet circumpédonculaire, elle abandonne, par des circonférentielles courtes, quelques rameaux au pied du pédoncule et une branche aux corps genouillés : c'est l'*artère des corps genouillés* (voy. : fig. 83).

Signalons enfin que l'artère choroïdienne antérieure, branche de la sylvienne, et l'artère communicante postérieure fournissent quelques rameaux au pédoncule cérébral (voy. : fig. 81).

Nous décrirons la vascularisation artérielle de la partie supérieure de la calotte pédonculaire simultanément avec la circulation cérébrale étant donnée que celle-ci s'y rattache.

TERRITOIRES VASCULAIRES DU PÉDONCULE CÉRÉBRAL

Le mésencéphale comprend *trois territoires artériels,* qui sont : *a)* un *territoire paramédian* représenté par le pied du pédoncule, la calotte dans sa partie sous-jacente au noyau rouge et le pédoncule cérébral irrigué par les artères de l'espace perforé postérieur (1); *b)* un *territoire latéral* représenté par la partie latérale de la calotte irrigué par les circonférentielles courtes et des rameaux venus des circonférentielles longues; c*)* et un *territoire postérieur* ou *tectal* représenté par le *tectum* et les tubercules quadrijumeaux irrigués par l'artère quadrijumelle et son artère accessoire et par la choroïdienne postérieure.

***

VEINES DU TRONC CÉRÉBRAL

Les veines forment autour du tronc cérébral un réseau particulièrement bien développé à la face antérieure de la protubérance où il constitue le *réseau veineux prépontique.*

1° **Au niveau du bulbe,** le dispositif veineux rappelle celui de la moelle et l'on y retrouve : *a)* une *veine médiane antérieure,* continuation vers le haut de la veine homonyme de la moelle; celle-ci chemine sur le sillon médian antérieur du bulbe et au niveau de la face antérieure de la protubérance, elle fusionne avec une des veines les plus volumineuses du réseau veineux prépontique; *b)* une *veine médiane postérieure* qui prolonge vers le bulbe la veine médiane postérieure de la moelle; plus volumineuse que la précédente, elle occupe le sillon médian postérieur du bulbe jusqu'à l'obex; puis elle bifurque en deux branches latérales en abordant l'angle inférieur du quatrième ventricule où elle reçoit la veine choroïdienne; ces branches contournent le corps restiforme d'arrière en avant et de bas en haut, pour se déverser finalement dans les plexus veineux du trou occipital; *c)* et des *veines radiculaires* qui accompagnent les nerfs crâniens à émergence

(1) Article à consulter : E. Leblanc : Les artères de la fosse interpédonculaire et de l'espace perforé postérieur. *Travaux du Laboratoire d'Anatomie de la Faculté de Médecine d'Alger,* 1928.

bulbaire, dont la plus volumineuse est la *veine radiculaire de l'hypoglosse* qui se déverse dans le confluent condylien antérieur de Trolard.

2° **Au niveau de la protubérance annulaire,** les veines se groupent sur la face antérieure où elles forment un réseau dit *réseau veineux prépontique* ou *plexus protubérantiel*; ce réseau collecte une grande partie des veines de la face antérieure du cervelet et du pédoncule cérébelleux moyen; il reçoit également la veine médiane antérieure du bulbe.

A la partie supérieure de la protubérance, ce réseau se déverse dans les veines basilaires, puis de là, dans la veine de Galien, et à la partie latérale au niveau de l'angle ponto-cérébelleux par l'intermédiaire des *veines du flocculus* dans le sinus pétreux inférieur.

3° **Au niveau des pédoncules cérébraux,** les veines sont peu volumineuses; elles se groupent sur la face antérieure et sur les faces latérales des pédoncules; elles se jettent dans deux veines : la *veine basilaire (veine de Rosenthal)* et la *veine communicante postérieure*; quant aux veines du tectum et des tubercules quadrijumeaux, elles se jettent dans la veine de Galien (voy. : fig. 229).

*
**

FORMATION RÉTICULÉE ET SYSTÈME RÉTICULÉ

Pendant longtemps le *rôle* et la *signification* de la substance réticulée sont restés énigmatiques. Il a fallu les expériences de Magoun et de ses collaborateurs (1), réalisées au cours de ces dernières années sur l'animal à l'aide de fines électrodes guidées par un appareil stéréotaxique, pour observer la réponse obtenue. Suivant l'effet produit au niveau des neurones moteurs, Magoun décrivait une *substance réticulée inhibitrice* (bulbo-protubérantielle) et une *substance réticulée facilitante* (mésencéphalique).

SITUATION DE LA SUBSTANCE RÉTICULÉE. — La *substance réticulée* ou *formation réticulée* occupe la *calotte* des *trois étages* du tronc cérébral; elle est constituée : *a)* soit par de minuscules noyaux gris localisés dans les mailles des faisceaux de fibres blanches longitudinales, transversales, arciformes ou croisées; *b)* soit par des noyaux du type conglomeré, constitués par un groupement plus ou moins important d'éléments cellulaires.

Elle est située en arrière des grandes voies de conduction du névraxe (voies motrices et sensitives).

1° **Dans le mésencéphale,** la formation réticulée occupe la partie située au-dessous de la région sous-optique, en avant des tubercules quadrijumeaux.

Sur une coupe transversale, elle apparaît dans un champ irrégulièrement quadrilatère compris entre le ruban de Reil médian, en avant, les tubercules quadrijumeaux et la substance grise centrale, en arrière; elle encadre de toutes parts le noyau rouge.

Signalons à ce niveau, parmi les principaux noyaux de la réticulée grise mésencépha-

---

(1) Ouvrage et articles à consulter : Magoun et Rhines : *Spasticity : the stretch reflex and extra-pyramidal system.* 1 vol. C. Thomas, éditeur, Springfield, 1948.

Magouin : Caudal and cephalic influences of brain stem reticular formation. *Physiological Revue,* 1950, p. 459.

Magoun : The ascending reticular activating system. *Association for Research in nervous and mental Diseases,* 1952, p. 480.

J. P. Segundo : The reticular formation. *Acta Neurologica Latino-Americana,* 1956, p. 245.

lique : les noyaux centraux supérieurs médian et latéral (voy. : fig. 72 et 77) et le *noyau accessoire* ou *innominé de Betcherew* situé derrière le noyau rouge.

2° **Dans la protubérance annulaire,** elle occupe toute la partie comprise entre la substance grise sous-épendymaire et le ruban de Reil médian qui la sépare des fibres transversales croisées ponto-cérébelleuses (pied du pont).

Des noyaux réticulaires importants sont situés sur la ligne médiane ou près de la ligne médiane dans la protubérance annulaire, ce sont : les noyaux centraux inférieur et supérieur, le *nucleus nubilis* et le *nucleus supinus* (voy. : fig. 64).

3° **Dans le bulbe rachidien,** elle est comprise dans une région située entre les noyaux des nerfs crâniens en arrière, l'olive bulbaire et le faisceau olivo-cérébelleux en avant, le noyau sensitif terminal du V et la racine descendante du trijumeau en dehors, qui la séparent du corps restiforme, et le raphé médian en dedans (voy. : fig. 49).

Elle est traversée par les fibres radiculaires des nerfs crâniens (XIIe, X^e^ et IXe paires) et par le système des fibres trigéminales. Les principaux groupements nucléaires sont les *noyaux du raphé,* le *noyau de Roller,* le *nucleus intercalatus* et le *noyau latéral du bulbe.*

Certains noyaux, tels que le *noyau paramédian dorsal,* s'étendent sur toute la hauteur du tronc cérébral (voy. : fig. 49).

CONNEXIONS DE LA SUBSTANCE RÉTICULÉE. SYSTÈME RÉTICULÉ. — *Du point de vue topographique* et *physiologique,* il est classique de diviser les éléments de la réticulée grise en *deux groupes,* qui sont :

1° Les **noyaux réticulés inférieurs** ou **bulbo-protubérantiels,** dont : *a)* les uns, *médians,* sont plus spécialement en connexion avec les noyaux des nerfs crâniens dans le tronc cérébral, avec les cornes antérieures de la moelle, avec l'olive bulbaire et, par l'intermédiaire du faisceau olivo-cérébelleux, avec le cervelet; ces noyaux ont un rôle dans toutes les principales fonctions dévolues aux *noyaux somato-moteurs* des nerfs crâniens, telles que : mastication, déglutition, phonation; à ce groupe appartiennent tous les noyaux du raphé, les noyaux centraux inférieur et supérieur; *b)* et les autres *latéraux* sont en connexion directement avec les cornes antérieures de la moelle par l'intermédiaire du *faisceau réticulo-spinal* et indirectement par l'intermédiaire de l'olive bulbaire et du faisceau de Helweg; ces noyaux posséderaient un *rôle inhibiteur* sur les influx moteurs transmis du cortex à la moelle.

2° Les **noyaux réticulés supérieurs** ou **mésencéphaliques** qui reçoivent par des *fibres descendantes* des influx venus des corps opto-striés, couche optique et pallidum (*fibres thalamo-réticulées* et *pallido-réticulées*), des tubercules quadrijumeaux *(fibres tecto-réticulées)* du noyau rouge *(fibres rubro-réticulées)*; ces dernières suivent le faisceau central de la calotte, et reçoivent encore des fibres issues du *locus niger* et du *nucleus interpedoncularis* (voy. : fig. 84).

Notons que, dans toute l'étendue du tronc cérébral, les noyaux réticulés sont en connexion les uns avec les autres par des neurones ascendants et descendants de relais *(fibres réticulo-réticulées).*

Voies descendantes. — Les voies descendantes comprennent : *a)* les *voies cortico-réticulées,* système de projection du *néopallium* sur la réticulée grise du tronc cérébral; *b)* le *faisceau réticulo-spinal.*

1° **Voies cortico-réticulées.** — La substance réticulée reçoit des fibres efférentes provenant du cortex cérébral *(néopallium)* par l'intermédiaire des voies cortico-réticulées qui émanent principalement des aires oculo-motrices, sensitives et somato-motrices, ainsi que

des *aires suppressives* 4 s, 6 s et 8 s; ces dernières provoquant une action inhibitrice au niveau de la substance réticulée.

A noter que par l'intermédiaire de *fibres réticulo-cérébelleuses* qui passent : *a)* les unes par le pédoncule cérébelleux supérieur; *b)* les autres par le pédoncule cérébelleux inférieur (issues du noyau latéral du bulbe), le système cortico-réticulé est en connexion avec le cervelet (voy. : *Pédoncules cérébelleux*).

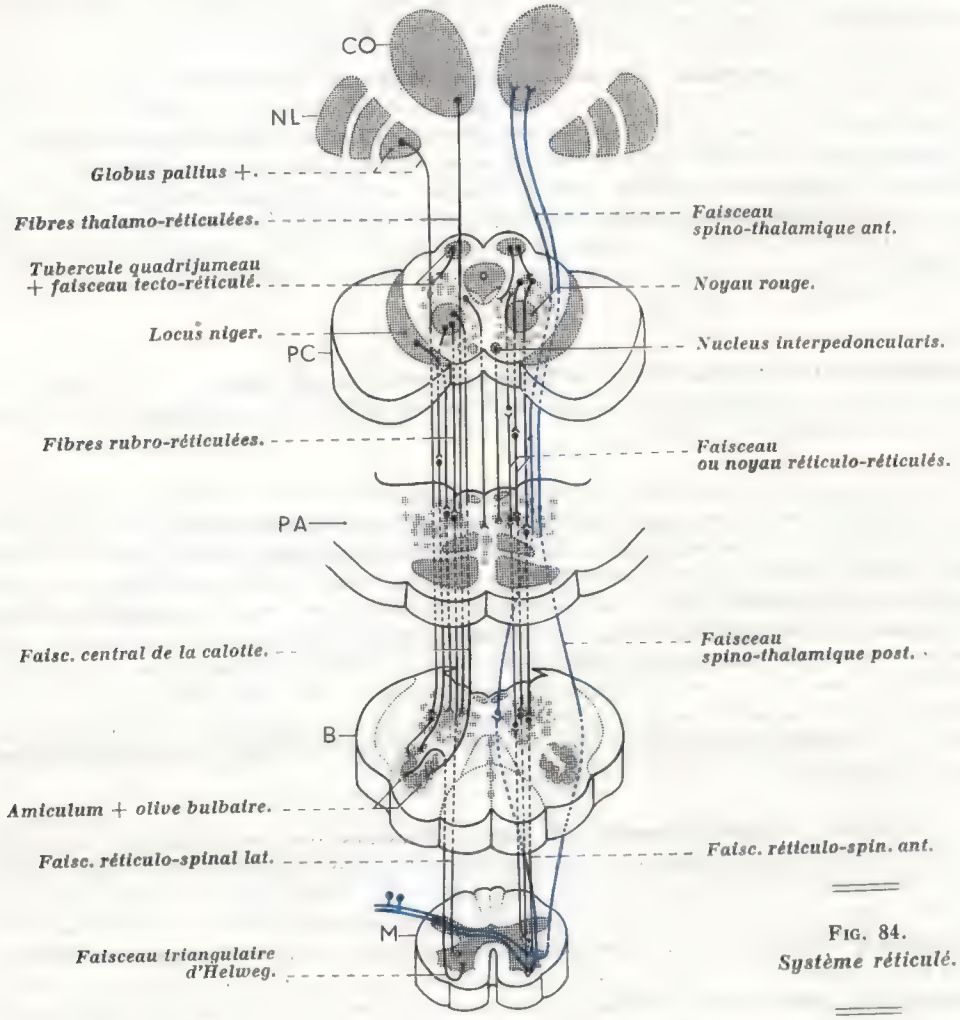

FIG. 84.
Système réticulé.

2° **Faisceau réticulo-spinal.** — On donne le nom de *faisceau réticulo-spinal* à une voie descendante qui met en relation les noyaux de la réticulée grise du tronc cérébral avec les cornes antérieures de la moelle.

Dans la moelle, on distingue unilatéralement *deux faisceaux réticulo-spinaux* : *a)* un *latéral,* dont les fibres proviennent en majeure partie des noyaux supérieurs, eux-mêmes en connexion avec les centres des voies extra-pyramidales sus-jacentes; il suit le trajet du faisceau central de la calotte et, dans la moelle, il occupe la partie profonde du cordon latéral en avant du faisceau rubro-spinal; ses fibres sont mélangées avec celles du faisceau

fondamental; *b)* et un autre *antérieur*, dont les fibres nerveuses sont en majeure partie issues des noyaux latéraux inférieurs; il est placé en avant de la corne antérieure.

Une partie du contingent des faisceaux réticulo-spinaux fait relais au niveau de l'olive bulbaire; mais celui-ci aboutit finalement à la moelle par le faisceau triangulaire d'Helweg.

Toutes les fibres des faisceaux réticulo-spinaux font synapse avec les cellules radiculaires des cornes antérieures de la moelle (voy. : fig. 84).

Voie ascendante. Faisceau spino-réticulo-thalamique. — Ce faisceau appartient à la voie de la sensibilité tactile protopathique (voy. : *Voies des sensibilités*). Une partie des *deutoneurones* de cette voie sensitive est interrompue par les éléments de la réticulée grise du tronc cérébral et, plus spécialement, par ceux du bulbe rachidien.

Les neurones partent du noyau de la tête de la corne postérieure, puis, après décussation dans la commissure grise antérieure, ils deviennent ascendants dans la partie antérieure du faisceau en croissant de Déjerine; certains aboutissent directement au thalamus; d'autres font relais dans la réticulée grise, ajoutant ainsi à cette voie un neurone supplémentaire, le *neurone réticulo-thalamique* (voy. : fig. 84).

C'est à cet ensemble : *noyaux de la réticulée grise, système d'association inter-réticulaire, connexions avec les centres sous-corticaux* et avec la *moelle*, que l'on donne le nom de *système réticulé*.

CERVELET

Le *cervelet (cerebellum)* ou *petit cerveau* (1) est la partie de l'encéphale qui occupe l'étage postéro-inférieur du crâne au niveau des *fosses occipitales* ou *fosses cérébelleuses.* C'est un organe impair à disposition symétrique; du point de vue *morphologique,* il est composé de *trois parties* ou *lobes* : *a)* l'*une médiane* appelée *lobe médian,* ou *zone vermienne (vermis) (paléo-cerebellum)*; *b)* et deux *latérales,* ou *lobes latéraux* ou *hémisphères cérébelleux* ou *paravermis (néo-cerebellum).*

Les lobes latéraux ont une importance et un développement qui l'emportent de beaucoup sur le lobe médian, à tel point qu'ils débordent ce dernier; le lobe médian ne représente approximativement que la vingtième partie du cervelet; ce fait est spécial aux mammifères supérieurs et principalement aux primates.

Superficiellement, vermis et hémisphères sont découpés et segmentés par des *sillons* qui donnent naissance à des *lobules* (voyez plus loin).

Tant *du point de vue anatomo-physiologique* que *du point de vue pathologique,* le cervelet est une des plus importantes parties du névraxe, par le fait : *a)* de ses multiples *connexions* avec la moelle ainsi qu'avec les *trois étages* du tronc cérébral *(pédoncules cérébelleux)*; *b)* et de sa *situation « en dérivation »* sur les voies ascendantes (sensibilité) et descendantes (coordination motrice) du névraxe; aussi peut-on dire qu'il apparaît comme un *système supra-segmentaire* par rapport aux différents segments du névraxe.

FORME. — Examiné latéralement, le cervelet présente la forme d'un coin encastré entre la face inférieure du cerveau d'une part, la moelle et le tronc cérébral d'autre part. Séparé du tronc cérébral et vu par ses faces antérieure, supérieure ou inférieure, il présente la forme d'un *ellipsoïde,* aplati de haut en bas et plus bombé inférieurement que supérieurement.

SITUATION. LOGE CÉRÉBELLEUSE. — Le cervelet est situé dans une loge ostéo-fibreuse dite *loge cérébelleuse* ou *loge cérébrale inférieure.* Elle est limitée : *a) en haut,* par la tente du cervelet qui sépare ce dernier du cerveau et plus spécialement de la face inférieure du lobe occipital; *b) en bas,* par l'apophyse basilaire (gouttière basilaire), par la face postérieure des rochers et par la face interne ou endocrânienne des apophyses mastoïdes dans la partie située en arrière du *sulcus sigmoïdeus (écaille mastoïdienne)*; *c)* et *en arrière,* par la face endocrânienne de l'écaille de l'occipital dans la partie située au-dessous des gouttières des sinus latéraux ou gouttières transverses.

Cette loge offre *deux orifices* : *a)* l'un osseux, le *trou occipital* occupé par le bulbe et par les amygdales cérébelleuses; *b)* l'autre ostéo-fibreux, appelé *trou ovale de Pacchioni*

---

(1) *Kleinhirn* des anatomistes allemands.

(foramen ovale) ou *orifice tentorial* est situé entre la petite circonférence de la tente du cervelet et la face postérieure du corps du sphénoïde au niveau de sa lame quadrilatère; cet orifice est occupé par les pédoncules cérébraux ou isthme de l'encéphale (voy. : *Pédoncules cérébraux*) (voy. : fig. 85 et 88).

Indépendamment du cervelet, la loge cérébelleuse contient une partie du bulbe et la protubérance annulaire. Le cervelet occupe la partie postéro-supérieure de cette loge; il est donc situé en arrière et au-dessus du bulbe, de la protubérance annulaire et du quatrième ventricule qu'il recouvre.

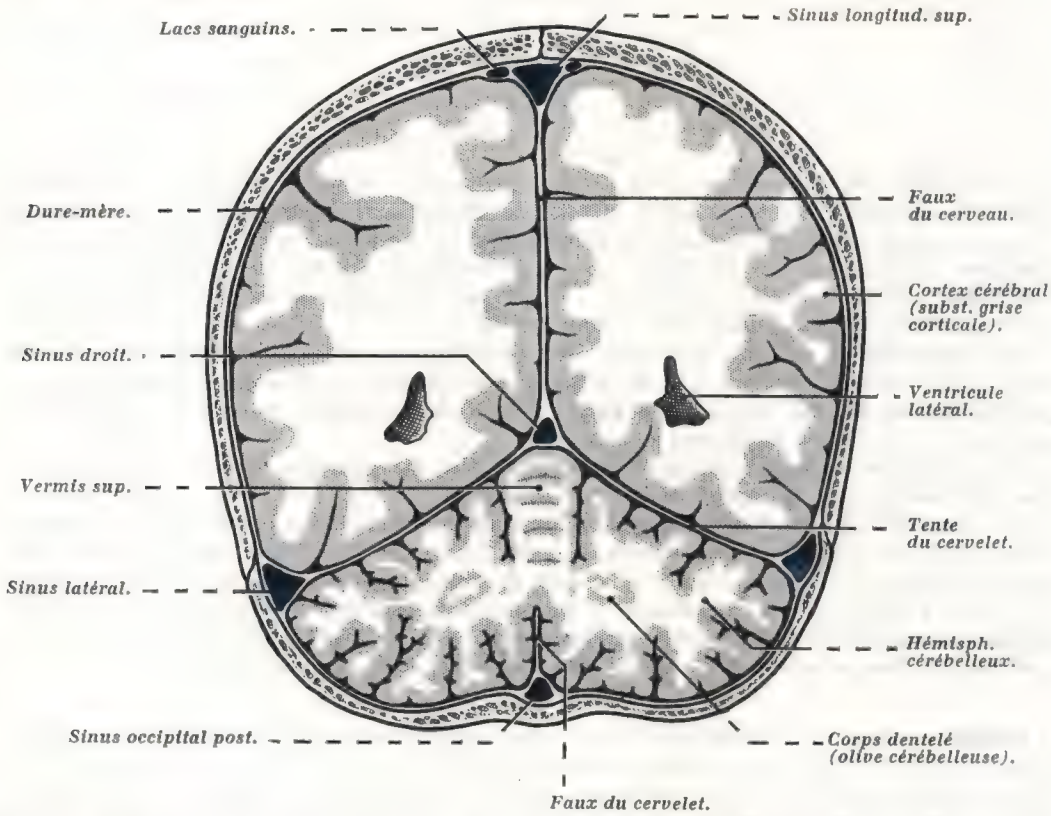

FIG. 85. — *Coupe frontale oblique de haut en bas et d'avant en arrière, montrant les rapports du cervelet, la disposition de la tente et de la faux du cervelet et la constitution de la loge cérébelleuse; segment antérieur de la coupe.*

Le cervelet est relié : *a)* au *bulbe rachidien* par les *deux pédoncules cérébelleux inférieurs*; *b)* à la *protubérance annulaire* par les *deux pédoncules cérébelleux moyens*; *c)* et aux *pédoncules cérébraux* par les *deux pédoncules cérébelleux supérieurs.*

Dans la loge cérébelleuse, absolument inextensible, le cervelet, le bulbe, la protubérance et leurs prolongements respectifs occupent « *à plein* » l'espace limité par les parois de cette loge, de telle sorte que la situation encaissée de ces organes explique, par compression rapide, la fréquence et la précocité des troubles fonctionnels dans l'évolution des tumeurs de la région et en particulier de celles de l'angle ponto-cérébelleux.

COULEUR ET CONSISTANCE. — Sa *couleur* gris tendre est due à la substance grise qui constitue l'écorce cérébelleuse.

A l'état frais, le cervelet présente une *consistance* molle, analogue à celle du cerveau; cependant la substance blanche centrale du cervelet est plus ferme que la substance blanche cérébrale; en revanche, *sur le cadavre,* le cervelet se ramollit et se désagrège plus rapidement que le cerveau et cela principalement dans ses parties déclives.

POIDS ET DIMENSIONS. — Le *poids moyen* du cervelet est d'environ 140 grammes. Son diamètre transversal est de 10 centimètres; son diamètre antéro-postérieur est de 4 centimètres pour la zone vermienne et de 6 à 7 centimètres pour les lobes latéraux; son épaisseur moyenne est de 5 centimètres.

CONFIGURATION EXTÉRIEURE ET RAPPORTS. — Séparé du tronc cérébral par section de ses attaches pédonculaires, le cervelet avec sa forme ellipsoïdale est aplati de haut en bas et échancré postérieurement et inférieurement au niveau de sa partie médiane; on peut lui considérer : *a) trois faces* qui sont : *supérieure, inférieure* et *antérieure*; *b)* et une *zone circonférentielle* appelée *circonférence du cervelet.*

FACE SUPÉRIEURE. — La face supérieure est convexe dans tous les sens; elle présente sur la ligne médiane, entre l'échancrure postérieure du cervelet et le frein de la valvule de Vieussens, une saillie longitudinale à contours arrondis, plus marquée en avant qu'en arrière; cette saillie présente des sillons parallèles et transversaux séparés entre eux par de petites crêtes disposées en côtes de velours (lamelles); on la désigne sous le nom de *vermis supérieur* par analogie avec l'aspect extérieur d'un ver à soie (voy. : fig. 90).

De chaque côté du vermis supérieur, la face supérieure des lobes latéraux du cervelet est à peu près plane et inclinée obliquement en arrière et en dehors, épousant ainsi l'aspect en forme de toit de la tente du cervelet avec laquelle elle entre en rapport.

Le *vermis supérieur* est logé dans l'angle dièdre médian formé par les deux versants de la tente du cervelet, dont il est séparé par le *flumen vermien* (voy. : fig. 85 et 88); il entre en rapport avec le sinus droit situé à la jonction de la tente du cervelet et de la faux du cerveau (voy. : fig. 88). A ce niveau apparaît un véritable carrefour sinusien, car l'extrémité antérieure du sinus droit reçoit la veine de Galien et le sinus longitudinal inférieur (voy. : *Sinus veineux de la dure-mère,* tome III, fascicule II); enfin, dans sa partie antérieure, le vermis supérieur est en rapport avec le *confluent arachnoïdien cérébelleux supérieur* ou *cisterna ambiens*; celui-ci sépare le cervelet du bourrelet du corps calleux et il se continue avec le flumen péricalleux (voy. : fig. 88).

Par l'intermédiaire de la tente du cervelet *(tentorium cerebelli),* la face supérieure des lobes latéraux du cervelet entre en rapport avec les faces inférieures des hémisphères cérébraux et plus spécialement avec celles des lobes occipitaux qui reposent sur la tente (voy. : fig. 85).

FACE INFÉRIEURE. — La face inférieure convexe dans tous les sens, repose et se moule sur les fosses occipitales de la loge cérébelleuse.

Au niveau de sa partie médiane, elle présente dans toute son étendue une large et profonde scissure; c'est la *scissure médiane du cervelet* ou *incisure cérébelleuse postérieure* ou *vallécule cérébelleuse de Reil* (voy. : fig. 96).

La *vallécule cérébelleuse* entre en rapport avec la *faux du cervelet* qui est logée en totalité dans la scissure précitée; aussi sépare-t-elle les deux hémisphères cérébelleux à ce niveau; d'aspect falciforme, son bord libre est au contact du vermis; son bord adhérent (implantation sur l'écaille de l'occipital) contient le sinus occipital postérieur (voy. : fig. 85); à sa partie antéro-inférieure, la faux et l'écaille de l'occipital délimitent immédiatement en arrière du trou occipital une dépression désignée sous le nom de *fossette vermienne.*

En écartant de chaque côté les lèvres de la scissure médiane, on aperçoit au fond de cette dernière, le *vermis inférieur*, plus volumineux et plus bombé que le vermis supérieur, mais présentant les mêmes caractères extérieurs que ce dernier.

Le vermis inférieur est séparé des hémisphères cérébelleux, et plus spécialement des amygdales par deux sillons relativement profonds.

A l'union de ses deux tiers antérieurs et de son tiers postérieur, le vermis inférieur présente une saillie en même temps qu'il s'élargit transversalement; de ses parties latérales

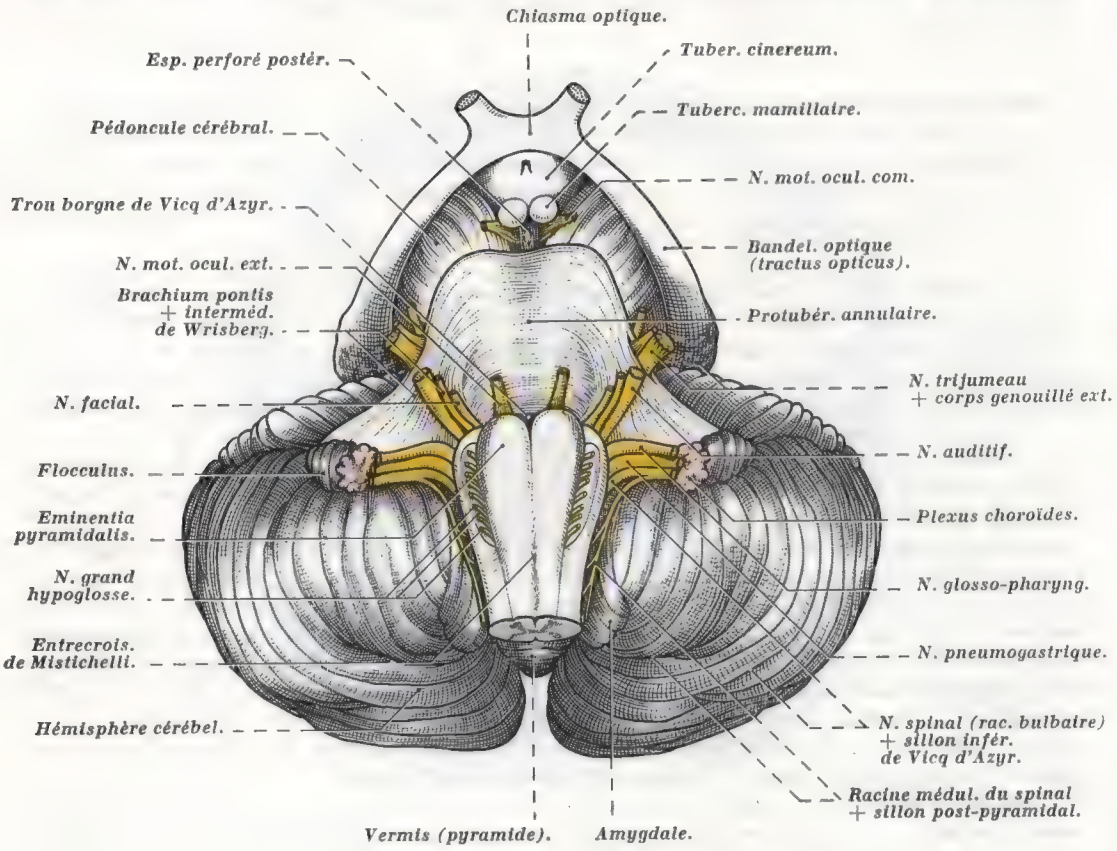

FIG. 86. — *Tronc cérébral, bandelettes optiques, cervelet et angles ponto-cérébelleux; vue antérieure.*

s'échappent deux prolongements qui vont se perdre dans les bords latéraux du vermis inférieur; on donne à cette région le nom de *pyramide de Malacarne* (1) ou d'*éminence cruciale (pyramide lamineuse)*, le vermis inférieur présentant en effet à cet endroit un dispositif en forme de croix (voy. : fig. 87 et 89).

La partie du vermis inférieur située en avant de la pyramide est désignée sous le nom de *luette*; aplatie, elle fait saillie à l'intérieur du quatrième ventricule; entre la luette et le quatrième ventricule, se place un mince lobule médian appelé *nodule (nodulus)* (voy. : fig. 87, 89 et 96).

(1) Anatomiste et chirurgien italien, fut professeur à l'Université de Padoue (1744-1816).

L'extrémité postérieure de la pyramide correspond à la jonction des deux vermis au niveau de l'*incisure marsupiale*; et sur le vermis apparaît un petit lobule disposé sous la forme d'un renflement qui fait saillie dans l'échancrure, c'est le *tubercule valvulaire* ou *tuber (tuber valvulæ)* (voy. : fig. 87 et 90).

Au niveau de sa *partie médiane*, la face inférieure du cervelet entre en rapport avec la portion bulbaire du toit du *quatrième ventricule* qu'elle recouvre (le nodule et la luette participent à la constitution de ce toit); la *membrana tectoria* présente sur la ligne médiane un orifice irrégulier, l'*apertura medialis* ou *trou de Magendie* qui fait communiquer la cavité ventriculaire avec les espaces sous-arachnoïdiens; les *plexus choroïdes* médians et latéraux du quatrième ventricule sont appliqués sur la membrane; l'ensemble est séparé

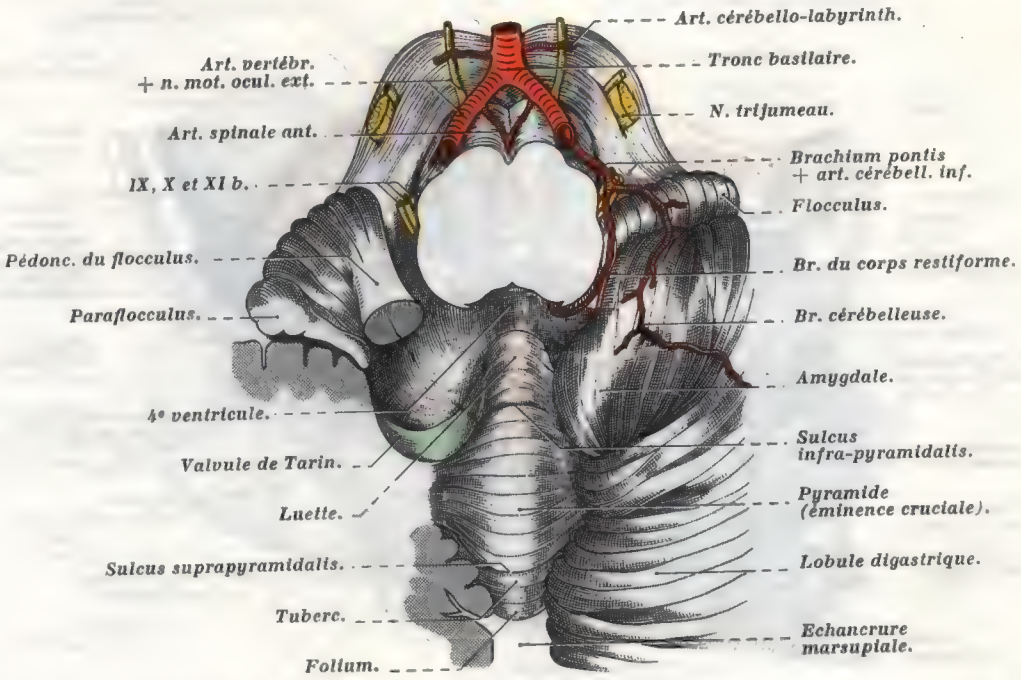

Fig. 87. — *Face inférieure du cervelet (vermis inférieur, amygdale et flocculus).*

de la face inférieure du cervelet par un espace sous-arachnoïdien, prismatique triangulaire à la coupe; c'est la *citerne bulbo-cérébelleuse* ou *cisterna magna* dans laquelle passent les vaisseaux cérébelleux inférieurs (voy. : fig. 88 et 110); la *cisterna magna* se continue sur la ligne médiane par le *flumen vermien*.

Latéralement, les hémisphères cérébelleux reposent sur la face endocrânienne de l'écaille de l'occipital et sur le versant postérieur du rocher; à la limite des deux os, le sinus latéral est logé dans une gouttière, le *sulcus sigmoïdeus* (voy. : *Sinus de la dure-mère*, tome III, fascicule II).

La situation et la proéminence des *amygdales cérébelleuses* au voisinage du trou occipital expliquent la possibilité « *d'engagement* » de ces dernières au cours des traumatismes crâniens, lésions entraînant le plus souvent la mort subite (voy. : fig. 88).

Immédiatement en avant et au-dessous des amygdales, la racine médullaire du nerf spinal se dégage du canal rachidien pour franchir le trou occipital et à ce niveau, elle est séparée de l'artère vertébrale par la première dentelure du ligament dentelé (voy. : fig. 44).

FACE ANTÉRIEURE. — A l'inverse des deux faces précédentes, la face antérieure n'est pas une « *face libre* »; les trois paires de pédoncules cérébelleux se détachent de cette face et, par leur intermédiaire, le cervelet est rattaché au tronc cérébral.

Orientée de telle sorte qu'elle regarde en avant et en bas : cette face antérieure, *partie bulbo-protubérantielle* du cervelet, comprend *deux parties* : l'une *centrale*, l'autre *périphérique* que l'on ne peut étudier aisément qu'après section des attaches pédonculaires du cervelet.

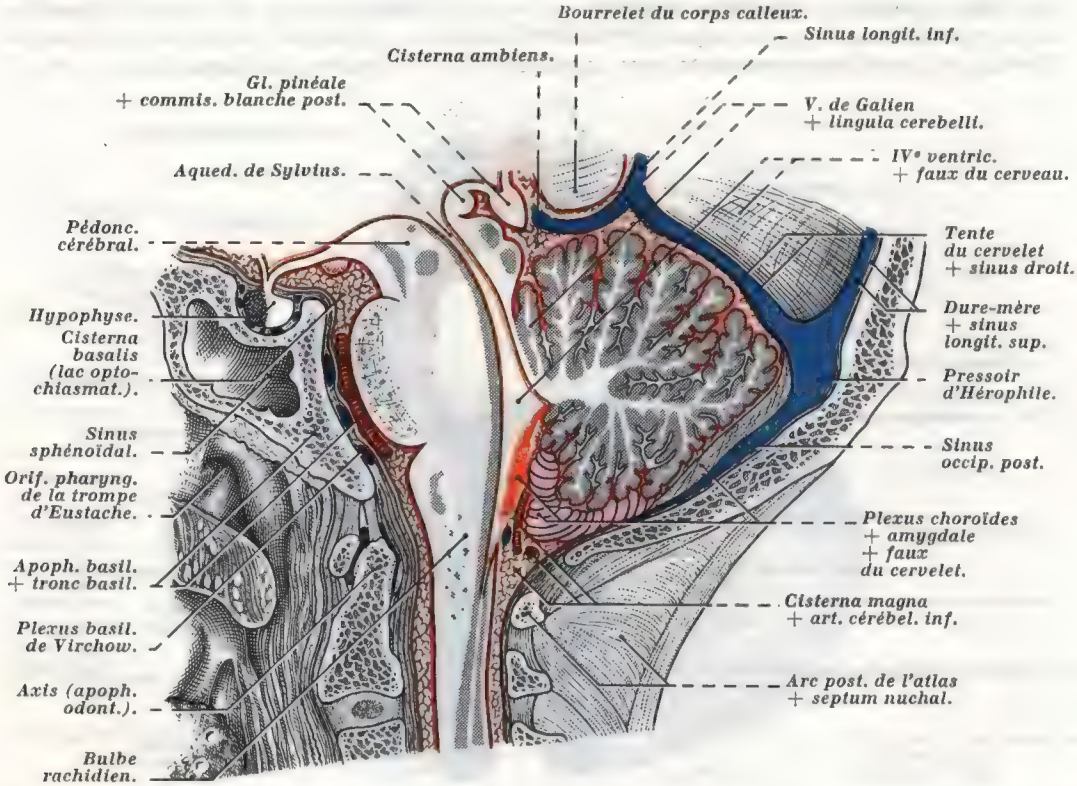

FIG. 88. — *Rapports du bulbe rachidien, de la protubérance annulaire et du cervelet, vus sur une coupe médio-sagittale; segment droit de la coupe.*

En rouge, la pie-mère et les plexus choroïdes; *en orangé,* la membrane épendymaire; *en brun,* le tissu arachnoïdien.

1° La **partie centrale** ou **ventriculaire** correspond au *diverticule postérieur du quatrième ventricule* ou *sinus du cervelet* (voy. : fig. 89); disposée en forme d'angle dièdre transversal : c'est la *fissura transversa cerebelli* ou *faîte du quatrième ventricule* (voy. : fig. 111); elle est encadrée par les pédoncules cérébelleux.

Elle est limitée : *a) en haut,* par la *lingula cerebelli* et par la *valvule de Vieussens*; *b) en bas,* par l'extrémité antérieure du vermis inférieur, représentée par le *nodulus* et la *luette,* encadrés latéralement par les *valvules de Tarin*; *c)* et *latéralement,* par les *six pédoncules cérébelleux* (voy. : fig. 87 et 89).

2° La **partie périphérique** ou **pédiculaire** correspond aux *six pédoncules cérébelleux,* formations destinées à mettre en *connexion anatomique* et *physiologique* le cervelet avec le névraxe.

Situés de part et d'autre de la cavité ventriculaire, ils sont disposés de haut en bas de la façon suivante : *a) en haut,* le *pédoncule cérébelleux supérieur* ou *brachium conjonctivum,* réuni à celui du côté opposé par l'intermédiaire de la valvule de Vieussens; à la coupe, il présente un aspect ovalaire; *b)* à la *partie moyenne,* le *pédoncule cérébelleux moyen* ou *brachium pontis*; de forme également ovalaire, il est six fois plus volumineux que les deux autres pédoncules; *c)* enfin, *en bas,* le *pédoncule cérébelleux inférieur* se détache du corps restiforme (voy. : fig. 89).

Au point où les pédoncules cérébelleux s'échappent du cervelet, ils ne sont pas isolés les uns des autres; ils sont fusionnés par leurs bords adjacents.

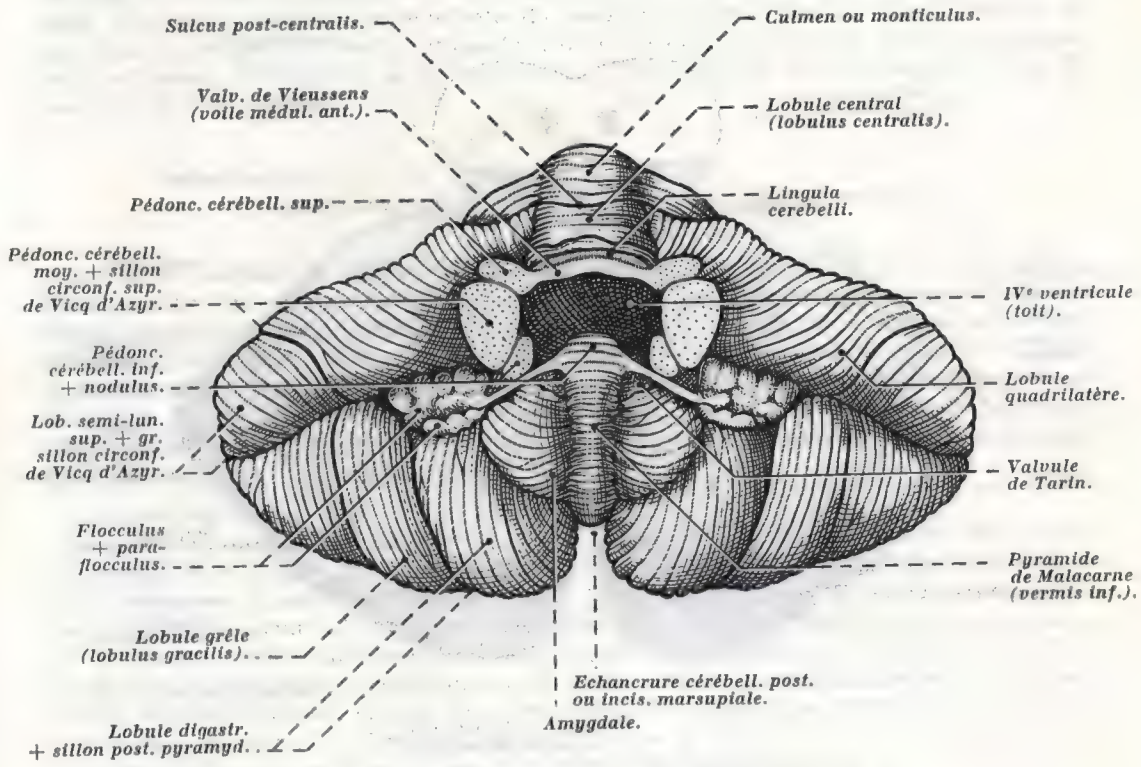

FIG. 89. — *Vue antérieure du cervelet. Hile du cervelet.*

Par le fait que cette partie de la face antérieure du cervelet correspond à l'ensemble des faisceaux de fibres nerveuses qui pénètrent ou quittent le cervelet *(voies cérébelleuses afférentes et efférentes),* elle mérite la dénomination de « *hile nerveux du cervelet* » ou de *pédicule cérébelleux* (pour plus de détails voy. : *Pédoncules cérébelleux* et *Systématisation et Connexions du cervelet*).

Cette face entre en rapport avec la face postérieure du *rocher* dans la partie qui correspond au *triangle pétreux* ou *aire triangulaire d'Eagleton,* et dont les limites sont : *a) en haut,* l'arête supérieure du rocher; *b) en bas,* la gouttière du sinus latéral; *c)* et *en dehors,* une ligne conventionnelle verticale passant immédiatement contre le versant externe du méat auditif interne (voy. : fig. 118).

Cette partie de la face antérieure du cervelet appartient à la région dite de l'*angle ponto-cérébelleux;* à ce niveau apparaît immédiatement en dedans du lobule du pneumogastrique,

dans le *recessus lateralis*, la ligula externe et les plexus choroïdes latéraux du quatrième ventricule dont l'ensemble constitue la *corne d'abondance* (voy. : fig. 116 et 117).

Trois groupes de nerfs quittent la région en divergeant, ce sont : *a) en dedans*, le *trijumeau* qui va s'engager dans l'*incisura trigemini de Grüber* située sur l'arête supérieure du rocher; *b) en dehors*, le *faisceau acoustico-facial* qui s'engage avec l'artère auditive interne dans le conduit auditif interne; *c)* et *en bas*, les trois nerfs du trou déchiré postérieur (IXe paire, Xe et XIe).

La veine cérébelleuse latérale supérieure ou *veine de Dandy* quitte la région de l'angle ponto-cérébelleux pour se terminer dans le sinus pétreux supérieur (pour plus de détails, voy. : *Angle ponto-cérébelleux*).

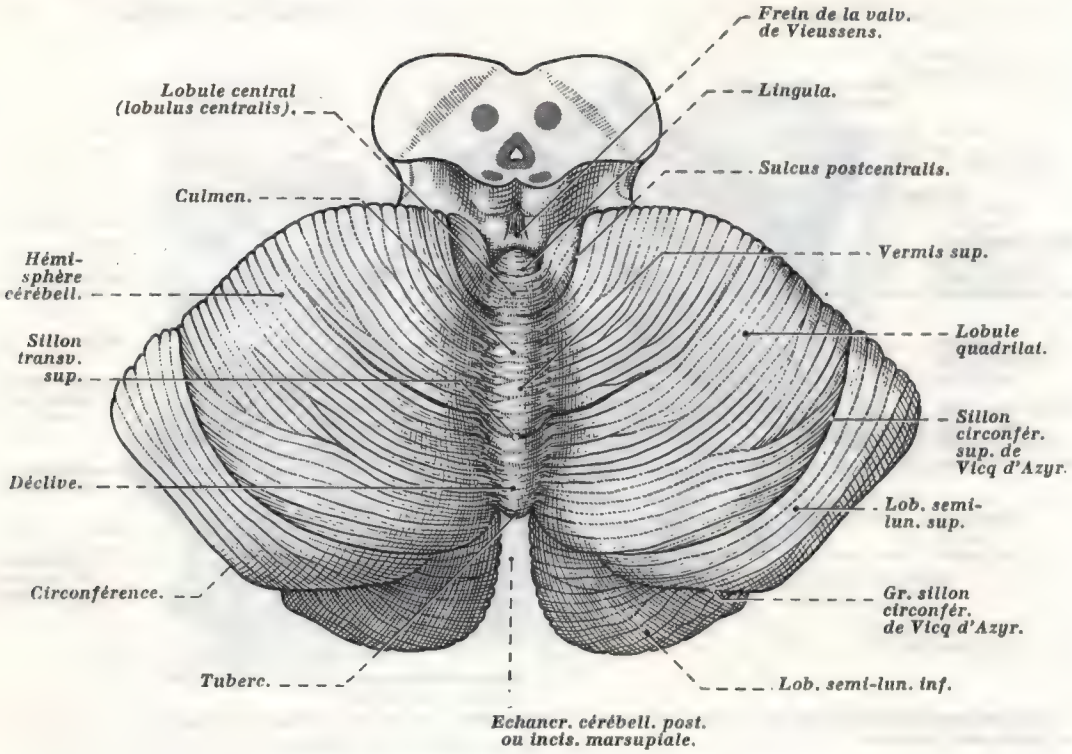

FIG. 90. — *Face supérieure du cervelet.*

CIRCONFÉRENCE DU CERVELET. — La circonférence du cervelet est représentée par une arête mousse correspondant à la périphérie des lobes latéraux; elle sépare l'une de l'autre les faces supérieure et inférieure; irrégulière, elle présente sur la ligne médiane, en avant et en arrière, *deux échancrures*, à savoir : *a)* l'*échancrure cérébelleuse antérieure* ou *incisure semi-lunaire*; large mais peu prononcée, elle embrasse la face postéro-supérieure de la protubérance annulaire; elle correspond à l'extrémité antérieure du vermis supérieur ou *lingula*; elle est située en regard des tubercules quadrijumeaux inférieurs et du frein de la valvule de Vieussens *(frenulum veli)*; *b)* et l'*échancrure cérébelleuse postérieure* ou *incisure marsupiale (incisura marsupialis)*, qui est beaucoup plus profonde, mais plus étroite que la précédente; elle correspond à la faux du cervelet (voy. : fig. 90); latéralement, elle est encadrée par le lobule digastrique de chaque hémisphère.

Le bord circonférentiel du cervelet est convexe en dehors dans tous les sens. A sa partie la plus externe, il présente une saillie correspondant à un changement de direction du

bord latéral des hémisphères cérébelleux : c'est l'*angle externe* ou *latéral du cervelet* (voy. : fig. 90); celui-ci répond à la face postérieure de la base de la pyramide pétreuse.

Entre l'angle latéral et l'*incisura marsupialis*, la circonférence du cervelet est croisée par le *grand sillon circonférentiel de Vicq d'Azyr* (voyez plus loin), qui passe de la face inférieure à la face supérieure du cervelet (voy. : fig. 90 et 91).

Dans la partie comprise entre l'échancrure semi-lunaire et l'angle latéral, la circonférence du cervelet entre en rapport avec l'insertion de la tente du cervelet sur le rocher et avec le sinus pétreux supérieur. Dans la partie comprise entre l'échancrure marsupiale et l'angle latéral, elle entre en rapport avec l'insertion circonférentielle postérieure de la tente du cervelet au niveau des lèvres de la gouttière du sinus latéral (gouttière transverse), ainsi qu'avec la partie correspondante du sinus transverse. Sur la ligne médiane, au carrefour de la tente du cervelet et des faux du cerveau et du cervelet; elle est en rapport avec le pressoir d'Hérophile ou torcular (voy. : *Sinus veineux de la dure-mère*, tome III, fascicule II) (voy. : fig. 88).

SEGMENTATION ET LOBULATION DU CERVELET

Lorsqu'on examine la surface du cervelet, on constate qu'elle est parcourue par un grand nombre de sillons curvilignes disposés pour la plupart concentriquement à la grande circonférence; ces sillons sont très différents les uns des autres comme importance et comme profondeur : *a)* les plus apparents *(sillons profonds)* sont en nombre variable; ils délimitent entre eux des territoires situés à la surface du cervelet que l'on désigne sous le nom de *lobules* et ils pénètrent assez profondément jusqu'au voisinage de la substance blanche centrale; *b)* les autres beaucoup moins apparents *(sillons superficiels)* séparent *lames* et *lamelles* (voy. : fig. 93).

SILLONS ET LOBULES. — Le plus important de tous les sillons est le *grand sillon circonférentiel de Vicq d'Azyr* (1); profond de deux à trois centimètres, il est situé très près de la circonférence du cervelet qu'il croise en X (voy. : fig. 90 et 91); il empiète quelque peu sur les faces supérieure et inférieure de ce dernier. A sa partie antérieure, ce sillon passe sur le versant postéro-supérieur du lobule du pneumogastrique où il atteint une gouttière située entre le pédoncule cérébelleux moyen et le cervelet, gouttière désignée sous le nom d'*angle ponto-cérébelleux*, et c'est à ce niveau que, très élargi, il se termine (voy. : fig. 91).

Au niveau du vermis, il s'engage entre le *folium* et le *tuber*.

Le grand sillon circonférentiel de Vicq d'Azyr décompose ainsi la surface du cervelet en *deux versants* : *a)* l'un *supérieur*; *b)* l'autre *inférieur*.

La *morphologie du cervelet* (2) est identique au niveau de ses deux faces, *sillons* et *lamelles* se continuent du vermis aux lobes latéraux en présentant une disposition curviligne dont la concavité regarde en avant; les faces supérieure et inférieure du cervelet sont donc divisées en une série de *lobules* qui comprennent une *zone vermienne* encadrée par deux parties latérales correspondant aux *lobes* ou *hémisphères cérébelleux (paravermis)*.

1° La **face supérieure** du cervelet présente un sillon situé un peu en avant du grand sillon circonférentiel et parallèle à ce dernier; c'est le *sillon circonférentiel supérieur de Vicq d'Azyr* (voy. : fig. 90 et 91).

Ce sillon divise à son tour la face supérieure en *deux parties* : *a)* l'une située en avant du sillon constitue sur les lobes latéraux, *le lobule quadrilatère*, et sur le vermis supé-

(1) Anatomiste et neurologue français, fut membre de l'Académie des Siences (1748-1794).
(2) Article à consulter : Gordon Holmes : The cerebellum of man. *Brain*, 1939, p. 1.

rieur, le *déclive*; *b)* l'autre située entre le grand sillon supérieur et le grand sillon circonférentiel de Vicq d'Azyr : c'est le *lobule semi-lunaire supérieur* auquel s'ajoute la portion très étroite de vermis supérieur intermédiaire entre les deux lobules semi-lunaires supérieurs, portion comprise entre les deux sillons précités; elle est désignée sous le nom de *folium* (voy. : fig. 90, 91 et 92).

A la partie antérieure de la zone vermienne, en arrière de l'échancrure semi-lunaire, on aperçoit un petit sillon en forme de demi-circonférence qui encadre l'échancrure

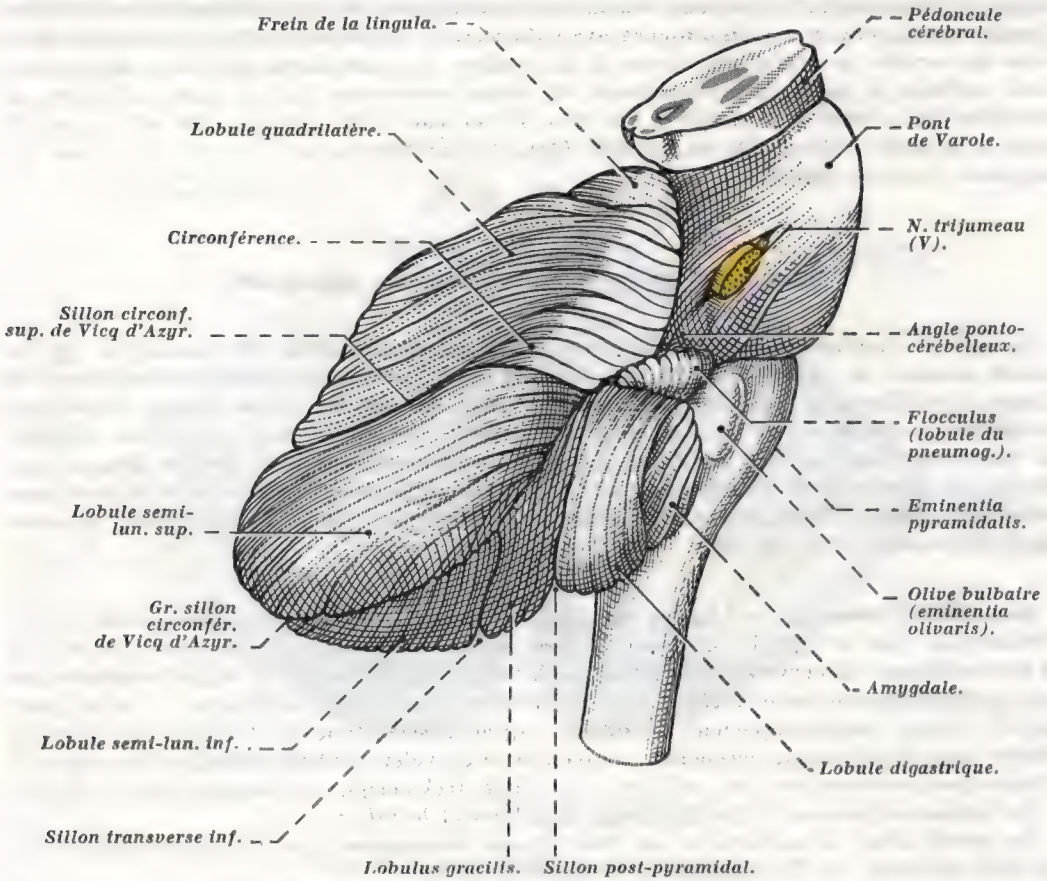

FIG. 91. — *Face latérale du cervelet, côté droit.*

antérieure; c'est le *sillon précentral (sulcus precentralis)* qui limite avec cette dernière sur le vermis supérieur la *lingula cerebelli*, hémilobule reposant sur la valvule de Vieussens (voy. : fig. 90 et 92).

En arrière et à peu de distance du sillon précentral se trouve un sillon analogue appelé *sillon postcentral (sulcus postcentralis)*; ces sillons limitent entre eux sur le vermis, le *lobule central (lobulus centralis)*, et sur les hémisphères, les *freins de la lingula* (voy. : fig. 90, 91 et 92).

Enfin, entre le sillon postcentral et le sillon supérieur de Vicq d'Azyr, on observe au niveau du vermis un petit sillon transversal, peu apparent (parfois même il est absent); c'est le *sillon transverse supérieur* qui limite avec le sillon postcentral le *culmen* et, comme son nom l'indique, il représente le lobule le plus haut situé du vermis supérieur (voy. : fig. 90 et 92).

2° La **face *inférieure*** présente parfois un sillon assez bien marqué, celui-ci est situé un peu en avant du grand sillon circonférentiel de Vicq d'Azyr; c'est le *sillon transverse inférieur* qui délimite avec ce dernier sur les bords latéraux, le *lobule semi-lunaire inférieur*, et sur le vermis inférieur, le *tubercule valvulaire (tuber valvulæ)* (voy. : fig. 91).

En avant et en dedans du sillon transverse inférieur, la face inférieure de chaque hémisphère cérébelleux présente un sillon appelé *sillon postpyramidal (sulcus postpyramidalis)*; de part et d'autre de ce sillon apparaissent deux lobules plus ou moins différenciés qui sont : le *lobule grêle (lobulus gracilis)* et le *lobule digastrique*; entre ces lobules, le vermis inférieur est représenté par une petite saillie médiane qui correspond à la *pyramide de Malacarne* (voy. : fig. 89, 91 et 92).

Sur le versant antéro-interne du lobule digastrique, entre celui-ci et l'extrémité antérieure du vermis, apparaît l'*amygdale*; le *flocculus* est situé en dehors de ce dernier, compris entre l'extrémité antérieure du grand sillon circonférentiel de Vicq d'Azyr et l'amygdale (voy. : fig. 89 et 91).

AMYGDALES ET FLOCCULUS

L'**amygdale** représente une partie bien individualisée du versant antéro-inférieur des hémisphères cérébelleux.

Cette portion est encore désignée sous le nom de *tonsille* ou de *lobule tonsillaire*, du fait de l'aspect que présentent les deux amygdales, par rapport à la luette et aux valvules de Tarin (voy. : fig. 300); ces formations pouvant être comparées morphologiquement, par analogie avec l'aspect qu'offrent au niveau de l'isthme du gosier, le voile du palais et les amygdales comprises entre les deux piliers du voile.

L'amygdale occupe une *loge* que Vicq d'Azyr comparaît à un nid d'hirondelle; c'est la *niche de Vicq d'Azyr*; celle-ci est limitée : *a) en dehors*, par le lobule digastrique; *b) en haut* et *en dedans*, par les prolongements latéraux de la pyramide de Malacarne; *c)* et *en avant*, par le bulbe, dont elle est séparée par une gouttière; dans cette loge, elle repose sur la valvule de Tarin qu'elle masque (voy. : fig. 87 et 89).

Les deux amygdales encadrent la luette, c'est-à-dire la portion antérieure du vermis inférieur (voy. : fig. 87).

L'amygdale possède la *forme* d'une petite masse ovoïde ou arrondie dont la longueur est d'environ 2 cm. 1/2 à 3 centimètres. Sa surface présente de nombreux petits sillons disposés dans le sens antéro-postérieur (voy. : fig. 300).

A sa partie profonde, l'amygdale est rattachée à la substance blanche centrale du cervelet par une lame épaisse de substance blanche qui constitue le *pédoncule de l'amygdale*.

Par sa face inférieure, l'amygdale repose sur les masses latérales de l'occipital et entre en rapport avec le *trou occipital* dans lequel sa partie inférieure est normalement engagée, de telle sorte que ce lobule est à la fois *intra-rachidien* et *intra-crânien*; elle s'interpose entre l'occipital (bord postérieur du trou) et la dure-mère d'une part, et la face postéro-latérale du bulbe rachidien et la première dentelure du ligament dentelé d'autre part (voy. : *Rapports du bulbe*) (voy. : fig. 44).

Pour atteindre la face inférieure de l'hémisphère cérébelleux, l'artère cérébelleuse inférieure s'engage, le plus souvent peu après sa naissance, entre l'amygdale et le bulbe (voy. : fig. 44).

Les deux amygdales encadrent la partie la plus déclive de la *cisterna magna* (voy. : fig. 88).

Le **flocculus ou lobule du pneumogastrique** *(lobulus floccularis)* est représenté par un petit lobule analogue à l'amygdale, mais de moindre volume. Allongé transversalement, plus saillant et plus apparent que cette dernière, il est situé au niveau de l'extrémité antérieure du grand sillon circonférentiel de Vicq d'Azyr. Il présente la forme d'une petite massue

dont la grosse extrémité est tournée vers le bulbe et le sillon bulbo-protubérantiel (voy. : fig. 91).

Le flocculus est couché sur le pédoncule cérébelleux moyen; il est séparé du versant antérieur des hémisphères cérébelleux par un petit sillon très net : c'est le *sillon postérieur du flocculus.*

En dedans, il entre en connexion par son bord interne avec l'extrémité externe de la valvule de Tarin; *en dedans et en bas,* il entre en rapport avec le *recessus lateralis de Reichert,* d'où émerge un prolongement des plexus choroïdes latéraux du quatrième ventricule entouré de la partie la plus externe de la lingula qui constitue en ce point la *corne d'abondance* (voy. : fig. 300); fréquemment, les plexus choroïdes s'appliquent par leur extrémité externe sur la face antérieure du flocculus; *en dehors* (vu par la face antérieure du cervelet), il apparaît au niveau de la partie inférieure de l'angle ponto-cérébelleux comme encastré dans l'extrémité antérieure élargie du grand sillon circonférentiel (voy. : fig. 86, 89 et 91).

Notons que cette division purement morphologique du territoire cérébelleux est sans valeur physiologique.

CONSTITUTION ANATOMIQUE DU CERVELET

Comme la moelle et les hémisphères cérébraux, le cervelet est constitué par *deux substances* : la *substance grise* et la *substance blanche.*

A. — SUBSTANCE BLANCHE

Sur une coupe médio-sagittale du cervelet intéressant le lobe médian ainsi que sur une coupe horizontale de cet organe, on reconnaît aisément la substance blanche située au centre du cervelet; elle est représentée par une masse blanche, irrégulière, de forme trapézoïdale; c'est le *noyau central* ou *centre médullaire du cervelet (corpus medullare)* ou *corps trapézoïdal* (voy. : fig. 92).

Indépendamment d'éléments de soutien névrogliques, elle est constituée par l'ensemble des fibres nerveuses, fibres à myéline amenées au cervelet par les six pédoncules cérébelleux ou vice versa par les fibres cérébello-pédonculaires qui quittent le cervelet par la voie des pédoncules cérébelleux pour aller au tronc cérébral.

Sur certaines coupes transversales du cervelet, on peut reconnaître les éléments pédonculaires cérébelleux par la direction de leurs fibres et plus particulièrement celles des pédoncules cérébelleux moyens qui sont les plus volumineux et dont les fibres ont une direction sensiblement horizontale (voy. : fig. 102).

Sur une coupe sagittale du lobe médian ou des hémisphères cérébelleux, on constate que la substance blanche centrale du cervelet envoie à la périphérie de l'organe sous la forme de rayons divergents des prolongements lamellaires de substance blanche; ces prolongements pénètrent dans les lobules du cervelet où ils représentent l'axe du lobule; on les désigne sous le nom de *lames médullaires (laminæ medullares)*; dans l'ensemble, ces lames donnent à la coupe l'aspect des feuilles d'un livre dont les deux feuillets de la couverture seraient adossés l'un à l'autre; on compte environ 60 à 80 lames sur le cervelet.

Des deux versants de ces lames partent des *lamelles* en nombre variable, mais de 8 à

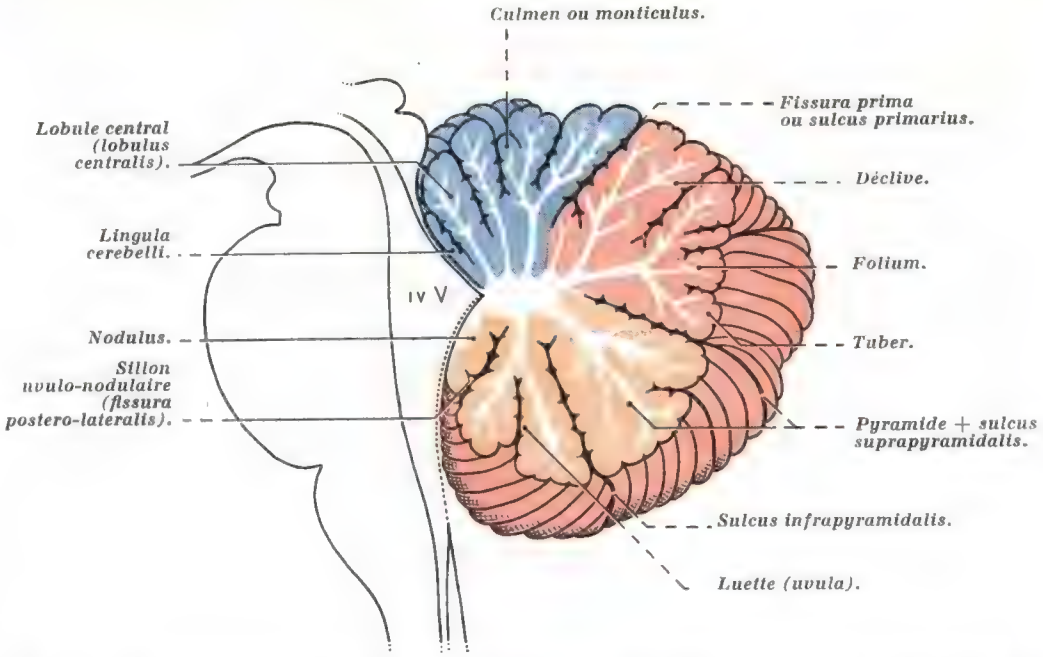

Fig. 92. — *Coupe médio-sagittale du cervelet montrant les différentes parties constituantes du vermis et la division du cervelet en trois lobes; segment droit de la coupe* (demi-schématique).

En pointillé, membrana tectoria du quatrième ventricule; *en bleu,* lobe antérieur (pars rostralis); *en rose,* lobe moyen; *en orangé,* lobe inférieur.

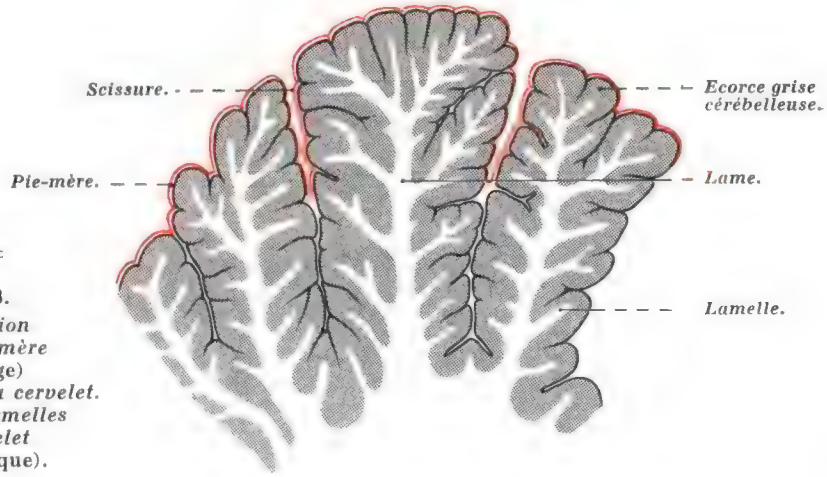

Fig. 93. *Disposition de la pie-mère* (en rouge) *à la surface du cervelet. Lames et lamelles du cervelet* (schématique).

15 en moyenne pour chaque lame; autour de ces lamelles, la substance grise corticale est disposée de telle sorte qu'elle détermine des plissements réguliers (voy. : fig. 92 et 93).

Cette disposition a permis de comparer la substance blanche du cervelet à un arbre dont le tronc serait représenté par le centre médullaire et les branches par les lames et

les lamelles; on donne à ce dispositif le nom *d'arbre de vie,* en raison de l'importance primordiale que les anciens anatomistes donnaient à ce dernier.

La présence de sillons plus ou moins profonds à la périphérie du cervelet, ainsi que la disposition de l'arbre de vie, entraîne la formation (entre les sillons) de *lobules* tous édifiés sur le même type.

B. — SUBSTANCE GRISE

La substance grise du cervelet est située : *a)* d'une part à la périphérie de l'organe (hémisphères et vermis) où elle constitue l'*écorce cérébelleuse* ou *cortex cerebelli*; *b)* et d'autre part, au sein du noyau central, où elle est représentée par des noyaux de substance grise à disposition paire et symétrique; ce sont les *corps dentelés* et ses *noyaux accessoires,* et les *noyaux du toit*; mais tandis que les noyaux du toit sont situés dans la partie médiane ou zone vermienne, tous les autres noyaux occupent les hémisphères cérébelleux.

1. — ÉCORCE GRISE CÉRÉBELLEUSE

La substance grise corticale du cervelet *(cortex cerebelli)* présente l'aspect d'une enveloppe continue, de structure uniforme, disposée à la périphérie de l'organe; elle est extraordinairement plissée et cela même au fond des sillons; peu épaisse, son épaisseur varie d'un à deux millimètres (en moyenne, 1 mm. 1/2); elle offre sur les coupes une disposition en « *côtes de velours* » à la surface de chaque lobule par suite des nombreux petits sillons parallèles qui séparent les lamelles de chaque lobule.

Elle est entièrement recouverte par la *pie-mère* qui lui adhère très intimement; mais cette dernière ne pénètre jamais au fond des grands sillons *(sillons profonds)* (voy.: fig. 93).

Structure de l'écorce cérébelleuse. — L'*écorce cérébelleuse (cortex cerebelli* ou *substantia corticalis)* est constituée, en allant de la superficie vers la lamelle, par *trois couches* qui sont : *a)* une *couche externe* ou *superficielle* appelée *couche moléculaire*; *b)* une *couche moyenne* dite *couche des cellules de Purkinje*; *c)* et une *couche interne* ou *profonde* appelée *couche granuleuse* (voy. : fig. 94).

1° **La couche moléculaire (stratum cinereum)** possède une coloration gris pâle; elle représente environ la moitié de l'épaisseur de l'écorce cérébelleuse; elle est relativement pauvre en éléments cellulaires; en revanche, les fibres nerveuses et les *arborisations dendritiques* y sont très abondantes.

Les cellules qui occupent cette couche sont du type multipolaire; ce sont les *cellules étoilées* qui, suivant leur situation et leur volume, se distinguent en *cellules étoilées superficielles,* petites, et en *cellules étoilées profondes,* moins nombreuses que les précédentes mais toujours plus volumineuses; ces dernières occupent la partie profonde de la couche moléculaire.

Le cylindraxe qui se détache des cellules étoilées est généralement très long, disposé parallèlement à la surface de l'écorce; un peu avant sa terminaison, il s'infléchit à angle droit et plonge en profondeur prenant ainsi une disposition radiaire; il se termine en s'arborisant autour des cellules de Purkinje par une multitude d'arborisations qui entourent le corps cellulaire : ce sont les *corbeilles terminales de Kölliker* ou *paniers terminaux de Held* (voy. : fig. 95). Chaque cellule de Purkinje est entourée par plusieurs arborisations provenant de cellules étoilées différentes.

Les cellules étoilées doivent être considérées comme des neurones d'association.

2° **La couche des cellules de Purkinje (stratum gangliosum)** est la moins épaisse des trois couches qui constituent le *cortex cerebelli.* Les cellules placées côte à côte y sont disposées suivant une seule rangée.

La *cellule de Purkinje* (1) qui représente l'élément fondamental de l'écorce grise du cervelet est

(1) Histologiste et physiologiste bohème (1787-1869).

relativement volumineuse; ses dimensions sont de 50 à 60 μ; le corps cellulaire est lenticulaire, en forme de graine de courge; le noyau sphérique est pourvu d'un gros nucléole.

Du pôle externe de la cellule se détache des ramifications dendritiques très nombreuses et très ramifiées en « *bois de cerf* »; elles sont pourvues d'une multitude d'*épines*; elles s'épanouissent dans la couche moléculaire jusqu'à la périphérie du cortex ou chaque cellule correspond à une minuscule surface rectangulaire (voy. : fig. 94).

Les dendrites sont disposées sur un même plan et, vues de face, elles apparaissent étalées à la manière des « *rameaux d'un espalier* » *(palmettes dendritiques* ou *ramures)*.

Le cylindraxe qui se détache du corps cellulaire à l'opposé du panache dendritique traverse la substance blanche de la lamelle et se termine par des arborisations au niveau des cellules des noyaux gris centraux et principalement du corps dentelé; l'axone émet de multiples collatérales à trajet récurrent *(collatérales récurrentes de Cajal)* qui s'arborisent autour des cellules de

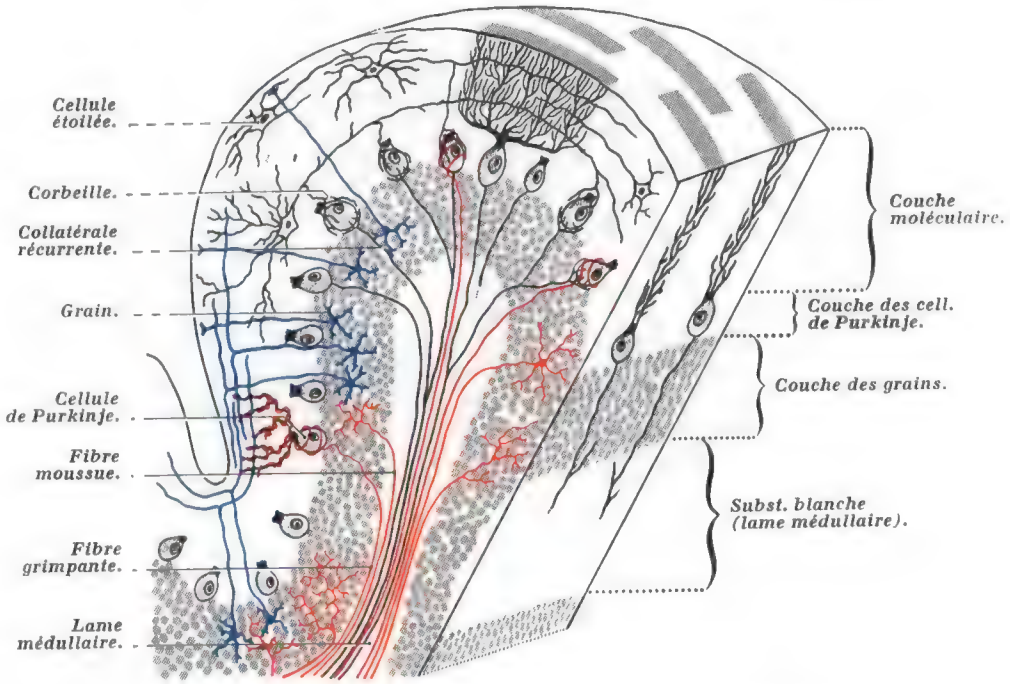

FIG. 94. — *Structure de l'écorce grise cérébelleuse* (schématique).

Purkinje, voisines; ainsi se trouve disposé dans la couche moyenne et de part et d'autre des cellules de Purkinje deux plexus représentés par des arborisations terminales provenant de cylindraxes : l'un *supra* l'autre *infraganglionnaire* (voy. : fig. 95).

3° La **couche des grains ou couche granuleuse (stratum granulosum)** présente une coloration jaune rougeâtre *(couche rouillée)*; elle est composée de *deux* sortes d'éléments cellulaires : *a)* d'une part, les *cellules granuleuses* ou *grains du cervelet* qui sont très nombreux et minuscules (4 à 6 μ); l'axone qui s'en détache se dirige vers la couche moléculaire où il se divise en T en donnant deux branches qui s'écartent en sens opposé dans le prolongement l'une de l'autre; ces branches sont disposées parallèlement à la surface de l'écorce cérébelleuse *(fibres parallèles)*; elles s'appuient sur les arborisations dendritiques des cellules de Purkinje à la manière des fils électriques sur un isolateur et elles s'articulent avec ces dernières; *b)* et d'autre part, les *cellules étoilées* qui sont des cellules du type Golgi, à cylindraxe court, disséminées dans la zone superficielle de la couche profonde; elles présentent de nombreuses dendrites touffues, mais très fines qui s'arborisent dans l'épaisseur de la couche granuleuse (voy. : fig. 95); il faut les considérer comme des cellules d'association à très courte distance.

Les FIBRES NERVEUSES du centre blanc (axe) de la lamelle médullaire se distinguent en *fibres endogènes* et *fibres exogènes*.

1° Les **fibres endogènes** établissent une liaison entre le cortex cérébelleux et les noyaux gris centraux du *corpus medullare*; elles sont constituées en majeure partie par les axones des cellules de Purkinje; à ces dernières il faut ajouter les fibres en guirlande qui associent des régions voisines du cervelet, voire même des lamelles voisines; elles sont représentées soit par des fibres parallèles, soit par les fibres des cellules étoilées de la couche moléculaire.

2° Les **fibres exogènes** représentent les fibres afférentes ou centripètes qui viennent de l'axe cérébro-spinal (moelle et tronc cérébral) par la voie des pédoncules cérébelleux pour gagner ensuite le cervelet; parmi celles-ci on distingue des *fibres moussues* et des *fibres grimpantes*.

a) Les *fibres moussues* sont sinueuses, volumineuses, très ramifiées (de 20 à 30 collatérales par fibre moussue); elles possèdent de nombreuses inflorescences terminales, recouvertes d'expansions noueuses, terminées par de minuscules branches en rosace; elles vont à la couche granuleuse où elles s'arborisent autour des grains, chaque fibre s'étendant sur 2 ou 3 lamelles cérébelleuses (voy. : fig. 94).

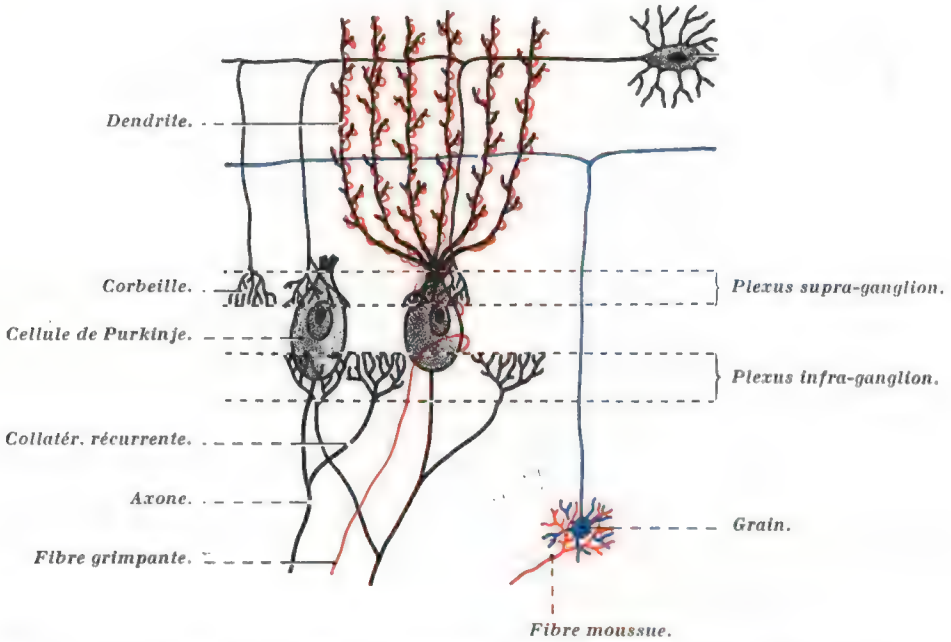

FIG. 95. — *Connexions des cellules de Purkinje (cervelet histologique)* (schématique).

Les enchevêtrements fibrillaires de la couche granuleuse qui établissent les contacts synaptiques entre les rosaces terminales des fibres moussues, les prolongements dendritiques des grains et les ramifications des cellules de Golgi, constituent les *glomérules cérébelleux* ou *plaques cérébelleuses de la couche des grains*.

b) Les *fibres grimpantes* sont des fibres nerveuses variqueuses qui entourent les cellules de Purkinje et leurs dendrites en les enlaçant à la manière d'une liane le long des branches d'un arbre (Ramon y Cajal) (voy. : fig. 95); cette disposition représente le type de la *connexion axo-dendritique*.

EN RÉSUMÉ, chaque couche du *cortex cerebelli* est caractérisée par un élément cellulaire fondamental, à savoir :

a) La *couche moléculaire*, par la cellule étoilée dite *cellule à corbeille*, à laquelle il faut ajouter les arborisations dendritiques de Purkinje autour desquelles s'enroulent les fibres grimpantes.

b) La *couche moyenne*, par la *cellule de Purkinje* autour de laquelle les arborisations terminales des axones déterminent deux plexus *(plexus supra-ganglionnaire* et *infra-ganglionnaire)* (voy. : fig. 95); cette cellule (neurone) est la seule *voie efférente* de l'écorce cérébelleuse.

c) Et la *couche granuleuse*, par le *grain* et le *glomérule cérébelleux*.

Ainsi, le cortex cérébelleux est remarquable par la multiplicité de ses connexions interneuronales; les axones convergent vers la *cellule de Purkinje* faisant de celle-ci une *cellule nerveuse de*

coordination, de telle sorte que cette dernière apparaît comme un « *cervelet élémentaire* », du fait qu'elle reçoit des influx nerveux de toutes les régions du cervelet.

Ajoutons qu'indépendamment de tous ces éléments, le cortex cérébelleux renferme de nombreuses *cellules névrogliques* et *microgliales*, en particulier : a) les *cellules en candélabres de Bergmann* (1) *(cellules empanachées de Cajal)* situées au niveau de la couche moyenne; elles envoient de nombreux prolongements dans la couche granuleuse qui s'enchevêtrent avec les dendrites des cellules de Purkinje *(fibres de Bergmann)*; b) et les *cellules de Fañanas* qui occupent la couche moléculaire où elles sont disposées en sens radiaire.

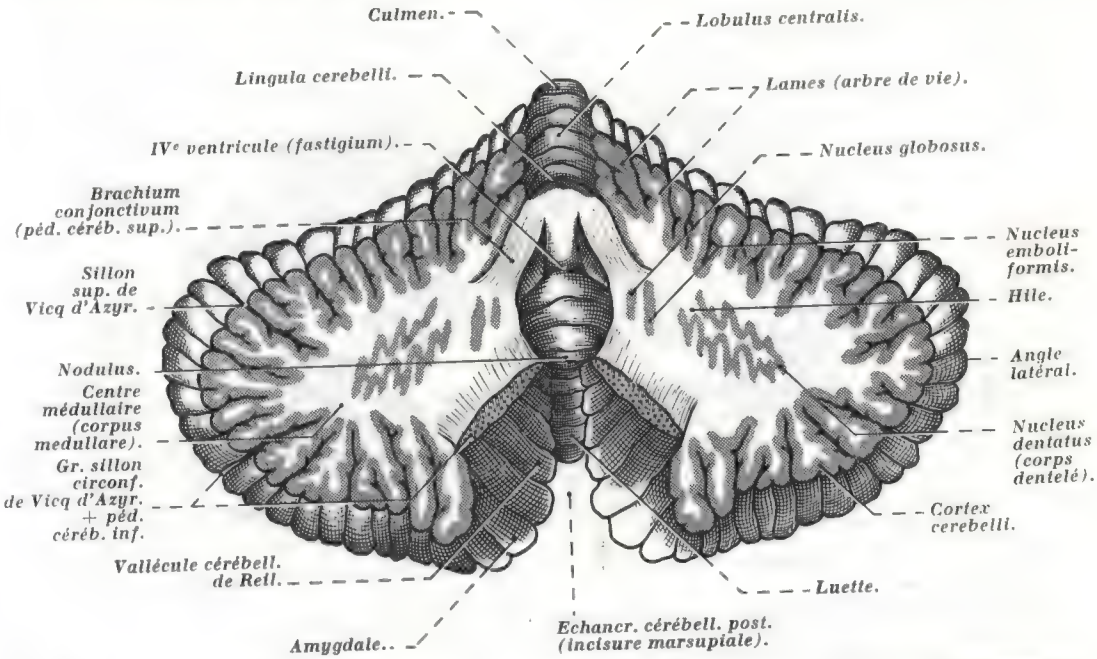

FIG. 96. — *Coupe transversale du cervelet intéressant les pédoncules cérébelleux supérieur et inférieur, montrant le toit du quatrième ventricule et la constitution anatomique des hémisphères cérébelleux; segment supérieur de la coupe.*

II. — NOYAU OU CORPS DENTELÉ

Le *corps dentelé (nucleus dentatus)* (2) ou *olive cérébelleuse* ou *corps rhomboïdal* est situé dans la partie interne de la substance blanche centrale de l'hémisphère cérébelleux (centre médullaire) à 10 millimètres environ de la ligne médiane, toujours plus rapproché de la zone vermienne du cervelet que du bord circonférentiel, et plus rapproché aussi de la face supérieure que de la face inférieure de l'hémisphère.

Sa *forme* est comparable à celle d'une « *bourse plissée* » dont l'ouverture ou *hile* regarde en avant et en dedans; le hile est sensiblement situé vis-à-vis de l'angle latéral du quatrième ventricule; sur les coupes transversales du cervelet, il apparaît sous l'aspect d'une lame mince, irrégulière, plissée en zig-zag; aussi offre-t-il par sa forme beaucoup d'analogie avec

(1) Anatomiste et histologiste allemand de la première moitié du XIXe siècle.
(2) Article à consulter : V. DEMOLE : Structure et connexions des noyaux dentelés du cervelet. *Archives suisses de Neurologie et de Psychiatrie*, 1927, p. 73.

l'olive bulbaire (voy. : fig. 96). Son grand axe est dirigé obliquement d'avant en arrière et de dedans en dehors.

Il possède une *coloration* gris jaunâtre et son développement est proportionnel à celui des hémisphères cérébelleux. Ses *dimensions* variables suivant les individus sont en moyenne de 15 à 20 millimètres de longueur, 10 millimètres de largeur et 10 à 12 millimètres de hauteur.

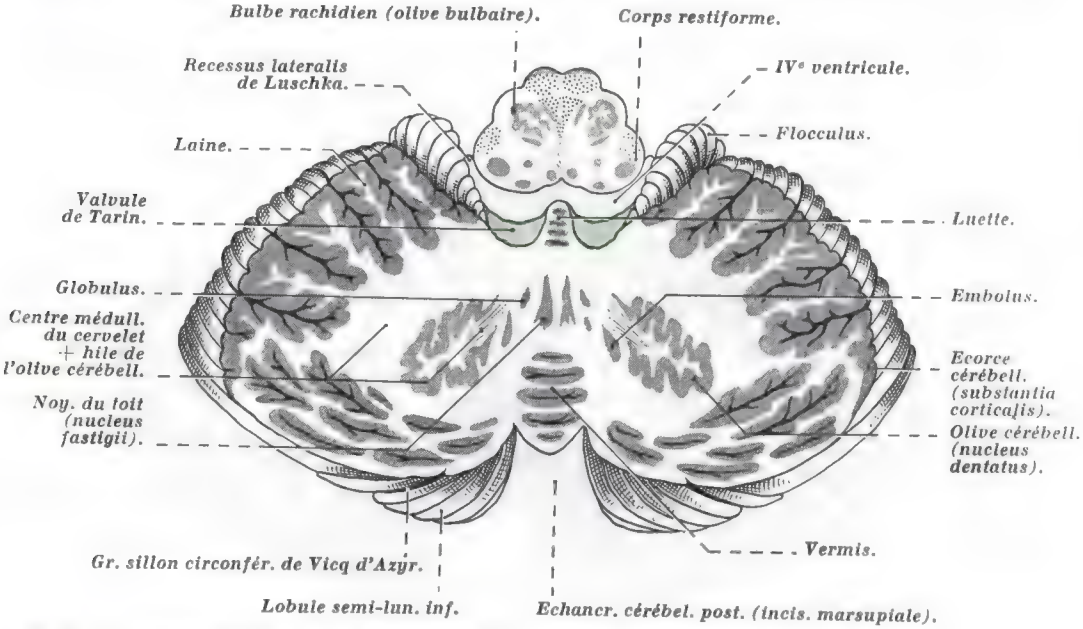

FIG. 97. — *Coupe transversale du cervelet passant par les recessus lateralis de Reichert montrant la disposition des noyaux gris centraux du cervelet et les valvules de Tarin* (en vert); *segment inférieur de la coupe* (demi-schématique).

III. — NOYAUX ACCESSOIRES DU CORPS DENTELÉ

Les *noyaux accessoires du corps dentelé* sont au nombre de *deux* : l'*embolus* ou *bouchon* et le *globulus (nucleus globosus)*.

Tous les deux sont situés en dedans de l'olive cérébelleuse et généralement très près de la ligne médiane.

a) L'**Embolus** ou **bouchon (nucleus emboliformis)** est situé entre l'olive cérébelleuse et le vermis supérieur; en arrière et en dehors du noyau du toit; il n'existe du reste qu'au voisinage de la partie supérieure de l'olive cérébelleuse. De forme allongée dans le sens antéro-postérieur sur les coupes horizontales du cervelet, il présente l'aspect d'une grosse virgule à extrémité antérieure volumineuse, arrondie et régulière et à extrémité postérieure effilée (voy. : fig. 97).

b) Le **Globulus** ou **nucleus globosus** est situé au-dessous et un peu en arrière de l'embolus au voisinage de la partie inférieure de l'olive cérébelleuse; beaucoup plus petit que le précédent, il est aussi plus interne, mais surtout très irrégulier dans son pourtour, de telle sorte que sur une coupe transversale, il apparaît fréquemment sous l'aspect de deux ou trois petits amas contigus de substance grise (voy. : fig. 97).

IV. — NOYAU DU TOIT ou NUCLEUS FASTIGII

Les *noyaux du toit* sont des formations vermiennes situées en arrière et au-dessus du toit du quatrième ventricule, sous l'écorce du vermis supérieur et très près de la membrane épendymaire (voy. : fig. 97 et 102).

Longs d'un centimètre sur un demi-centimètre de large, ils sont situés de chaque côté de la ligne médiane et toujours très rapprochés l'un de l'autre. Ils affectent une forme ovoïde, irrégulière, légèrement aplatie de haut en bas dont le grand axe est légèrement oblique d'avant en arrière et de dehors en dedans; leurs extrémités antérieures arrondies et renflées sont légèrement écartées l'une de l'autre tandis que leurs extrémités postérieures plus ou moins effilées et denticulées sont constamment très rapprochées (voy. : fig. 97).

Le noyau du toit est la formation nucléaire phylogénétiquement la plus ancienne.

SYSTÉMATISATION ET CONNEXIONS DU CERVELET

Nous envisagerons dans ce chapitre l'étude des *voies afférentes* et *efférentes* du cervelet et après en avoir fait l'*analyse* par la description sommaire de chacune d'elles nous en ferons ensuite la *synthèse* en les groupant dans les pédoncules cérébelleux (voyez plus loin); enfin pour chacune de ces voies nous étudierons leur origine, leur trajet et leur terminaison; l'ensemble des faisceaux et des fibres qui les constituent représentent les *voies extrinsèques du cervelet.*

D'une façon schématique, on peut admettre : que les fibres afférentes au cervelet passent en grande partie par les pédoncules cérébelleux inférieur et moyen, ce dernier ne contenant que des fibres afférentes, et que les fibres efférentes passent pour la plupart par le pédoncule cérébelleux supérieur; enfin tandis que les fibres afférentes se terminent dans l'écorce du vermis et des hémisphères cérébelleux, les fibres efférentes partent des noyaux gris cérébelleux et en particulier des olives cérébelleuses des noyaux du toit et des noyaux accessoires *(embolus* et *globulus).*

I. — VOIES AFFÉRENTES

Les *voies afférentes* du cervelet proviennent de la *moelle,* du *bulbe* et de la *protubérance annulaire.* Elles sont représentées par : le faisceau de Flechsig, le faisceau de Gowers, le contingent bulbo-cérébelleux venu du noyau de von Monakow et du noyau latéral du bulbe, le faisceau olivo-cérébelleux de Mingazzini, le faisceau vestibulo-cérébelleux et les fibres ponto-cérébelleuses.

1° Le **faisceau de Flechsig** ou **faisceau spino-cérébelleux direct** *(faisceau spino-cérébelleux postérieur ou dorsal)* tire ses origines des cellules de la colonne de Stilling-Clarke, c'est-à-dire de la partie dorso-lombaire de la moelle entre le troisième myélomère lombaire et le huitième cervical; après un trajet transversal dans le cordon latéral du même côté, il se redresse et se dirige verticalement dans ce cordon où il occupe la moitié postérieure de sa périphérie; il passe ensuite dans le corps restiforme, puis dans le pédoncule cérébelleux inférieur, et finalement se termine par des fibres moussues dans l'écorce

du cervelet au niveau de la moitié postéro-inférieure du vermis du même côté et principalement dans le déclive ou *clivus* et dans la pyramide (voy. : fig. 98).

Pour certains auteurs, la terminaison des fibres constitutives du faisceau de Flechsig serait en partie croisée et de ce fait se ferait des deux côtés du vermis; d'autre part, une collatérale voisine de l'arborisation terminale aboutirait dans un territoire proche de l'écorce hémisphérique du même côté que sa terminaison.

2° Le ***faisceau de Gowers*** ou ***faisceau spino-cérébelleux croisé*** (*faisceau spino-cérébelleux antérieur* ou *ventral*) dérive des cellules de la corne postérieure et plus particulièrement des cellules du noyau de Betcherew (noyau basilaire) dans le segment dorso-cervical de la moelle; après un trajet horizontal dans la substance grise médullaire, ses

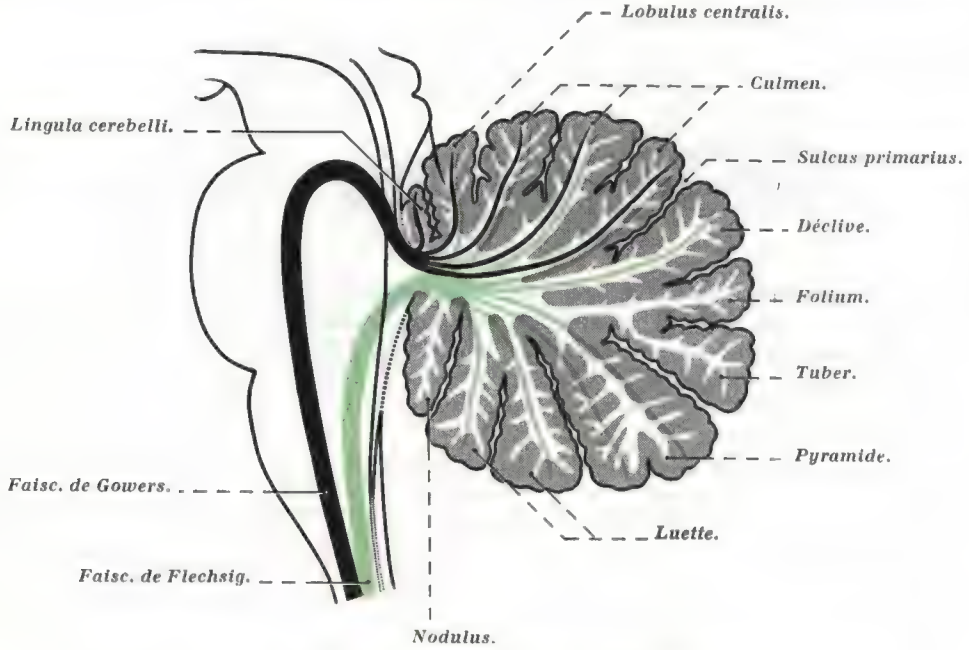

FIG. 98. — *Terminaison des faisceaux de Flechsig et de Gowers dans le cervelet.*
En pointillé, la membrana tectoria.

fibres décussent dans la commissure grise antérieure et passent dans le cordon latéral du côté opposé; à leur naissance (pour certains auteurs, quelques fibres seraient directes); ces fibres constituent alors un faisceau homogène situé à la périphérie de ce cordon, où il occupe la moitié antérieure de sa partie marginale; verticalement ascendant il chemine ensuite dans le bulbe et dans la protubérance annulaire où il est toujours superficiel, occupant le segment antéro-externe du faisceau latéral du bulbe; au-dessus de l'émergence du trijumeau, il oblique en arrière et, continuant la direction du pédoncule cérébelleux supérieur dans lequel il ne pénètre pas, il aboutit par le bord correspondant de la valvule de Vieussens dans la moitié antérieure du vermis supérieur (culmen et lobule central principalement) où il se termine par des fibres moussues et grimpantes dans l'écorce vermienne (voy. : fig. 98).

3° Le ***contingent bulbo-cérébelleux*** constitue une voie dérivée des deux faisceaux spino-cérébelleux; il représente un ensemble de fibres nerveuses groupées en *deux fais-*

ceaux dont l'un émane du noyau de von Monakow; c'est le *contingent cervical du faisceau cérébelleux direct*; et l'autre du noyau latéral du bulbe.

a) Le **noyau de von Monakow** reçoit une partie des fibres du faisceau de Burdach et plus particulièrement les fibres ascendantes moyennes et courtes venues de la moelle cervicale.

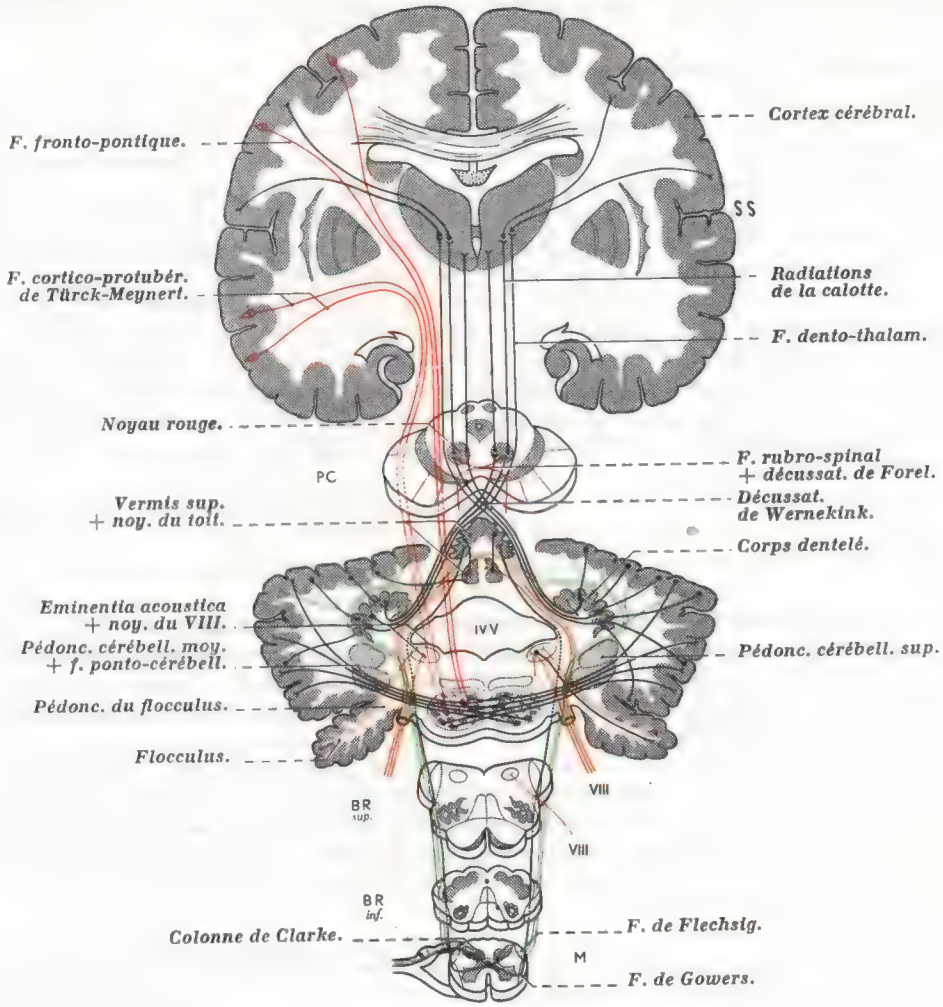

FIG. 99. — *Voies afférentes et efférentes du cervelet.*

Les fibres bulbo-cérébelleuses issues du noyau de von Monakow passent à la périphérie du corps restiforme en suivant dans le pédoncule cérébelleux inférieur le même trajet que le faisceau de Flechsig *(Flechsig cervical)*; elles abordent le cervelet où la plupart s'entrecroisent avec celles du côté opposé; elles se terminent en majeure partie dans le vermis inférieur.

b) Le **noyau latéral du bulbe** reçoit une partie des fibres du faisceau de Gowers pendant sa traversée bulbaire.

Les fibres bulbo-cérébelleuses issues du noyau latéral du bulbe accompagnent le faisceau de Gowers où elles forment un petit contingent de fibres bien isolées auquel on donne le nom de *faisceau réticulo-cérébelleux.*

Ainsi donc les deux noyaux bulbaires (noyau de von Monakow et noyau latéral du bulbe) représentent deux relais établis sur le trajet des voies ascendantes spino-cérébelleuses, et le contingent bulbo-cérébelleux qui s'en détache représente le deuxième neurone d'une *voie ascendante spino-cérébelleuse accessoire.*

4° Le ***faisceau olivo-cérébelleux de Mingazzini*** dérive de l'olive, des parolives, du noyau arqué et du noyau du raphé. Les fibres qui constituent ce faisceau émergent en grande partie du hile de l'olive où elles forment le pédicule de l'olive; celui-ci se dirige en arrière et en dedans; la plupart de ses fibres décussent au niveau du raphé après avoir traversé le ruban de Reil médian; elles abordent ensuite la substance réticulée du bulbe et une partie traverse la racine descendante du trijumeau (fibres pré-trigéminales, trans-trigéminales et rétro-trigéminales), puis elles se dirigent dans le corps restiforme dont elles constituent la plus grande partie : elles sont surtout périphériques, d'où le nom de *faisceau olivaire du corps restiforme* que l'on donne encore à ce faisceau (voy. : fig. 55).

La majeure partie des fibres arciformes est représentée par les fibres de ce faisceau.

Ce faisceau accompagne le faisceau de Flechsig dans le pédoncule cérébelleux inférieur et se termine dans le cervelet; les fibres qui dérivent des parolives interne et externe aboutissent pour la plus grande partie dans l'écorce du vermis supérieur, tandis que celles qui dérivent de l'olive bulbaire, du noyau arqué et du noyau du raphé se terminent dans l'écorce des hémisphères.

Par l'intermédiaire de ce faisceau, l'olive bulbaire représente en quelque sorte un relais entre la couche optique et le noyau rouge (faisceau central de la calotte) d'une part, et le cervelet d'autre part.

5° Le ***faisceau vestibulo-cérébelleux*** représente l'ensemble des fibres nées des noyaux de la huitième paire sous le plancher du quatrième ventricule au niveau de l'aile blanche externe ou trigone acoustique et plus spécialement du noyau de Deiters et du noyau triangulaire de Schwalbe; quelques-unes, mais plus rares, naissent du noyau de Betcherew et du noyau de la racine descendante.

Après leur naissance, ces fibres mal groupées sont disséminées sous le plancher du quatrième ventricule; elles se dirigent tout d'abord en bas et en dehors puis se recourbent et deviennent verticales au niveau du bord externe et supérieur du losange ventriculaire; elles pénètrent alors dans le corps juxta-restiforme où elles se condensent en un faisceau compact bien apparent sur les coupes; c'est à ce faisceau que l'on donne le nom de *faisceau du corps juxta-restiforme.*

Par le pédoncule cérébelleux inférieur, ce faisceau aboutit au cervelet où il se termine au niveau du noyau du toit (voy. : fig. 100); cependant, on admet actuellement qu'une partie de ses fibres vont aussi dans l'embolus. A ce faisceau, il faut ajouter un contingent de fibres directes venues du ganglion de Scarpa qui sans relais nucléaire passent directement dans le faisceau vestibulo-cérébelleux pour suivre le même trajet que ce dernier; l'ensemble des fibres directes constitue le *faisceau vestibulo-cérébelleux d'André Thomas (faisceau acoustico-cérébelleux de Cajal, faisceau sensoriel direct d'Edinger)* (voy. : fig. 276); on désigne encore quelquefois ce faisceau sous le nom de *faisceau vestibulo-cérébelleux périphérique* par opposition au précédent qui représente le faisceau vestibulo-cérébelleux central, les origines du premier étant en dehors du névraxe, celles du second se trouvant dans le tronc cérébral (voy. : fig. 99 et 100).

Remarquons que le faisceau vestibulo-cérébelleux périphérique représente également une racine cérébelleuse du nerf vestibulaire et que de ce fait il est normal que sa terminaison soit un noyau gris (noyau du toit) (voy. : *Nerf vestibulaire*).

6° Les ***fibres ponto-cérébelleuses*** naissent des cellules situées dans les noyaux gris du pied de la protubérance annulaire (noyaux du pont). Ces fibres se dirigent transversalement en dehors, s'entrecroisent pour la plupart sur la ligne médiane et, passant par les pédoncules cérébelleux moyens dont elles représentent presque l'unique contingent, vont aboutir à l'écorce cérébelleuse de chaque hémisphère en se terminant par des fibres grimpantes autour des cellules de Purkinje.

Elles représentent le deuto-neurone de la voie motrice accessoire cortico-ponto-cérébelleuse en partie croisée au niveau de la protubérance (voy. : fig. 99 et 102).

II. — VOIES EFFÉRENTES

Les voies efférentes du cervelet sont destinées à la moelle, au tronc cérébral (noyau rouge) et à la couche optique. Elles tirent leurs origines du noyau du toit, du corps dentelé ou de ses noyaux accessoires *(embolus* et *globulus)*.

Les voies efférentes cérébelleuses destinées à la moelle, au bulbe et à la protubérance sont assez mal connues et peu nombreuses.

On admet toutefois que des fibres efférentes cérébelleuses gagnent la moelle, l'olive bulbaire, la réticulée grise du bulbe par le pédoncule cérébelleux inférieur *(faisceau cérébelleux descendant de Marchi et André Thomas, fibres cérébello-olivaires de Mingazzini)*; mais ces connexions sont niées par beaucoup d'auteurs.

Les principaux faisceaux constituant les voies efférentes du cervelet passent par le pédoncule cérébelleux supérieur; ce sont : le faisceau cérébello-rubrique, le faisceau cérébello-thalamique, le faisceau cérébello-vestibulaire ou faisceau en crochet de Russel.

1° Le ***faisceau cérébello-rubrique*** ou ***dento-rubrique*** naît au niveau de l'olive cérébelleuse; ses fibres émergent du hile du corps dentelé, se dirigent en avant et en dedans et passent par le pédoncule cérébelleux supérieur; la plus grande partie des fibres s'entrecroisent dans la calotte pédonculaire entre les noyaux rouges et la substance grise de l'aqueduc à la hauteur des noyaux d'origine du nerf pathétique; leur entrecroisement constitue la décussation ou commissure de Wernekink (voy. : fig. 99).

Abordant la face postérieure et externe du noyau rouge, chaque fibre se divise en deux branches : — l'une ascendante qui se place sur le côté externe du noyau rouge pour constituer le *faisceau blanc de Stilling*; elle se distribue au noyau rouge où elle fait synapse avec les éléments cellulaires des radiations de la calotte (fibres rubro-thalamiques) et avec les éléments de la voie rubro-spinale; — l'autre descendante va se distribuer aux éléments de la substance réticulée du tronc cérébral et plus particulièrement du pont de Varole (voie cérébello-réticulée).

2° Quant au ***faisceau cérébello-thalamique*** ou ***dento-thalamique,*** il représente le contingent des fibres constitutives du pédoncule cérébelleux supérieur qui n'ont pas subi d'entrecroisement dans la commissure de Vernekink, fibres directes qui vont se terminer dans le noyau externe de la couche optique en suivant dans le pédoncule les radiations de la calotte.

Ces fibres font synapse avec les éléments du dernier neurone de la voie sensitive principale : ainsi chaque hémisphère cérébelleux se trouve en connexion avec le cortex de chaque hémisphère cérébral du même côté constituant une voie sensitive dérivée (voie sensitive accessoire, cérébello-thalamo-corticale ou cérébello-rubro-thalamo-corticale).

3° Le ***faisceau cérébelleux vestibulaire*** naît du noyau du toit; la majorité de ses fibres sont directes; elles passent dans le pédoncule cérébelleux inférieur, se mélangent sous le plancher du quatrième ventricule aux fibres du corps juxta-restiforme, prenant une large

part à sa constitution, et finalement aboutissent aux noyaux de la huitième paire (noyaux de Deiters, de Schwalbe et de Betcherew).

Pour certains auteurs, quelques-unes de ses fibres descendent jusqu'à la réticulée du bulbe, voire même jusqu'à la moelle cervicale où elles se terminent; elles constituent le faisceau descendant de Cajal; à notre avis ces fibres nerveuses descendantes de la voie cérébello-vestibulaire doivent être homologuées au faisceau cérébelleux descendant de Marchi qui met en connexion le cervelet et la moelle.

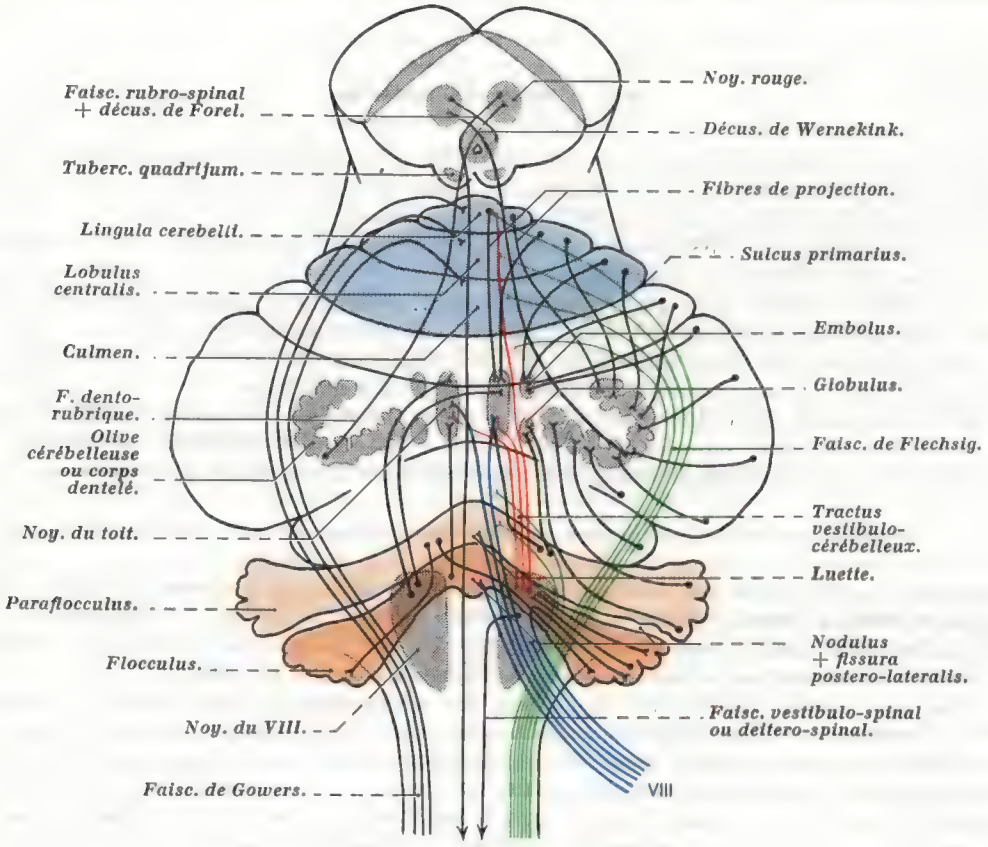

FIG. 100. — *Connexions du cervelet* (schématique).

En bleu, lobe antérieur ou lobus rostralis;
en orangé, lobe inférieur (le lobe flocculo-nodulaire est figuré en quadrillé orangé).

4° Le ***faisceau en crochet de Russel*** n'est qu'une voie dérivée du faisceau cérébello-vestibulaire; comme lui il prend ses origines dans le noyau du toit; mais, à l'inverse de ce faisceau, il suit un trajet différent.

A la sortie du noyau du toit, les fibres de ce faisceau s'entrecroisent dans le cervelet avec celles du côté opposé puis contournent le corps dentelé et son pédoncule (pédoncule cérébelleux supérieur) devenant par rapport à celui-ci successivement internes supérieures et externes; elles suivent en sens inverse le trajet du faisceau de Gowers et finalement aboutissent comme le faisceau cérébello-vestibulaire aux noyaux du nerf vestibulaire.

Les noyaux de la huitième paire reçoivent des fibres des noyaux du cervelet et principalement des noyaux du toit; ils envoient aussi un contingent de fibres à l'écorce ver-

mienne : dans le premier cas ce sont les faisceaux cérébello-vestibulaire et faisceau en crochet de Russel, et dans le deuxième cas, le faisceau vestibulo-cérébelleux; de même le cervelet reçoit des fibres directes de la voie vestibulaire (fibres radiculaires du nerf vestibulaire) (voyez précédemment); ainsi se trouve constitué un véritable circuit fermé par : nerf vestibulaire, cervelet, nerf vestibulaire, système important pour les fonctions de l'équilibration (voy. : fig. 99).

III. — CONNEXIONS ET VOIES D'ASSOCIATION INTRINSÈQUES DU CERVELET

L'écorce des hémisphères et l'écorce du vermis sont en connexion avec les noyaux gris centraux du cervelet; d'autre part, au niveau des hémisphères cérébelleux des territoires très rapprochés sont en connexion entre eux à travers les lames des lobules.

1° Les ***voies d'association cortico-corticales*** sont représentées au niveau de l'écorce cérébelleuse des hémisphères :

a) par certains éléments cellulaires de l'écorce cérébelleuse qui mettent en relation des territoires très voisins entre eux; ce sont les cellules étoilées superficielles et profondes (cellules à corbeilles) et les grains qui représentent en quelque sorte de véritables neurones d'association (voy. : fig. 100);

b) et par les *fibres arquées* ou *fibres en guirlande*, fibres très courtes à trajet curviligne situées sous l'écorce grise qui mettent en connexion des lamelles voisines lobulaires ou interlobulaires; au niveau du vermis, les fibres arquées sont toutes disposées dans le sens sagittal (voy. : *Structure de l'écorce cérébelleuse*).

2° Les ***voies d'associations cortico-nucléaires*** représentent les fibres de projection directe du cervelet qui vont de l'écorce cérébelleuse aux noyaux centraux du cervelet, et tandis que le noyau du toit reçoit presque exclusivement des fibres venues du vermis et du flocculus, le corps dentelé ne reçoit que des fibres venues de l'écorce des hémisphères cérébelleux, et l'embolus des fibres venues principalement de l'amygdale.

Ces voies d'association représentent un neurone intercalaire dans les voies cérébelleuses ascendantes, leurs fibres nerveuses contribuant à la formation du centre médullaire du cervelet.

En résumé, on peut admettre qu'il arrive au niveau du cervelet *deux systèmes :*

1° Un *système ascendant ou vermien (spino-bulbo-cérébelleux)* tributaire du *paléocerebellum d'Edinger* qui comprend les faisceaux de Flechsig et de Gowers et le faisceau vestibulo-cérébelleux (voy. : fig. 100).

Ces fibres aboutissent à l'écorce vermienne, et par le vermis elles s'articulent avec les noyaux du toit par les fibres de projection; de là, par la voie cérébello-vestibulaire et le faisceau de Russel aux noyaux du nerf vestibulaire, et elles arrivent à la moelle par le faisceau vestibulo-spinal.

La voie sensitive accessoire par le cervelet est une voie à quatre neurones, *voie spino-cérébello-dento-thalamo-corticale* dont les neurones sont dans l'ordre suivant : 1° faisceaux de Gowers et de Flechsig, 2° fibres de projection cortico-dentelées, 3° faisseau cérébello- ou dento-thalamique, 4° et voie thalamo-corticale.

2° Un *système descendant ou hémisphérique (cortico-ponto-cérébelleux)* tributaire du *néo-cerebellum d'Edinger* qui comprend la voie motrice accessoire dérivée par le cervelet avec ses deux neurones; le proto-neurone est représenté par le faisceau cortico-protubé-

rantiel de Türck-Meynert dont l'origine est située dans les cellules pyramidales de l'écorce cérébrale des première, deuxième et troisième circonvolutions temporales; le deuxième neurone est représenté par les fibres transversales de la protubérance (fibres ponto-cérébelleuses) (voy. : fig. 102).

Les *fibres ponto-cérébelleuses* aboutissent à l'écorce des hémisphères et principalement au niveau du lobule ansiforme et des lobules semi-lunaires (voy. : fig. 101); par des fibres de projection, elles s'articulent avec le corps dentelé (neurone cérébello-dentelé); puis d'une part, par l'intermédiaire du faisceau dento-rubrique avec le noyau rouge lequel est en connexion par le faisceau central de la calotte avec l'olive bulbaire, noyau d'où part

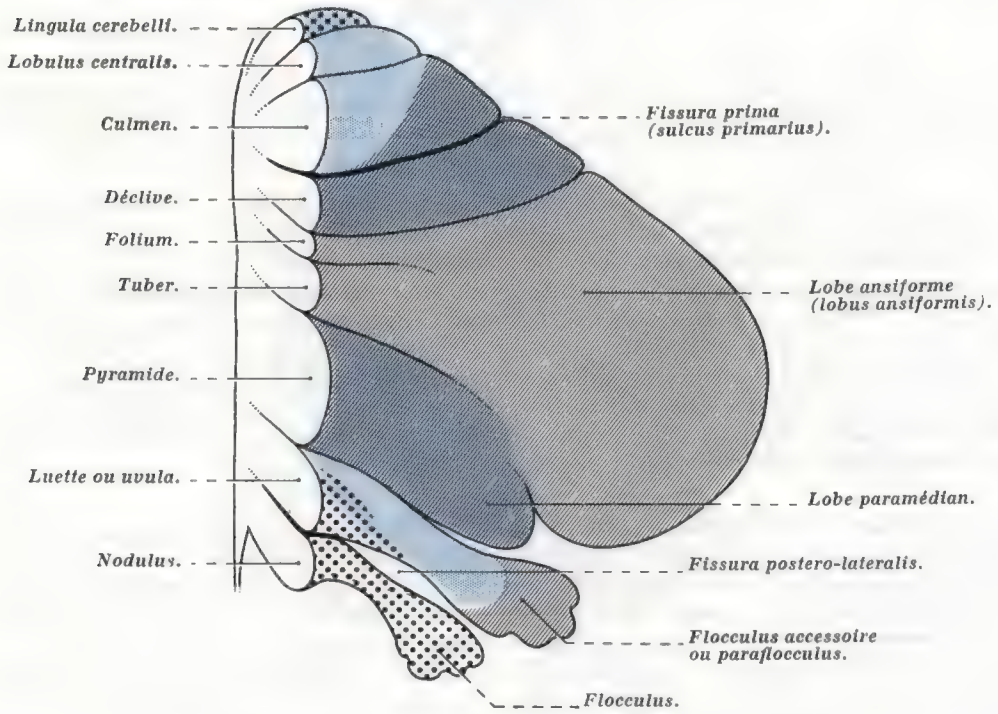

Fig. 101. — *Connexions du cervelet (écorce cérébelleuse)* (schématique).
En gros points noirs, les connexions vestibulaires; *en pointillé bleu,* les connexions spinales; *en hachures grises obliques,* les connexions pontiques.

le faisceau olivo-spinal d'Helveg; et d'autre part, par le faisceau cérébello-thalamique avec la couche optique elle-même en connexion avec le cortex cérébral.

La *voie motrice accessoire* dérivée par le cervelet est une voie à *cinq neurones, voie cortico-ponto-cérébello-dento-rubro-spinale* et ceux-ci sont placés dans l'ordre ci-joint : 1° faisceau cortico-protubérantiel de Türck-Meynert, 2° voie ponto-cérébelleuse, 3° fibres de projection cortico-dentelées, 4° faisceau cérébello- ou dento-rubrique, 5° et faisceau rubro-spinal (voy. : *Voies motrices*).

Enfin à partir de l'écorce cérébrale, il faut ajouter une voie dérivée *cérébello-thalamo-olivo-spinale* par le faisceau cérébello-thalamique constituée par les fibres directes du pédoncule cérébelleux supérieur, puis par le contingent thalamo-olivaire du faisceau central de la calotte qui aboutit finalement à l'olive bulbaire et de là au faisceau olivo-spinal ou triangulaire d'Helweg.

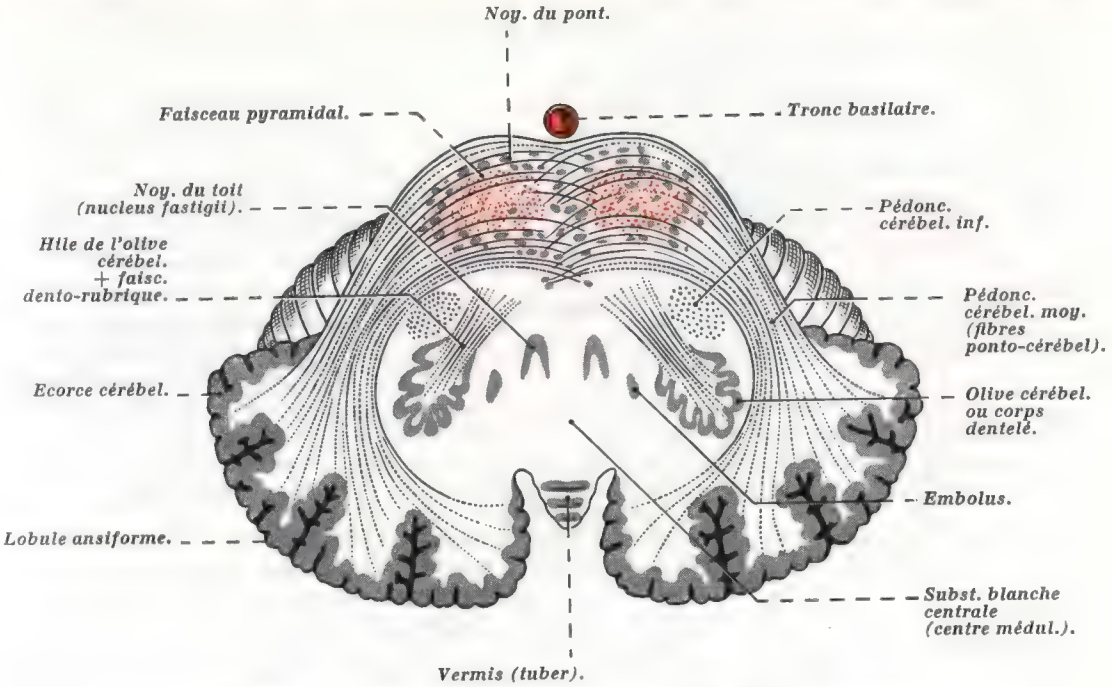

FIG. 102. — *Coupe transversale du cervelet passant par les pédoncules cérébelleux moyens; segment inférieur de la coupe* (schématique).

***

LOBES DU CERVELET : ARCHÉO-CEREBELLUM, PALÉO-CEREBELLUM ET NÉO-CEREBELLUM

Apparu très tôt dans la série animale, le cervelet se développe progressivement au fur et à mesure que l'on s'élève dans l'échelle zoologique. Cette évolution et cette progression sont certainement en rapport avec la nécessité pour l'individu d'une *adaptation motrice* mieux conditionnée, d'une coordination plus précise dans les mouvements, donc des contractions musculaires; c'est chez l'homme que cette évolution atteint son maximum.

La *division morphologique* du cervelet en deux hémisphères latéraux unis sur la ligne médiane par le vermis (zone vermienne ou lobe médian) ne correspond en rien aux données qui nous sont fournies par l'*embryologie*, l'*anatomie comparée* et la *physiologie*. Les recherches et les travaux d'Edinger, puis de Larsell et Dow (1) ont permis de distinguer dans le cervelet trois lobes superposés séparés entre eux par des sillons transversaux, à savoir : *a)* un *lobe flocculo-nodulaire*; *b)* un *lobe antérieur*; *c)* et un *lobe postérieur* (voy. : fig. 103).

---

(1) Articles et ouvrage à consulter : LARSELL : The Cerebellum : A Review and Interpretation. *Archives of Neurology and Psychiatry*, 1937, p. 580.
DOW : The Evolution and Anatomy of the Cerebellum. *Biological Review*, 1942, p. 179.
A. KREINDLER et M. STERIADE : *La physiologie et la physiopathologie du cervelet*, 1 vol., Masson et Cie, édit., Paris, 1958.

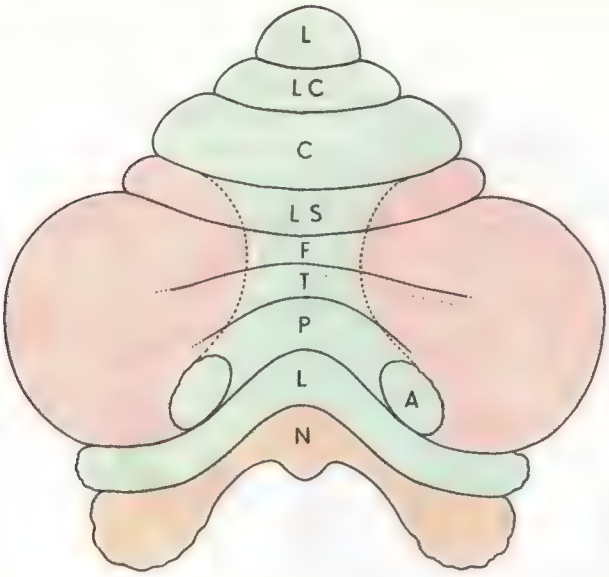

Fig. 103.
Systématisation phylogénétique et fonctionnelle du cervelet (schématique).

En orangé, archéocerebellum (lobe flocculo-nodulaire); *en vert,* paléocerebellum ; *en rose,* néocerebellum.

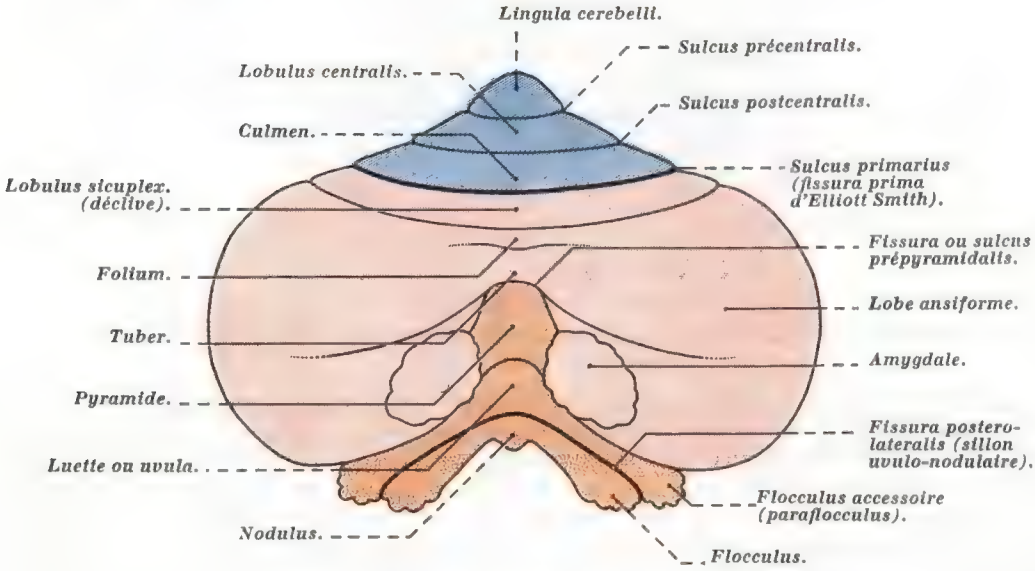

Fig. 104. — *Les trois parties (lobes) du cervelet.*
En bleu, lobe antérieur ou lobus rostralis; *en rose,* lobe moyen; *en orangé,* lobe inférieur.

1° **Lobe flocculo-nodulaire. Archéo-cerebellum.** — Le *lobe flocculo-nodulaire* représente la seule formation que l'on rencontre chez les vertébrés inférieurs; il constitue l'*archeocerebellum*; il comprend le *flocculus* et le *nodulus* (voy. : fig. 101 et 103, teinte orangée). Cette partie du cervelet est en connexion avec les noyaux vestibulaires (voy. : fig. 276); c'est le *cervelet vestibulaire,* le *centre fonctionnel du contrôle de l'équilibration et de l'orientation.*

2° **Lobe antérieur. Paléo-cerebellum.** — Le *lobe antérieur (paléo-cerebellum)* apparaît chez les reptiles et les oiseaux; chez l'homme, il comprend *deux parties* qui sont : *a)* d'une part, le *lobe antérieur proprement dit* ou *lobus rostralis* (lingula cerebelli, lobule central, culmen) (voy. : fig. 101, teinte bleue); *b)* et d'autre part, la *luette*, la *pyramide*, l'*amygdale* et le *paraflocculus*. Ce lobe est en connexion avec la moelle, il reçoit les faisceaux spino-cérébelleux et bulbo-cérébelleux, il représente le *cervelet spinal*, et contrôle le *tonus de posture* des muscles somatiques y compris la musculature extrinsèque de l'œil; il règle la *synergie des mouvements simples* indispensables à la vie de relation : c'est le *cervelet statique* (voy. : fig. 103 et 104).

3° **Lobe postérieur. Néo-cerebellum.** — Le *lobe postérieur (néo-cerebellum)* n'apparaît que chez les mammifères; il est très développé chez l'homme; il comprend la majeure partie des hémisphères cérébelleux et principalement le *lobe ansiforme (lobus ansiformis)* avec les *corps dentelés* (voy. : fig. 103 et 104).

Il reçoit principalement ses fibres afférentes d'origine pontique.

Il est en connexion avec les *hémisphères cérébraux* par la voie dento-rubrique et dento-thalamique. Il contrôle la *motricité volontaire*, la *coordination motrice* des membres ainsi que les *mouvements automatiques*; c'est le *cervelet cinétique* (voy. : fig. 99 et 104).

En résumé, si l'on se base sur la *systématisation* des voies afférentes et efférentes cérébrales, le cervelet peut être considéré physiologiquement comme un organe placé « *en dérivation* » : *a)* sur les *voies vestibulaires*; *b)* sur les *voies ascendantes de la sensibilité proprioceptive inconsciente* (faisceaux spino-cérébelleux de Flechsig et de Gowers); *c)* et sur la *voie motrice accessoire* (voy. : *Voies Motrices*); de ce fait, il apparaît comme l'organe qui assure le contrôle de l'orientation et de l'équilibration, du tonus de posture et de la coordination de la motilité volontaire et involontaire.

ARTÈRES DU CERVELET

La vascularisation artérielle du cervelet est assurée par *six artères* disposées symétriquement et comportant *trois paires*, ce sont : *a)* les *artères cérébelleuses supérieures*; *b)* les *artères cérébelleuses moyennes*; *c)* et les *artères cérébelleuses inférieures* venues de l'artère vertébrale; toutes les trois contournent circulairement et unilatéralement le tronc cérébral avant d'aborder le cervelet auquel elles se distribuent en totalité à l'exception cependant : α) de l'artère cérébelleuse supérieure qui abandonne des rameaux artériels mésencéphaliques dorsaux et l'artère choroïdienne moyenne; β) et de l'artère cérébelleuse inférieure qui fournit des rameaux bulbaires et choroïdiens (voy. : fig. 105).

Chaque groupe d'artères cérébelleuses présente fréquemment un calibre et une distribution inégale à droite et à gauche.

A ces artères dites *artères cérébelleuses principales* s'adjoignent parfois des *artères cérébelleuses accessoires* généralement courtes et grêles, venues : *a)* soit du tronc basilaire : elles sont destinées à la face antérieure du cervelet et rentrent dans le groupe des *artères circonférentielles courtes* du tronc cérébral; *b)* soit de la partie terminale de l'artère vertébrale, telle l'*artère vermienne inférieure* (1).

(1) Articles à consulter : C. Foix et P. Hillemand : Les artères de l'axe encéphalique jusqu'au diencéphale inclusivement. *Revue neurologique*, 1925, p. 705.
G. Lazorthes, J. Poulhes et J. Espagno : Les artères du cervelet. *Comptes rendus de l'Association des Anatomistes*, 1951, p. 279.

1. — Artère cérébelleuse supérieure.

L'*artère cérébelleuse supérieure* (1) est la plus volumineuse des trois artères. Elle naît de la face latérale du tronc basilaire, très près de sa terminaison; à son origine, elle est séparée de la naissance de la cérébrale postérieure par l'émergence du nerf moteur oculaire commun (voy. : fig. 105).

Peu sinueuse dans son segment d'origine, elle se dirige en dehors couchée sur le bord supérieur de la protubérance, en suivant un trajet parallèle au sillon pédonculo-protubérantiel; puis elle contourne la face latérale du pédoncule cérébral pour aborder la face

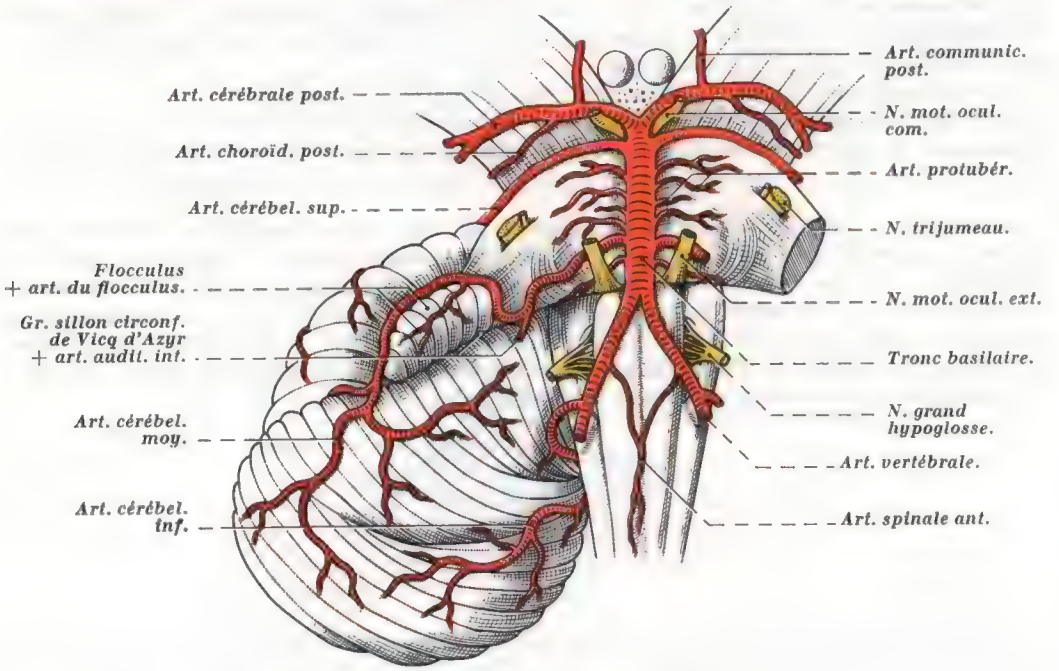

FIG. 105. — *Artères du cervelet, vue antérieure.*

dorsale du cervelet où elle se ramifie un peu en dehors du tectum en donnant un véritable éventail de *branches terminales* plus ou moins sinueuses qui s'étalent à la surface de la face dorsale de l'hémisphère cérébelleux (voy. : fig. 106). Leur *nombre* est variable (entre trois et cinq en moyenne); leur *disposition* permet le plus souvent de les classer en *trois groupes* qui sont : *a)* un *groupe médian* représenté par une ou deux *artères vermiennes supérieures* destinées au vermis supérieur; *b)* un *groupe latéral* ou *marginal* représenté par une artère sinueuse qui longe le bord circonférentiel de l'hémisphère correspondant; fréquemment ce groupe comprend *deux* artères : l'une est dite *artère marginale principale*, l'autre *artère marginale accessoire* (voy. : fig. 106); cette dernière peut naître isolément du tronc basilaire; *c)* et un *groupe intermédiaire* disposé entre les deux groupes précédents;

(1) Article et ouvrage à consulter : CRITCHLEY : Beiträge zur Anatomie der Arteria cerebelli superior. *Zeitschrift für die gesamte Neurologie und Psychiatrie*, 1933, p. 811.
P. RUDAUX : Le syndrome de l'artère cérébelleuse supérieure. *Thèse de Paris*, 1934.

ainsi disposée l'artère cérébelleuse supérieure représente par sa distribution, « *l'artère principale de la face supérieure du cervelet* ».

Ses branches terminales s'anastomosent avec celles des artères cérébelleuses moyenne et inférieure.

Dans son ensemble, cette artère décrit un trajet curviligne circumpédonculaire; elle est accompagnée par le *nerf pathétique* qui lui est sous-jacent (voy. : fig. 351).

De sa concavité naissent des rameaux pour le pied du pédoncule cérébral ainsi qu'une branche destinée au pédoncule cérébelleux supérieur, au tectum et à la valvule de Vieussens; elle donne également naissance à l'artère choroïdienne moyenne (voyez cette artère).

L'artère cérébelleuse supérieure fournit l'*artère du corps dentelé* sur laquelle nous reviendrons (voyez plus loin).

Remarquons que les branches hémisphériques (destinées aux hémisphères cérébelleux) venues de la cérébelleuse inférieure ont une direction transversale, tandis que celles qui sont issues de la cérébelleuse supérieure ont une direction plutôt sagittale ou oblique.

2. — Artère cérébelleuse moyenne.

L'*artère cérébelleuse moyenne* est généralement grêle; c'est la plus petite des trois artères cérébelleuses. Elle naît de la face externe du tronc basilaire un peu au-dessus du trou borgne de Vicq d'Azyr, assez souvent dans le tiers moyen du tronc, tantôt isolément et à angle droit par rapport à ce dernier, tantôt et le plus souvent d'un tronc commun avec l'artère auditive interne appelé *tronc cérébello-labyrinthique* (80 % des cas, Y. Guerrier et G. Villaceque) (voy. : fig. 105 et 106).

Elle chemine sur la face antérieure de la protubérance annulaire parallèlement au sillon bulbo-protubérantiel, mais toujours au-dessous du trijumeau, même si son origine est haute; elle passe le plus souvent au-dessus, parfois aussi au-dessous du faisceau acoustico-facial auquel elle abandonne à chaque nerf un rameau radiculaire; elle s'engage ensuite au-dessus du flocculus où elle décrit le plus souvent une ou deux sinuosités, parfois même une véritable boucle artérielle.

Elle se ramifie au pourtour de la grande circonférence du cervelet, parfois dédoublée en *deux branches* : l'une *supérieure*, l'autre *inférieure* qui se placent respectivement sur les faces correspondantes du bord latéral de chaque hémisphère.

3. — Artère cérébelleuse inférieure.

L'*artère cérébelleuse inférieure* est généralement grêle; elle naît du versant externe de la vertébrale entre les origines des spinales antérieure et postérieure, un peu au-dessous du pôle inférieur de l'*eminentia olivaris*; plus rarement, elle apparaît comme une branche collatérale de l'origine du tronc basilaire; elle contourne ou traverse les filets radiculaires inférieurs du nerf grand hypoglosse, puis elle s'engage entre l'amygdale cérébelleuse et la face latérale du bulbe où elle présente un trajet plus ou moins flexueux pour aborder finalement la face postérieure de ce dernier (voy. : fig. 106).

Parvenue au niveau du corps restiforme, elle s'enfonce entre le bulbe et le cervelet et, toujours très flexueuse, elle longe d'avant en arrière le bord latéral du vermis inférieur pour se terminer vers l'échancrure marsupiale. Dans la partie terminale de son trajet, elle est située dans la *cisterna magna* (voy. : fig. 88).

Dans son ensemble, elle décrit un trajet arciforme autour du bulbe (voy. : fig. 105).

De sa concavité, naissent deux ou trois *rameaux bulbaires (artères circonférentielles courtes)* qui se distribuent à la région olivaire et au pédoncule cérébelleux inférieur (corps

restiforme), et des *rameaux choroïdiens* pour la toile choroïdienne et les plexus choroïdes du quatrième ventricule (l'artère cérébelleuse inférieure est autant une artère choroïdienne qu'une artère cérébelleuse).

De sa convexité, partent deux à trois branches importantes, sinueuses, et à trajet transversal, qui irriguent la face inférieure de chaque hémisphère cérébelleux; chez certains sujets, des branches contournent le bord circonférentiel de l'hémisphère cérébelleux pour atteindre sa face supérieure où elles présentent des anastomoses avec les ramifications terminales des artères cérébelleuses moyenne et supérieure.

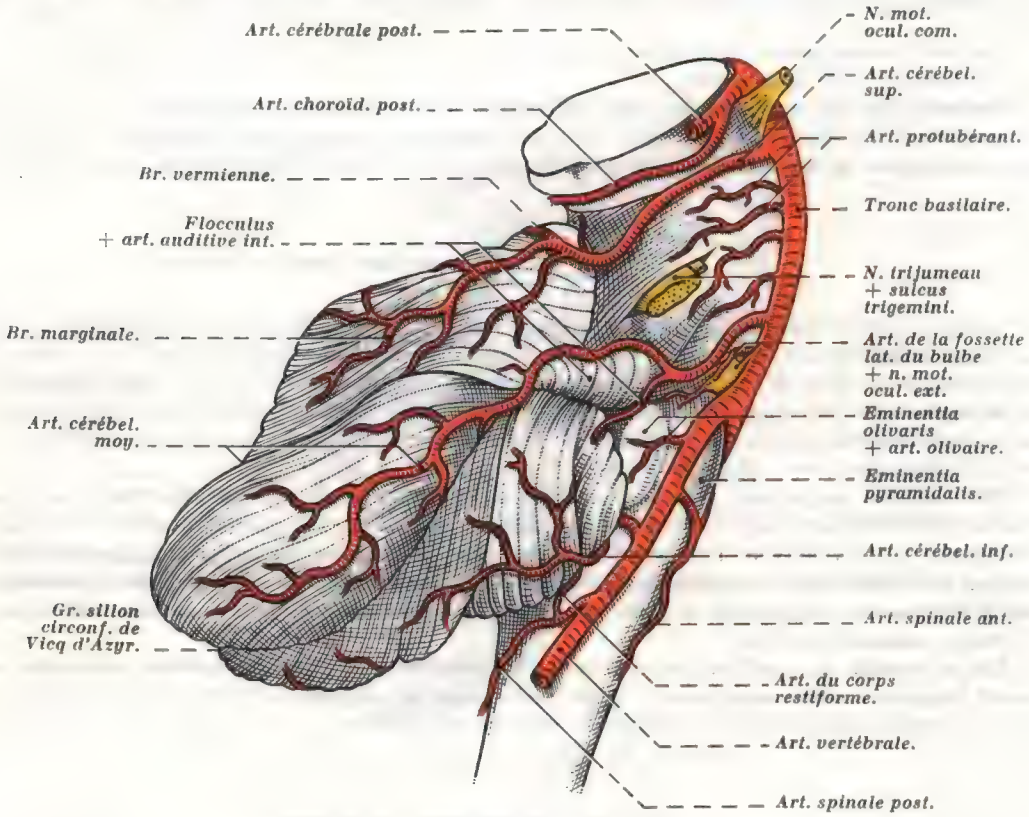

FIG. 106. — *Artères du cervelet, vue latérale droite.*

Cette artère abandonne parfois une *artère vermienne inférieure* destinée, comme son nom l'indique, à la partie inférieure du vermis; rappelons que cette dernière naît parfois isolément de l'artère vertébrale.

CARACTÈRES GÉNÉRAUX DES ARTÈRES DU CERVELET. — Les artères du cervelet rampent à la périphérie de l'organe et, à l'inverse de ce que l'on observe sur le cerveau, elles ne pénètrent jamais dans les sillons; elles s'anastomosent entre elles au niveau de leurs rameaux terminaux en formant un *réseau pie-mérien péricérébelleux,* et leurs anastomoses sont suffisamment larges pour permettre l'injection de tout le réseau cérébelleux après ligature du tronc basilaire, ce qui explique la rareté des foyers de ramollissement cérébelleux.

De ce réseau pie-mérien péricérébelleux partent les *artères nourricières* du cervelet, artères profondes qui se distribuent à l'écorce grise cérébelleuse, à la substance blanche centrale et aux noyaux gris intra-cérébelleux; toutes ces artères sont du type terminal.

TERRITOIRES VASCULAIRES DE L'ÉCORCE CÉRÉBELLEUSE. — Les territoires vasculaires du cervelet sont assez mal délimités; comment le seraient-ils avec un réseau anastomotique pie-mérien aussi riche que celui que l'on rencontre sur le cervelet ? Cependant, dans la majorité des cas, les *faces* du cervelet sont vascularisées de la manière suivante (1) :

a) La **cérébelleuse supérieure** se distribue principalement à la *face supérieure* du cervelet, au vermis supérieur et à la valvule de Vieussens; elle irrigue toujours de façon dominante la partie antérieure du vermis : lingula, *lobulus centralis* et *culmen* qui possèdent presque toujours un rameau spécial ainsi que les lobules quadrilatère et semi-lunaire supérieur.

b) La **cérébelleuse inférieure,** malgré ses variations, se distribue en grande partie à la face inférieure du cervelet et au vermis inférieur, principalement au lobule semi-lunaire inférieur, grêle et digastrique ainsi qu'à l'amygdale; le vermis inférieur, dans sa partie correspondant au nodulus, à la luette et à la pyramide est également vascularisé par la cérébelleuse inférieure.

c) La **cérébelleuse moyenne** se distribue principalement à la face antérieure, au hile du cervelet, au bord circonférentiel et aux noyaux gris intra-cérébelleux; les berges du grand sillon circonférentiel de Vicq d'Azyr sont également sous la dépendance de cette artère.

Notons qu'il existe à la face externe du cervelet des *territoires frontières* où la vascularisation est soumise simultanément à deux systèmes artériels : *a)* soit directement, par des *rameaux terminaux,* c'est le cas de la région dite du tuber qui est irriguée par la partie terminale de l'artère vermienne supérieure et par l'artère cérébelleuse inférieure; *b)* soit indirectement, par les *anastomoses,* et celà principalement au niveau du bord circonférentiel du cervelet, par les anastomoses qu'échangent entre elles la branche marginale de l'artère cérébelleuse supérieure avec des rameaux issus des deux autres artères cérébelleuses; le lobule semi-lunaire supérieur est le plus souvent sous la dépendance des trois artères.

Existe-t-il une relation entre la systématisation phylogénétique et fonctionnelle du cervelet et sa vascularisation artérielle ?

a) L'*archeo-cerebellum* ou *lobe flocculo-nodulaire* est vascularisé presque exclusivement par l'artère cérébelleuse moyenne, souvent issue d'un tronc commun avec l'artère auditive interne, ce tronc représentant en quelque sorte le « *système nourricier cérébello-labyrinthique* (voy. : fig. 103, orangé, et fig. 106).

b) Le *paleo-cerebellum,* partie du cervelet en connexion avec la moelle, est irrigué par l'artère cérébelleuse supérieure à sa face supérieure (*lingula cerebelli, lobulus centralis, culmen, lobulus simplex* et *folium*) et par l'artère cérébelleuse inférieure à sa face inférieure (pyramide, luette et amygdale) (voy. : fig. 103, vert).

c) Le *neo-cerebellum,* partie du cervelet d'apparition plus récente, est caractérisé par le déclive, le tuber et par les lobules semi-lunaires supérieur et inférieur, grêle et digastrique; il possède une « *triple vascularisation* » sous la dépendance des trois artères cérébelleuses; cette partie correspond également à la zone frontière marginale des trois territoires vasculaires (voy. : fig. 103, rose).

---

(1) Article à consulter : G. Lazorthes, J. Poulhes et Espagno : Les territoires vasculaires du cortex cérébelleux. *Comptes rendus de l'Association des Anatomistes,* 1951, p. 289.

VASCULARISATION ARTÉRIELLE DES NOYAUX DU CERVELET. — Les noyaux du cervelet et principalement le corps dentelé ou olive cérébelleuse sont vascularisés par une artère dite *artère du corps dentelé* ou *artère rhomboïdale.*

Cette artère est généralement grêle; elle se détache de la *cérébelleuse supérieure,* pénètre dans le cervelet en suivant la face supérieure du *brachium conjonctivum,* puis elle se termine au niveau du hile du corps dentelé auquel elle se distribue en donnant plusieurs rameaux radiés.

Quelques artérioles détachées de la cérébelleuse supérieure au niveau du sillon mésencéphalo-cérébelleux pénètrent dans le cervelet, pour se distribuer à ses noyaux par un bouquet de fins rameaux (G. Lazorthes, J. Poulhes et J. Espagno) (1).

Quoi qu'il en soit, seule l'artère cérébelleuse supérieure représente l'artère nourricière des noyaux gris du cervelet et plus spécialement de l'olive cérébelleuse.

VEINES DU CERVELET

Les *veines du cervelet* (2) ne suivent pas le même trajet que les artères homonymes. Elles cheminent à la périphérie du cervelet; puis elles se groupent en un certain nombre de troncs veineux qui se déversent, soit dans les *sinus veineux de la dure-mère* situés au voisinage du cervelet, soit dans la *veine de Galien.*

Par rapport à leur situation, nous distinguerons : *a)* des *veines médianes* ou *vermiennes*; *b)* des *veines cérébelleuses antérieures* représentées par les *veines du flocculus*; *c)* et des *veines cérébelleuses latérales.*

1. — Veines vermiennes.

Les *veines vermiennes* sont en nombre variable suivant les sujets, mais presque toujours disposées symétriquement par rapport à la ligne médiane, à savoir deux à trois unilatéralement.

Nous distinguerons : *a)* une *veine vermienne antéro-supérieure,* relativement volumineuse; elle se dirige d'arrière en avant sur le vermis supérieur jusqu'aux tubercules quadrijumeaux où elle reçoit des veinules venues de la valvule de Vieussens, des pédoncules cérébelleux supérieurs et du tectum; elle se jette dans la veine de Galien (voyez cette veine, article *Veines du cerveau*); *b)* et des *veines vermiennes postéro-inférieures* qui occupent l'échancrure marsupiale; généralement grêles, elles naissent des faces inférieure et supérieure du vermis ainsi que des parties adjacentes des hémisphères cérébelleux; elles se dirigent d'avant en arrière appliquées sur le vermis, puis elles se déversent soit dans le pressoir d'Hérophile, soit dans la partie terminale du sinus droit au niveau de son point d'abouchement.

2. — Veine du flocculus.

La *veine du flocculus* ou *veine flocculaire* collecte le sang veineux du versant antérieur et du hile du cervelet. Cette veine parfois volumineuse est formée par la fusion de deux à

(1) Article à consulter : G. Lazorthes, J. Poulhes et J. Espagno : La vascularisation artérielle des noyaux du cervelet. *Comptes rendus de l'Association des Anatomistes,* 1952, p. 649.

(2) Article à consulter : Gómez Oliveros : Venas del cerebelo. *Archivo Español de Morfologia,* 1950, p. 251.

trois veines de calibre moindre qui se groupent autour du flocculus, puis se réunissent pour constituer un tronc unique au niveau de la partie antérieure du grand sillon circonférentiel de Vicq d'Azyr.

Dans cette veine se déversent : la *veine du corps dentelé* ou *veine centrale du cervelet* qui accompagne l'artère homonyme, des veines protubérantielles et des veinules venues du *brachium pontis*. Cette veine se déverse dans le sinus pétreux inférieur.

3. — Veines cérébelleuses latérales.

Les *veines cérébelleuses latérales* collectent le sang veineux des hémisphères au niveau de la grande circonférence du cervelet. Elles sont en nombre variable, mais généralement de quatre à six par hémisphères et parmi celles-ci deux méritent une description particulière, ce sont : les *veines cérébelleuses latérales supérieure et inférieure*.

a) La **veine cérébelleuse latérale supérieure**, encore désignée sous le nom de **veine de Dandy**, naît de la réunion de deux ou trois veines venues de la face supérieure de l'hémisphère cérébelleux et de la région de l'angle ponto-cérébelleux; souvent volumineuse, elle se dirige obliquement en avant et en haut, satellite du nerf auditif (parfois même à son contact); elle se jette dans le sinus pétreux supérieur, plus rarement dans le sinus pétreux inférieur; cette veine est fréquemment un écueil opératoire dans la chirurgie des tumeurs de l'angle ponto-cérébelleux.

b) La **veine cérébelleuse latérale inférieure** est plus grêle que la précédente (parfois même inconstante — elle n'existerait que dans 50 % des cas); elle naît à la face inférieure de l'hémisphère cérébelleux; elle se déverse soit dans le sinus pétreux inférieur, soit par un tronc commun avec la veine de Dandy dans le sinus pétreux supérieur.

Ajoutons que l'on peut observer des veinules innominées venues de la face supérieure des hémisphères cérébelleux qui cheminent dans l'épaisseur de la tente du cervelet avant de se terminer soit dans un lac sanguin, soit dans le sinus transverse.

Envisagées d'une manière générale, les veines du cervelet constituent par leur *situation* et leurs *territoires de déversement, trois groupes* qui sont unilatéralement :

a) un **groupe antérieur** qui comprend lui-même : α) la *veine de Dandy*; β) et la *veine du flocculus* tributaire des sinus pétreux;

b) un **groupe latéral** ou de l'*hémisphère cérébelleux* qui comprend toutes les veines cérébelleuses se terminant dans le sinus transverse;

c) et un **groupe médian** ou **vermien** dans lequel rentrent les veines vermiennes.

Notons que les veines cérébelleuses amarrent le cervelet, d'une part, au plafond de la loge cérébelleuse *(tentorium cerebelli)*, et d'autre part, au pourtour ostéo-fibreux de cette loge, au niveau duquel se situent les sinus veineux de la dure-mère, à savoir : pressoir d'Hérophile, sinus transverse, sinus pétreux supérieur et sinus droit, cet ensemble constituant les *amarres veineuses du cervelet* (1).

---

(1) Article à consulter : G. Lazorthes et J. Poulhes. Les amarres veineuses du cerveau et du cervelet. *Comptes rendus de l'Association des Anatomistes*, 1949, p. 203.

DÉVELOPPEMENT DU CERVELET

Le cervelet se développe simultanément avec la protubérance annulaire aux dépens de la lame recouvrante et du segment dorsal de la lame alaire du mésencéphale.

Le *vermis* apparaît au cours du troisième mois de la vie fœtale, sous l'aspect d'une saillie médiane développée aux dépens du toit du mésencéphale (voy. : fig. 107, bleu foncé), saillie qui progresse très rapidement de haut en bas et d'avant en arrière; latéralement, les *hémisphères cérébelleux* se soulèvent au cours du quatrième mois; ils progressent simultanément dans le sens transversal et antéro-postérieur; à la fin du quatrième mois, hémisphères et vermis peuvent être très nettement distingués au niveau du toit de la fosse rhomboïdale où ils constituent la *lame cérébelleuse*.

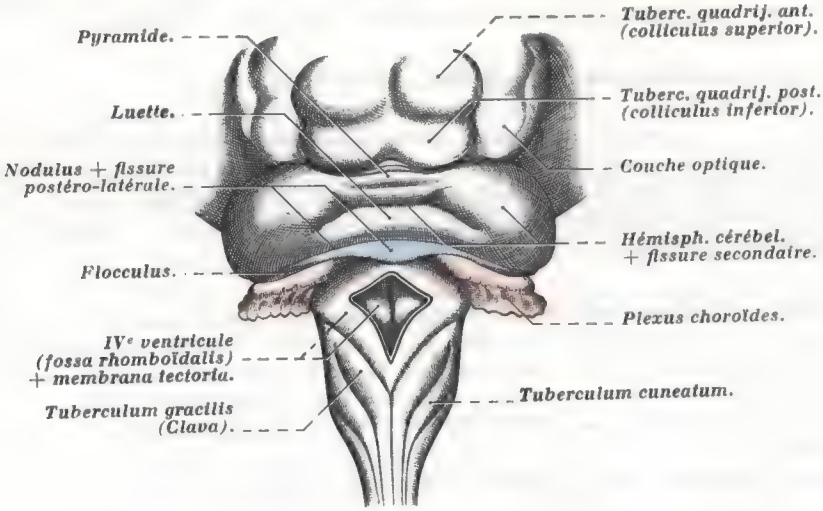

FIG. 107. — *Vue postérieure du cervelet et du bulbe rachidien sur un embryon de onze centimètres.*

La *lame cérébelleuse* se prolonge : *a)* en haut et en avant, vers le mésencéphale, dans la partie sous-jacente aux futurs tubercules quadrijumeaux *(lame quadrijumelle)*, par une très mince lame appelée *voile médullaire antérieur* aux dépens de laquelle se développera ultérieurement la *valvule de Vieussens* (voy. : *Valvule de Vieussens*); *b)* et en bas et en arrière, avec la paroi dorsale du myélencéphale, par une lame analogue appelée *voile médullaire postérieur* qui donnera par la suite les *valvules de Tarin* (voy. : *Valvules de Tarin*).

Le cervelet subit un accroissement rapide dans tous les sens de telle sorte que, l'épaisseur de la lame cérébelleuse augmentant considérablement, le futur cervelet fait saillie à la fois extérieurement et intérieurement au niveau de la fosse rhomboïdale déterminant ainsi morphologiquement *deux parties* distinctes : l'une dite *cervelet* ou *cerebellum extra-ventriculaire*; l'autre moins volumineuse dite *cervelet* ou *cerebellum intra-ventriculaire* (voy. : fig. 107).

Les pédoncules cérébelleux moyens qui rattachent latéralement le cervelet à la protubérance annulaire se développent simultanément.

Au cours de son développement, le cervelet subit un mouvement de bascule de haut en bas et d'arrière en avant, de telle sorte que sa face inférieure devenue antéro-inférieure se place immédiatement en arrière de la *membrana tectoria*, laissant toutefois un espace prismatique triangulaire entre les deux formations qui deviendra ultérieurement la citerne bulbo-cérébelleuse ou *cisterna magna* (voy. : fig. 88).

Des *sillons transversaux* apparaissent à la surface extérieure du cervelet (extra- et intra-ventriculaire); ceux-ci divisent l'organe en lobes; parmi ces sillons, le premier apparu est la *fissure postérieure nodulaire* qui se manifeste dès le stade de cent millimètres; elle sépare le nodulus

du reste du vermis; elle se prolonge à la surface des hémisphères cérébelleux par la *fissura postero-lateralis* (voy. : fig. 108), sillon qui phylogénétiquement marque la ligne de démarcation entre l'*archéo-cerebellum* (lobe flocculo-nodulaire) et le *paléo-cerebellum* (1).

Simultanément apparaissent d'autres sillons que l'on désigne plus communément sous le nom de *fissures secondaires*; parmi celles-ci nous citerons : *a)* la *fissura prima d'Elliot Smith (sulcus primarius)* comprise entre le déclive et le culmen; elle marque la limite entre le lobe antérieur *(lobus rostralis)* et le lobe moyen (voy. : fig. 108); *b)* et les sillons qui délimitent par la suite la pyramide (*fissura prepyramydalis, futur sulcus supra-pyramidalis* et la *fissura post-pyramidalis*, futur *sulcus infra-pyramidalis* (voy. : fig. 98, 100, 101, 104 et 108).

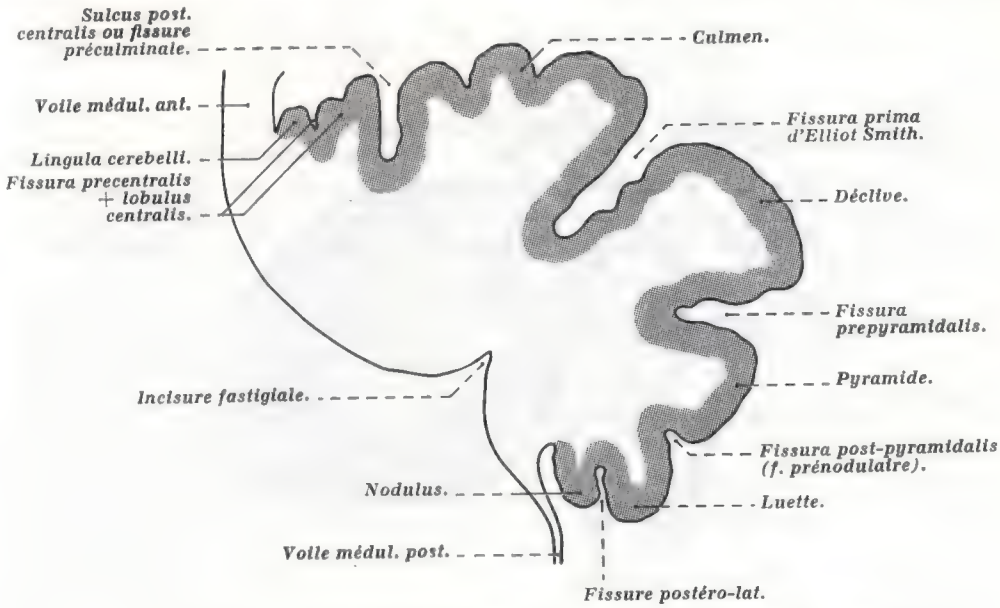

FIG. 108. — *Coupe médio-sagittale du cervelet d'un embryon humain à la fin du quatrième mois; segment droit de la coupe* (schématique).

⁂

PÉDONCULES CÉRÉBELLEUX

Les *pédoncules cérébelleux* sont représentés par de gros cordons de substance blanche; au nombre de *six* ils sont disposés symétriquement par *trois* de chaque côté de la ligne médiane; ils unissent le cervelet aux trois étages du tronc cérébral (bulbe, protubérance et mésencéphale) et par suite de leur situation on les qualifie de *pédoncules cérébelleux supérieurs, moyens* et *inférieurs* (voy. : fig. 109).

Les *pédoncules cérébelleux supérieurs* unissent le cervelet au mésencéphale (pédoncules cérébraux); les *pédoncules cérébelleux moyens,* ou *bras du pont,* le réunissent à la

(1) Article à consulter : LARSELL : The development of the cerebellum in man in relation to its comparative anatomy. *Journal of comparative Neurology,* 1947, p. 85.

protubérance annulaire et les *pédoncules cérébelleux inférieurs* l'unissent au bulbe rachidien.

Les pédoncules cérébelleux sont constitués par des fibres blanches, les unes cérébellipètes, les autres cérébellifuges, qui mettent en connexion, d'une part, l'écorce grise cérébelleuse ou les noyaux gris du cervelet (olives cérébelleuses et noyaux du toit), avec, d'autre part, l'axe gris médullaire, certains noyaux gris bulbaires (olives bulbaires, noyaux de Deiters), protubérantiels (noyaux du pont), ou mésencéphaliques (noyaux rouges de Stilling), ou avec les couches optiques.

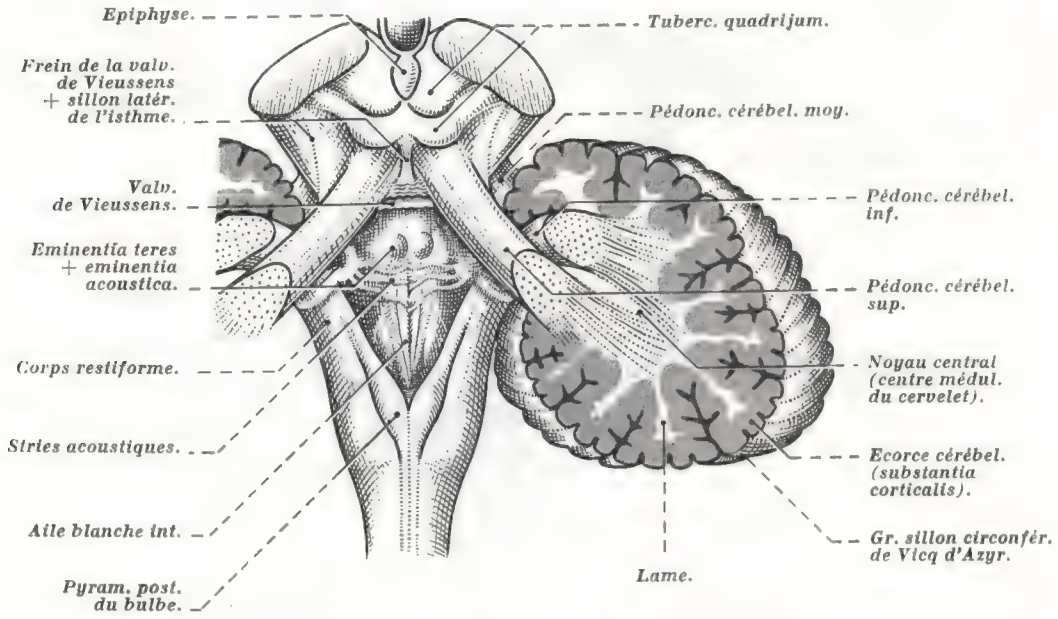

FIG. 109. — *Pédoncules cérébelleux inférieurs et supérieurs et plancher du quatrième ventricule.*

L'hémisphère cérébelleux est supposé sectionné par un plan oblique dirigé de haut en bas et d'avant en arrière.

ORIGINE DES PÉDONCULES CÉRÉBELLEUX. — Les pédoncules cérébelleux prennent naissance (origine apparente) au niveau du cervelet, d'où ils émanent du centre médullaire, de part et d'autre du quatrième ventricule.

A leur origine, le groupe des trois pédoncules cérébelleux est écarté et éloigné de la ligne médiane par suite de la présence du quatrième ventricule; les quatre pédoncules cérébelleux supérieurs et inférieurs divergent pour limiter les quatre bords du *losange ventriculaire*; de ce fait ils convergent du centre médullaire du cervelet vers la ligne médiane; ainsi le quatrième ventricule apparaît comme placé en quelque sorte entre le bulbe et la protubérance annulaire en avant, le cervelet en arrière, tandis que latéralement il est encadré par les quatre pédoncules cérébelleux supérieurs et inférieurs (voy. : fig. 109).

Lorsqu'on détache le cervelet de ses attaches pédonculaires, on constate qu'à leur émergence les pédoncules cérébelleux sont placés de la façon suivante : *a)* de haut en bas, pédoncules cérébelleux supérieurs, pédoncules cérébelleux moyens, pédoncules cérébelleux inférieurs; *b)* et de dehors en dedans, pédoncule cérébelleux moyens, pédoncules cérébel-

leux inférieurs et pédoncules cérébelleux supérieurs; le pédoncule cérébelleux moyen étant le plus volumineux des trois, il paraît placé en dehors des deux autres.

Entre les pédoncules cérébelleux se trouve le *hile* du cervelet.

Nous décrirons successivement la morphologie des pédoncules cérébelleux et leur systématisation.

I. — MORPHOLOGIE DES PÉDONCULES CÉRÉBELLEUX

1. — *Pédoncules cérébelleux supérieurs.*

Les pédoncules cérébelleux supérieurs représentent deux cordons aplatis d'avant en arrière qui s'étendent du cervelet à la face dorsale des pédoncules cérébraux.

A leur origine, dans le centre médullaire du cervelet, ils sont situés un peu au-dessus et en dedans des pédoncules cérébelleux inférieurs (voy. : fig. 109), tandis qu'à leur sortie du cervelet ils croisent la face dorsale du pédoncule cérébelleux inférieur.

Ils sont dirigés obliquement en haut, en avant et en dedans; ils se rapprochent de plus en plus de la ligne médiane et finalement ils se perdent à la face dorsale du mésencéphale au-dessous des tubercules quadrijumeaux postérieurs.

A chaque pédoncule cérébelleux supérieur (1) *(brachium conjonctivum)*, on distingue *deux faces* : l'une *antérieure*, l'autre *postérieure* et *deux bords* : *externe* et *interne*.

La *face postérieure* du pédoncule cérébelleux supérieur est légèrement convexe, lisse et régulière; dans sa partie mésencéphalique (terminaison), elle est croisée par quelques fibres du ruban de Reil latéral au niveau de la partie postérieure du triangle de Reil. Cette face est en rapport avec le cervelet qui la recouvre.

La *face antérieure* présente deux segments d'inégale importance qui sont : *a)* un *segment externe*, adhérent à la protubérance annulaire et au pédoncule cérébral; ce segment se continue par la substance réticulée de la calotte du tronc cérébral; *b)* et un *segment interne, libre*, légèrement concave qui surplombe le plancher du quatrième ventricule et qui contribue à former la partie latérale de la voûte du quatrième ventricule au niveau du triangle protubérantiel.

Le *bord externe* répond au sillon latéral de l'isthme.

Le *bord interne*, mince, est séparé à sa partie supérieure de la valvule de Vieussens par un sillon, le *sillon vélo-conjonctival* (voy. : fig. 109); au-dessous de cette valvule, il forme la limite externe du triangle protubérantiel du quatrième ventricule et répond à la fossette appelée *locus cœrulus* (voy. : *Quatrième ventricule*).

Valvule de Vieussens. — La *valvule de Vieussens* est une lame de substance nerveuse à la fois grise et blanche située entre les deux pédoncules cérébelleux supérieurs où elle se fixe au niveau de leur bord interne.

Elle présente une forme triangulaire à sommet supérieur et à base inférieure qui se confond avec la zone vermienne du cervelet.

Comme les pédoncules cérébelleux supérieurs, elle est disposée dans un plan oblique en arrière et en bas (voy. : fig. 110).

Sa *face antérieure*, plane et lisse, est convexe dans le sens sagittal; elle contribue à former la voûte du quatrième ventricule.

Sa *face postérieure*, concave de haut en bas, est formée de deux parties bien distinctes :

---

(1) Article à consulter : Van Gehuchten : *Les pédoncules cérébelleux supérieurs. Le névraxe*, 1905, p. 29.

a) l'une petite, *supérieure*, triangulaire, de coloration blanche, est lisse et unie; *b)* l'autre, *inférieure*, plus grande, trapézoïde, est de coloration grise; elle présente des plis transversaux séparés par de minces bourrelets arrondis, analogues à ceux que l'on rencontre sur les faces du cervelet, et donnant à cette partie de la valvule de Vieussens un aspect en côtes de velours : c'est la *portion grise de la valvule* ou *lingula* (voy. : fig. 110 et 111).

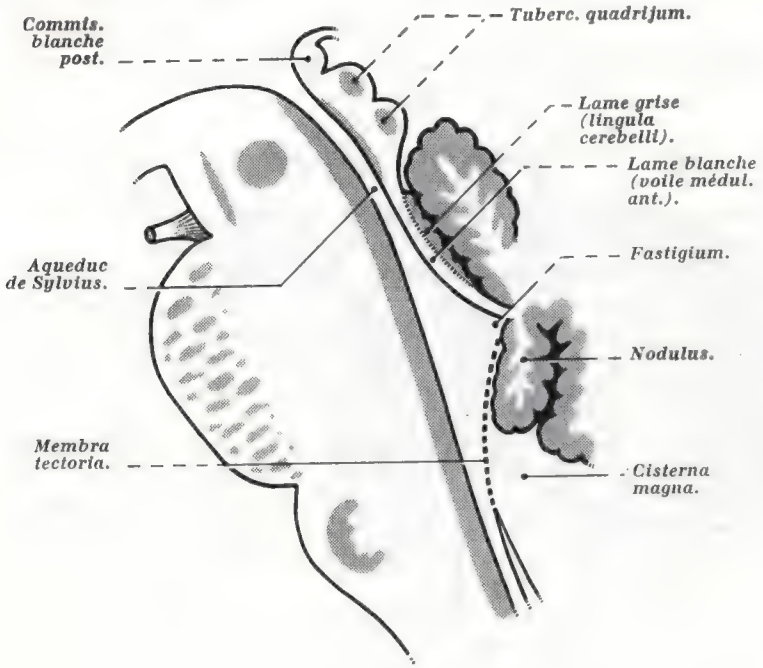

FIG. 110.
Coupe médio-sagittale du tronc cérébral montrant la constitution de la valvule de Vieussens et le toit du quatrième ventricule, côté droit de la coupe (schématique).

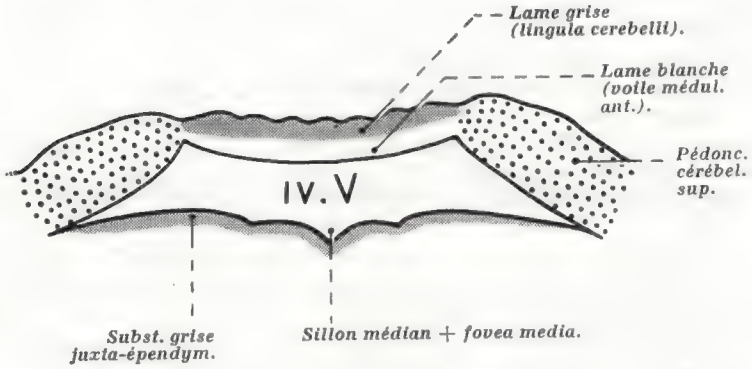

FIG. 111.
Coupe transversale de la protubérance annulaire et du quatrième ventricule (IV V), *montrant la constitution de la valvule de Vieussens ; segment inférieur de la coupe* (schématique).

L'*extrémité supérieure* de la valvule est très étroite et mince; elle correspond à l'angle d'écartement des deux pédoncules cérébelleux supérieurs; elle se continue sur la ligne médiane jusqu'à la face dorsale du tectum par une petite bande longitudinale de substance blanche appelée *frein de la valvule de Vieussens (frenulum veli)* dont l'attache supérieure remonte jusqu'à la partie inférieure du sillon cruciforme (voy. : fig. 109).

Sur une coupe médio-sagittale, la valvule de Vieussens apparaît composée de *deux lames* superposées : *a)* l'une *ventrale*, la *lame blanche*, est le vestige du voile médullaire antérieur de l'embryon, on l'aperçoit dans la partie supérieure de la valvule sur sa face

externe; *b)* l'autre, *dorsale*, la *lame grise*, n'occupe que les trois quarts inférieurs de la valvule; elle représente un hémilobule atrophié du vermis supérieur auquel on donne le nom de *lingula* (voy. fig. 111 et 112).

Valvule de Vieussens et pédoncules cérébelleux supérieurs forment la voûte du quatrième ventricule au niveau de la partie supérieure du triangle protubérantiel et l'un et l'autre sont sur la face antérieure revêtus par la membrane épendymaire.

La plus grande partie des fibres du pédoncule cérébelleux supérieur se croisent dans la calotte pédonculaire au niveau des tubercules quadrijumeaux postérieurs un peu au-dessous et en arrière du noyau rouge en constituant la *commissure* ou *décussation de Wernekink (faisceau dento-rubrique)* (voy. : fig. 113).

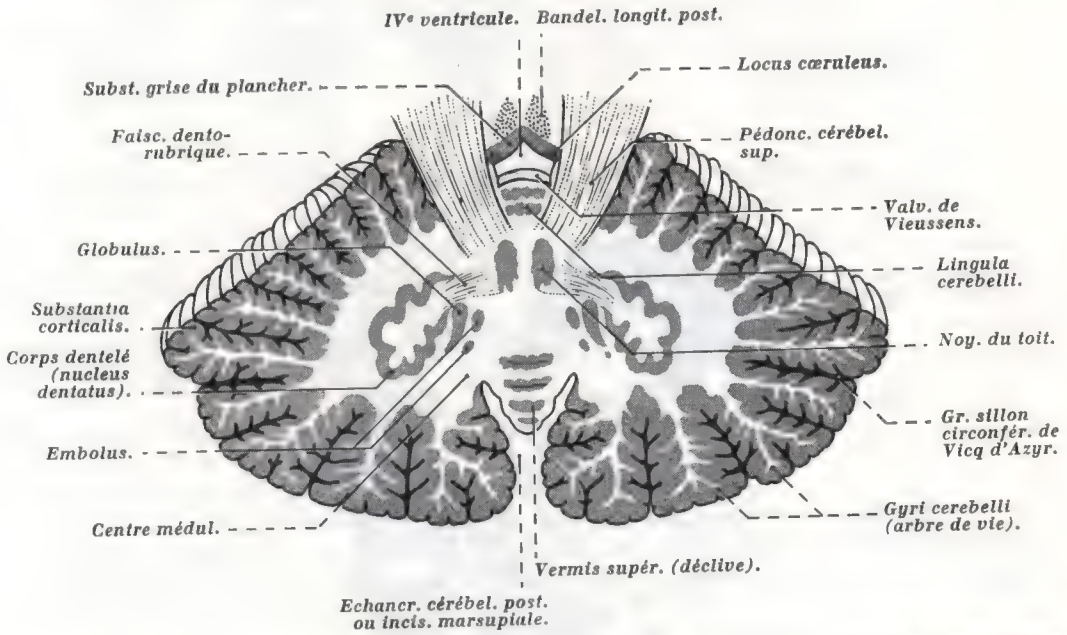

Fig. 112. — *Coupe transversale du cervelet passant par les pédoncules cérébelleux supérieurs, montrant les noyaux gris du centre médullaire et la valvule de Vieussens; segment inférieur de la coupe* (demi-schématique).

2. — *Pédoncules cérébelleux moyens.*

Les pédoncules cérébelleux moyens, ou *bras du pont*, sont les plus volumineux; ils s'étendent du cervelet à la protubérance annulaire, de plus en plus volumineux au fur et à mesure qu'ils se rapprochent de la protubérance; leur limite d'avec cette dernière est toute conventionnelle; elle est située au niveau d'un plan légèrement oblique en bas et en dedans qui passerait à un centimètre en dehors de l'émergence du nerf trijumeau *(sulcus trigemini)*.

Les pédoncules cérébelleux moyens sont arrondis, mais toutefois légèrement aplatis d'avant en arrière. Leur direction est oblique en avant, en haut et en dedans.

On leur distingue *quatre faces* : *antérieure, postérieure, inférieure* et *supérieure*.

La *face antérieure*, convexe, regarde en dehors; elle répond au rocher; le grand sillon circonférentiel de Vicq d'Azyr aboutit au niveau de cette face immédiatement au-dessus du flocculus (voy. : fig. 89) et s'y prolonge même quelquefois.

La *face postérieure* très courte regarde en dedans et semble pénétrer très rapidement dans la substance blanche du centre médullaire du cervelet.

La *face inférieure,* presque horizontale, répond au lobule du pneumogastrique lequel déborde un peu sur la face antérieure du pédoncule cérébelleux moyen.

La *face supérieure,* très inclinée en bas, en dehors et en arrière, répond à l'*angle ponto-cérébelleux* (voy. : *Angle ponto-cérébelleux*).

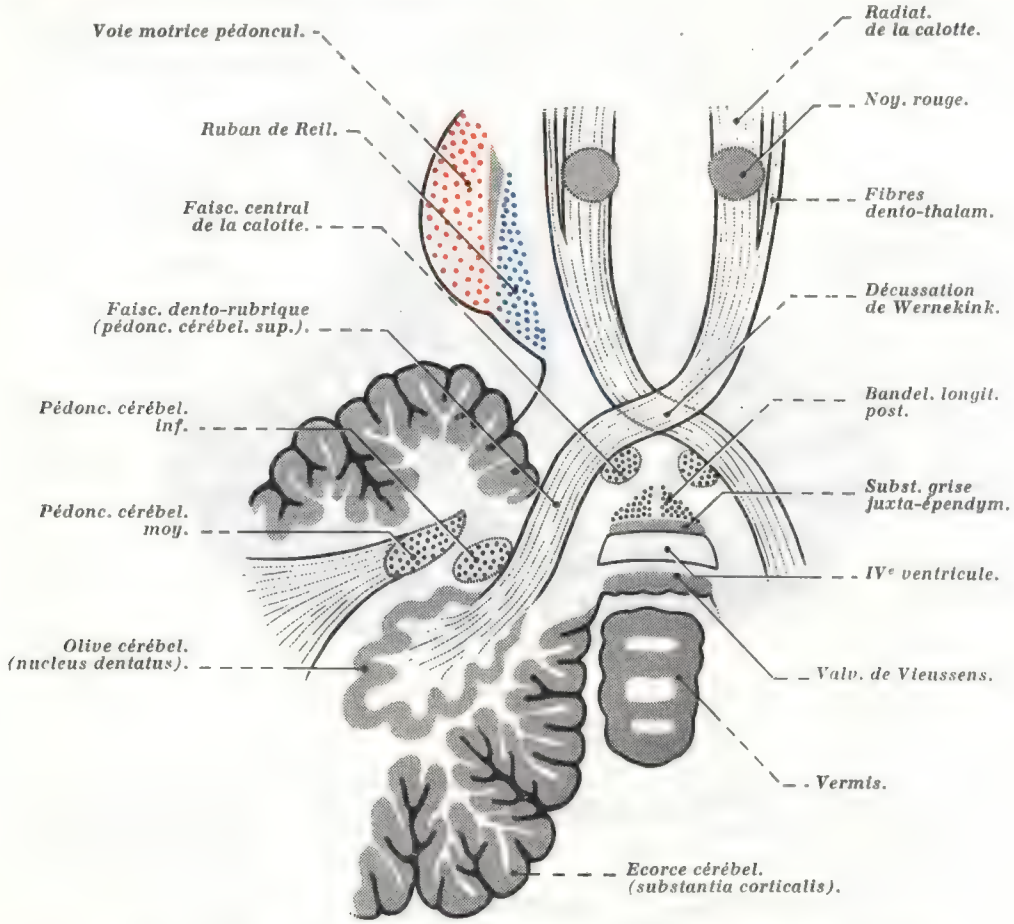

FIG. 113. — *Coupe oblique passant par les pédoncules cérébelleux supérieurs, montrant les faisceaux dento-rubriques et la décussation de Wernekink* (schématique).

3. — Pédoncules cérébelleux inférieurs.

Les pédoncules cérébelleux inférieurs sont très courts et aussi très minces. Ils s'étendent du cervelet au bulbe rachidien, ou plus spécialement du centre médullaire du cervelet à la partie supérieure des corps restiformes avec lesquels ils se continuent.

Au niveau de leur origine, ils sont situés entre le pédoncule cérébelleux supérieur en dedans et le pédoncule cérébelleux moyen en dehors (voy. : fig. 109).

Au niveau de l'angle externe du quatrième ventricule, ils présentent un coude *(coude du pédoncule)* qui leur donne un aspect angulaire à sinus tourné en bas et en dehors.

D'aspect cylindroïde, légèrement aplati d'avant en arrière, le pédoncule cérébelleux inférieur présente *trois faces* : *antérieure, postérieure* et *externe*.

La *face antérieure* n'est pas apparente, car elle est adhérente au bulbe rachidien et se continue avec lui.

La *face postérieure* est croisée transversalement au-dessus du coude par les stries acoustiques; elle donne insertion à la *membrana tectoria* et elle présente une mince membrane de substance blanche appelée *ligula* qui recouvre partiellement à ce niveau la *membrana tectoria*; en outre elle délimite *(ligula externe)* avec la face postérieure du pédoncule le *recessus latéral du quatrième ventricule* d'où s'échappent les plexus choroïdes latéraux de ce ventricule, l'ensemble représentant à ce niveau la *corne d'abondance* (voy. : *Quatrième ventricule* et *Plexus choroïdes*) (voy. : fig. 109).

La *face externe* est en rapport avec l'amygdale cérébelleuse (voy. : fig. 113).

Le *bord interne* forme la limite externe du triangle bulbaire du quatrième ventricule; il répond à l'aile blanche externe et au tubercule acoustique *(eminentia acoustica)*.

II. — SYSTÉMATISATION DES PÉDONCULES CÉRÉBELLEUX

Chaque groupe du pédoncule cérébelleux supérieur, moyen ou inférieur est constitué par des fibres blanches qui pour la plupart sont groupées en *faisceaux*; ceux-ci mettent en connexion le cervelet avec la moelle, le tronc cérébral, le cerveau; et nous distinguerons parmi ces faisceaux et par rapport au cervelet des *voies afférentes* et des *voies efférentes*.

1° *Dans le pédoncule cérébelleux supérieur (brachium conjonctivum) :*

a) les **voies afférentes** sont représentées par :

— le faisceau réticulo-cérébelleux issu de la réticulée grise mésencéphalique;

— quant au faisceau de Gowers, il ne passe pas exactement par le pédoncule cérébelleux supérieur, mais le contourne et se place dans le bord externe de la valvule de Vieussens, c'est-à-dire à la limite de cette dernière et du *brachium conjonctivum*;

b) les **voies efférentes** sont représentées par :

— le faisceau dento-rubrique;

— le faisceau dento-thalamique;

— le faisceau cérébello-vestibulaire;

— le faisceau en crochet de Russel (voy. : fig. 113 et 115);

— et par les fibres de Wallenberg-Klimoff issues du flocculus; ces fibres se terminent dans les noyaux oculo-moteurs du tronc cérébral.

Le faisceau dento-rubrique représente la plus grande partie des fibres du pédoncule cérébelleux supérieur; celles-ci se croisent dans la calotte du pédoncule cérébral où elles constituent la décussation de Wernekink; aussi Schwalbe avait-il comparé les fibres du pédoncule cérébelleux supérieur à des ciseaux dont les noyaux rouges seraient les anneaux, la décussation serait l'articulation des ciseaux, tandis que les pédoncules cérébelleux supérieurs représenteraient les lames des ciseaux (voy. : fig. 113).

2° *Dans le pédoncule cérébelleux moyen :*

Les **voies afférentes** sont représentées par :

— les fibres ponto-cérébelleuses (voy. : fig. 114).

3° *Dans le pédoncule cérébelleux inférieur :*

a) les **voies afférentes** sont représentées par (voy. : fig. 114) :
— le faisceau de Flechsig;
— le faisceau olivo-cérébelleux de Mingazzini;
— le faisceau vestibulo-cérébelleux;

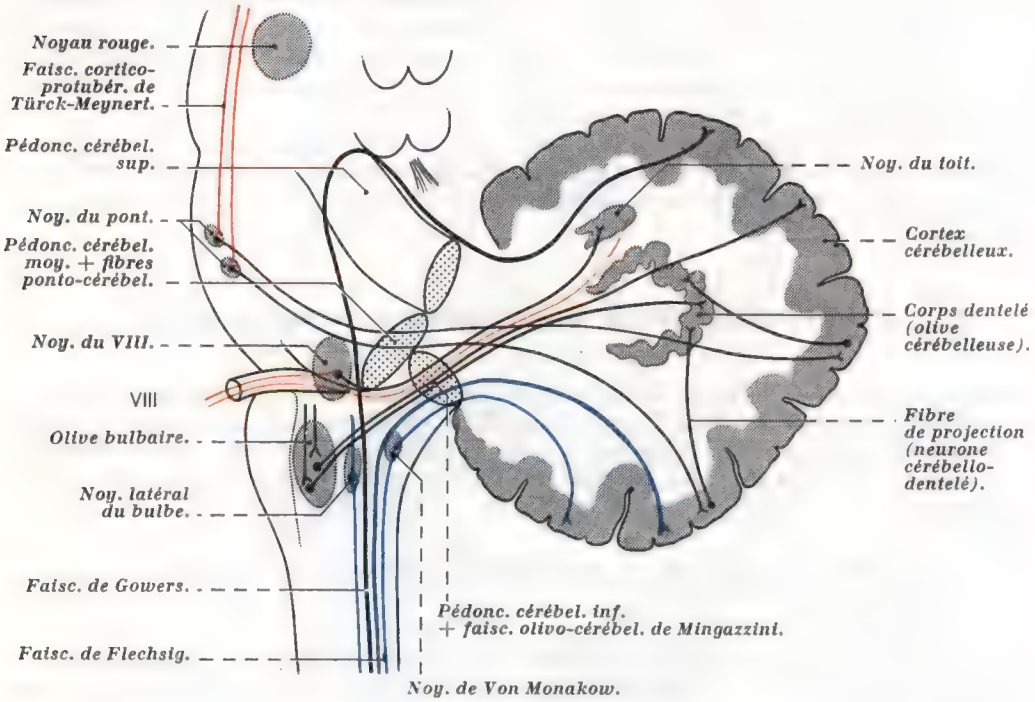

FIG. 114. — *Systématisation des pédoncules cérébelleux. Voies afférentes du cervelet* (schématique).

— le faisceau vestibulo-cérébelleux périphérique (faisceau acoustico-cérébelleux de Cajal);
— et par le contingent bulbo-cérébelleux venu du noyau latéral du bulbe (faisceau réticulo-cérébelleux) et du noyau de von Monakow;

b) les **voies efférentes** sont représentées par :
— le faisceau cérébello-olivaire.

Cet exposé montre : 1° que les *pédoncules cérébelleux supérieurs* renferment presque uniquement des fibres efférentes du cervelet représentées par des fibres dento-rubriques et dento-thalamiques; 2° que les *pédoncules cérébelleux moyens* renferment uniquement des fibres efférentes représentées par les fibres ponto-cérébelleuses; 3° et que les *pédoncules cérébelleux inférieurs* renferment la plus grande partie des fibres afférentes au cervelet, pour la plupart croisées; elles se terminent dans l'écorce cérébelleuse; ce sont : le contingent médullaire venu par le faisceau de Flechsig et le Flechsig cervical, le contingent bulbaire venu par le faisceau vestibulo-cérébelleux et olivo-cérébelleux de Mingazzini (pour plus de détails voyez : *Connexions du cervelet*) (voy. : fig. 114 et 115).

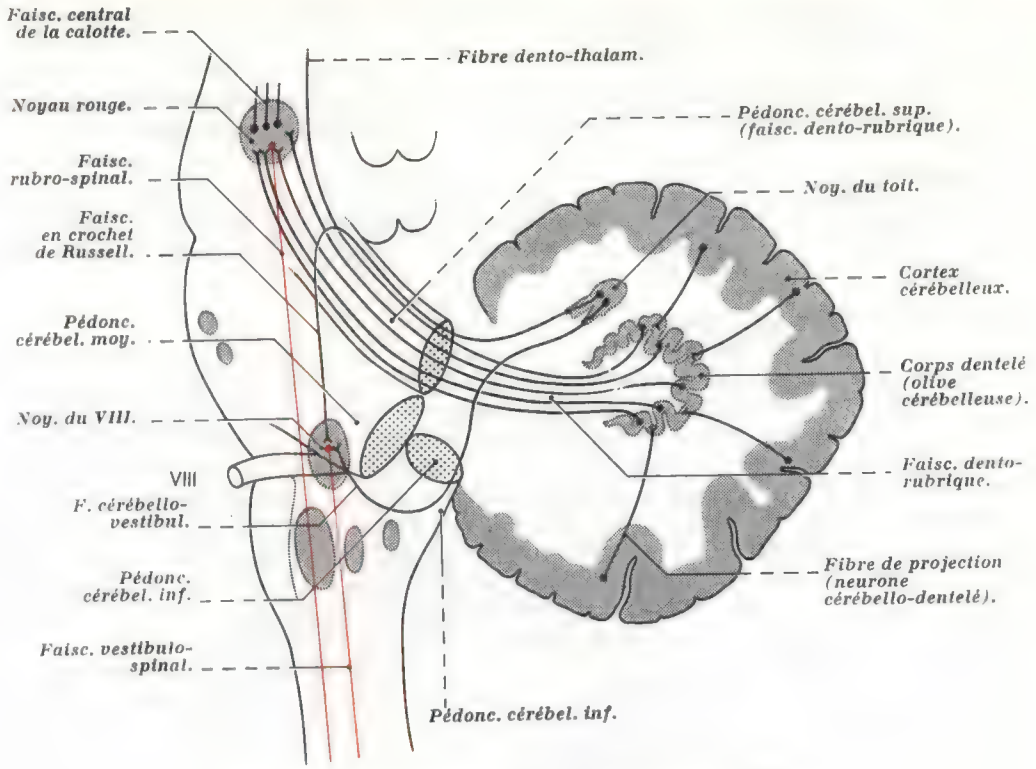

FIG. 115. — *Systématisation des pédoncules cérébelleux. Voies efférentes du cervelet* (schématique).

***

ANGLE PONTO-CÉRÉBELLEUX

L'angle ponto-cérébelleux est une région paramédiane de la face antérieure du névraxe située aux confins, d'une part du pédoncule cérébelleux moyen, du pont de Varole et de la partie la plus élevée de la face latérale du bulbe, et d'autre part, de la face antérieure du cervelet, d'où la dénomination qui lui a été donnée par Mingazzini en 1897; toutefois en raison de sa *forme* et de ses *limites* on devrait l'appeler *angle* ou plus exactement *région bulbo-ponto-cérébelleuse* (voy. : fig. 116).

Malgré son exiguïté, cette région est peut être une des plus importantes de la cavité crânienne du *triple point de vue anatomique, pathologique* et *chirurgical.*

a) **Du point de vue anatomique,** l'angle ponto-cérébelleux contient la partie latérale de la *cisterna pontis*; elle entre en connexion immédiate avec le flocculus et avec des nerfs crâniens (trijumeau, faisceau accustico-facial et nerfs du trou déchiré postérieur).

b) **Du point de vue pathologique,** c'est la région dite des « *tumeurs de l'angle ponto-cérébelleux* » qui sont le plus souvent des *tumeurs de la VIIIe paire* ou des méningiomes (du

tubercule de l'occipital ou du pourtour du conduit auditif interne) et des arachnoïdites de la loge postérieure (fosse cérébelleuse).

c) **Du point de vue chirurgical,** il faut reconnaître que l'angle ponto-cérébelleux appartient à une région profonde de la *fosse cérébelleuse,* donc difficilement accessible.

FORME ET LIMITES. — Située dans la loge cérébelleuse, sous la tente du cervelet (loge sous-tentoriale), cette région affecte la **forme** d'un angle dièdre, ouvert en avant et en dehors, dont *l'arête* correspondrait sensiblement à la partie antérieure du *grand sillon circonférentiel de Vicq d'Azyr* (voy. : fig. 91 et 117).

Ses **limites** relativement restreintes sont les suivantes :

1° *En avant,* c'est de dedans en dehors la gouttière basilaire représentée à ce niveau par la lame quadrilatère, la suture pétro-occipitale avec le sinus pétreux inférieur qui aboutit inférieurement au trou déchiré postérieur, et la face postéro-supérieure du rocher avec l'orifice du conduit auditif interne, dont le bord supérieur, disposé à la manière d'un auvent, constitue l'éminence sus-auditive (voy. : *Rocher*; tome I); notons que le bord supérieur du rocher (dans sa partie interne), le bord latéral et le bord supérieur de la lame quadrilatère surplombent l'angle ponto-cérébelleux; ils forment une *ligne de crêtes* qui le séparent de la selle turcique (loge hypophysaire) et de la fosse cérébrale moyenne; cette ligne présente deux échancrures qui livrent passage à des nerfs qui sont : le trijumeau (échancrure trijéminale de Grüber ou *incisura trigemini*) et le moteur oculaire externe contre la pointe du rocher (Clavel et M. Latarjet) (voy. : fig. 366).

Cette paroi, dite *paroi ostéo-durale,* est revêtue par la dure-mère qui passe en pont au niveau de la suture pétro-occipitale, lieu où elle se dédouble pour contenir le sinus pétreux inférieur; elle correspond au *triangle pétreux* ou *aire d'Eagleton* (voy. : *Rapports du cervelet*) (voy. : fig. 116) dont les limites sont : *a) en haut,* le bord supérieur du rocher; *b) en bas,* le *sulcus sigmoïdeus* ou gouttière du sinus latéral; *c)* et *en dehors,* une ligne verticale passant immédiatement en dehors du méat auditif interne.

2° *En dedans,* c'est une ligne conventionnelle verticale passant par l'origine apparente du nerf trijumeau, ligne qui correspond approximativement à la limite entre la face antérieure de la protubérance annulaire représentée plus en dedans par le bourrelet pyramidal et la face antérieure du *brachium pontis*; au niveau du sillon bulbo-protubérantiel, l'angle ponto-cérébelleux intéresse la fossette latérale du bulbe.

3° *En bas et en arrière,* c'est la face antérieure de l'hémisphère cérébelleux représentée plus spécialement à ce niveau par le *lobule digastrique* (voy. : fig. 89 et 117).

4° *En haut et en arrière,* c'est également la face antérieure du cervelet représentée par le *lobule quadrilatère* (voy. : fig. 89).

La *zone de jonction* entre les deux faces postéro-supérieure et postéro-inférieure de l'angle (arête du dièdre) correspond, à la pénétration dans le cervelet du pédoncule cérébelleux moyen, au flocculus ou lobule du pneumogastrique, au *recessus lateralis de Reichert* avec le plexus choroïde latéral du quatrième ventricule et à la ligula (corne d'abondance), ces derniers étant en partie masqués par le flocculus, enfin plus en dehors au versant antérieur du grand sillon circonférentiel de Vicq d'Azyr situé entre le lobule quadrilatère en haut et le lobule digastrique en bas (voy. : fig. 91 et 117).

RAPPORTS INTRINSÈQUES. CONTENU DE LA RÉGION PONTO-CÉRÉBELLEUSE. — Des *organes vasculo-nerveux* occupent la *région* dite de l'*angle ponto-cérébelleux* (1); ils sont

(1) Ouvrage à consulter : JUMENTIÉ : Les tumeurs de l'angle ponto-cérébelleux. *Thèse de Paris,* 1911.

situés dans l'*espace sous-arachnoïdien*, où ils occupent la partie latérale de la *cisterna pontis* ou plus exactement la *citerne du confluent latéral ponto-cérébelleux*.

Situés sous la tente du cervelet, les deux confluents latéraux ponto-cérébelleux communiquent : d'une part, entre eux, par la citerne pontique, et d'autre part avec la *cisterna basalis* et la *cisterna ambiens* de la loge cérébrale par l'orifice tentorial ou *foramen ovale* de Pacchioni.

Les moulages à la cire colorée des espaces sous-arachnoïdiens de la base font apparaître ces derniers sous l'aspect d'un « *papillon* » dont le corps représenté par la citerne basale est couché sur la gouttière basilaire, tandis que les ailes, couchées sur les rochers, sont

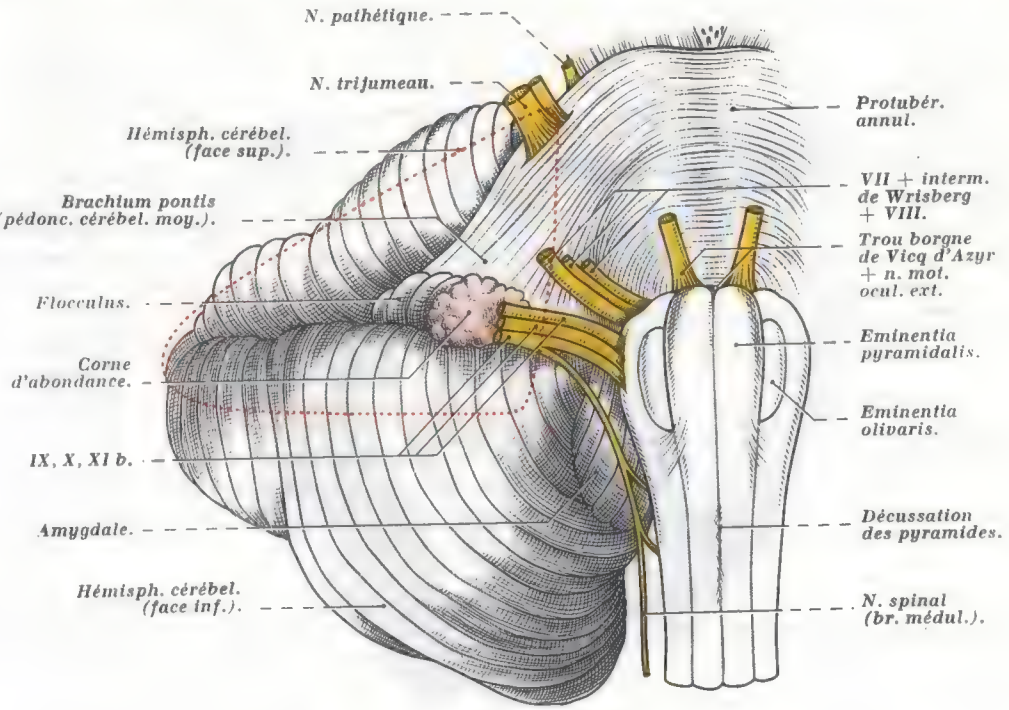

FIG. 116. — *Angle ponto-cérébelleux, vue antérieure et aire triangulaire d'Eagleton* (en pointillé rouge). *côté droit, vue antérieure.*

représentées par les *citernes ponto-cérébelleuses* (Clavel et M. Latarjet); celles-ci se terminent en dehors, derrière le rocher, par une mince lame de tissu arachnoïdien au niveau de la limite externe de l'*aire triangulaire d'Eagleton*, ce qui explique qu'une ponction de la loge cérébelleuse, faite en avant du sinus latéral (ponction présinusienne), suivant un axe parallèle au rocher, permette de recueillir une quantité abondante de liquide céphalo-rachidien.

La présence au niveau de ces confluents arachnoïdiens des *plexus choroïdes latéraux* du quatrième ventricule, qui apparaissent en relief à droite et à gauche au niveau du *recessus lateralis* (corne d'abondance), laisse supposer qu'ils prennent part à l'alimentation en liquide céphalo-rachidien des espaces sous-arachnoïdiens de la base de l'encéphale (voy. : fig. 117).

Quatre groupes de **nerfs crâniens** entourés de leur gaine pie-mérienne émanent du tronc cérébral et sillonnent l'angle ponto-cérébelleux, ce sont :

a) très en dedans, le *moteur oculaire externe*; *b)* à la partie supérieure de la région, le *trijumeau*; *c)* à la partie externe, le *faisceau acoustico-facial*; *d)* enfin à la partie inférieure, le groupe des nerfs du trou déchiré postérieur : *glosso-pharyngien, pneumogastrique* et *spinal.*

Au niveau du névraxe, ces nerfs sont très rapprochés les uns des autres, pour ainsi

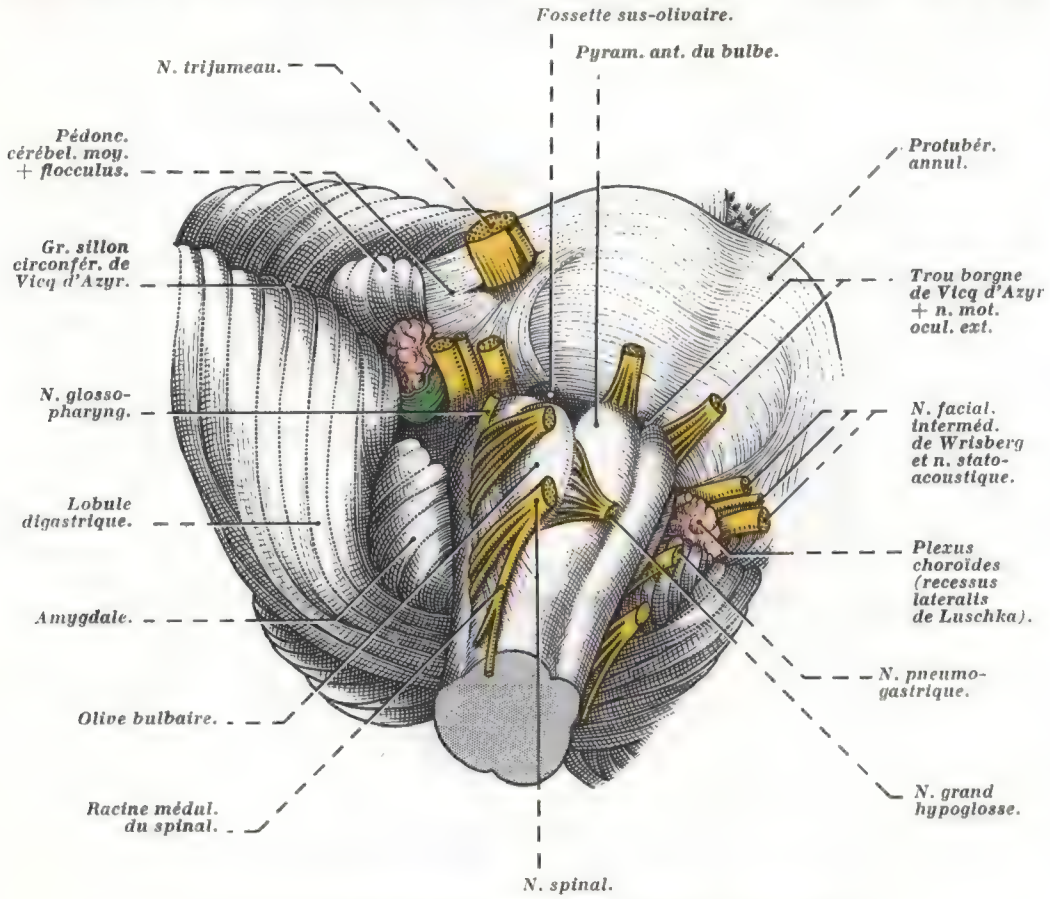

Fig. 117. — *Angle ponto-cérébelleux, côté droit; vue antérieure.*
En rouge, les plexus choroïdes; *en vert,* la corne d'abondance.

dire groupés dans l'angle dièdre bulbo-ponto-cérébelleux; en revanche, ils divergent et s'écartent nettement les uns des autres lorsqu'ils apparaissent à la base du crâne, où ils s'engagent dans des orifices distincts et éloignés les uns des autres; l'ensemble de ces nerfs forment dans la région *trois faisceaux* qui sont de haut en bas et de dedans en dehors : *a)* un *faisceau supérieur* à direction sagittale constitué par le *trijumeau* et le *moteur oculaire externe*; *b)* un *faisceau moyen,* très court, à direction légèrement oblique en dehors et en haut; détaché du sillon bulbo-protubérantiel, il pénètre dans le conduit auditif interne; il est constitué par les *septième* et *huitième paires crâniennes*; *c)* et un *faisceau inférieur,* oblique en bas, en avant et en dehors, qui atteint le compartiment

postéro-externe du trou déchiré postérieur; il est constitué par les trois nerfs mixtes *(neuvième, dixième* et *onzième paires)* (pour plus de détails, voyez ces nerfs) (voy. : fig. 117).

Le *nerf trijumeau* se détache du *sulcus trigemini* situé à la face antérieure du pont de varole, à la limite entre ce dernier et le *brachium pontis*; la racine motrice, grêle, glisse sous la face inférieure de la racine sensitive qui présente un aspect plus ou moins aplati (voy. : fig. 363). Dans l'étage postérieur de la base du crâne, il occupe la partie supéro-interne de l'angle ponto-cérébelleux entre la saillie du bourrelet pyramidal et la face antérieure du lobule quadrilatère; il gagne ensuite le bord supérieur du rocher où il s'engage dans l'*incisura trigemini* sous le sinus pétreux supérieur pour atteindre ensuite le cavum de Meckel (voy. : *Nerf trijumeau*). Dans ce trajet, il est surplombé par la petite circonférence du cervelet, longée par le nerf pathétique.

Si l'on soulève la tente du cervelet après une incision au niveau de son insertion pétreuse, on aperçoit en arrière du rocher, entre le bord supérieur de cet os, l'isthme de l'encéphale et le pont de Varole et la face antérieure de l'hémisphère cérébelleux, un espace triangulaire correspondant à l'angle ponto-cérébelleux : c'est le *triangle trigéminal de Latarjet et Wertheimer*; normalement virtuel, il ne devient apparent que si l'on refoule la protubérance annulaire en arrière; il est occupé par le *trijumeau* (racines sensitive et motrice) et par le tissu arachnoïdien de la citerne latérale ponto-cérébelleuse; l'artère cérébelleuse supérieure s'insinue dans la région en décrivant une boucle entre le trijumeau et le pathétique : c'est dans ce triangle que l'on pratique la *neurotomie de la racine sensitive du trijumeau* par le procédé de Dandy (voie occipitale sous-tentoriale).

Le *nerf moteur oculaire externe*, sous-jacent et interne par rapport au nerf précédent, naît du sillon bulbo-protubérantiel immédiatement au-dessus de l'*eminentia pyramidalis*; il se dirige en avant et en haut, traverse la partie la plus interne de l'angle ponto-cérébelleux (citerne latérale ou ponto-cérébelleuse), puis il croise le bord supérieur du rocher près de son sommet en traversant le canal de Dorello (voy. : *Nerf moteur oculaire externe*).

Le *faisceau acoustico-facial* est représenté par *trois nerfs : facial, intermédiaire de Wrisberg* et *auditif (nerf stato-acoustique)*; ils se détachent de la fossette latérale du bulbe; le facial est le plus interne des trois nerfs; l'auditif est le plus externe; l'intermédiaire de Wrisberg est toujours placé entre les deux troncs précipités. Ce faisceau nerveux forme un *cordon* qui s'engage dans le conduit auditif interne; mais les trois nerfs subissent une torsion (un quart de tour de spire), de telle sorte qu'à leur entrée dans le conduit, l'auditif est inférieur, le facial est supérieur, l'intermédiaire de Wrisberg restant compris entre ces deux nerfs; en outre, les fibres constitutives de l'auditif sont groupées de telle sorte que celles du nerf cochléaire (VIII *c*) sont antéro-internes, tandis que celles du nerf vestibulaire (VIII *v*), plus volumineux que le précédent, sont postéro-inférieures; ainsi le nerf vestibulaire s'enroule en spirale autour du nerf cochléaire.

Les trois *nerfs mixtes* issus du sillon collatéral postérieur du bulbe apparaissent contre ce dernier comme une lame frontale de fascicules nerveux d'aspect triangulaire; ils sillonnent obliquement la partie inférieure de l'angle ponto-cérébelleux compris entre le flocculus, en arrière, l'amygdale et le lobule digastrique, en bas et en dehors, et l'occipital, en avant; puis ils s'engagent dans le trou déchiré postérieur (voy.: fig. 117 et 118).

Les **artères** de la région ponto-cérébelleuse sont représentées par des branches collatérales de l'artère vertébrale ou du tronc basilaire; elles sont accolées au tronc cérébral et au cervelet et généralement à trajet flexueux, en particulier les *artères cérébelleuses*.

L'*artère cérébelleuse supérieure*, née de la partie terminale du tronc basilaire, se dirige en dehors parallèlement au bord supérieur de la protubérance annulaire, donc dans la

partie la plus élevée de la région ponto-cérébelleuse; elle passe entre le pathétique en haut et le trijumeau en bas en décrivant le plus souvent une boucle, parfois même deux boucles successives, dans le confluent latéral ponto-cérébelleux, avant de se distribuer à la face supérieure du cervelet (voy. : fig. 105).

Il n'est pas rare, et cela principalement à droite, d'observer l'existence d'une *anse artérielle* qui repose sur la racine sensitive du trijumeau, disposition importante à connaître : *a)* d'une part, du point de vue pathologique, la névralgie essentielle du trijumeau pouvant être en rapport avec l'athérome de l'artère cérébelleuse supérieure; *b)* et d'autre part, du point de vue chirurgical, dans la neurotomie de la cinquième paire (1) (voy. : *Artères du cervelet*).

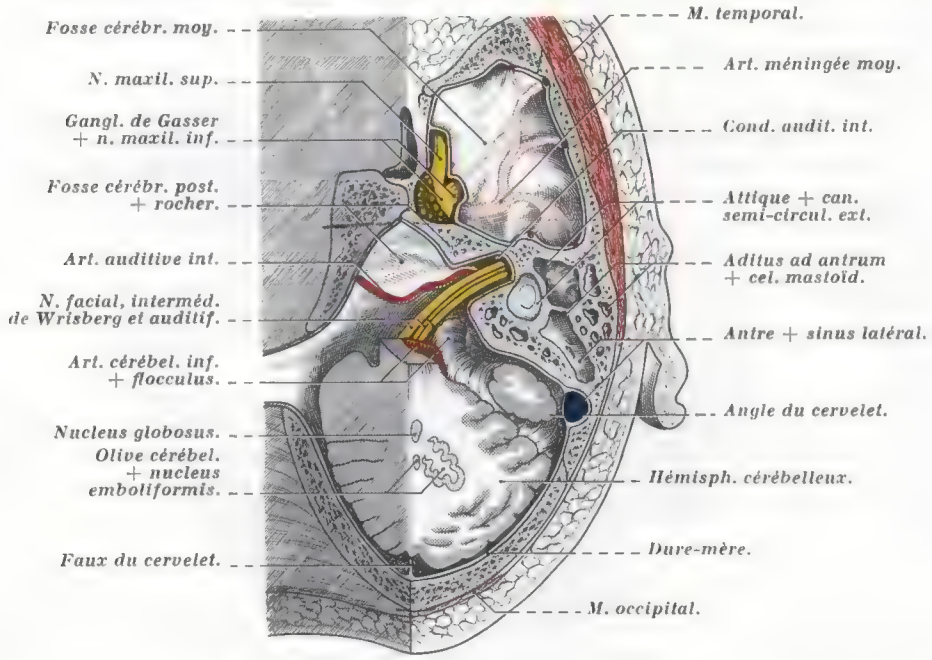

FIG. 118. — *Rapports du faisceau acoustico-facial au niveau de l'angle ponto-cérébelleux (étage postérieur du crâne)* (d'après CLAVEL et M. LATARJET).

L'*artère cérébelleuse moyenne* croise transversalement la région en passant au-dessous du nerf trijumeau; elle aborde la face antérieure du cervelet où elle se divise le plus souvent en *deux branches terminales* : l'une *supérieure*, l'autre *inférieure* : c'est l'unique artère du flocculus (voy. : *Artère cérébelleuse moyenne*, tome III, fascicule I) (voy. : fig. 105 et 106).

L'*artère auditive interne*, longue et grêle, naît du tronc basilaire, fréquemment d'un tronc commun avec la cérébelleuse moyenne *(tronc cérébello-labyrinthique)*; dirigée obliquement en avant et en dehors, elle aborde le faisceau acoustico-facial qu'elle vascularise; puis elle pénètre dans le conduit auditif interne (voy. : fig. 118).

Les **veines** qui occupent l'angle ponto-cérébelleux ont une disposition différente de celle des artères, et pour la plupart, elles ne suivent pas leurs artères homonymes; toutes ces

(1) Article à consulter : G. LAZORTHES, ALÈGRE DE LA SOUJEOLE et J. ESPAGNO : Note sur les vaisseaux de l'angle ponto-cérébelleux, variations et rapports avec la racine du trijumeau. *Comptes rendus de l'Association des Anatomistes*, 1949, p. 437.

veines se déversent dans les sinus pétreux, à savoir : *a)* les veines latérales de la protubérance annulaire (veines pontiques latérales), les veines cérébelleuses antérieure et inférieure et plus spécialement les veines du flocculus et les veines auditives internes vont au *sinus pétreux inférieur*; elles sont peu gênantes dans les interventions sur la région ponto-cérébelleuse (neurotomie du V ou du VIII, ablation des tumeurs de l'auditif); *b)* en revanche, la *veine de Dandy (veine cérébelleuse latérale supérieure)*, venue de la face supérieure du cervelet et de l'angle ponto-cérébelleux, se déverse le plus souvent (85 % des cas) dans le *sinus pétreux supérieur*; elle est satellite du nerf auditif et parfois même à son contact; elle constitue donc un écueil sérieux dans la chirurgie des tumeurs de l'angle ponto-cérébelleux.

La *veine cérébelleuse latérale inférieure*, inconstante (elle n'existe que dans la moitié des cas), aboutit directement tantôt au sinus pétreux inférieur, tantôt, au contraire, elle se déverse dans le sinus pétreux supérieur par un tronc commun avec la veine de Dandy.

En résumé, on conçoit aisément qu'occupant la fosse cérébelleuse, loge à paroi inextensible (tente du cervelet et paroi crânienne), les tumeurs qui se développent dans la région de l'angle ponto-cérébelleux, c'est-à-dire dans un espace restreint de la loge postérieure, provoquent précocement des signes de compression et des troubles nerveux dont la symptomatologie est souvent très précise et cela en raison du voisinage du bulbe rachidien, de la protubérance annulaire, du pédoncule cérébelleux moyen et du cervelet, mais aussi et surtout du fait de la présence dans cette région des *cinquième* et *huitième paires crâniennes*.

CERVEAU

Le cerveau représente la partie la plus volumineuse de l'encéphale; situé au-dessus du tronc cérébral, il comprend deux parties symétriquement disposées par rapport à un plan médio-sagittal; ce sont les ***hémisphères cérébraux.***

Embryologiquement, les hémisphères cérébraux sont développés aux dépens du *télencéphale* et ils sont constitués par une masse de substance nerveuse (blanche et grise) disposée autour d'une cavité représentée par les ventricules latéraux; mais au cerveau proprement dit, il faut ajouter les couches optiques et le ventricule moyen développés aux dépens du *thalamencéphale (diencéphale)* lequel a été intégré au cours de son développement aux hémisphères cérébraux (voy. : fig. 119).

Du point de vue physiologique, le cerveau représente l'élément noble du système nerveux cérébro-spinal, car c'est :

1° le *centre d'émission des actes moteurs volontaires* ou *centre effecteur somatique*;
2° le *centre récepteur des fonctions sensitives* et *sensorielles*;
3° le *siège des centres végétatifs supérieurs* disposés au pourtour du troisième ventricule;
4° et le *siège des facultés intellectuelles.*

Envisagé **du point de vue de sa constitution anatomique,** le cerveau est représenté :

1° Par une couche de *substance grise corticale* désignée sous le nom de *cortex* ou *manteau* et au niveau de laquelle se placent les aires motrice, sensitive et sensorielles.

2° Par des *noyaux gris centraux* dont l'ensemble constitue les *corps opto-striés* et qui sont : *a)* les *couches optiques*; *b)* les *noyaux lenticulaires*; *c)* et les *noyaux caudés.*

3° Par des formations de *substance blanche* intermédiaire entre ces éléments gris et qui sont constitués : *a)* les uns par des *faisceaux de fibres nerveuses* formant des voies afférentes et efférentes (voies pyramidales, voies sensitives, etc.); l'ensemble de ces formations blanches constitue le *centre ovale de Vieussens*; *b)* les autres par des *systèmes d'union* entre les deux hémisphères qui représentent les *voies d'association interhémisphériques*; ce sont : le *corps calleux*, la *commissure blanche antérieure*, le *trigone cérébral*, le *septum lucidum*, la *commissure blanche postérieure* et la *commissure interhabénulaire.*

4° Et par des *cavités ventriculaires* représentées par les *ventricules latéraux* et le *ventricule moyen.*

En résumé, comme le reste de l'axe cérébro-spinal, le cerveau est constitué de *substance blanche* et de *substance grise* et l'on peut admettre qu'approximativement la substance blanche représente les trois cinquièmes du volume total du cerveau, la substance grise les deux cinquièmes.

SITUATION. — Le cerveau occupe la plus grande partie de la boîte crânienne dont il est séparé par les méninges. Il repose sur l'étage antérieur de la base du crâne, sur l'étage moyen et sur la tente du cervelet qui le sépare de cet organe. Entre ces deux étages se trouve une dénivellation en marche d'escalier, de telle sorte que la partie antérieure du cerveau, ou *partie frontale*, se trouve à un niveau supérieur à la partie moyenne et postérieure.

FORME ET COLORATION. — Le cerveau présente une forme générale ovoïde, à grand axe antéro-postérieur, dont la grosse extrémité est située en arrière et la petite extrémité en avant; chacune de ces extrémités représente un *pôle*; l'extrémité antérieure prend le nom de *pôle frontal* et l'extrémité postérieure celui de *pôle occipital*.

La forme du cerveau est sujette à des *variations* qui sont sous la dépendance de celle du crâne. Chez les *brachycéphales*, à crâne court mais large, le cerveau tend à prendre une forme arrondie, sphérique; en revanche, chez les *dolichocéphales*, à crâne étroit mais long, il tend à prendre une forme ellipsoïde; en tout cas, quelle que soit la forme du cerveau, c'est le crâne osseux, tout comme les méninges, qui se modèle sur lui au cours de sa formation et de l'évolution de l'individu.

Lorsqu'il est débarrassé de ses enveloppes méningées, le cerveau présente une *coloration blanc grisâtre*, due à la couche de substance grise corticale *(cortex)*.

DIMENSIONS ET POIDS. — C'est dans l'espèce humaine *(homo sapiens)* que le cerveau atteint son plus complet et son plus haut développement.

Chez l'adulte, son *poids moyen* est de 1 200 grammes chez l'homme et de 1 000 grammes chez la femme, et pour chaque hémisphère le poids et le volume sont à peu près identiques à ceux du côté opposé, ou tout au moins ne diffèrent que de quelques grammes (4 à 5 grammes).

Chez le nouveau-né, son *poids moyen* est de 350 grammes.

Ses *dimensions moyennes* sont les suivantes : sa *longueur* mesurée du pôle occipital au pôle frontal, est de 16 centimètres; son *diamètre transversal* est de 14 centimètres; sa *hauteur (diamètre vertical)* est de 12 centimètres.

La *densité* de la matière cérébrale est de 1,03.

CONFIGURATION EXTÉRIEURE ET RAPPORTS. — On peut considérer à chacun des deux hémisphères, droit et gauche, *trois faces* : une *face externe*, une *face interne* ou *médiale* et une *face inférieure* ou *basale* (ainsi désignée parce qu'elle repose sur la base du crâne); et *trois bords, supérieur, inférieur* et *interne*.

Les trois faces convergent pour se réunir en avant et en arrière de l'hémisphère où elles constituent les *extrémités* ou *pôles* : *a)* le *pôle antérieur* ou *pôle frontal* est situé près de la ligne médiane dans l'angle dièdre formé par la voûte de l'orbite et la paroi postérieure du sinus frontal; *b)* le *pôle postérieur* ou *pôle occipital* occupe l'angle dièdre compris entre la tente du cervelet et l'écaille de l'occipital.

1° Face externe. — La *face externe*, convexe dans tous les sens, répond à la *voûte crânienne* sur laquelle le crâne osseux se moule. Comme pour les autres faces, nous verrons ultérieurement qu'elle présente des scissures et des sillons (voyez plus loin : *Scissures et lobes du cerveau*) (voy. : fig. 123 et 124).

2° Face interne. — La *face interne* ou *médiale* présente la forme d'un croissant; elle est plane et verticale; elle correspond en partie à une fente médio-sagittale interposée entre les deux hémisphères; c'est la *scissure interhémisphérique* dans laquelle se loge une

membrane sagittale dure-mérienne en forme de faucille appelée *faux du cerveau*. La faux du cerveau sépare à ce niveau les faces internes des deux hémisphères cérébraux (voy. : fig. 121, 126 et 327).

Lorsqu'on examine par sa face dorsale un cerveau, on constate en écartant les deux lèvres de la scissure interhémisphérique que les hémisphères sont reliés entre eux par

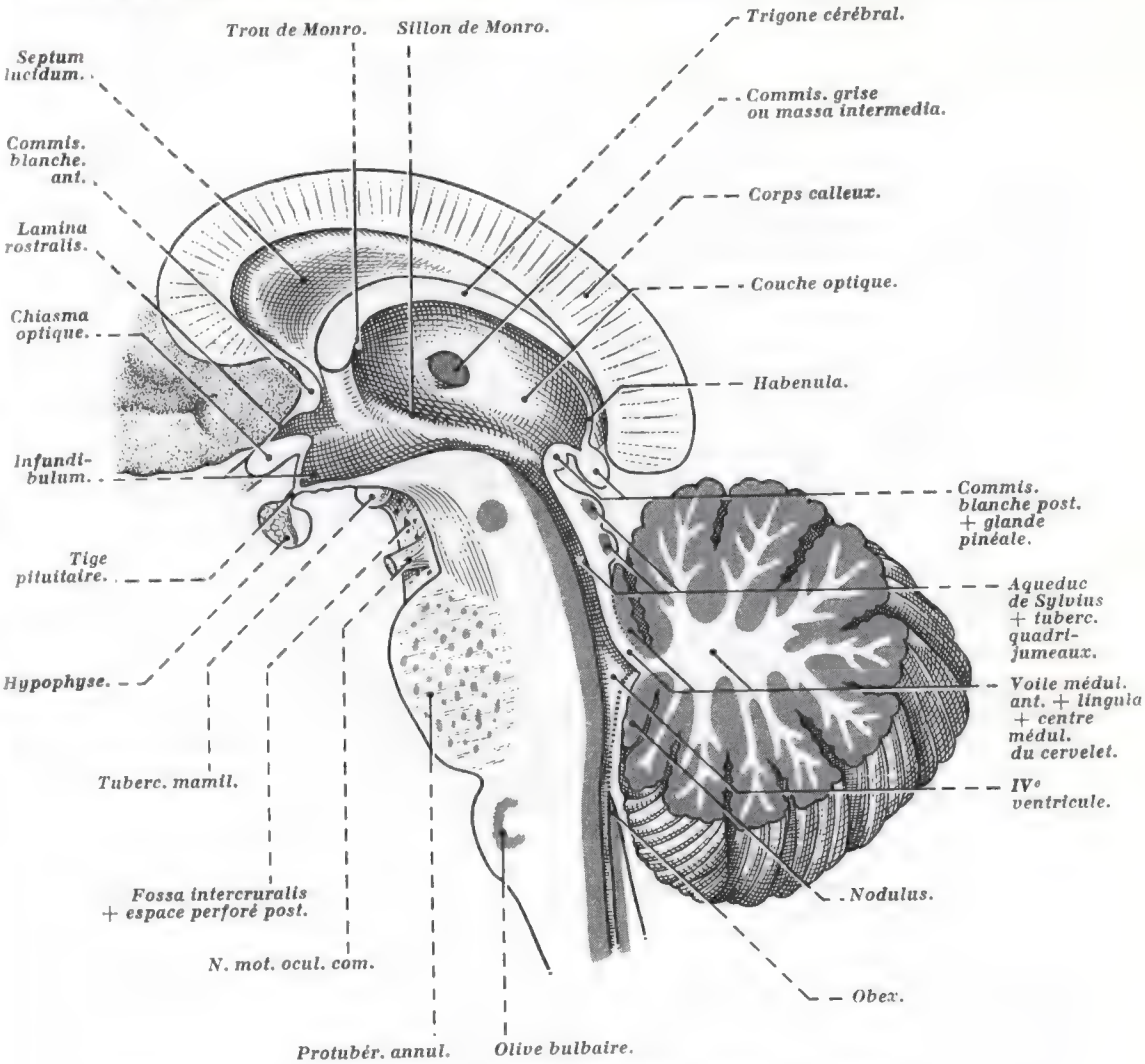

FIG. 119. — *Coupe médio-sagittale du tronc cérébral, du cervelet, du ventricule moyen et des formations interhémisphériques; segment droit de la coupe.*

des formations blanches transversales formant les *parties commissurales interhémisphériques*; ce sont le *corps calleux*, le *trigone cérébral*, le *septum lucidum*; l'ensemble constitue *le seuil de l'hémisphère* ou *limen* (voy. : fig. 119).

Ces formations anatomiques sont circonscrites par un sillon qui les sépare des circonvolutions cérébrales environnantes : en haut, c'est le *sillon du corps calleux*; en bas, le *sillon de l'hippocampe* (voy. : fig. 121 et 126).

3° Face inférieure. — La *face inférieure* ou *base du cerveau (face basale)* est irrégulière; elle repose sur la *base du crâne* (étage antérieur et moyen) ainsi que sur la tente du cervelet qui la sépare de la face supérieure de cet organe (voy. : fig. 120).

Cette face est divisée en *deux parties* d'inégale importance par une profonde scissure curviligne à concavité postérieure appelée *scissure de Sylvius*; elle est située à l'union du quart antérieur et des trois quarts postérieurs de cette face (voyez plus loin).

Cette partie de la scissure de Sylvius répond à la petite aile du sphénoïde (crête sylvienne).

Ces *deux portions* sont : l'une *présylvienne* ou *frontale*, l'autre *rétro-sylvienne* ou *temporo-occipitale*.

a) **Portion présylvienne ou frontale.** — La *portion présylvienne* ou *frontale*, de forme triangulaire à base postérieure, est légèrement excavée et irrégulière; elle présente de nombreuses empreintes qui correspondent aux impressions digitales et aux éminences mamillaires de la face endocrânienne du frontal (voyez cet os, tome I). Elle répond à la face inférieure du lobe frontal ou *lobe orbitaire* et elle repose sur la voûte de l'orbite au niveau des bosses orbitaires.

Cette face présente à ce niveau : le *bulbe* et la *bandelette olfactive* de forme aplatie, tous les deux logés dans un sillon disposé parallèlement à la scissure interhémisphérique; c'est le *sillon orbitaire interne* ou *sillon olfactif*; signalons enfin que le bulbe olfactif repose sur la gouttière ethmoïdale, et sur la lame criblée de l'ethmoïde (voy. : fig. 120).

A sa partie postérieure et très près de l'origine de la scissure de Sylvius, la bandelette olfactive se divise en faisceaux divergents; ce sont les *racines olfactives interne et externe* qui délimitent entre elles l'*espace perforé antérieur* et *le trigone olfactif* (voy. : fig. 120).

b) **Portion rétro-sylvienne ou temporo-occipitale.** — La *portion rétro-sylvienne* ou *temporo-occipitale* est d'aspect réniforme; elle correspond à la face inférieure des deux *lobes temporal* et *occipital* du cerveau; elle est logée dans l'étage moyen du crâne et appliquée sur la tente du cervelet.

A sa partie moyenne, elle est légèrement excavée et elle est inclinée en bas et en dehors tout comme la tente du cervelet sur laquelle elle repose et dont elle épouse l'obliquité.

A la jonction entre les versants temporal et occipital, la face inférieure du cerveau présente une légère dépression oblique, de dehors en dedans et d'arrière en avant; c'est *l'empreinte pétreuse* qui correspond au bord supérieur du rocher.

La partie antérieure de cette face appartient au lobe temporal (voyez plus loin); elle est désignée sous le nom de *pôle temporal* ou *sphénoïdal*; elle occupe la partie antérieure de l'étage moyen du crâne et elle est en grande partie recouverte et masquée par la petite aile du sphénoïde.

Partie médiane de la base du cerveau. — Nous désignons ainsi toute la *région médiane de la base du cerveau* comprise entre la zone des circonvolutions cérébrales, l'extrémité antérieure de la scissure interhémisphérique et l'angle d'écartement des deux pédoncules cérébraux (voy. : fig. 120).

D'avant en arrière, cette région comprend : *a)* l'*extrémité antérieure du corps calleux*; *b)* la *lamelle sus-optique*; *c)* le *chiasma optique* d'où partent les bandelettes optiques; *d)* et le *losange opto-pédonculaire*; enfin à la partie postérieure des pédoncules cérébraux on retrouve, dans le fond de la scissure *interhémisphérique*, le *bourrelet du corps calleux* ou *splénium*.

A ces formations, il y a lieu d'ajouter les *espaces perforés antérieurs* situés de chaque côté de la lamelle sus-optique et du chiasma optique (voy. : fig. 120).

Toutes ces formations anatomiques reposent sur la partie médiane et centrale de la base du crâne, c'est-à-dire sur le corps du sphénoïde, et elles répondent d'avant en arrière au *jugum sphénoïdale*, sur lequel s'applique la lamelle sus-optique, et latéralement à la face

supérieure ou dorsale de la base de la petite aile du sphénoïde, qui répond à l'espace perforé antérieur.

Le chiasma optique ne répond pas à la gouttière optique, comme on le croyait autrefois, mais au tubercule de la selle turcique et à la partie antérieure de la tente de l'hypophyse (voy. : fig. 258); la tente de l'hypophyse et la lame quadrilatère répondent au losange opto-pédonculaire.

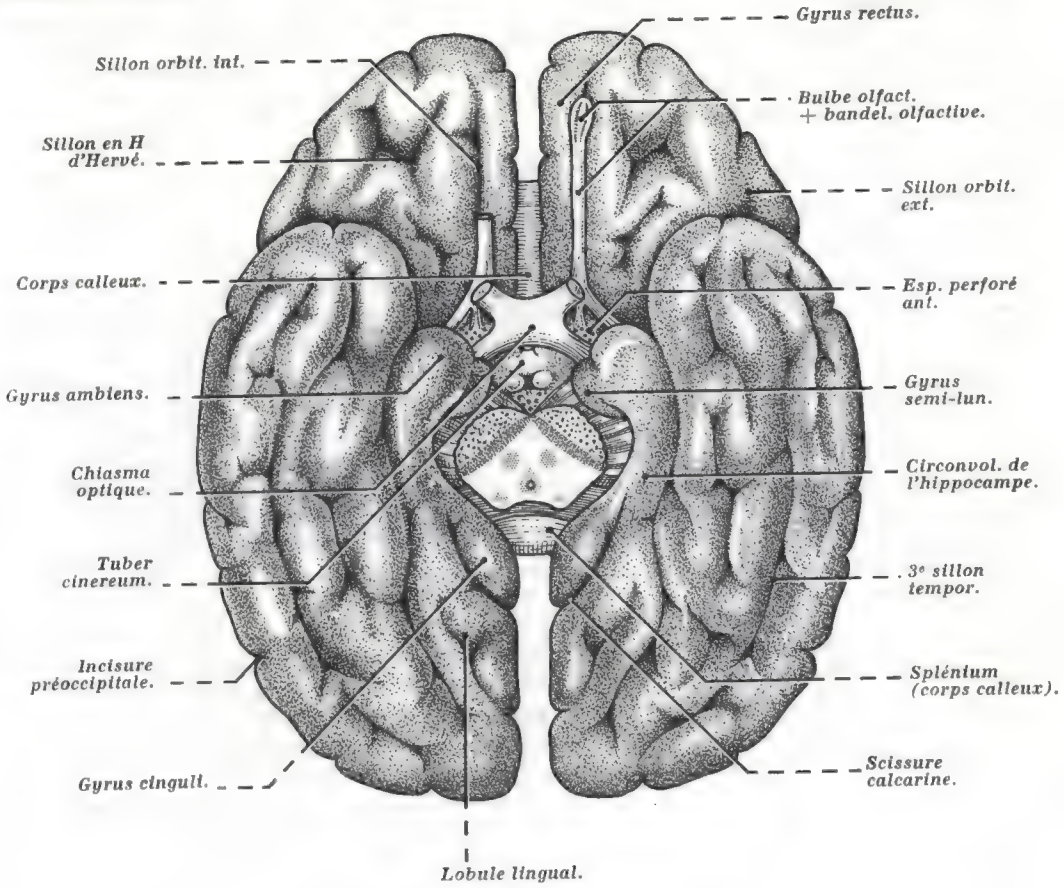

Fig. 120. — Face inférieure du cerveau.

L'extrémité antérieure du corps calleux ainsi que le bourrelet seront décrits avec cet organe et les autres formations seront pour la plupart étudiées avec la région infundibulo-tubérienne et le troisième ventricule avec lesquels elles présentent des rapports importants.

Chiasma optique. — Le *chiasma optique* est le résultat de l'entrecroisement des fibres nerveuses constitutives des nerfs optiques. Il présente l'aspect d'une lame blanchâtre aplatie disposée transversalement en forme d'X (voy. : fig. 120).

Ses dimensions sont de 1 cm 1/2 de long et d'un demi-centimètre de large.

Au niveau de ses parties latérales s'échappent de chaque branche de l'X deux cordons blanchâtres; en avant les nerfs optiques et en arrière les bandelettes optiques; ces dernières se dirigent obliquement en arrière, croisent les faces antérieure et latérale des pédoncules cérébraux et finalement elles bifurquent en *deux branches* pour aboutir : la *branche externe*, au *corps genouillé externe* et la *branche interne*, au *corps genouillé interne*.

Le chiasma optique est incliné en avant et en bas; il repose sur le versant antérieur de la tente hypophysaire; en conséquence, il ne répond pas, comme l'ont décrit certains anatomistes, à la gouttière optique du sphénoïde, mais son bord antérieur répond le plus souvent au tubercule de la *selle turcique (tuberculum sellæ)* (voy. : fig. 258).

En arrière, le chiasma optique entre en connexion avec le versant antérieur du *tuber cinereum*; en avant, il adhère par son bord antérieur à une très mince lame de couleur gris foncé, presque verticale, qui forme à ce niveau la paroi antérieure du troisième ventricule; c'est la *lamelle sus-optique* ou *lamina terminalis*; cette lamelle de forme triangulaire, à base inférieure et à sommet supérieur, se termine par un sommet effilé sur la face antérieure de la commissure blanche antérieure où elle forme la *lamelle rostrale (lamina rostralis)* ou *précommissurale* et à ce niveau elle atteint le bec du corps calleux (voy. : fig. 119 et 260).

La lamelle sus-optique est limitée de chaque côté par deux minces bandelettes blanchâtres improprement appelées *pédoncules du corps calleux.*

Espace perforé antérieur. — L'*espace perforé antérieur* est un petit espace de forme losangique à grand axe transversal, limité : *a) en dedans,* par le chiasma optique; *b) en avant,* par la bifurcation de la bandelette olfactive en ses *deux racines* blanches divergentes *externe* et *interne*; ces deux racines partent d'une saillie qui correspond à l'extrémité antérieure de l'espace; c'est le *trigone olfactif*; *c) en dehors,* par une crête saillante curviligne à convexité externe qui regarde la scissure de Sylvius; c'est le *pli falciforme de Broca* ou *limen insulæ*; *d)* et *en arrière,* par la bandelette optique (voy. : fig. 260).

L'espace perforé antérieur est sillonné par un tractus de substance blanche qui apparaît en relief et qui traverse obliquement la région : c'est la *bandelette diagonale de Foville* (1), dont les connexions et les relations avec les voies olfactives ont été bien mises en lumière par Broca, d'où le nom de *bandelette de Broca* que certains anatomistes lui donnent encore; c'est également pour cette raison que la région de l'espace perforé antérieur est désignée parfois sous le nom de *carrefour olfactif de Broca* (voy. : fig. 280). Cette bandelette va de l'angle interne à l'angle externe de l'espace perforé antérieur et par ce fait est à peu près parallèle à la bandelette optique et à la racine olfactive externe ; elle est intermédiaire entre le tractus de Lancisi et la cinquième circonvolution temporale.

La bandelette diagonale divise l'espace perforé antérieur en *deux régions : a)* l'une *antérieure, de couleur* grise, qui est particulièrement perforée en dehors; elle forme une légère voussure arrondie qui contourne en arrière le trigone olfactif, c'est la *pyramide* ou *substance grise de Soemmering*; au niveau de la partie moyenne de cette région aboutit la *racine grise* ou *racine moyenne* de la bandelette olfactive; celle-ci s'échappe du trigone olfactif dans l'angle de bifurcation des deux racines blanches externe et interne; très courte, disposée longitudinalement d'avant en arrière, elle se perd dans la substance grise de Soemmering; *b)* l'autre *postérieure (zone innominée)* est de coloration blanc grisâtre et perforée de nombreux orifices vasculaires dans toute son étendue; ces orifices sont d'autant plus volumineux qu'ils sont plus rapprochés du pli falciforme; ils livrent passage à des rameaux artériels des corps striés venus de l'origine de l'artère sylvienne (artères striées de Duret).

L'espace perforé antérieur est en grande partie caché par l'extrémité antérieure du lobe temporal; la circonvolution de l'hippocampe et l'uncus masquent la majeure partie de l'espace.

L'*artère carotide interne* se termine à ce niveau dans l'angle externe du chiasma optique où elle donne *quatre branches* : *en dehors,* c'est l'*artère sylvienne* qui croise transversalement la région de l'espace perforé antérieur avant d'atteindre la scissure de Sylvius; *en avant,* c'est l'*artère cérébrale antérieure* qui croise obliquement la partie antérieure

(1) Médecin neuropsychiatre français (1799-1874).

de l'espace perforé antérieur et qui sépare ce dernier de la terminaison du nerf optique; enfin *en arrière*, ce sont la *choroïdienne antérieure* et la *communicante postérieure* (voy. : fig. 216).

Losange opto-pédonculaire. — Le *losange opto-pédonculaire*, que nous avons déjà décrit avec l'étude des pédoncules cérébraux, est représenté par cet espace losangique de la face inférieure du cerveau compris entre : *en avant*, les deux bandelettes optiques, et, *en arrière*, l'écartement en V des deux pédoncules cérébraux *(espace interpédonculaire)*.

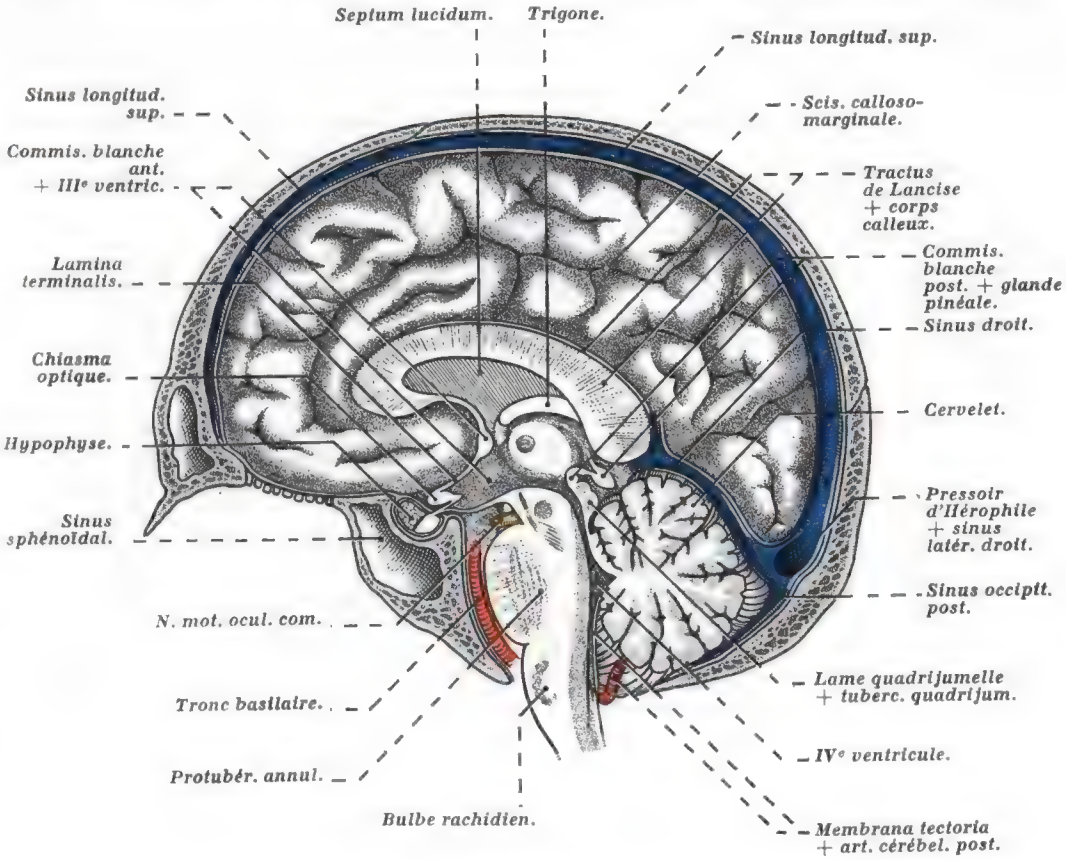

FIG. 121. — *Coupe médio-sagittale du crâne montrant la face interne de l'hémisphère cérébral et les rapports du tronc cérébral et du cervelet; segment droit de la coupe.*

Il comprend, d'arrière en avant : le *tuber cinereum* et la *tige pituitaire* reliant ce dernier à la glande pituitaire; les deux *tubercules mamillaires* et l'*espace triangulaire perforé postérieur*, formations en rapport avec le plancher du troisième ventricule (voy. : *Pédoncules cérébraux*) (voy. : fig. 67 et 120).

4° **Bord supérieur.** — Le *bord supérieur* ou *bord sagittal* représente la jonction de la face externe convexe et de la face interne plane de chaque hémisphère cérébral.

De courbure régulière à convexité dorsale, il répond dans toute son étendue à l'insertion de la faux du cerveau sur les deux lèvres de la gouttière sagittale du frontal et du pariétal *(sulcus sagittalis)* ainsi qu'au sinus longitudinal supérieur (voy. : fig. 121). De chaque

côté de ce sinus, la dure-mère présente de nombreuses *granulations de Pacchioni* et des *lacs sanguins (lacunes veineuses latérales)*.

5° **Bord externe.** — Le *bord externe* ou *bord inférieur* répond à l'union des deux faces externe et inférieure du cerveau. Convexe en dehors, il est interrompu par une *encoche* qui répond à l'union des deux parties de la face inférieure du cerveau et qui correspond à la petite aile du sphénoïde; c'est l'*encoche sylvienne*.

Dans sa partie temporo-occipitale, il présente deux versants d'inclinaison différente par rapport à l'empreinte pétreuse, si bien que le bord externe du cerveau présente trois portions : *a)* une *postérieure* ou *occipitale* située en arrière de l'empreinte pétreuse oblique en bas et en arrière; *b)* une *moyenne* ou *temporale* située en avant de l'empreinte pétreuse où le bord externe est oblique en bas et en avant; *c)* enfin une *troisième portion, antérieure*, à peu près horizontale située en avant de l'encoche sylvienne : c'est la *portion frontale*.

6° **Bord interne.** — Le *bord interne* répond à la jonction de la base du cerveau avec sa face interne.

En avant et en arrière, au niveau de la scissure interhémisphérique, ce bord interne est à peu près horizontal et rectiligne, parallèle à la ligne médiane; en revanche, à sa partie moyenne, en regard de l'isthme de l'encéphale qu'il encadre en arrière et sur les côtés, ce bord est échancré et présente un aspect curviligne à concavité interne.

Ce bord est en outre interrompu au niveau de l'espace perforé antérieur par l'encoche sylvienne (voy. : fig. 121 et 126).

7° **Extrémités ou pôles.** — Les *extrémités* de chaque hémisphère ont un aspect arrondi. Elles se trouvent situées au point de convergence des trois bords précités, où elles constituent les *pôles des hémisphères* que l'on distingue, par suite de leur situation, en *pôle antérieur* ou *frontal* et en *pôle postérieur* ou *occipital*.

Par analogie on donne le nom de *pôle temporal* ou *sphénoïdal* à l'extrémité antérieure du lobe temporal; celui-ci est situé dans l'étage moyen du crâne et en partie caché par la petite aile du sphénoïde.

Dans l'ensemble, les pôles des hémisphères cérébraux sont étagés d'avant en arrière et de haut en bas de la façon suivante : pôle frontal, pôle temporal, pôle occipital.

C'est au niveau des pôles que convergent les plis cérébraux, désignés sous le nom de *sillons*, que l'on rencontre sur les faces des hémisphères cérébraux.

SCISSURES DU CERVEAU

La surface extérieure du cerveau est parcourue par un certain nombre de saillies ou de replis séparés entre eux par des sillons qui donnent à l'écorce cérébrale un « *aspect plissé* » *(plis cérébraux)*. Cet aspect est du reste variable suivant les individus, et la surface de l'écorce cérébrale prend ainsi une importance plus considérable, hors de proportion avec les limites de la boîte osseuse crânienne. La *surface totale* du cerveau, en le supposant déplissé, serait équivalente à celle d'un carré de 45 centimètres de côté.

Les plis du cerveau ne sont pas non plus identiquement symétriques des deux côtés et cette *asymétrie* est généralement considérée comme un signe de supériorité dans l'échelle intellectuelle des individus.

On désigne sous les noms de :

1° **Scissures**, des sillons profonds réguliers, de situation constante et fixe et d'apparition précoce chez l'embryon; elles existent non seulement chez l'homme, mais chez tous les

primates (exemples : scissure de Sylvius, scissure de Rolando, scissure perpendiculaire interne ou fente simienne).

2° **Incisure,** une scissure très courte, disposée le plus souvent sous la forme d'une encoche ou d'une fossette (exemple : incisure préoccipitale).

3° **Sillons,** des plis secondaires, moins profonds que les scissures, disposés sous la forme de fentes, soit parallèlement, soit perpendiculairement aux scissures (exemples : sillon prérolandique, sillons orbitaires).

La *direction* et l'*obliquité* des sillons ou des scissures sont variables; certains sont disposés perpendiculairement au plan tangent de l'hémisphère : c'est le *type axial* (fig. 122 *A*); d'autres sont disposés plus ou moins obliquement de telle sorte qu'une des faces du sillon recouvre l'autre : c'est le *type operculé* (fig. 122 *B*); un exemple des plus typiques est celui de la scissure calloso-marginale (voyez plus loin).

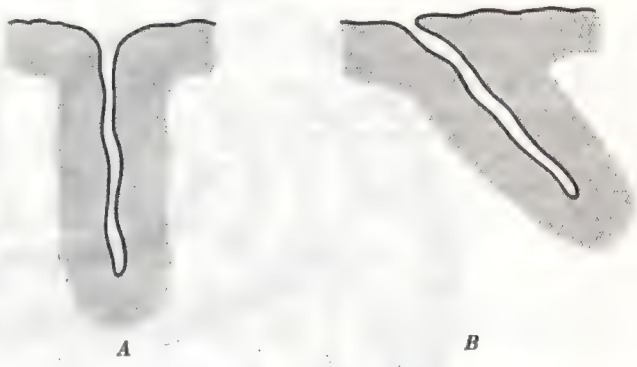

Fig. 122. — *Scissure ou sillon axial* (A) *et operculé* (B) (schématique).

4° **Lobes,** une partie de la surface d'un hémisphère limitée par des scissures.

5° **Circonvolutions** ou **gyri,** des plicatures de l'écorce cérébrale disposées le plus souvent sous la forme de saillies allongées et plus ou moins flexueuses entre deux sillons voisins.

L'étude des *circonvolutions cérébrales* a pris au cours de ces dernières années une importance très grande, du triple point de vue *histo-physiologique, anatomique* et *anthropologique*; car elles sont le siège de *centres corticaux* moteurs, sensitifs, sensoriels et psychiques, centres qui sont répartis topographiquement suivant une structure particulière de l'écorce cérébrale (voyez plus loin).

Les sillons ayant tendance à converger au niveau des pôles des hémisphères cérébraux, la partie avoisinante des pôles frontal, occipital et temporal de chaque circonvolution présente donc une étendue moindre que le reste de la circonvolution; on désigne de façon purement conventionnelle sous le nom de *tête* de la circonvolution cette partie rétrécie, et sous le nom de *pied* la partie la plus élargie; pour la face externe du cerveau le pied des circonvolutions est donc le segment qui se rapproche le plus des scissures de Rolando et de Sylvius.

Les circonvolutions cérébrales étant délimitées à la surface du cerveau par des scissures ou des sillons, il va sans dire qu'une partie seulement de ces circonvolutions est apparente de prime abord sur la surface de chaque hémisphère et qu'il faut écarter les lèvres des scissures ou des sillons pour apercevoir les parties cachées correspondantes aux faces en regard de deux circonvolutions adjacentes : cette partie des circonvolutions a reçu le nom de *crypto-gyri.*

Certaines circonvolutions, voire même certains lobes, sont entièrement cachées et non apparentes extérieurement (exemple : lobe de l'insula, *gyrus supra-callosus*).

La plupart des sillons, et aussi certaines scissures ont un trajet irrégulier, sinueux, festonné, souvent fortement incurvé, de telle sorte que les parties cachées des circonvolutions voisines s'interpénètrent alternativement et s'engrènent à la manière des engrenages de deux roues dentées en contact; on donne à ce type de circonvolution le nom

d' « *interlocking gyri* » (1); ils sont plus apparents, partant plus fréquents à la face externe du cerveau que partout ailleurs; les connexions entre les circonvolutions frontale et pariétale ascendantes représentent le plus souvent un exemple des plus nets d'*interlocking gyri* lorsque les genoux de la scissure de Rolando sont très prononcés (voy. : *Scissure de Rolando*).

6° **Lobules,** une circonvolution d'étendue réduite, mais bien délimitée (exemples : lobule du pli courbe, lobule paracentral).

7° **Plis de passage,** un segment de circonvolution qui occupe généralement une surface très restreinte et qui unit deux lobes ou deux circonvolutions entre elles; le pli de passage

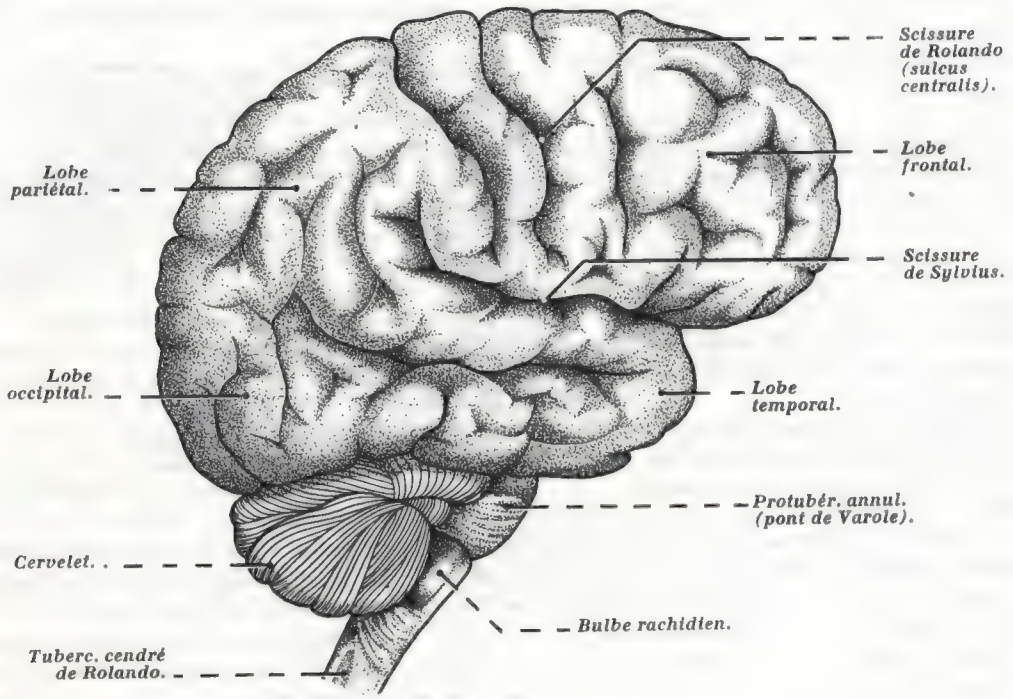

Fig. 123. — *Encéphale; vue latérale droite.*

est donc placé, soit entre deux scissures, soit entre une scissure et un sillon, soit enfin entre deux segments de la même scissure ou du même sillon qu'il segmente (exemple : pli de passage fronto-pariétal inférieur compris entre la scissure de Sylvius et la scissure de Rolando et que l'on désigne plus communément sous le nom d'*opercule rolandique*).

Les **scissures du cerveau** sont au nombre de *six*, à savoir : *a)* la *scissure de Sylvius*; *b)* la *scissure de Rolando*; *c)* la *scissure perpendiculaire* ou *pariéto-occipitale*; *d)* l'*incisure préoccipitale*; *e)* la *scissure sous-frontale* ou *calloso-marginale*; *f)* et la *scissure calcarine*; elles délimitent entre elles les *lobes du cerveau* (voy. : fig. 123).

(1) Circonvolutions engrenées.

I. — SCISSURE DE SYLVIUS

La *Scissure de Sylvius* est la plus importante et la plus profonde de toutes les scissures du cerveau humain; c'est aussi la plus anciennement connue; elle fut décrite pour la première fois au XVe siècle par François Le Boë dit Sylvius (1).

Elle est située à la fois sur la face inférieure et sur la face externe du cerveau.

Origine. — La scissure prend son origine à la base du cerveau près de la ligne médiane au niveau du versant externe de l'espace perforé antérieur; à cet endroit, la scissure de Sylvius est séparée de l'espace perforé antérieur et de la racine olfactive externe par une saillie dénommée *pli falciforme de Broca* ou *limen insulæ.*

Trajet et direction. — De là, elle se dirige obliquement en dehors en suivant un trajet curviligne à convexité antérieure; parvenue au niveau de la face externe, elle change de direction et se dirige obliquement en haut et en arrière où elle est inclinée à 15 degrés environ sur l'horizontale; puis, après un trajet de 7 à 8 centimètres sur la face externe du cerveau, elle se redresse et devient presque verticale (fig. 123 et 124).

Terminaison. — Elle se termine à la manière d'un éperon à la partie inférieure de la deuxième circonvolution pariétale, soit directement, soit après avoir subi une légère bifurcation. Sa terminaison est circonscrite par le *gyrus supra-marginalis.*

Longueur. — Sa longueur totale est d'environ 11 centimètres, dont 3 centimètres pour la partie inférieure transversale de la face inférieure du cerveau et 8 centimètres pour la partie supérieure oblique de la face externe.

Par suite de son changement de direction en croisant le bord externe du cerveau, la scissure de Sylvius présente deux portions qui sont : *a)* une *portion inférieure,* très courte, qui va du *limen insulæ* au pôle de l'insula; c'est la *vallée sylvienne*; *b)* et une *portion supérieure,* plus longue, légèrement arquée à concavité antéro-supérieure située à la face externe de l'hémisphère cérébral où la scissure de Sylvius est très profonde (3 à 4 centimètres en moyenne), de telle sorte qu'en écartant les lèvres de la scissure on aperçoit en profondeur une large excavation parcourue par des sillons à sens radiaire : c'est la *fosse sylvienne* au fond de laquelle se trouve le *lobe de l'insula.*

Prolongements de la scissure de Sylvius. — La scissure de Sylvius présente à la face externe du cerveau et du côté frontal, peu après son point de croisement avec le bord externe, *deux prolongements* très courts, dont la longueur n'excède pas 2 à 3 centimètres chacun et que l'on désigne respectivement par suite de leur situation et de leur direction sous les noms de *prolongement* ou de *branche antérieure* ou *horizontale* et de *prolongement ou de branche postérieure* ou *verticale* de la scissure de Sylvius (voy. : fig. 124).

a) La *branche antérieure* ou *horizontale* naît au niveau du pôle de l'insula; elle se dirige presque horizontalement en avant, séparant dans la troisième circonvolution frontale la tête du cap (voyez plus loin : *lobe frontal*).

b) La *branche postérieure* ou *verticale* est un peu plus courte que la précédente, elle se détache en arrière de cette dernière dessinant avec elle un V ou un U, elle se dirige à peu près verticalement, mais toujours légèrement inclinée en avant, elle sépare le pied du cap de la troisième circonvolution frontale (voy. : fig. 136).

---

(1) Le Boë est la déformation phonétique du nom français Dubois, Sylvius en latin. Anatomiste français né à Louvilly en 1478, mort à Paris en 1555, fut professeur de l'Université de Leyde.

II. — SCISSURE DE ROLANDO

La *Scissure de Rolando* (1) *(sulcus centralis)* (2) du nom de l'anatomiste italien qui l'a décrite en 1829 est située à la face externe de l'hémisphère cérébral, elle sépare le lobe frontal du lobe pariétal (voy. : fig. 123 et 124).

Obliquement dirigée de haut en bas et d'arrière en avant, elle présente une longueur d'environ neuf centimètres et, à sa partie moyenne, est située à peu près à égale

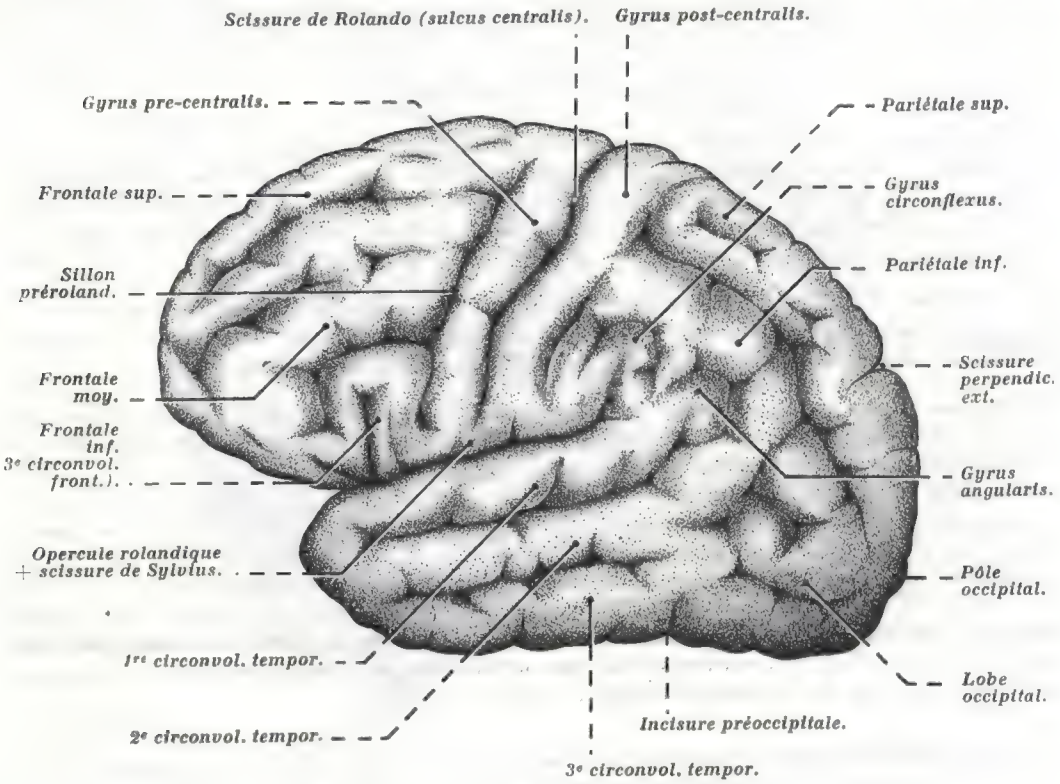

FIG. 124. — *Face externe de l'hémisphère cérébral gauche.*

distance des pôles occipital et frontal. Beaucoup moins profonde que la scissure de Sylvius, sa profondeur moyenne est d'environ deux centimètres.

Au niveau du bord sagittal, la scissure de Rolando fait avec le plan tangent à ce bord un angle aigu à sinus antérieur à peu près constant de 70 degrés environ; c'est *l'angle rolandique*, très utile pour le repérage de la scissure dans la chirurgie cranio-encéphalique.

Origine, trajet et terminaison. — Elle naît par une courte incisure sur la face interne de l'hémisphère un peu en arrière du milieu du bord sagittal, croise ainsi ce bord en déter-

(1) Anatomiste italien (1773-1831), fut professeur d'Anatomie à l'Université de Turin.

(2) Cette dénomination tient à ce que la scissure de Rolando occupe sur la face externe de l'hémisphère cérébral, la *partie centrale* ou *axiale* de cette face, séparant l'aire motrice en avant de l'aire sensitive en arrière.

minant à ce niveau une sorte d'encoche; c'est le *crochet de Rolando (crochet rolandique)*; puis se dirige obliquement en bas et en avant, et se termine toujours près de la scissure de Sylvius où un étroit pli de passage, appelé *pli de passage fronto-pariétal inférieur* ou *opercule rolandique*, la sépare de cette dernière (voy. : fig. 124 et 126).

Le trajet de la scissure de Rolando n'est pas rectiligne mais flexueux; on y distingue

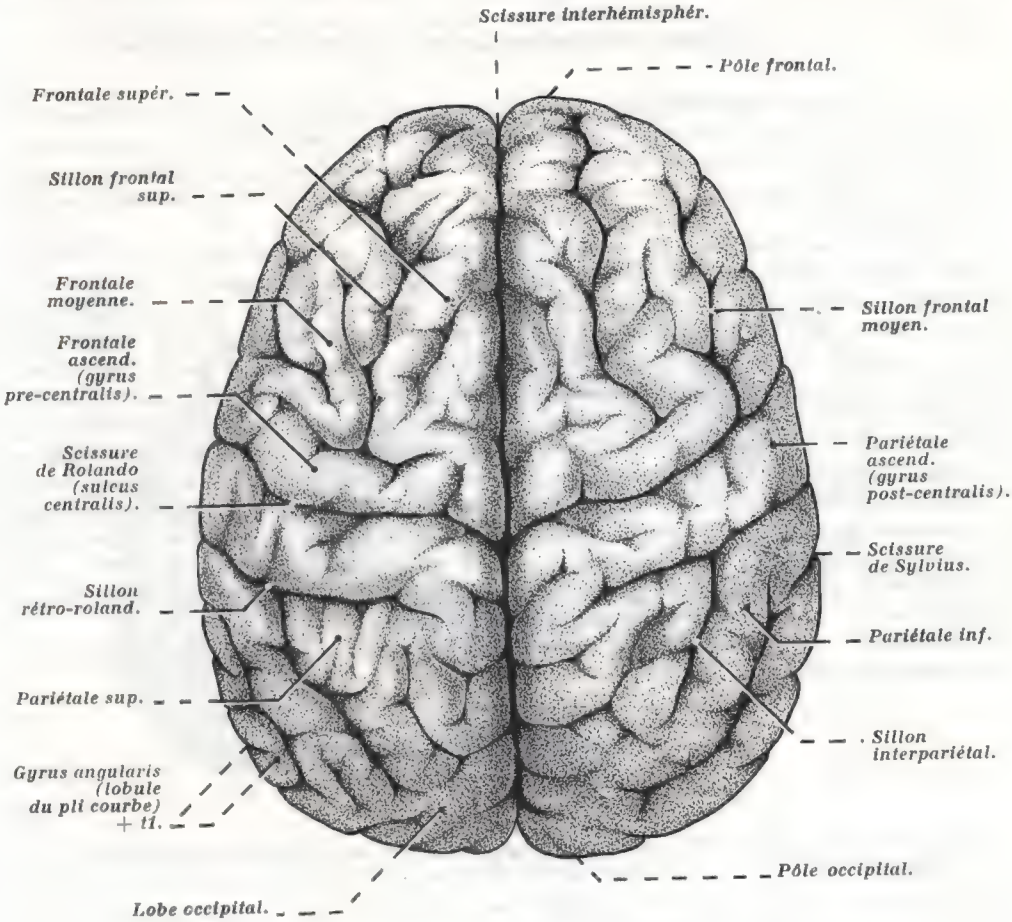

FIG. 125. — *Face supérieure du cerveau.*

en général *trois courbures* ou *genoux* dont les convexités sont respectivement placées en sens inverse, si bien que dans son ensemble elle présente l'aspect de deux S italiques très allongés placés bout à bout.

Ces *courbures* ou *genoux* sont de haut en bas : *a)* le *genou supérieur* placé très près du bord supérieur et dont la convexité antérieure est généralement très accentuée; *b)* le *genou moyen* à convexité postérieure; *c)* et enfin le *genou inférieur* à convexité antérieure qui est le moins apparent des trois.

La présence de genoux à la scissure de Rolando, et cela principalement lorsqu'ils sont très apparents, entraîne sur les circonvolutions voisines (frontale ascendante ou *gyrus pre-centralis* et pariétale ascendante ou *gyrus post-centralis*) une disposition particulière connue sous le nom d' « *interlocking gyri* » (voyez précédemment).

En avant et en arrière, la scissure de Rolando est longée par deux sillons disposés parallèlement à elle; ce sont les sillons *pré- et rétro-rolandiques (sulcus pre-centralis et sulcus post-centralis)* qui délimitent entre eux la *région rolandique,* centre cortical important puisqu'il représente l'*aire sensitivo-motrice.*

III. — SCISSURE PERPENDICULAIRE OU PARIÉTO-OCCIPITALE

La *scissure perpendiculaire,* ou *scissure pariéto-occipitale,* est située à la partie postérieure de l'hémisphère cérébral, où elle sépare les lobes pariétal et occipital.

Cette scissure est placée à cheval sur le bord sagittal où elle est disposée perpendiculairement au plan tangent à l'hémisphère au niveau de ce bord d'où son nom de *scissure perpendiculaire.*

Par suite de sa situation, elle occupe simultanément la face externe et la face interne de l'hémisphère; elle offre donc à considérer *deux parties* ou *branches* (voy. : fig. 124) :

a) l'une *externe,* très courte, appelée *scissure perpendiculaire externe* est réduite le plus souvent à une simple encoche de 3 à 4 centimètres de long située sur la face externe de l'hémisphère au voisinage de son bord supérieur; rarement elle coupe dans toute son étendue la face externe de l'hémisphère par une scissure continue; parfois aussi elle présente deux à trois tronçons séparés entre eux par les *plis de passage supérieur et inférieur de Gratiolet*; *b)* l'autre *interne,* plus longue et surtout beaucoup plus profonde que la précédente est appelée *scissure perpendiculaire interne*; elle est située sur la face interne de l'hémisphère où elle s'étend obliquement de haut en bas et d'arrière en avant depuis le bord sagittal jusqu'à la scissure calcarine où elle se termine un peu en arrière du bourrelet du corps calleux; elle dessine avec elle un Y couché (voy. : fig. 126); toujours très apparente et bien marquée, elle envoie parfois de petites incisures antérieures et postérieures sur les faces internes des lobes pariétal et occipital.

Cette scissure est très développée et très profonde chez les singes; on lui donne parfois le nom de *fente simienne.*

IV. — INCISURE PRÉOCCIPITALE

L'*Incisure préoccipitale* est toujours peu apparente et peu profonde, elle présente l'aspect d'une simple et courte encoche située sur le bord externe de l'hémisphère à la jonction des lobes temporal et occipital. Elle empiète sur les deux faces externe et inférieure de l'hémisphère et sa longueur est de 1 à 3 centimètres en moyenne; sur la face externe, elle semble être la continuité de la scissure perpendiculaire externe (voy. : fig. 124).

V. — SCISSURE SOUS-FRONTALE OU CALLOSO-MARGINALE

La *scissure sous-frontale* ou *calloso-marginale,* encore appelée *sulcus cinguli,* occupe la face interne de l'hémisphère où elle sépare le lobe frontal d'une part du lobe pariétal et du lobe du corps calleux d'autre part (voy. : fig. 126).

Elle prend son origine au-dessous du bec du corps calleux; elle contourne celui-ci, est parallèle à sa face supérieure pendant une grande partie de son trajet, puis elle se termine en arrière du crochet de Rolando en plein lobe pariétal et sur sa face externe en croisant le bord sagittal de l'hémisphère où elle détermine une petite encoche (voy. : fig. 126).

Dans son ensemble, elle présente un trajet irrégulier discontinu, en forme d'S italique couché; aussi peut-on lui distinguer *trois parties* ou *segments* qui sont : 1° un *segment antérieur,* court, oblique en haut et en avant situé au-dessous et en avant du corps calleux; à ce segment il faut ajouter l'*incisure arquée* qui continue en bas la scissure calloso-marginale; cette incisure est située au niveau de l'origine du *sulcus cinguli* au-dessous du bec du corps calleux; c'est une petite incisure très courte à convexité postérieure qui sépare la partie antéro-inférieure du lobe du corps calleux de la circonvolution frontale interne (voy. : fig. 126); 2° un *segment moyen,* horizontal où la scissure est parallèle

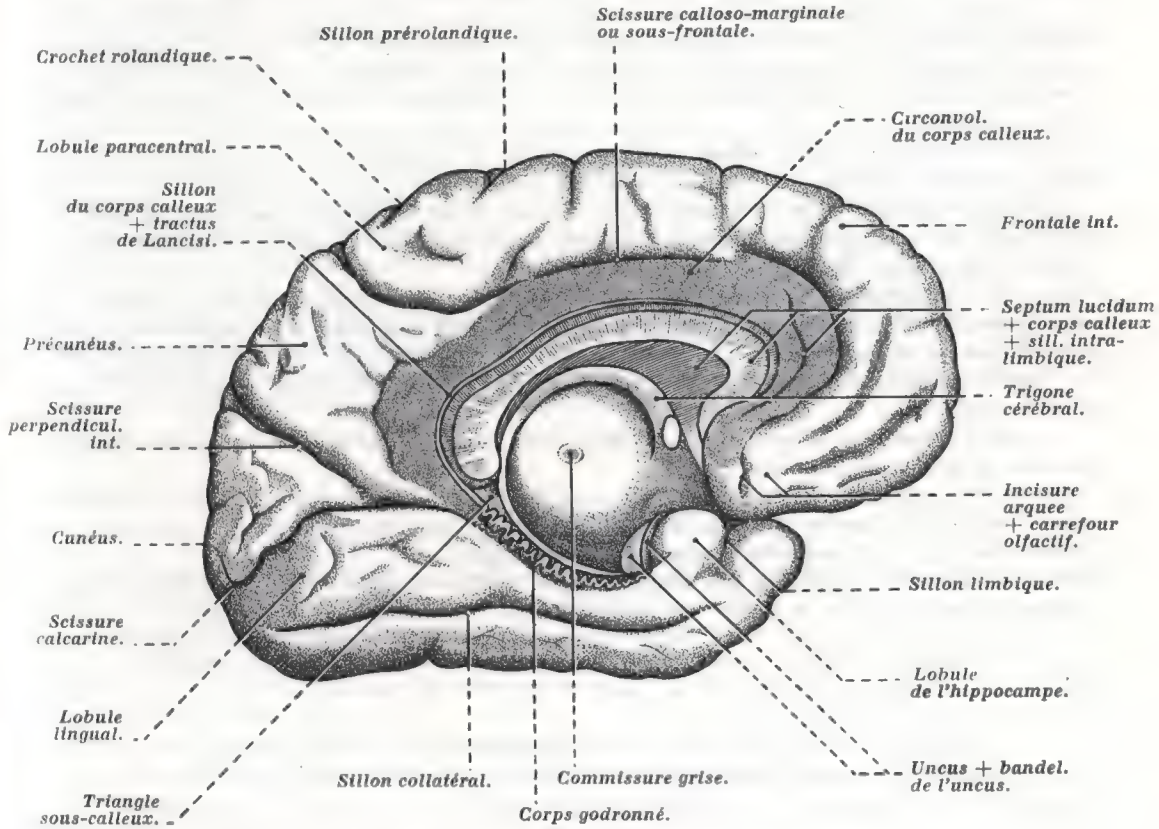

FIG. 126. — *Face interne de l'hémisphère cérébral gauche.*

à la face supérieure du corps calleux; 3° enfin un *segment postérieur,* circulaire, *ascendant,* dont la concavité antérieure et supérieure embrasse le lobule paracentral; ce segment est irrégulier et richement festonné *(scissure festonnée de Pozzi)* par suite de l'existence à ce niveau de nombreuses crénelures qui partent de la scissure calloso-marginale et qui pénètrent les lobes voisins. Entre chacun de ces segments se trouvent les *plis de passage fronto-limbiques antérieur et postérieur.*

Au niveau de la face interne de l'hémisphère, la scissure sous-frontale n'est pas disposée normalement à la surface de l'écorce cérébrale, comme le sont la plupart des autres scissures; elle est au contraire inclinée suivant un plan oblique en bas et en dehors de telle sorte que le fond de la scissure est toujours plus rapproché du corps calleux que son entrée.

VI. — SCISSURE CALCARINE

La *Scissure calcarine* est parmi toutes les scissures, la seule qui n'empiète pas sur deux faces de l'hémisphère; elle occupe la partie postérieure de la face interne de l'hémisphère, où elle traverse en diagonale le lobe occipital; elle sépare le lobe occipital du lobe pariétal, et, en avant du lobe occipital au niveau de son extrémité antérieure, elle sépare la circonvolution de l'hippocampe du lobe du corps calleux (voy. : fig. 126).

La scissure calcarine est légèrement flexueuse; elle naît en arrière très près du bord sagittal et un peu en avant du pôle occipital par une encoche en forme de T couché; la portion verticale très courte (barre horizontale du T), toujours moins profonde que le reste de la scissure, mérite le nom de *sillon rétro-calcarinien*; de cette origine, elle se porte obliquement en haut et en avant, puis elle change de direction au point où elle rencontre la scissure perpendiculaire interne; elle s'infléchit et se dirige alors en avant et en bas pour se terminer au-dessous du bourrelet du corps calleux (voy. : fig. 126).

Au niveau de son extrémité antérieure se trouve *le pli de passage temporo-limbique de Broca* qui fait communiquer la circonvolution du corps calleux avec la circonvolution de l'hippocampe (voy. : fig. 126).

Dans son ensemble, la scissure calcarine présente la forme d'un « *accent circonflexe* »; aussi présente-t-elle *deux parties* distinctes, de direction opposée, dont l'union est située immédiatement au-dessous de la scissure perpendiculaire interne; ces deux parties sont :

a) l'une *postérieure* ou *infra-cunéenne* située au-dessous du cunéus (voyez plus loin : *Lobe occipital*);

b) l'autre *antérieure* ou *précunéenne* qui semble continuer la scissure occipitale interne en avant de l'arête du cunéus.

La scissure calcarine est très profonde; elle détermine dans la corne occipitale du ventricule latéral une saillie arrondie appelée *calcar* ou *ergot de Morand*, d'où son nom de scissure calcarine (du mot latin *calcar* qui signifie *ergot*).

C'est autour de la scissure calcarine, et plus particulièrement dans sa portion infra-cunéenne, que se trouve le *centre de la vision* (voy. : *Voies optiques*).

LOBES DU CERVEAU. CIRCONVOLUTIONS CÉRÉBRALES

Les scissures qui occupent les faces des hémisphères cérébraux et que nous venons de décrire délimitent entre elles des territoires auxquels on donne le nom de *lobes*.

Les *lobes du cerveau* sont au nombre de *six* sur chaque hémisphère, ce sont : *a)* le *lobe frontal*; *b)* le *lobe pariétal*; *c)* le *lobe occipital*; *d)* le *lobe temporal*; *e)* le *lobe du corps calleux*; *f)* et le *lobe de l'insula*.

Pour être complet, il faudrait ajouter à ces lobes : *a)* un *lobe olfactif* qui comprend : le bulbe olfactif, la bandelette olfactive et ses racines, car ces formations affectées au *rhinencéphale* représentent tant anatomiquement qu'embryologiquement un véritable lobe cérébral; nous les décrirons au chapitre des Voies olfactives (voy. : *Voies olfactives*); *b)* et un *lobe rétinien* qui comprend la rétine, le nerf optique, le chiasma optique et la bandelette optique; ces formations appartiennent à l'*ophtalmencéphale (lobe visuel)*; elles seront décrites au chapitre des Voies optiques (voy. : *Voies optiques*).

Cette division du cerveau en lobes repose à la fois sur l'Anatomie comparée et sur l'Embryologie; mais elle ne correspond pas à une entité anatomique, car ce ne sont que des formes dans l'aspect extérieur du cerveau dont la raison d'être nous échappe; pas plus

qu'ils ne sont une entité anatomique, les lobes ne représentent pas une valeur fonctionnelle propre, puisque certains centres sont à cheval sur plusieurs lobes.

Sur chaque lobe, des *sillons* plus ou moins apparents délimitent entre eux des *circonvolutions*.

LOI DE BAILLARGER. — Les circonvolutions cérébrales sont le résultat du *plissement* de l'écorce cérébrale (cortex) qui augmente de ce fait la surface de celle-ci.

Le *plissement cortical* est une attribution des êtres supérieurs et la conséquence du développement de l'intelligence.

Dans l'*évolution ontogénique* et *phylogénique* des êtres vivants, le plissement cortical est en fonction d'une loi géométrique bien mise en évidence par Baillarger d'après les rapports qui existent entre le *volume* de la boîte crânienne, partant du cerveau, et la *surface* de celui-ci.

En géométrie on démontre en effet par un simple rapport que *les volumes des corps réguliers croissent proportionnellement aux cubes des diamètres et leurs surfaces proportionnellement aux carrés des diamètres*; ainsi donc en opposant l'homme aux petits animaux ou aux animaux de taille moyenne, *pour que la surface développée de son cerveau s'accroisse en proportion de son volume ou de celui de sa boîte crânienne, il faut que la plicature cérébrale y soit poussée à l'extrême,* ou suivant l'expression de Nageotte, il faut que la surface du cerveau se plisse pour que l'écorce garde chez les grands animaux la même proportion que chez les petits.

Nous étudierons successivement sur chaque lobe, les *sillons* et les *circonvolutions cérébrales* et cela sur les *trois faces* de l'hémisphère.

I. — LOBE FRONTAL

Le *lobe frontal* (1) est situé à la partie antérieure de l'hémisphère cérébral et en occupe les trois faces.

Il est limité : *a)* sur sa *face externe,* en arrière, par la scissure de Rolando et en bas, par la scissure de Sylvius; *b)* sur sa *face inférieure,* où il constitue le *lobe orbitaire* en raison de ses connexions avec la voûte de l'orbite, par la partie horizontale de la scissure de Sylvius ou vallée sylvienne; *c)* et sur sa *face interne,* par la scissure sous-frontale qui le sépare du corps calleux (voy. : fig. 126 et 128).

Le lobe frontal comprend *quatre circonvolutions* qui sont : *a)* la *circonvolution frontale ascendante*; *b)* la *première circonvolution frontale*; *c)* la *deuxième circonvolution frontale*; *d)* et la *troisième circonvolution frontale* (voy. : fig. 127).

1° Circonvolution frontale ascendante (Fa). — La *frontale ascendante* ou *circonvolution prérolandique (gyrus precentralis)* occupe à la face externe du cerveau toute la hauteur du lobe frontal; elle est située en avant de la scissure de Rolando dont elle reproduit sensiblement les mêmes sinuosités.

En avant, elle est limitée par le *sillon prérolandique* ou *sulcus precentralis* parallèle à la scissure de Rolando et quelquefois divisé par un pli de passage en deux sillons qui sont les *sillons prérolandiques supérieur* et *inférieur*; le premier de ces sillons se continue parfois sur la face interne de l'hémisphère comme le crochet de Rolando.

En bas *(pied),* elle se termine au niveau de la scissure de Sylvius et communique avec la pariétale ascendante par le pli de passage fronto-pariétal inférieur ou *opercule rolandique.*

---

(1) Article à consulter : J. LHERMITTE : Le lobe frontal. *Encéphale,* 1929, n° 1, p. 87.

En haut *(tête)*, elle atteint le bord supérieur de l'hémisphère et se continue sur la face médiale par le *lobule paracentral.*

Lobule paracentral. — Le *lobule paracentral,* situé sur la face interne de l'hémisphère, est représenté par un petit territoire quadrilatère de la frontale ascendante. Il est limité : *a) en avant,* par le sillon prérolandique et par le sillon paracentral ou incisure préovalaire de Broca qui le sépare de la frontale interne; *b) en bas* et *en arrière,* par la scissure sous-frontale ou calloso-marginale (voy. : fig. 126).

Près du bord sagittal, il confine à la pariétale ascendante et présente, à ce niveau en arrière du crochet de Rolando, le pli de passage fronto-pariétal supérieur.

En avant, il se continue par la frontale interne et, topographiquement, il pourrait être considéré comme représentant la partie postérieure de cette circonvolution.

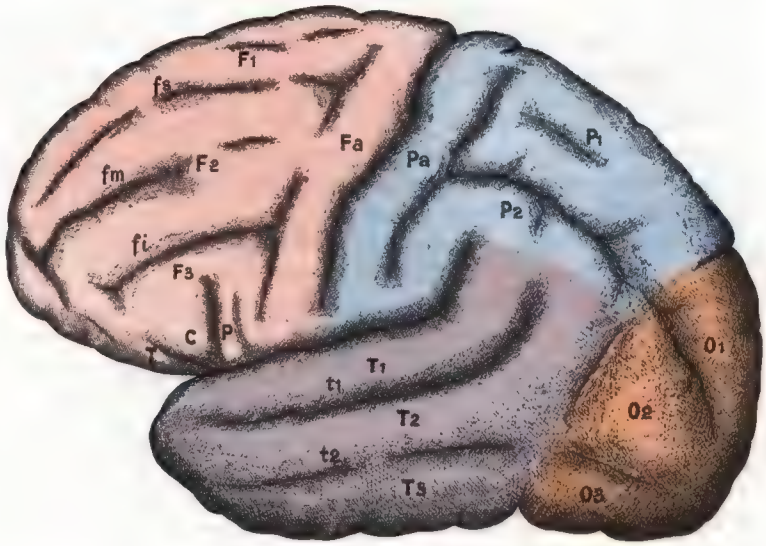

Fig. 127.
Lobes et circonvolutions de la face externe de l'hémisphère cérébral gauche.
En rose, lobe frontal; *en bleu,* lobe pariétal; *en orangé,* lobe occipital; *en violet,* lobe temporal.

2° **Première circonvolution frontale (F1).** — La *première circonvolution frontale* occupe les trois faces de l'hémisphère, elle comprend ainsi *trois parties* qui se réunissent au niveau du pôle frontal :

a) la *partie externe* occupe la convexité du cerveau; c'est la *frontale supérieure*; *b)* la *partie inférieure* répond au *lobe orbitaire*; *c)* et la *partie interne* est représentée par la *frontale interne.*

a) La *frontale supérieure* est étalée transversalement à la face externe de l'hémisphère. Elle naît, en arrière, au niveau du sillon prérolandique supérieur qui la sépare de la frontale ascendante, par *deux racines* : l'une, supérieure, vient du bord sagittal de l'hémisphère; l'autre, inférieure, beaucoup moins importante, est un pli de passage entre F1 et F2 en avant du sillon prérolandique supérieur (voy. : fig. 127).

Elle est limitée : en haut, par le bord supérieur de l'hémisphère; en bas, par un sillon parallèle à ce bord; c'est le *premier sillon frontal* ou *sillon frontal supérieur.*

b) La *partie orbitaire de la première circonvolution frontale* située à la face inférieure de l'hémisphère est constituée par le *gyrus rectus* : il est compris entre le bord interne en dedans et le sillon orbitaire interne ou sillon olfactif en dehors; ce dernier est constitué par un petit sillon parallèle au bord interne qui s'étend sur toute la longueur du lobe orbitaire; la bandelette et le bulbe olfactif occupent ce sillon; son extrémité postérieure

élargie en une petite fossette triangulaire présente à la partie centrale de cette dernière une saillie arrondie appelée *tubercule olfactif* (voy. : fig. 128 et 280).

Les dimensions transversales du *gyrus rectus* et partant l'étendue de la circonvolution sont très variables; elles dépendent de la situation et de l'obliquité du sillon orbitaire interne; lorsque ce sillon est très oblique, et c'est le cas le plus fréquent, le *gyrus rectus diminue* progressivement de largeur d'arrière en avant et chez le fœtus (jusqu'à cinq mois) il est si étroit qu'il est à peu près inexistant.

c) La frontale interne est située à la face interne de l'hémisphère. Elle est limitée, par la scissure sous-frontale ou calloso-marginale en bas, qui la sépare du lobe du corps calleux, par le bord sagittal de l'hémisphère en haut, et par le sillon prérolandique et le sillon paracentral ou incisure préolivaire en arrière (voy. : fig. 126).

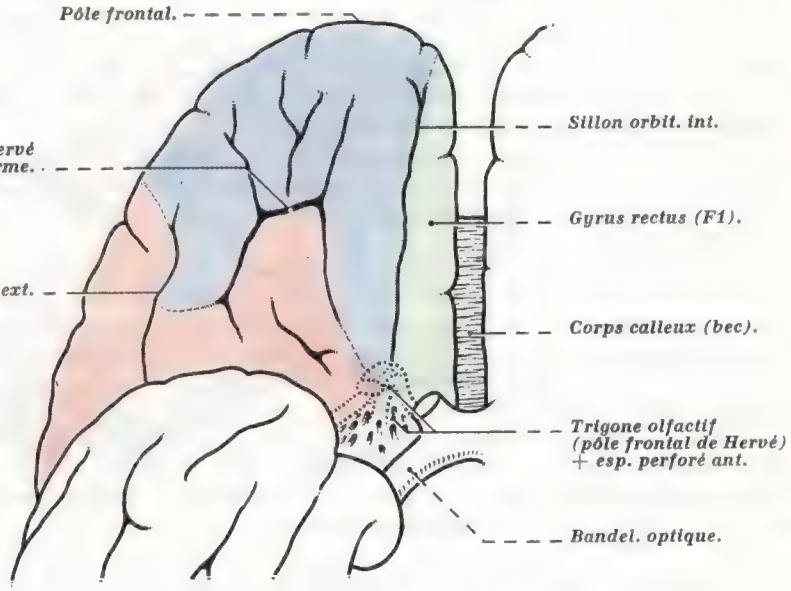

FIG. 128.
Circonvolutions de la face inférieure du lobe frontal.
En vert, F1 (gyrus rectus); *en bleu*, F2; *en rose*, F3.

Cette circonvolution va en augmentant de hauteur d'arrière en avant; dans sa partie postérieure, elle présente quelques sillons verticaux disposés perpendiculairement à la scissure calloso-marginale; en revanche, à sa partie inférieure, elle laisse apparaître des sillons qui sont pour la plupart parallèles au *gyrus cinguli*; ce sont : le sillon métopique de Brissaud (1) et le sillon sus-orbitaire ou sillon rostal d'Eberstaller (voy. : fig. 126).

La frontale interne présente trois plis de passage, à savoir : α) deux plis sont situés entre les segments de la scissure calloso-marginale *(plis de passage fronto-limbiques antérieur* et *postérieur)*; β) et un *pli de passage fronto-limbique inférieur* situé au niveau de l'extrémité antérieure et inférieure du lobe du corps calleux; à ce niveau se trouve toujours un petit sillon profond qui semble continuer en bas la scissure calloso-marginale : c'est l'*incisure arquée*; c'est aussi une région de transition entre le lobe limbique de Broca et le lobe frontal, région à laquelle on donne le nom de *carrefour olfactif de Broca* (voy. : fig. 126).

3° **Deuxième circonvolution frontale ou frontale moyenne (F2).** — La *deuxième circonvolution frontale* ou *frontale moyenne* est située entre la première circonvolution

(1) Médecin neurologue français, fut professeur à la Faculté de Médecine de Paris (1852-1909).

frontale et la deuxième où elle occupe les faces externe et orbitaire du lobe frontal; elle comprend *deux parties* : *a)* l'une *externe*; *b)* l'autre *inférieure* ou *orbitaire* (voy. : fig. 127 et 128).

a) La *partie externe* est la plus large de toutes les circonvolutions du lobe frontal; elle occupe la face externe de l'hémisphère; elle est limitée en haut, par le sillon frontal supérieur et en bas, par un sillon analogue qui lui est parallèle : c'est le *sillon frontal inférieur* ou *deuxième sillon frontal*; en arrière, le pied de la frontale moyenne apparaît au niveau du sillon prérolandique qui quelquefois se prolonge même sur elle par un court sillon antérieur, par l'intermédiaire de deux racines; l'une, supérieure, vient de la frontale ascendante en passant entre les deux sillons prérolandiques; l'autre, inférieure, vient du pied de la troisième circonvolution frontale.

La frontale moyenne présente dans sa partie postérieure (pied), de nombreux petits sillons flexueux et dans sa partie antérieure (tête) un sillon intermédiaire entre les sillons frontaux supérieur et inférieur qui se dirige vers le pôle frontal : c'est le *sillon frontal moyen*; celui-ci se bifurque le plus souvent en deux branches à son extrémité antérieure en constituant le *sillon fronto-marginal de Wernicke*, situé à la limite du lobe orbitaire et de la face externe du lobe frontal.

On donne le nom de *lobe préfrontal (aire préfrontale)*, à toute la partie externe des circonvolutions frontales supérieure et moyenne située en avant du pied de ces circonvolutions; cette partie représente approximativement les deux tiers de la face externe du lobe frontal.

b) La *partie orbitaire* est large; elle est située à la face inférieure de l'hémisphère et elle est comprise entre le sillon orbitaire interne en dedans et le sillon orbitaire externe en dehors; ce dernier est un sillon très court qui dessine généralement à la face inférieure du lobe frontal un trajet en S italique à branches très allongées, intermédiaire entre la deuxième et la troisième circonvolution frontale; sa limite postérieure est située au niveau de la portion transversale du sillon en H de Hervé.

Le *sillon en H de Hervé* ou *sillon cruciforme*, est un sillon toujours bien marqué sur le cerveau humain; situé à la face inférieure du lobe orbitaire, il est compris entre les deux sillons orbitaires interne et externe, très irrégulier comme aspect; il présente souvent aussi la forme d'un X ou celle d'un K (voy. : fig. 128).

4° ***Troisième circonvolution frontale ou circonvolution de Broca (F3)*** (1). — Du nom de l'auteur qui en 1861 y découvrit le *centre du langage articulé*, la troisième circonvolution frontale occupe comme les deux précédentes la face externe et la face inférieure du lobe frontal et de ce fait on peut lui considérer *deux parties* : *a)* l'une *externe*; *b)* l'autre *inférieure* ou *orbitaire*.

a) La **partie externe** est encore désignée sous le nom de *frontale inférieure*; elle est comprise entre le deuxième sillon frontal en haut, la scissure de Sylvius en bas et le sillon prérolandique en arrière.

Elle comprend *trois parties* qui interceptent entre elles les branches ascendante et horizontale de la scissure de Sylvius; ce sont en allant d'arrière en avant : le *pied*, le *cap* et la *tête* (voy. : fig. 124).

α) Le **Pied** ou *segment operculaire (pars opercularis)*, de forme quadrangulaire, allongé verticalement, est situé en arrière de la branche verticale de la scissure de Sylvius (voy. : fig. 127).

Il est souvent traversé par un sillon appelé *sillon diagonal d'Eberstaller* qui divise le pied de la troisième circonvolution frontale en deux parties triangulaires opposées; l'une

(1) Célèbre anthropologiste et chirurgien français (1824-1880).

antérieure, c'est la portion ascendante de F3; l'autre postérieure, c'est la portion basilaire de F3.

Le pied de F3 est une des circonvolutions qui apparaît le plus tardivement sur le cortex.

β) Le **Cap** de forme triangulaire *(pars triangularis)* est compris entre les deux branches ascendante et horizontale de la scissure de Sylvius.

Le deuxième sillon frontal envoie parfois un petit sillon dans le cap; c'est *l'incisure du cap* qui donne à ce dernier un aspect en forme de V (voy. : fig. 124 et 129).

γ) La **Tête** correspond à la partie située au-dessous et en avant de la branche horizontale de la scissure de Sylvius; elle se continue sans ligne de démarcation bien nette avec la partie orbitaire de la troisième circonvolution frontale d'où sa dénomination très justifiée de *pars orbitalis.*

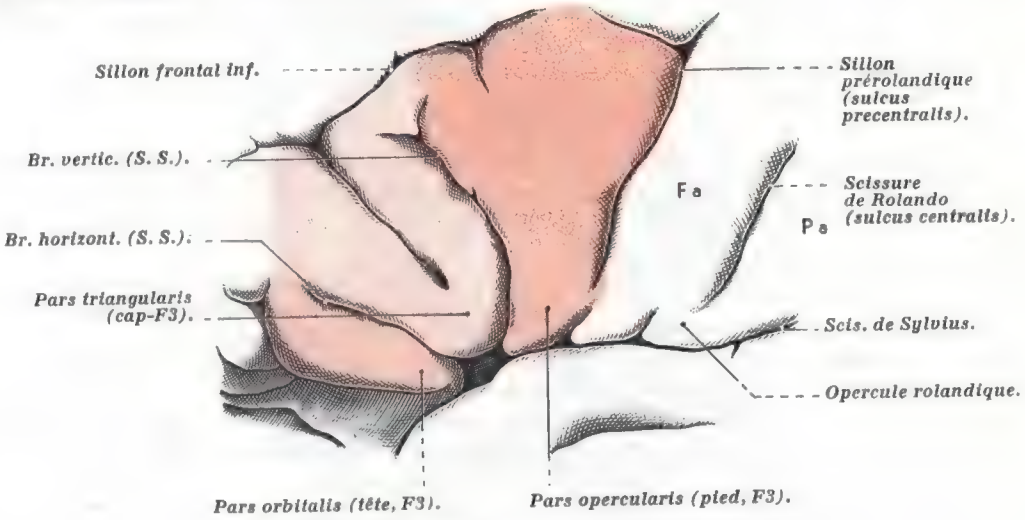

FIG. 129. — *Troisième circonvolution frontale gauche.*
Fa, frontale ascendante ou *gyrus precentralis*;
Pa, pariétale ascendante ou *gyrus post-centralis.*

La *pars opercularis* et la *pars triangularis* recouvrent la majeure partie du lobe de l'insula (voy. : fig. 129).

La troisième circonvolution frontale présente de petits plis de passage avec le lobe de l'insula et plus particulièrement avec l'insula antérieur; ces plis désignés sous le nom de *plis marginaux* sont généralement cachés et ne s'observent qu'en écartant les lèvres de la scissure de Sylvius.

b) La **partie inférieure** ou **orbitaire** est formée de *deux segments* : α) l'un *externe* est compris entre le sillon orbitaire externe et le bord externe de l'hémisphère; β) l'autre *postérieur,* presque lisse, est situé en arrière de la branche horizontale du sillon en H de Hervé; c'est à cette région que l'on donne le nom de *désert olfactif de Broca* (voy. : fig. 128).

Toute la face inférieure du lobe frontal constitue le *lobe orbitaire* et les trois circonvolutions frontales (première, deuxième et troisième) convergent en un même point désigné sous le nom de *pôle frontal de Hervé*; ce dernier, bien différent du *pôle frontal anatomique,* se trouve situé à la partie postérieure du *gyrus rectus,* un peu en arrière de l'espace perforé antérieur au niveau de la racine interne de la bandelette olfactive (voy. : fig. 128 et 280).

II. — LOBE PARIÉTAL

Le *lobe pariétal* est situé à la partie moyenne et supérieure de l'hémisphère; il correspond au pariétal et lui est sous-jacent; mais cet os dépasse en tous sens le territoire cortical du lobe pariétal. Il occupe les faces externe et interne de l'hémisphère (voy. : fig. 127).

Il est limité : *a)* sur *la face externe,* par la scissure de Rolando en avant qui le sépare du lobe frontal, par la scissure de Sylvius en bas qui le sépare du lobe temporal, et par la scissure perpendiculaire externe en arrière qui le sépare du lobe occipital; *b)* sur *la face interne,* par la scissure sous-frontale en avant qui le sépare du lobule paracentral, par le sillon sous-pariétal en bas qui le sépare de la circonvolution du corps calleux *(gyrus cinguli),* et par la scissure perpendiculaire interne (scissure pariéto-occipitale) en arrière qui le sépare du lobe occipital (cuneus) (voy. : fig. 126).

Le lobe pariétal présente *trois circonvolutions* qui sont : 1° la *pariétale ascendante*; 2° la *première pariétale*; 3° et la *deuxième pariétale.*

1° ***Pariétale ascendante (Pa).*** — La *pariétale ascendante* ou *circonvolution rétro-rolandique (gyrus post-centralis)* présente la même disposition que la frontale ascendante par rapport à la scissure de Rolando : aussi offre-t-elle de grandes analogies avec cette dernière (voy. : fig. 127).

Elle est située en arrière de la scissure de Rolando et se trouve séparée des deux autres circonvolutions pariétales de la face externe du cerveau par un sillon appelé *sillon rétro-rolandique* ou *sulcus postcentralis* parallèle à la scissure de Rolando.

Au niveau de son bord antérieur (bord rolandique), elle est fréquemment coupée par deux ou trois petites incisures qui s'échappent du *sulcus centralis.*

En bas, le pied de la pariétale ascendante est limité par la scissure de Sylvius et présente le pli de passage fronto-pariétal inférieur ou opercule rolandique situé entre la partie inférieure de la scissure de Rolando et la scissure de Sylvius.

En haut, la pariétale ascendante déborde légèrement sur la face interne de l'hémisphère en passant par-dessus le bord sagittal; c'est à ce niveau qu'est situé le pli de passage fronto-pariétal supérieur entre le crochet de Rolando et l'origine de la scissure sous-frontale (voy. : fig. 126).

2° ***Première circonvolution pariétale (P1).*** — La *première circonvolution pariétale* est à cheval sur les faces externe et interne de l'hémisphère; elle comprend *deux parties* : *a)* l'une *externe, b)* l'autre *interne.*

a) La **partie externe** ou **pariétale supérieure** est située en arrière du sillon rétro-rolandique; elle est comprise entre le bord sagittal de l'hémisphère et le sillon interpariétal.

Le *sillon interpariétal* est un sillon bien apparent qui se branche à la partie moyenne du sillon rétro-rolandique; à trajet curviligne et à convexité supérieure, il est à peu près parallèle au bord sagittal et se continue le plus souvent en arrière sans ligne de démarcation nette par le premier sillon occipital.

Le sillon rétro-rolandique et le sillon interpariétal présentent la forme d'un T couché (⊢) à la face externe du lobe pariétal (voy. : fig. 127).

La pariétale supérieure communique presque toujours par un pli de passage avec la pariétale ascendante au voisinage du bord sagittal, car le sillon rétro-rolandique n'atteint que très rarement ce bord; elle communique également avec la première circonvolution occipitale par le *pli de passage pariéto-occipital supérieur.*

b) La **partie interne** est constituée par la *pariétale interne* que l'on désigne encore sous les noms de *lobule quadrilatère* ou de *pré-cuneus* (voy. : fig. 126).

De forme quadrangulaire cette circonvolution présente de nombreux sillons qui séparent de petits territoires corticaux d'aspect mamelonné : aussi le lobule quadrilatère représente-t-il une des parties les plus plissées de l'hémisphère.

Elle est limitée en avant, par la scissure sous-frontale qui la sépare du lobule paracentral; en arrière, par la scissure perpendiculaire interne qui la sépare du lobe occipital et en bas, par un sillon généralement très irrégulier et souvent peu apparent : c'est le *sillon sous-pariétal* qui la sépare du lobe du corps calleux; ce sillon est fréquemment

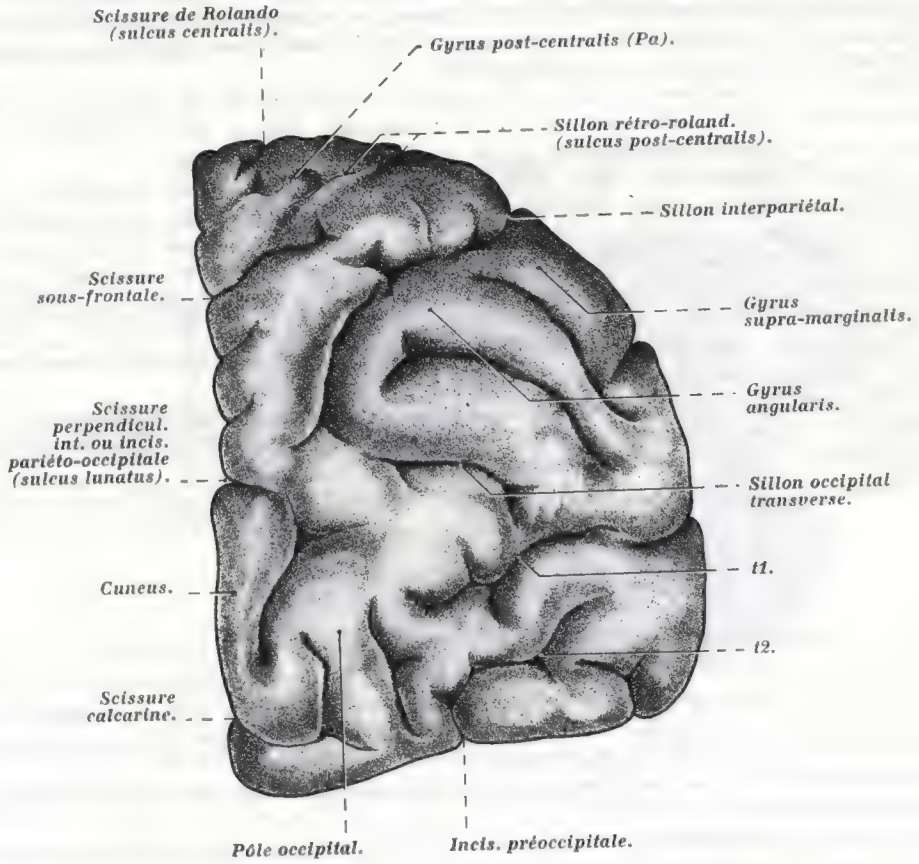

FIG. 130. — *Vue postérieure de l'hémisphère cérébral droit.*

divisé en deux parties, de telle sorte que la partie de l'hémisphère interceptée constitue un *pli de passage pariéto-limbique.*

Assez souvent, le lobule quadrilatère est sillonné par un sillon oblique : le *sillon pariétal transverse de Brissaud.*

3° **Deuxième circonvolution pariétale (P2).** — La *deuxième circonvolution pariétale* ou *pariétale inférieure* présente un aspect circulaire qui circonscrit l'extrémité de la scissure de Sylvius et du sillon parallèle (premier sillon temporal) (voy. : fig. 127).

Elle est située au-dessous du sillon interpariétal, en arrière du sillon rétro-rolandique, en avant du *sillon occipital antérieur (sillon occipital de Meynert)*, petit sillon très inconstant, généralement peu développé, intermédiaire entre les lobes temporal et occipital et qui

apparaît compris entre l'incisure préoccipitale et la scissure perpendiculaire externe (voy. : fig. 127).

Nous distinguerons à la pariétale inférieure *trois parties qui sont suivant leur situation* : *a) inférieure, b) moyenne, c)* et *postérieure.*

a) La *partie inférieure,* ou *pied de la pariétale inférieure,* correspond à la zone comprise entre le sillon rétro-rolandique et la scissure de Sylvius dont la branche principale se relève à ce niveau; elle communique toujours avec le pied de la pariétale ascendante au-dessous du sillon rétro-rolandique qui n'atteint pas la scissure de Sylvius.

b) La *partie moyenne* est représentée par le *lobule marginal de Gratiolet* (1) *(gyrus marginalis* ou *gyrus cicumflexus)*; elle correspond à toute la zone située à cheval sur l'extrémité de la scissure de Sylvius (voy. : fig. 124 et 127).

Ce lobule présente souvent un sillon oblique qui se continue sur la première circonvolution temporale; c'est le *sillon intermédiaire de Jensen*; d'autre part, il présente avec la première circonvolution temporale le *pli de passage pariéto-temporal.*

c) La *partie postérieure* ou *lobule du pli courbe de Gratiolet (lobule angulaire* ou *gyrus angularis)* représente la zone corticale à cheval sur l'extrémité du sillon parallèle; ce lobule présente dans son ensemble l'aspect d'un renflement disposé en forme d'U renversé (∩) qui contourne le sillon parallèle, d'où le nom de *pli courbe* que l'on donne à ce territoire cérébral et dont l'importance fonctionnelle et physiologique est grande, car c'est à ce niveau que se termine l'artère sylvienne (voy.: fig. 124 et 127).

Le lobule du pli courbe se continue de chaque côté du sillon parallèle avec les première et deuxième circonvolutions temporales.

On donne le nom de *zone de Wernicke* (2) au territoire de la face externe du cerveau qui englobe le *gyrus supra-marginalis,* le lobule du pli courbe et la partie postérieure des première et deuxième circonvolutions temporales.

III. — LOBE OCCIPITAL

Le *lobe occipital* est le plus petit lobe de chaque hémisphère; il est situé à la partie postérieure du cerveau et sa face inférieure repose sur la tente du cervelet (voy. : fig. 121).

Le lobe occipital présente la forme d'une pyramide triangulaire dont le sommet répond au pôle occipital; les deux pôles occipitaux correspondent de chaque côté et sur le versant endocrânien à la partie latérale de l'inion.

Par suite de sa forme, on peut considérer au lobe occipital *trois faces* que l'on distingue en : *externe, inférieure* et *interne.*

La *face externe* est limitée, en haut par la scissure perpendiculaire externe qui forme une encoche sur le bord sagittal de l'hémisphère, en bas, par l'incisure préoccipitale; entre ces deux formations, la limite antérieure du lobe occipital est assez mal définie; elle correspond le plus souvent à un sillon compris entre les deux scissures précitées et appelé *sillon occipital antérieur* ou *sillon préoccipital de Meynert* (voy.: fig. 124 et 127).

Cette face présente de multiples plis de passage avec les lobes temporal et pariétal.

La *face inférieure* se continue sans ligne de démarcation bien nette avec la face inférieure du lobe temporal; la limite entre les deux lobes correspond à l'empreinte pétreuse déterminée par le bord supérieur du rocher (voy. : fig. 120).

La *face interne,* d'aspect triangulaire, est limitée en haut par le lobe du corps calleux et par le lobule quadrilatère dont elle est séparée par la scissure perpendiculaire interne, en

(1) Naturaliste et anatomiste français, fut chargé d'un enseignement au Muséum d'Histoire naturelle et à la Sorbonne (1815-1862).

(2) Médecin neurologue allemand de la deuxième moitié du XIXe siècle; fut professeur de clinique neurologique et psychiatrique à l'Université de Breslau.

bas, par le sillon collatéral et en avant, par une ligne conventionnelle verticale, menée par la partie déclive du bourrelet du corps calleux (voy. : fig. 126 et 131).

Le lobe occipital présente *six circonvolutions* que l'on numérote de haut en bas et de dehors en dedans en commençant par la face externe et le bord sagittal de l'hémisphère. Les trois premières circonvolutions sont situées sur la face externe du cerveau et sont généralement assez mal différenciées; la quatrième circonvolution occipitale occupe la face inférieure du lobe occipital et forme avec la quatrième circonvolution temporale un lobe unique et allongé qui s'étend du pôle occipital au pôle temporal : c'est le *lobule fusiforme de Huschke*; la cinquième circonvolution occipitale est située à cheval sur les deux faces inférieure et interne de l'hémisphère; la sixième circonvolution ou *cuneus* est située sur la face interne de l'hémisphère; elle est séparée de la précédente par la scissure calcarine (voy. : fig. 126 et 131).

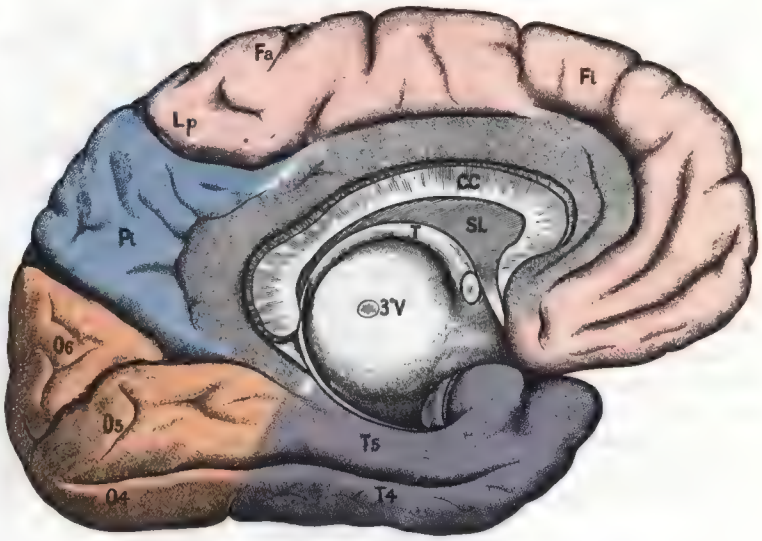

FIG. 131.
Lobes et circonvolutions de la face interne de l'hémisphère cérébral gauche.
En rose, lobe frontal; *en bleu*, lobe pariétal; *en orangé*, lobe occipital; *en violet*, lobe temporal; *en grisé*, circonvolution du corps calleux.

1° Première circonvolution occipitale (O1). — La *première circonvolution occipitale*, ou *circonvolution occipitale supérieure*, est située au-dessous du bord sagittal de l'hémisphère et disposée parallèlement à ce bord; elle semble continuer la pariétale supérieure; elle présente toujours avec cette circonvolution un pli de passage des plus nets : c'est le *pli de passage pariéto-occipital supérieur*.

Elle est limitée : en haut et en arrière, par le bord supérieur de l'hémisphère; en bas, par le premier sillon occipital ou sillon occipital supérieur qui, comme nous l'avons vu précédemment, n'est que la prolongation en arrière du sillon interpariétal, sillon qui la sépare de la deuxième circonvolution occipitale; et en avant, par la scissure perpendiculaire externe (voy. : fig. 124 et 127).

2° Deuxième circonvolution occipitale (O2). — La *deuxième circonvolution occipitale*, ou *circonvolution occipitale moyenne*, présente une forme triangulaire à base antérieure; elle est située à la partie moyenne de la face externe du lobe occipital.

Elle est limitée : en avant, par le sillon occipital antérieur qui la sépare des lobes temporal et pariétal; en bas, par le deuxième sillon occipital ou sillon occipital inférieur; et en haut, par le sillon occipital supérieur.

Les deux sillons occipitaux supérieur et inférieur ont tendance à se rapprocher l'un de l'autre à mesure qu'on les envisage plus près du pôle occipital (voy. : fig. 124 et 127).

Cette circonvolution présente avec le lobule du pli courbe un pli de passage assez bien différencié : c'est le *pli de passage pariéto-occipital inférieur.*

3° ***Troisième circonvolution occipitale (O3).*** — La *troisième circonvolution occipitale, ou circonvolution occipitale inférieure,* est comprise entre le bord externe de l'hémisphère où se trouve un petit sillon, inconstant, appelé troisième sillon occipital, et le sillon occipital inférieur; en avant, elle s'arrête à l'incisure préoccipitale et commence au-dessus de cette dernière par un large pli, le *pli de passage temporo-occipital,* qui la fait communiquer avec la troisième circonvolution temporale (voy. : fig. 124).

4° ***Quatrième circonvolution occipitale (O4).*** — La *quatrième circonvolution occipitale* occupe la face inférieure du lobe occipital; elle présente une forme triangulaire à base antérieure. Elle est limitée : en dehors, par le troisième sillon occipital lorsqu'il existe ou mieux par le bord externe de l'hémisphère; en dedans, par le quatrième sillon occipital qui se continue en avant par le quatrième sillon temporal pour constituer le sillon collatéral (voy. : fig. 126 et 131).

Sa limite antérieure est purement conventionnelle; elle est représentée par une ligne transversale passant par l'incisure pré-occipitale; elle se continue en avant par la quatrième circonvolution temporale et la réunion de ces deux circonvolutions constitue le *lobule fusiforme de Huschke* (voy. : fig. 131).

5° ***Cinquième circonvolution occipitale (O5).*** — La *cinquième circonvolution occipitale* est située en partie sur la face inférieure (deux tiers environ) et en partie sur la face interne (un tiers environ) de l'hémisphère.

Large à sa partie moyenne, très rétrécie à ses extrémités, on lui donne le nom de *lobule lingual (lobulus lingualis).* Elle est très nettement limitée en haut par la scissure calcarine et en bas, par le sillon collatéral; elle communique largement en avant, où sa limite est toute conventionnelle (verticale menée par le bourrelet du corps calleux), avec la cinquième circonvolution temporale ou circonvolution de l'hippocampe par le *pli de passage occipito-hippocampique* (voy. : fig. 126 et 131).

6° ***Sixième circonvolution occipitale (O6).*** — La *sixième circonvolution occipitale,* ou *cuneus,* est située sur la face interne du lobe occipital; de forme triangulaire, elle apparaît comme encastrée à la manière d'un coin (d'où son nom) entre le lobule quadrilatère (pre-cuneus) et le lobule lingual (voy. : fig. 126).

Le *cuneus* (1) est limité : *a) en haut,* par la scissure perpendiculaire interne; *b) en bas,* par la scissure calcarine; *c)* et *en arrière,* par la partie postérieure verticale du bord sagittal de l'hémisphère qui le sépare de la première circonvolution occipitale.

Rappelons que la *scissure calcarine* est une scissure profonde en forme d'accent circonflexe, située sur la face interne du lobe occipital. Elle présente *deux parties,* l'une *postérieure, infra-cunéenne,* l'autre *antérieure, précunéenne,* et c'est autour de la partie infra-cunéenne que se place l'*aire visuelle* ou *centre cortical de la vision*; au-dessus et au-dessous de cette aire se trouvent deux sillons parallèles à la scissure calcarine qui sont les *sillons limitants supérieur* ou *dorsal* et *inférieur* ou *ventral,* situés respectivement sur le cuneus et sur le lobule lingual; ces deux sillons délimitent approximativement l'*aire visuelle corticale* (voy. : fig. 153).

La surface du cuneus n'est pas régulière et, bien souvent, elle apparaît découpée par de petits sillons; souvent aussi elle communique avec le pré-cuneus ou avec le lobe du corps calleux par un pli de passage très court situé entre la scissure perpendiculaire interne et

(1) De *cuneus,* coin.

la scissure calcarine lorsque ces deux scissures ne se rencontrent pas; c'est le *pli de passage cunéo-limbique* (voy. : fig. 134).

La partie comprise entre le pôle occipital et le sillon rétro-calcarien constitue le *lobule extrême d'Ecker (lobulus extremus)* et c'est généralement sur ce petit lobule que se trouve situé le *pli polaire de Broca* qui représente la continuation en bas et en arrière du sillon rétro-calcarinien.

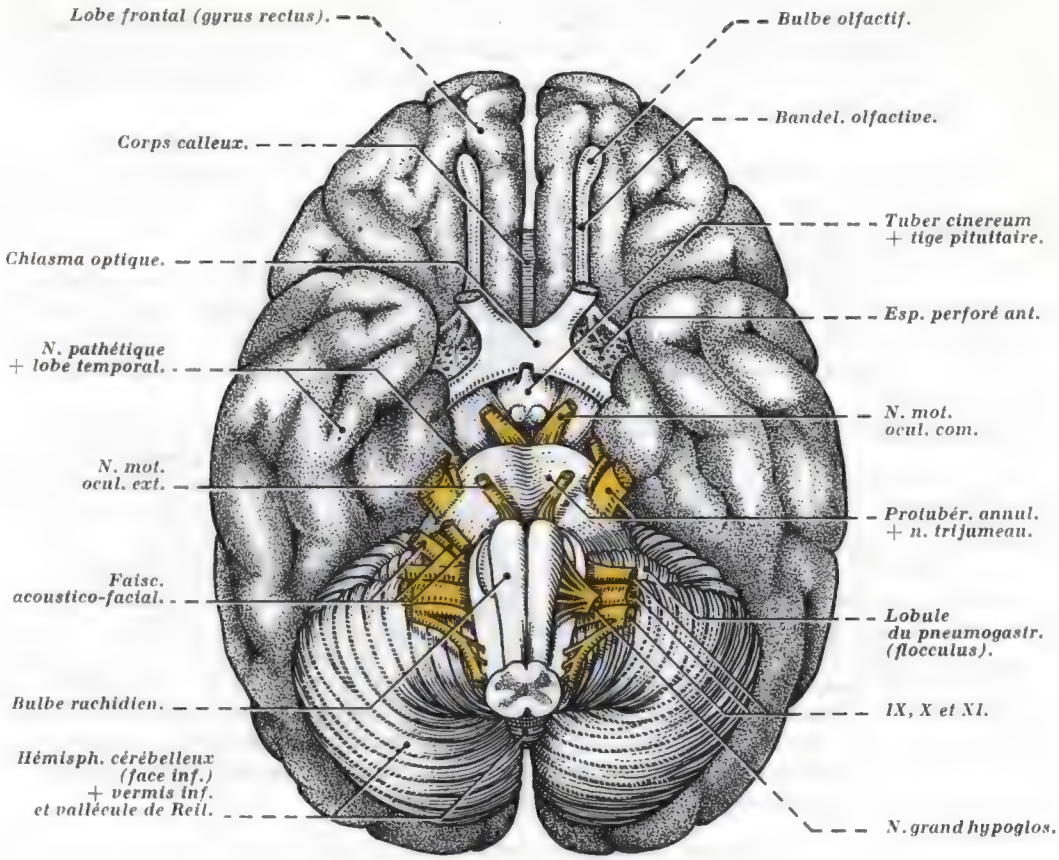

FIG. 132. — *Face inférieure de l'encéphale.*

IV. — LOBE TEMPORAL

Le *lobe temporal* (1) occupe dans la boîte crânienne la fosse moyenne ou temporo-sphénoïdale; c'est le plus bas de tous les lobes du cerveau.

Il occupe les trois faces de l'hémisphère et il est limité sur la face externe, en haut, par la scissure de Sylvius qui le sépare des lobes frontal et pariétal et en arrière, par le sillon occipital antérieur et l'incisure préoccipitale qui le séparent du lobe occipital (voy. : fig. 124).

(1) Article à consulter : BARCIA GOYANÈS : L'anatomie du lobe temporal. *Revue d'Oto-neuro-ophtalmologie*, 1950, n° 2.

Sur ses faces inférieure et interne, il est mal délimité en arrière et communique sans ligne de démarcation nette avec le lobe occipital et le lobe du corps calleux.

Son extrémité antérieure arrondie se détache au-dessus et un peu en avant de la portion transversale de la scissure de Sylvius en constituant le *pôle temporal*; celui-ci est régulier, uniforme et non plissé, et aucun des sillons du lobe temporal ne l'atteint; il est représenté par la première circonvolution temporale en dehors et par la quatrième circonvolution temporale en bas et en dedans (voy. : fig. 124 et 126).

Le lobe temporal présente *cinq circonvolutions* qui sont, comme les circonvolutions occipitales, numérotées de la face externe vers la face interne de haut en bas, puis de dehors en dedans. Les trois premières circonvolutions sont localisées à la face externe du lobe, les autres sont situées sur sa face inféro-interne.

1° ***Première circonvolution temporale (T1).*** — La *première circonvolution temporale,* ou *circonvolution temporale supérieure,* borde la scissure de Sylvius qu'elle suit dans toute son étendue, en se plaçant au-dessous d'elle; elle s'étend depuis le pôle temporal jusqu'au lobule marginal de Gratiolet.

Cette circonvolution est grêle, peu flexueuse; elle présente l'aspect d'une bande allongée aussi large en haut qu'en bas, dont la limite inférieure est représentée par le *premier sillon temporal* ou *sillon temporal supérieur* désigné encore sous le nom de *sillon parallèle* du fait qu'il est parallèle à la scissure de Sylvius dans toute l'étendue de son trajet.

2° ***Deuxième circonvolution temporale (T2).*** — La *deuxième circonvolution temporale,* ou *circonvolution temporale moyenne,* est située au-dessous de la précédente et elle présente sensiblement le même aspect. Elle s'étend depuis le pôle frontal jusqu'au lobule du pli courbe; elle est comprise entre le sillon parallèle en haut et le *deuxième sillon temporal* ou *sillon temporal moyen* en bas (voy. : fig. 124).

Le *deuxième sillon temporal* est souvent divisé en deux ou trois tronçons et se continue en arrière par le deuxième sillon occipital.

Beaucoup plus flexueuse que la précédente, elle est aussi plus large qu'elle.

Les première et deuxième circonvolutions temporales présentent la forme d'un V renversé à branches très ouvertes; elles possèdent ainsi chacune *deux segments* : un *inférieur,* légèrement oblique en haut et en arrière, et l'autre *supérieur* ascendant; au niveau de la partie supérieure de ce segment ascendant, les deux circonvolutions présentent des plis de passage avec la pariétale inférieure, ainsi qu'avec la deuxième circonvolution occipitale, que nous avons déjà signalés (voyez précédemment).

3° ***Troisième circonvolution temporale (T3).*** — La *troisième circonvolution temporale,* ou *circonvolution temporale inférieure,* occupe à la face externe de l'hémisphère, la partie la plus basse du lobe temporal (voy. : fig. 124).

Elle est limitée : en arrière, par l'incisure préoccipitale et elle présente à ce niveau un pli de passage relativement large avec la troisième circonvolution occipitale qui la continue en arrière; en haut, par le deuxième sillon temporal; et en bas, par le *troisième sillon temporal* ou *sillon temporal inférieur,* sillon inconstant et discontinu qui est situé sur le bord ou sur la face inférieure du lobe temporal (voy. : fig. 120).

4° ***Quatrième circonvolution temporale (T4).*** — La *quatrième circonvolution temporale* est située à la face inférieure de l'hémisphère; elle s'étend du pôle frontal jusqu'à l'empreinte pétreuse où elle ne présente aucun sillon qui la sépare de la quatrième circonvolution occipitale.

Cette circonvolution est peu étendue en avant, sa largeur va en augmentant d'avant en arrière, puis elle se continue avec la quatrième circonvolution occipitale pour constituer le *lobule fusiforme de Huschke,* ainsi désigné en raison de son aspect large à la partie moyenne et étroit à ses deux extrémités (voy. : fig. 126 et 131).

En dehors, elle est mal délimitée par le sillon temporal inférieur; en revanche, elle est nettement délimitée en dedans par le *quatrième sillon temporal* ou *sillon collatéral*; toujours très apparent et très profond, ce sillon fait saillie sur la corne temporale du ventricule latéral en déterminant l'*éminence collatérale de Meckel* ou *cuissart de Malacarne* (voy. : fig. 133).

5° **Cinquième circonvolution temporale (T5).** — La *cinquième circonvolution temporale, ou circonvolution de l'hippocampe* est ainsi désignée parce qu'elle correspond à la *corne d'Ammon* ou *grand hippocampe*; elle est située sur le versant inféro-interne du lobe temporal (voy. : fig. 120 et 133).

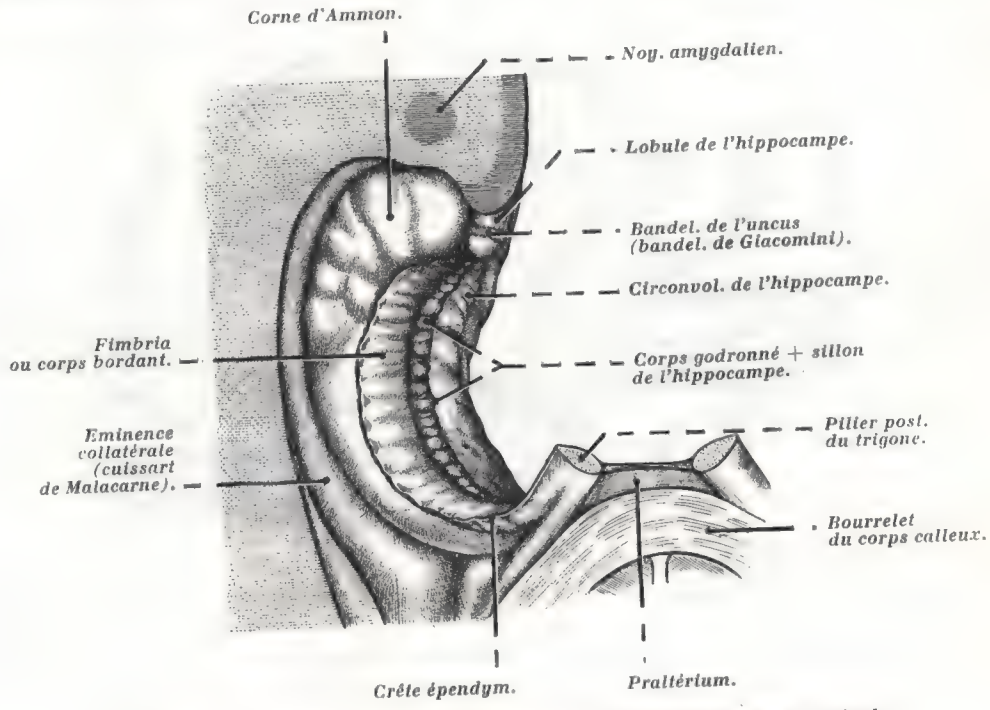

Fig. 133. — *Plancher du prolongement sphénoïdal du ventricule latéral, montrant la corne d'Ammon, la fimbria, le corps godronné et la circonvolution de l'hippocampe; côté gauche.*

Elle est assez étroite à sa partie moyenne, mais elle s'élargit à ses deux extrémités.

Ses limites sont : *en avant*, le *sillon limbique de Broca* ou *incisure temporale de Schwalbe*, sorte d'encoche qui la sépare du pôle temporal; *en arrière*, la cinquième circonvolution temporale est mal délimitée; elle s'élargit et se continue sans aucune démarcation bien nette par *deux racines* entre lesquelles se trouve l'extrémité antérieure de la scissure calcarine : *a)* l'une, la *racine supérieure*, grêle, se continue par le lobe du corps calleux en constituant le *pli de passage temporo-limbique de Broca*; *b)* l'autre, la *racine inférieure*, plus volumineuse, se perd sur le lobule lingual; *en bas*, c'est le quatrième sillon temporal ou sillon collatéral qui la sépare du lobule fusiforme; *en haut*, elle correspond non pas à la fente cérébrale de Bichat, comme on a coutume de le dire, mais au *sillon de l'hippocampe (fissura hippocampi)* (voy. : fig. 126 et 133).

Sillon de l'hippocampe. — Le *sillon de l'hippocampe,* ou *sillon arqué* ou *cinquième sillon temporal,* est situé un peu au-dessus du quatrième sillon temporal et disposé parallèlement à celui-ci, il sépare la cinquième circonvolution temporale du corps godronné; dans son ensemble, il est curviligne avec une légère concavité interne.

Extérieurement, il est peu profond en apparence et on ne voit que l'entrée du sillon; mais en réalité, comme on peut s'en rendre compte sur des coupes frontales du lobe temporal, ce sillon est très profond et ses lèvres sont soudées; c'est lui qui détermine dans

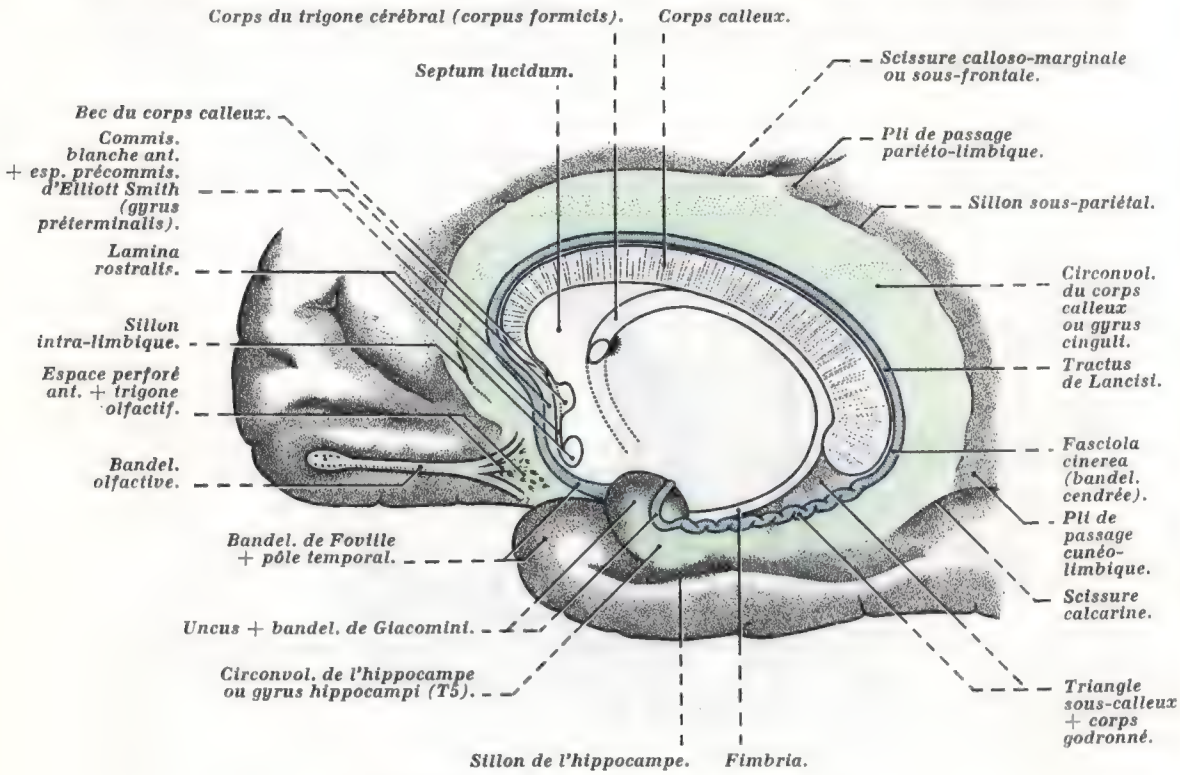

Fig. 134. — *Lobe limbique et rhinencéphale.*

le plancher de la corne temporale du ventricule latéral, la saillie de la *corne d'Ammon,* et embryologiquement, il représente la partie la plus basse du sillon d'Ammon du cerveau embryonnaire (voy. : fig. 208).

Dans ses deux tiers postérieurs, la circonvolution de l'hippocampe présente superficiellement un mince réseau blanc grisâtre, véritable mélange de substance grise et de substance blanche que l'on désigne plus communément sous le nom de *substance réticulée d'Arnold* (voy. : fig. 144).

Corne d'Ammon. — La *corne d'Ammon* ou *grand hippocampe* représente une saillie arrondie mais bosselée de substance blanche sous le plancher de la corne sphénoïdale du ventricule latéral; elle est l'*expression ventriculaire du sillon de l'hippocampe* (voy. : fig. 133 et 134).

Plus volumineuse à son extrémité antérieure qu'à son extrémité postérieure, elle s'étend depuis l'uncus en avant jusqu'au pilier postérieur du trigone et à l'ergot de Morand en arrière, et, dans son ensemble, elle décrit une courbure à concavité interne et supérieure.

Au niveau du plancher du ventricule la corne d'Ammon est constituée par une nappe de substance blanche appelée *alveus*, elle est même recouverte par la membrane épendymaire (voy. : *Constitution et structure de la corne d'Ammon et du corps godronné*) (voy. : fig. 144).

Uncus. — En avant, le sillon de l'hippocampe se continue sur la face interne de l'extrémité antérieure de la cinquième circonvolution temporale par un petit sillon horizontal qui diminue de profondeur à mesure qu'il se porte en avant; on donne à cette portion du sillon de l'hippocampe, le nom de *sillon de l'uncus*. Ce dernier divise la partie antérieure de la cinquième circonvolution en *deux parties* : *a)* l'une, sous-jacente au sillon de l'uncus et au sillon de l'hippocampe, correspond à la *circonvolution de l'hippocampe* proprement dite; *b)* l'autre, sus-jacente, apparaît comme l'extrémité antérieure recourbée et inversée de la cinquième circonvolution temporale : pour cette raison on lui donne le nom d'*uncus (crochet)* ou de *lobule de l'hippocampe* (voy. : fig. 126).

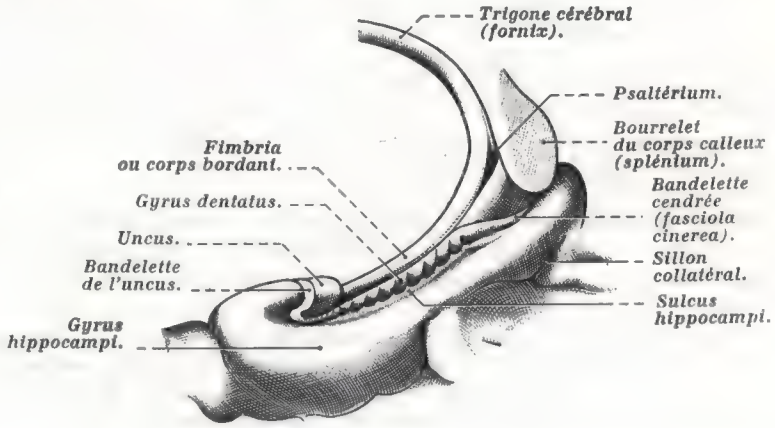

FIG. 135.
Fimbria, gyrus dentatus, gyrus hippocampi et gyrus fasciolaris; côté droit, vue interne.

L'extrémité antérieure du coude de la cinquième circonvolution temporale constitue le *genou* de l'hippocampe.

A sa surface l'uncus présente une bandelette de couleur cendrée large d'un millimètre et demi environ, c'est la *bandelette de l'uncus* ou *bandelette de Giacomini* (1); celle-ci traverse en diagonale la face interne de l'uncus près du sommet de ce dernier (voy. : fig. 126, 134 et 135).

Dans la partie située en avant de l'uncus un étroit et court sillon sépare la zone du genou de l'hippocampe en *deux versants* : l'un *interne*, l'autre *externe*, de telle sorte que la surface de l'uncus est subdivisée en *trois régions* : *a)* l'une est située en arrière de la bandelette de Giacomini; c'est le *gyrus intra-limbicus de Retzius*; *b)* les deux autres sont situées en avant de la bandelette et correspondent aux versants précités; ce sont : le *gyrus semi-lunaire de Retzius* en dedans et le *gyrus ambiens de Retzius* en dehors; à ces deux territoires aboutissent les deux faisceaux de la racine olfactive externe (voy. : fig. 120).

Entre le lobe limbique de Broca et la fente cérébrale de Bichat, il existe une série de formations anatomiques blanches et grises dont l'ensemble constitue ce que nous désignons, en raison de leur situation, sous le nom de *formations intra-limbiques* et que nous étudierons au chapitre suivant; certaines de ces formations sont la conséquence de l'*enroulement en volute* du bord interne de la cinquième circonvolution temporale autour du sillon de l'hippocampe; ces formations sont : *a)* les unes *blanches*, la *fimbria* et la

(1) Anatomiste et anthropologiste italien, fut professeur d'Anatomie à l'Université de Turin (1840-1898).

lame enroulée; *b)* les autres *grises*, le *corps godronné* et la *bandelette cendrée* (voy. : fig. 134 et 135).

Pour bien concevoir la disposition de ces formations, il faut les étudier sur une coupe frontale du lobe temporal passant un peu en arrière de l'uncus (voy. : fig. 144).

Lame enroulée. — La *lame enroulée* ou *lamina involuta* est une mince lame de substance blanche qui s'étend sur toute la longueur du sillon de l'hippocampe où elle est interposée entre le corps godronné et la cinquième circonvolution temporale. Adhérente à ces deux formations, elle présente sur les coupes l'aspect d'un S italique ou d'un crochet couché qui contourne le corps godronné; au niveau du sillon de l'hippocampe elle apparaît sur une largeur de 2 à 3 millimètres où elle représente la seule partie visible de la lame à la surface du lobe temporal; c'est la *bordure blanche* qui se continue par la *substance réticulée d'Arnold*; la substance grise corticale de la cinquième circonvolution temporale sur laquelle elle repose constitue le *subiculum* (voy. : fig. 144).

En résumé, sur une coupe frontale passant en arrière du lobule de l'hippocampe on trouve : *a)* **superficiellement** et de haut en bas : la *fente de Bichat*, la *fimbria*, le *sillon fimbrio-godronné*, le *corps godronné* ou *gyrus dentatus*, le *sillon de l'hippocampe*, la *bordure blanche* de la lame enroulée et la *cinquième circonvolution temporale* avec la substance réticulée d'Arnold; *b)* **sur le versant ventriculaire** et de dedans en dehors l'*attache pie-mérienne (crête épendymaire)*, le *tænia fimbria*, la *corne d'Ammon (alveus)* et l'*éminence collatérale de Meckel* (voy. : fig. 144).

Noyau amygdalien. — Le noyau amygdalien *(nucleus amygdaloïdeus)* est une dépendance de l'écorce cérébrale de la circonvolution de l'hippocampe; d'aspect oblong, il présente approximativement la grosseur d'une petite olive; sa longueur moyenne est d'environ 10 millimètres.

Il est situé dans la substance blanche de l'extrémité antérieure du lobe temporal où il occupe la région du genou de l'hippocampe et la partie antérieure de l'uncus; de *coloration* gris rougeâtre, d'*aspect* arrondi sur les coupes frontales, il se rattache à la substance grise corticale en dedans et à l'avant-mur en haut; en avant, il est uni par des traînées de substance grise sous-corticale à l'espace perforé antérieur; en arrière et en dehors, il détermine une légère saillie arrondie dans la corne sphénoïdale du ventricule latéral; c'est le *tubercule amygdalien*; en haut, il répond à la région sous-lenticulaire antérieure, dont il est séparé par l'anse lenticulaire, la substance innominée de Reichert et le pédoncule inféro-interne de la couche optique (voy. : *Région sous-lenticulaire*); son pôle postérieur confine à la queue du noyau caudé (voy. : fig. 157).

Du point de vue structural, il est constitué : *a)* par une *coque de fibres blanches* qui abordent le noyau et qui pour la plupart appartiennent aux voies olfactives; *b)* par le *noyau amygdalien* proprement dit, lui-même constitué par *quatre noyaux* (Crosby) qui sont :

α) le *noyau latéro-basal* qui occupe la partie inféro-externe;

β) le *noyau cortico-médian* (1) qui occupe la partie supéro-interne;

γ) le *noyau antérieur* qui occupe la partie antéro-supérieure;

δ) et le *noyau de la bandelette olfactive externe* situé dans la région du gyrus semilunaire de Retzius; *c)* et par un groupe de minuscules noyaux gris appelés *noyaux pré-* ou *péri-amygdaliens*; ceux-ci occupent la partie de substance blanche comprise entre le noyau amygdalien et le cortex du lobule de l'hippocampe; c'est l'*aire cortico-amygdalienne de transition*; l'ensemble constitue le *complexe amygdalien* (2).

---

(1) Ce noyau est ainsi appelé du fait que sa structure du type laminaire est semblable à celle du cortex cérébral.

(2) Article à consulter : Crosby et Humphrey : The nuclear pattern of the anterior olfactory nucleus, tuberculum olfactorum and the amydaloïd complex in adult man. *Journal of comparative Neurology*, 1941, p. 309.

V. — LOBE DU CORPS CALLEUX

Le lobe du corps calleux n'est constitué que par une seule circonvolution, c'est la *circonvolution du corps calleux* ou *gyrus cinguli* (voy. : fig. 126 et 131).

Ce lobe est entièrement situé sur la face interne de l'hémisphère où il est disposé autour du corps calleux qu'il circonscrit.

Il est limité : *a) en haut et en avant,* par la scissure calloso-marginale qui le sépare du lobe frontal; *b) en haut et en arrière,* par le sillon sous-pariétal qui le sépare du lobule quadrilatère.

Au-dessous du bourrelet, le lobe du corps calleux se continue avec la circonvolution de l'hippocampe par une zone rétrécie appelée *isthme du lobe du corps calleux* ou *pli de passage temporo-limbique de Broca*; en avant, il se termine au-dessous du bec du corps calleux, en arrière et au-dessus de l'incisure arquée, par un pli de passage avec la frontale interne; c'est le *pli de passage fronto-limbique inférieur* qui correspond à la région du carrefour olfactif de Broca (voy. : fig. 126).

La circonvolution du corps calleux est séparée de ce dernier par un sillon assez profond dit *sillon du corps calleux* dans lequel se trouvent situés les tractus de Lancisi, l'indusium gris et l'artère cérébrale antérieure (voy. : fig. 134).

La circonvolution du corps calleux est le plus souvent lisse dans la majeure partie de son étendue; elle présente cependant quelques incisures au voisinage de la scissure calloso-marginale et un sillon, le *sillon intra-limbique,* situé au niveau de sa partie antérieure, en avant du genou du corps calleux (voy. : fig. 126).

Lobe limbique de Broca. — On désigne sous le nom de *Lobe limbique de Broca* ou de *gyrus fornicatus* l'ensemble des circonvolutions qui sont disposées autour du hile de l'hémisphère et qui sont en connexion avec l'appareil olfactif. Cet ensemble comprend l'anneau suivant représenté par le *carrefour olfactif,* le *lobe du corps calleux,* la *circonvolution de l'hippocampe, l'uncus* à l'exception du gyrus intra-limbicus et l'*espace perforé antérieur*; cet anneau est fermé en avant par suite des connexions qu'il affecte avec la bandelette olfactive par ses racines interne et externe : sa racine interne se continuant par l'arc supérieur du cercle au niveau du carrefour olfactif, sa racine externe se continuant par l'arc inférieur au niveau du crochet (voy. : fig. 126 et 134).

Il est classique de comparer le lobe limbique à une raquette en raison de son aspect ovalaire encadrant le hile de l'hémisphère dont le *lobe olfactif* (bandelette et bulbe) représenterait le manche (voy. : fig. 134).

Le lobe limbique est circonscrit extérieurement par un ensemble de sillons circulaires qui constituent la *scissure limbique* et qui présentent de nombreux plis de passage; ces sillons ou scissures sont : l'incisure arquée, la scissure calloso-marginale, le sillon sous-pariétal, le segment précunéen de la scissure calcarine, le sillon collatéral et le sillon limbique (voy. : fig. 126).

Le lobe limbique de Broca correspond en réalité à *deux lobes* en forme d'arcs de cercle opposés : *a)* l'un *supérieur* ou *péricalleux,* c'est le *lobe calleux*; *b)* l'autre *inférieur* ou *sous-calleux,* c'est le *lobe de l'hippocampe.*

L'isolement du lobe limbique du reste de l'hémisphère se fait de très bonne heure chez l'embryon.

Formations ou circonvolutions intra-limbiques. — Lorsque Broca en 1878 a donné une étude détaillée du lobe limbique, il croyait que celui-ci représentait le *limbe,* c'est-à-dire la limite du hile de l'hémisphère ou plus exactement les circonvolutions qui limitent l'entrée de la vésicule hémisphérique dérivée du télencéphale.

D'autres auteurs (Giacomini, Elliot, Smith et Mutel) ont montré par la suite qu'il existait

des formations atrophiées dérivées de l'écorce cérébrale et qui sont situées en dedans du lobe limbique, de telle sorte qu'en réalité il existe entre le hile de l'hémisphère et le lobe limbique des formations dites *intra-limbiques* qui représentent de véritables circonvolutions atrophiées et dont l'ensemble constitue le *limbe secondaire de Mutel*, le limbe principal étant représenté par le lobe limbique de Broca.

Toutes ces formations sont annexées aux voies olfactives : nous les désignons sous le terme plus général de *circonvolutions intra-limbiques*; ce sont : *a)* le *corps godronné*, *b)* la *bandelette cendrée* ou *fasciola cinerea* et sa continuation les *tractus de Lancisi*, *c)* l'*indusium gris* et les *éminences sous-calleuses*, *d)* la *fimbria*, *e)* la *bandelette de l'uncus*, *f)* et le *gyrus intra-limbicus* qui représente l'extrémité postérieure de l'uncus située en arrière de la bandelette de Giacomini.

1° **Fimbria.** — La *Fimbria* ou *corps bordant* est une bandelette lisse et aplatie de substance blanche située en dedans de la corne d'Ammon, au-dessus du corps godronné, au-dessous de la fente cérébrale de Bichat dont elle constitue la limite inférieure; en dehors, elle est échancrée par une encoche longitudinale qui la suit sur tout son parcours; cette encoche détermine à ce niveau *deux lèvres* : l'une *inférieure*, épaisse, se continue par l'alveus et recouvre la corne d'Ammon, l'autre *supérieure*, mince et tranchante, est la *crête épendymaire* qui correspond à la ligne de réflexion de la membrane épendymaire et qui donne insertion au feuillet inférieur de la pie-mère, lequel s'invagine dans le ventricule latéral pour donner naissance aux plexus choroïdes (voy. : fig. 133 et 144).

En avant, la fimbria se termine au sommet de l'uncus dans le gyrus intra-limbicus; en arrière, elle se continue sans ligne de démarcation nette par le pilier postérieur du trigone.

2° **Corps godronné.** — Le *Corps godronné* est constitué par une bande de trois millimètres de largeur environ, découpée en un nombre variable (douze à quinze) de plicatures transversales ou *godrons*. Convexe en dedans, il est situé entre le sillon de l'hippocampe et la fimbria dont il est séparé par un sillon antéro-postérieur, le *sillon fimbrio-godronné*; ce sillon part de la bandelette de l'uncus; il se dirige en arrière et un peu en haut pour se terminer au-dessous du bourrelet du corps calleux en s'élargissant sous la forme d'une dépression triangulaire que nous désignerons sous le nom de *triangle sous-calleux* (voy. : fig. 126, 133, 134 et 135).

Il se continue en avant, à la surface de l'uncus, par la bandelette de Giacomini et en arrière au niveau du splénium, par la *bandelette cendrée* ou *fasciola cinerea*, petite bandelette aplatie et lisse de 2 millimètres de large environ qui contourne le bourrelet du corps calleux pour se continuer à la face dorsale du corps calleux par les tractus de Lancisi (voy. : fig. 134 et 135).

Il faut considérer le corps godronné comme une circonvolution atrophiée, la *circonvolution godronnée* ou *sixième circonvolution temporale*, bien distincte de la circonvolution de l'hippocampe.

3° A cette sixième circonvolution, il faut aussi rattacher les deux ou trois petites saillies corticales d'aspect ovalaire que l'on observe dans le triangle sous-calleux sur la face interne du lobe temporal et qui constituent les **éminences sous-calleuses de Retzius** (1), vestiges atrophiés de la *circonvolution sous-calleuse* que l'on rencontre chez certains mammifères.

4° **Tractus de Lancisi.** — Les *Tractus de Lancisi* (2) sont représentés par quatre bandelettes longitudinales légèrement aplaties à disposition sagittale qui circonscrivent la face

(1) Anatomiste et naturaliste suédois (1842-1919).
(2) Anatomiste italien (1654-1720).

dorsale du corps calleux où elles sont directement appliquées contre ce dernier et au niveau duquel elles apparaissent en relief.

Parmi celles-ci : *a)* deux sont *médianes*, de couleur blanchâtre, disposées de chaque côté du sillon dorsal médian du corps calleux; on les désigne sous le nom de *stries médianes blanches*; *b)* les deux autres sont *latérales*, de couleur grise; elles sont logées au fond du sillon du corps calleux; elles représentent la limite de l'écorce grise cérébrale au niveau du hile de l'hémisphère; on les désigne sous le nom de *stries latérales grises* ou de *tæniæ tectæ* et, dans une grande partie de leur trajet, elles sont accompagnées par l'artère cérébrale antérieure (voy. : fig. 126, 134 et 135).

Les tractus de Lancisi font suite en avant à la bandelette cendrée qui, elle-même, représente la continuation du corps godronné; en avant, ils se réunissent homolatéralement

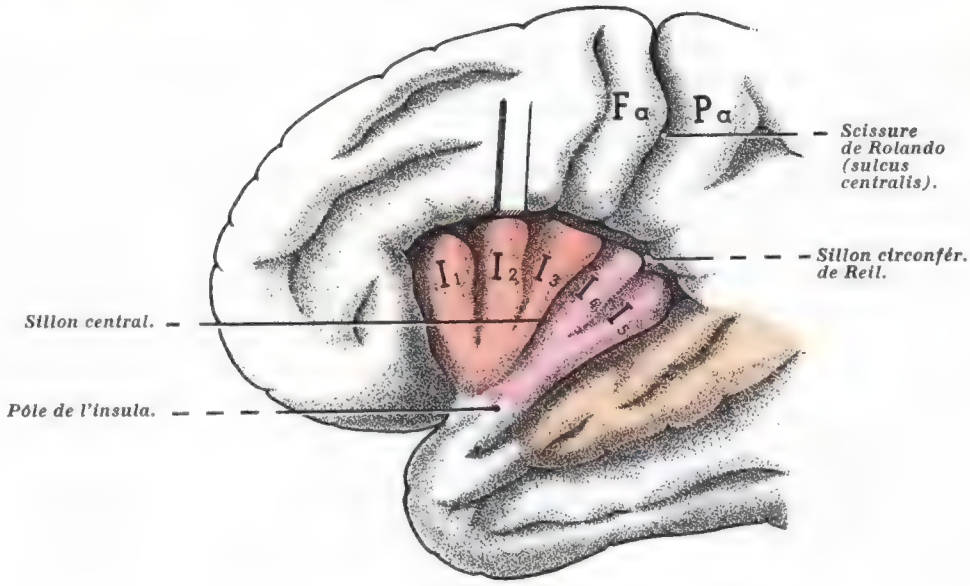

Fig. 136. — *Insula, côté gauche.*

Le gyrus transversus de Heschl (aire auditive) est figuré en pointillé orangé.

Fa. Circonvolution frontale ascendante (gyrus precentralis).

Pa. Circonvolution pariétale ascendante (gyrus post-centralis).

au voisinage du bec du corps calleux en une bandelette unique appelée *bandelette diagonale de Foville* et improprement dénommée *pédoncule du corps calleux* par quelques auteurs (voy. : fig. 134).

5° **Indusium gris.** — L'*Indusium gris* est constitué par une mince couche de substance grise comprise entre les deux stries latérales. Situé à la face dorsale du corps calleux, il est appliqué contre cette face par la pie-mère, il représente la partie interhémisphérique atrophiée de la substance grise corticale qui unit les deux lobes du corps calleux, c'est-à-dire la *lame terminale du cerveau antérieur (indusium verum d'Elliot Smith)*; c'est, en quelque sorte, le vestige d'une circonvolution rudimentaire chez l'homme, ainsi que chez tous les animaux anosmatiques.

Comme le lobe limbique, la *circonvolution intra-limbique* peut être divisée en *deux parties* : *a)* l'une, *supérieure* ou *supra-calleuse*, est représentée par les tractus de Lancisi

et l'indusium gris, partie équivalente de l'hippocampe supra-commissural des marsupiaux; *b)* l'autre, *inférieure,* est constituée par les *circonvolutions sous-calleuses* représentées par le corps godronné, la bandelette cendrée, la fimbria, la bandelette de l'uncus et le sommet de l'uncus *(gyrus intra-limbicus).*

Le *Rhinencéphale* représente l'ensemble des différentes formations corticales et encéphaliques en rapport avec les voies olfactives; il comprend pour chaque hémisphère : le bulbe olfactif, la bandelette olfactive et ses racines, le lobe limbique et l'ensemble des formations intra-limbiques constituant le limbe secondaire (voy. : *Voies olfactives*).

VI. — LOBE DE L'INSULA

Le *lobe de l'Insula* ou *insula de Reil* est le moins étendu de tous les lobes cérébraux; il n'apparaît pas extérieurement sur l'hémisphère et se trouve caché par suite de sa situation au fond de la scissure de Sylvius; aussi, pour l'apercevoir, est-il indispensable d'écarter les lèvres de la scissure (voy. : fig. 136).

Le lobe de l'insula présente une forme triangulaire à base supérieure et à sommet inférieur. On lui distingue trois bords, un antérieur, à peu près vertical, un postérieur, très oblique en bas et en avant, et un supérieur, légèrement convexe en haut; le sommet du triangle est désigné sous le nom de *pôle de l'insula*; il est situé à la jonction de la portion horizontale et de la portion oblique de la scissure de Sylvius; il est séparé de l'espace perforé antérieur par une crête à disposition sagittale appelée *pli falciforme de Broca*; d'autre part, il correspond à une région de la scissure de Sylvius intermédiaire entre ses portions transversale et oblique et à laquelle on donne le nom de *limen insulæ.*

L'insula est circonscrit par un sillon qui le sépare de la face profonde des autres circonvolutions qui l'entourent; c'est le *sillon circonférentiel de Reil*; le sillon antérieur est le plus marqué et le plus apparent de tous.

L'insula présente *cinq petites* circonvolutions; il est divisé en *deux parties* par un *sillon central* ou *sillon inter-insulaire (troisième sillon de l'insula)* toujours bien marqué et légèrement oblique en bas et en avant : ce sont l'*insula antérieur* et l'*insula postérieur.*

1° **L'insula antérieur** plus étendu que l'insula postérieur présente une forme triangulaire; il est situé entre le sillon antérieur et le sillon central. Il comprend *trois circonvolutions* séparées par deux sillons (les *premier* et *deuxième sillons de l'insula*) que l'on désigne en allant d'avant en arrière sous les noms de première, deuxième et troisième circonvolutions insulaires.

2° **L'insula postérieur** est situé entre le sillon central et le sillon postérieur de l'insula. Il comprend *deux circonvolutions* qui sont, d'avant en arrière, les quatrième et cinquième circonvolutions insulaires séparées entre elles par un sillon, le *sillon postcentral* ou *quatrième sillon de l'insula.*

Opercules insulaires. — L'insula est recouvert par les bords des circonvolutions voisines qui constituent la *région operculaire de l'insula* et ces circonvolutions forment autant d'opercules qu'il faut récliner ou soulever pour apercevoir l'insula; on distingue *quatre opercules insulaires* qui sont :

1° L'*opercule orbitaire,* situé en avant de la branche accessoire horizontale de la scissure de Sylvius; il correspond à la tête de la troisième circonvolution frontale (voy. : fig. 129).

2° L'*opercule frontal,* compris entre les deux branches accessoires de la scissure de Sylvius; il correspond au cap de la troisième circonvolution frontale.

3° L'*opercule rolandique* ou *supérieur,* qui correspond au pied des trois circonvolutions frontale inférieure, frontale ascendante et pariétale ascendante.

4° Et l'*opercule temporal* ou *inférieur*, situé au-dessous de la scissure de Sylvius, qui correspond au versant supérieur de la première circonvolution temporale et à la face interne de cette circonvolution.

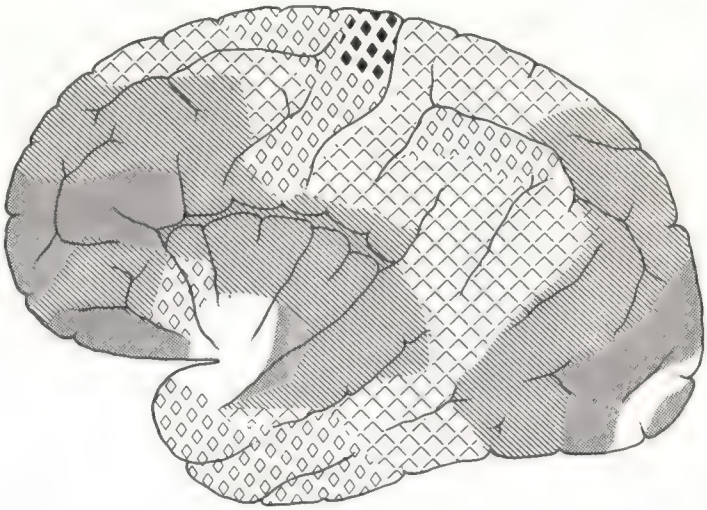

A

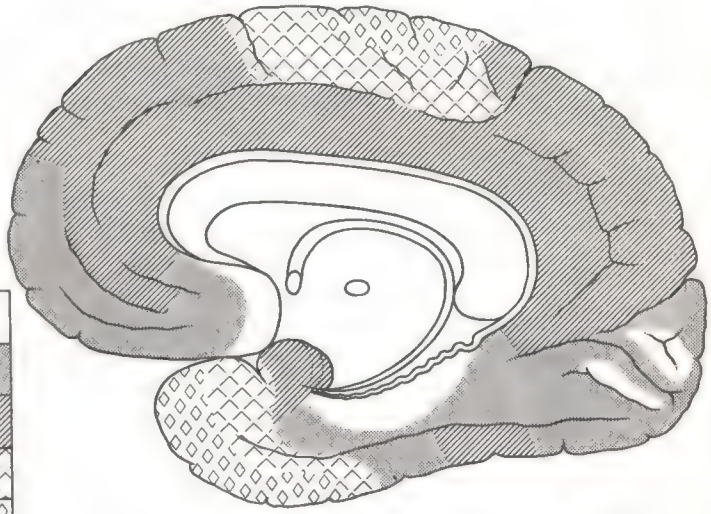

B

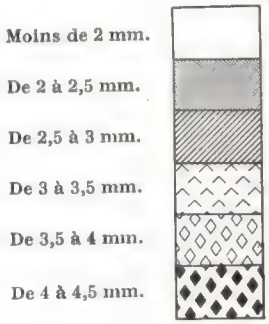

FIG. 137.
Epaisseurs de l'écorce cérébrale envisagées suivant la méthode palliométrique (d'après VON ECONOMO) (schématique).

A. Face externe de l'hémisphère cérébral gauche.

B. Face interne de l'hémisphère cérébral droit.

L'insula répond à l'artère sylvienne et à ses branches collatérales qui naissent en grande partie à ce niveau.

Avant-mur. — Profondément, l'insula répond à la région des corps opto-striés et plus particulièrement au noyau lenticulaire; mais la substance grise corticale insulaire en est séparée par l'*avant-mur*.

L'*avant-mur* ou *claustrum* (1) est une formation corticale aberrante insulaire constituée par une lame de 2 millimètres d'épaisseur en moyenne de substance grise; placée dans un plan sagittal, elle ne dépasse pas les limites du sillon circonférentiel de Reil (voy. : fig. 180).

Sa *face interne* est lisse et régulière, légèrement concave; elle épouse la convexité de la face externe du noyau lenticulaire dont elle est séparée par la *capsule externe* qui renferme les fibres du faisceau longitudinal inférieur.

Sa *face externe*, convexe, est irrégulière et hérissée de petites crêtes de substance grise; elle est séparée de l'insula par une nappe de substance blanche appelée *capsule extrême*.

A sa partie inférieure, l'avant-mur se continue par la substance grise de l'espace perforé antérieur.

Régions pré- et rétro-insulaires. — On désigne sous le nom de **région pré-insulaire** un petit territoire cortical situé un peu en avant du lobe de l'insula qui est compris entre le sillon antérieur, le pli falciforme de Broca et la partie cachée intra-sylvienne de la tête de la troisième circonvolution frontale; c'est la région qui correspond au *limen insulæ* et au *pli de passage fronto-insulaire*.

On admet actuellement que la région pré-insulaire fait partie de l'aire corticale olfactive.

La **région rétro-insulaire**, plus étendue que la précédente, comprend toute la portion du fond de la scissure de Sylvius située en arrière du sillon postérieur de l'insula et à cheval sur le versant interne intra-sylvien de la première circonvolution temporale; cette région présente l'aspect d'une bande étroite, parallèle à la scissure de Sylvius; elle correspond au *pli de passage temporo-insulaire*. Toute la région insulaire est fonctionnellement solidaire de la première circonvolution temporale; on la désigne encore sous le nom de *gyrus transversus de Heschl*; elle représente la majeure partie du centre cortical de l'audition (voy. : fig. 136).

Au niveau de son extrémité antérieure, le *gyrus transversus* est nettement séparé du *limen insulæ* par un court sillon, mais toujours fort apparent : c'est le *pli transverse de l'insula*.

ÉCORCE CÉRÉBRALE

L'*écorce cérébrale* ou *cortex (pallium)* est constituée par une nappe de substance grise étalée à la surface du cerveau dont elle épouse toutes les sinuosités et anfractuosités représentées par les sillons et les scissures; elle peut être comparée à un vaste noyau gris cortical étalé à la périphérie de chaque hémisphère.

ÉPAISSEUR. — L'écorce cérébrale est plissée par suite de la présence à la périphérie des hémisphères des sillons et des scissures : aussi son épaisseur est-elle variable suivant les régions; elle est cependant de 3 millimètres en moyenne avec une *épaisseur maximum* de 4 mm. 1/2 au niveau du pôle temporal et à la partie supérieure de la frontale ascendante *(gyrus precentralis)*, et une *épaisseur minimum* de 1 mm. 1/2 au niveau de la lèvre postérieure de la scissure de Rolando (face antérieure de la pariétale ascendante) et dans le fond de la scissure calcarine (voy. : fig. 137).

Sur un même lobe on trouve également des variations dans l'épaisseur du cortex; c'est

(1) Article à consulter : E. Landau : Quelques nouvelles considérations sur l'avant-mur (claustrum). *Archives d'Anatomie, d'Histologie et d'Embryologie*, 1936, p. 165.

ainsi qu'au niveau du fond des sillons ou des scissures, le cortex est moins épais qu'au niveau de la partie culminante des circonvolutions ainsi que des bords des sillons.

Enfin, il faut admettre d'une manière générale que l'épaisseur du cortex va en diminuant de la scissure de Rolando vers chacun des pôles occipital et frontal; toutefois, la circonvolution du corps calleux *(gyrus cinguli)* et les circonvolutions de la face interne du lobe pariétal possèdent une épaisseur très régulière et sensiblement uniforme.

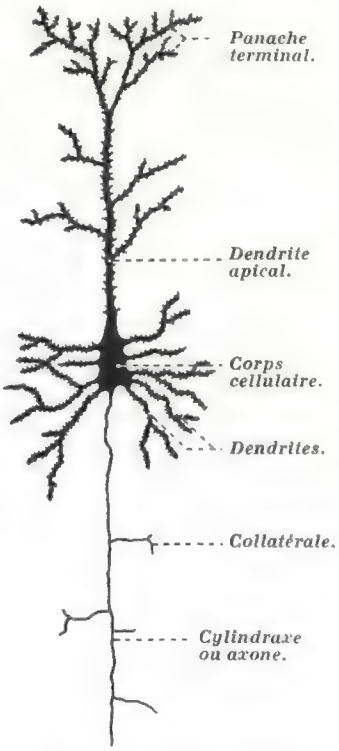

FIG. 138. — *Cellules pyramidales de l'écorce cérébrale (area precentralis; aire 4 de Brodmann).*

I. — STRUCTURE DE L'ÉCORCE CÉRÉBRALE

L'écorce cérébrale est striée et stratifiée à la manière des terrains sédimentaires et c'est à Gennari que revient le mérite d'avoir découvert à l'aide de la loupe, en 1776, l'existence d'une bande blanche dans l'écorce cérébrale du lobe occipital.

Depuis, les travaux de Baillarger, Exner, Betcherew, Vogt et Ramon y Cajal ont montré d'une façon précise la *constitution cytologique et fibrillaire* de l'écorce cérébrale.

L'examen d'une coupe de substance grise corticale colorée à la *méthode de Nissl* ou *de Golgi* montre qu'elle est constituée par *six couches cellulaires.*

L'examen d'une coupe semblable par la *méthode de Weigert* montre que le cortex présente également *six couches de fibres transversales* superposables aux six couches cellulaires (voy. : fig. 140).

Le cortex cérébral est donc constitué par *trois éléments*: *a)* des *cellules nerveuses*; *b)* des *fibres nerveuses*; *c)* et des *éléments névrogliques*, fibrillaires et cellulaires.

1° CELLULES NERVEUSES. — Les *cellules nerveuses* sont très nombreuses et leur totalité est estimée à 14 milliards pour toute l'écorce; on distingue deux types de cellules qui sont : des *cellules pyramidales* et des *cellules d'association.*

a) Les **cellules pyramidales** sont ainsi désignées par suite de leur forme et de leur aspect et par déduction du fait qu'elles donnent naissance aux axones du faisceau pyramidal; ces cellules représentent le système des voies efférentes motrices du cortex, c'est-à-dire les cellules d'où partent la majeure partie des fibres de projection (voy. : fig. 138).

La cellule pyramidale possède un aspect bien caractéristique; le corps cellulaire est, comme son nom l'indique, pyramidal triangulaire; le *noyau*, basal, est volumineux, ovoïde, pourvu d'un gros nucléole; le *cytoplasme* est parsemé de nombreux corps de Nissl disposés soit sous la forme de gros grains chromophiles, soit sous l'aspect de bâtonnets à contours festonnés et de faisceaux de fines neurofibrilles disposées en plexus autour du noyau; l'appareil réticulaire de Golgi y est très développé.

La périphérie de la cellule est irrégulière, hérissée de nombreux prolongements dendritiques d'aspect verruqueux dont l'ensemble constitue le *champ dendritique de Bork*; un prolongement protoplasmique relativement long appelé *dendrite apical* continue le sommet

de la cellule pour aboutir à un panache *(panache terminal)* hérissé de fines épines *(épines de Cajal)* (voy. : fig. 138).

De la base de la cellule se détache le cylindraxe (voy. : fig. 138).

Suivant leurs dimensions il est classique de distinguer *trois types* de cellules pyrami-

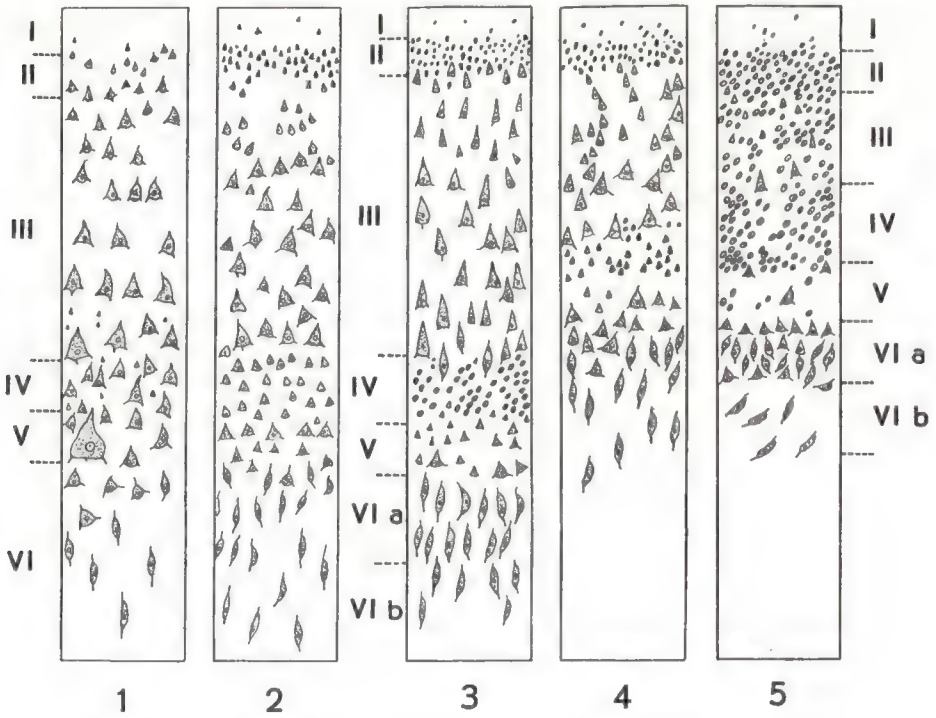

FIG. 139. — *Les cinq types structuraux du cortex cérébral* (schématique) (d'après VON ECONOMO).

Les six couches de l'écorce cérébrale (type fondamental) sont indiquées en chiffres romains (numérotage vertical) :

I. Couche moléculaire *(lamina zonalis)*.
II. Couche granulaire externe.
III. Couche des cellules pyramidales *(lamina pyramidalis)*.
IV. Couche granulaire interne.
V. Couche ganglionnaire *(lamina ganglionaris)*.
VI. Couche polymorphe *(lamina multiformis)*.

Les cinq types structuraux sont indiqués en chiffres arabes (numérotage horizontal) :

1. Type pyramidal agranulaire *(area precentralis)*.
2. Type pyramidal granulaire ou type frontal.
3. Type pariétal.
4. Type polaire.
5. Type granulaire (koniocortex).

dales : α) les *petites cellules pyramidales* qui ont de 10 à 15 μ; β) les *cellules pyramidales moyennes* qui ont de 25 à 40 μ; γ) et les *grandes cellules pyramidales* ou *cellules géantes de Betz* (1) du nom de l'auteur qui les a décrites pour la première fois en 1874; ces dernières sont du reste beaucoup moins nombreuses que les petites et moyennes cellules.

(1) Anatomiste et histologiste russe (1834-1894).

b) Les **cellules d'association** mettent en connexion des territoires proches ou plus ou moins éloignés de l'écorce cérébrale; on peut les classer également en *trois types* qui sont :

α) les *cellules à cylindraxe court* ou *cellules de Golgi* dont le cylindraxe reste dans un rayon très proche de la cellule d'origine et s'y ramifie; ces cellules sont arrondies ou ovalaires mais petites, en forme de grains d'où le qualificatif de *cellules granulaires* qu'on leur donne également; par suite de leur présence en grand nombre dans les deux couches granuleuses de l'écorce, elles constituent la majeure partie de ces couches; β) les *cellules de Martinotti* (1) situées dans la partie moyenne de l'écorce et dont le cylindraxe à trajet ascendant se ramifie autour des panaches terminaux des cellules pyramidales; γ) et les *cellules de Cajal* ou *cellules d'association horizontales* qui sont situées dans la couche la plus superficielle du cortex.

2° **FIBRES NERVEUSES.** — Les *fibres nerveuses* sont les unes *transversales* ou *tangentielles* formées en grande partie par des neurones d'association intra-corticaux ou sous-corticaux *(fibres arquées)*; les autres *radiaires* ou *verticales* se dirigent vers la substance blanche en traversant le cortex perpendiculairement à sa surface; elles représentent les voies efférentes motrices, les voies afférentes sensitives et sensorielles et les fibres commissurales, ces dernières étant à la fois afférentes et efférentes (fibres calleuses).

Sur la plupart des circonvolutions cérébrales, les éléments cellulaires sont disposés dans le *sens radiaire*, c'est-à-dire disposés en traînées ou en colonnes perpendiculaires à la surface extérieure du cortex.

Cette disposition cellulaire est particulièrement apparente au niveau des circonvolutions de la face externe du lobe pariétal, sur les circonvolutions temporales, ainsi qu'au niveau du pôle occipital; elle manque le plus souvent au niveau de l'aire préfrontale.

Les six couches du cortex (Isocortex). — Les travaux classiques de Von Economo, de Vogt et Brodmann ont montré que la plus grande partie du cortex présente une structure type, composée de *six couches* cellulaires; c'est le *type fondamental* ou *cortex isogénique* ou *isocortex (néopallium)*; il représente environ les neuf dixièmes de la corticalité cérébrale.

La dénomination de ces couches est en rapport avec la forme et l'aspect des cellules qui les composent.

De la superficie vers la profondeur les six couches sont disposées comme des strates alternativement blanches et grises (voy : fig. 139).

1° La *première couche* est blanche; c'est la *couche moléculaire* ou *couche zonale (lamina zonalis)*; elle est immédiatement située sous la névroglie marginale et le réseau pie-mérien *(intima pia)*. Elle présente un aspect finement granuleux, constitué en majeure partie par des cellules de Cajal, piriformes ou fusiformes disposées parallèlement à la surface du cortex (voy. : fig. 140).

2° La *deuxième couche* est grise; c'est la *couche granulaire externe*; de petite dimension, c'est la plus mince des six couches de l'écorce cérébrale. Elle est constituée par des cellules granulaires très nombreuses et par de petites cellules triangulaires ou polygonales; ces cellules sont groupées et serrées les unes contre les autres donnant à cette couche un aspect granuleux (voy. : fig. 140).

3° La *troisième couche* est blanche; c'est la *couche des cellules pyramidales (lamina pyramidalis)*; plus épaisse que les précédentes, elle est constituée par des cellules pyramidales petites et moyennes et d'autant plus petites qu'elles sont plus superficielles (voy. : fig. 140).

4° La *quatrième couche* est grise; c'est la *couche granulaire interne*; elle est constituée par de nombreuses cellules granulaires arrondies ou polygonales placées côte à côte;

(1) Médecin italien, fut professeur d'Anatomie pathologique à l'Université de Turin (1857-1928).

elles donnent sur les coupes un aspect dense; c'est la couche qui présente la densité cellulaire la plus grande (voy. : fig. 140).

5° La *cinquième couche* est blanche; c'est la *couche ganglionnaire*; elle renferme les grandes cellules pyramidales *(cellules géantes de Betz)*; elle est surtout développée dans la région prérolandique et dans le lobule paracentral.

6° La *sixième couche* est grise; c'est la plus épaisse des six couches de l'écorce; on la désigne sous le nom de *couche des cellules polymorphes*, car on y rencontre des types variés de cellules, telles que des cellules géantes de Betz éparses dans sa partie supérieure,

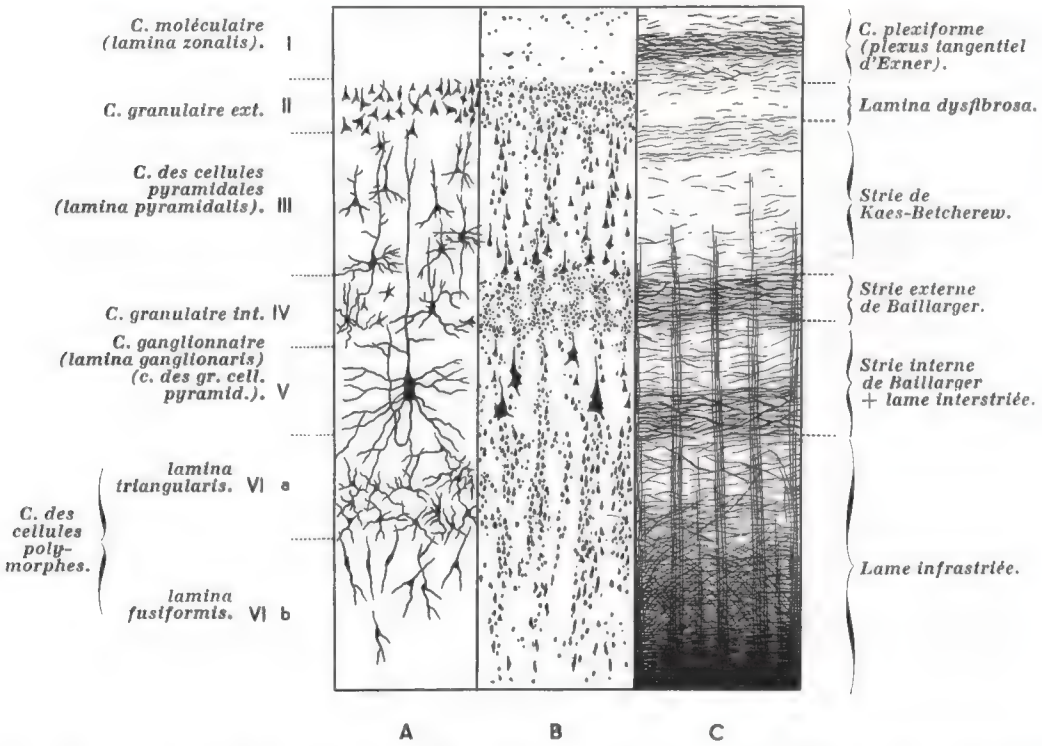

FIG. 140. — *Structure de l'écorce cérébrale. Disposition des couches cellulaires (cytoarchitectonie) et des couches de fibres nerveuses (myéloarchitectonie)* (schématique) (d'après BRODMANN).

A. Disposition des couches cellulaires du cortex. Méthode de Golgi.
B. Les six couches de l'écorce cérébrale colorées par la méthode de Nissl.
C. Myéloarchitectonie du cortex cérébral.

des cellules de Golgi, mais surtout des cellules de Martinotti à corps cellulaires ovoïdes ou fusiformes disposées dans un sens radiaire, d'où le nom de *couche des cellules fusiformes* que l'on donne encore à cette couche.

On subdivise généralement cette couche en *deux parties* : *a)* l'une *supérieure* où les éléments cellulaires sont plus denses et plus volumineux, de forme polygonale, mais surtout triangulaire; c'est la *lamina triangularis*; *b)* l'autre *inférieure* renfermant presque uniquement des cellules fusiformes, plus clairsemées; c'est la *lamina fusiformis* (voy. : fig. 140).

Du point de vue morphologique, et toute taille cellulaire mise à part, nous remarquerons que l'écorce cérébrale présente *quatre types* de cellules qui sont : *a)* des *cellules pyramidales réparties* dans les troisième et cinquième couches; *b)* des *cellules granulaires* ou

grains, les plus nombreuses de toutes; *c)* des *cellules fusiformes* surtout nombreuses dans la sixième couche; *d)* et des *cellules piriformes (cellules de Cajal)* réparties dans la couche moléculaire.

Densité cellulaire. — Bien que la densité cellulaire que l'on observe sur les coupes du cortex soit variable suivant les régions examinées, on admet que la répartition cellulaire par couche est disposée de la façon suivante pour un dixième de millimètre cube : soit, 5 cellules pour la première couche, 65 pour la deuxième, 20 pour la troisième, 50 pour la quatrième, 17 pour la cinquième et 30 pour la sixième (von Economo).

Allocortex. — En regard du type fondamental structural du cortex, il existe une partie de l'écorce cérébrale (un dixième environ) qui présente une structure différente et incomplète; cette partie constitue le *cortex allogénique* ou *allocortex (archipallium)* par opposition au précédent; celui-ci comprend le rhinencéphale (lobe limbique de Broca, formations intra-limbiques, espace perforé antérieur, bulbe olfactif), la corne d'Ammon et le noyau amygdalien (voy. : fig. 157).

Myéloarchitectonie du cortex cérébral. — A ces six couches cellulaires correspondent *six couches* de fibres nerveuses tangentielles disposées parallèlement à la surface corticale qui constituent le *type myéloarchitectonique fondamental* (voy. : fig. 140).

De la superficie vers la profondeur ces *six couches* sont :

1° Le *plexus tangentiel d'Exner* (1) *(couche plexiforme)* situé au-dessous de la pie-mère; il correspond à la couche moléculaire; il est constitué par un riche réseau de fibres nerveuses.

2° La *lamina dysfibrosa* qui correspond à la couche granulaire externe; elle est très pauvre en fibres nerveuses (voy. : fig. 140).

3° La *strie de Kaes-Betcherew*, mince lame de fines fibres nerveuses situées à la partie externe de la *lamina pyramidalis*; cette couche est relativement pauvre en fibres nerveuses.

4° La *strie externe de Baillarger* (2) qui est une bande de fibres nerveuses transversales occupant la couche granulaire interne; elle est très développée : d'une part, dans les centres corticaux sensitifs (région rétro-rolandique) où elle correspond aux arborisations terminales des fibres radiaires de la voie sensitive; d'autre part, au niveau du lobe occipital où elle est représentée par le *ruban de Vicq d'Azyr*.

5° La *strie interne de Baillarger* qui occupe la partie moyenne de la couche ganglionnaire; les prolongements dendritiques des grandes cellules pyramidales prennent part à sa constitution.

Entre les deux stries de Baillarger quelques fibres horizontales disséminées constituent la *lame interstriée* (voy. : fig. 140).

6° Et la *lame infra-striée* qui est un réseau complexe formé de fibres tangentielles et de fibres plexiformes; elle correspond à la *lamina fusiformis*.

Les fibres tangentielles sont d'autant plus nombreuses et d'autant plus denses qu'on se rapproche davantage de la substance blanche sous-corticale; dans cette lame entre une grande partie des fibres d'association corticale à courte distance, telles que les fibres arquées.

II. — VARIATIONS STRUCTURALES RÉGIONALES

La structure de l'écorce cérébrale présente des variations suivant les territoires envisagés, et les travaux actuellement universellement admis de Brodmann en 1907 et de

(1) Histologiste et physiologiste autrichien de la deuxième moitié du XIXe siècle.
(2) Médecin français (1806-1890).

von Economo en 1928 sur les variations structurales de l'écorce cérébrale ont montré que l'on pouvait diviser le territoire cortical en une série de champs répartis suivant *deux groupes* qui sont :

a) l'*isocortex homotypique* où les six couches sont conservées et présentent l'aspect normal du type fondamental;

b) et l' *isocortex hétérotypique* où les couches extrêmes sont seules respectées dans leur intégrité; toutes les autres subissant de nombreuses variations *(hétérotypes)* à tel point qu'elles peuvent s'amincir considérablement et même disparaître par endroits.

Actuellement on ramène les variations structurales de l'écorce cérébrale à *cinq types principaux qui sont : a)* pour l'*isocortex hétérotypique* : le *type pyramidal agranulaire* et le *type granulaire* ou *koniocortex* formés de trois couches seulement; *b)* et pour l'*isocortex homotypique* : le *type frontal,* le *type pariétal* et le *type polaire* formés de six couches et ainsi désignés du nom de la région même ou du lobe où ils occupent la plus grande étendue.

1° Le **type pyramidal agranulaire** est caractérisé par une véritable disparition des couches granulaires externe et interne qui sont remplacées par des cellules pyramidales; de petites cellules pyramidales se substituent à la cellule granulaire externe et de grandes cellules pyramidales (cellules giganto-pyramidales de Betz) remplacent les grains de la couche granulaire interne.

Dans ce type, l'écorce cérébrale présente trois couches cellulaires, qui sont : une couche externe, moléculaire; une couche moyenne occupant les huit dixièmes du cortex, formée de cellules pyramidales disposées en petites, moyennes et grandes cellules de la superficie à la profondeur; et une couche interne de cellules fusiformes; on assiste ainsi à une véritable *pyramidalisation du cortex.*

Ce type s'observe exclusivement dans la région prérolandique et plus particulièrement sur la frontale ascendante (zone motrice) ainsi qu'au pied des frontales supérieure et moyenne et au lobule paracentral; il est en quelque sorte spécial à l'*aire motrice corticale.*

Ce type répond aux centres corticaux effecteurs des incitations motrices.

2° Le **type granulaire** ou **Koniocortex** (1) est un type inverse du précédent dans lequel les éléments granulaires se substituent aux cellules pyramidales dont il ne persiste que de rares éléments.

Dans ce type, l'écorce cérébrale généralement de faible épaisseur présente trois couches cellulaires qui sont : une couche externe, moléculaire; une couche moyenne, la plus épaisse des trois, granulaire, et une couche interne de cellules fusiformes; on y observe en quelque sorte une véritable *granulation de l'écorce.*

Le type granulaire *(écorce granuleuse)* s'observe au niveau : de la scissure calcarine où il constitue le *Koniocortex optique* (à ce niveau, il existe cependant deux couches granuleuses séparées par une bande de substance blanche appelée ruban de Vicq d'Azyr); du sillon de l'hippocampe où il constitue le Koniocortex de l'hippocampe; sur le versant postérieur de la scissure de Rolando, et sur la première circonvolution temporale.

Ce type répond aux aires de perception des sensations et principalement aux *aires sensitives* et *sensorielles corticales.*

3° Le **type frontal,** ou **pyramidal granulaire,** est caractérisé : par son épaisseur plus grande que dans les autres types, par ses deux couches de cellules pyramidales bien distinctes et bien délimitées avec des cellules géantes de Betz en grand nombre, et par ses deux couches granulaires raréfiées.

Il s'observe principalement dans la partie moyenne du lobe frontal; dans la plus grande partie de la frontale interne; au niveau du pôle temporal, des deuxième et troisième circonvolutions temporales et au niveau de l'insula antérieur.

---

(1) De κονία grain, poussière.

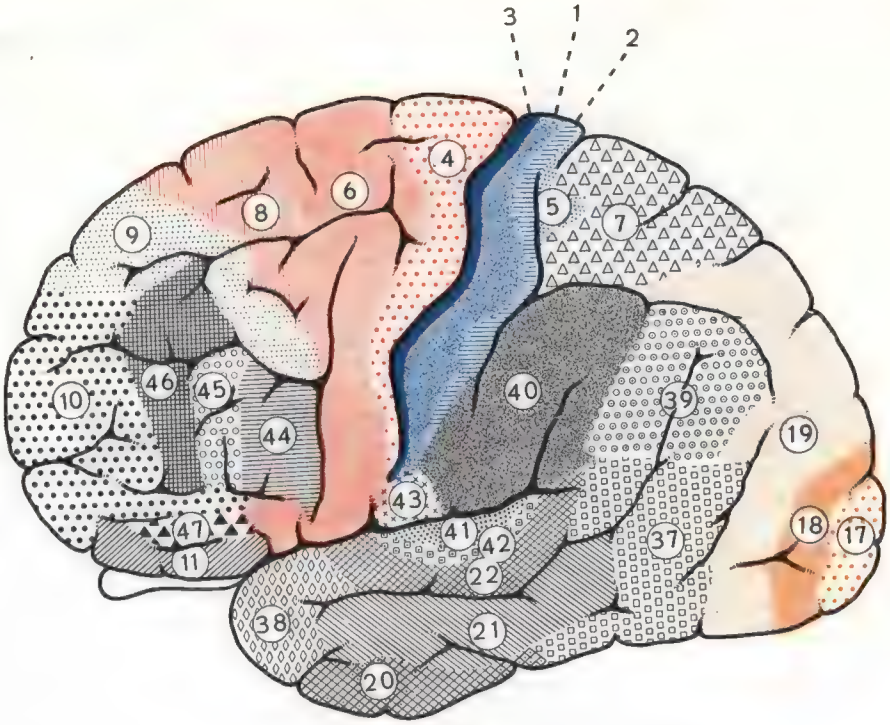

Fig. 141. — *Cytoarchitectonie du cortex cérébral.*
Aires corticales de Brodmann vues sur la face externe de l'hémisphère cérébral gauche.

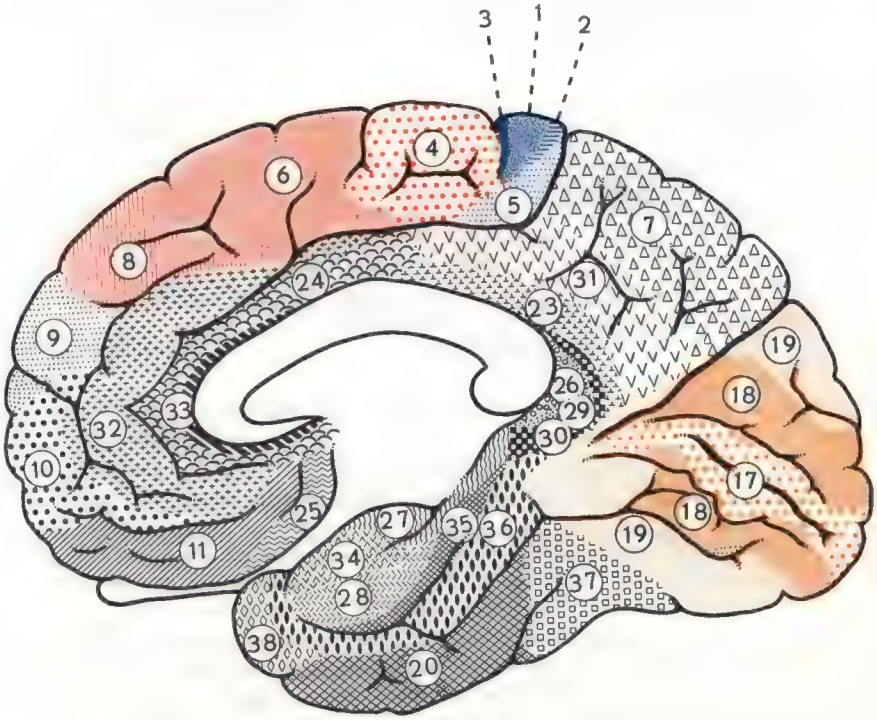

Fig. 142. — *Cytoarchitectonie du cortex cérébral.*
Aires corticales de Brodmann vues sur la face interne de l'hémisphère cérébral droit.

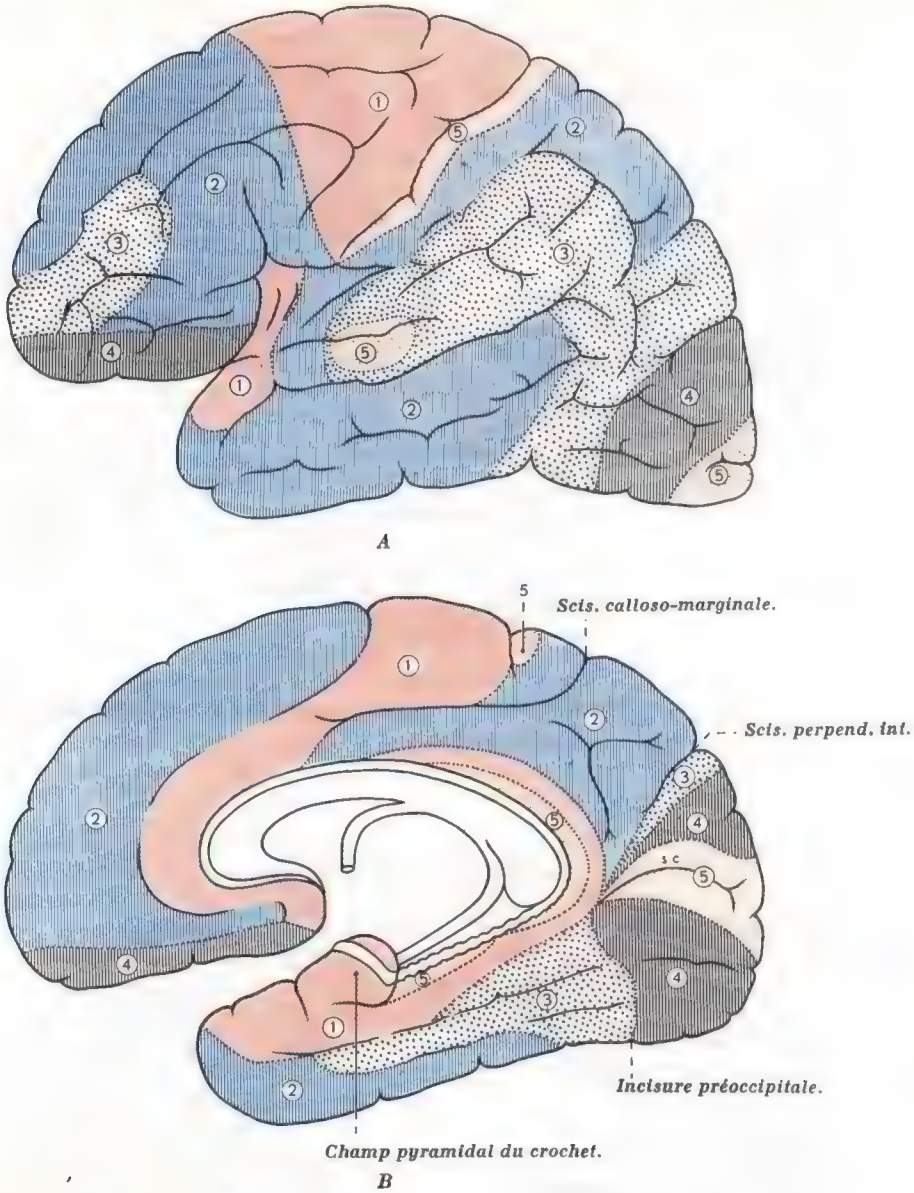

Fig. 143. — *Répartition des cinq types structuraux de l'écorce cérébrale.* — *A*. Face externe de l'hémisphère cérébral gauche. — *B*. Face interne de l'hémisphère cérébral droit.

1, type pyramidal agranulaire; *2*, type frontal ou pyramidal granulaire; *3*, type pariétal; *4*, type polaire; *5*, type granulaire ou koniocortex. *s. c.*, scissure calcarine.

4° Le **type pariétal** est caractérisé par des couches bien nettes; les cellules pyramidales sont moins nombreuses et uniquement petites ou moyennes; les deux couches granulaires sont plus épaisses et plus denses que dans le type fondamental.

Ce type se présente dans la plus grande partie du lobe pariétal et dans l'insula postérieur.

5° Le **type polaire** caractérise l'écorce grise des pôles frontal et occipital; à ce niveau, le cortex est plus mince, les couches granulaires bien marquées y sont étroites mais très denses et d'une netteté remarquable.

Le pôle frontal se différencie en outre du pôle occipital par le fait que sa couche ganglionnaire est constituée par de grosses cellules pyramidales et assez nombreuses, tandis qu'au niveau du pôle occipital les cellules pyramidales y sont rares et petites.

III. — CHAMPS CORTICAUX

Par suite de l'existence de ces cinq types structuraux corticaux, on peut délimiter sur chaque hémisphère cérébral des *champs corticaux* à structure bien définie; ce fait entraîne pour nos connaissances de la topographie cérébrale une division nouvelle de l'écorce, division d'*ordre structural* qui s'oppose à la division morphologique fondée sur l'existence des scissures et des sillons (voy. : fig. 141).

La répartition de ces champs corticaux est le résultat des travaux de Brodmann et de von Economo; il est à remarquer qu'elle correspond à peu de chose près à l'enseignement que nous a fourni jusqu'ici la physiologie et l'anatomie pathologique sur les localisations fonctionnelles cérébrales; aussi peut-on dire qu'à chaque *localisation corticale sensitive, motrice* ou *sensorielle* correspond un *type structural défini* du cortex.

Toutefois les délimitations de ces champs corticaux ne sont pas nettes; les auteurs s'accordent pour reconnaître l'existence de *zones de transition* parfois assez étendues.

On dit que la zone de transition est *précise* lorsqu'elle s'étend à peine sur quelques millimètres entre deux champs (exemple : écorce cérébrale du pied et du cap de F3); en revanche, elle est dite *linéaire* lorsqu'elle marque une transition brusque (exemple : passage de l'isocortex à six couches au champ calcarinien); ainsi les divisions architecturales de l'écorce cérébrale ne permettent pas de superposer les champs corticaux aux limites de la morphologie lobaire.

1° Les **champs corticaux du lobe frontal** sont au nombre de *trois* : le *champ précentral*, le *champ frontal granulaire* et le *champ préfrontal*.

a) Le *champ précentral* occupe toute la frontale ascendante, le versant antérieur et le fond de la scissure de Rolando, le pied des deux premières circonvolutions frontales, le lobule paracentral et la cinquième partie de la frontale interne.

Ce champ est du *type pyramidal agranulaire* et à son niveau on distingue même une zone triangulaire dite *zone giganto-pyramidale*, dont la base répond à la limite inférieure du lobule paracentral, tandis que le sommet répond à l'opercule rolandique; à ce niveau les cellules pyramidales géantes sont prépondérantes; cette zone correspond à l'*aire 4 de Brodmann* (voy. : fig. 150).

Le champ précentral répond à l'origine du faisceau pyramidal et du faisceau géniculé et par conséquent à l'*aire motrice volontaire* (aire somato-motrice).

b) Le *champ frontal granulaire*, auquel sont rattachés la zone psychomotrice et le centre de Broca, s'étend en avant du précédent à l'exclusion de la région du pôle frontal qui constitue le champ préfrontal.

Ce champ présente sensiblement la même structure que le précédent avec cette différence que l'écorce est moins épaisse et que les cellules de Betz font défaut.

c) Le *champ préfrontal* placé sur la face externe de l'hémisphère en avant des deux précédents est du *type polaire (champ fronto-polaire)*.

Les deux champs frontal granulaire et préfrontal représentent ce que l'on désigne sous le nom du *lobe préfrontal* ou *aire préfrontale (area pre-frontalis)* (voy. : fig. 143).

A noter qu'un *champ frontal intermédiaire* s'interpose entre le champ frontal granulaire et le champ fronto-polaire (voy. : fig. 143 A3).

2° Les **champs corticaux du lobe pariétal** sont au nombre de *quatre*, à savoir : le *champ post-central*, le *champ pariétal ascendant*, le *champ pariétal supérieur* et le *champ pariétal inférieur*.

a) Le *champ post-central* occupe le versant postérieur de la scissure de Rolando et le bord juxta-rolandique de la pariétale ascendante; il offre des analogies avec la zone gigantopyramidale, il correspond à l'aire somato-sensitive *(aire 3 de Brodmann)*.

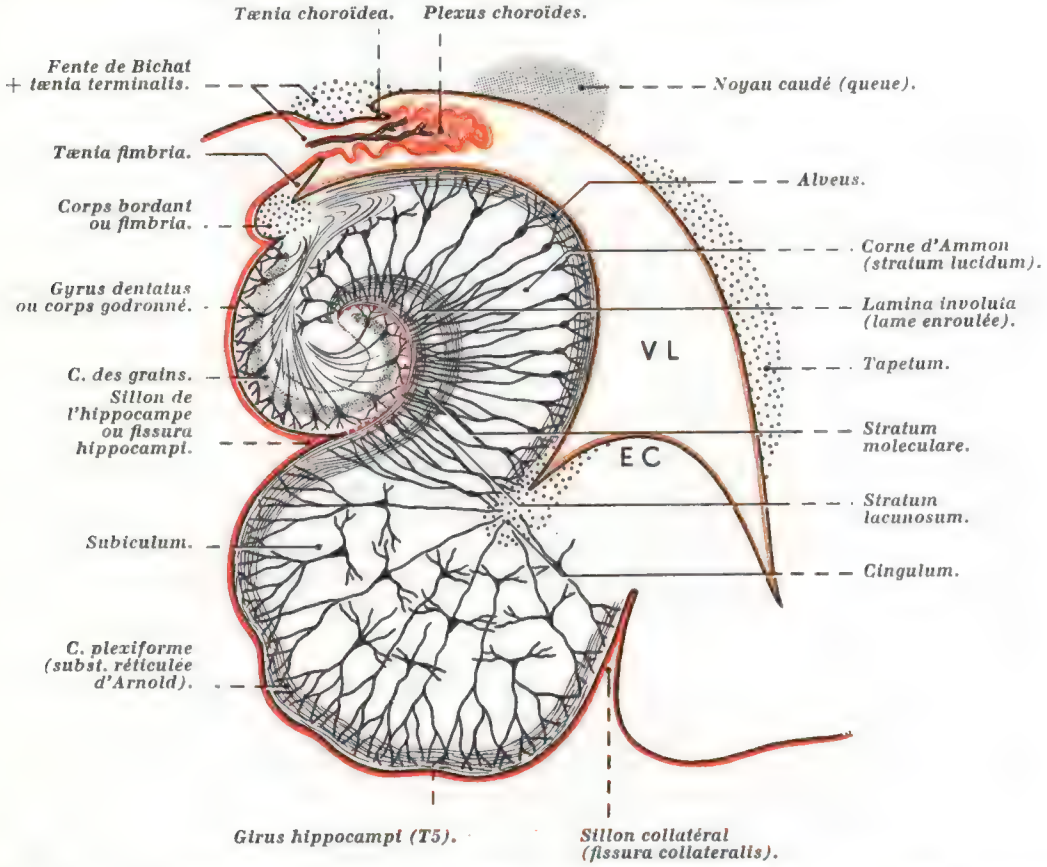

Fig. 144. — *Systématisation de la circonvolution de l'hippocampe et du gyrus dentatus, vue sur une coupe frontale; côté droit, segment antérieur de la coupe* (schématique).

En rouge, la pie-mère; *en orangé*, la membrane épendymaire. *V. L.*, ventricule latéral (corne sphénoïdale); *E. C.*, éminence collatérale de Meckel.

b) Le *champ pariétal ascendant* occupe la pariétale ascendante; il présente le type structural du Koniocortex qui caractérise les zones corticales sensitivo-sensorielles; il correspond aux *aires somato-sensitive et somato-psychique* (voy. : fig. 143 et 147).

c) Le *champ pariétal supérieur* occupe la pariétale supérieure et le lobe quadrilatère; il est du type pariétal.

d) Le *champ pariétal inférieur* ou *champ du gyrus marginalis (gyrus circumflexus)* occupe toute l'étendue de la pariétale inférieure et les deux versants du sillon interpariétal; il est également du type pariétal, nettement stratifié avec deux couches granulaires bien développées; il correspond à l'*aire tacto-gnosique (gnosie tactile)* ou de la reconnaissance tactile des objets (voy. : fig. 147).

Von Economo décrit un *champ angulaire* ou du *pli courbe* où les cellules ont des dimensions plus grandes que dans le reste des champs pariétaux supérieur et inférieur.

3° Les **champs corticaux du lobe occipital** sont au nombre de *trois* principaux; ils sont groupés autour de la région calcarine et appartiennent à l'*aire corticale visuelle.* Ils comprennent trois zones qui sont : le *champ calcarinien,* le *champ paracalcarinien* et le *champ occipito-polaire.*

a) Le *champ calcarinien (aire striée ou aire 17 de Brodmann),* d'aspect triangulaire comprend toute la zone corticale placée entre les deux sillons limitants et les deux versants de la scissure calcarine ainsi que le *lobulus extremus d'Ecker* (voy. : fig. 142).

Ce champ est du type exclusivement granulaire et renfermerait à lui seul le dixième du

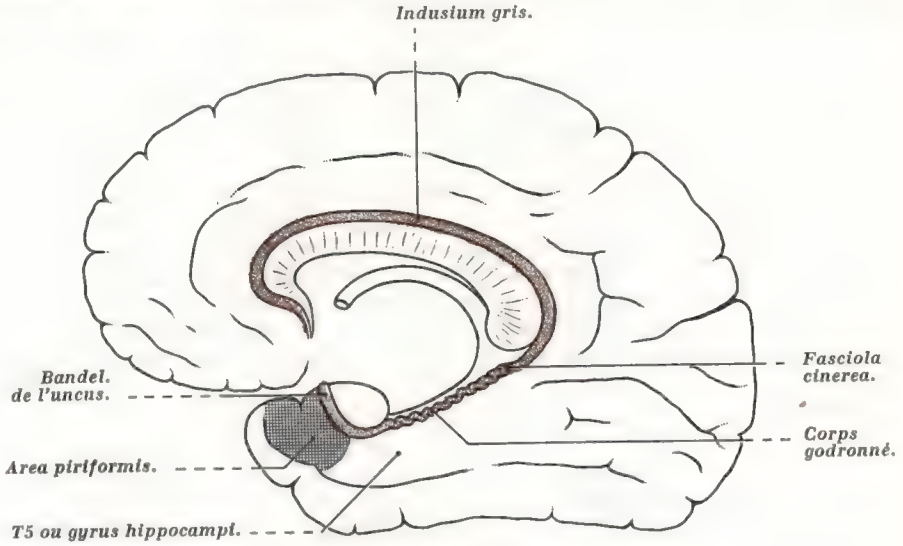

FIG. 145. — *Néopallium et archipallium sur une vue interne de l'hémisphère cérébral droit* (schématique). *En pointillé brun,* archicortex; *en quadrillé noir,* paléocortex *(area piriformis).*

total des cellules de l'écorce cérébrale (von Economo); il constitue le *Koniocortex optique* et répond à l'*aire corticale visuelle.*

La quatrième couche cellulaire est traversée par une bande blanche : c'est la *raie de Gennari* (1) ou *ruban de Vicq d'Azyr.*

b) Le *champ paracalcarinien (aires para-* et *péristriée de Brodmann)* occupe la face interne du lobe occipital excentriquement par rapport à l'aire visuelle; il correspond à l'*aire visuo-psychique (gnosie visuelle).*

c) Le *champ occipito-polaire* occupe la face externe du lobe occipital au niveau de son pôle; il est du type polaire; à ce niveau, les cellules pyramidales y sont très rares et toutes de petite dimension.

4° Les **champs corticaux du lobe temporal** sont au nombre de *trois* : le *champ supra-temporal,* le *champ temporal* et le *champ infra-temporal.*

a) Le *champ supra-temporal* occupe la partie moyenne de la première circonvolution temporale au voisinage de la scissure de Sylvius auquel il faut ajouter le *gyrus transversus*

(1) Anatomiste italien du XVIIIe siècle.

de Heschl; ce champ est du type granulaire; il correspond à l'*aire corticale auditive (Koniocortex auditif)*. Il présente donc de grandes analogies avec le champ calcarinien; ses cellules granulaires très nombreuses sont disposées dans le sens radiaire, normales à la surface du cortex comme des rideaux de pluie et il n'existe pas à ce niveau de strie externe de Baillarger.

b) Le *champ temporal* est situé autour et au-dessous du précédent, au niveau de la première circonvolution temporale; il correspond à l'*aire auditivo-psychique*, siège de l'audition verbale; l'écorce est à ce niveau du type pyramidal granulaire (voy. : fig. 143).

c) Le *champ infra-temporal* occupe la deuxième circonvolution temporale et la troisième, ainsi que la face inférieure du lobe temporal jusqu'au voisinage du sillon collatéral; ce champ présente dans sa couche ganglionnaire de grandes cellules pyramidales qui correspondent à l'origine du faisceau cortico-protubérantiel de Türck-Meynert.

Le *sillon de l'hippocampe* répond à la limite entre l'iso- et l'allo-cortex (voy. : fig. 134).

5° Les **champs corticaux du lobe limbique** comprennent les aires olfactive et gustative et sont au nombre de *quatre* en allant du carrefour olfactif au lobule de l'hippocampe, à savoir : les *champs limbiques antérieur* et *postérieur*, le *champ rétro-splénial* et le *champ hippocampique*.

a) Le *champ limbique antérieur* ou *agranulaire* comprend la moitié antérieure du lobe du corps calleux constitué par un cortex du type pyramidal agranulaire (voy. : fig. 143).

b) Le *champ limbique postérieur* ou *granulaire* occupe la moitié postérieure du lobe du corps calleux et son cortex rappelle le type pariétal (voy. : fig. 143).

c) Le *champ rétro-splénial* est situé derrière le bourrelet du corps calleux; il s'étend jusqu'au pli de passage temporo-limbique. Il rappelle le type granulaire et doit être rattaché aux formations sensorielles de voisinage; ce champ correspondrait au centre primaire de l'olfaction *(Koniocortex olfactif)*.

d) Le *champ hippocampique* occupe la circonvolution de l'hippocampe; on lui reconnaît *deux segments* qui sont : α) un *segment postérieur* représentant la partie moyenne de la cinquième circonvolution temporale dont la structure est du type agranulaire; dans cette partie la couche granulaire externe est très développée et très dense; ce segment correspond à l'*aire gustative primaire (Koniocortex gustatif)*; β) et un *segment antérieur* beaucoup moins étendu qui correspond à l'uncus et dont la plus grande partie appartient à l'allocortex.

6° Le **lobe de l'insula** présente une structure du type frontal dans l'insula antérieur et du type pariétal dans l'insula postérieur.

Au niveau de l'insula, la couche ganglionnaire est très développée et très dense; du point de vue structural, il faut rattacher l'avant-mur à ce lobe.

CONSTITUTION ET STRUCTURE DE LA CORNE D'AMMON ET DU CORPS GODRONNÉ

Une description spéciale revient à la *constitution* et à la *texture* de la *corne d'Ammon* et du corps *godronné*, formations en rapport avec les voies olfactives (voy. : *Voies olfactives*). Tout d'abord, rappelons que la corne d'Ammon est une circonvolution retournée *(circonvolution enroulée)* dont la partie intra-ventriculaire saillante et arrondie est recouverte de substance blanche et dont la substance grise déprimée s'enroule autour du corps godronné et de la *fissura hippocampi* (voy. : fig. 144).

En allant de la superficie vers la cavité ventriculaire (corne sphénoïdale), la corne d'Ammon est constituée par *cinq couches* superposées qui sont :

1° une *couche plexiforme* qui contient de nombreuses fibres d'association venues du *gyrus hippocampi* et quelques rares cellules à cylindre court;

2° une *couche moléculaire (stratum moleculare)*, très mince, constituée principalement par de petites cellules (grains); cette couche dite *couche des grains* est plus apparente au niveau du corps godronné qu'au niveau de la corne d'Ammon (voy. : fig. 144);

3° une *couche lacunaire (stratum lacunosum)* constituée par de nombreuses cellules étoilées dont les cylindraxes possèdent pour la plupart une direction parallèle au sillon de l'hippocampe; ils se terminent dans la couche plexiforme du *gyrus hippocampi*; c'est le

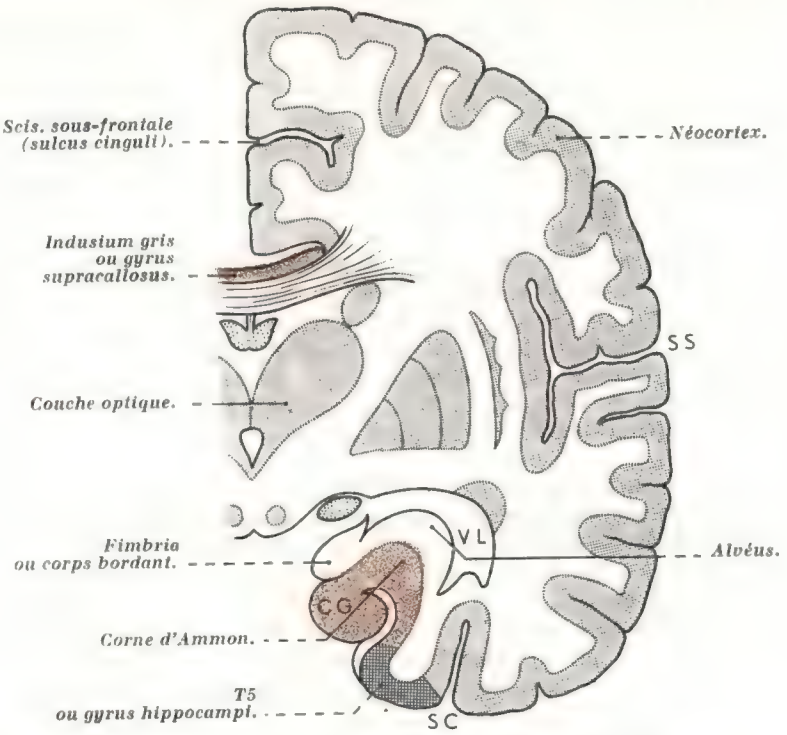

Fig. 146. — *Néopallium et archipallium vus sur une coupe frontale de l'hémisphère cérébral droit; segment antérieur de la coupe* (schématique).

En pointillé brun, archicortex; *en quadrillé noir*, paléocortex; *CG*, corps godronné ou *gyrus dentatus*; *SC*, sillon collatéral *(fissura collateralis)*; *SS*, scissure de Sylvius; *VL*, ventricule latéral.

groupement des cylindraxes de ces deux couches qui donnent naissance à la *lame enroulée*;

4° une *couche radiaire* ou des *cellules pyramidales* qui est la plus épaisse de toutes (deux tiers environ de la corne d'Ammon); elle est constituée par des cellules pyramidales de petite et moyenne dimension, mais dont les dendrites sont considérablement développées;

5° et une *couche de substance blanche*, profonde, désignée sous le nom d'*alveus*, qui renferme des fibres efférentes venues des cellules pyramidales de la corne d'Ammon du même côté, mais principalement des fibres efférentes venues par la fimbria de la corne d'Ammon du côté opposé (voy. : fig. 144).

L'*alveus* est tapissé par la membrane épendymaire.

ÉVOLUTION PHYLOGÉNÉTIQUE DE L'ÉCORCE CÉRÉBRALE

ARCHIPALLIUM ET NÉOPALLIUM

L'écorce cérébrale *(pallium)* ainsi que la substance blanche sous-jacente ont subi d'importantes modifications dans la série animale au cours de l'évolution phylogénétique tant du point de vue morphologique que du point de vue structural.

Chez les *vertébrés inférieurs* (reptiles) le cortex n'est constitué que par *deux couches* : *a)* l'une *superficielle,* réceptrice et associative *(couche granulaire)*; *b)* l'autre *profonde,* effectrice *(couche pyramidale).*

Ce type de cortex est l'un des plus primitifs : c'est l'*archipallium* dont on retrouve chez l'homme certains caractères dans le rhinencéphale (région hippocampique) (voy. : fig. 145).

L'*archipallium,* en rapport étroit avec la *fonction osmatique,* est une des premières régions corticales apparues chez la plupart des mammifères (à l'exception des mammifères aquatiques où cette fonction a disparu) et plus spécialement chez les mammifères osmatiques.

Chez l'homme, où la fonction osmatique est en voie de régression, chaque hémisphère s'est considérablement développé, de telle sorte que son écorce cérébrale avec ses *six couches (néopallium* ou *néocortex)* est devenue : *a)* l'aboutissant *(centres récepteurs)* de voies sensitives et sensorielles); *b)* le point de départ *(centres effecteurs)* de voies motrices volontaires et semi-volontaires; *c)* et le siège de *voies d'association* hémisphériques ou interhémisphériques; en conséquence, le *néocortex* y est considérablement développé.

Chez les *mammifères supérieurs* et chez *l'homme,* on distingue *trois régions* au cortex qui sont :

1° le *paléo-cortex* refoulé au niveau de la face inféro-interne de l'hémisphère (peu développé chez l'homme); il est représenté par l'*hippocampe* (T5) ou *cortex piriforme (cortex hippocampique)* auquel il faut ajouter le noyau amygdalien; il reçoit des afférences du bulbe olfactif par l'intermédiaire de la bandelette olfactive et de la racine olfactive externe (voy. : *Voies olfactives*) :

2° l'*archicortex* qui comprend le corps godronné, la corne d'Ammon et l'indusium gris ou *gyrus supra-callosus*; l'ensemble de ces deux régions représente l'*archipallium*;

3° et le *néocortex* ou *néopallium* (néencéphale) qui comprend tout le reste du cortex cérébral (voy. : fig. 146), partie physiologiquement en rapport avec toutes les fonctions sensitives, sensorielles et motrices à l'exception de l'olfaction.

LOCALISATIONS CÉRÉBRALES.

CENTRES CORTICAUX (AIRES CORTICALES)

L'étude des localisations cérébrales est très ancienne et c'est à Gall que revient le mérite d'avoir développé l'idée de l'existence de *centres corticaux* localisés à la surface de l'écorce cérébrale.

Les expériences de Fritsch et Hitzig en 1870 ont apporté un jour nouveau à cette question et ont montré qu'à l'excitation de certains territoires corticaux correspondait une secousse musculaire dans un muscle ou un groupe musculaire déterminé; ainsi donc, l'écorce cérébrale devenait excitable en certains points et présentait une *zone électromotrice.*

La portée des expériences de Fritsch et Hitzig fut grande, car pendant des siècles auparavant, l'inexcitabilité du cortex cérébral était un véritable dogme scientifique admis de tous les physiologistes et les neurologues.

Depuis cette époque, les observations cliniques et anatomo-pathologiques des lésions corticales, les progrès de la neuro-chirurgie, les expériences sur l'animal (singe) ont permis de démontrer l'existence de *localisations cérébrales corticales.*

La divergence de vues qui existait et qui existe encore parmi les auteurs au sujet de la détermination précise des localisations cérébrales tient à ce fait que souvent l'on a confondu la localisation d'une fonction avec la localisation d'une lésion ou les perturbations que celle-ci a pu créer sur des régions voisines ou plus ou moins éloignées.

Actuellement, on localise au niveau des centres corticaux cérébraux une *fonction déterminée* en rapport le plus souvent avec un *type structural* bien défini du cortex, et si l'étude morphologique de l'hémisphère cérébral avec sa division en lobes et circonvolutions par des scissures et des sillons est commode du point de vue anatomique, elle ne répond en rien à la *représentation fonctionnelle* du cortex; la *corticalité du cerveau ne connaît* en effet *que des fonctions.*

LOCALISATIONS EN PROFONDEUR. — On s'est demandé si les différentes couches de l'écorce cérébrale ne possédaient pas un rôle spécial et particulier.

On admet actuellement que les couches profondes (couches ganglionnaires et polymorphe) représentent les zones en rapport avec les centres sous-corticaux et leurs éléments cellulaires seraient à la fois *récepteurs* et *effecteurs,* tandis que les couches superficielles (première et deuxième couche) représenteraient le centre des neurones d'association à courte distance (Brodmann); les neurones d'association à longue distance hémisphérique ou interhémisphérique seraient épars dans les couches du cortex.

Suivant le point de départ ou d'arrivée des neurones corticaux ou extra-corticaux, on peut diviser les centres, partant les principales localisations du cortex cérébral *(néopallium)* en : *a) centres effecteurs* qui comprennent les *aires somato-motrices, pyramidales* et *extra-pyramidales* auxquelles nous ajouterons les *centres corticaux oculo-céphalogyres*; *b)* et *centres récepteurs* qui comprennent les aires de la *sensibilité générale* et *spéciale,* à savoir : l'*aire somato-sensitive* et les *aires sensorielles* (visuelle, auditive, olfactive et gustative). Nous terminerons ce chapitre par une étude du *centre du langage articulé.*

Chacune de ces aires correspond à un *type structural* bien défini : l'aire somato-motrice est caractérisée par le type pyramidal agranulaire; les aires sensorielles par un Koniocortex autour duquel se trouve une zone parasensorielle qui prend le type pyramidal granulaire.

Tous ces centres, sauf le centre du langage, sont bilatéraux; pour les centres moteurs leur action est croisée.

Les aires corticales sensitives ou sensorielles dites *aires de réception* représentent des *zones de perception consciente* où la sensation communiquée au cortex par le neurone terminal est simplement perçue et enregistrée; une véritable *analyse* (identification avec discrimination) s'effectue au niveau de ces aires : c'est la *zone d'intégration* ou de *gnosie sensitivo-sensorielle*; une lésion destructive de cette zone provoque un syndrome anatomo-clinique connu sous le nom d'*agnosie.*

En dehors des localisations fonctionnelles corticales précédemment signalées, motrices, sensitives et sensorielles et les territoires de gnosie, le reste de la surface de l'hémisphère offre des aires de projection secondaire dites *aires associatives (zones d'association).*

I. — AIRE SOMATO-MOTRICE

L'aire somato-motrice occupe : 1° sur la face externe de l'hémisphère la région prérolandique, c'est-à-dire la frontale ascendante où se trouvent groupées les cellules giganto-pyramidales de Betz et le pied des deux premières circonvolutions frontales; 2° et sur la face interne, le lobule paracentral (voy. : fig. 147 et 152).

L'excitation (électrique ou autre) de ces centres entraîne toujours un mouvement dans un muscle ou un groupe musculaire, toujours le même pour un même point excité; ces

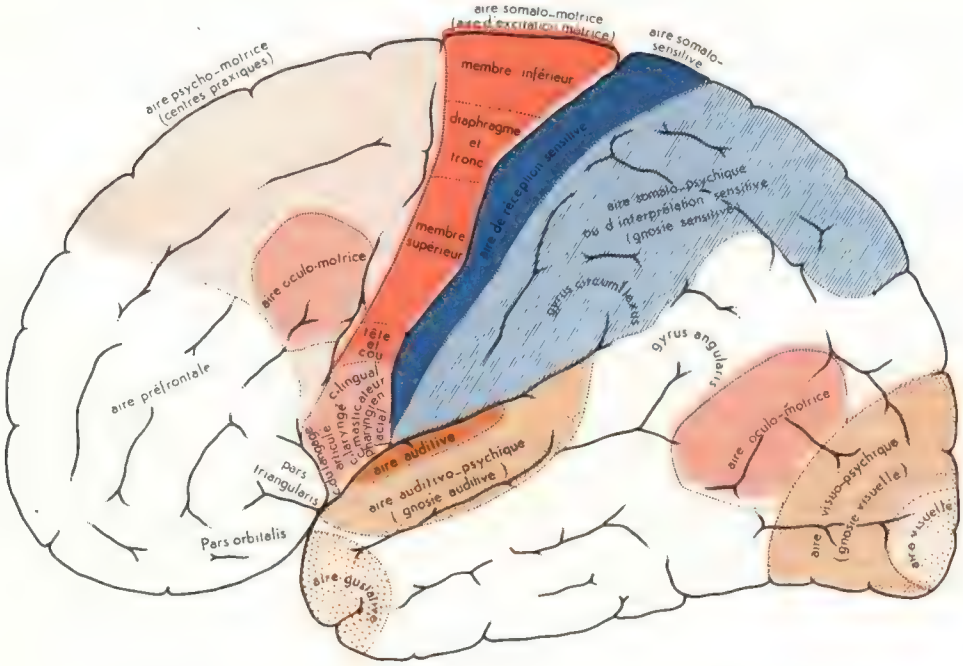

Fig. 147. — *Aires motrice* (rouge), *sensitive* (bleu) *et sensorielle* (orangé) *de la face externe de l'hémisphère cérébral gauche.*

données sont extrêmement importantes en clinique au cours des crises d'épilepsie Bravais-jacksonienne, car la secousse convulsive (signal-symptôme de Seguin) débute toujours par un muscle dont le centre moteur cortical correspond à la zone d'irritation de l'écorce et permet de ce fait le diagnostic de la localisation de la lésion.

Cette aire peut être subdivisée en deux aires secondaires qui sont : *a)* l'*aire motrice volontaire* ou *aire électro-motrice* correspondant à la *zone giganto-pyramidale* ou *aire 4 de Brodmann*; *b)* et l'*aire psycho-motrice* située en avant de la précédente qui présente une structure du type frontal granulaire (voy. : fig. 147).

TOPOGRAPHIE DES CENTRES MOTEURS. — Les centres moteurs sont disposés au niveau de la frontale ascendante *(gyrus precentralis)* et du lobule paracentral de telle façon que ceux qui correspondent aux membres inférieurs sont placés au niveau du lobule paracentral et de la partie supérieure de la frontale ascendante; ceux qui correspondent à la tête et au cou sont situés au niveau de la partie inférieure de la frontale ascendante

tandis que ceux du tronc et du membre supérieur correspondent à la partie moyenne de cette même circonvolution.

Cette *disposition* est celle dite *de l'homme renversé*; mais, si toutefois l'aire somato-motrice peut être divisée du point de vue fonctionnel en une série de segments superposés correspondant à des parties du corps bien individualisées, il faut reconnaître que ces segments ne sont pas identiques, ni homogènes et qu'ils n'ont pas tous la même importance; il suffit de jeter un coup d'œil sur l'*homonculus moteur* de la figure 148 pour constater que les parties dont l'importance est nettement primordiale sont : *a)* la *main* et plus spécialement le *pouce*, segment du membre supérieur destiné à la *préhension*; *b)* la

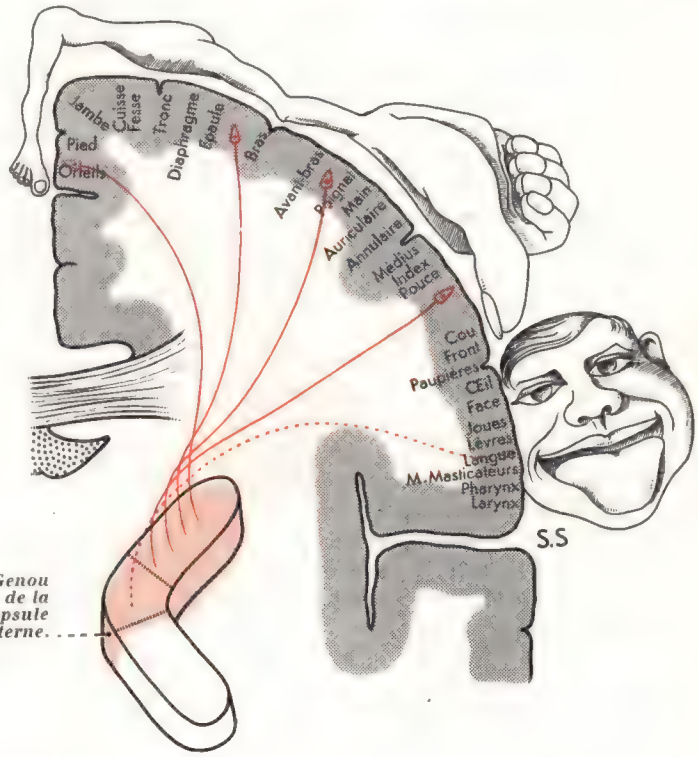

FIG. 148.
Localisations motrices du cortex cérébral, vues sur une coupe frontale passant par l'area precentralis (schématique).

En pointillé rouge, trajet du faisceau géniculé.

SS, scissure de Sylvius.

tête et la *face* en raison des fonctions dévolues à leur musculature (fonctions masticatrice et de déglutition) ainsi que la parole et l'expression de la physionomie.

Au niveau de l'aire motrice, les centres moteurs sont en quelque sorte schématisés par l'image d'un homme renversé dont la tête occuperait la partie inférieure de la frontale ascendante alors que les pieds déborderaient sur le lobule paracentral (voy. : fig. 148).

Nous distinguerons dans l'*aire motrice* de la frontale ascendante et de haut en bas :

1° Le *centre moteur du membre inférieur* qui occupe le quart supérieur de la frontale ascendante et le lobule paracentral (voy. : fig. 149 et 152).

Ce centre présente une importance de premier ordre au point de vue pathologique, car, par suite de la proximité des deux lobules paracentraux qui ne sont séparés l'un de l'autre que par la faux du cerveau, il survient presque toujours une paraplégie dans les tumeurs ou les lésions de la région paracentrale.

Le centre moteur du gros orteil est situé contre le crochet rolandique.

2° Le *centre moteur du membre supérieur* qui occupe les deux tiers moyens de la frontale

ascendante et qui empiète légèrement sur le versant antérieur et le fond de la scissure de Rolando.

Le centre moteur du pouce est situé au niveau du genou inférieur.

3° Le *centre moteur des muscles du tronc* est peu étendu; il est situé entre les deux précédents (voy. : fig. 149).

4° Le *centre facial* qui est situé dans la partie inférieure de la frontale ascendante au niveau de l'opercule rolandique; il commande aux muscles peauciers de la face.

5° Le *centre masticateur* qui occupe le pied de la frontale ascendante un peu en avant du centre facial (Horsley); ce centre est en connexion avec le noyau somato-moteur du trijumeau (noyau masticateur) par l'intermédiaire du faisceau géniculé (voy. : fig. 149).

6° Le *centre moteur lingual* sous la dépendance duquel est placée toute la musculature de la langue et qui, par conséquent, est en connexion avec le noyau du nerf grand hypoglosse; ce centre est situé dans le quart inférieur de la frontale ascendante un peu au-dessus des centres facial et masticateur.

7° Le *centre de la phonation (centre laryngé phonatoire de Krause)* qui représente le centre moteur des muscles du larynx et du pharynx (vérifié expérimentalement par Semon et Horsley) est situé un peu en avant du centre masticateur, empiétant à la fois sur la partie inférieure de la frontale ascendante et sur la partie postérieure du pied de la troisième circonvolution frontale (voy. : fig. 149 et 150).

Ce centre assure le contrôle des cordes vocales dans la respiration profonde et dans l'émission des sons. Il donne l'excitation qui produira le rapprochement et la tension permettant aux cordes vocales de produire le son; enfin il exerce un contrôle sur la respiration et règle son intensité aussi bien dans le langage articulé que dans le chant, le murmure, le soupir volontaire et l'inspiration profonde exigée par les mouvements respiratoires (Chevalier-Jackson).

Tous ces centres moteurs : lingual, facial, masticateur et phonatoire représentent le point de départ du faisceau géniculé en connexion avec les centres somato-moteurs des nerfs crâniens correspondants.

A l'aire motrice, il faut rattacher la zone corticale correspondant à l'origine du faisceau de Türck-Meynert, premier neurone de la voie motrice accessoire (voie cortico-ponto-cérébelleuse); celle-ci correspond aux deuxième et troisième circonvolutions temporales (partie moyenne) (voy. : fig. 150).

CENTRES OCULO-CÉPHALOGYRES. — Ce sont ceux qui président aux *mouvements des yeux (oculogyrie)* et *de la tête (céphalogyrie)*, fonctions souvent associées l'une à l'autre *(mouvements conjugués des yeux et de la tête)*.

La *rotation de la tête et du cou* par action du sterno-cléido-mastoïdien et du trapèze est sous la dépendance du spinal médullaire (XIe paire) et ses noyaux médullaires sont soumis à la commande du faisceau géniculé dont le centre effecteur est localisé dans la partie inférieure de la frontale ascendante (voy. : fig. 150).

Les *mouvements des yeux* sont commandés par les six nerfs oculo-moteurs; sur chaque hémisphère on décrit deux *centres* ou *aires oculogyres* qui sont :

a) une *aire oculo-motrice frontale* dont le siège est situé dans le pied de la deuxième circonvolution frontale; elle correspond aux *aires 8 et 9 de Brodmann* (voy. : fig. 147);

b) une *aire oculo-motrice occipitale* en rapport avec des mouvements réflexes à point de départ oculaire dont le siège est le cortex paravisuel *(aire 19 de Brodmann)* (voy. : fig. 147).

CENTRES ANTAGONISTES. — L'excitation d'une zone dans un centre moteur cortical entraîne un mouvement; mais comme tout mouvement implique à la fois la contraction d'un muscle par mise en jeu d'un stimulus moteur et la résolution musculaire du muscle

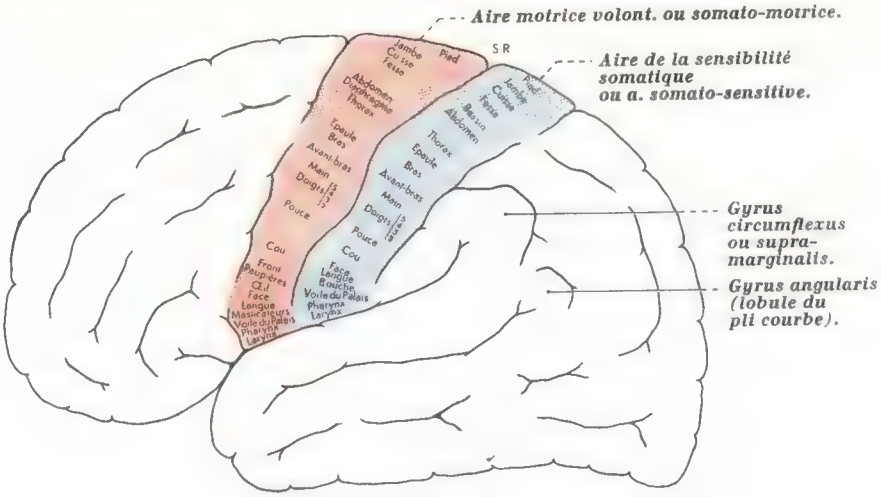

Fig. 149. — *Aires motrices* (en rose) *et sensitives* (en bleu) *corticales sur la face externe de l'hémisphère cérébral, côté gauche.*

SR, scissure de Rolando.

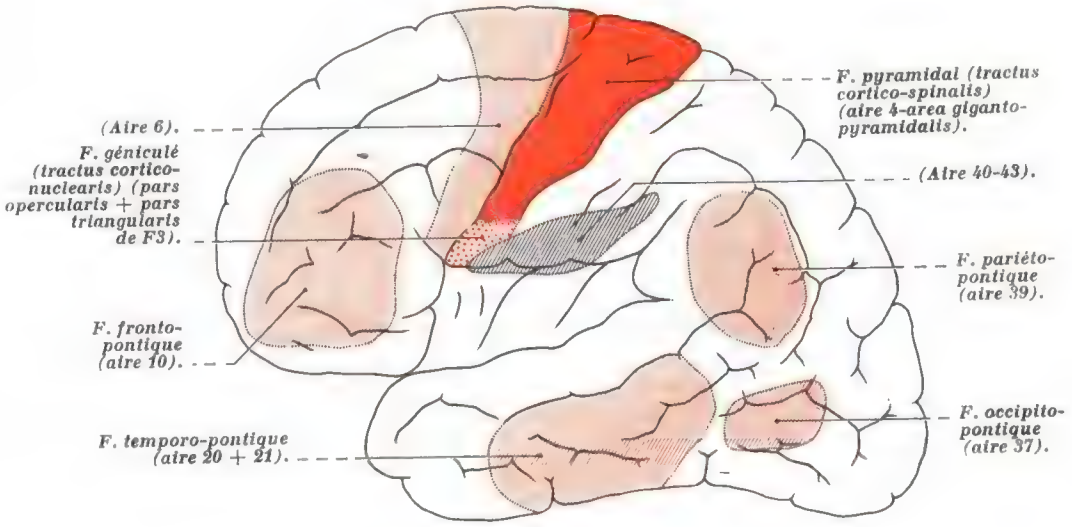

Fig. 150. — *Aires corticales motrices.*

Voie pyramidale, *en rouge foncé*; faisceau géniculé, *en pointillé rose*; voies extra-pyramidales et cortico-protubérantielles, *en hachures roses*; voie cortico-nigrique, *en hachures noires.*

antagoniste, il faut donc que les centres antagonistes moteurs extenseurs et fléchisseurs soient, ou suffisamment éloignés l'un de l'autre, ou exercent l'un sur l'autre une *action inhibitrice*; on admet qu'au niveau de l'aire motrice, les centres correspondant aux muscles fléchisseurs sont plus rapprochés de la scissure de Rolando que les centres qui commandent aux muscles extenseurs.

CENTRES SYNERGIQUES. — Etant donné que tous les centres moteurs corticaux sont bilatéraux et symétriques, leur action doit être condensée au cours de certains mouvements synergiques et nous citerons à ce sujet les exemples suivants :

a) les mouvements d'élévation et d'abaissement du globe oculaire s'effectuent simultanément pour les deux yeux; *b)* de même les mouvements d'élévation et d'abaissement de la mâchoire inférieure au cours de la mastication; *c)* au cours de la déglutition, les muscles pairs du voile du palais et du pharynx ont une action synergique; *d)* enfin certains mouvements des yeux (regard latéral) impliquent obligatoirement l'adduction d'un œil et l'abduction simultanée de l'œil opposé.

Ces actes moteurs ne peuvent s'expliquer que par l'existence de fibres croisées et directes (fibres homolatérales) dans la voie motrice ou par un système de connexions entre les deux centres corticaux.

Tous les muscles seraient ainsi sous l'action d'un *double centre* dont chacun est situé respectivement dans chaque hémisphère et ces muscles ne diffèrent entre eux que par la place qu'ils occupent dans la perfection apportée à leur synergie fonctionnelle (Charpy).

AIRE PSYCHO-MOTRICE. — L'aire psycho-motrice correspond au champ frontal agranulaire; elle comprend les pieds des deux premières circonvolutions frontales et la partie postérieure de la frontale interne; elle présente sur l'hémisphère une forme triangulaire dont la base correspond à la scissure calloso-marginale et le sommet au pied de la troisième circonvolution frontale (voy. : fig. 147).

Une lésion de cette aire détermine des perturbations motrices (apraxie motrice) et psychiques.

AIRES PRÉFRONTALES. — On donne le nom d'*aires préfrontales* à toute la partie du cortex cérébral qui correspond au *lobe préfrontal,* c'est-à-dire à celles qui sont situées en avant des aires extra-pyramidales. Elles comprennent la partie antérieure des trois circonvolutions frontales des faces externe et interne de l'hémisphère et la face orbitaire du lobe, donc toute la surface de l'hémisphère située en avant des aires 6 et 8 de Brodmann (voy. : fig. 151).

Cette région est histologiquement d'un type structural particulier dit *type frontal* et caractérisé par : *a)* une diminution de l'épaisseur du cortex; *b)* une raréfaction importante des cellules du type moteur, l'écorce étant nettement du type granulaire, avec une augmentation d'épaisseur des couches II et IV (voy. : fig. 143); *c)* et une grande richesse des *voies d'association.*

Le cortex préfrontal est en connexion : *a)* avec le noyau interne du thalamus par les radiations thalamiques; *b)* avec les noyaux postérieurs de l'hypothalamus; *c)* avec le cortex moteur et sensitif par des fibres d'association sous-corticales; *d)* et avec l'écorce des lobes temporal et occipital (aires auditives et visuelles) par les faisceaux unciné et longitudinal supérieur. Il est le point de départ du faisceau fronto-pontique d'Arnold par la partie postérieure de l'aire.

Par suite de ses connexions, le cortex préfrontal serait susceptible d'intervenir sur les *mécanismes d'action* : non seulement il prévoit l'action, mais en même temps il agit comme régulateur du système végétatif pour rendre les mécanismes corporels prêts à l'action; ainsi les aires préfrontales seraient les *aires de la prévision* (von Bonin).

AIRES SUPPRESSIVES ou **AIRES INHIBITRICES.** — Ces aires sont connues depuis les expériences et les travaux de Hines (1937); cet auteur ayant montré qu'en détruisant chez l'animal (singe) la partie antéro-supérieure de l'aire 4 de Brodmann, on constate qu'après l'apparition d'une paralysie, il s'établit des signes de *spasticité* (hypertonie musculaire en flexion pour les membres supérieurs et en extension pour les membres inférieurs) (voy. : fig. 141).

Ces aires sont donc capables d'une *action inhibitrice* sur l'aire somato-motrice principale, d'où la dénomination d'*aires suppressives* ou *inhibitrices* qu'on leur a donnée. En réalité, des expériences de Hines, il découle une manifestation objective (probablement en rapport avec une rigidité de décortication), mais non une explication plausible de l'action inhibitrice avec critère histologique (1).

Les *aires suppressives* qui ont été décrites à la surface de l'hémisphère cérébral sont multiples; elles sont toutes disposées sous l'aspect de bandes longitudinales et sensiblement parallèles au *sulcus centralis* alternant avec des bandes correspondant aux voies motrices pyramidales ou extra-pyramidales : ce sont les « *strip area de Hines* ».

On les désigne par le numéro de l'aire qu'elles inhibent suivi de la lettre s (exemples : 4 s, 2 s).

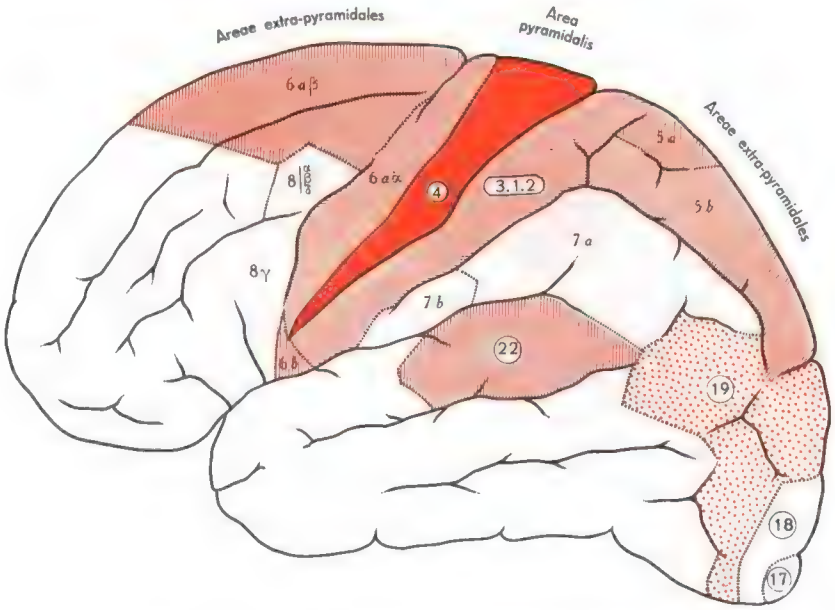

FIG. 151. — *Aires corticales de l'hémisphère cérébral (primaire, secondaires et tertiaires) côté gauche; face externe* (d'après FŒRSTER).

Ces bandes sont situées en avant et en arrière du *gyrus precentralis* :

a) sur le *lobe frontal,* au niveau des aires 4 (partie antéro-supérieure seulement) 6 et 8 de Brodmann (voy. : fig. 141);

b) sur le lobe pariétal, où elle occupe une bande étroite dans la pariétale ascendante au niveau de l'aire 2 de Brodmann (voy. : fig. 141);

c) sur le *lobe occipital,* dans la partie antérieure de l'aire 19 en avant de l'aire péristriée (voy. : fig. 141);

d) enfin, à la *face interne de l'hémisphère,* sur la moitié antérieure du lobe du corps calleux *(gyrus cinguli)* au niveau de l'aire 24 (voy. : fig. 142); on donne le nom d'*aire cingulaire* à cette aire suppressive; de toutes les aires inhibitrices du cortex cérébral, c'est peut-être celle qui possède le maximum d'action; incorporée dans le *lobe limbique de Broca,* elle reçoit des *afférences* : *a)* du *gyrus hippocampi* par l'intermédiaire des voies de projection du rhinencéphale et plus spécialement par le noyau antérieur du thalamus; *b)* de

(1) On a cependant remarqué la rareté des cellules géantes de Betz dans les aires suppressives.

toutes les autres *aires suppressives* (frontales, pariétales et préoccipitales); c) et de certaines régions du néocortex; enfin elle émet des *efférences* sur le *noyau caudé* et la substance réticulée du tronc cérébral capables d'inhibition motrice (voy. : *Voies parapyramidales*).

Quoi qu'il en soit, l'*excitation* des aires suppressives est capable de produire la *disparition de l'activité motrice* (y compris les symptômes épileptiformes) à la surface du cortex à partir du point où a été déclenchée l'excitation; simultanément apparaît un arrêt de l'*activité électrique* du cortex : l'effet est pratiquement instantané et dure aussi longtemps que l'excitation.

On a attribué l'action inhibitrice des aires suppressives (et plus spécialement celle des aires 4 et 6) à une interruption de l'influx nerveux *(déconnexion)* entre le cortex et les corps striés (voy. : fig. 156).

De ces aires et plus spécialement de celles qui correspondent au lobe frontal partent les axones de la *voie parapyramidale* (voy. : *Voie parapyramidale*).

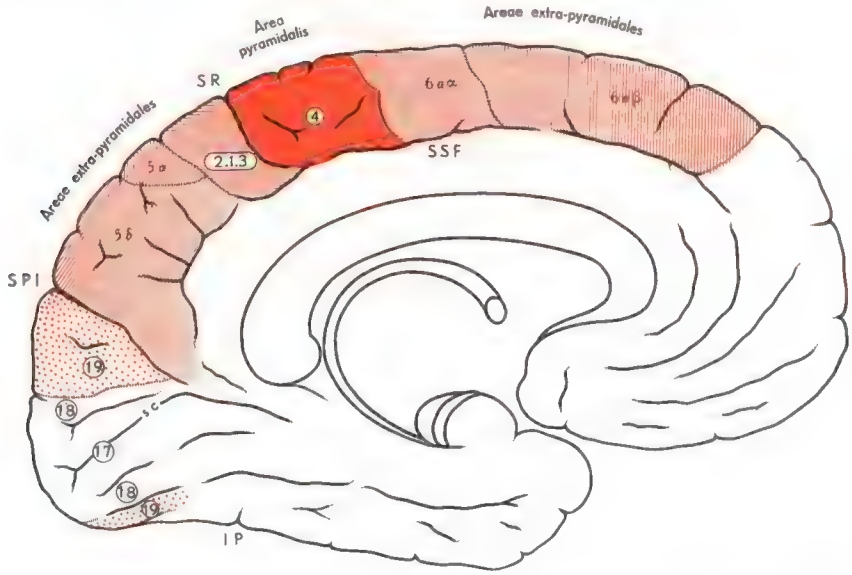

Fig. 152. — *Aires corticales de l'hémisphère cérébral (primaire, secondaires et tertiaires), côté gauche; face interne* (d'après Fœrster).

SR, sillon de Rolando; *SSF*, scissure sous-corticale; *SPI*, sillon perpendiculaire interne; *IP*, incisure pré-occipitale.

II. — AIRE SOMATO-SENSITIVE

L'aire somato-sensitive est située entièrement sur le lobe pariétal où elle occupe toute la pariétale ascendante *(gyrus post-centralis)*, les pieds des pariétales supérieure et inférieure et la moitié antérieure du lobule quadrilatère.

Dans cette aire on distingue *deux parties* : *a)* une *zone juxta-rolandique* à koniocortex typique disposée sous la forme d'une bande triangulaire à base supérieure; c'est l'*aire sensitive proprement dite* ou *somato-sensitive*; elle correspond au champ post-central, mais elle empiète légèrement sur la face interne de l'hémisphère entre le crochet de Rolando et la scissure sous-frontale; elle correspond aux *aires 3, 1 et 2 de Brodmann*; *b)* l'autre

comprend tout le reste de l'aire sensitive; on la désigne sous le nom d'*aire somato-psychique* ou de la *gnosie sensitive* (voy. : fig. 151 et 153).

Enfin c'est autour du sillon interpariétal que se place le *centre de la gnosie tactile* ou de la *reconnaissance tactile des objets.*

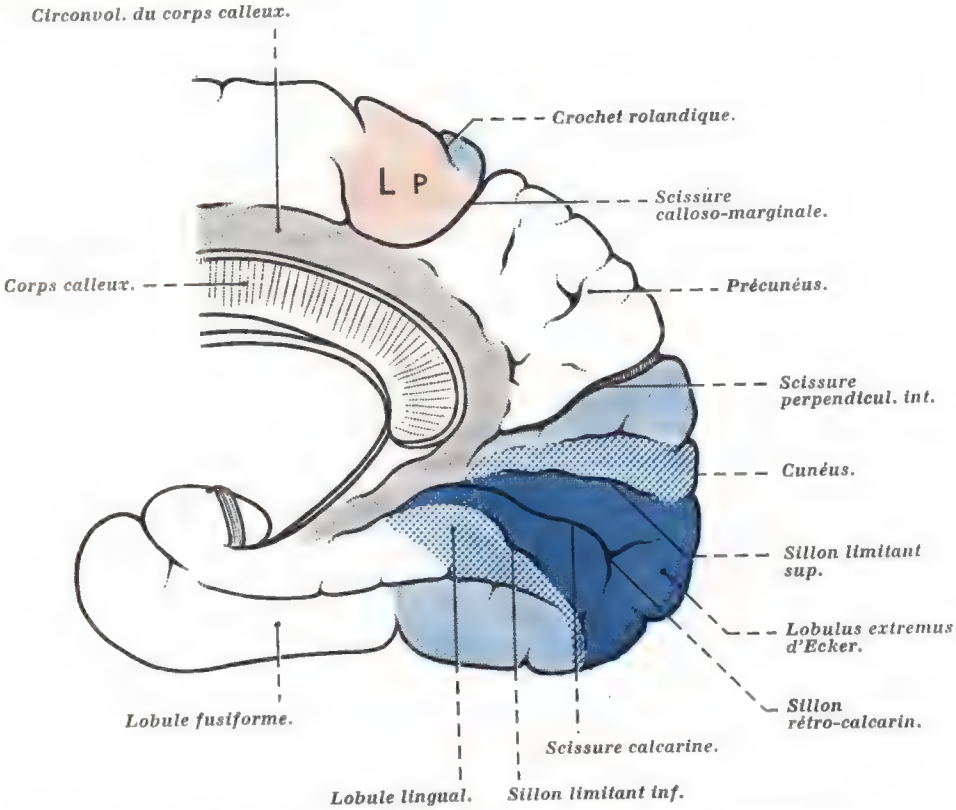

FIG. 153. — *Face interne du lobe occipital. Aire visuelle* (en bleu), *côté droit.*
En bleu foncé, aire striée (aire 17) ; *en quadrillé bleu,* aire parastriée (aire 18) ; *en bleu pâle,* aire péristriée (aire 19). *L p,* lobule paracentral.

III. — AIRES SENSORIELLES

1° **L'aire visuelle** est située sur la face interne du lobe occipital au voisinage de la scissure calcarine et sur les deux lèvres et le fond de cette scissure (voy. : fig. 153).

L'aire visuelle présente la forme d'un triangle à base postérieure correspondant sensiblement au pôle occipital et dont le sommet correspond au pli de passage cunéo-limbique; elle est limitée en haut et en bas par les sillons limitants dorsal et ventral.

Elle correspond au *champ calcarinien,* et au point de vue structural, elle présente le *koniocortex* le mieux développé de toute l'écorce cérébrale : c'est l'*aire striée (area striata)* (aire 17 de Brodmann) (voy. : fig. 142).

La proximité des deux aires visuelles explique la possibilité de cécité totale en cas de lésions destructives (traumatiques ou tumorales) des régions calcariniennes.

A côté de cette aire visuelle, se place l'*aire visuo-psychique* ou de la *gnosie visuelle* qui

occupe le reste de la face interne du lobe occipital et la moitié postérieure de sa face externe; elle correspond au *champ paracalcarinien*; une lésion de cette aire entraîne la *cécité psychique* ou *agnosie visuelle*.

Dans cette aire on distingue *deux champs*, qui sont : *a)* le *champ parastrié*, situé immédiatement au-delà des sillons limitants; il correspond à l'*aire 18 de Brodmann (area parastriata)*; *b)* et le *champ péristrié* qui circonscrit le précédent; il correspond à l'*aire 19 de Brodmann (area peristriata)* (voy. : fig. 142).

2° **L'aire auditive ou auditivo-sensorielle** correspond à la terminaison des fibres nerveuses de la voie cochléaire (radiations auditives). Elle est située au niveau de la partie moyenne de la première circonvolution temporale au voisinage de la scissure de Sylvius où elle correspond en hauteur au tiers supérieur de cette circonvolution et dans la région rétro-insulaire au niveau du *gyrus transversus de Heschl* (1); elle répond au *champ supra-temporal*, c'est-à-dire à l'*aire 41 de Brodmann* (voy. : fig. 141); une lésion de cette zone entraîne la surdité corticale.

La partie la plus interne du *gyrus transversus* correspondrait à la perception des sons aigus, tandis que la partie externe (bord inférieur de la scissure de Sylvius) percevrait les sons graves.

L'aire auditive est entourée d'une *aire auditivo-psychique* ou de la *gnosie auditive* qui correspond au *champ temporal* et à la *partie antérieure du champ infra-temporal*; elle occupe la première circonvolution temporale et l'extrémité antérieure de la deuxième circonvolution temporale, c'est-à-dire les *champs 42 et 22 de Brodmann* (voy. : fig. 141).

3° **L'aire olfactive** est rattachée au lobe limbique de Broca et aux formations intra-limbiques constituées par un allocortex, toutes formations dépendantes du rhinencéphale; mais si l'*aire réceptrice olfactive primaire* siège dans le rhinencéphale, il est démontré que cette partie du cerveau n'est pas seulement en rapport avec le sens de l'olfaction, elle intervient également dans le comportement de l'individu.

Les centres de l'olfaction seraient localisés : *a)* d'une part, au niveau de l'aire piriforme *(champ 34 de Brodmann)*; *b)* et d'autre part, à la partie postérieure de la circonvolution du corps calleux, le champ rétro-splénial à type granulaire correspondant au centre de l'olfaction et à la région de l'uncus en arrière et en avant de la bandelette de Giacomini (voy. : fig. 142).

4° **L'aire gustative** est assez mal connue; on admet cependant qu'elle correspond à la circonvolution de l'hippocampe.

5° **Les voies vestibulaires** n'ont pas de projection corticale actuellement connue; cependant on admet que la première circonvolution temporale est une *aire de contrôle* du système vestibulaire et à ce sujet, il y a lieu de remarquer que cette aire est située à proximité du *centre effecteur* du faisceau cortico-protubérantiel de Türck-Meynert, lequel est en connexion avec le cervelet par le neurone ponto-cérébelleux de la voie motrice accessoire.

IV. — CENTRE DU LANGAGE ARTICULÉ

Le centre du langage articulé a été la première localisation fonctionnelle cérébrale connue; ce centre fut découvert par Broca en 1861 et localisé au niveau du *pied de la troisième circonvolution frontale gauche* d'où le nom de *centre de Broca* (2) que l'on donne encore à celui-ci.

---

(1) Chez les sourd-muets, la première circonvolution temporale est atrophiée bilatéralement.

(2) Anthropologiste et chirurgien français (1824-1880), fut professeur à la Faculté de Médecine de Paris.

Il est situé dans la région qui borde la scissure de Sylvius en avant de la frontale ascendante, région que l'on désigne parfois sous le nom de *pars opercularis* (voy. : fig. 129 et 147); il est constitué pour un cortex homotypique.

Une lésion ou la destruction de ce centre entraîne une *aphasie corticale* ou *aphasie motrice de Broca* survenue par oubli du processus qu'il faut suivre dans l'articulation des mots sans qu'il y ait pour cela paralysie (on devrait appeler le centre de Broca, *centre de l'anarthrie*).

Le centre de Broca est le seul centre qui ne soit pas bilatéral; chez les gauchers, il est inversé et se trouve situé à droite.

A ce centre on adjoint : *a)* un *centre de l'image auditive des mots* ou *centre de l'audition verbale (centre de Wernicke)* qui est le centre de la compréhension des mots parlés, dont la lésion entraîne la *surdité verbale* (perte de la compréhension de la parole sans perte de l'audition); ce centre est situé au niveau de la partie postérieure des deux premières circonvolutions temporales; *b)* un *centre de l'image visuelle des mots* qui siège au niveau du lobule du pli courbe et dont la lésion détermine la cécité verbale (perte de la signification des mots à la lecture sans perte de la vision); *c)* et un *centre graphique* ou *de l'écriture* situé au-dessus du centre de Broca dans le pied de la deuxième circonvolution frontale; une lésion de ce centre, qui est du reste rarement isolée et qui coexiste le plus souvent avec une lésion du pied de la troisième circonvolution frontale, entraîne une *aphasie de la main* suivant l'expression de Charcot ou *agraphie* (perte de la mémoire des mouvements qu'il faut exécuter dans l'écriture des mots, sans paralysie).

Ces centres occupent sur la face externe de l'hémisphère une surface quadrilatère, à laquelle on a donné le nom de *quadrilatère de Pierre Marie.*

Tous ces centres sont en connexion les uns avec les autres ainsi qu'avec les centres sensoriels voisins par des *fibres d'association* et plus particulièrement par les faisceaux longitudinaux supérieur et inférieur; une lésion sous-corticale atteignant ces faisceaux entraîne une *aphasie sous-corticale.*

V. — CENTRES CORTICAUX VÉGÉTATIFS

Longtemps on a refusé d'admettre la présence de centres végétatifs dans le cortex cérébral; cependant l'écorce cérébrale ne renferme pas exclusivement des centres relevant du seul domaine de la motricité volontaire et des perceptions conscientes sensitives ou sensorielles; expérimentalement, les physiologistes ont apporté la preuve qu'il existe des *centres autonomes* dans l'écorce cérébrale : aussi admet-on aujourd'hui l'existence de *centres végétatifs corticaux* viscéro-moteurs ou viscéro-sensitifs et cela en l'absence de tout critère histologique; en outre, nous ferons remarquer l'influence du psychisme sur certaines manifestations physiologiques ou cliniques et nous citerons comme exemples : la salivation psychique, le flot psychique du suc gastrique, les alternatives de rougeur et de pâleur des téguments (peur, émotions) et le rôle du facteur psychique dans la genèse de l'ulcus gastrique; d'où l'on peut conclure que le cortex cérébral est le point de départ d'une action sur le système végétatif; ainsi, le domaine anatomique et fonctionnel du système sympathique s'étend à tous les étages du névraxe.

Des troubles vaso-moteurs ont été constatés après des lésions pathologiques ou expérimentales de l'aire motrice (1) (vaso-dilatation ou vaso-constriction suivant les points envisagés); la stimulation faradique des aires 4 et 6 produit une hypertension artérielle avec accélération du rythme cardiaque.

La frontale interne (aires 4 et 6) aurait une action sur la vessie et le rectum.

---

(1) Ouvrage à consulter : Zwirn : Cortex cérébral moteur et vaso-motricité. *Thèse de Marseille,* 1952.

La majeure partie des centres corticaux végétatifs (1), c'est-à-dire la *représentation corticale* des centres autonomes, occupe : *a)* sur la *face externe* de l'hémisphère, le *lobe préfrontal* en avant de l'aire somato-motrice et plus spécialement les aires 6, 8, 9, 44 et 46; *b)* sur la *face interne*, les aires 4, 6 et 32; *c)* et sur la *face orbitaire*, les aires 11 et 14 (voy. : fig. 141 et 142).

Les voies suivies pour gagner les neurones végétatifs axiaux sont assez mal connues; on suppose que ce sont des fibres nerveuses de petit calibre qui suivent la voie pyramidale pour se terminer dans la corne latérale de la moelle.

TOPOGRAPHIE CRANIO-CÉRÉBRALE.

RÉGION ROLANDIQUE

La topographie cranio-cérébrale représente l'étude des rapports précis que les diverses parties du cerveau (scissures, circonvolutions) présentent avec la boîte crânienne et plus particulièrement avec ses reliefs osseux et ses sutures.

L'importance de ces rapports est grande, car elle permet au chirurgien un repérage précis en vue d'une trépanation, repérage qui, au sens pratique du mot, est exécuté par le tracé à la surface du cuir chevelu de lignes géométriques qui correspondent aussi exactement que possible aux lignes sous-jacentes de la face externe de l'hémisphère cérébral : aussi peut-on dire que la topographie cranio-cérébrale représente une véritable *céphalométrie* utilisant les saillies extérieures apparentes du crâne.

Nous étudierons successivement : *a)* la ligne sylvienne; *b)* la ligne rolandique; *c)* et la région rolandique.

I. — LIGNE SYLVIENNE

La ligne sylvienne correspond à la scissure de Sylvius; plusieurs procédés ont été employés pour le tracé de cette ligne à la surface de la tête et il faut reconnaître que la plupart de ces procédés ne correspondent pas toujours à la réalité; le seul qui s'en rapproche le plus est le *procédé de Poirier*.

Toutes les techniques utilisent le même procédé géométrique qui consiste à prendre deux points de repère opposés.

a) Le *procédé de Lucas-Championière* consiste à prendre un point situé à 3 centimètres en arrière de l'apophyse orbitaire externe, et, plus en arrière, un autre point situé à 5 centimètres au-dessus de l'arcade zygomatique.

La ligne réunissant ces deux points est à peu de chose près parallèle à l'arcade zygo matique; selon nous, elle ne correspond pas exactement à la scissure de Sylvius, car elle lui est inférieure; cette ligne passe toujours au-dessous du ptérion qui, lui, est situé un peu au-dessus de l'encoche sylvienne.

b) Le *procédé de Poirier* (2) utilise la *ligne naso-lambdatique* ou *ligne de Poirier*. On repère sur la ligne médiane en avant, l'angle naso-frontal *(point nasal)* situé à la jonction des os propres du nez et de l'os frontal un peu au-dessous de la glabelle; et en

(1) Article à consulter : A. Beau : Les centres végétatifs de l'écorce cérébrale. *Revue Médicale de Nancy*, mai 1950.

(2) Anatomiste et chirurgien français (1853-1907).

arrière le *lambda*, point de réunion de l'écaille de l'occipital avec les deux pariétaux; le *point lambdatique* se trouve à 7 centimètres au-dessus de l'inion ou protubérance occipitale externe.

La ligne qui réunit ces deux points est légèrement oblique en bas et en avant; elle répond à la partie antérieure de la scissure de Sylvius, mais pas à sa partie postérieure qui est située un peu au-dessus de la ligne.

c) Nous estimons que la ligne sylvienne s'obtient avec beaucoup plus d'exactitude de la façon suivante : après avoir tracé la ligne naso-lambdatique (N. L.) (voy. : fig. 154) on

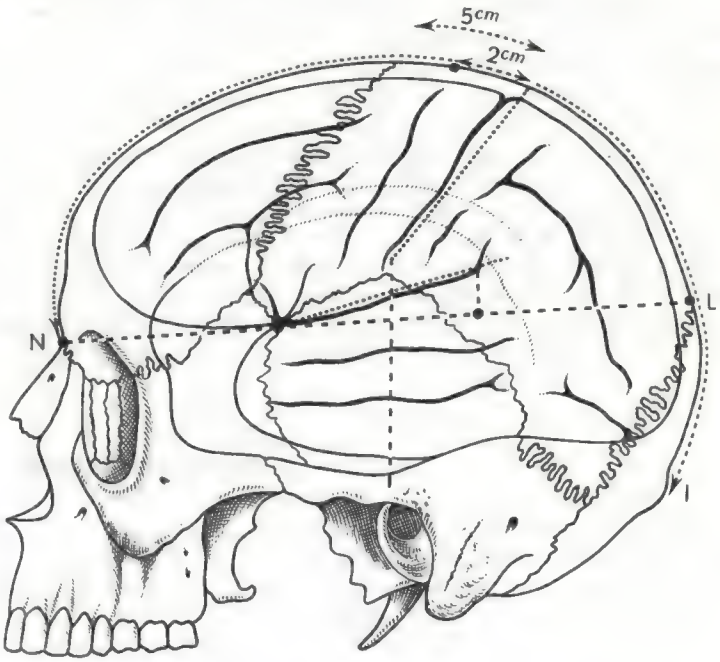

Fig. 154.
Repères et projections des scissures de Sylvius et de Rolando sur la face externe du crâne, côté gauche.
N L, ligne naso-lambdatique; *I*, inion.

la divise par deux points en trois segments égaux; le point sylvien antérieur (Sa) correspond à l'encoche sylvienne; par le point d'union du segment moyen et du segment postérieur on mène une verticale de 2 centimètres qui donne le point sylvien postérieur (Sp); la ligne sylvienne (Sa-Sp) correspond exactement à la scissure de Sylvius.

II. — LIGNE ROLANDIQUE

La ligne rolandique est, comme la scissure à laquelle elle correspond, une ligne oblique en bas et en avant, déterminée par deux points rolandiques, l'un supérieur, l'autre inférieur.

Le *point rolandique supérieur* (Rs) placé sur la ligne médiane correspond au crochet de Rolando; il est situé à 5 centimètres en arrière du bregma (Lucas-Championière); il correspond à la moitié plus 2 centimètres de la distance naso-iniaque mesurée de l'angle naso-frontal à la protubérance occipitale externe (Poirier), soit en moyenne à 18 cm. 1/2; ce point se trouve également situé sur la ligne médiane à l'extrémité d'une ligne verticale dite ligne rétro-mastoïdienne passant à un centimètre en arrière du bord postérieur de la mastoïde (Doyen) (voy. : fig. 154).

Le point rolandique inférieur (Ri) est situé sur la verticale *(ligne de Poirier-Merckel)* passant par la dépression préauriculaire située entre le conduit auditif externe et l'articulation temporo-maxillaire à 7 centimètres au-dessus du tubercule zygomatique postérieur (Poirier); cette ligne rencontre la ligne médio-sagittale au niveau du bregma et le point rolandique supérieur est situé à 5 centimètres en arrière (voy. : fig. 154).

Le procédé le plus simple et le plus rapide pour le tracé de la ligne rolandique est indiscutablement le *procédé de Poirier*. La ligne rolandique est sensiblement parallèle à la suture coronale; elle coupe les lignes courbes temporales supérieure et inférieure au voisinage du genou inférieur (centre moteur du pouce).

Le *procédé de Krönlein* permet le repérage des deux scissures de Rolando et de Sylvius sans aucun calcul; il comporte seulement un tracé de quatre lignes droites : une horizontale et trois verticales.

La ligne horizontale ou *ligne sus-orbitaire* passe par le rebord orbitaire supérieur. Les lignes verticales sont : l'une antérieure ou *ligne médio-zygomatique* menée par le milieu de l'arcade zygomatique; cette ligne coupe la précédente au point sylvien antérieur (Sa); l'autre moyenne ou *ligne articulaire* menée par le versant postérieur de l'articulation temporo-maxillaire croise la ligne réunissant les points Rs et Sa au point rolandique inférieur (Ri) et la troisième, postérieure, est la *ligne rétro-mastoïdienne* menée par le bord postérieur de l'apophyse mastoïde; cette dernière intercepte avec la ligne médio-sagittale le point rolandique supérieur (Rs); quant à la ligne sylvienne elle est représentée par la bissectrice de l'angle que fait la ligne rolandique (Rs-Ri) avec l'horizontale et elle s'entrecroise avec la ligne rétro-mastoïdienne au point sylvien postérieur (Sp).

III. — RÉGION ROLANDIQUE

Nous désignerons sous le nom de *région rolandique* la zone située sur la face externe de l'hémisphère cérébral de chaque côté de la scissure de Rolando, ou *sulcus centralis*, zone qui comprend l'ensemble des deux circonvolutions *frontale* et *pariétale ascendantes* (*gyrus precentralis* et *gyrus postcentralis*).

La région rolandique présente la *forme* d'un trapèze. Elle est limitée : *a) en avant*, par le sillon prérolandique *(sulcus precentralis)* situé un peu en arrière de la suture coronale; *b) en arrière*, par le sillon rétro-rolandique *(sulcus postcentralis)*; *c) en bas*, par le bord inférieur de l'opercule rolandique qui le sépare de la scissure de Sylvius; *d) en haut*, c'est-à-dire au niveau du bord sagittal de l'hémisphère, la région rolandique empiète légèrement sur la face interne de l'hémisphère par le lobule paracentral.

Dans cette région tout ce qui est situé en avant de la scissure de Rolando est *moteur (aire somato-motrice)*; c'est la *zone prérolandique*; tout ce qui est en arrière est *sensitif (aire somato-sensitive)*; c'est la *zone rétro-rolandique* (voy. : fig. 147).

La région rolandique entre en *rapport* : *a) en avant*, avec le reste du lobe frontal dont elle est séparée par le sillon prérolandique; *b) en arrière*, avec les circonvolutions pariétales supérieure et inférieure; *c)* et *en bas*, avec la scissure de Sylvius qui la sépare de la première circonvolution temporale.

Superficiellement, la région rolandique correspond au *pariétal* qui la recouvre en totalité et dont elle est séparée par les méninges; la dure-mère renfermant à ce niveau des branches de la méningée moyenne n'est pas adhérente à l'os dans la région rolandique inférieure où se trouve la partie antéro-supérieure de l'*espace décollable de Gérard-Marchant*, siège des hématomes extra-dure-mériens au cours des traumatismes crâniens (voy. : fig. 155).

La région rolandique est une des régions les plus importantes de la corticalité et cela pour de multiples raisons qui sont d'ordre anatomique, physiologique, clinique et chirurgical : *a)* c'est à ce niveau que se trouvent : d'une part, l'*aire motrice* dans la frontale ascendante et de ce fait cette région correspond à l'origine du faisceau pyramidal et

du faisceau géniculé, et, d'autre part, l'*aire sensitive* dans la pariétale ascendante; cette région correspond donc à la terminaison du dernier neurone ou neurone thalamo-cortical de la voie sensitive, l'ensemble constituant l'*aire sensitivo-motrice*; *b)* cette région présente également une grande importance anatomo-pathologique, car c'est la *zone épileptogène*; la moindre excitation ou irritation du cortex détermine des phénomènes convulsifs traduisant la crise d'épilepsie Bravais-jacksonienne; *c)* grâce également aux notions anatomo-physiologiques des localisations motrices que nous possédons sur la zone rolandique, l'existence de certains symptômes dits symptômes de localisation (crises épileptiformes localisées, aura sensitive ou motrice) permet au clinicien de localiser la lésion (tumeurs cérébrales ou méningées-exostoses, foyers d'adhérences cérébro-méningées).

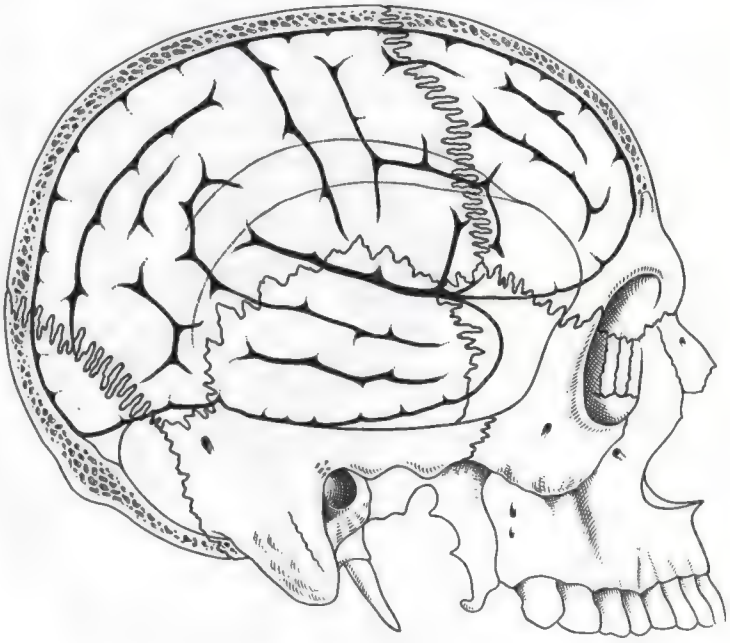

FIG. 155.
Situation des scissures et des sillons de la face externe de l'hémisphère cérébral droit par rapport aux sutures de la boîte crânienne (schématique).

Topographiquement, la zone rolandique correspond à deux bandes rectangulaires de 2 centimètres environ de largeur situées de part et d'autre de la ligne rolandique; c'est la *surface rolandique* au niveau de laquelle le chirurgien pratique les orifices de trépanation pour atteindre l'*aire sensitivo-motrice corticale.*

En vertu de la disposition des localisations motrices, nous diviserons cette surface rolandique en *trois régions* : *a)* une *supérieure* qui correspond au membre supérieur; *b)* une *moyenne* qui correspond au tronc et au membre inférieur; *c)* et une *inférieure* qui correspond à la tête et au cou (voy. : fig. 147).

Pour la région supérieure, la trépanation doit toujours porter à 1 cm. 1/2 ou 2 centimètres en dehors de la ligne médiane pour éviter le sinus longitudinal supérieur ou ses lacs sanguins.

La région rolandique est irriguée par des branches ascendantes de l'artère sylvienne ou cérébrale moyenne et principalement par l'*artère rolandique* qui occupe la scissure de Rolando pendant une grande partie de son trajet et par les *artères préfrontale et pariétale ascendante* (voy. : *Artères du cerveau*) (voy. : fig. 213).

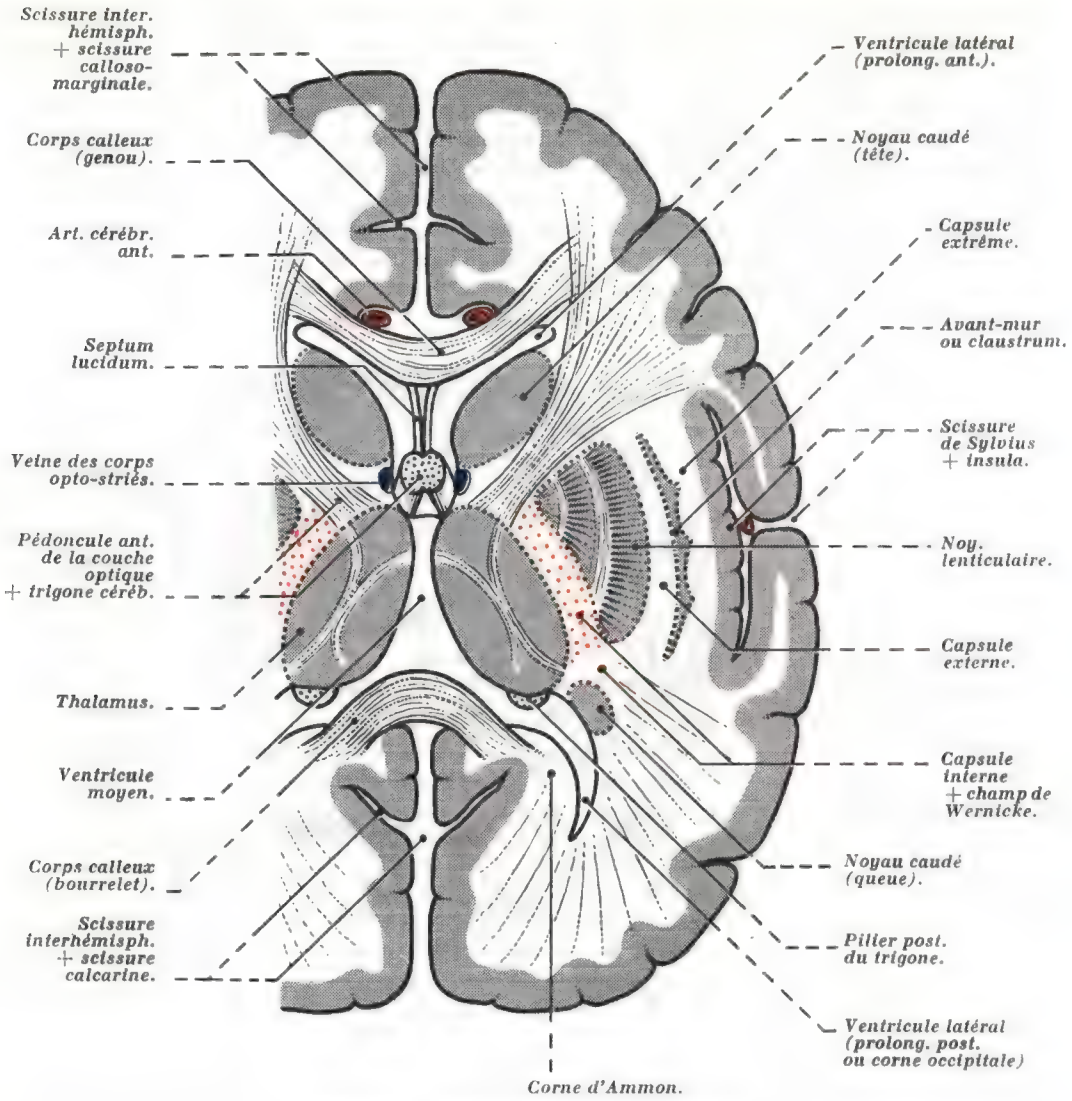

FIG. 156. — *Coupe de Flechsig, côté droit; segment inférieur de la coupe* (demi-schématique).

CONFORMATION INTÉRIEURE DU CERVEAU

La masse cérébrale de chaque hémisphère comprend une *substance blanche centrale* appelée *centre ovale de Vieussens,* entourée extérieurement d'une substance grise constituant l'*écorce cérébrale* ou *cortex.*

Chaque hémisphère possède en outre des *noyaux gris* désignés sous le nom de *noyaux centraux des hémisphères* ou de *corps opto-striés* et des *cavités ventriculaires* qui sont le *ventricule moyen* et les *ventricules latéraux.*

Les deux hémisphères sont reliés entre eux par des *formations interhémisphériques* qui, pour la plupart, représentent des *systèmes commissuraux* dont les plus importants sont le *corps calleux*, le *trigone cérébral* et le *septum lucidum* (pour plus de détails, voy. : *Systèmes commissuraux*).

CORPS OPTO-STRIÉS

Il faut entendre par *corps opto-striés* (1), l'ensemble des *noyaux gris centraux* contenus dans les hémisphères cérébraux. Dans chaque hémisphère, ils sont représentés par *trois* masses grises symétriquement disposées et relativement volumineuses, ce sont : *a)* la *couche optique*; *b)* le *noyau lenticulaire*; *c)* et le *noyau caudé*; elles sont situées de part et d'autre du ventricule moyen, au-dessous du système commissural du corps calleux, en dedans de l'insula de Reil, et au-dessus de l'épanouissement du pédoncule cérébral (voy. : fig. 156).

Les *noyaux lenticulaire* et *caudé* constituent les *corps striés*; entre eux et la couche optique se place une *région de passage (fibres blanches)* extrêmement importante appelée *capsule interne*.

Couches optiques et noyaux caudés possèdent des rapports intimes avec l'*appareil ventriculaire cérébral* (ventricule moyen et ventricules latéraux); le troisième ventricule étant interposé entre les deux couches optiques.

Embryologiquement, ils sont d'origine différente; tandis que la couche optique dérive du diencéphale, les noyaux lenticulaire et caudé sont des formations télencéphaliques.

En raison de leur situation et de leurs rapports, pour bien les étudier, il convient de les envisager sur des coupes du cerveau, soit sur des *coupes frontales de Pitres-Charcot*, soit sur des *coupes transversales de Flechsig* (voy. : fig. 156).

I. — COUCHE OPTIQUE

La *couche optique* ou *thalamus* (2) représente le noyau gris le plus volumineux parmi les corps opto-striés; elle est constituée par une masse ovoïde à grosse extrémité postérieure, de coloration café au lait.

Son *grand axe* est dirigé obliquement d'arrière en avant, de dehors en dedans et légèrement de bas en haut, de telle façon que son extrémité antérieure est très rapprochée de la ligne médiane, alors que son extrémité postérieure s'en écarte; les axes des deux couches optiques se coupent au niveau du genou du corps calleux et font ensemble un angle de 60 degrés environ.

Sa *direction* est très sensiblement perpendiculaire à celle du pédoncule cérébral.

Ses *dimensions* sont les suivantes : 35 à 40 millimètres de longueur; 18 à 20 millimètres de largeur et 20 à 22 millimètres de hauteur.

---

(1) Article à consulter : Rouvière, Hakim et Gebara : Sur la topographie des noyaux gris centraux du cerveau. *Annales d'Anatomie pathologique et d'Anatomie normale médico-chirurgicale*, 1947, n° 4.

(2) Ouvrages et article à consulter : Roussy : La couche optique. *Thèse de Paris*, 1907.
E. Walker : *The primate thalamus*, 1 vol. The University of Chicago Press, édit., 1938.
H. Hoff : Der Thalamus, seine Anatomie, Physiologie und Pathologie. *Wiener Zeitschrift für Nervenheilkunde*, 1950, p. 42.

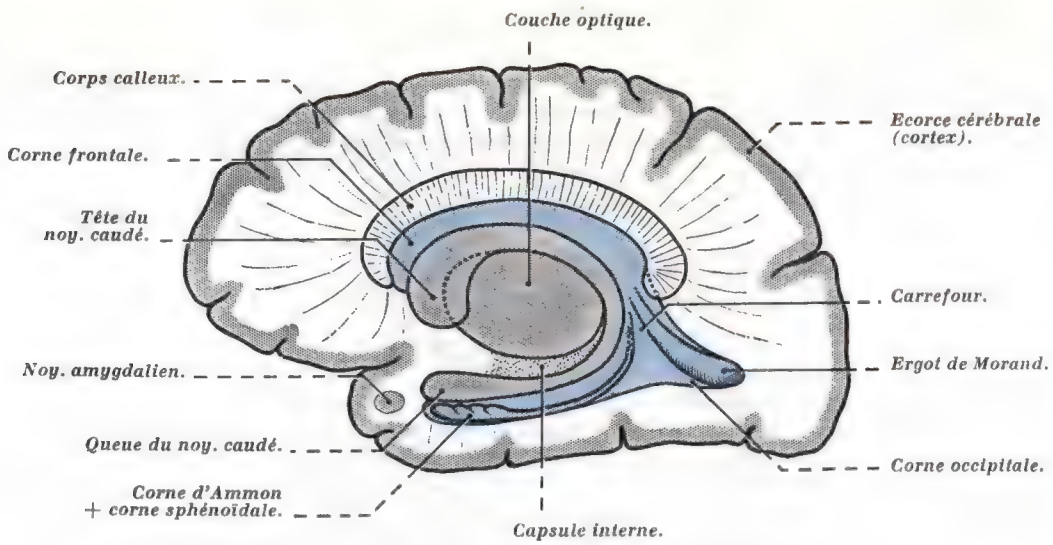

FIG. 157. — *Coupe sagittale de l'hémisphère cérébral droit montrant le ventricule latéral* (en bleu) *et les corps opto-striés* (en grisé) ; *segment droit de la coupe* (demi-schématique).

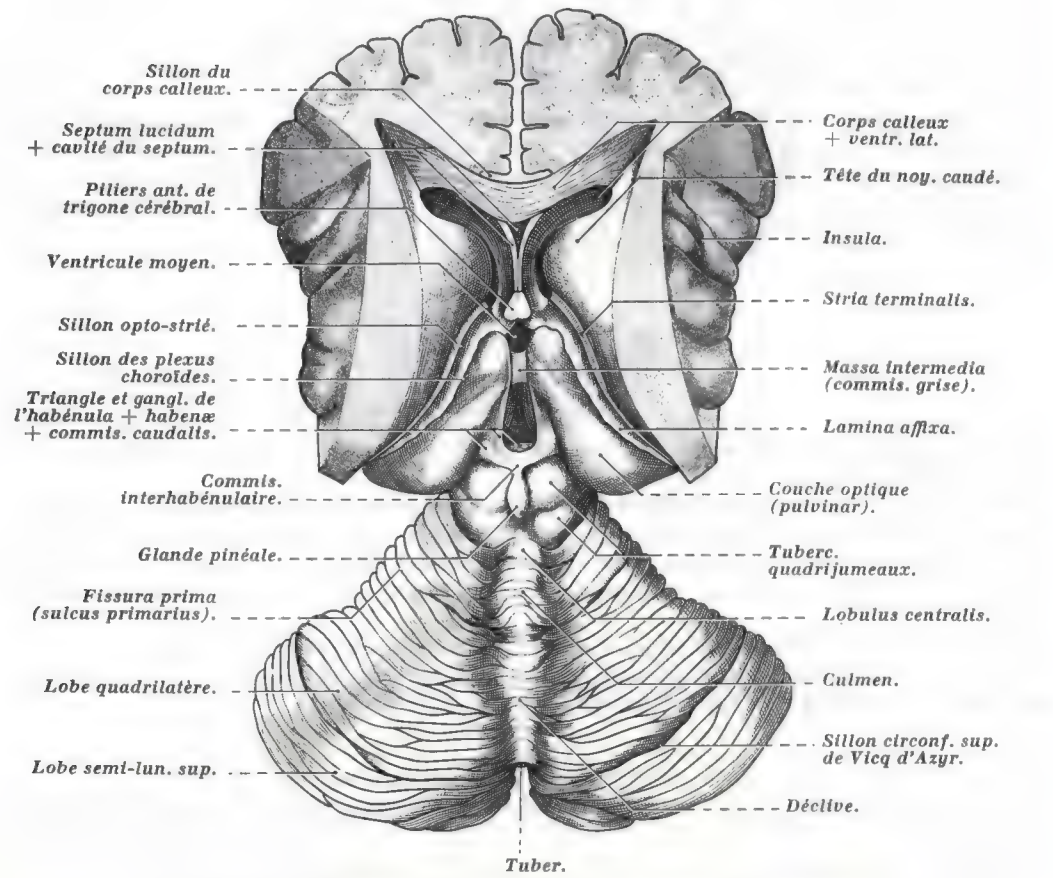

FIG. 158. — *Préparation de Meynert et vue supérieure du cervelet, des tubercules quadrijumeaux et des couches optiques.*

SITUATION. — Les couches optiques sont situées de chaque côté du troisième ventricule et elles constituent les parois latérales de cette cavité.

La couche optique est placée : *a) en arrière* des piliers antérieurs du trigone, son extrémité antérieure est située à une très courte distance de ces dernières; *b) en avant* et *au-dessus* des tubercules quadrijumeaux; *c) en dedans* de la capsule interne qui la sépare des corps striés; *d)* et *au-dessus* du pédoncule cérébral sur lequel la couche optique paraît être à cheval, mais dont elle est séparée par la région sous-thalamique (voyez plus loin).

CONFIGURATION EXTÉRIEURE ET RAPPORTS. — Par suite de sa forme la couche optique présente à considérer *quatre faces* qui sont : *interne, externe, inférieure* et *supérieure* et *deux extrémités*, l'une *postérieure*, l'autre *antérieure*.

1° La **face interne** est libre dans ses *deux tiers antérieurs* où elle représente la paroi externe du ventricule moyen, presque verticale et taillée à angle droit avec la face dorsale; elle est limitée : *a) en haut*, par l'*habénæ* ou *tænia thalami* qui se traduit sous la forme d'un petit liséré blanchâtre, légèrement convexe en haut, qui va de l'épiphyse au pilier antérieur du trigone; *b) en bas*, par un sillon curviligne à convexité inférieure qui va du trou de Monro à l'aqueduc de Sylvius; c'est le *sillon de Monro*; ce sillon est toujours beaucoup plus apparent en avant qu'en arrière, il marque la séparation entre la couche optique en haut et les régions sous-thalamique et infundibulo-tubérienne en bas (voy. : fig. 158, 160 et 167).

A l'union de son tiers antérieur avec ses deux tiers postérieurs, la face interne de la couche optique présente un soit-disant pont d'union, inconstant (80 % des cas), très court, de substance grise qui la rattache à celle du côté opposé et auquel on donne le nom impropre de *commissure grise* (voy. : fig. 158).

Commissure grise. — La *commissure grise* ou *massa intermedia* est une « *fausse commissure* » car on ne constate aucun échange de fibres nerveuses à son niveau; elle représente en effet l'adossement sur la ligne médiane de deux tubercules plus ou moins saillants qui sont situés sur la face interne des deux couches optiques et que nous désignons sous le nom de *tubercule interne de la couche optique*; chaque tubercule est un *centre végétatif* dont l'ensemble constitue le *nucleus reuniens* ou *groupe de la commissure grise* (voy. : fig. 159 et 167).

La commissure grise ainsi que la face interne de la couche optique sont revêtues par la membrane épendymaire du troisième ventricule.

Dans son *tiers postérieur*, la face interne répond à la commissure blanche postérieure et au tubercule quadrijumeau antérieur ainsi qu'à la calotte pédonculaire (voy. : fig. 160).

2° La **face supérieure** est triangulaire à base postérieure et à sommet antérieur, convexe dans tous les sens, elle est libre dans la presque totalité de son étendue (voy. : fig. 160).

Elle est limitée : *a) en dedans*, par l'*habenæ* ou *tænia thalami*, cordon de substance blanche qui se trouve sur l'arête située à la jonction de cette face avec la face interne et qui s'étend du triangle de l'habenula en arrière au *tænia semi-circularis* en avant (voy. : fig. 160); *b)* et *en dehors*, par un sillon bien marqué qui sépare le thalamus du noyau caudé, d'où son nom de *sillon opto-strié*; ce sillon oblique en dehors et en arrière, décrit sur la couche optique une légère courbure à convexité dorsale; au-dessous du sillon opto-strié et appliqué contre la couche optique, un mince ruban de fibres blanches apparaît en relief : c'est la *bandelette semi-circulaire (tænia semi-circularis)*; celle-ci s'étend du noyau amygdalien situé dans le lobe temporal au pilier antérieur du trigone et à l'aire olfactive.

Le *sillon opto-strié* est en outre occupé par une veine : c'est la *veine des corps opto-striés* ou *veine thalamo-striée*; après un trajet d'arrière en avant, elle se jette finalement dans la veine de Galien; pendant son trajet, cette veine recueille le sang veineux des corps

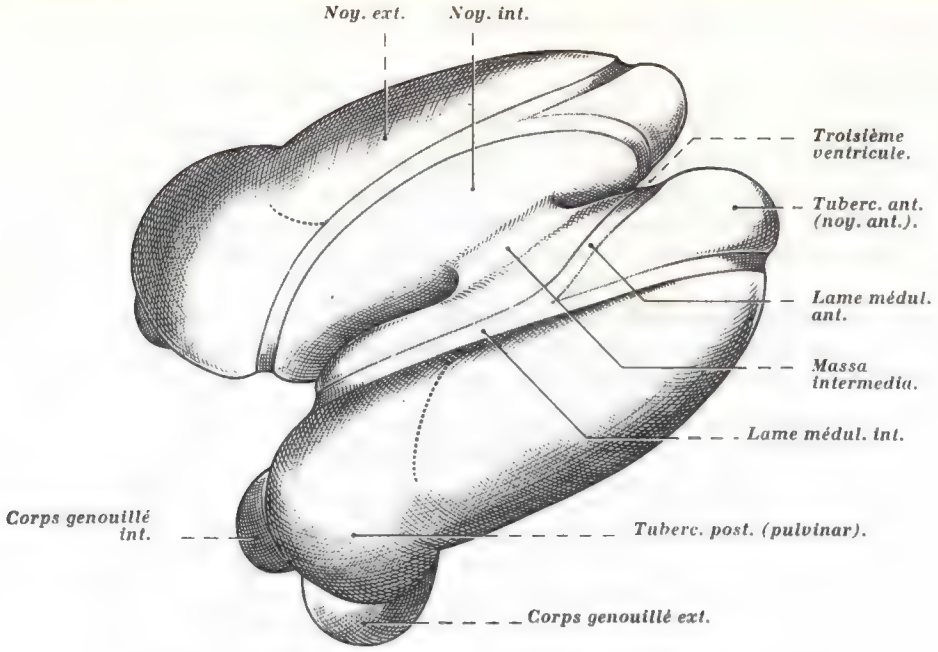

Fig. 159. — *Couches optiques, vue cavalière* (demi-schématique).

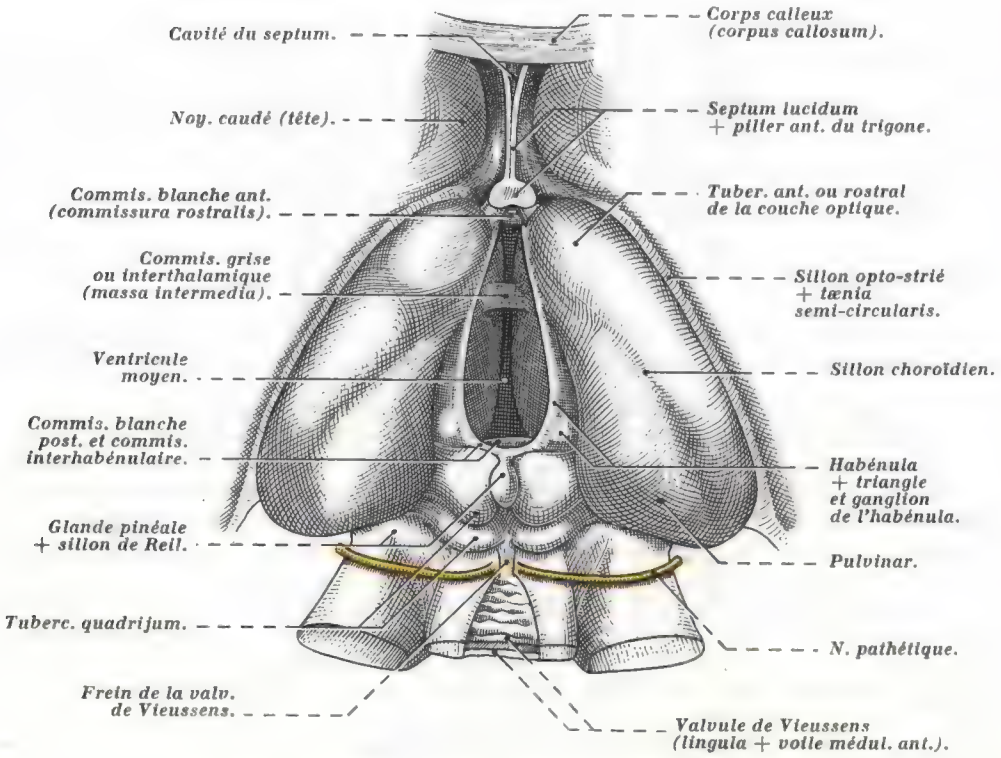

Fig. 160. — *Couches optiques; ventricule moyen (vue dorsale) et face postérieure du mésencéphale.*

opto-striés; elle est appliquée contre la couche optique dans le sillon opto-strié, par une mince lamelle blanchâtre dite *lame cornée* ou *lamina affixa* (voy. : fig. 161 et 162), celle-ci est constituée par un reliquat embryonnaire de substance blanche d'origine télencéphalique interposé entre le *corpus striatum lateralis* et le diencéphale (future couche optique) (voy. : fig. 207).

Cette face est traversée en diagonale par un sillon oblique qui va de l'extrémité antérieure de la couche optique, où il prend naissance au niveau de l'orifice interne du canal de Monro, à la partie la plus externe de son extrémité postérieure; on donne à ce sillon curviligne à convexité dorsale le nom de *sillon choroïdien*, en raison du rapport qu'il affecte à ce niveau avec les plexus choroïdes du ventricule latéral (voy. : fig. 160 et 162).

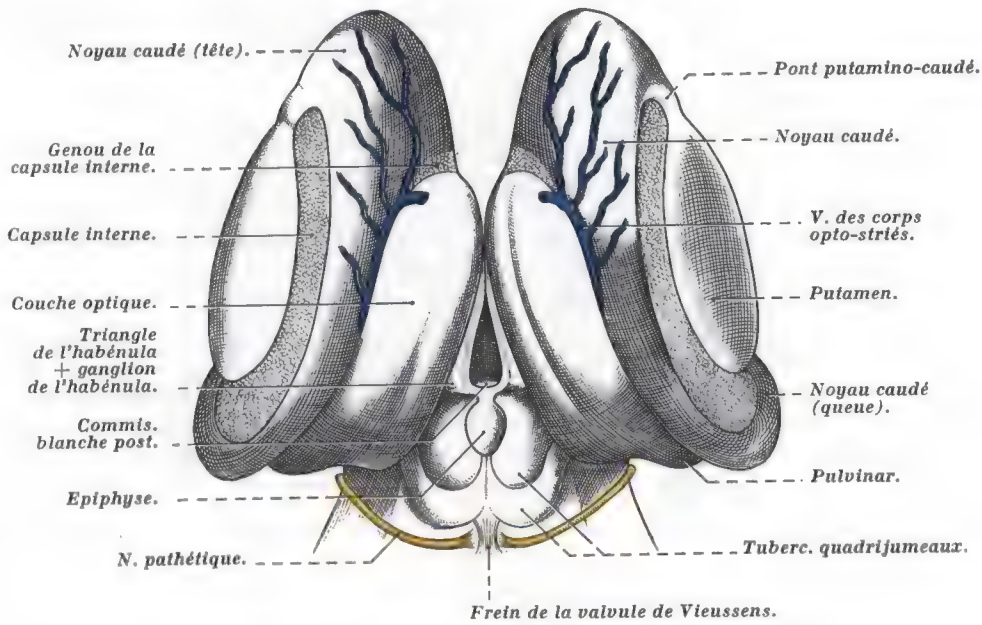

FIG. 161. — *Noyaux gris centraux et capsules internes; vue supérieure.*

Le *sillon choroïdien* divise la face supérieure de la couche optique en *deux territoires* : *a)* l'un *antéro-externe*, triangulaire à base antérieure répond au *plancher du ventricule latéral*; sa partie antérieure renflée fait saillie dans le ventricule latéral; c'est le *tubercule antérieur de la couche optique* ou *corpus album subro-tondum de Vieussens*; *b)* l'autre *postéro-interne*, également triangulaire, mais plus large, est recouvert par la toile choroïdienne du troisième ventricule et par le trigone cérébral dont le bord externe s'arrête approximativement à la limite du sillon choroïdien (voy. : fig. 162); sa partie postérieure est renflée et saillante, elle constitue le *tubercule postérieur de la couche optique* ou *pulvinar*.

Le segment postéro-interne de cette face est prolongé en dedans par une zone triangulaire de petite dimension qui appartient à l'*épithalamus* et que l'on désigne sous le nom de *triangle de l'habénula*; celui-ci est limité : *a) en dedans*, par l'habenæ (pédoncule antérieur de la glande pinéale); *b) en dehors*, par le sillon de l'habénula; *c)* et *en arrière*, par un petit sillon transversal situé en avant du tubercule quadrijumeau antérieur : c'est le *sulcus infra-pinealis* dans lequel on remarque la présence du pédoncule postérieur de la glande pinéale (voy. : fig. 160).

Dans l'aire de ce triangle apparaît une petite saillie mamelonnée formée de substance grise et recouverte d'un mince voile de substance blanche; c'est le *ganglion de l'habénula,* centre réflexe des voies olfactives (voy. : *Epithalamus*).

Le corps calleux surplombe toute l'étendue de la face supérieure de la couche optique dont il est séparé par le ventricule latéral (voy. : fig. 158 et 162).

3° La **face externe** est convexe dans tous les sens, elle adhère à la *capsule interne* et plus spécialement à son segment postérieur qui la sépare du noyau lenticulaire *(segment lenticulo-optique).*

De haut en bas, cette face entre en rapport : avec le sillon opto-strié qui la sépare du noyau caudé; avec la *zone grillagée d'Arnold* qui la sépare de la capsule interne (segment postérieur); et enfin avec le *champ de Wernicke,* formé d'un entrelacement de fibres blanches qui proviennent des radiations optiques de Gratiolet, du faisceau temporo-thalamique d'Arnold et du faisceau cortico-protubérantiel de Türck-Meynert; ces fibres coiffent en partie le thalamus (voy. : fig. 166 et 170).

A sa partie postérieure, la face externe du pulvinar entre en rapport avec le *segment rétro-lenticulaire de Déjerine* de la capsule interne (voy. : fig. 166).

4° La **face inférieure** de la couche optique va en se rétrécissant d'arrière en avant. Elle répond, d'avant en arrière et de dedans en dehors successivement, à la région infundibulo-tubérienne, à la région sous-optique avec ses formations grises (corps de Luys, *zona incerta* et champ de Forel) (voy. : fig. 162, 164 et 167) et à la calotte pédonculaire dans laquelle se place le noyau rouge.

5° L'**extrémité antérieure** est arrondie et se loge dans la concavité de la tête du noyau caudé. Elle entre en rapport avec les piliers antérieurs du trigone qui la sépare de celle du côté opposé; entre la couche optique et le pédoncule antérieur du trigone se trouve le *canal de Monro* ou *canal interventriculaire,* étroit conduit qui fait communiquer le ventricule latéral avec le ventricule moyen et dans lequel s'engage le pédicule des plexus choroïdes du ventricule latéral (voy. : *Plexus choroïdes*) (voy. : fig. 166).

6° L'**extrémité postérieure** représente la partie la plus volumineuse de la couche optique; elle est constituée par une masse régulièrement arrondie appelée *pulvinar* située au-dessus de la calotte pédonculaire; elle détermine une légère saillie dans le troisième ventricule (voy. : fig. 161).

Le *pulvinar* est libre dans presque toute son étendue; cependant son versant inférieur entre en rapport avec le champ de Wernicke, mais surtout avec le *corps genouillé externe* et le bras conjonctival antérieur qui relie ce dernier au tubercule quadrijumeau antérieur.

Le corps genouillé externe appartient au *métathalamus*; il apparaît sous l'aspect d'une saillie arrondie située à la jonction des faces externe et inférieure de la couche optique au niveau de son extrémité postérieure; il reçoit par son extrémité antérieure la racine externe de la bandelette optique et par ce fait, il se rattache aux voies optiques (voy. : *Métathalamus* et *Voies optiques*).

Au-dessous et en dedans de lui se place le *corps genouillé interne*; plaqué contre le pédoncule cérébral, il est relié au tubercule quadrijumeau postérieur par le bras conjonctival postérieur.

L'extrémité postérieure de la couche optique entre en rapport avec *les radiations optiques de Gratiolet* (voy. : fig. 169).

Constitution anatomique et structure de la couche optique (1). — La couche optique n'est pas composée d'un noyau gris homogène; elle est au contraire formée de substance

(1) Article à consulter : W. Clark : Structure and connections of the thalamus. *Brain,* 1932, p. 406.

grise et de substance blanche et pour bien se rendre compte de la disposition de ces deux substances, il faut l'étudier sur des coupes frontales et transversales.

Ce mélange de substance grise et de substance blanche explique pour quelles raisons la couche optique présente toujours sur les coupes une teinte plus claire que celle du noyau caudé par exemple.

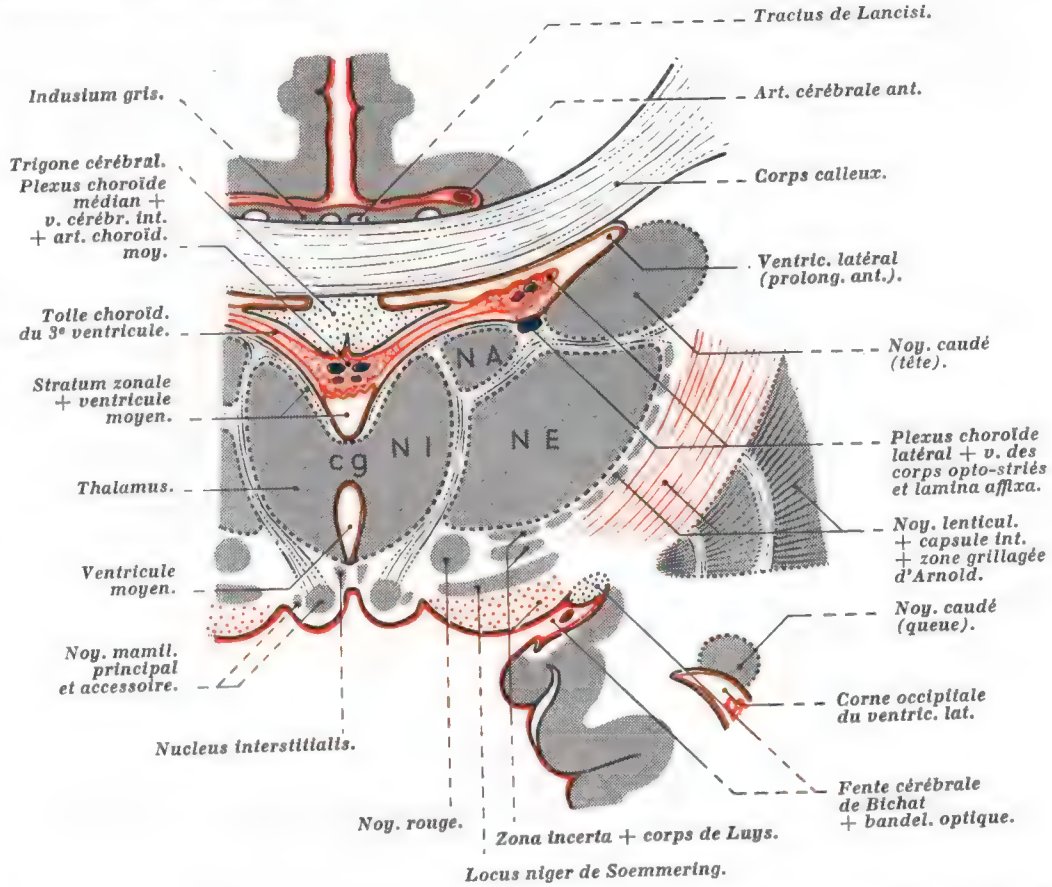

FIG. 162. — *Couche optique et région sous-thalamique vues sur une coupe frontale passant par la commissure grise* (cg) *et les tubercules mamillaires.*

En rouge, la pie-mère et les plexus choroïdes; *en orangé*, la membrane épendymaire.
NA, NI, NE, noyaux antérieur, interne et externe de la couche optique.

Substance blanche. — La substance blanche est constituée par des fibres myélinisées; elle est disposée à la périphérie et à l'intérieur de la couche optique sous l'aspect de lames blanchâtres appelées *lames médullaires* (voy. : fig. 167).

a) A la périphérie de la couche optique, la substance blanche est représentée sur ses faces libres ventriculaires (faces supérieure et interne et extrémité postérieure) par une mince nappe, appelée *stratum zonale*; celle-ci est particulièrement apparente à la face supérieure du thalamus (voy. : fig. 162); elle est en outre recouverte par une très mince couche de substance grise sous-jacente à l'épithélium épendymaire; c'est la *substance grise sous-épendymaire* des parois ventriculaires ou *substance grise juxta-ventriculaire* dans laquelle

figurent des noyaux végétatifs en continuité avec ceux de l'hypothalamus (voy. : fig. 183).

Le *stratum zonale* est constitué par des fibres nerveuses reliant la couche optique à l'écorce cérébrale.

b) Sur sa *face externe,* adhérente, la couche optique est ceinturée par une lame de substance blanche appelée *lame médullaire externe,* celle-ci est constituée en majeure partie par la terminaison des cylindraxes cortico-thalamiques.

La *lame médullaire externe* sépare la couche optique de la capsule interne et elle est elle-même recouverte du côté de la capsule interne par la *zone grillagée d'Arnold* formée d'un mélange de fibres appartenant à la couronne rayonnante de Reil et de petits amas

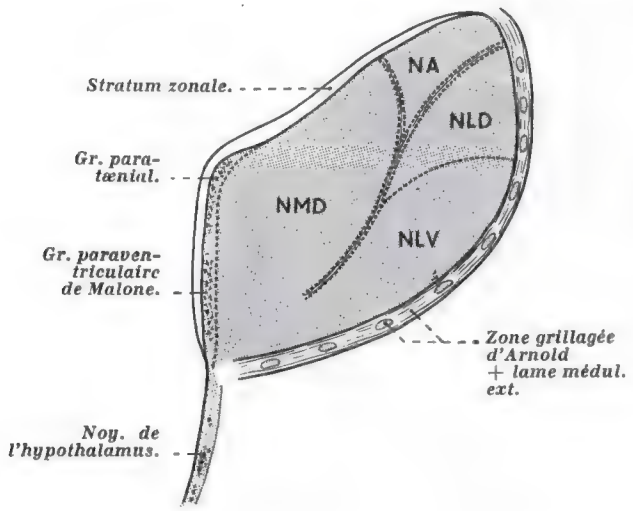

FIG. 163.
Noyaux du thalamus vus sur une coupe frontale passant à l'union du tiers antérieur et des deux tiers postérieurs de la couche optique, côté droit; segment antérieur de la coupe (schématique).

ovoïdes de substance grise, formations aberrantes issues du cortex cérébral embryonnaire dans la zone de soudure diencéphalo-hémisphérique et dissociées par le passage des fibres précédentes (voy. : fig. 162).

Le *stratum zonale* et la lame médullaire externe constituent une véritable *capsule thalamique* formée de substance blanche et de substance grise (voy. : fig. 163).

c) A l'intérieur de la couche optique, la substance blanche est représentée par une lame, dite *lame médullaire interne* qui divise la masse grise de la couche optique en *deux noyaux principaux* : le *noyau interne* et le *noyau externe* (voy. : fig. 162 et 167).

Cette lame est disposée dans le sens antéro-postérieur, incurvée en forme d'S italique à branches très allongées, mais elle n'existe que dans les trois quarts antérieurs de la couche optique, le pulvinar n'étant pas divisé.

Au niveau de la partie antérieure et supérieure du thalamus, la lame médullaire interne se bifurque en Y par l'adjonction d'une lame blanche secondaire appelée *lame médullaire antérieure* qui se dirige en dedans et en haut, et qui délimite avec elle le *noyau antérieur* correspondant au *corpus album subrotondum de Vieussens* (voy. : fig. 166 et 167).

Enfin au niveau de la partie postérieure et externe du thalamus est branchée une autre lame accessoire sur la face externe de la lame médullaire interne : c'est la *lame médullaire moyenne,* incomplète du reste, car elle n'atteint jamais la périphérie de la couche optique; ces deux lames délimitent le *noyau semi-lunaire de Flechsig.*

Substance grise. Noyaux de la couche optique. — La substance grise de la couche optique est disposée sous la forme de *noyaux* (1) séparés entre eux par les lames médullaires précitées (interne, antérieure et moyenne) et circonscrits à la périphérie par la capsule thalamique.

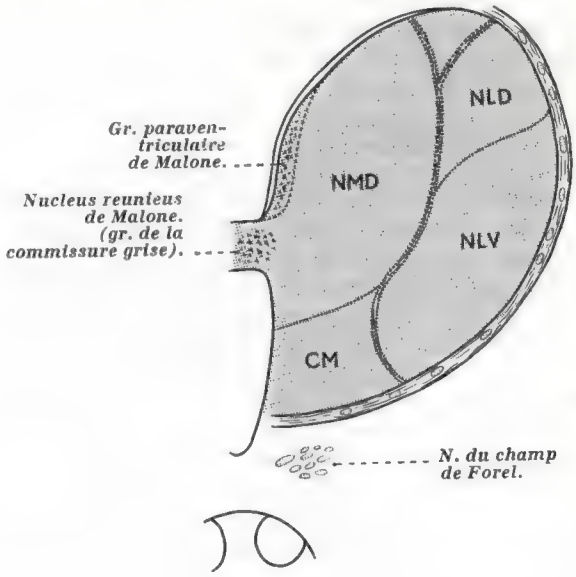

FIG. 164.
Noyaux du thalamus vus sur une coupe frontale passant par la massa intermedia, côté droit; segment antérieur de la coupe (schématique).

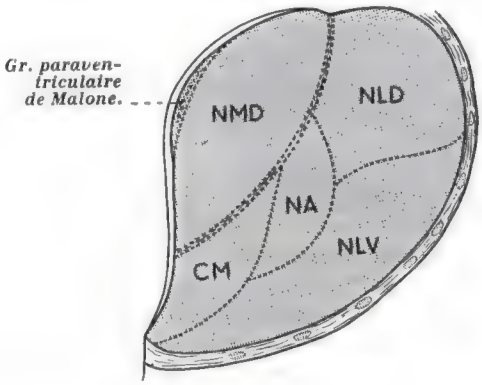

FIG. 165.
Noyaux du thalamus vus sur une coupe passant en arrière de la massa intermedia, côté droit; segment antérieur de la coupe (schématique).

Ces noyaux sont au nombre de *quatre principaux* qui d'après leur situation sont : les *noyaux externe, interne, antérieur* et *postérieur.*

(1) Articles à consulter : TONCRAY et KRIEG : The nuclei of the human thalamus. *Journal of Comparative Neurology*, 1946, p. 421.
J. TALAIRACH, DE AJURIAGUERRA et HÉCAEN : Etude topographique du thalamus en fonction des images ventriculaires. *Comptes rendus du quatrième Congrès neurologique international*, Paris, 1949, p. 138.
J. TALAIRACH, DE AJURIAGUERRA et M. DAVID : Etudes stéréotaxiques, structures encéphaliques profondes chez l'homme, *La Presse Médicale*, 1952, p. 605.

a) **Noyau externe.** — Le *noyau externe* est compris entre les lames médullaires interne et externe; c'est le plus volumineux de tous, il déborde en avant et en arrière le noyau interne qui lui est adjacent dans sa partie moyenne (voy. : fig. 166). Sur les coupes, il présente un aspect strié transversalement qui lui est fournit par le passage : α) d'une part, des *fibres de la couronne rayonnante* qui l'abordent après avoir traversé la zone grillagée d'Arnold; elles appartiennent en majeure partie au pédoncule supérieur de la couche optique; elles sont en connexion avec l'*area precentralis*; β) et d'autre part, par des *fibres d'association thalamo-striées* et *pallido-thalamiques* (voy. : fig. 177).

Le noyau externe peut être subdivisé en *deux parties* qui sont : α) un *noyau latéro-dorsal* situé contre la partie supéro-externe du noyau médian dorsal, très étroit en avant, il s'élargit progressivement d'avant en arrière compris entre la lame médullaire interne et le *stratum zonale*; à sa partie postérieure, il se confond avec le pulvinar; on peut considérer ce noyau comme un centre d'association qui reçoit des fibres des noyaux thalamiques sous-jacents et des fibres des corps genouillés externe et interne (méthalamus), il est donc en rapport avec la vision et l'audition; il projette des fibres sur le lobe pariétal à l'exclusion du *gyrus post-centralis*; β) et un *noyau latéro-ventral* relativement volumineux; il répond en dedans au noyau médio-dorsal dont il est séparé par la lame médullaire interne; suivant les connexions de ses éléments il présente à considérer deux groupes qui sont : un *groupe latéro-ventral antérieur* en relation d'une part avec le cortex cérébral (aire 4 et 6 de Brodmann) et d'autre part avec le *globus pallidus* (fibres d'association pallido-thalamiques et thalamo-pallidales); et un *groupe latéro-ventral postérieur*, véritable « *centre sensitif principal du thalamus* »; il reçoit la majeure partie des voies sensitives, à savoir : le ruban de Reil dans sa partie postérieure et les faisceaux spino-thalamiques antérieur et postérieur dans sa partie antérieure (voy. : fig. 163, 164 et 165).

Le noyau latéro-ventral reçoit des fibres du corps dentelé du cervelet par le pédoncule cérébelleux supérieur (fibres dento-thalamiques).

b) **Noyau interne.** — Le *noyau interne* est situé entre la lame médullaire interne et le troisième ventricule.

Au niveau de la paroi du troisième ventricule, il est recouvert par des formations végétatives situées immédiatement sous la membrane épendymaire, que l'on peut diviser en *deux groupes*, à savoir : le *groupe paratænial* et le *groupe paraventriculaire de Malone* (voy. : fig. 163, 164 et 165).

Comme le noyau externe, il comprend *deux parties* qui sont : α) le *noyau médio-dorsal* auquel aboutissent des fibres végétatives venues des formations végétatives des parois du troisième ventricule (groupe paraventriculaire et noyaux de l'hypothalamus); la majeure partie des fibres du pédoncule antérieur de la couche optique se détachent de ce noyau; ces fibres aboutissent au cortex du lobe préfrontal *(area prefrontalis) (aires 9, 10 et 46 de Brodmann)* ainsi qu'au *gyrus cinguli* (voy. : fig. 141); β) et un *noyau médio-ventral* ou *centre médian de Luys (nucleus centralis* ou *centrum medianum)*; il reçoit la plus grande partie des fibres qui constituent le deuto-neurone de la voie sensitive trigéminale. Par l'intermédiaire de ses éléments réticulés, il interviendrait dans la régulation des relations cortico-thalamiques et thalamo-corticales (voy. : fig. 164 et 165).

Le noyau interne est en connexion avec l'écorce du lobe préfrontal par l'intermédiaire du pédoncule antérieur de la couche optique (voy. : fig. 169).

Dans sa partie centrale, il possède une zone de teinte plus foncée que le reste du thalamus, formée d'éléments végétatifs et à laquelle on donne le nom de *noyau arrondi* (Foix et Nicolesco) (voyez plus loin).

c) **Noyau antérieur.** — Le *noyau antérieur* est petit mais bien limité, disposé en forme de coin *(nucleus cuneiformis)*. Il est situé entre la lame médullaire interne et la lame médullaire antérieure; légèrement saillant en avant et en haut, il constitue le *tubercule antérieur de la couche optique*.

Ce noyau peut être secondairement divisé en quatre noyaux qui sont :

a) un *noyau antéro-ventral* qui constitue la masse principale du tubercule antérieur de la couche optique; il est compris entre l'extrémité antérieure du noyau latéro-dorsal et le pôle antérieur du thalamus; *b)* un *noyau antéro-dorsal* qui est disposé sous la forme d'une bande étroite à la partie supéro-interne du thalamus; de ce noyau partent des fibres qui se terminent dans la partie rétro-spléniale du gyrus cinguli (aire 29 de Brodmann); *c)* un *noyau antéro-médial* qui occupe la partie inféro-interne du noyau antérieur; ce

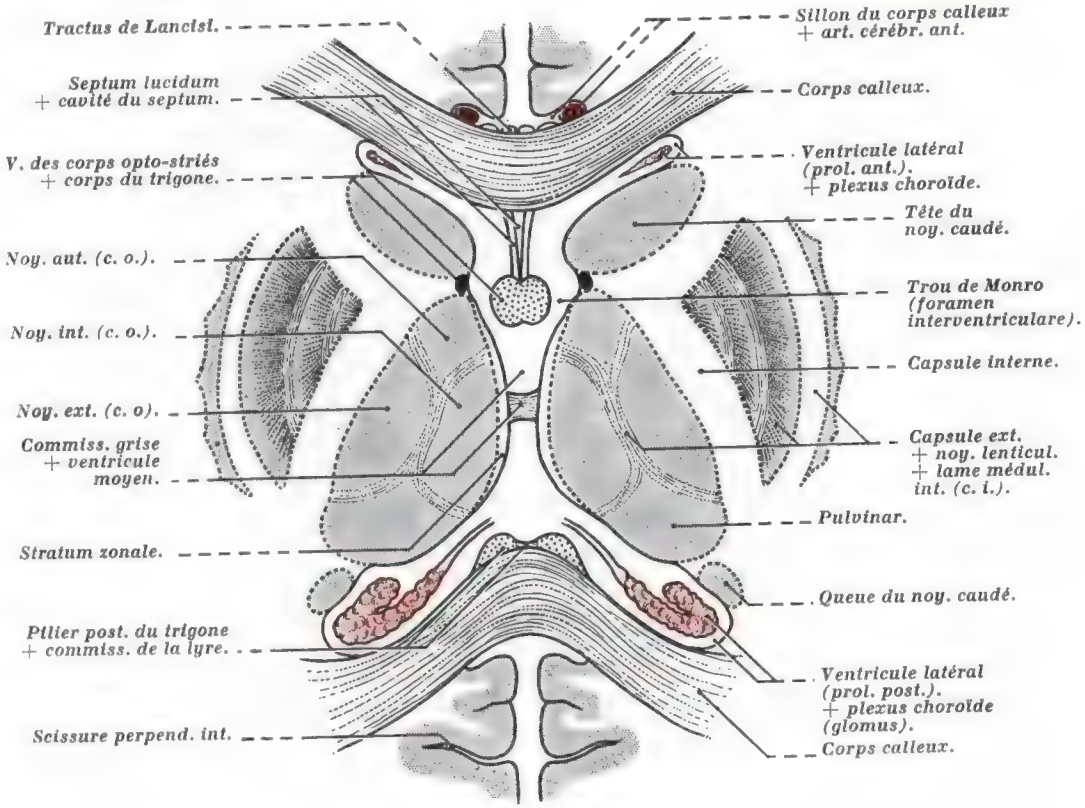

FIG. 166. — *Coupe transversale du cerveau passant par les corps opto-striés; segment inférieur de la coupe* (demi-schématique).

noyau serait en relation avec les voies olfactives et interviendrait dans l'intégration des sensations olfactives simples élémentaires; *d)* et le *nucleus paratænialis* qui est une formation sous-épendymaire végétative.

Par son versant inférieur, le noyau antérieur reçoit le *faisceau de Vicq d'Azyr* ou *faisceau mamillo-thalamique* venu du noyau mamillaire; il est donc placé en circuit sur les voies olfactives (voy. : fig. 175 et 177).

d) **Noyau postérieur.** — Le *noyau postérieur* est assez mal délimité; il se continue avec le noyau externe; arrondi et quelque peu saillant à l'intérieur du troisième ventricule, il correspond au *pulvinar*; il projette ses fibres (fibres thalamo-corticales) sur les zones postérieures des lobes pariétal et temporal *(gyrus angularis, gyrus supra-marginalis)* et sur la partie antérieure de la face externe du lobe occipital (aire parastriée ou aire 19 de

Brodmann); à ce système appartiennent les radiations optiques de Gratiolet (pédoncule postérieur de la couche optique) (voy. : fig. 169).

A ces quatre noyaux, il faut ajouter : *a)* un *noyau accessoire* constitué par le *noyau semi-lunaire de Flechsig* ou *noyau arqué (nucleus arcuatus)*; il est situé entre la lame médullaire interne et la lame médullaire moyenne (voy. : fig. 165), rattaché en quelque sorte à la partie inférieure du noyau externe; il reçoit des fibres sensitives appartenant

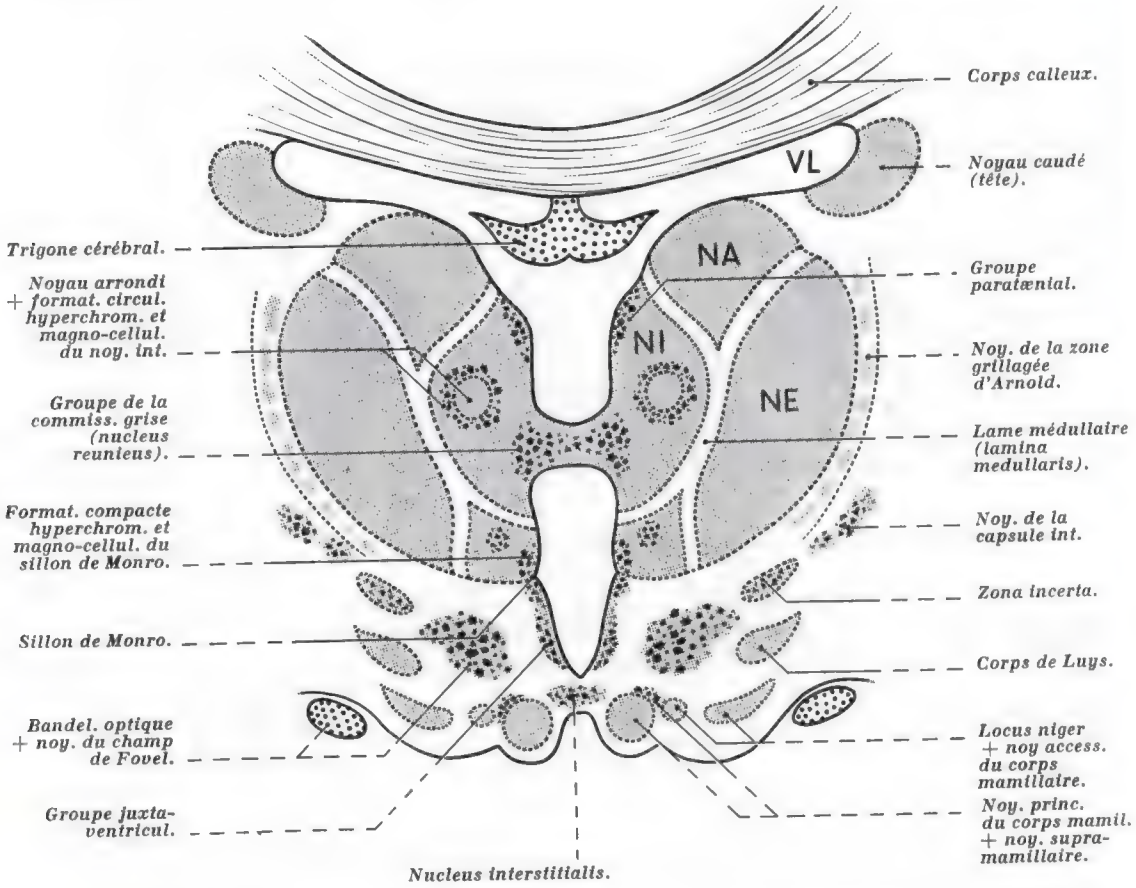

Fig. 167. — *Centres végétatifs de la couche optique et de la région sous-thalamique, vus sur une coupe frontale passant par la commissure grise, segment antérieur de la coupe.* (schématique).

NI, NE, NA, noyaux interne, externe et antérieur du thalamus. *VL*, ventricule latéral.

au ruban de Reil et principalement au *contingent trigeminal (voie trigeminale centrale* ou *faisceau quinto-thalamique)* ainsi que des fibres issues du *nucleus solitarius (faisceau solitario-thalamique)*; *b)* et les *formations nucléaires intra-laminaires* représentées par des noyaux végétatifs épars dans les lames médullaires.

Centres végétatifs. — Les *centres végétatifs* du thalamus sont pour la plupart groupés : soit dans le noyau interne, soit au niveau de la paroi latérale du troisième ventricule (Foix et Nicolesco) (voy. : fig. 167).

Nous distinguerons *huit groupes* qui sont :

1° Le *noyau arrondi (nucleus rotondus)* situé au centre du noyau interne.

2° La *formation circulaire hyperchromique magno-cellulaire* constituée par une véritable capsule cellulaire, disposée autour du noyau arrondi.

3° La *formation compacte hyperchromique magno-cellulaire* située à la partie inférieure du centre médian de Luys; elle est avec la précédente la formation végétative la plus développée et la plus apparente du thalamus.

4° Le *groupe de la commissure grise* ou *nucleus reuniens* situé dans la *massa intermedia*; il se présente sous l'aspect d'un petit noyau cellulaire, irrégulier, disséminé dans toute l'épaisseur de la commissure.

5° Le *groupe paratænial* situé à la jonction des faces interne et supérieure du thalamus.

6° Le *groupe paramédian ou juxta-ventriculaire* ou *paléothalamus de Walker* situé au niveau de la face interne de la couche optique dans l'épaisseur de la substance grise sous-épendymaire.

7° Le *groupe hyperchromique du sillon de Monro.*

8° Et le *groupe intra-laminaire* constitué par quelques amas diffus de cellules végétatives situées dans l'épaisseur de la lame médullaire; il faut considérer ce groupe comme résultant de la migration d'éléments cellulaires du noyau interne.

La plupart de ces formations neurovégétatives sont réunies entre elles autour du noyau interne par des traînées cellulaires.

Les cellules qui composent les *formations hyperchromiques* sont des cellules bipolaires disposées dans le sens de la traînée cellulaire; leur hyperchromie est due à une coloration diffuse de leur cytoplasme et non à un pigment.

Connexions de la couche optique.

La couche optique est un volumineux noyau gris interposé entre la corticalité du cerveau et le tronc cérébral, aussi faut-il la considérer comme le principal relais entre ces deux formations, elle est placée aux confins de ces régions.

Les connexions de la couche optique ont un intérêt de tout premier ordre du triple point de vue *anatomique, physiologique* et *pathologique* (syndrome de Déjerine-Roussy).

Dans l'étude de ce chapitre nous envisagerons successivement les *connexions de la couche optique* avec :

1° les *corps striés*;

2° le *cortex cérébral*;

3° l'*olive bulbaire*;

4° la *région infundibulo-tubérienne*;

5° la *région des tubercules mamillaires*;

6° enfin nous décrirons également le *contingent sensitivo-sensoriel* afférent à la couche optique, ainsi que les *voies commissurales interthalamiques*; c'est-à-dire les connexions de la couche optique avec celle du côté opposé.

1° ***Connexions avec les corps striés.*** — Les corps striés (1) sont intimement associés à la couche optique et, principalement au niveau de leur base, on distingue : 1° les *fibres thalamo-pallidales* qui unissent la moitié inférieure du noyau externe de la couche optique au noyau lenticulaire en passant à travers le segment postérieur de la capsule interne; ces fibres peu nombreuses au voisinage du genou de la capsule interne sont beaucoup plus denses en arrière; 2° des *fibres thalamo-caudées* très nombreuses et très denses qui

(1) Article à consulter : GLEES : The anatomical basis of corticostriate connexions. *Journal of Anatomy*, 1944, p. 47.

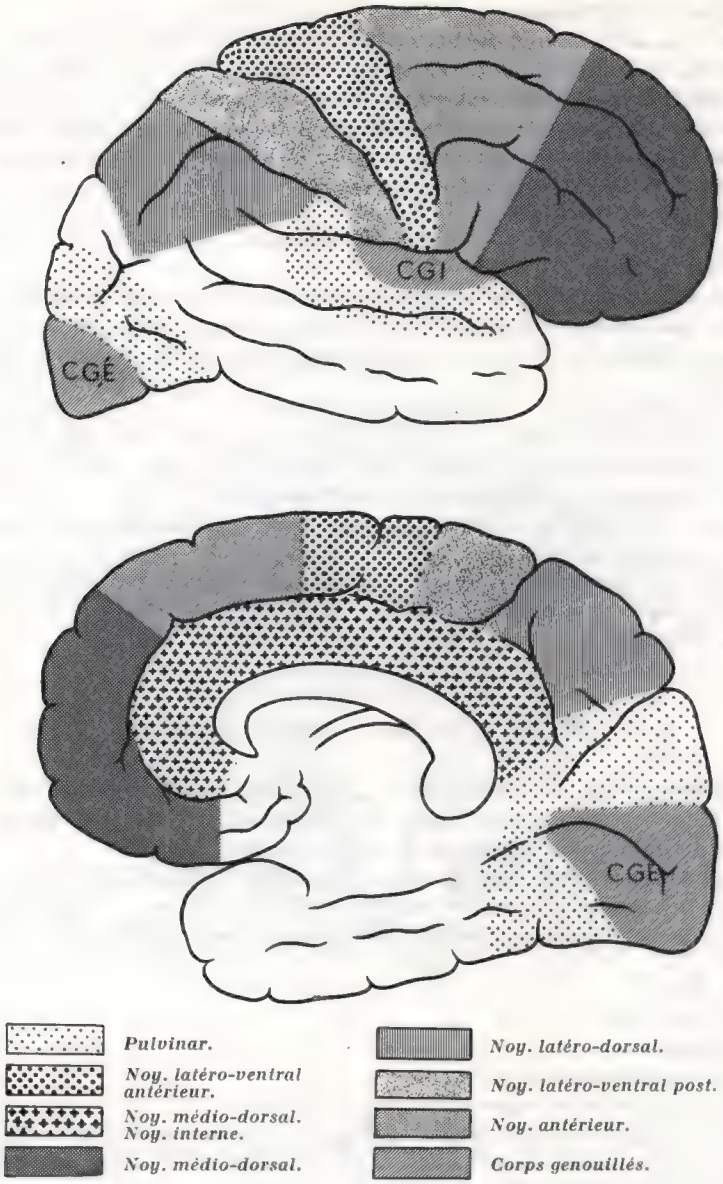

Fig. 168. — *Connexions corticales des noyaux de la couche optique et des corps genouillés. (Afférences thalamiques et géniculées.) Hémisphère droit.* Demi-schématique.

s'échappent du noyau antérieur de la couche optique pour aller dans la partie postérieure de la tête du noyau caudé à travers la partie profonde du segment antérieur de la capsule interne; 3° enfin des *fibres strio-thalamiques*; dont les unes viennent de la tête du noyau caudé en passant par les lames médullaires externe et interne du noyau lenticulaire pour se terminer ensuite par l'anse lenticulaire dans la partie ventrale du noyau interne de la couche optique; et dont les autres dérivées du noyau lenticulaire vont à travers le

segment postérieur de la capsule interne et la zone grillagée au noyau externe de la couche optique (voy. : fig. 177).

2° ***Connexions avec le cortex cérébral. Radiations thalamiques.*** — Le cortex cérébral (1) et la couche optique sont reliés entre eux par de nombreuses fibres de projection qui forment à travers le centre ovale un vaste éventail rayonnant tout autour de la couche optique; ces fibres constituent la *couronne rayonnante du thalamus* ou *radiations thalamiques*; elles se mélangent aux fibres venues du pédoncule cérébral et avec elles constituent la *couronne rayonnante de Reil.*

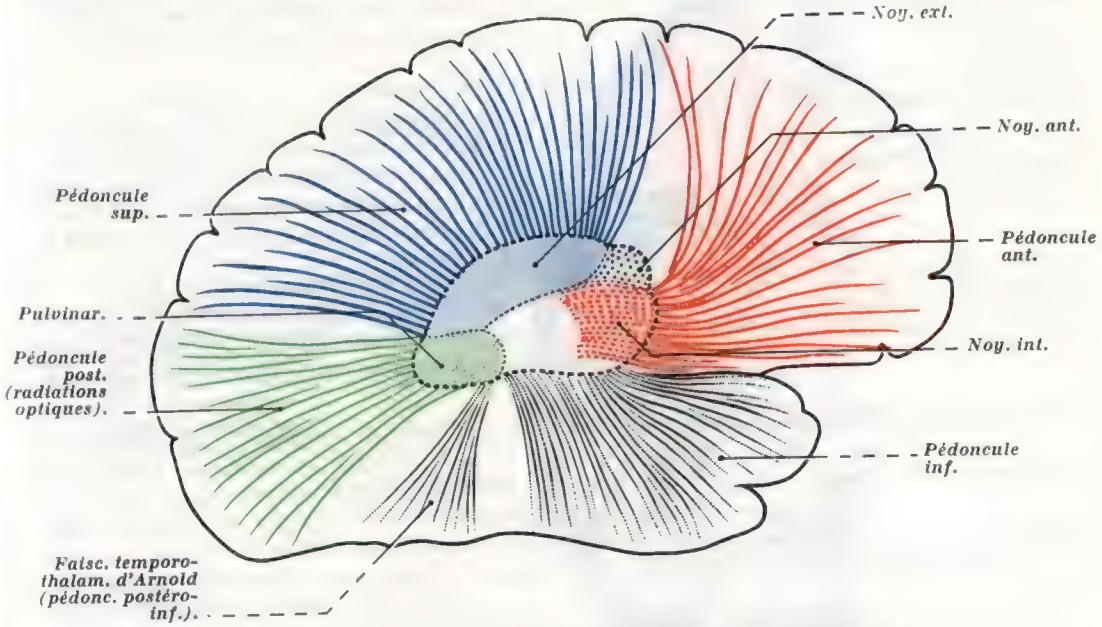

FIG. 169. — *Pédoncules de la couche optique (radiations thalamiques) (l'hémisphère cérébral droit est supposé vu par sa face externe et par transparence)* (schématique).

Physiologiquement et anatomiquement ces fibres sont : *a)* les unes *ascendantes*, c'est-à-dire *thalamo-corticales*; ce sont les *efférences thalamiques*; *b)* les autres *descendantes*, c'est-à-dire *cortico-thalamiques*; ce sont les *afférences thalamiques* (voy. : fig. 168).

Il est classique de grouper ces fibres très artificiellement du reste en *cinq groupes* qui constituent les *pédoncules de la couche optique* et qui sont : les *pédoncules antérieur, supérieur, postérieur, postéro-inférieur* et *inférieur* (voy. : fig. 169).

1° Le **pédoncule antérieur** est constitué par des fibres qui naissent ou se terminent dans l'écorce du lobe frontal et dans l'opercule rolandique; le faisceau aborde la couche optique en passant dans le *segment antérieur* de la capsule interne qu'il occupe en totalité; après avoir traversé l'extrémité antérieure de la couche optique ses fibres constitutives se terminent en majeure partie dans le noyau interne où leur terminaison ne dépasse pas le

(1) Article à consulter : WALKER : The thalamus in relation to the cerebral cortex. *Journal of neurology and mental diseases*, mars 1937, p. 249.

niveau du ganglion de l'habénula; les fibres les plus externes du faisceau traversent le noyau externe de la couche optique (voy. : fig. 169 et 170).

Une partie des fibres du pédoncule antérieur sont des éléments de projection thalamo-corticale : *a)* les unes *antérieures* se détachent du noyau médio-dorsal pour se terminer dans l'écorce du lobe préfrontal (1) principalement au niveau des aires 10, 46, 47 et 11 de Brodmann; *b)* les autres *postérieures* partent du tubercule antérieur pour aboutir aux aires 6, 8, 9 et 44 de Brodmann (voy. : fig. 141 et 142).

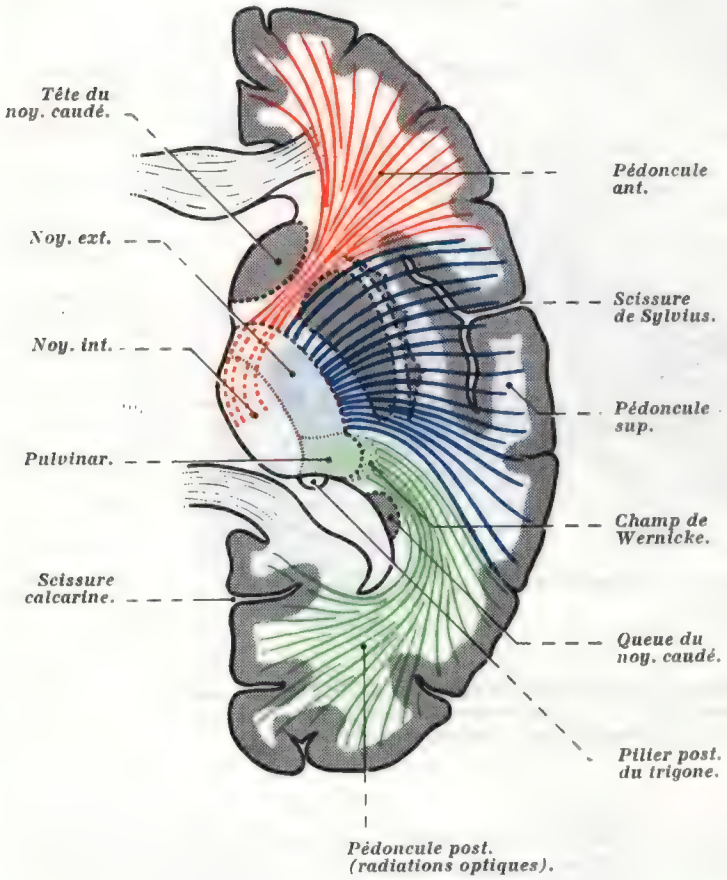

FIG. 170.
Pédoncules de la couche optique (radiations thalamiques) vus sur une coupe transversale du cerveau (coupe de Flechsig); côté droit; segment inférieur de la coupe.

2° Le **pédoncule supérieur** est le plus important de tous; il est constitué en grande partie par des fibres thalamo-corticales qui représentent le dernier neurone des voies sensitives principale et accessoire (voie cérébelleuse) (voy. : fig. 169 et 170).

Ces fibres naissent dans la partie moyenne du noyau externe, contournent la face externe de la couche optique où elles représentent la majeure partie des fibres de la lame médullaire externe, puis elles s'épanouissent en éventail au niveau du cortex du lobe pariétal et dans le *gyrus precentralis*.

Les fibres issues du noyau latéro-dorsal aboutissent aux circonvolutions pariétales

(1) Article à consulter : MAC LARDY : La projection du thalamus sur le cortex frontal chez l'homme. *Journal of Neurology, Neurosurgery and Psychiatry*, août 1950, n° 3.

supérieure et inférieure, celles du noyau latéro-ventral au *gyrus post-centralis* (aires 3, 1 et 2 de Brodmann); enfin celles du noyau latéro-ventral antérieur se terminent dans la zone prérolandique et dans le lobule paracentral (aire 4 de Brodmann) (voy. : fig. 141).

Les fibres du pédoncule supérieur de la couche optique sont mélangées dans sa partie antérieure avec celles du faisceau pyramidal.

3° Le **pédoncule postérieur** appartient aux *radiations optiques de Gratiolet*; elles naissent au niveau du pulvinar, se dirigent en arrière, traversent le champ de Wernicke, contournant la corne sphénoïdale du ventricule latéral et le tapetum, puis elles aboutissent finalement dans l'écorce de la face interne du lobe occipital et plus spécialement au voisinage de la scissure calcarine dans les aires péri- et parastriées ainsi que dans le précuneus. Dans l'ensemble elles décrivent une courbure à convexité externe (voy. : fig. 169 et 170).

4° Le **pédoncule postéro-inférieur** est constitué presque exclusivement par des fibres cortico-thalamiques; il est représenté par le *faisceau temporo-thalamique d'Arnold*; celui-ci prend naissance dans le cortex au niveau de la face externe du lobe temporo-occipital; il décrit un trajet curviligne à concavité postérieure, puis traverse le segment rétro-lenticulaire de la capsule interne où il contribue pour une grande part à la formation du champ de Wernicke, et se termine à la face inférieure du pulvinar (voy. : fig. 169).

5° Le **pédoncule inférieur** unit la portion dorsale du noyau externe de la couche optique à la partie antérieure et interne du lobe temporal (uncus et pôle temporal) et peut-être aussi au lobe de l'insula, après avoir traversé en diagonale la région sous-lenticulaire et contourné le noyau amygdalien (voy. : fig. 169).

Les différents faisceaux précédemment décrits proviennent des noyaux distincts qui constituent la couche optique; c'est ainsi que :

1° du noyau externe partent les fibres à destination cortico-pariétale et cortico-rolandique (voie sensitive principale et voie sensitive cérébelleuse);

2° du pulvinar partent des fibres qui sont, les unes à destination cortico-occipitale (radiations optiques de Gratiolet), les autres à destination cortico-temporale (faisceau temporo-thalamique d'Arnold);

3° du noyau interne partent des fibres à destination cortico-frontale (pédoncule antérieur de la couche optique);

4° Quant au noyau antérieur, nous verrons qu'il présente tout comme le ganglion de l'habénula des connexions rhinencéphaliques (voy. : *Voies olfactives*).

3° Connexions avec l'olive bulbaire. — Le thalamus est en connexion avec l'olive bulbaire par l'intermédiaire du contingent thalamo-olivaire qui, grossi des fibres rubro-olivaires, constituera le *faisceau central de la calotte.*

Les fibres thalamo-olivaires partent du noyau interne de la couche optique.

4° Connexions avec la région infundibulo-tubérienne. — Les connexions du thalamus avec la région infundibulo-tubérienne se font par l'intermédiaire de deux faisceaux qui tous les deux traversent le champ de Forel pour aboutir au thalamus; ce sont le *faisceau du tuber cinéreum* et le *faisceau thalamique de Forel.*

1° Le **faisceau du tuber cinéreum** vient du noyau ventral du tuber, il s'entrecroise sur la ligne médiane avec celui du côté opposé dans le plancher du troisième ventricule, puis il se dirige en haut et en arrière pour se terminer dans la partie postérieure de la face interne de la couche optique jusqu'au sillon de Monro.

Nous verrons lors de l'étude de la région infundibulo-tubérienne que ce faisceau présente également d'autres destinations.

2° Le **faisceau thalamique de Forel** vient des noyaux du champ de Forel (centres végétatifs); il passe entre la face inférieure de la couche optique et la *zona incerta*, puis il se termine à la face inférieure de la couche optique dans le noyau interne.

5° ***Connexions avec la région mamillaire.*** — Les connexions de la couche optique avec la région mamillaire se font par l'intermédiaire du *faisceau de Vicq d'Azyr*; faisceau en relation avec la voie olfactive (voyez plus loin et voy. : *Voies olfactives*).

6° ***Contingent sensitivo-sensoriel.*** — La couche optique est en rapport avec les voies de la sensibilité générale superficielle et profonde et aussi avec les voies optiques et olfactives.

1° Le **contingent des voies sensitives** afférentes au thalamus est représenté par le ruban de Reil médian, le faisceau spino-thalamique et la voie cérébello-thalamique.

a) Le *ruban de Reil médian* conduit à la couche optique toutes les fibres de la sensibilité générale et avant de l'aborder il s'étale en éventail et pénètre par sa face inférieure le noyau externe de la couche optique où il se termine dans la partie postérieure de ce noyau (noyau latéro-ventral postérieur) et dans le centre médian de Luys.

b) Le *faisceau spino-thalamique* accompagne le ruban de Reil; il se termine à la partie postéro-inférieure du noyau externe un peu en avant du pulvinar.

c) La *voie cérébello-thalamique* ou voie sensitive accessoire, relayée ou non au noyau rouge, chemine dans la région sous-thalamique, se termine dans la partie ventrale et postérieure du noyau externe et dans le noyau semi-lunaire de Flechsig.

Cette voie est composée, d'une part, de fibres directes dento-thalamiques, et, d'autre part, par la succession des deux neurones dento-rubrique et rubro-thalamique (radiations de la calotte) (voy. : *Connexions du cervelet*).

2° Les **connexions avec les voies olfactives** sont complexes; elles se font par l'intermédiaire de quatre faisceaux à savoir : le *faisceau de Vicq d'Azyr*, le *faisceau rétro-réflexe de Meynert*, le *tænia semi-circularis* et le *tænia thalami*.

a) Le *faisceau de Vicq d'Azyr* ou *faisceau mamillo-thalamique* prend ses origines au niveau du noyau mamillaire principal; à ce niveau il est en connexion avec le pilier antérieur du trigone et ses origines sont communes avec le faisceau de la calotte de Gudden.

Ce faisceau monte verticalement dans la région sous-thalamique contre la paroi externe du ventricule moyen, puis pénétrant dans la couche optique, il s'étale dans la *lame médullaire interne*, il se termine en éventail dans le noyau antérieur de la couche optique (voy. : fig. 175 et 177).

b) Le *faisceau rétro-réflexe de Meynert* relie le ganglion de l'habénula, situé dans le triangle de l'habénula, au ganglion interpédonculaire *(nucleus interpedoncularis)*; dans son trajet sous la paroi latérale du ventricule moyen, il abandonne quelques fibres nerveuses au noyau interne de la couche optique.

c) Le *tænia semi-circularis* est un faisceau d'association olfactif qui relie le noyau amygdalien situé dans la circonvolution de l'hippocampe au septum lucidum (substance grise); il abandonne quelques fibres au noyau antérieur de la couche optique et aussi d'après Déjerine à la partie postérieure du noyau externe.

d) Le *tænia thalami* s'étend du noyau du septum de Meynert au ganglion de l'habénula, il abandonne des fibres au thalamus *(faisceau septo-thalamique)*.

3° Les **connexions avec les voies optiques** ne sont pas admises par tous les auteurs.

La racine externe de la bandelette optique envoie ses fibres au corps genouillé externe et de là au tubercule quadrijumeau antérieur par l'intermédiaire du bras conjonctival antérieur; toutefois, pour certains, une partie des fibres de la racine externe irait directement au pulvinar.

7° **Voies commissurales interthalamiques.** — Toutes les connexions de la couche optique que nous venons d'étudier se passent dans le même hémisphère, cependant les deux couches optiques sont en relation l'une avec l'autre par un *système commissural interthalamique* qui comprend : la *commissure blanche postérieure*, la *commissure sous-thalamique de Forel* et la *commissure interhabénulaire*.

1° **La commissure blanche postérieure** (voy. : *Ventricule moyen* et *Systèmes commissuraux*) est constituée par une bande transversale de substance blanche située devant l'épiphyse et au-dessus de l'abouchement de l'aqueduc de Sylvius dans le troisième ventricule (anus); elle réunit les deux pulvinars entre eux et représente embryologiquement la partie antérieure du tectum.

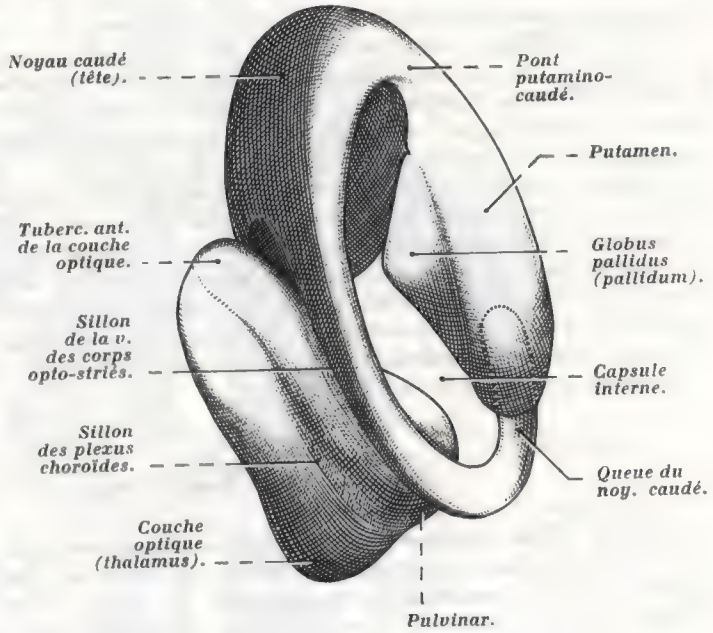

Fig. 171.
Noyaux gris centraux du cerveau (corps opto-striés), vue dorsale, côté droit (demi-schématique).

La commissure blanche postérieure renferme : *a)* des *fibres interpulvinariennes* entrecroisées sur la ligne médiane qui mettent en connexion les deux pulvinars; *b)* des *fibres d'association réflexe* qui unissent le pulvinar aux formations optiques réflexes du côté opposé, telles que corps genouillé externe et tubercule quadrijumeau antérieur; *c)* et des fibres qui vont du pulvinar à la *bandelette longitudinale postérieure* pour les noyaux des nerfs moteurs de l'œil; le *pulvinar* assure de ce fait un rôle important dans les voies optiques réflexes, à tel point qu'on doit le considérer non pas comme un *noyau de relais* placé sur *la voie optique centrale*, mais comme un *centre réflexe visuel*.

2° **La commissure sous-thalamique de Forel** unit à travers le plancher du troisième ventricule les deux noyaux internes de la couche optique par un système de fibres commissurales.

3° **La commissure interhabénulaire** réunit les deux ganglions de l'habénula; les fibres qui la constituent sont : *a)* les unes interhabénulaires issues des deux ganglions; *b)* les autres interthalamiques issues du noyau interne de la couche optique et du stratum zonale; *c)* enfin quelques fibres viennent également du *tænia thalami* et du faisceau rétro-réflexe de Meynert.

Par sa constitution et ses connexions la couche optique nous apparaît comme un centre complexe :

1° un *centre de relais sensitif* situé sur le trajet des voies sensitives avant leur terminaison dans l'écorce cérébrale;

2° un *relais sensoriel* (optique, olfactif);

3° un *centre réflexe visuel*;

4° et un centre végétatif.

II. — CORPS STRIÉS

Les corps striés sont représentés par *deux noyaux gris* : le *noyau caudé* et le *noyau lenticulaire*; leur dénomination de corps striés vient de ce qu'ils ne présentent pas sur les coupes un aspect homogène; ils sont en effet *striés* et cela plus particulièrement en ce qui concerne le noyau lenticulaire; cette striation est due au passage à travers ces noyaux de fibres nerveuses myélinisées à sens radiaires *(fibres radiées)*, de telle sorte que sur les coupes, ils apparaissent constitués par des *stries radiées* disposées en éventail et alternativement blanches et grises (voy. : fig. 171).

Le noyau caudé et le noyau lenticulaire ne sont pas séparés l'un de l'autre, mais réunis par des *ponts d'union* de substance grise que nous aurons à étudier (voy. : fig. 172 et 174).

Les corps striés sont situés en dehors de la couche optique et de la substance grise sous-épendymaire du ventricule latéral, sous le ventricule latéral dont le plancher (portion frontale) circonscrit le noyau caudé, en dedans de l'insula dont ils sont séparés par l'avant-mur et les capsules extrême et externe (voy. : fig. 172).

Ils sont entourés de substance blanche représentée par les fibres de la capsule interne et celles du centre ovale de Vieussens.

1. — Noyau caudé.

Le *noyau caudé (nucleus caudatus)* (1) est un noyau gris qui présente la *forme* d'un fer à cheval ou d'un crochet enroulé autour du ventricule latéral et de la couche optique; il prend part à la constitution du plancher du ventricule latéral à sa partie supérieure (prolongement frontal) et du toit à sa partie inférieure (voy. : fig. 172).

Par suite de sa *forme*, on lui distingue *trois parties* : *a)* une *partie antérieure*, renflée, la *tête*; *b)* une *partie moyenne*, cylindroïde, allongée, qui circonscrit la face dorsale et postérieure de la couche optique dont l'en sépare la capsule interne : c'est le *corps*; *c)* et une *partie postérieure*, située sur un plan inférieur par rapport à la couche optique; elle est placée au-dessous du noyau lenticulaire et de la capsule interne : c'est la *queue*; cette partie fait saillie sur la voûte de la corne sphénoïdale du ventricule latéral.

Le noyau caudé est donc successivement antérieur, supérieur, postérieur et inférieur par rapport à la couche optique; il l'entoure d'un cercle presque complet, à la manière de l'épididyme autour du testicule; cette disposition explique l'impossibilité de voir sur les couples la totalité du noyau caudé; sur les coupes frontales de Pitres, on aperçoit le corps et la queue; sur la coupe de Flechsig on aperçoit la tête et la queue, et la coupe de Vieussens après ablation du corps calleux met la face dorsale du corps du noyau caudé en évidence (voy. : fig. 172 et 175).

Le noyau caudé présente une *coloration* gris rougeâtre; il est d'une teinte beaucoup plus foncée que la couche optique et le noyau lenticulaire.

Sur les coupes, il présente également des *stries* à direction sagittale alternativement

(1) Ouvrage à consulter : DELMAS-MARSALET : Le noyau caudé. *Thèse de Bordeaux*, 1926.

blanches et gris foncé par suite du passage à son niveau de fibres nerveuses venues de la capsule interne.

Ses *dimensions* sont les suivantes : sa *longueur moyenne* prise de la tête à la courbure postérieure de la queue est de sept centimètres; son *diamètre* diminue progressivement d'avant en arrière et le segment sous-lenticulaire du noyau caudé présente un aspect rubané; au niveau de l'extrémité inférieure (queue), le noyau caudé est très légèrement

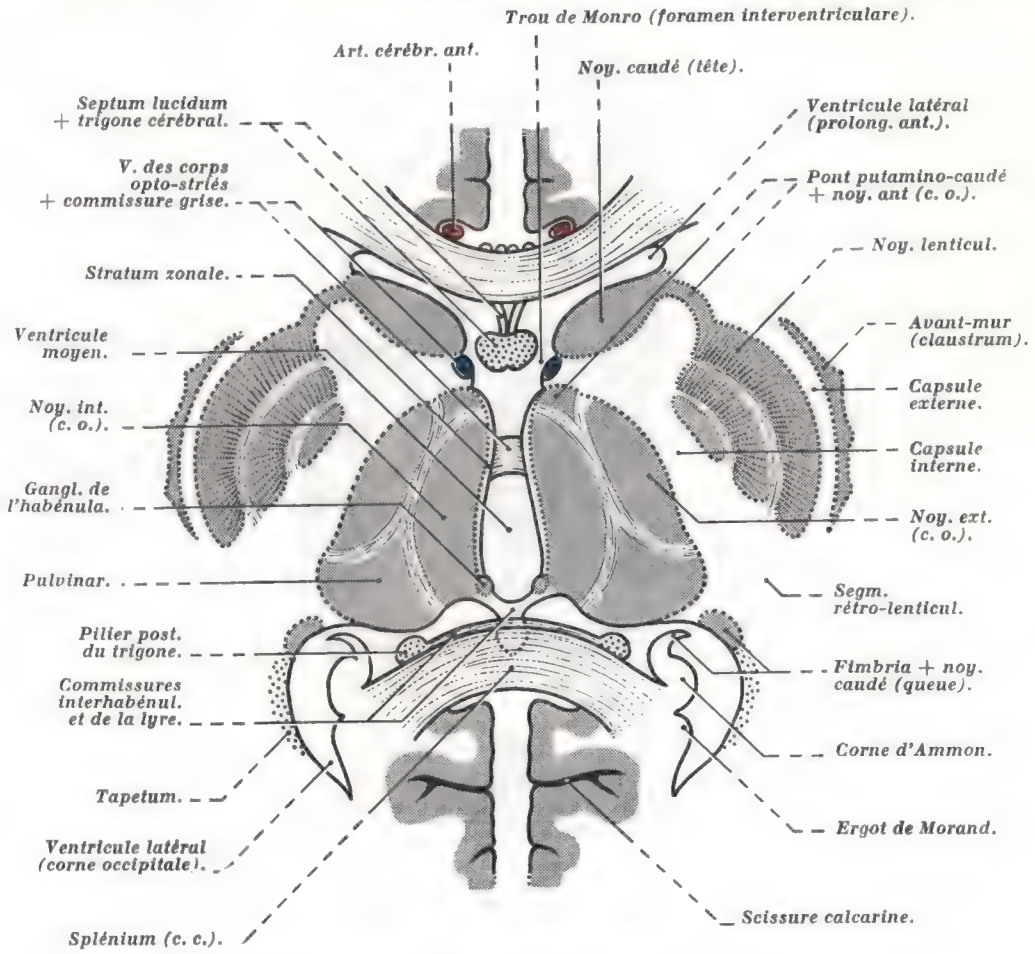

FIG. 172. — *Coupe transversale des corps opto-striés passant par le ganglion de l'habénula; segment inférieur de la coupe* (demi-schématique).

renflé en massue; au niveau de la tête sa largeur est de deux centimètres, tandis qu'au niveau de la queue elle n'est plus que d'un demi-centimètre.

Sur une coupe, il n'apparaît pas franchement circulaire, mais légèrement aplati de haut en bas, et cela principalement dans la région du corps.

Si on envisage sa *direction* par rapport au plan médio-sagittal, on constate que, dans son ensemble, il est placé dans un plan oblique en bas, en avant et en dehors. Son extrémité antérieure est en effet située près de la ligne médiane et elle n'est séparée de celle du côté opposé que par l'épaisseur du septum lucidum; en revanche, son extrémité postérieure

s'écarte considérablement de la ligne médiane en se plaçant au-dessous du noyau lenticulaire, et, dans le lobe temporal, elle arrive aux confins du noyau amygdalien. Indépendamment de son trajet curviligne autour de la couche optique, de la capsule interne et du noyau lenticulaire, le noyau caudé décrit un véritable *trajet hélicoïdal* qui le porte successivement de dedans en dehors et d'avant en arrière dans la première partie de son trajet *(segment dorsal* ou *supra-lenticulaire)*, puis d'arrière en avant et toujours de dedans en dehors dans la deuxième partie de son trajet *(segment ventral* ou *sous-lenticulaire)*.

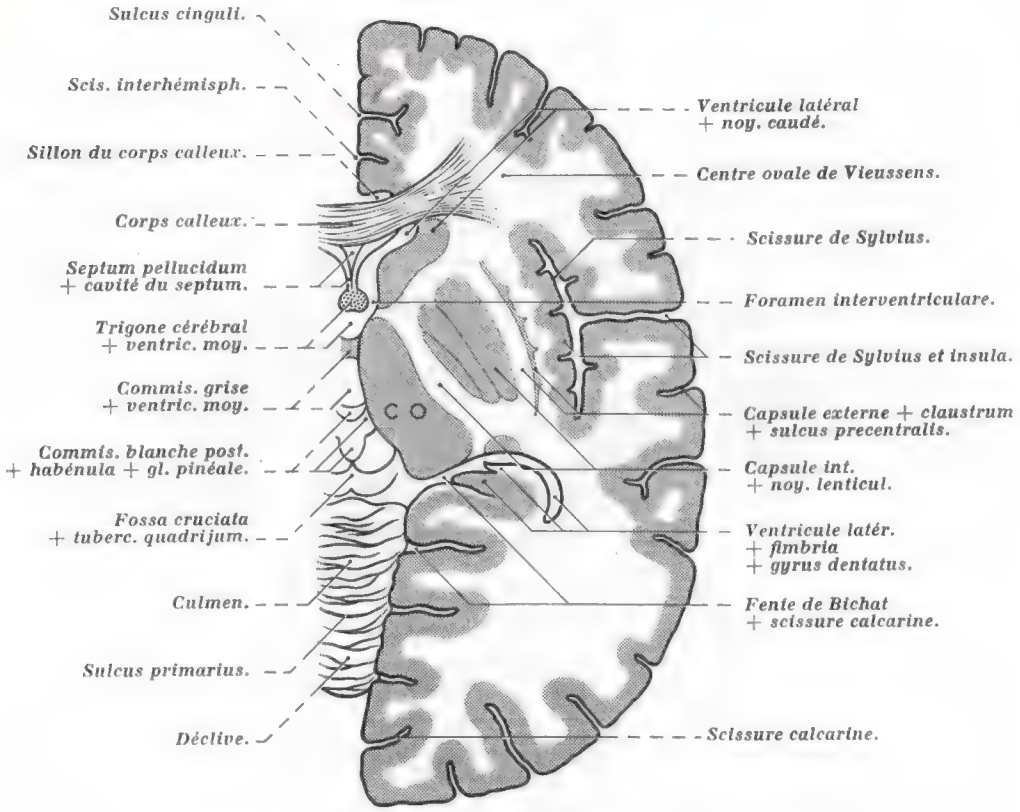

Fig. 173. — *Coupe transversale oblique de l'hémisphère cérébral droit; segment inférieur de la coupe* (demi-schématique). (La coupe passe : en avant, par le genou du corps calleux et en arrière immédiatement au-dessous du bourrelet du corps calleux).

CO, couche optique.

CONFIGURATION EXTÉRIEURE ET RAPPORTS. — 1° La **tête** du noyau caudé présente la forme d'une masse grise régulièrement arrondie et paramédiane, située en avant de la couche optique. Libre dans la plus grande partie de son étendue (face supérieure et interne), elle répond au *ventricule latéral* dont elle forme le plancher du prolongement frontal.

En dedans, elle entre en rapport avec le septum lucidum et envoie au niveau de sa base un prolongement de substance grise qui constitue le *noyau du septum de Meynert*.

En avant et *en haut*, elle entre en rapport par l'intermédiaire du ventricule latéral avec le genou du corps calleux qui dessine une courbure analogue à la convexité de la tête du noyau caudé (voy. : fig. 173).

En dehors, la tête du noyau caudé confine à la substance blanche du lobe frontal (centre ovale de Vieussens).

En bas, elle répond à l'espace perforé antérieur dont elle est très proche; elle forme à ce niveau une petite saillie qui est située un peu en avant de la bandelette diagonale le Foville et que l'on désigne sous le nom de *colliculus* du noyau caudé.

Par sa face inférieure et externe, la tête du noyau caudé envoie au noyau lenticulaire un pont d'union de substance grise qui ferme en avant le segment antérieur de la capsule interne : c'est le *pont putamino-caudé* (voy. : fig. 172).

2° Le **corps** du noyau caudé ne présente aucune ligne de démarcation extérieure d'avec la tête; on admet conventionnellement que la limite entre les deux segments correspond à un plan frontal passant par les deux canaux de Monro; en arrière, sa limite correspond au point où il change de direction (voy. : fig. 175).

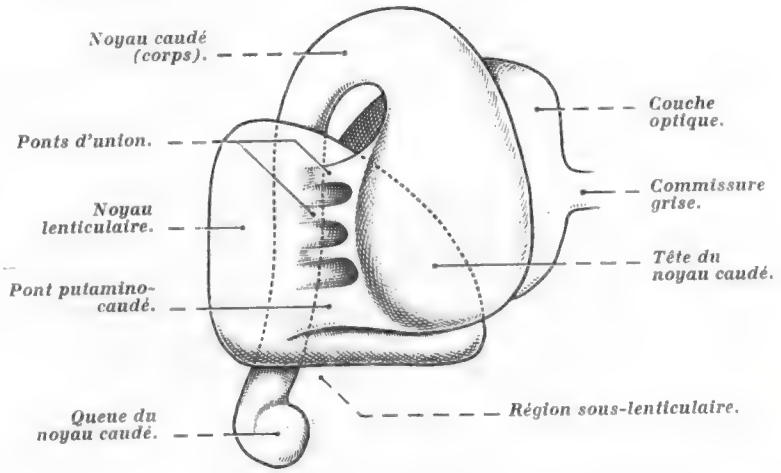

FIG. 174. *Corps opto-striés, vue antérieure, côté droit.*

Comme il est aplati de haut en bas, on lui considère *deux faces*, supérieure et inférieure et *deux bords*, interne et externe.

La *face supérieure* ou *ventriculaire* est libre et convexe dans tous les sens; elle répond au ventricule latéral dont elle forme le plancher de la corne frontale.

Cette face est parcourue par de petites veinules qui vont se déverser dans la veine des corps opto-striés (voy. : fig. 172 et 175).

La *face inférieure* ou *capsulaire* est mal délimitée; elle est concave et adhérente; elle répond au segment postérieur de la capsule interne sur toute son étendue, tandis que le segment antérieur de la capsule interne répond à la tête.

Sur le versant interne de cette face, le corps du noyau caudé présente de multiples petits *ponts d'union* transcapsulaires de substance grise qu'il échange avec le noyau lenticulaire (voy. : fig. 174).

Le *bord interne* est en rapport avec la couche optique dont il est séparé par le sillon opto-strié, sillon occupé par le *tænia semi-circularis* et la veine des corps opto-striés.

Le *bord externe* est situé à un niveau plus élevé que le précédent; concave en dehors et irrégulièrement festonné, il répond au centre ovale de Vieussens; avec le corps calleux, il délimite l'angle externe de la corne frontale du ventricule latéral (voy. : fig. 172, 173 et 175).

3° La **queue**, très amincie représente le *segment sous-lenticulaire* du noyau caudé (voy. : fig. 173 et 175).

Elle entre en *rapport* : *a) en haut*, avec le segment rétro-lenticulaire de la capsule

interne qui la sépare du noyau lenticulaire; *b) en bas*, avec le noyau amygdalien, le carrefour ventriculaire et la corne sphénoïdale du ventricule latéral où elle fait une légère saillie et dont elle contribue à former la voûte; dans la corne se logent les plexus choroïdes; *c) en dehors*, avec le *tapetum* et avec la partie postérieure de la capsule externe et de l'avant-mur; la queue est en outre croisée en dehors par les radiations optiques tandis qu'en dedans elle est longée par le *tænia semi-circularis*.

Au niveau de son extrémité, la queue du noyau caudé est en contact avec le *noyau amygdalien* avec lequel elle n'affecte que des rapports de contiguïté. Elle présente également un pont d'union important avec la face inférieure du noyau lenticulaire qui forme le *pédicule du putamen*; ainsi se trouve constitué dans la région sous-lenticulaire du cerveau, un véritable *carrefour* de substance grise représenté par la queue du noyau caudé, le noyau amygdalien et la face inférieure du noyau lenticulaire : c'est ce carrefour que l'on désigne sous le nom de *confluent gris de la base* ou mieux encore de *confluent sous-lenticulaire;* l'ensemble : noyau caudé, pont putamino-caudé, noyau lenticulaire et confluent sous-lenticulaire forment une véritable boucle de substance grise que nous désignerons sous le nom de *boucle lenticulo-caudée*; dans cette boucle passent toutes les fibres nerveuses efférentes ou afférentes du pied du pédoncule cérébral contribuant ainsi à la formation et à la délimitation de la capsule interne.

2. — *Noyau lenticulaire.*

Le *noyau lenticulaire (nucleus lensiformis)* est situé en pleine substance blanche au-dessous et un peu en dehors du noyau caudé; latéralement il est compris entre les deux capsules interne et externe dont il représente le noyau d'où sa dénomination (voy. : fig. 175).

D'avant en arrière, il s'étend depuis la face postéro-externe de la tête du noyau caudé jusqu'au segment rétro-lenticulaire de Déjerine (voy. : fig. 172).

D'aspect triangulaire sur les couples frontales *(coupes de Pitres)* et transversales (coupes de Flechsig), il est compris dans le *quadrilatère de Pierre Marie* (zone lenticulaire) dont les limites sont constituées par de la substance blanche; ces limites sont représentées par les segments antérieur et postérieur de la capsule interne, par la capsule externe et par la région sous-lenticulaire; cette dernière est du reste un véritable carrefour de fibres blanches représenté par le faisceau cortico-protubérantiel de Türck-Meynert, l'anse lenticulaire et les radiations optiques (voy. : fig. 156 et 177).

Sa *coloration* est variable suivant les points envisagés, gris brunâtre dans sa moitié externe *(putamen)*, elle est au contraire plus pâle, de teinte ambrée et très nettement striée dans sa moitié interne *(pallidum)*.

Ses *dimensions* moyennes sont : quatre centimètres et demi de *longueur*, deux centimètres de *largeur* et deux centimètres et demi de *hauteur*.

CONFIGURATION EXTÉRIEURE ET RAPPORTS. — Pris dans son ensemble, le noyau lenticulaire peut être comparé à une pyramide triangulaire à base externe étalée et à sommet interne *(arête)* correspondant à l'union des deux segments antérieur et postérieur de la capsule interne (genou); mais pour bien comprendre ses rapports, il faut l'étudier sur *deux coupes* : l'une frontale passant par le point culminant du noyau caudé (coupe de Pitres), l'autre transversale intéressant les corps opto-striés (coupe de Flechsig) (voy. : fig. 172, 175 et 176).

1° **Coupe frontale de Pitres.** — Sur cette coupe, le noyau lenticulaire apparaît avec sa forme triangulaire. Sa *face externe* est convexe, un peu oblique d'arrière en avant et de dehors en dedans; elle répond successivement de dedans en dehors à la capsule externe à l'avant-mur *(claustrum)*, à la capsule extrême et enfin au lobe de l'insula caché au fond

de la scissure de Sylvius. Sa *face supéro-interne* légèrement convexe répond à la capsule interne qui la sépare de la couche optique (noyau externe) et de la tête du noyau caudé. Sa *face inférieure* est à peu près plane; elle n'est pas franchement horizontale, mais légèrement inclinée en dedans et en bas; elle répond à la *région sous-lenticulaire* qui présente en allant de haut en bas l'anse lenticulaire et la commissure interstriée de Meynert, la

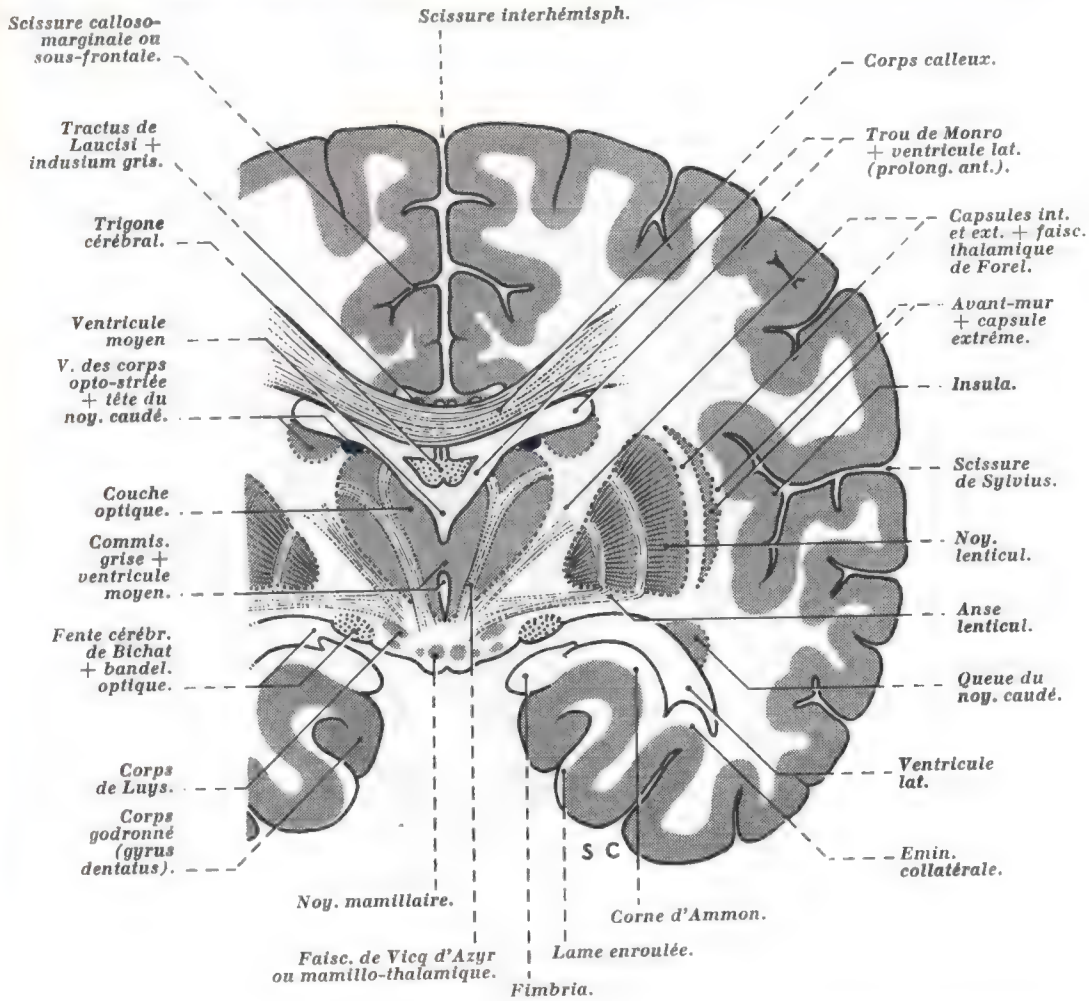

FIG. 175. — *Coupe frontale du cerveau passant par les tubercules mamillaires; segment antérieur de la coupe. SC,* sillon collatéral.

substance innominée de Reichert, le pédoncule inféro-interne de la couche optique, le faisceau cortico-protubérantiel de Türck-Meynert et le faisceau temporo-thalamique d'Arnold, ce dernier représentant le pédoncule postéro-inférieur de la couche optique, les radiations auditives et la commissure blanche antérieure *(commissura rostralis)*, celle-ci étant logée dans une gouttière de la face inférieure du putamen appelée *canal de Gratiolet* (voy. : fig. 180) (pour plus de détails voyez : *Région sous-lenticulaire*) (voy. : fig. 175, 176 et 177).

Son *bord postéro-inférieur* arrondi et mousse est en rapport avec les radiations optiques de Gratiolet.

L'*angle antérieur* est coiffé par le centre ovale; l'*angle postérieur* répond au segment rétro-lenticulaire de Déjerine (voy. : fig. 172).

2° **Coupe transversale de Flechsig.** — Sur cette coupe, le noyau lenticulaire apparaît plus étalé d'avant en arrière. Sa *face externe* est légèrement convexe mais courte; elle présente

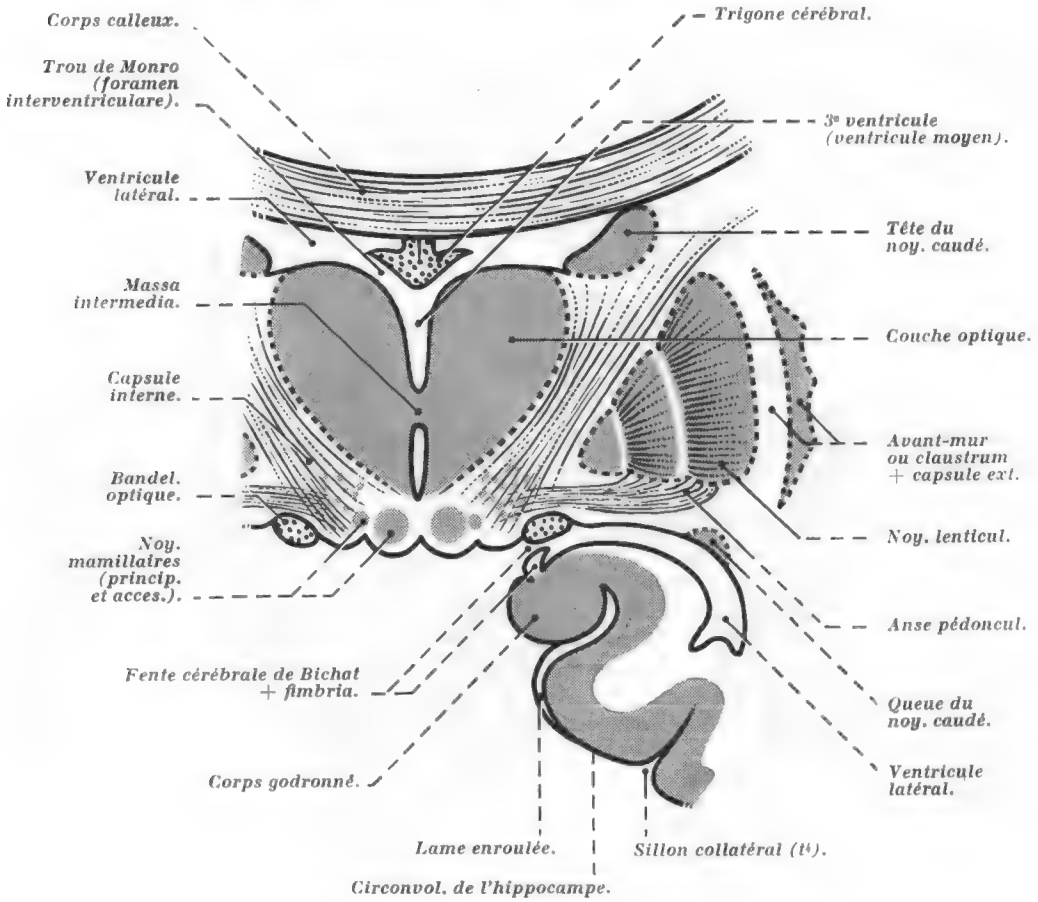

Fig. 176. — *Coupe frontale du cerveau montrant la disposition des corps opto-striés et la capsule interne.*

les mêmes rapports que précédemment et il est à remarquer qu'au point de vue topographique le noyau lenticulaire correspond superficiellement exactement au lobe de l'insula. Sa *face antéro-interne* répond au segment antérieur de la capsule interne qui se sépare de la tête du noyau caudé, d'où le nom de *segment lenticulo-caudé* que l'on donne encore à cette partie de la capsule interne; dans ce segment passe le pédoncule antérieur de la couche optique et le faisceau fronto-pontique; c'est du versant externe de cette face *(putamen)* que se détache le *pont putamino-caudé* qui relie entre eux les deux corps striés. Sa *face postéro-interne,* légèrement concave, répond au segment postérieur de la capsule

interne qui le sépare de la couche optique, d'où la dénomination de *segment lenticulo-optique* que l'on donne à ce dernier (voy. : fig. 172 et 173).

Le *sommet* du noyau lenticulaire (angle interne) répond au *genou* de la capsule interne et au faisceau géniculé.

Le bord postérieur n'atteint jamais le même niveau que la couche optique, il reste toujours sur un plan antérieur à cette dernière; aussi ce bord répond-il au segment rétro-lenticulaire de la capsule interne (voy. : fig. 172).

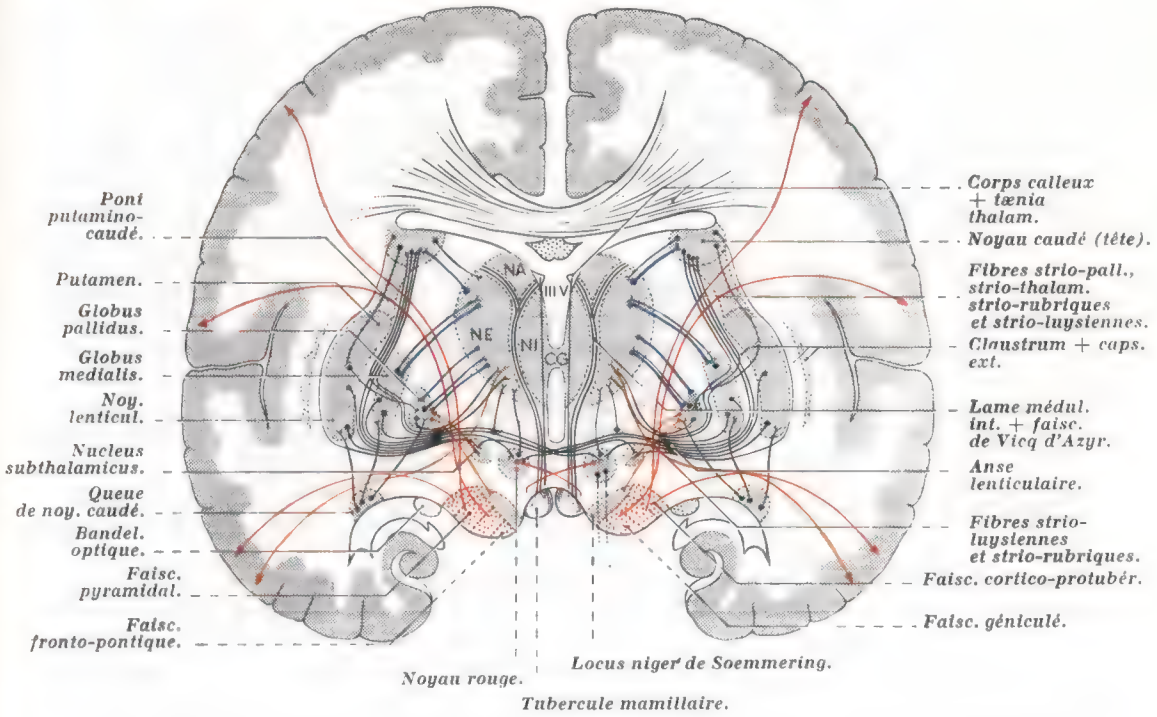

Fig. 177. — *Connexions des corps opto-striés vues sur une coupe frontale du cerveau passant par la commissure grise* (schématique).

III V, ventricule moyen ou troisième ventricule.

C G, commissure grise ou *massa intermedia*.

NA, NE, NI, noyaux antérieur, externe et interne ou thalamus.

en rouge, les voies motrices; *en bleu*, les fibres thalamo-striées.

Constitution anatomique et structure des corps striés.

Sur une coupe frontale du noyau lenticulaire on constate que celui-ci est traversé par deux lames de substance blanche disposées parallèlement à sa surface externe; ce sont les *lames médullaires externe et interne*; elles correspondent au passage à travers le noyau des faisceaux de fibres blanches qui iront constituer, dans la région sous-lenticulaire, l'anse lenticulaire (voy. : fig. 175 et 177).

Les deux lames médullaires divisent le noyau lenticulaire en *trois segments* d'inégale importance et de coloration différente : *a)* le *segment externe* de teinte gris foncé est désigné sous le nom de *putamen*; il présente à peu près la même structure que le noyau caudé; *b)* le *segment moyen* de teinte plus pâle (chamois) est compris entre les deux lames

médullaires; c'est le *globus medialis de Brissaud*; *c)* enfin le *segment interne* est très petit, d'aspect cunéiforme sur les coupes et de coloration gris pâle : c'est le *globus pallidus*. Ces deux derniers segments présentent en outre un aspect strié transversalement *(fibres radiées)* par suite du passage de multiples fibres myélinisées; on donne à ces deux segments le nom de *pallidum*.

Structure. Striatum et pallidum.

La structure histologique des corps striés varie suivant les régions; embryologiquement et histologiquement les corps striés peuvent être divisés en *deux groupes* : *a)* d'une part le *putamen* et le *noyau caudé* que l'on englobe dans une même formation appelée *striatum*; ce dernier est caractérisé dans sa structure par *deux types* de cellules : les unes dites *petites cellules* sont très nombreuses, de forme triangulaire ou polygonale à cytoplasme apigmentaire; les autres, volumineuses, mais rares (1 pour 20 en moyenne) constituent les *grandes cellules de Ramsay Hunt*; elles sont à contour polygonal et à cytoplasme bourré d'un pigment jaune (pigment lipochrome); en outre le *striatum* est très riche en cellules névrogliques, mais pauvre en fibres névrogliques; *b)* et d'autre part, par le *pallidum* qui comprend le *globus medialis* et le *globus pallidus*, il représente la partie isomorphe des corps striés; celle-ci est constituée par une seule catégorie de cellules; ce sont des cellules de grandes dimensions, triangulaires analogues aux cellules pyramidales de l'écorce cérébrale, avec des dendrites très touffues; leur cytoplasme renferme un pigment jaune analogue à celui des grandes cellules du *striatum*.

Les cellules pallidales sont plus nombreuses que les grandes cellules du striatum, mais toutefois moins nombreuses que l'ensemble des cellules de ce dernier.

Phylogénétiquement, le *pallidum* est le noyau le plus ancien, en connexion avec les noyaux gris des étages sous-jacents; aussi est-il parfois désigné sous le nom de *paléostriatum*, tandis que le *striatum (néostriatum)* représente le noyau le plus récent.

Physiologiquement, ces deux parties sont également différentes l'une de l'autre : *a)* le *pallidum* intervient surtout dans le tonus musculaire et dans la coordination des mouvements automatiques élémentaires; aussi une lésion de cette partie des corps striés donne-t-elle lieu à un défaut de coordination des mouvements avec raideur musculaire (syndrome parkinsonien); *b)* le *striatum* exerce une action inhibitrice sur le pallidum; sa destruction entraînant la libération du pallidum, elle se traduit cliniquement par une diminution du tonus musculaire avec mouvements choréo-athétosiques.

Myélo-architecture des corps striés.

Après coloration par la méthode de Weigert-Pal, un examen attentif des corps striés montre une disposition toute particulière des fibres blanches qui sillonnent les corps striés.

a) Le *noyau caudé* est traversé par des fascicules de fibres nerveuses qui augmentent de volume de haut en bas; les fibres les plus externes passent par la lame médullaire externe; les fibres moyennes passent par la lame médullaire interne et les fibres les plus internes longent le *globus pallidus* jusqu'à la pointe où elles se mêlent aux fibres de l'anse lenticulaire (voy. : fig. 177).

b) Dans le *noyau lenticulaire*, la direction des fibres blanches est différente dans le putamen et dans le pallidum :

α) le *putamen* est sillonné de dehors en dedans par de nombreux fascicules de fibres nerveuses qui vont à la lame médullaire externe puis, changeant de direction, ils vont constituer l'anse lenticulaire (voy. : *Anse lenticulaire*); β) le *pallidum*, très riche en fibres nerveuses, est traversé en grande partie par des fibres radiées qui vont émerger du noyau

au niveau de sa pointe, d'où le nom de *fibres du sommet* ou *de la pointe* qu'on leur donne parfois; elles gagnent l'anse lenticulaire; mais il est traversé aussi par des *fibres verticales* qui constituent la *lame médullaire interne* (voy. : fig. 177).

L'*anse lenticulaire* qui est constituée en majeure partie par des fibres nerveuses des lames médullaires interne et externe est constituée par des fibres efférentes caudées, putaminales et pallidales.

Signalons enfin l'existence dans le noyau lenticulaire de *fibres d'association putamino-pallidales* et *intra-pallidales.*

Connexions des corps striés.

Les connexions des corps striés sont assez mal connues; nous étudierons successivement les connexions des corps striés : 1° entre eux; 2° avec la couche optique; 3° avec les régions voisines telles que la région infundibulo-tubérienne, la région sous-thalamique, le tronc cérébral; 4° avec le cortex cérébral; 5° et enfin avec ceux du côté opposé : (fibres commissurales interstriées.

1° Connexions des corps striés entre eux. Voies intra-striées. — Dans le noyau lenticulaire, il existe des fibres d'association intra-putaminales, intra-pallidales unissant entre eux les deux noyaux du pallidum, et des fibres putamino-pallidales.

Le noyau caudé est uni au noyau lenticulaire sur toute son étendue, mais ces fibres d'association sont surtout abondantes au niveau du corps et de la tête. Ces fibres vont du noyau caudé au noyau lenticulaire à travers la capsule interne; nous les classerons en *trois groupes* : *a)* les *fibres externes* vont quelques-unes au *putamen,* mais la plupart passent par la lame médullaire externe et se terminent en grande partie dans le *globus medialis*; enfin un certain contingent va aussi à l'anse lenticulaire; *b)* les *fibres moyennes* se terminent dans le *pallidum* et un certain nombre passent également dans l'anse lenticulaire par la lame médullaire interne; *c)* enfin les *fibres internes* pénètrent le noyau lenticulaire soit par le *globus medialis,* soit par la lame médullaire interne; ces dernières vont à l'anse pédonculaire (voy. : fig. 177 et 178).

Quelques fibres viennent de la queue du noyau caudé; elles traversent la région sous-lenticulaire pour aboutir au putamen et au globus medialis (voy. : fig. 177 et 178).

Toutes les fibres qui naissent du noyau caudé et du putamen (striatum) vont en principe au pallidum où elles s'arborisent autour des grandes cellules (fibres de projection caudo-putaminales et caudo-pallidales); c'est des grandes cellules du pallidum que partent les fibres qui constitueront les *voies efférentes* des corps striés et en particulier le faisceau pallidal de la pointe (voy. : fig. 178).

2° Connexions avec la couche optique. — Les connexions des corps striés avec la couche optique nous sont déjà connues (voy. : *Couches optiques*) et la plupart des fibres qui unissent les corps striés au thalamus sont *striopètes.* On distingue des fibres thalamo-pallidales qui unissent à travers le bras postérieur de la capsule interne le noyau externe de la couche optique au noyau lenticulaire, et des *fibres thalamo-caudées,* beaucoup plus nombreuses que les précédentes qui vont du noyau antérieur de la couche optique à la tête du noyau caudé à travers le bras antérieur de la capsule interne; quant aux rares fibres *striofuges (fibres strio-thalamiques),* elles font partie de l'anse lenticulaire, elles vont du noyau caudé au noyau interne de la couche optique par les régions sous-lenticulaire et sous-thalamique; quelques-unes à travers le bras postérieur de la capsule interne aboutissent directement au noyau externe de la couche optique (voy. : fig. 177).

3° Connexions des corps striés avec les régions voisines. — Les corps striés sont en relation avec les régions voisines telles que :

1° la *région infundibulo-tubérienne* par l'anse lenticulaire, le faisceau lenticulaire de

Forel et le faisceau thalamique (*fibres strio-tubériennes* qui sont en partie directes et en partie croisées);

2° la *région sous-thalamique* : *a)* par les *fibres strio-luysiennes* qui unissent le pallidum au corps de Luys; ces fibres passent par l'anse lenticulaire et par le faisceau lenticulaire *de Forel; et par le faisceau thalamique de Forel* (voy. : fig. 177 et 178).

3° le *tronc cérébral,* par le *faisceau pallidal de la pointe* qui unit le sommet du *globus pallidus au locus niger de Soemmering* (fibres strio-nigriques) (voy. : fig. 177 et 178).

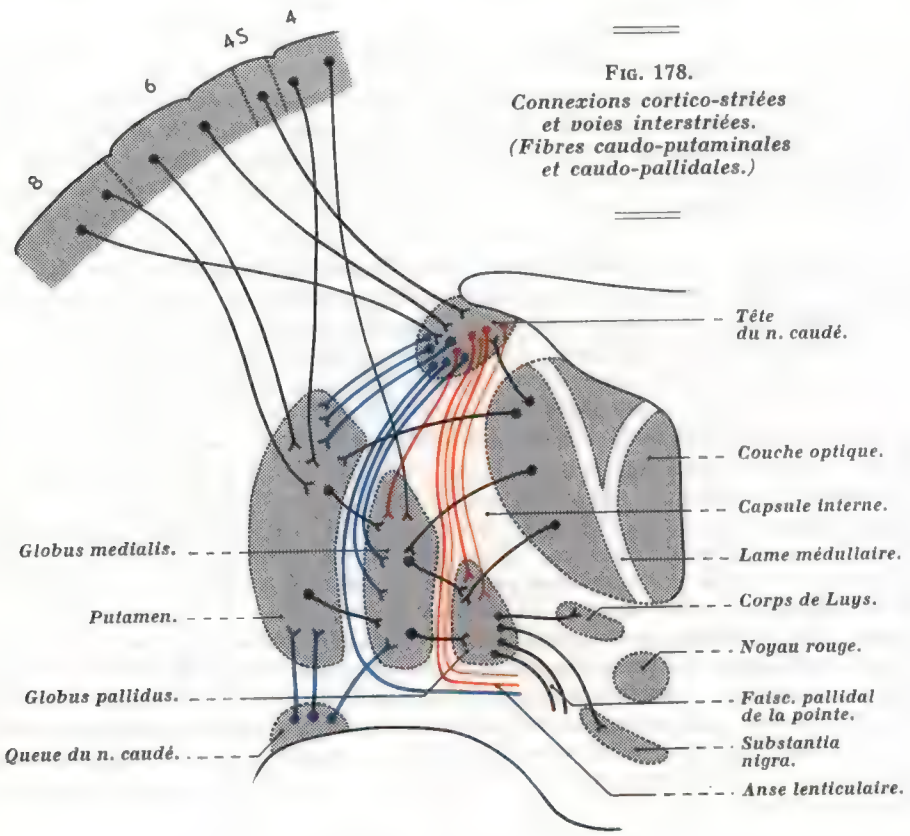

FIG. 178.
Connexions cortico-striées et voies interstriées. (Fibres caudo-putaminales et caudo-pallidales.)

Le pallidum est relié à l'olive bulbaire par des fibres directes et croisées qui atteignent l'olive bulbaire, soit par l'intermédiaire du faisceau central de la calotte *(fibres strio-olivaires),* soit par l'intermédiaire du noyau de Darkschewitsch comme noyau de relais.

Chacune de ces régions est en connexion avec les corps striés, soit par des faisceaux de fibres nerveuses qui leur sont propres, soit par des faisceaux complexes à destinations multiples que nous venons d'énumérer; ces faisceaux sont au nombre de *quatre* : *a)* l'*anse lenticulaire*; *b)* le *faisceau lenticulaire de Forel*; *c)* le *faisceau pallidal de la pointe*; *d)* et le *faisceau thalamique de Forel.*

1° L'**anse lenticulaire** est le plus important et le plus volumineux des trois faisceaux; elle prend naissance à la face inférieure du noyau lenticulaire dans la région sous-lenticulaire; elle est constituée par des fibres putaminales, pallidales et caudées; ces dernières passent en majeure partie par les lames médullaires externe et interne qu'elles constituent (voy. : fig. 177 et 178).

Ces fibres se condensent à la face inférieure du noyau lenticulaire où elles forment un faisceau compact, aplati, plaqué contre le noyau lenticulaire; ce faisceau se dirige en dedans et en avant, croisant transversalement et successivement la région sous-lenticulaire et la région sous-thalamique; il apparaît aux confins de la région sous-thalamique et du pédoncule cérébral en constituant à ce niveau *l'anse pédonculaire de Gratiolet*; enfin au niveau de la région sous-thalamique, l'anse lenticulaire irradie en un éventail aplati pour distribuer ses fibres aux noyaux gris des régions avoisinantes (voy. : fig. 175 et 176).

Suivant leur direction nous classerons les fibres terminales de l'anse lenticulaire en *quatre groupes* : *a)* les *fibres antérieures* abordent la région infundibulo-tubérienne et se terminent dans les noyaux végétatifs de la région du tuber (voy. : *Région infundibulo-tubérienne*); *b)* les *fibres moyennes* se terminent, les unes dans la région sous-thalamique dans le corps de Luys, les autres vont à la couche optique où elles se terminent à la face ventrale des noyaux interne et externe; *c)* les *fibres postérieures* sont les plus nombreuses; elles sont descendantes et se terminent dans le noyau rouge qu'elles abordent par le pôle supérieur et dans la substance réticulée de la calotte pédonculaire (voy. : fig. 177).

Enfin signalons que quelques fibres s'entrecroisent dans la commissure de Meynert avec celles du côté opposé (fibres commissurales) (voyez plus loin).

2° Le **faisceau lenticulaire de Forel** prend ses origines dans le noyau lenticulaire où il constitue les *fibres radiées* de ce noyau; il sort du noyau lenticulaire au niveau de la face supérieure du pallidum et de la pointe; quelques fibres aberrantes de l'anse lenticulaire se joignent à lui (voy. : fig. 183).

Ce faisceau devient compact au niveau du segment postérieur de la capsule interne qu'il traverse; il décrit alors un trajet curviligne à concavité inférieure, passe entre le corps de Luys et la *zona incerta*, puis se distribue : *a)* par des *fibres directes* au thalamus, aux noyaux végétatifs du tuber, au noyau de Darkschewitsch, au corps de Luys, à la *zona incerta* et au noyau rouge de la calotte; *b)* par ses *fibres croisées* il passe dans la commissure sous-thalamique de Forel pour se distribuer au corps de Luys et à la *zona incerta* du côté opposé.

3° Le **faisceau pallidal de la pointe** se détache (comme son nom l'indique) du sommet du *globus pallidus*; il se porte en bas et en dedans pour se terminer en majeure partie dans la *substantia nigra (fibres pallido-nigriques)*; un contingent de fibres se mêle aux éléments de l'anse lenticulaire; il se termine dans le *nucleus subthalamicus (fibres strio-luysiennes)*, dans le noyau rouge *(fibres strio-rubriques)* et dans la réticulée grise de la calotte protubérantielle *(fibres strio-réticulées)* (voy. : fig. 177 et 178).

4° Le **faisceau thalamique de Forel** naît des noyaux végétatifs du champ de Forel situés à proximité de la ligne médiane; ce faisceau ascendant se dirige obliquement en haut et en dehors, aborde la région sous-thalamique où il passe entre la couche optique et la *zona incerta*; il se termine à la face postérieure de la capsule interne en s'épanouissant en éventail; les *fibres internes* vont à la partie ventrale du noyau externe de la couche optique; les *fibres externes* vont au pallidum (voy. : fig. 183).

4° Connexions des corps striés avec le cortex cérébral. — Les relations entre le cortex et les noyaux gris striés sont très discutées et ne sont pas admises par tous les auteurs; aussi les avis sont-ils très partagés; ce qui est certain, c'est qu'un contingent de fibres nerveuses d'origine corticale se projette sur les corps striés *(fibres cortico-striées)*; *a)* celles qui sont destinées au *noyau caudé* proviennent principalement des aires 4, 6, 8, 24 et 19 de Brodmann; *b)* celles qui vont au *noyau lenticulaire* et principalement au *putamen* dérivent des aires 4, 6, 8 et 13; *c)* d'autre part, les connexions entre le cortex cérébral et les corps striés se font également par l'intermédiaire de la couche optique qui sert de noyau de relais par ses *fibres thalamo-striées* (voy. : fig. 178).

En résumé : *a)* les corps striés sont reliés entre eux par des *voies interstriées*; *b)* ils sont soumis au contrôle de l'écorce cérébrale; *c)* ils possèdent des *voies efférentes* : α) les unes partent du *striatum* et aboutissent au *pallidum* qui est le seul *centre efférent* commandant les centres sous-jacents; d'autre part le *striatum* est régulateur du fonctionnement du *pallidum*; β) les autres partent du *pallidum* (anse lenticulaire, faisceau lenticulaire de Forel, faisceau pallidal de la pointe); ces faisceaux éparpillent leurs fibres nerveuses (soit directes, soit croisées) dans les noyaux gris des régions sous-jacentes (centres sous-thalamiques et mésencéphaliques), de telle sorte que le *pallidum* apparaît comme le principal centre des *voies motrices extra-pyramidales sous-corticales.*

5° ***Fibres commissurales interstriées.*** — Les connexions entre les corps striés droit et gauche se font par l'intermédiaire de *deux voies* : *a)* d'une part, par la *commissure de Meynert* qui comprend le contingent le plus important; *b)* et d'autre part, par la *commissure sous-thalamique de Forel.*

1° La **commissure de Meynert** est une des commissures de la base.

Elle est constituée par un faisceau de substance blanche qui prend ses origines à la face inférieure du *globus pallidus* dans le pallidum et dans la substance de Reichert. Ce faisceau de fibres blanches longe le bord postéro-interne de la bandelette optique, mais complètement enfoui et non apparent; revêtu de substance grise, il contourne ainsi le pédoncule cérébral; arrivées à la face postérieure du chiasma optique, ses fibres s'entrecroisent dans le plancher du troisième ventricule avec celles du côté opposé (voy. : *Systèmes commissuraux*) (voy. : fig. 186).

2° La **commissure sous-thalamique de Forel** est située dans la région sous-thalamique un peu en arrière et au-dessus des tubercules mamillaires; elle renferme les *fibres interstriées* de l'anse lenticulaire et du faisceau lenticulaire de Forel, mais elle renferme également des fibres échangées entre les deux corps de Luys *(fibres interluysiennes)* (voy. : fig. 177).

Les corps striés jouent un rôle important dans la *motricité* : aussi sont-ils en connexion par les fibres efférentes pallidales : 1° avec la *voie motrice extra-pyramidale* : fibres strio-rubriques et faisceau rubro-spinal d'une part et fibres strio-olivaires et faisceau olivo-spinal d'autre part; 2° avec les *noyaux moteurs des nerfs crâniens* par le contingent strio-mésencéphalique qui aboutit au noyau de Darkschewitsch et de là à la bandelette longitudinale postérieure.

Les corps striés ont un rôle essentiellement moteur et tout mouvement du plus adroit au plus grossier, du plus conscient au plus indifférent (mouvement automatique), exige pour son exécution l'intervention d'un *mécanisme statique* et d'un *mécanisme cinétique.*

Le mécanisme statique est centré au niveau du cervelet; le mécanisme cinétique a deux centres : les corps striés d'une part, et l'aire motrice corticale d'autre part.

Les corps striés entrent principalement en jeu au cours des mouvements automatiques (rôle frénateur dans les mouvements involontaires) ou des mouvements associés; ils agissent comme régulateurs du tonus musculaire et plus spécialement du tonus d'attitude (maladie de Parkinson); ils agissent aussi dans l'exécution du mouvement, contrôlant ce mouvement dans toutes ses phases et veillant que son exécution en soit aussi parfaite que possible; aussi une lésion des corps striés entraîne-t-elle la perte des mouvements automatiques et associés, la rigidité (hypertonie), du tremblement ou des mouvements choréiformes ou athétosiques que l'on observe dans les spasmes de torsion (torticolis spasmodique) et les syndromes parkinsoniens.

Développement des corps striés.

Les corps striés se développent aux dépens de la *paroi externe* de la vésicule hémisphérique.

Au début du deuxième mois, la paroi inféro-externe de la vésicule s'épaissit considérablement en regard d'une dépression latérale de la surface extérieure de la vésicule qui deviendra ultérieurement la *fosse de Sylvius*; cet épaississement constitue le *corps strié primitif* et, par suite du rapide développement ventriculaire, il deviendra inférieur par rapport au ventricule latéral (voy. : fig. 179).

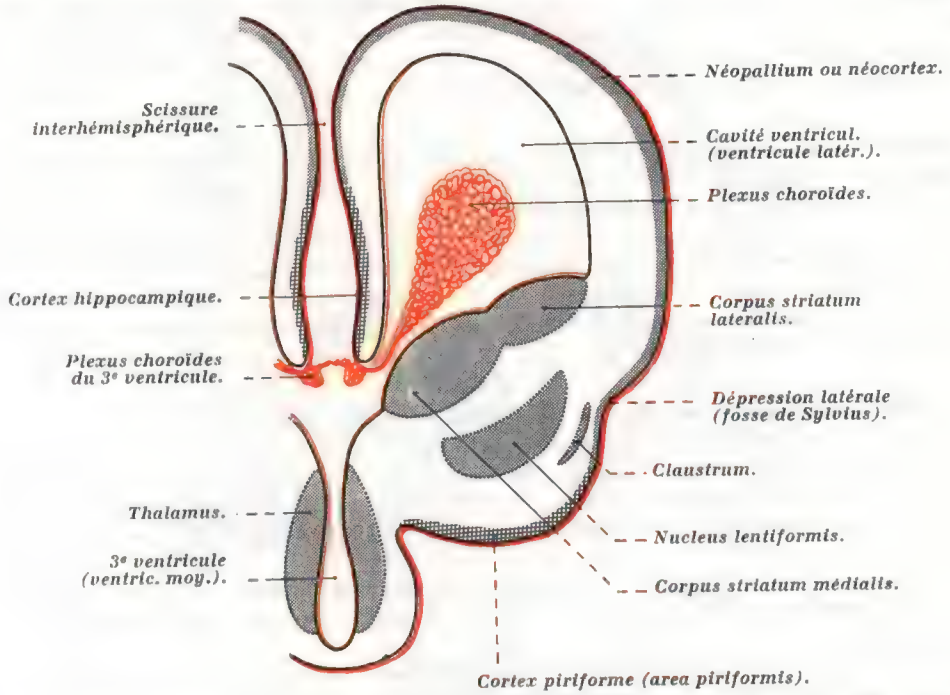

Fig. 179. — *Développement des cavités ventriculaires du cerveau. Formation des plexus choroïdes, de la toile choroïdienne du troisième ventricule, et formation des corps opto-striés.*

La partie de l'écorce cérébrale représentée en pointillé gris constitue le néopallium ou néocortex; la partie représentée en quadrillé constitue l'archipallium (cortex piriforme et hippocampique); la pie-mère et les plexus choroïdes sont figurés *en rouge*; la membrane épendymaire est représentée *en orangé*.

Apparu tout d'abord en regard du *foramen interventriculare*, le corps strié s'étend très rapidement en avant mais principalement en arrière par rapport à cet orifice; simultanément on voit apparaître sur sa face ventriculaire un sillon longitudinal qui divise le corps strié primitif en *deux parties* : l'une *externe*, le *corpus striatum lateralis*; l'autre *interne*, le *corpus striatum medialis*; ces deux parties déterminent un relief arrondi sur le plancher du ventricule latéral (voy. : fig. 179).

Ultérieurement la partie du télencéphale comprise entre la fosse sylvienne et le diencéphale va se souder au thalamus; ainsi se trouvent constitués les *corps opto-striés*.

Au fur et à mesure du développement du néocortex, le passage de fibres nerveuses corticofuges et corticopètes à travers la future capsule interne sépare les deux parties du corps strié en donnant : *a)* une *portion dorsale* qui reste en connexion avec le ventricule latéral : c'est le *noyau caudé*; *b)* et une *portion ventrale* à laquelle s'adjoint un segment inféro-externe du thalamus : c'est le noyau lenticulaire; cette portion est elle-même subdivisée en *deux parties*, l'une *externe*, le *putamen*, l'autre *interne*, le *pallidum* (voy. : fig. 208).

RÉGION SOUS-LENTICULAIRE

On donne le nom de *région sous-lenticulaire* à la bande de substance blanche parsemée de quelques noyaux gris qui est située au-dessus du noyau lenticulaire et cela sur toute l'étendue de ce dernier.

SITUATION. — Cette région est à cheval sur le lobe temporal et le lobe frontal. Elle est située en dehors de la région sous-thalamique et de la région infundibulo-tubérienne et en dedans de la substance blanche du lobe temporal : régions avec lesquelles elle se continue sans ligne de démarcation bien nette (voy. : fig. 180).

LIMITES. — Les limites de la région sous-lenticulaire sont les suivantes : *a) en avant et en arrière,* elle s'arrête au niveau des extrémités antérieure et postérieure du noyau lenticulaire où elle répond à la substance blanche du centre ovale des lobes frontal et occipital; *b) en haut,* la limite supérieure est représentée par la face inférieure du noyau lenticulaire (d'où son nom); *c)* quant aux autres limites, elles sont très imprécises : *en bas,* elle est représentée par la partie postérieure de l'écorce grise de la face inférieure du lobe frontal (circonvolutions orbitaires), par le noyau amygdalien et par le plafond de la corne sphénoïdale du ventricule latéral.

CONSTITUTION ANATOMIQUE. — La région sous-lenticulaire est occupée : 1° par de petits îlots de substance grise qui constituent la *substance innominée de Reichert*; 2° et par des *faisceaux de fibres blanches* qui traversent cette région, ce sont : l'*anse lenticulaire,* le *pédoncule inférieur de la couche optique,* le *faisceau temporo-thalamique d'Arnold,* le *faisceau cortico-protubérantiel de Türck-Meynert,* et la *commissure blanche antérieure.*

Une *coupe frontale,* passant à l'union du tiers antérieur et des deux tiers postérieurs du noyau lenticulaire (cette coupe passe à environ 1 cm. 1/2 en arrière du chiasma optique), divise la région en *deux segments* qui sont :

1° La *région sous-lenticulaire antérieure* au niveau de laquelle les différentes formations qui l'occupent sont placées de haut en bas dans l'ordre suivant en constituant *trois étages* de couleur alternativement blanche, grise et blanche *(disposition en sandwich)* : *a)* l'*étage supérieur, blanc* est représenté par l'anse lenticulaire et par la commissure blanche antérieure; *b) l'étage moyen, gris* est formé par la substance innominée de Reichert; *c)* l'*étage inférieur, blanc* est constitué par les radiations thalamo-corticales de la couche optique représentées par son pédoncule inférieur.

C'est à l'ensemble des deux faisceaux : anse lenticulaire et pédoncule inférieur de la couche optique que l'on donne le nom d'*anse pédonculaire de Gratiolet.*

2° Et la *région sous-lenticulaire postérieure* qui correspond au *segment sous-lenticulaire* de la capsule interne; deux faisceaux superposés à direction horizontale traversent cette région au-dessus de la voûte du prolongement temporal du ventricule latéral; ce sont de haut en bas : *a)* le *faisceau cortico-protubérantiel de Türck-Meynert* et principalement le contingent temporo-protubérantiel; *b)* et le *faisceau temporo-thalamique d'Arnold.* Les *radiations auditives* étendues du corps genouillé interne à l'écorce de T1 ne sont que partiellement apparentes dans la région sous-lenticulaire postérieure (voy. : fig. 177).

Nous étudierons successivement ces différentes formations :

1° La **substance innominée de Reichert** est constituée par une nappe horizontale, peu épaisse, discontinue, de substance grise formée de petits îlots juxtaposés, séparés entre

eux par des cellules éparses. Elle s'étend d'avant en arrière depuis la substance grise de l'espace perforé antérieur, jusqu'au noyau amygdalien qui lui est sous-jacent, et transversalement, depuis la capsule externe jusqu'à la substance grise du tuber cinereum avec laquelle elle se continue sans ligne de démarcation nette.

Les cellules qui composent les îlots gris de la substance de Reichert sont des cellules volumineuses rappelant tous les caractères histologiques des cellules des formations hyperchromiques du thalamus ou des noyaux végétatifs du tuber; aussi admet-on actuellement

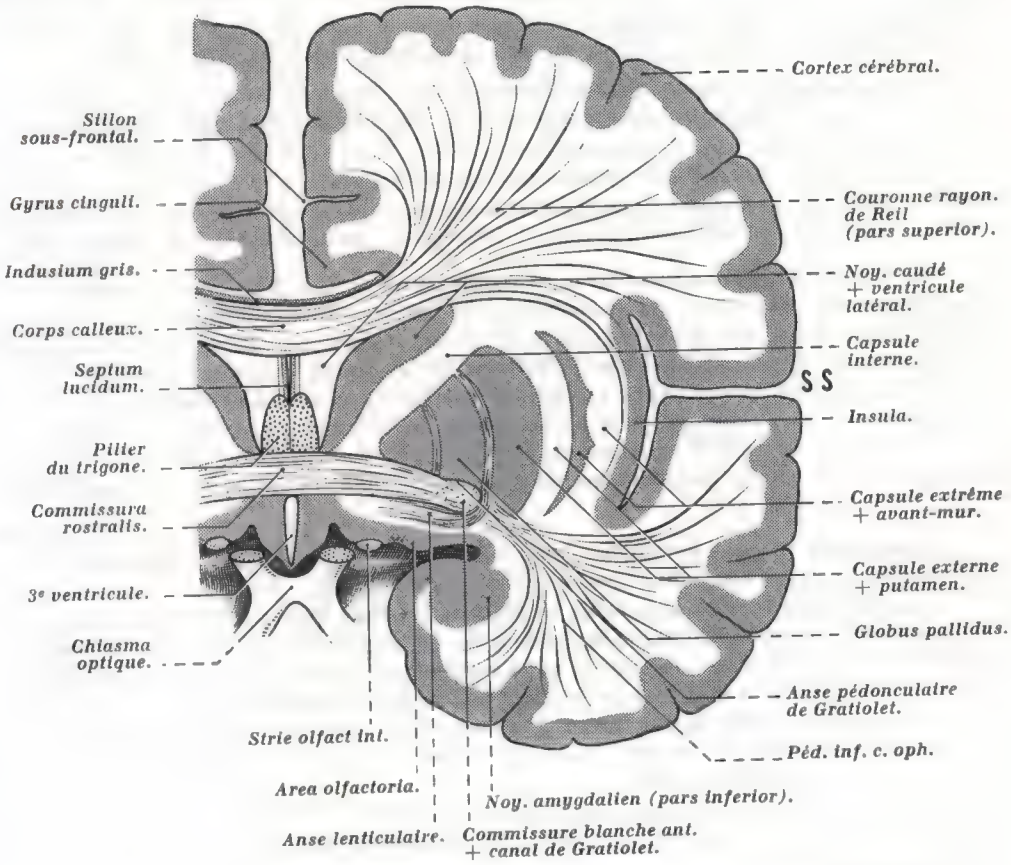

FIG. 180. — *Coupe frontale du cerveau passant par la commissure blanche antérieure; côté droit, segment antérieur de la coupe.*

S S, scissure de Sylvius.

que la substance innominée de Reichert représente un *centre végétatif sous-lenticulaire* dont les connexions sont du reste mal connues.

2° L'**anse lenticulaire** est un faisceau de fibres blanches groupées à la face inférieure du noyau lenticulaire; il se dirige transversalement en dedans dans la partie haute de la région sous-lenticulaire.

Ce faisceau provient des corps striés et aboutit au thalamus, aux noyaux gris de la région sous-thalamique (corps de Luys), au noyau rouge, à la substance réticulée de la calotte pédonculaire et aux noyaux du tuber (voy. : fig. 177 et 180).

L'anse lenticulaire est donc constituée par des fibres strio-thalamiques, strio-luysiennes, strio-rubriques et strio-tubériennes; un faible contingent de ses fibres est croisé et passe par la commissure de Meynert (commissure interstriée) en formant un système de fibres commissurales interlenticulaires (voy. : fig. 186).

3° Le **pédoncule inférieur de la couche optique** est constitué par un groupe de fibres blanches qui naissent dans le noyau interne de la couche optique; de là, elles se dirigent obliquement en bas et en dehors, croisent en diagonale d'arrière en avant la région sous-lenticulaire en passant au-dessous de l'anse lenticulaire et de la substance innominée de Reichert, puis elles s'épanouissent en éventail dans le lobe temporal où elles aboutissent au cortex de l'uncus et de la région du pôle temporal (voy. : fig. 169 et 180).

4° Le **faisceau temporo-thalamique d'Arnold** représente le pédoncule postéro-inférieur de la couche optique. Il naît du cortex cérébral à la face externe des lobes temporal et occipital, en majeure partie des deuxième et troisième circonvolutions; il aboutit au segment rétro-lenticulaire de la capsule interne où il contribue à la formation du *champ de Wernicke;* parvenu dans la région sous-lenticulaire, il est surcroisé en X par le faisceau de Türck-Meynert, et, finalement, il aboutit à la couche optique (voy. : fig. 169 et 177).

5° Le **faisceau cortico-protubérantiel de Türck-Meynert** est un faisceau de la voie motrice accessoire. Il naît du cortex des deuxième et troisième circonvolutions temporales; peu après leur naissance, ses fibres se dirigent transversalement en dedans, puis elles se condensent en un faisceau homogène au-dessous de la capsule externe; le faisceau traverse de dehors en dedans toute la partie postérieure de la région sous-lenticulaire; parvenu à la partie inférieure du segment rétro-lenticulaire de la capsule interne, il s'incurve en bas et passe dans le pied du pédoncule cérébral où il se place en dehors du faisceau pyramidal dans le cinquième externe du pied; ses fibres aboutissent aux noyaux gris du pont (voy. : fig. 177).

6° La **commissure blanche antérieure** (voy. : *Systèmes commissuraux*) représente un système commissural interhémisphérique (voy. : fig. 180 et 185).

Par sa partie latérale, non apparente extérieurement, la commissure blanche est située dans la substance blanche du cerveau au-dessous du noyau lenticulaire et plaquée contre ce noyau; elle occupe donc la région sous-lenticulaire qu'elle traverse en diagonale et elle se présente sur les coupes sous la forme d'une bandelette aplatie.

Elle chemine dans cette région entre le noyau lenticulaire et l'anse lenticulaire logée dans une gouttière que son passage trace sur la face inférieure du noyau : c'est le *canal de Gratiolet* (voy. : fig. 180 et 185).

Ses fibres disposées en torsade aboutissent à l'écorce des lobes frontal et temporal (T5 en particulier) et à la substance grise du bulbe olfactif; elles appartiennent au système commissural olfactif.

RÉGIONS PARA OU JUXTA-THALAMIQUES

Dans chaque hémisphère, la couche optique est environnée de *régions* qui possèdent une véritable *unité anatomo-physiologique*, tant leur rôle fonctionnel est important.

Ces régions sont : 1° à la partie inférieure du thalamus : *a)* l'une *antérieure*, l'*hypothalamus* ou *région infundibulo-tubérienne*; *b)* et l'autre *postérieure* ou *subthalamus* ou *région sous-optique (région sous-thalamique)*; 2° à la partie postéro-supérieure des couches optiques, l'*épithalamus*; 3° latéralement et inférieurement par rapport à la couche optique, en partie masquée par cette dernière, le *métathalamus* ou *région géniculée* (voy. : fig. 159); 4° et en dehors du thalamus la *capsule interne* qui le sépare des corps striés.

Notons que parmi les cavités centrales du névraxe, l'interposition entre les deux couches optiques du ventricule moyen fait apparaître ce dernier comme un *ventricule interthalamique* et la commissure grise comme une *commissure interthalamique* (voy. : fig. 175).

RÉGION INFUNDIBULO-TUBÉRIENNE. HYPOTHALAMUS

On désigne sous le nom de *région infundibulo-tubérienne, hypothalamus*, une région de la base du cerveau qui occupe la partie antérieure du losange opto-pédonculaire, ce dernier étant limité, par le chiasma optique en avant, par les bandelettes optiques latéralement, et par l'écartement des pédoncules cérébraux en arrière (voy. : fig. 132).

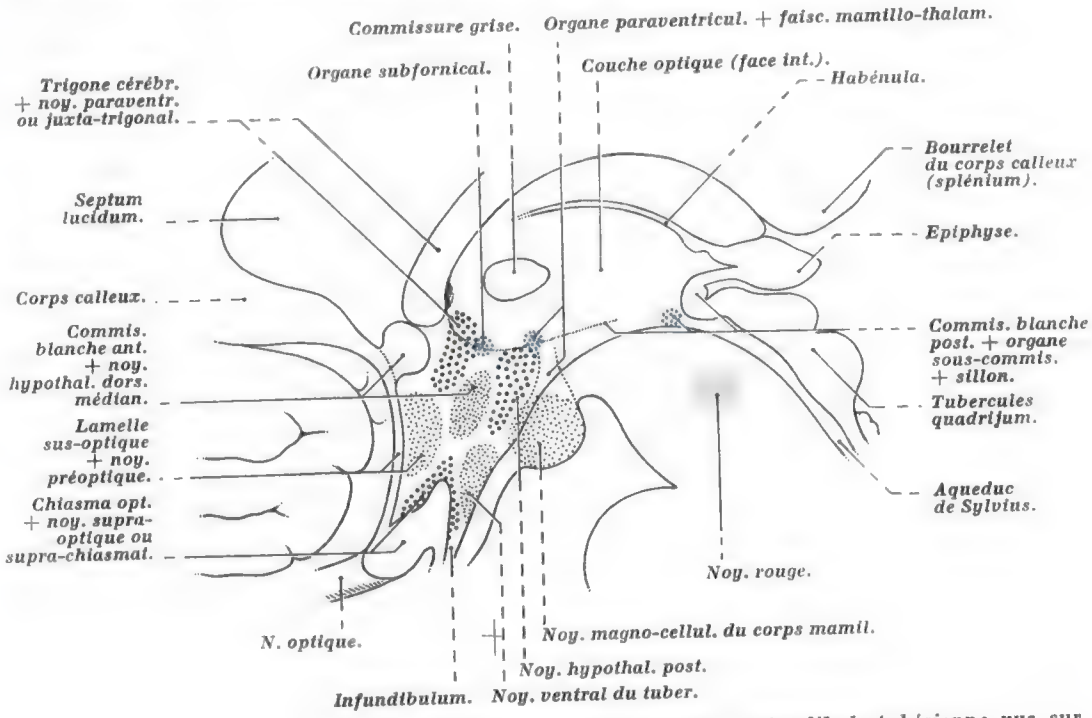

FIG. 181. — *Noyaux végétatifs de l'hypothalamus et de la région infundibulo-tubérienne vus sur une coupe médio-sagittale, côté droit de la coupe* (schématique) (d'après LE GROS CLARK).

En bleu, organes sous-épendymaires du troisième ventricule.

Les deux tubercules mamillaires érigés en relief sur le versant postérieur de cette région *(région mamillaire)* la séparent de l'espace perforé postérieur.

Du point de vue embryologique, cette région dérive de la paroi ventrale du cerveau intermédiaire ou thalamencéphale; mais, tandis que les parois latérales de ce dernier se sont considérablement développées pour donner naissance aux couches optiques situées de chaque côté du ventricule moyen, sa paroi ventrale peu développée est restée très mince en formant le plancher du ventricule moyen, de telle sorte que la région infundibulo-tubérienne appartient au *plancher du troisième ventricule*. Sa dénomination vient du fait : qu'elle présente un développement commun avec le lobe postérieur de l'hypophyse; qu'elle

correspond au *diverticule infundibulaire* de la paroi ventrale du diencéphale; et qu'elle est constituée par une éminence arrondie et médiane de substance grise appelée *tuber cinereum.*

La région infundibulo-tubérienne est une des régions les plus importantes de la base du cerveau, tant du point de vue anatomique que du point de vue physiologique; des travaux récents ont précisé sa constitution anatomique et histologique ainsi que ses connexions.

La région infundibulo-tubérienne est rattachée à l'hypophyse par la *tige pituitaire*; elle renferme également des *centres neuro-végétatifs* importants *(centres végétatifs diencéphaliques)* en connexion avec les régions voisines et plus particulièrement avec l'hypophyse.

SITUATION ET LIMITES. — La région infundibulo-tubérienne est une région médiane de petite dimension qui occupe la base du cerveau. Elle est située : en arrière de la région chiasmatique (chiasma optique), à laquelle elle confine et sa limite antérieure correspond au trigone cendré de Müller (voy. : *Troisième ventricule*); en avant de la région mamillaire représentée par les deux tubercules mamillaires qui la séparent de l'espace perforé postérieur; mais il est bon de remarquer que les tubercules mamillaires sont à cheval sur les régions sous-thalamique (subthalamus) et infundibulo-tubérienne; au-dessus de la tente de l'hypophyse et de la glande pituitaire où elle répond à la *région supra-sellaire,* et au-dessous du troisième ventricule dont elle constitue le plancher.

Extérieurement, ses limites latérales sont assez imprécises : nous estimons qu'elles correspondent à deux droites parallèles symétriquement disposées par rapport à la ligne médiane, et distantes de 2 centimètres l'une de l'autre.

Cette région possède une forme rectangulaire ayant environ 10 à 12 millimètres dans le sens antéro-postérieur et 10 millimètres dans le sens transversal.

Ses *limites* et ses *connexions de voisinage* avec les autres régions sont bien mises en évidence sur des coupes.

1° Sur une **coupe médio-sagittale,** la région infundibulo-tubérienne se prolonge sur les parois latérales du troisième ventricule; elle participe à la constitution de l'étage inférieur de ces faces et c'est à cette partie du cerveau que l'on donne le nom d'*hypothalamus* (voy. : fig. 181); cela nous montre que cette région confine : en avant et au-dessus du chiasma optique, à la lamelle sus-optique *(lamina terminalis)*; en arrière et en bas, à la région mamillaire; en arrière et latéralement, à la région sous-thalamique; la limite entre ces deux régions est placée au niveau de la face postérieure des racines antérieures du trigone (voy. : fig. 181 et 184).

2° Sur une **coupe frontale,** la région infundibulo-tubérienne offre une épaisseur restreinte. Elle est encadrée latéralement par les régions sous-thalamiques et sous-lenticulaires (voy. : fig. 185 et 186).

3° Sur les **deux coupes frontale** et **médio-sagittale,** on peut en outre se rendre compte : *a)* que la coloration de la lame de substance nerveuse qui constitue le tuber est grisâtre et que cette coloration s'étend depuis le chiasma jusqu'au tubercule mamillaire; elle est due aux noyaux gris végétatifs du tuber (voyez plus loin); *b)* que la région présente un aspect en entonnoir à sommet inférieur constituant l'*infundibulum (recessus infundibulaire),* vestige du diverticule infundibulaire de l'embryon, de telle façon que les parois latérales de la région apparaissent, par rapport à la ligne médiane, obliques en bas et en dedans; *c)* enfin que l'épaisseur de la paroi tubérienne va en diminuant de la périphérie au sommet de l'infundibulum (voy. : fig. 181, 184, 185 et 186).

CONFIGURATION EXTÉRIEURE ET RAPPORTS. — Extérieurement, la région infundibulo-tubérienne correspond à une saillie arrondie de couleur grise, le *tuber cinereum* sur lequel s'insère la tige pituitaire.

1° Le **tuber cinereum** est situé entre le chiasma optique en avant et les tubercules mamillaires en arrière; il présente un aspect arrondi sur les cerveaux détachés de la boîte crânienne ; mais en réalité, sur le cerveau en place, il ne présente nullement cette disposition.

Envisagé sur une *coupe médio-sagittale*, le *tuber cinereum* est constitué par deux lames de substance grise obliques en bas et en sens inverse : *a)* l'une *antérieure* appelée *lame antérieure du tuber* ou *infra-chiasmatique*, est courte; elle s'étend de l'insertion de la tige pituitaire au bord postérieur du chiasma avec lequel elle semble se continuer; le chiasma incliné en bas et en avant repose sur le versant antérieur de cette lame; *b)* l'autre *postérieure* est la *lame postérieure du tuber* ou *lame sacculaire*; elle est plus étendue que la précédente et très inclinée sur l'horizontale : elle répond à la tente de l'hypophyse et au bord supérieur de la lame quadrilatère du sphénoïde; la lame postérieure du tuber présente sur la ligne médiane une petite saillie : c'est l'*éminence sacculaire de Retzius (eminentia saccularis)* située contre la lame quadrilatère; cette saillie est la conséquence du rapport qu'affecte à ce niveau la lame postérieure du tuber avec le bord supérieur de la lame quadrilatère; la région du tuber repose en effet sur la tente de l'hypophyse et sur le bord supérieur de la lame quadrilatère; mais, comme le tuber dépasse en arrière l'étendue de la selle turcique, la partie postérieure du tuber se trouve appliquée contre la face postérieure de la lame quadrilatère déterminant ainsi sur la ligne médiane une ébauche de cul-de-sac (voy. : fig. 184).

Le tuber entre en rapport avec l'hypophyse qui lui est sous-jacente et dont il est séparé par la tente de l'hypophyse ou diaphragme de la selle, formation dure-mérienne tendue entre les apophyses clinoïdes, ainsi qu'avec le sinus coronaire compris dans un dédoublement de la dure-mère.

Par sa partie postérieure, le tuber est en rapport avec la partie supérieure de la lame quadrilatère.

Latéralement, le tuber est aussi en rapport avec les deux artères communicantes postérieures, anastomoses tendues entre la carotide interne et l'artère cérébrale postérieure; enfin la portion initiale des deux bandelettes optiques le sépare des espaces perforés antérieurs et de la terminaison de la carotide interne; cette artère donne à ce niveau ses principales branches : la cérébrale antérieure et la cérébrale moyenne ou artère sylvienne (voy. : fig. 81 et 223).

2° La **tige pituitaire** est un mince cordon de substance nerveuse qui relie le tuber au lobe postérieur de l'hypophyse. Son point d'implantation est situé sur la ligne médiane à l'union du tiers antérieur et des deux tiers postérieurs de la région tubérienne.

Très courte (3 à 4 millimètres de long) et très mince, la tige pituitaire présente un aspect tronconique à grande base tubérienne et à petite base hypophysaire. Elle est fortement oblique en bas et en avant; elle traverse la tente de l'hypophyse par un petit pertuis pour venir s'insérer sur la face supérieure aplatie de l'hypophyse et au niveau de son lobe postérieur *(pars nervosa)*.

A sa terminaison elle est le plus souvent ceinturée par une couronne de substance glandulaire venue du lobe antérieur.

Dans son court trajet, la tige pituitaire est le plus souvent recouverte sur sa face antérieure par un prolongement du lobe antérieur de l'hypophyse : c'est le *prolongement linguiforme de Hering*; parfois aussi au voisinage de son point d'implantation sur le tuber, elle est entourée plus ou moins complètement par un amas glandulaire aberrant auquel on donne le nom de *lobe infundibulo-tubérantien* ou *lobe de Tilney*; enfin, bien souvent, lorsque ce lobe est très développé, il arrive au contact de la lame antérieure du tuber sur laquelle il repose (pour plus de détails voy. : *Hypophyse*) (voy. : fig. 182 et 184).

CONFIGURATION INTÉRIEURE. — Intérieurement, la région du tuber se confond avec l'*infundibulum (recessus infundibulaire)* qui représente le prolongement inférieur du

plancher du troisième ventricule et de ce fait celui-ci se trouve tapissé par la membrane épendymaire et en contact permanent avec le liquide ventriculaire. L'infundibulum présente un aspect en entonnoir aplati transversalement; son sommet répond à l'attache de la tige pituitaire sur le tuber; parfois même l'infundibulum se continue par un conduit filiforme dans une partie de la tige (cette disposition est rare chez l'homme mais constante chez certains animaux tels que le chat).

L'infundibulum est limité en avant par la lame antérieure du tuber et en arrière par sa lame postérieure; au niveau de la ligne médiane apparaît le *recessus sacculaire de Retzius*, petite dépression cupuliforme correspondant extérieurement à l'éminence sacculaire.

En avant, l'infundibulum est séparé du recessus supra-chiasmatique, prolongement antérieur du troisième ventricule, par le chiasma optique; latéralement, il répond à la région sous-thalamique *(subthalamus)* (voy. : fig. 181 et 184).

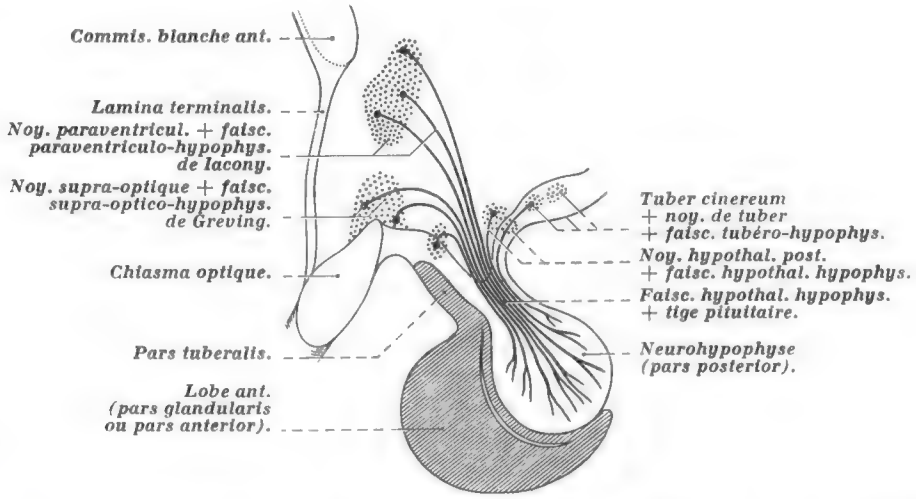

FIG. 182. — *Connexions des noyaux de l'hypothalamus avec l'hypophyse. Voie hypothalamico-hypophysaire. Coupe médio-sagittale, segment droit de la coupe* (schématique) (imité de LE GROS CLARK).

CONSTITUTION ANATOMIQUE ET STRUCTURE DU TUBER ET DE L'HYPOTHALAMUS. — Le tuber est formé presque essentiellement par de la substance grise traversée par quelques rares et étroits faisceaux de substance blanche.

La *structure* de la paroi infundibulo-tubérienne montre en effet que celle-ci est composée:

1° de *fibres myélinisées* représentées seulement par deux faisceaux : le faisceau de Vick d'Azyr et la racine antérieure du trigone;

2° de très nombreuses *fibres amyéliniques* formant dans la région un enchevêtrement fibrillaire extrêmement ténu : ce sont des fibres sympathiques dont quelques-unes sont groupées en faisceaux;

3° enfin par de nombreuses *cellules sympathiques* : *a)* les unes, petites, richement chromophiles, à contour polygonal, sont disséminées dans la paroi du tuber sous le plancher du troisième ventricule sous l'aspect d'une véritable « *nébuleuse grise juxta-ventriculaire* »; elles constituent la *formation parvo-cellulaire* ou *noyaux diffus du tuber*; *b)* les autres, plus volumineuses, triangulaires ou ovalaires, sont groupées en amas; elles forment les *noyaux gris du tuber* ou *nuclei tuberi (noyaux compacts magno-cellulaires)*.

NOYAUX OU CENTRES VÉGÉTATIFS DIENCÉPHALIQUES (1). — On désigne sous ce nom un ensemble de noyaux végétatifs que l'on rencontre : *a)* d'une part dans la paroi inférieure du troisième ventricule : ce sont les *noyaux gris du tuber* proprement dits; ceux-ci se prolongent en arrière dans la région mamillaire par les *noyaux mamillaires*; *b)* et d'autre part dans les parois du troisième ventricule *(région hypothalamique)* : ce sont les *noyaux végétatifs de l'hypothalamus.*

Ces noyaux sont très nombreux: cependant leur nombre et leur dénomination varient suivant les auteurs.

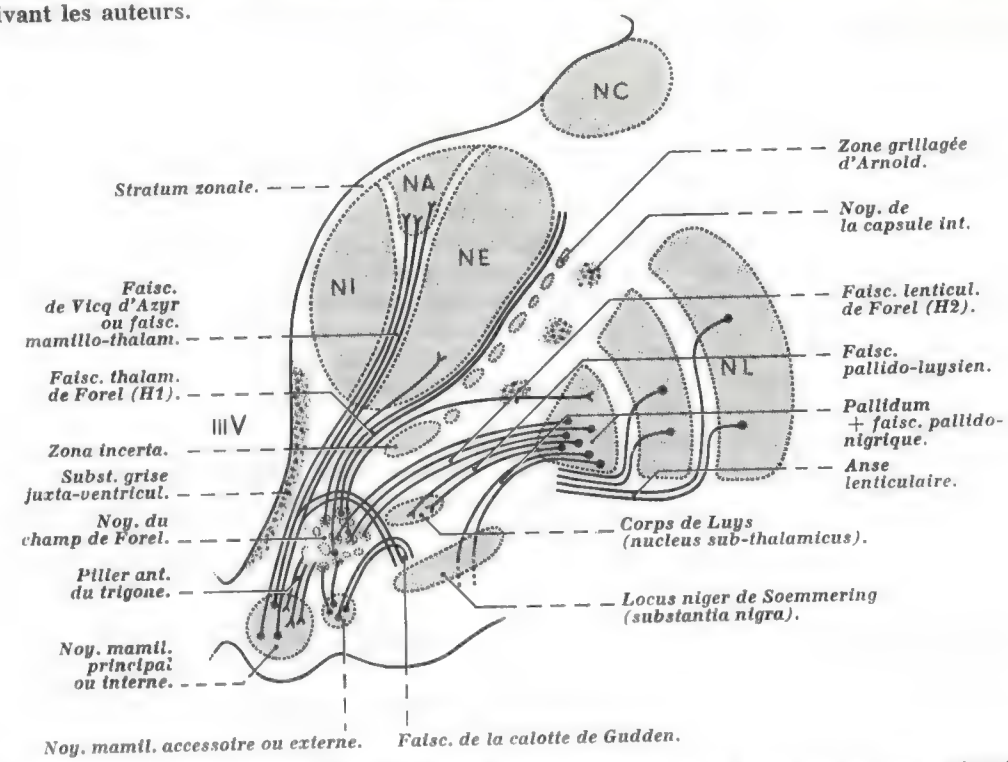

FIG. 183. — *Connexions du tubercule mamillaire et du champ de Forel vues sur une coupe frontale passant par le tubercule mamillaire; côté droit, segment antérieur de la coupe* (schématique).

III V, troisième ventricule ou ventricule moyen.
NI, NE, NA, noyaux interne, externe et antérieur du thalamus.
NC, noyau caudé (tête).
NL, noyau lenticulaire.

Ils ont été particulièrement bien étudiés par Roussy et Mosinger, Le Gros Clark, Laruelle (2), Greving, et topographiquement on peut les classer ainsi en allant d'avant en arrière :

a) dans la **région préoptique** *(aire préoptique)*, le *noyau supra-optique* ou *supra-chiasmatique*, le *noyau préoptique*; ces noyaux représentent le *groupe sus-opto-chiasmatique* (voy. : fig. 181).

(1) Article à consulter : NICOLESCO : Quelques données sur les centres végétatifs de la région infundibulo-tubérienne et de la frontière diencéphalo-télencéphalique. *Revue neurologique*, 1922, p. 289.

(2) Article à consulter : LARUELLE : Le système végétatif méso-diencéphalique. Les centres végétatifs du diencéphale médian. *Revue neurologique*, 1934, p. 809.

b) dans la **région hypothalamique proprement dite,** le *noyau paraventriculaire* ou *juxta-trigonal,* le *noyau hypothalamique dorsal médian,* et le *noyau hypothalamique postérieur,* l'ensemble constituant le *groupe paraventriculaire juxta-trigonal* (voy. : fig. 181).

c) enfin, les **noyaux du tuber** *(groupe du tuber)* qui comprennent d'une part les *noyaux disséminés* et d'autre part les *noyaux ventraux du tuber,* le *nucleus pallido-infundibularis* et le *nucleus intercalatus* (voy. : fig. 181).

d) et dans la **région mamillaire,** les *noyaux mamillaires principal et accessoire,* le *noyau supra-mamillaire* et le *nucleus interstitialis,* ceux-ci représentant le *groupe mamillaire* et *paramamillaire* (voy. : fig. 181).

1° **Noyau supra-optique de Cajal** ou **noyau supra-chiasmatique.** — Le noyau supra-optique de *Cajal (noyau de la bandelette optique)* est un noyau de petit volume. Il est arrondi et situé très près de la ligne médiane, dans la lame antérieure du tuber, un peu au-dessus et en arrière du chiasma optique, au niveau de l'émergence de la bandelette optique.

Sur les coupes sagittales, il apparaît à la manière d'un « *accent circonflexe* » dont les deux branches coiffent le chiasma; son extrémité antérieure se prolonge par des traînées cellulaires jusqu'à la partie inférieure de la *lamina rostralis* (voy. : fig. 181).

A ce noyau, il faut rattacher le *noyau supra-optique accessoire* qui est placé un peu au-dessus et en dehors du précédent, contre la face dorsale de l'origine de la bandelette optique dans la partie latérale du trigone cendré de Müller.

2° **Noyau préoptique.** — Le *noyau préoptique* est le noyau principal de l'aire préoptique; situé immédiatement au-dessus du précédent, il occupe l'aire de cette région adossé à la lamelle sus-optique entre la commissure blanche antérieure en haut et le recessus optique en bas (voy. : fig. 181); on le divise généralement en *trois noyaux* : l'un *médian,* appelé *noyau préoptique médian*; les deux autres *latéraux* moins volumineux que le précédent sont les *noyaux préoptiques latéraux.*

3° **Noyau paraventriculaire** ou **juxta-trigonal de Foix et Nicolesco.** — Le *noyau juxta-trigonal de Foix et Nicolesco,* ou *noyau paraventriculaire,* est situé, comme son nom l'indique, dans la paroi latérale du troisième ventricule contre la racine antérieure du trigone à mi-distance entre la face inférieure de la couche optique et le tuber. Ce noyau est un des plus volumineux de la région hypothalamique et c'est aussi le plus haut placé de tous les noyaux hypothalamiques. Il présente la forme d'un manchon cylindrique qui entoure à peu près complètement la racine antérieure du trigone; mais toutefois il est beaucoup plus épais en dedans qu'en dehors; cette disposition permet de lui reconnaître *deux parties* par rapport au trigone, l'une *antérieure,* l'autre *postérieure* (voy. : fig. 181).

4° **Noyau hypothalamique dorsal médian.** — Le *noyau hypothalamique dorsal médian* est placé dans la paroi ventriculaire au-dessous et en avant du pilier antérieur du trigone; il est compris entre le noyau juxta-trigonal en haut et le noyau supra-chiasmatique en bas; d'aspect aplati transversalement, son extrémité inférieure se prolonge jusqu'aux confins des noyaux latéraux du tuber (voy. : fig. 181); pour cette raison certains auteurs étrangers l'ont désigné sous le nom de *noyau dorsal du tuber cinereum*; son extrémité supérieure s'enfonce dans la paroi latérale du ventricule moyen.

5° **Noyau hypothalamique postérieur.** — Le *noyau hypothalamique postérieur* est situé, comme son nom l'indique, dans la partie la plus reculée de l'hypothalamus; sa situation et sa disposition réalisent la jonction entre les noyaux de l'hypothalamus proprement dit, du tuber et les noyaux mamillaires (voy. : fig. 181).

Il est situé entre le noyau hypothalamique dorsal médian en avant et le noyau principal du corps mamillaire.

6° **Noyaux mamillaires (noyaux du corps mamillaire).** — Les *noyaux du corps mamillaire* comprennent : *a)* un *noyau principal* ou *noyau interne,* volumineux et arrondi parvocellulaire qui correspond au tubercule mamillaire; *b)* et des *noyaux accessoires* qui sont :

α) le *noyau externe* ou *latéral (noyau magno-cellulaire du corps mamillaire)* situé en dehors du noyau mamillaire principal. Très petit, il occupe la partie postérieure de la lame postérieure du tuber, à cheval sur les régions sous-thalamique et infundibulo-tubérienne; c'est un noyau de transition entre les noyaux végétatifs du tuber et ceux de la région sous-thalamique (voy. : fig. 181 et 185).

β) le *noyau supra-mamillaire* situé au-dessus du noyau mamillaire principal (voy. : fig. 167);

γ) le *nucleus interstitialis,* petit noyau situé dans la partie postérieure du tuber entre les deux noyaux mamillaires principaux (voy. : fig. 167).

δ) et le *nucleus intercalatus de Laruelle* situé immédiatement en dehors du noyau magnocellulaire du corps mamillaire (voy. : fig. 167).

7° **Noyaux du tuber.** — Les *noyaux du tuber* sont étalés dans les lames antérieure et postérieure du tuber, aussi sont-ils très superficiels; le *noyau antérieur* impair et médian est placé en dedans de la bandelette optique et un peu en arrière de l'implantation de la tige pituitaire; les autres occupent les parties latérales des deux lames : ce sont les *noyaux latéro-basaux.*

La disposition de ces noyaux présente un aspect en « *bec de flûte* » car ils vont en s'amincissant de dehors en dedans et d'arrière en avant; en arrière, ils se continuent par des traînées cellulaires qui vont rejoindre le noyau magno-cellulaire du corps mamillaire et le *nucleus interstitialis (poussière grise végétative)*; latéralement, un noyau dit *nucleus pallido-infundibularis* est parfois isolé des autres éléments du tuber (voy. : fig. 185).

Les divers noyaux du tuber sont réunis entre eux par des traînées de cellules hyperchromiques analogues à celles que l'on rencontre au niveau du thalamus.

Au double point de vue phylogénétique et histologique, on peut classer les noyaux du tuber et de la région hypothalamique en *deux groupes* : *a)* l'un *inférieur* ou *tubéro-mamillaire* qui comprend : le *noyau ventral du tuber* et le *noyau magno-cellulaire du corps mamillaire*; ce sont des formations récentes dans la série animale; *b)* l'autre *supérieur* ou *infundibulaire latéral* qui comprend le *noyau juxta-trigonal* et le *noyau de la bandelette optique* qui sont des formations très anciennes que l'on retrouve chez les amphibiens, les reptiles et les oiseaux (voy. : fig. 167 et 181).

CONNEXIONS DU TUBER. — Les connexions qu'affectent les centres végétatifs du tuber n'ont été établies qu'au cours de ces dernières années à la suite des études de Greving, Laruelle, Roussy et Mosinger. Ces connexions se font :

1° avec les *noyaux du côté opposé* par l'intermédiaire de *fibres commissurales tubéro-tubérales* et par l'entrecroisement d'une partie des fibres du faisceau du tuber (Foix et Nicolesco); cet entrecroisement constitue la *commissure du tuber*; elle occupe la lame antérieure du tuber, sous la forme d'un petit faisceau arqué à concavité postérieure (voy. : *Systèmes commissuraux*) (voy. : fig. 204).

2° avec les *corps opto-striés (fibres strio-tubériennes)* par l'intermédiaire de fibres aberrantes qui se séparent de l'anse lenticulaire et du faisceau lenticulaire de Forel; ces fibres vont se distribuer aux noyaux du tuber ainsi qu'au noyau supra-optique de Cajal; quelques-unes décussent pour se terminer dans le noyau juxta-trigonal du côté opposé; sur le trajet de ce faisceau, on rencontre des cellules sympathiques éparses et mal groupées, elles constituent le *groupe pallido-infundibulaire de Greving* (voy. : fig. 182);

3° avec la *couche optique (faisceau thalamo-tubérien)* par des fibres qui se mêlent à celles du pédoncule inférieur de la couche optique et par le faisceau thalamique de Forel; l'ensemble de ces fibres aboutit aux noyaux du tuber du même côté, et, comme le faisceau

précédent, au *noyau supra-optique de Cajal*; elles constituent le *faisceau thalamo-supra-optique de Greving* (voy. : fig. 182).

4° avec la *région sous-thalamique* et avec les *noyaux végétatifs du tronc cérébral* par le faisceau du tuber et par le *faisceau de Schütz* (voyez ces faisceaux) (voy. : fig. 182).

5° avec le *cortex*, par l'intermédiaire de fibres nerveuses qui unissent les noyaux végétatifs du tuber avec l'aire gustative et avec l'aire préfrontale constituant ainsi le *faisceau fronto-tubéral de Greving*;

6° enfin avec l'*hypophyse*, par l'intermédiaire de *trois faisceaux* dits *faisceaux diencéphalo-hypophysaires* qui aboutissent à la neuro-hypophyse et au lobe intermédiaire en

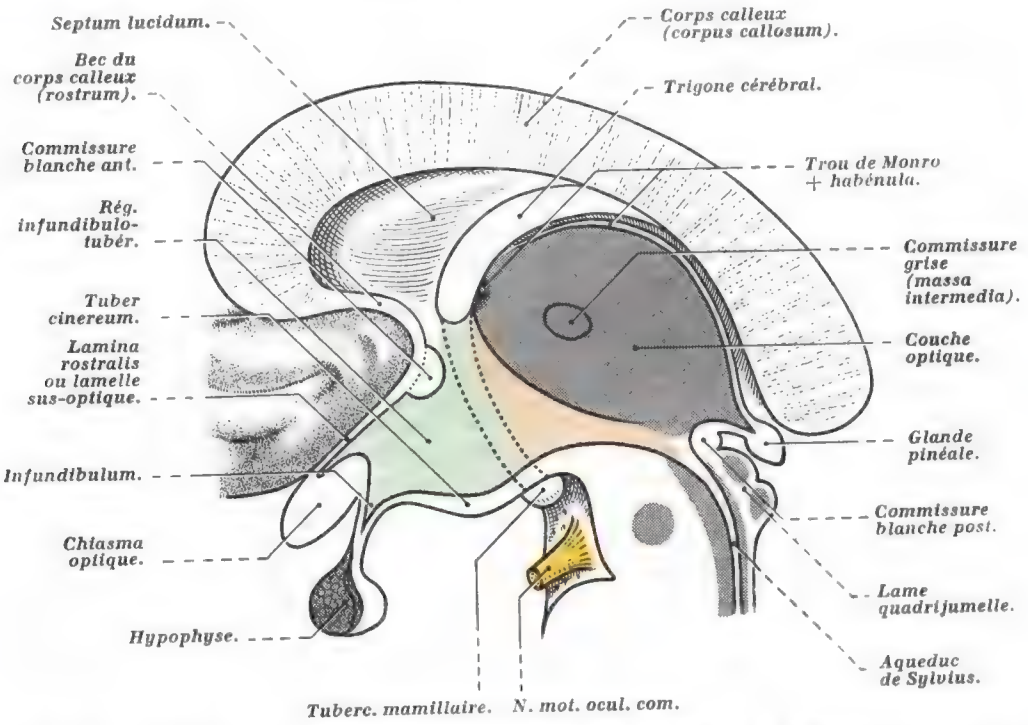

FIG. 184. — *Coupe médio-sagittale montrant :* a) *la paroi latérale du ventricule moyen;* b) *la région infundibulo-tubérienne* (en vert); c) *et la région sous-thalamique* (en rose); *segment droit de la coupe* (schématique).

La couche optique est représentée en pointillé gris.

passant par la tige pituitaire; ces faisceaux sont : *a)* le *faisceau supra-optico-hypophysaire de Greving* qui vient du noyau de la bandelette *(noyau supra-optique)*; les fibres de ce noyau sont à la fois directes et croisées; *b)* le *faisceau paraventriculo-hypophysaire de Iacony* qui vient du noyau juxta-trigonal *(noyau paraventriculaire)*; *c)* et le *faisceau hypothalamo-hypophysaire de Roussy et Mosinger* ou *nerf pédonculaire de l'hypophyse* qui s'étend du noyau hypothalamique postérieur et des noyaux du tuber à la neuro-hypophyse (voy. : fig. 182).

Le *faisceau du tuber cinereum* est le seul faisceau qui soit propre et spécial à la région infundibulo-tubérienne; c'est un très mince faisceau qui naît principalement du noyau ventral du tuber et du noyau de la bandelette; il se dirige obliquement en haut, en arrière et en dehors en croisant obliquement la région du tuber pour atteindre la paroi latérale

du troisième ventricule où il s'épuise dans la substance grise sous-épendymaire ainsi qu'au pourtour de l'aqueduc de Sylvius; il se continue dans le *faisceau de Schütz* jusqu'aux noyaux végétatifs du tronc cérébral (voy. : fig. 181).

Il est dans son ensemble parallèle et sous-jacent au sillon de Monro et une partie de ses fibres sont croisées, elles passent par la commissure du tuber (Foix et Nicolesco).

Rappelons en outre que l'*anse lenticulaire* envoie des fibres qui s'épuisent dans les noyaux gris du tuber et que la *commissure de Meynert* traverse la région au niveau de la lame antérieure du tuber en abandonnant quelques fibres au noyau de la bandelette optique et aux noyaux du tuber (voy. : fig. 186 et 204).

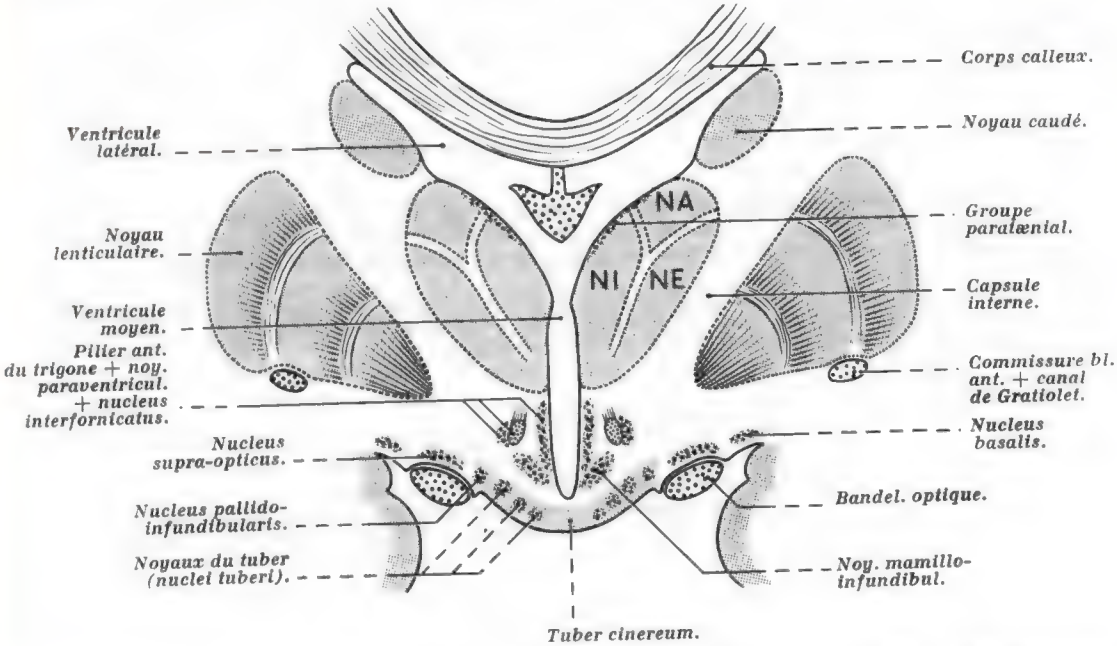

FIG. 185. — *Noyaux végétatifs de la région sous-optique et du tuber cinereum vus sur une coupe frontale passant par le tuber cinereum; segment antérieur de la coupe* (schématique).

NI, NE, NA, noyaux interne, externe et antérieur du thalamus.

CONNEXIONS DU NOYAU MAMILLAIRE. — Au noyau mamillaire aboutit le *pilier antérieur du trigone* qui représente le contingent de ses fibres longitudinales; celles-ci passent en arrière de la commissure blanche antérieure. Ce faisceau traverse la région, obliquement en arrière et en bas pour se terminer au niveau du noyau mamillaire principal; sa face postérieure correspond à la ligne de séparation entre les régions infundibulo-tubérienne et sous-thalamique (voy : fig. 184).

De ce noyau se détache un faisceau ascendant appelé *faisceau de Vicq d'Azyr* ou *faisceau mamillo-thalamique* qui franchit la région sous-optique en dedans du champ de Forel et du faisceau thalamique de Forel; il traverse de bas en haut et de dedans en dehors le thalamus où il occupe la lame médullaire comprise entre les noyaux interne et externe; finalement il se termine dans le noyau antérieur de la couche optique. Rappelons que ce faisceau est rattaché aux voies olfactives (voy. : fig. 175, 177 et 183) (voy. : *Voies olfactives*).

Un faible contingent de fibres venues de ce faisceau traversent transversalement le champ de Forel, puis, s'unissant à un étroit faisceau issu du noyau mamillaire accessoire,

va participer à la constitution du *faisceau de Gudden (tractus mamillo-tegmental)* (voy. : fig. 183), dont les fibres vont se terminer en majeure partie dans la réticulée grise du tronc cérébral situé dans la calotte protubérantielle près de la ligne médiane; ainsi les connexions du noyau mamillaire nous montrent que celui-ci doit être considéré comme un relais entre les formations rhinencéphaliques, le noyau antérieur du thalamus et la réticulée grise.

VASCULARISATION (1). — La région infundibulo-tubérienne et l'hypothalamus reçoivent tout leur système artériel du *polygone de Willis* par de grêles artérioles qui appartiennent au *système basal* des artères cérébrales (voy. : *Artères du cerveau, Système basal*).

a) La PARTIE ANTÉRIEURE DU TUBER (lame antérieure) et l'*aire préoptique (noyau préoptique)* sont vascularisées par des rameaux issus du segment initial des cérébrales antérieures *(branches diencéphaliques)* et de la communicante antérieure (voy. : fig. 220, bleu).

b) La MAJEURE PARTIE DU TUBER est vascularisée par les *artères opto-tubérositaires antérieure* et *postérieure venues* de la partie terminale des carotides internes et des communicantes postérieures (voy. : fig. 220, pointillé gris clair).

c) La RÉGION DES CORPS MAXILLAIRES est à cheval sur deux territoires vasculaires, à savoir : α) *en avant*, celui des *communicantes postérieures*; β) et *en arrière*, celui des *cérébrales postérieures*.

d) L'HYPOTHALAMUS POSTÉRIEUR est sous la dépendance des cérébrales postérieures (pour plus de détails, voy. : *Artères du cerveau*).

SIGNIFICATION PHYSIOLOGIQUE DU TUBER CINEREUM ET DE L'HYPOTHALAMUS. — Le tuber cinereum et l'hypothalamus ou d'une manière plus générale tous les *centres végétatifs diencéphaliques* possèdent une importance capitale du *point de vue physiologique* et *pathologique* et cela en raison de leurs *actions multiples :*

a) ils possèdent une *action régulatrice* sur tous les *métabolismes* (eau, glucides, lipides, protides);

b) ils agissent sur les *sécrétions hormonales* et les contrôlent; cette propriété leur confère une action sur la croissance de l'individu (action morphogénétique);

c) ce sont en outre des *centres régulateurs de la faim, de la soif et de la température (centres hydro- et thermo-régulateurs)*;

d) ils contrôlent l'équilibre de la *tension artérielle*;

e) ils déclenchent les alternatives de sommeil et de veille et en assurent le contrôle;

f) ils sont aussi le facteur essentiel de notre « *vie affective* » en maintenant les fonctions psychiques dans un état d'équilibre hormonal *(régulateurs du psychisme)*.

Ces centres végétatifs des régions infundibulo-tubérienne et hypothalamique ont également une importance de premier plan dans la régulation des principales fonctions viscérales : aussi peut-on considérer ces centres comme l'équivalent d'un « *véritable cerveau végétatif* ».

RÉGION SOUS-THALAMIQUE
OU RÉGION SOUS-OPTIQUE OU SUBTHALAMUS

La *région sous-thalamique* ou *région sous-optique* ou *subthalamus* est une importante région du cerveau, « *région nodale* », qui représente la jonction entre la calotte du pédoncule cérébral et le cerveau; dans cette région se trouvent divers faisceaux de fibres blanches ainsi que des noyaux gris importants; la région sous-thalamique représente en quelque sorte la « *calotte du cerveau intermédiaire* ».

SITUATION. — Cette région est située au-dessous de la couche optique (d'où son nom); au-dessus et en arrière du pied du pédoncule et de la partie antérieure du losange opto-pédonculaire; en arrière et en dehors de la région infundibulo-tubérienne (hypothalamus).

LIMITES. — Les limites de cette région ne sont bien appréciables que sur des coupes frontale et sagittale paramédianes de la région.

---

(1) Article à consulter : E. LEBLANC : Les artères de la région infundibulo-tubérienne. *Travaux du Laboratoire d'Anatomie de la Faculté de Médecine d'Alger*, 1926, p. 14.

1° Sur une *coupe frontale* passant par les tubercules mamillaires, la région sous-thalamique présente une forme quadrilatère; elle possède des limites très nettes qui apparaissent constituées ainsi : *a) en haut,* par la face inférieure de la couche optique; *b) en bas,* par le locus niger de Soemmering *(substantia nigra)* qui la sépare du pied du pédoncule; *c) en dedans,* par le tiers inférieur de la paroi latérale du troisième ventricule et par la *région intermamillaire,* petit espace de substance blanche compris entre les deux tubercules mamillaires et leurs noyaux gris d'une part, et par le plancher du ventricule moyen d'autre part; *d)* et *en dehors,* par la capsule interne et la région sous-lenticulaire (voy. : fig 176, 177 et 185).

2° Sur une *coupe sagittale, paramédiane,* la région sous-thalamique est étalée d'avant en arrière et présente l'aspect d'un accent circonflexe dont la partie antérieure est horizontale tandis que la partie postérieure est oblique en bas et en arrière; l'angle formé par les deux parties correspondant au passage de la bandelette optique (voy. : fig. 184).

Sur une telle coupe, les limites de la région sous-thalamique sont beaucoup moins nettes; elles sont constituées : *a) en haut,* par la couche optique; *b) en bas,* par le locus niger de Soemmering; mais, à la partie postérieure de ce dernier, la région sous-thalamique se continue sans ligne de démarcation avec la calotte pédonculaire; *c) en avant* comme *en arrière,* sa limite est toute conventionnelle; elle correspond en avant à la face postérieure de la région antérieure du trigone et en arrière au faisceau rétro-réflexe de Meynert qui s'étend presque verticalement du ganglion de l'habénula au noyau mamillaire principal, de telle sorte que la moitié postéro-inférieure du noyau rouge est située dans la calotte pédonculaire tandis que sa moitié antéro-supérieure est placée dans la région sous-thalamique (voy. : fig. 177).

La région sous-thalamique est ainsi comprise dans une fourche entre la racine antérieure du trigone en avant et le faisceau rétro-réflexe de Meynert en arrière.

Dans son ensemble, la région sous-thalamique présente la forme d'un tronc de pyramide quadrangulaire dont le sommet antérieur est intercalé entre la région infundibulo-tubérienne et la région thalamique et dont la base postérieure se continue par la calotte pédonculaire.

CONSTITUTION ANATOMIQUE. — La région sous-thalamique présente : *a)* des noyaux gris; *b)* des formations grises éparses et disséminées; *c)* et des faisceaux de fibres blanches reliant entre eux ces différents noyaux gris et principalement les corps opto-striés entre eux ou avec les formations grises de la région sous-thalamique.

*1° **Noyaux gris et formations grises sous-thalamiques.*** — Par son extrémité supérieure, le locus niger appartient à la région sous-thalamique ainsi que la moitié antéro-supérieure du noyau rouge.

Indépendamment de ces formations (voy. : *Pédoncules cérébraux*) la région sous-thalamique présente des *noyaux propres* qui sont, de haut en bas : *a)* la *zona incerta*; *b)* le *corps de Luys*; *c)* les *noyaux de la capsule interne*; *d)* la *formation grise juxta-ventriculaire*; *e)* et le *noyau mamillaire principal.*

a) **Zona incerta.** — La *zona incerta* est une lame aplatie de substance grise située au-dessous de la couche optique dont elle est séparée par le faisceau thalamique de Forel. Elle s'étend sur toute la largeur de la région sous-thalamique depuis la zone grillagée d'Arnold en dehors jusqu'à la formation grise juxta-ventriculaire en dedans.

Ses connexions et son rôle ne sont pas encore connus (voy. : fig. 183 et 186).

b) **Corps de Luys** (1). — Le corps de Luys ou *nucleus subthalamicus* fut découvert en 1865 par cet auteur. Il est situé dans la partie postérieure de la région sous-thalamique entre la

(1) Médecin neurologue français (1828-1897).

zona incerta et le pulvinar en haut dont il est séparé par le faisceau lenticulaire de Forel; le locus niger et le noyau rouge en bas; la capsule interne en dehors. Il présente la *forme* d'une lentille biconvexe dont le grand axe est légèrement oblique en bas et en arrière. Son diamètre transversal est de 10 millimètres, son diamètre antéro-postérieur est de 8 millimètres et son épaisseur de 3 millimètres en moyenne (voy. : fig. 178, 183 et 186).

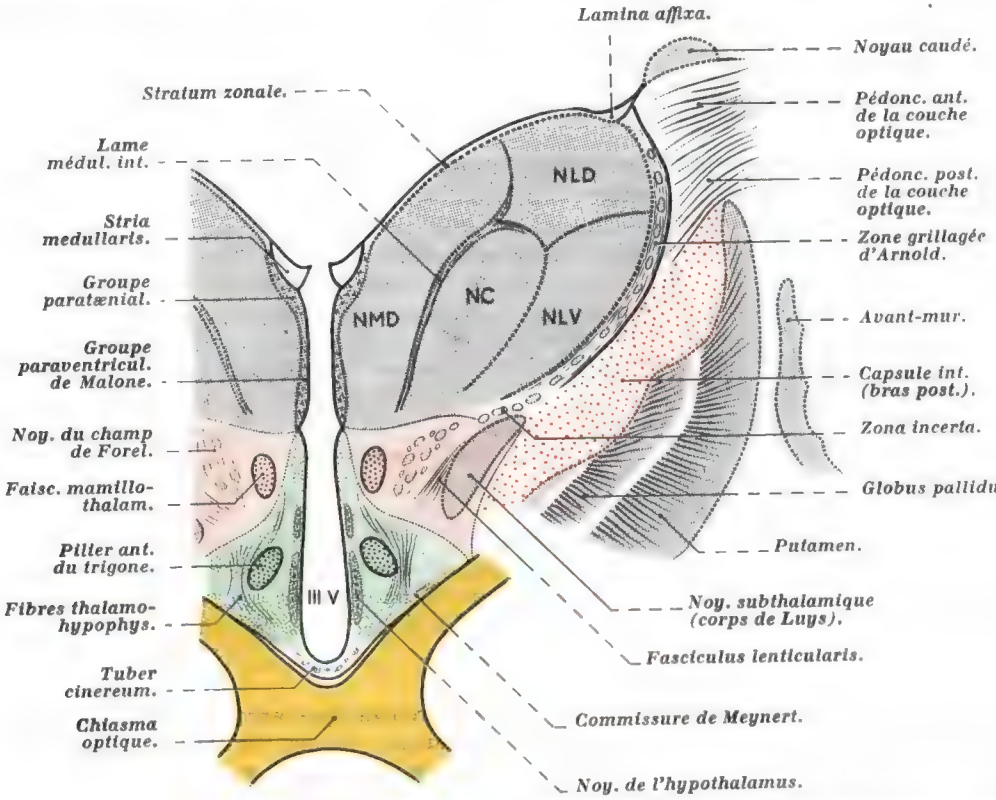

FIG. 186. — *Coupe oblique passant par la couche optique et le recessus optique, montrant la constitution de la couche optique* (en pointillé gris), *le subthalamus* (en rose) *et l'hypothalamus* (en vert); *côté droit, segment antérieur de la coupe* (schématique).

NMD, noyau médio-dorsal; *NLV*, noyau latéro-ventral; *NLD*, noyau latéro-dorsal; *NC*, nucleus centralis du thalamus; III V, troisième ventricule.

Son contour est elliptique et ses bords entrent en rapport en dedans avec la formation grise juxta-ventriculaire, dont il est très rapproché, et en dehors avec la partie la plus basse de la capsule interne (voy. : fig. 186).

Sa *coloration* est gris foncé, légèrement rougeâtre, et cet aspect est dû à sa grande richesse vasculaire.

Le corps de Luys est formé par un très grand nombre de cellules multipolaires qui ressemblent beaucoup aux cellules du pallidum; il est entouré d'une véritable *capsule* de fibres myéliniques très ténues qui lui sont fournies par les faisceaux du voisinage et plus particulièrement par le faisceau lenticulaire (fibres strio-luysiennes).

c) **Noyaux de la capsule interne.** — Les noyaux de la capsule interne sont en nombre variable; il faut les considérer comme des formations aberrantes de la zone grillagée

d'Arnold, mais seuls les inférieurs appartiennent au subthalamus (voy. : fig. 183); ce sont de petits amas de substance grise, mal groupée, non condensée, située au-dessous de la couche optique, entre la capsule interne et la zona incerta, immédiatement au-dessus du faisceau lenticulaire de Forel (voy. : fig. 183).

d) **Formation grise juxta-ventriculaire.** — La formation grise juxta-ventriculaire est constituée par des traînées diffuses de substance grise située au-dessous de la couche optique au niveau de la paroi latérale du ventricule moyen (voy. : fig. 167). Cette formation grise se continue en avant par la substance grise du tuber.

Dans cette formation on reconnaît de chaque côté de la ligne médiane généralement *trois groupes* cellulaires plus ou moins condensés qui sont : α) le *noyau paraventriculaire de Malone*; β) le *nucleus interfornicatus* situé au contact du pilier antérieur du trigone; γ) et le *noyau mamillo-infundibulaire* (voy. : fig. 185 et 186).

e) **Noyau mamillaire principal.** — Le noyau mamillaire principal est représenté par un noyau sphérique de la grosseur d'un pois; il occupe la presque totalité du tubercule mamillaire, et par suite de la rareté des éléments cellulaires dans sa partie moyenne on le subdivise généralement en *deux groupes* cellulaires que l'on désigne sous les noms de *groupes parvo-cellulaires interne et externe* (voy. : fig. 183).

2° ***Centres sympathiques.*** — Dans la région sous-thalamique on rencontre des formations disposées sous la forme d'amas ou de cellules végétatives isolées analogues à celles que l'on observe dans les noyaux de la couche optique; les éléments cellulaires qui les composent sont analogues à ceux de la formation hyperchromique de la couche optique.

Ces centres sympathiques sont représentés par les *noyaux du champ de Forel* et par les *noyaux magno-cellulaires du corps mamillaire* ou *noyaux mamillaires accessoires*, situés en dehors des noyaux mamillaires principaux; ils se différencient de ces derniers par leurs cellules volumineuses; chaque noyau magno-cellulaire représente un noyau intermédiaire entre les noyaux du champ de Forel et les noyaux végétatifs du tuber, la *région des tubercules mamillaires* étant du reste à cheval sur les régions infundibulo-tubérienne ou hypothalamique et le subthalamus (voy. : fig. 183 et 186).

CONNEXIONS DES NOYAUX DE LA RÉGION SOUS-THALAMIQUE. — Les connexions des noyaux et des formations grises de la région sous-thalamique sont nombreuses et nous les étudierons successivement : pour le corps de Luys, le noyau mamillaire principal et les centres végétatifs.

1° ***Connexions du corps de Luys.*** — Le corps de Luys entre en connexion avec : *a)* celui du côté opposé par des fibres commissurales *(fibres interluysiennes)* qui passent par la commissure sous-thalamique de Forel; *b)* avec les corps striés et particulièrement avec le noyau lenticulaire par l'anse lenticulaire dont une partie passe du côté opposé par la commissure de Forel et par le faisceau pallidal de la pointe *(fibres strio-luysiennes)*; *c)* avec le noyau rouge par les radiations de la calotte *(contingent luyso-rubrique)*; *d)* quant à la voie cortico-luysienne elle n'est pas admise par certains auteurs (voy. : fig. 204).

Par l'étude des connexions des corps striés nous avons vu que la voie cortico-striée était une voie dérivée par l'intermédiaire de la couche optique; de la sorte on conçoit que les corps striés et le corps de Luys représentent des noyaux gris de relais sur le trajet de la voie extra-pyramidale cortico-thalamo-strio-rubrique qui aboutit à la moelle par le faisceau rubro-spinal; l'assemblage des cinq neurones de cette voie extra-pyramidale serait alors le suivant : 1° neurone cortico-thalamique; 2° neurone thalamo-strié; 3° neurone strio-luysien; 4° neurone luyso-rubrique par les radiations de la calotte; 5° et neurone

rubro-spinal; ainsi donc le corps de Luys paraît être rattaché aux corps striés avec lesquels il présente une analogie de structure et un système de connexion identique.

2° Connexions du noyau mamillaire principal. — Les voies afférentes du noyau mamillaire parvo-cellulaire sont représentées par la *racine antérieure du trigone* qui aboutit principalement au groupe parvo-cellulaire externe. Les voies efférentes sont représentées par le *faisceau de Vicq d'Azyr* qui le met en connexion avec la couche optique et par le *faisceau de Gudden* qui le met en connexion avec la substance grise de la calotte pédonculaire (réticulée grise du tegmentum) (voy. : fig. 183).

Ces deux faisceaux naissent par un tronc commun de la partie supérieure et interne du noyau mamillaire où leurs fibres partent principalement du groupe parvo-cellulaire interne; ils cheminent ensemble dans la région sous-thalamique où ils présentent un trajet ascendant situé contre la paroi latérale du troisième ventricule; enfin ils se séparent au niveau de la face inférieure du thalamus très près du champ de Forel.

Le **faisceau de Vicq d'Azyr** ou **faisceau mamillo-thalamique** pénètre dans la couche optique où il est logé dans la lame médullaire interne qu'il contribue à former; ce faisceau est oblique en haut et en avant dans son trajet intra-thalamique; finalement il se termine dans le noyau antérieur de la couche optique (voy. : fig. 177 et 183) (voy. : *Région infundibulo-tubérienne*).

Le **faisceau de Gudden** (1) ou **faisceau mamillo-pédonculaire (tractus mamillo-tegmental)** décrit un trajet curviligne à convexité antérieure et supérieure; il gagne la calotte pédonculaire en passant en arrière et en dedans du noyau rouge; il se termine dans le *noyau de la calotte pédonculaire de Gudden* situé dans la substance réticulée de la calotte au niveau de la région pédonculaire inférieure (voy. : fig. 183). Pour certains auteurs ce faisceau atteindrait même la substance réticulée de la protubérance et du bulbe (Foix); il est en relation avec les voies olfactives et fait partie des voies réflexes olfactives.

3° Connexions des centres végétatifs. — Les centres végétatifs représentés par les *noyaux du champ de Forel* sont en connexion : *a)* avec le *thalamus* et plus particulièrement avec ses formations hyperchromiques par l'intermédiaire du faisceau thalamique; *b)* et avec les *corps striés* par l'intermédiaire du faisceau lenticulaire; quant au *noyau magno-cellulaire du corps mamillaire* nous avons vu qu'il serait en connexion avec la calotte protubérantielle par des fibres qui aboutissent au noyau de la calotte de Gudden (voy. : fig. 183).

FAISCEAUX DE LA RÉGION SOUS-THALAMIQUE. — Les principaux faisceaux de fibres blanches qui appartiennent à la région sous-thalamique sont :

— le faisceau thalamique de Forel;
— le faisceau lenticulaire de Forel;
— l'épanouissement de l'anse lenticulaire;
— les radiations de la calotte;
— le faisceau de Vicq d'Azyr;
— le faisceau de la calotte de Gudden;
— et enfin le système commissural représenté par la commissure sous-thalamique de Forel que nous décrirons aux systèmes commissuraux (voy. : fig. 204).

1° Le *faisceau thalamique de Forel* (2) est avant tout un faisceau d'association végétative. Il prend son origine dans les cellules végétatives des noyaux du champ de Forel;

(1) Anatomiste et neuropsychiatre allemand (1824-1886).
(2) Médecin neuropsychiatre suisse (1848-1931).

dès sa naissance, ce faisceau compact mais aplati transversalement se dirige obliquement en haut et en dehors jusqu'à la couche optique où il se place entre celle-ci et la *zona incerta* (voy. : fig. 183); il se divise au niveau de la capsule interne en deux groupes de fibres : les unes, internes, pénètrent le noyau interne de la couche optique où elles se terminent en s'arborisant autour des cellules des formations circulaires hyperchromique et juxta-ventriculaire; les autres, externes, aboutissent au pallidum en traversant la capsule interne.

2° Le ***faisceau lenticulaire de Forel*** naît du noyau lenticulaire et suit un trajet inverse du précédent. Ses fibres longent tout d'abord la face supérieure du noyau lenticulaire et au niveau de la pointe quelques éléments de l'anse lenticulaire le renforcent en se joignant à lui; ses fibres constitutives se groupent en un faisceau individualisé à la partie postérieure de la capsule interne; de là, ce faisceau se dirige obliquement en bas et en dedans en suivant un trajet légèrement curviligne à convexité supérieure et interne, puis se plaçant entre le corps de Luys et la zona incerta il occupe l'espace compris entre ces deux noyaux. Il s'épanouit en éventail en pleine substance blanche de la région sous-thalamique pour se distribuer : *a)* par des *fibres directes* à la couche optique, aux noyaux de la région infundibulo-tubérienne, au corps de Luys, à la *zona incerta* et au noyau de la commissure; *b)* et par des *fibres croisées* qui passent dans la commissure de Forel, au corps de Luys et à la *zona incerta* du côté opposé (voy. : fig. 183); il est en majeure partie constitué par des fibres strio-luysiennes.

3° L'***anse lenticulaire*** est constituée par des fibres venues des corps striés (striatum et pallidum). Elle naît à la face inférieure du noyau lenticulaire, puis sillonne transversalement de dehors en dedans la région sous-thalamique pour se distribuer par un *bouquet de fibres* aux noyaux gris sous-thalamiques, à la couche optique et aux noyaux de la région infundibulo-tubérienne (voy. : fig. 176, 177 et 183).

Parmi ses fibres, les unes les plus nombreuses sont directes, les autres sont croisées et passent par la commissure de Meynert; certaines de ses fibres arrivent à la jonction de la région sous-thalamique et du pédoncule cérébral où elles deviennent superficielles; elles abordent le pédoncule cérébral où elles constituent l'*anse pédonculaire de Gratiolet*, puis elles aboutissent au noyau rouge de Stilling et à la substance réticulée de la calotte pédonculaire.

4° Les ***radiations de la calotte*** sont représentées par des fibres ascendantes rubro-thalamiques et dento-thalamiques et par des fibres descendantes luyso-rubriques et peut-être aussi thalamo-rubriques.

Les radiations de la calotte constituent un faisceau de fibres nerveuses intermédiaire entre le noyau rouge et la couche optique. Il va du versant supéro-externe et du pôle supérieur du noyau rouge au noyau externe du thalamus; dans son trajet, ce faisceau occupe la partie postérieure de la région sous-thalamique.

CHAMP DE FOREL. — On donne le nom de *champ de Forel* à toute la partie de la région sous-thalamique qui est traversée par des faisceaux blancs et au niveau de laquelle s'observent des micro-noyaux végétatifs de substance grise dont l'ensemble constitue les *noyaux du champ de Forel* (voy. : fig. 186).

Pour bien comprendre morphologiquement la disposition du champ de Forel, il faut l'envisager sur des coupes frontales passant par les tubercules mamillaires.

Tous les faisceaux de la région semblent converger au niveau de la région sous-thalamique ou diverger suivant le sens dans lequel on les envisage; d'autre part, les faisceaux thalamique et lenticulaire de Forel alternent avec des noyaux gris de la région sous-thalamique, la zona incerta d'une part et le *nucleus subthalamicus* d'autre part, de telle sorte que la région sous-thalamique apparaît de haut en bas depuis la couche optique

jusqu'à la calotte pédonculaire alternativement constituée par des faisceaux blancs et par des noyaux gris aplatis qui sont : le faisceau thalamique, la zona incerta, le faisceau lenticulaire et le corps de Luys (voy. : fig. 183 et 186).

Les fibres des faisceaux thalamique et lenticulaire sont obliques et s'entrecroisent dans la région avec les fibres transversales de l'anse lenticulaire et avec les fibres verticales des radiations de la calotte; cet enchevêtrement de fibres blanches situées entre, d'une part, le troisième ventricule et les noyaux gris sous-thalamiques dans le sens transversal, et, d'autre part, la couche optique et le locus niger dans le sens vertical, constitue le *champ de Forel*, ce champ étant en outre occupé par des amas de substance grise qui constituent les *noyaux végétatifs du champ de Forel.*

Le *champ de Forel* apparaît donc comme un « *carrefour* » de fibres nerveuses, et Foix et Nicolesco ont comparé la disposition de ces faisceaux à *deux bouquets*, l'un *supérieur*, l'autre *inférieur*.

a) Le **bouquet supérieur** comprend la partie supérieure du faisceau mamillo-thalamique ou faisceau de Vicq d'Azyr, le faisceau thalamique de Forel et le faisceau lenticulaire de Forel.

b) Le **bouquet inférieur** est représenté par la partie inférieure du faisceau de Vicq d'Azyr, le faisceau de Gudden et le pilier antérieur du trigone.

Entre les deux champs de Forel et sous le plancher du troisième ventricule se trouve la *commissure sous-thalamique de Forel* qui représente un système commissural important entre les corps opto-striés et les noyaux gris sous-thalamiques (voy. : fig. 204).

La commissure de Forel est située au niveau de la base de l'espace perforé postérieur donc un peu en arrière des tubercules mamillaires. Elle est constituée en majeure partie par des *fibres interluysiennes.*

La *systématisation* et la *constitution* du champ de Forel nous montre *trois champs* (1) superposés dans la région sous-optique qui sont de haut en bas (voy. : fig. 183) :

a) un *champs H1* qui semble continuer vers le bas la lame médullaire externe de la couche optique; il est compris entre le noyau externe du thalamus et la *zona incerta*, représenté par le *faisceau thalamique de Forel*;

b) un *champs H2* sensiblement parallèle au précédent est situé entre la *zona incerta* et la capsule interne d'une part et le *nucleus subthalamicus* d'autre part; il est représenté par le *faisceau lenticulaire de Forel;*

c) et un *champ H*, plus étendu que les deux précédents; il présente un aspect grossièrement quadrilatère sur les coupes où il apparaît intercalé entre ces deux derniers champs en haut et la calotte pédonculaire en bas (au-dessus du noyau rouge); en dedans, il s'étend jusqu'à la substance grise juxta-épendymaire du troisième ventricule; en dehors, il déborde le corps de Luys.

Ce champ reçoit des radiations de la calotte associant le noyau rouge et le thalamus (noyau externe).

ÉPITHALAMUS

On donne le nom d'*épithalamus* à une région comprise entre les faces supérieures des couches optiques et les tubercules quadrijumeaux antérieurs.

Echancré par le ventricule moyen à sa partie médiane, l'épithalamus comprend :

(1) La dénomination de ces champs par les lettres H, H1, H2 tient au fait que Forel a utilisé l'initiale du mot allemand « *Haube* » qui signifie crête — dans l'esprit de l'auteur ce terme étant synonyme de calotte ou *tegmentum*.

a) latéralement, deux champs triangulaires à sommet antérieur : ce sont les *triangles* ou *trigones de l'habénula*; *b)* et à sa *partie postérieure*, l'*épiphyse* ou *glande pinéale* et la *commissure interhabénulaire* (voy. : fig. 158).

TRIANGLE DE L'HABÉNULA. — Le *triangle de l'habénula* occupe la partie supéro-interne de la couche optique; il présente l'aspect d'un triangle isocèle à sommet antérieur et à base postérieure, auquel on distingue *deux bords*, une *base* et un *sommet* : *a)* le *bord externe*, légèrement oblique en avant et en dedans, confine à la couche optique; il est représenté par un sillon à direction antéro-postérieure, le *sillon de l'habénula*; *b)* le *bord interne*, libre, est représenté par un cordon de substance blanche, le *tænia thalami* ou *habenæ*; il correspond au pédoncule antérieur de la glande pinéale (voy. : *Glande pinéale*); *c)* la *base* est représentée par un sillon transversal qui sépare le triangle du tubercule quadrijumeau antérieur *(sillon infra-pinealis)*; *d)* le *sommet*, très effilé, répond à la partie antérieure de la couche optique un peu en arrière du trou de Monro (voy. : fig. 158 et 160).

L'*aire* du triangle présente dans sa partie postérieure une saillie arrondie semi-sphérique ou semi-ovoïde : c'est le *tubercule de l'habénula*; ce dernier correspond à un minuscule noyau de substance grise appelé *ganglion de l'habénula (nucleus habenularis)*; fréquemment ce ganglion est divisé en *deux portions*, l'une interne la *pars medialis*, l'autre externe la *pars lateralis*.

Le ganglion de l'habénula est en *connexion* : *a)* d'une part, avec le ganglion interpédonculaire *(nucleus interpedoncularis)* par le *faisceau rétro-réflexe de Meynert*; *b)* et d'autre part, avec le ganglion du côté opposé par la *commissure interhabénulaire* (voy. : *Systèmes commissuraux*). Le ganglion de l'habénula est intercalé sur le système des voies olfactives.

Le triangle de l'habénula est en grande partie masqué par la toile choroïdienne du troisième ventricule et par les plexus choroïdes des ventricules latéraux. Par l'intermédiaire de la toile choroïdienne, il entre en rapport avec le corps calleux et plus spécialement avec la région du bourrelet.

Pour l'*épiphyse*, voyez *Glande pinéale. Système neuro-endocrinien.*

MÉTATHALAMUS OU RÉGION GÉNICULÉE

On donne le nom de *métathalamus* ou de *région géniculée* à une région située au-dessous de la partie postérieure de la couche optique et appliquée contre la face latérale du pédoncule cérébral. Cette région correspond aux *corps géniculés*; elle est comprise dans un espace quadrilatère limité : *a) en haut*, par la face inférieure du pulvinar; *b) en avant*, par la bifurcation de la bandelette optique; *c) en arrière*, par les deux tubercules quadrijumeaux et leurs bras conjonctivaux; *d) en bas*, elle ne possède pas de limite nette, elle se prolonge sur la partie supérieure du triangle de Reil (triangle latéral de l'isthme) (voy. : fig. 75).

Cette *région des corps genouillés* est cachée et masquée par la partie postéro-inférieure du thalamus.

DESCRIPTION. — Au métathalamus appartiennent les *deux corps genouillés* qui, suivant leur *situation*, sont : l'un *externe*, l'autre *interne*.

1° Corps genouillé externe. — Le *corps genouillé externe (corpus geniculatum laterale)* (1) présente l'*aspect* d'une masse ovoïde allongée dans le sens antéro-postérieur,

(1) Articles à consulter : W. Clark : A morphological study of the lateral geniculate body. *British Journal of Ophtalmology*, 1932, p. 264.
Le Gros Clark : Note on the lateral geniculate body. *Brain*, septembre 1945, p. 222.

située contre le versant postéro-inférieur du pulvinar avec lequel il semble ne former qu'une masse unique de telle sorte que sa face supérieure n'est pas apparente extérieurement (voy. : fig. 75).

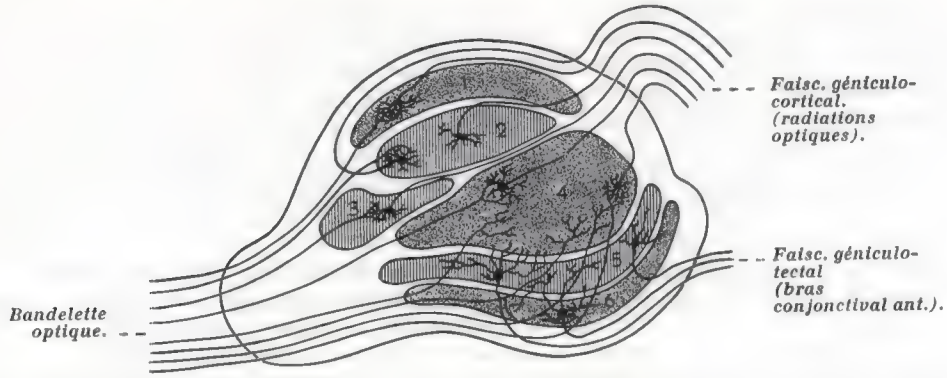

Fig. 187. — *Systématisation du corps genouillé externe; vue sur une coupe schématique longitudinale* (imité de Balado et Franke).

En hachures verticales : couches 2, 3 et 5 en connexion avec les fibres nerveuses de la moitié de la rétine du même côté.

En grisé : couches 1, 4 et 6 en connexion avec les fibres nerveuses de la moitié de la rétine du côté opposé.

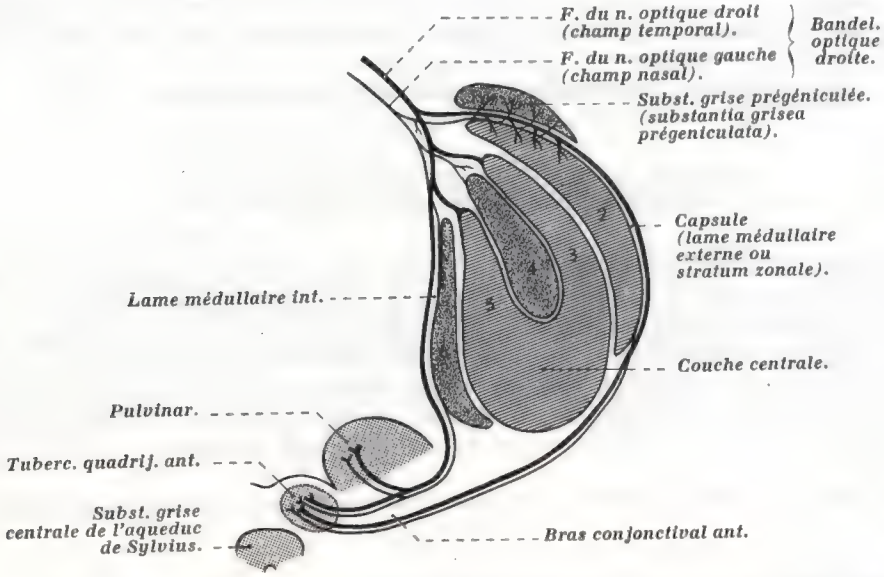

Fig. 188. — *Architectonie du corps genouillé externe, vue sur une coupe transversale, côté droit, segment inférieur de la coupe* (schématique) (d'après Minkowsky).

On a comparé sa *forme* à celle d'une « *selle de cavalier maure* » fortement relevée en arrière.

On lui reconnaît *trois parties* bien distinctes qui sont : *a)* une *partie principale,* appelée *tige* ou *corps,* échancrée à sa face inférieure par une gouttière désignée sous le nom de

hile, située dans le prolongement du sillon qui sépare les deux racines de la bandelette optique; *b)* et *deux prolongements* : α) l'un *supérieur* ou *tête*, non apparent extérieurement; β) l'autre *antéro-externe*, appelé *éperon latéral* ou *ergot*.

L'ergot et la partie antérieure du hile reçoivent les fibres de la racine externe de la bandelette optique (fibres rétiniennes); du hile se détachent des fibres qui vont au tubercule quadrijumeau antérieur par le bras conjonctival antérieur; les radiations optiques partent de la tête du corps genouillé externe (voy. : fig. 187).

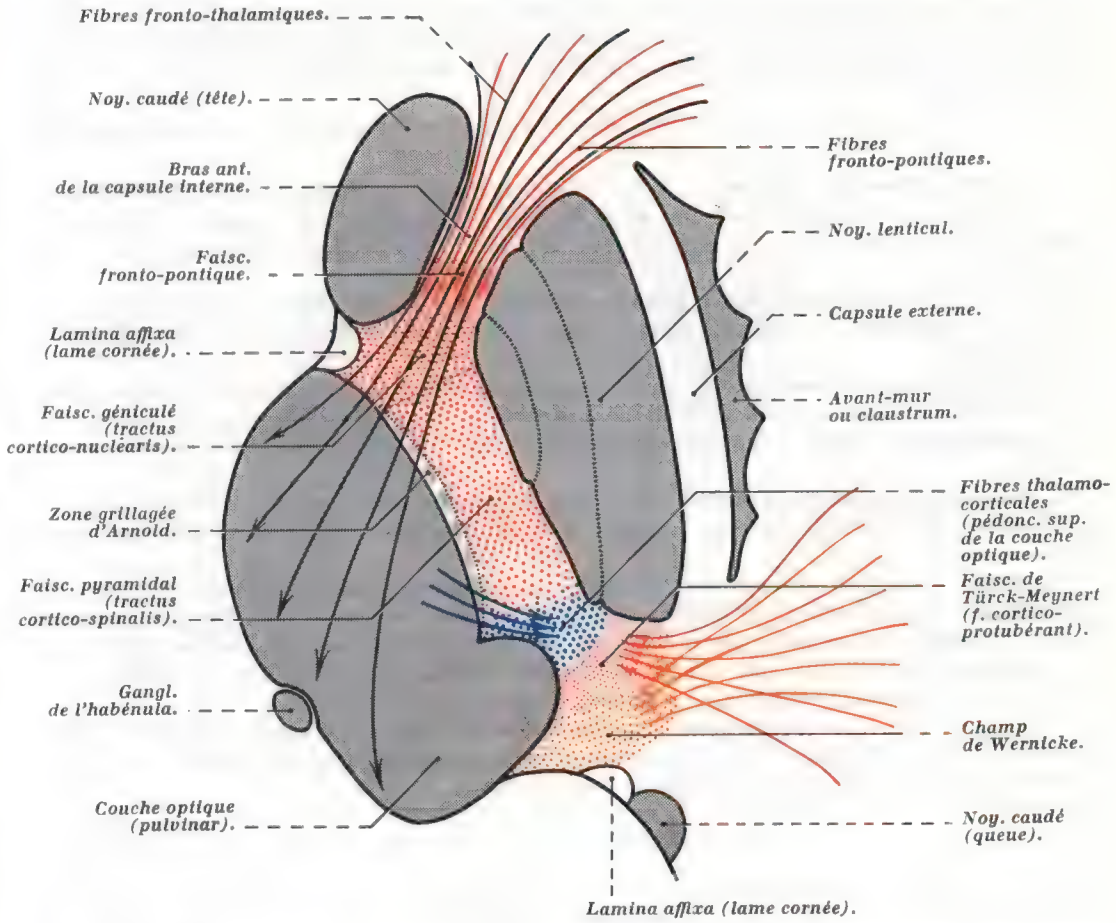

FIG. 189. — *Systématisation de la capsule interne, vue sur une coupe transversale; côté droit, segment inférieur de la coupe* (schématique).

En orangé, les fibres du faisceau temporo-thalamique d'Arnold.

Constitution anatomique et **Structure.** — Sur une coupe chaque corps genouillé externe est constitué par une série de lamelles de substance grise, légèrement plicaturées, qui alternent avec des lamelles de substance blanche; les lamelles de substance blanche sont désignées sous le nom de *lames médullaires* du corps genouillé; elles livrent passage aux fibres nerveuses qui se terminent dans la substance grise ou qui en partent.

La lamelle médullaire externe forme une sorte de *capsule* au corps genouillé à laquelle on donne le nom de *stratum zonale*.

Les lamelles de substance grise sont disposées suivant *six couches* qui sont classées et numérotées de un à six de la superficie vers la profondeur. La couche superficielle et antérieure, relativement mince, forme la *substance grise prégéniculée (substantia grisea prægeniculata).*

Les lamelles 2, 3 et 5 reçoivent les fibres nerveuses de la moitié de la rétine du même côté (voy. : fig. 187).

Les lamelles 1, 4 et 6 reçoivent les fibres nerveuses de la moitié de la rétine opposée au corps géniculé.

Les lamelles 3 et 5 sont unies à leur partie postérieure par une masse de substance grise à laquelle on donne le nom de *couche centrale*; cette couche est la plus épaisse de toute la masse grise géniculée (pour plus de détails. voy. : *Systématisation des voies optiques*) (voy. : fig. 188).

Pour les *Artères des corps genouillés,* voy. : *Vascularisation artérielle des voies optiques.*

2° **Corps genouillé interne.** — Le *corps genouillé interne (corpus geniculatum mediale)* est moins volumineux que le précédent. Il est accolé au versant latéral de la partie supérieure du pédoncule cérébral où il est sous-jacent au bras conjonctival antérieur (voy. : fig. 75).

Sa *coloration* est franchement grisâtre, toujours beaucoup plus foncée que celle de l'externe. Il est placé sur un plan postérieur et interne par rapport au précédent d'où sa dénomination.

Par son extrémité antérieure, il reçoit la racine interne de la bandelette optique dans laquelle sont contenues les fibres de la commissure de Gudden; son extrémité postérieure se continue par le bras conjonctival postérieur qui l'unit au tubercule quadrijumeau postérieur.

Chez le fœtus, on constate parfois l'existence d'un petit faisceau blanc qui unit les deux corps genouillés : c'est le *faisceau intergenouillé de Rauber*; ce faisceau n'existe pas chez l'adulte.

Les corps genouillés représentent des centres ganglionnaires interposés : *a)* l'*externe,* sur le trajet des voies optiques; *b)* l'*interne,* sur le trajet des voies auditives. De chaque corps genouillé partent les neurones terminaux de ces voies, c'est-à-dire les *neurones geniculo-* ou *métathalamo-corticaux* qui constituent pour l'externe les *radiations optiques,* pour l'interne les *radiations auditives.*

Notons que par leurs connexions avec les tubercules quadrijumeaux antérieur et postérieur par l'intermédiaire des bras conjonctivaux, ils prennent une certaine part dans les *centres de réflectivité* qui intéressent ces tubercules.

CAPSULE INTERNE

La *capsule interne* est une région de passage de l'hémisphère cérébral occupée exclusivement par des fibres nerveuses et par quelques îlots de substance grise. Sur les coupes, elle se présente sous l'aspect d'une *lame blanche* repliée sur elle-même de telle sorte qu'elle forme un angle dièdre ouvert en dehors. Elle est interposée entre les noyaux gris centraux, le noyau lenticulaire en dehors d'une part, et la couche optique et le noyau caudé en dedans d'autre part (voy. : fig. 189).

La capsule interne est relativement peu épaisse, comprise : *a) en hauteur,* entre le pédoncule cérébral en bas et le centre ovale de Vieussens en haut; *b)* dans le *sens transversal* entre les noyaux opto-striés précités.

Sur une coupe transversale, elle possède une *épaisseur* de 8 à 10 millimètres et elle

présente la forme d'un angle dièdre ouvert en dehors qui s'applique sur le noyau lenticulaire (voy. : fig. 189).

Pour bien étudier la capsule interne, il faut l'envisager sur des *coupes* : *a) coupes frontales de Pitres; b) coupes transversales de Flechsig* ou *coupes de Brissaud*; *c)* et *coupes de Déjerine*, ces deux dernières étant certainement celles qui sont les plus favorables à l'étude de la capsule interne, car elles montrent avec une grande netteté, cette *région de transit*; ces deux coupes se pratiquent de dedans en dehors, c'est-à-dire de la face interne de l'hémisphère à sa face externe.

La **coupe de Brissaud**, légèrement oblique en bas, en arrière et en dehors passe à l'union du tiers supérieur et des deux tiers inférieurs de la couche optique et par le point le plus avancé de la tête du noyau caudé.

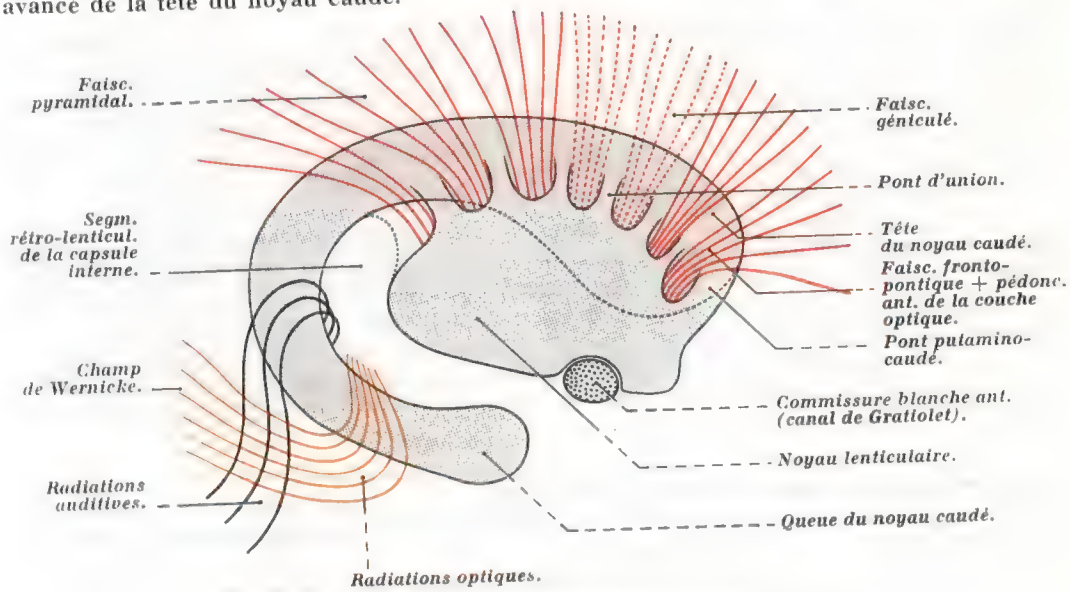

FIG. 190. — *Corps opto-striés et fibres de la capsule interne, côté droit; vue externe* (schématique).

La **coupe de Déjerine** est encore plus oblique que la précédente; elle va du tubercule antérieur de la couche optique au pli de passage cunéo-limbique.

La **coupe de Flechsig** longtemps classique se pratique de dehors en dedans un peu au-dessus de la scissure de Sylvius et parallèlement à elle; elle montre principalement la partie haute de la capsule interne.

DIVISION DE LA CAPSULE INTERNE. — La capsule interne présente d'avant en arrière *quatre segments* qui sont :

1° Le *segment* ou *bras antérieur*, court (2 centimètres de longueur en moyenne), à direction oblique en avant et en dehors, compris entre le noyau lenticulaire et le noyau caudé *(segment lenticulo-caudé)*.

2° Le *genou (angle d'union)*, correspondant à l'angle dièdre de la capsule interne; il est situé en dedans de la pointe du noyau lenticulaire qui constitue l'*arête* du *globus pallidus*; c'est le segment le plus court de la capsule interne; il représente une bande de substance blanche étalée transversalement qui s'étend depuis le sillon opto-strié en haut et en dedans, c'est-à-dire qu'il confine au troisième ventricule, jusqu'à la pointe du *globus*

pallidus. Les deux bras antérieur et postérieur de la capsule interne font, en se rejoignant au niveau du genou, un angle de 85 degrés environ.

3° Le *segment* ou *bras postérieur* plus long que le précédent (3 centimètres de longueur en moyenne) a une direction oblique en arrière et en dehors; il est compris entre le noyau lenticulaire et la couche optique où il correspond à son noyau externe *(segment lenticulo-optique)*.

4° Et le *segment rétro-lenticulaire de Déjerine*; très courte (un centimètre), cette partie est limitée en dedans par la queue du noyau caudé et par le pulvinar; en dehors, le segment se confond avec le centre ovale; en bas, il confine à la région sous-thalamique (voy. : *Région sous-thalamique*). Ce segment est remarquable par la direction de ses fibres qui sont toutes horizontales, constituées par les radiations optiques de Gratiolet (voy. : fig. 170, 189 et 190).

Rappelons que la capsule interne est dissociée par endroits par des ponts de substance grise qui unissent entre eux les deux corps striés et plus particulièrement la tête et le corps du noyau caudé ou putamen *(pont putamino-caudé)* (voy. : fig. 190); ces ponts sont plus spécialement apparents sur des coupes transversales de la partie supérieure de la capsule interne et dans son bras antérieur, où elles constituent de petites traînées obliques grisâtres qui tranchent sur le coloris blanchâtre des fibres à myéline de la voie motrice principale; d'autre part, elles convergent toutes vers le noyau lenticulaire.

Ces ponts de substance grise font totalement défaut dans le segment rétro-lenticulaire.

Dans la capsule interne on distingue *trois sortes de fibres* : *a)* les unes *transversales* assurent les connexions entre les corps opto-striés à travers la capsule interne; *b)* les autres *verticales*, les plus nombreuses et les plus importantes représentent les *fibres de projection* venues du cortex cérébral (voie motrice); elles passent dans le bras postérieur de la capsule interne; *c)* et des *fibres sagittales* qui occupent le bras antérieur de la capsule interne; elles vont du thalamus au cortex et *vice versa* en formant le *pédoncule antérieur de la couche optique* (voy. : fig. 169 et 170).

SYSTÉMATISATION DE LA CAPSULE INTERNE. — La capsule interne sert de lieu de passage à de multiples faisceaux de fibres nerveuses que l'on peut classer en *trois catégories* suivant leurs origines ou leurs destinations :

a) les unes, représentant la majorité, vont du cortex au pied du pédoncule cérébral *(fibres cortico-pédonculaires)*; elles constituent la *voie motrice* composée de *quatre faisceaux* qui sont : α) le *faisceau cortico-protubérantiel de Türck-Meynert*; β) le *faisceau pyramidal* (voie motrice somatique principale); γ) le *faisceau géniculé* (voie motrice somatique des nerfs crâniens); δ) et le *faisceau fronto-pontique d'Arnold* (voy. : fig. 189);

b) les autres vont du cortex à la couche optique ou *vice versa* (faisceau cortico-thalamique ou thalamo-cortical); elles constituent le pédoncule antérieur de la couche optique qui irradie de l'extrémité antérieure de la couche optique à l'écorce cérébrale du lobe frontal en passant par le bras antérieur de la capsule interne;

c) enfin d'autres, constituant les *systèmes d'association inter-opto-striés*, unissent les corps striés entre eux et la couche optique à ces mêmes noyaux striés.

Nous étudierons la répartition de ces différents contingents de fibres nerveuses, segment par segment.

1° Le **segment antérieur de la capsule interne** *(bras antérieur)* est occupé par trois sortes de fibres : *a)* les unes sont des *fibres lenticulo-caudées*, fibres d'association à direction transversale qui s'échappent de la tête du noyau caudé et qui vont se perdre dans la partie antérieure et supérieure du putamen; elles forment les *stries de Déjerine*; une grande partie de ces fibres passent dans la lame médullaire externe pour contribuer à la formation de l'anse lenticulaire; *b)* les autres, les plus nombreuses, occupent à peu près la totalité du bras antérieur de la capsule interne; elles ont une direction sagittale et représentent le *pédoncule antérieur de la couche optique* (voy. : fig. 186); ces fibres

prennent naissance (fibres thalamo-corticales ou radiations thalamiques antérieures) ou se terminent (fibres cortico-thalamiques) dans le noyau interne de la couche optique pour aboutir au cortex du lobe frontal où elles s'épanouissent en éventail; ces fibres représentent la partie antérieure ou frontale de la couronne rayonnante; partant de l'extrémité antérieure de la couche optique, mais non de son noyau antérieur, elles traversent d'arrière en avant et de dedans en dehors le bras antérieur de la capsule interne où elles sont à ce niveau condensées car elles sont bridées par le pont putamino-caudé qui gêne leur extension en hauteur; *c)* enfin, le bras antérieur est également occupé par les fibres du *faisceau fronto-pontique* issues des aires extra-pyramidales de l'écorce; inférieurement, il s'engage dans la partie la plus interne du pied du pédoncule cérébral (voy. : fig. 170, 177, 178, 189 et 190).

2° Le **genou** ou ***zone géniculée de la capsule interne*** contient les fibres nerveuses du faisceau géniculé et le contingent cortico-nigrique (voy. : fig. 189 et 190).

Le *faisceau géniculé* vient du cortex du lobe frontal où elles prennent naissance dans la partie inférieure de la frontale ascendante *(gyrus precentralis)*, dans l'opercule rolandique et dans le pied de la troisième circonvolution frontale. Ce faisceau traverse obliquement d'avant en arrière et de dehors en dedans et un peu de haut en bas le centre ovale; il aborde la capsule interne au niveau du segment postéro-interne du bras antérieur où il est tout d'abord situé; puis, refoulé en dehors par les fibres du pédoncule antérieur de la couche optique, il s'engage dans la partie inférieure de la capsule interne où il occupe franchement le genou, d'où son nom de faisceau géniculé.

Ce faisceau est accompagné dans son trajet au niveau de la capsule interne par le *contingent cortico-nigrique* venu du cortex du lobe frontal (région orbitaire) et de la partie inférieure de la frontale ascendante; les fibres de ces deux faisceaux sont mélangées dans la zone géniculée.

Pour certains auteurs, des *fibres cortico-rubriques* (Déjerine) et même *cortico-luysiennes* s'adjoindraient au faisceau géniculé dans la capsule interne.

Le genou présente en outre dans sa partie inférieure, au voisinage du sommet du globus pallidus, le *faisceau pallidal de la pointe* qui s'étend tout d'abord en dehors du faisceau géniculé, puis il se mélange aux fibres de ce dernier.

La partie interne de la zone géniculée est traversée par les fibres thalamo-caudées qui vont de la couche optique à la tête du noyau caudé.

3° Le ***segment postérieur de la capsule interne*** *(bras postérieur)* présente une systématisation différente suivant qu'on l'envisage dans la partie supérieure moyenne ou inférieure de la capsule interne, et cela du fait que le noyau externe de la couche optique *(noyau latéro-ventral postérieur)* constitue le dernier relais sur le trajet de la voie sensitive principale (voy. : *Couches optiques*).

En effet sur une coupe horizontale de la capsule interne dans sa partie moyenne on ne constate pas l'existence de faisceau sensitif dans le bras postérieur, contrairement à l'opinion émise autrefois par Charcot et qui resta longtemps classique; à ce niveau la voie sensitive principale est intra-nucléaire et située dans le thalamus; aucune fibre nerveuse de la *voie sensitive* ne traverse de « *part en part* » la capsule interne; à la partie postéro-supérieure du bras postérieur, les fibres du neurone terminal (fibres thalamo-corticales) de la voie sensitive qui représentent les éléments les plus externes du pédoncule supérieur de la couche optique se redressent pour s'épanouir dans la couronne rayonnante et se terminer ensuite dans le cortex pariétal (voy. : fig. 189).

a) **A sa partie moyenne,** le bras postérieur de la capsule interne ne renferme que des fibres motrices constituées par le *faisceau pyramidal.*

Le *faisceau pyramidal* ou *faisceau cortico-spinal* tire son origine des cellules motrices pyramidales *(cellules géantes de Betz)* de l'écorce cérébrale au niveau de la région

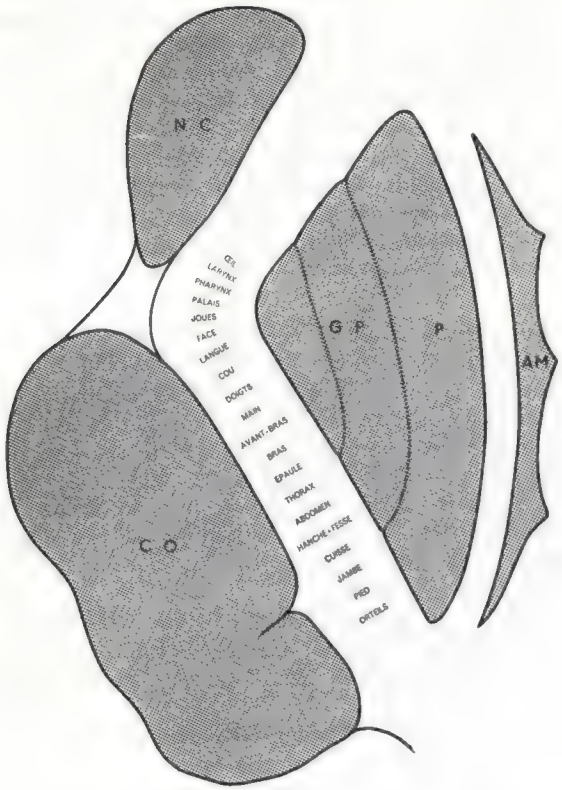

FIG. 191.

Systématisation motrice (faisceau géniculé, voie pyramidale) de la capsule interne, vue sur une coupe transversale passant par les corps opto-striés, côté droit; segment inférieur de la coupe.

CO, couche optique ; *NC*, noyau caudé; *GP*, globus pallidus; *P*, putamen; *AM*, avant-mur (claustrum).

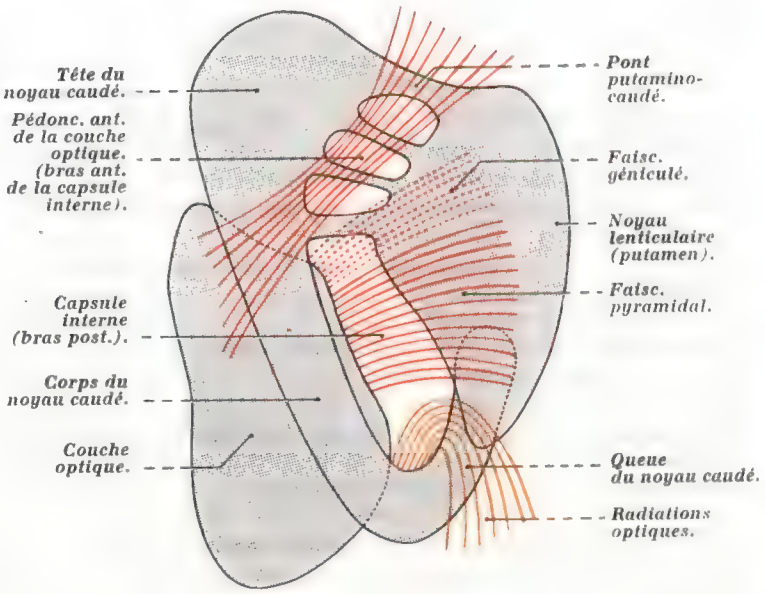

FIG. 192.

Corps opto-striés et fibres de la capsule interne, côté droit; vue supérieure (schématique).

prérolandique (aire 4 de Brodmann); elles cheminent groupées en éventail dans le centre ovale, puis elles se condensent au niveau de leur passage entre les corps opto-striés où elles forment un faisceau compact dans le bras postérieur de la capsule interne avant d'aborder le pied du pédoncule cérébral (voy. : fig. 192).

Dans le bras postérieur de la capsule interne, les fibres du faisceau pyramidal sont disposées de telle façon que les antérieures dérivent de la partie inférieure de la région prérolandique tandis que les postérieures proviennent de la partie supérieure de la région ainsi que du lobule paracentral.

Ainsi dans la capsule interne, les fibres postérieures se distribuent aux muscles des membres inférieurs, les fibres moyennes aux muscles du tronc, les fibres antérieures aux muscles des membres supérieurs et du cou, et celles du faisceau géniculé aux muscles de la tête (voy. : fig. 191).

Au faisceau pyramidal, il faut ajouter les fibres de la *voie parapyramidale* (voy. : *Voie parapyramidale*).

b) **A sa partie inférieure,** le bras postérieur de la capsule interne renferme toujours la totalité des éléments du faisceau pyramidal; mais ceux-ci sont mélangés à une partie des fibres sensitives venues de la voie sensitive principale (ruban de Reil) et à quelques éléments des faisceaux spino-thalamiques.

Ces fibres sensitives n'existent que sur le versant externe et postérieur de la couche optique avant leur pénétration dans le noyau externe du thalamus; elles empiètent même quelque peu sur le segment rétro-lenticulaire (voy. : fig. 189).

c) **A sa partie supérieure,** le bras postérieur de la capsule interne renferme également tous les éléments du faisceau pyramidal et en outre quelques fibres sensitives du pédoncule supérieur de la couche optique représentées par les fascicules les plus externes du neurone terminal de la voie sensitive *(neurone thalamo-cortical)*; ces fibres sont groupées autour de la face externe du thalamus (noyau externe) et elles sont plus nombreuses en arrière qu'en avant (fig. 189).

Indépendamment des fibres nerveuses précédemment citées et qui ont toutes un trajet vertical, le bras postérieur de la capsule interne est sillonné par des fibres transversales thalamo-striées et pallido-thalamiques allant du noyau externe de la couche optique au pallidum et *vice versa.*

4° Le ***segment rétro-lenticulaire de Déjerine*** prolonge en arrière le bras postérieur de la capsule interne; il ne renferme que quelques rares éléments d'union interstriés et cela uniquement dans sa partie antérieure.

Cette portion de la capsule interne est traversée par *trois faisceaux* :

a) l'un occupe la moitié postérieure du segment rétro-lenticulaire : c'est le pédoncule postérieur de la couche optique représenté par les *radiations optiques de Gratiolet* (neurone terminal de la voie optique) dont les fibres sont dirigées transversalement en dehors et en arrière; elles vont du corps genouillé externe et du pulvinar à l'écorce cérébrale de la face interne du lobe occipital au voisinage de la scissure calcarine (voy. : fig. 192);

b) l'autre est représenté par le *faisceau cortico-protubérantiel de Türck-Meynert* qui, né des deuxième et troisième circonvolutions temporales au niveau de leur partie moyenne, se dirige transversalement en dedans pour aboutir en arrière du bras postérieur de la capsule interne où il se condense en un faisceau qui change de direction à ce niveau et ses fibres, entremêlées en partie à celles des radiations optiques, se dirigent verticalement en bas où elles atteignent la cinquième externe du pied du pédoncule cérébral (voy. : fig. 177 et 189).

c) enfin le troisième faisceau est constitué par les *radiations auditives* (neurone terminal ou thalamo-cortical de la voie cochléaire); issues du corps genouillé interne, les fibres nerveuses gagnent la partie inféro-externe du segment rétro-lenticulaire de la capsule

interne qu'elles traversent et au niveau de laquelle elles changent de direction pour se diriger transversalement en dehors et gagner la corticalité où elles se terminent au niveau de la partie moyenne des première et deuxième circonvolutions temporales (aire auditivo-réceptrice) (voy. : fig. 190).

L'enchevêtrement des fibres du faisceau de Türck-Meynert (verticales) et des radiations optiques et auditives (horizontales) dans le segment rétro-lenticulaire constitue le *champ de Wernicke* auquel prend part également le faisceau *temporo-thalamique d'Arnold* (voy. : fig. 169, 177, 189 et 190).

RAPPORT DE LA CAPSULE INTERNE AVEC LES VOIES MOTRICES SENSITIVES ET SENSORIELLES. — En résumé, toutes les fibres nerveuses du pied du pédoncule cérébral (voie pédonculaire ou voie descendante motrice) passent par la capsule interne où elles occupent le genou, le bras postérieur et la partie antérieure du segment rétro-lenticulaire.

La *voie motrice* (faisceau pyramidal, faisceau géniculé, faisceau cortico-protubérantiel) est donc en totalité en rapport avec la capsule interne. On a comparé les éléments des voies motrices à un « *bouquet* », qui serait lié au niveau de la capsule interne et dont les éléments s'étalent et s'épanouissent dans le centre ovale en constituant la couronne rayonnante de Reil tandis que la queue plonge dans le pied du pédoncule cérébral.

La *voie sensitive,* par la terminaison du deuxième neurone (ruban de Reil) et par l'origine de son neurone terminal (fibres thalamo-corticales), ne prend qu'une part tout à fait restreinte à la constitution de la capsule interne, les quelques éléments de cette voie situés dans la capsule interne ne s'observant qu'au voisinage du thalamus (noyau externe).

La *voie optique centrale* (neurone terminal ou méta-thalamo-cortical dont l'ensemble constitue des radiations optiques) est également en rapport avec la capsule interne dans son segment rétro-lenticulaire.

La *voie acoustique centrale* (radiations auditives) passe intégralement par le segment rétro-lenticulaire de la capsule interne avant d'aboutir à l'aire auditive.

De ce fait, tout le segment antérieur de la capsule interne et la moitié postérieure du segment rétro-lenticulaire (radiations optiques et auditives) sont inexcitables puisqu'ils ne renferment aucune fibre motrice; en revanche, celles qui occupent le genou, le bras postérieur et la moitié antérieure du segment rétro-lenticulaire le sont; de ces données anatomiques, il découle des faits cliniques qui sont de la plus haute importance pour l'étude des lésions hémorragiques de la capsule interne (hémiplégie capsulaire).

D'une systématisation aussi nette et aussi précise des fibres motrices de la capsule interne, il devrait tout naturellement découler qu'une lésion limitée entraînerait toujours une symptomatologie partielle, monoplégie par exemple; or il n'en est rien; on peut admettre en règle générale qu'à une lésion si petite soit-elle de la capsule interne correspond une hémiplégie complète (Pierre Marie et Guillain), si toutefois des cas de monoplégie d'origine capsulaire ont été signalés, ils sont exceptionnels.

D'autre part à une hémorragie de la capsule interne consécutive à une lésion de l'artère de l'hémorragie cérébrale de Charcot succède une *hémiplégie capsulaire* dont les principaux caractères sont : *a) d'apparaître brutale* et *soudaine*; *b)* et d'être *totale, pure* et *proportionnelle* : pure, par l'absence de troubles sensitifs associés aux troubles moteurs (lorsqu'il existe des troubles sensitifs ceux-ci sont toujours dus à la coexistence de lésions thalamiques); proportionnelle, car les deux membres supérieurs et inférieurs sont également atteints; *c)* enfin elle se différencie de l'hémiplégie corticale par l'*absence de phénomènes corticaux* (symptômes épileptiformes convulsifs ou aphasiques).

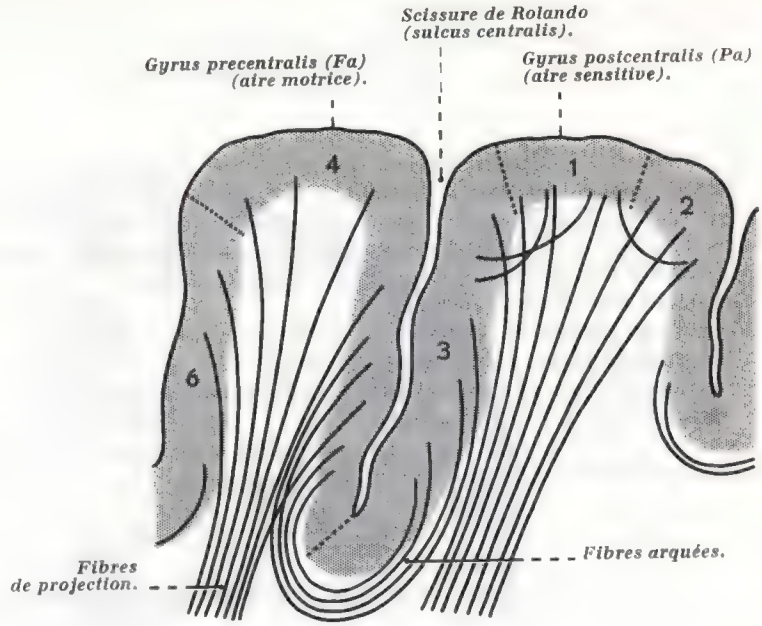

FIG. 193.

Gyri pré- et post-centralis envisagés sur une coupe transversale du cerveau; fibres de projection et fibres d'association (fibres arquées) (schématique).

Les chiffres indiquent les aires de Brodmann de chaque gyrus.

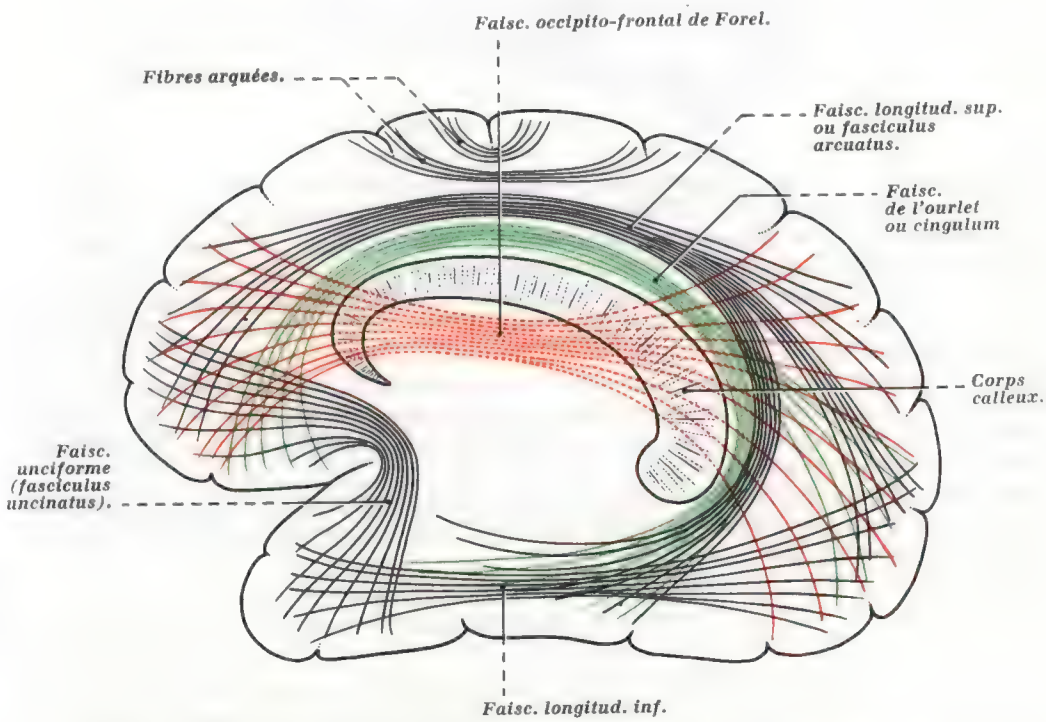

FIG. 194. — *Systèmes d'association de l'hémisphère cérébral droit* (schématique).

SYSTÈMES D'ASSOCIATION

Les différents points de l'écorce cérébrale sont en connexion les uns avec les autres par l'intermédiaire de *neurones d'association* dont les cellules d'origine sont situées dans le cortex et dont les fibres nerveuses cheminent dans la substance blanche sous-corticale, assurant ainsi les échanges nécessaires entre des territoires différents de l'écorce cérébrale, les uns proches, les autres plus ou moins éloignés.

Ces fibres nerveuses associent :

a) soit *des territoires d'un même hémisphère* et constituent les *systèmes d'association intra-hémisphériques*; leurs fibres nerveuses mettent en connexion deux régions voisines ou lointaines d'un même hémisphère, l'échange se faisant dans les deux sens par des neurones différents à trajet inverse;

b) soit *les deux hémisphères entre eux*; elles constituent les *systèmes d'association inter-hémisphériques* ou *systèmes commissuraux.*

SYSTÈMES D'ASSOCIATION INTRA-HÉMISPHÉRIQUES

Les fibres d'association intra-hémisphériques partent des petites et moyennes cellules pyramidales de l'écorce cérébrale : les unes sont *courtes*, les autres sont *longues.*

1. — Fibres courtes.

Les *fibres courtes* sont superficielles, sous-corticales; elles unissent des régions très proches, généralement situées sur des versants opposés d'un sillon ou d'une scissure : ce sont les *fibres en U de Meynert* ou *fibres arquées d'Arnold,* leur direction est perpendiculaire au plan du sillon ou de la scissure (voy. : fig. 193).

Au niveau de la scissure de Rolando, les fibres arquées mettent en relation les deux versants de cette dernière; elles représentent au niveau de l'écorce rolandique des neurones intermédiaires dans la voie sensitivo-motrice dont les cellules se trouvent dans le lobe pariétal en contact synaptique avec la terminaison du neurone thalamo-cortical et qui, par leur terminaison, se trouvent dans le lobe frontal au voisinage des cellules pyramidales de la voie motrice; ces fibres constituent un *véritable neurone d'association sensitivo-moteur sous-cortical.*

Parmi les fibres arquées quelques-unes peuvent se grouper pour constituer de véritables faisceaux; ce sont les *faisceaux arqués sous-corticaux*; le *stratum calcarinum* est un exemple des plus typiques.

2. — Fibres longues.

Les *fibres longues* sont profondes; situées dans le centre ovale de Vieussens, elles participent à sa formation; elles sont groupées en faisceaux et mettent en connexion des lobes entre eux ou plus exactement des aires corticales qui représentent des *centres de projection.*

On distingue à chaque hémisphère *cinq faisceaux* dont les fibres ont une disposition

antéro-postérieure, c'est-à-dire sagittale, ce sont : *a)* le *faisceau de l'ourlet* ou *cingulum*; *b)* le *faisceau longitudinal supérieur* ou *faisceau arqué de Burdach*; *c)* le *faisceau longitudinal inférieur*; *d)* le *faisceau unciforme*; *e)* et le *faisceau occipito-frontal de Forel* (voy. : fig. 194).

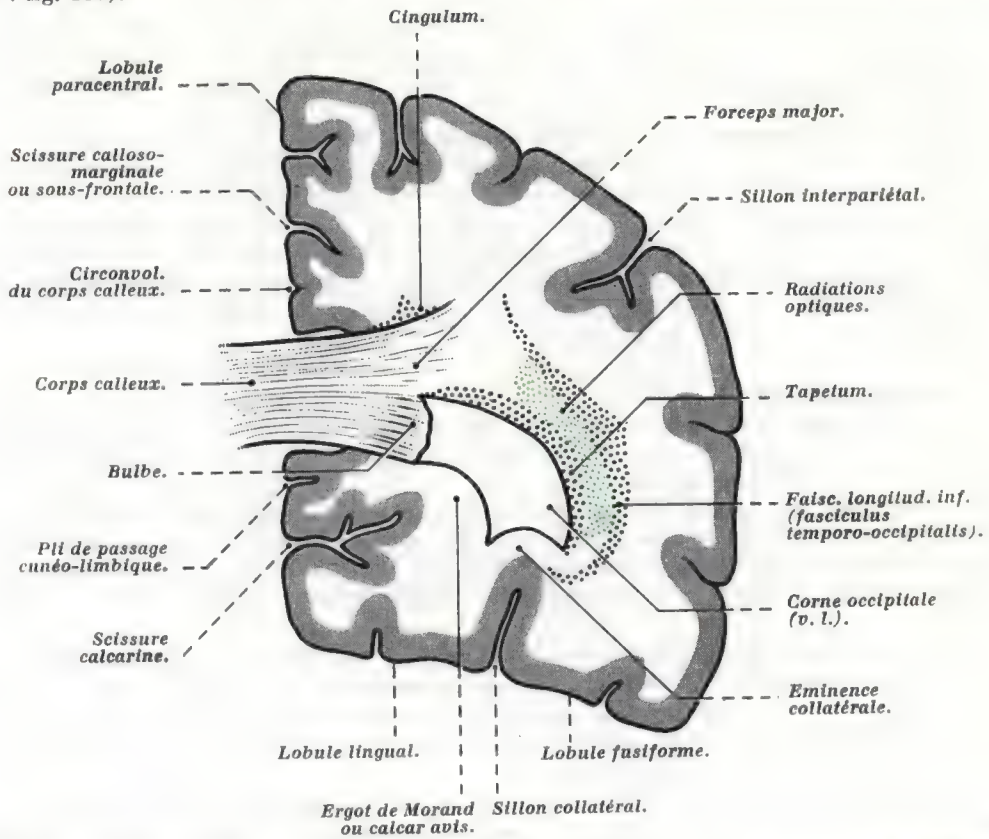

Fig. 195. — *Coupe frontale de l'hémisphère cérébral droit passant par la corne occipitale du ventricule latéral, montrant la disposition des systèmes d'association longitudinaux* (en pointillé noir) *et des radiations optiques* (en pointillé vert); *segment antérieur de la coupe* (demi-schématique).

a) **Cingulum.** — Le *cingulum* (1) ou *faisceau de l'ourlet* a été bien étudié par Foville; contenu dans la substance blanche du lobe limbique, il décrit une courbe excentrique par rapport au corps calleux et possède de ce fait un aspect semi-annulaire (voy. : fig. 194).

Sur une coupe frontale, on le retrouve situé en dehors du sillon calleux, sous l'écorce cérébrale de la circonvolution du corps calleux; il présente un aspect triangulaire à la coupe (voy. : fig. 195).

Il part de la partie inférieure du lobe frontal et de la région de l'espace perforé antérieur; il contourne le corps calleux et, au niveau du bourrelet, il se divise en *deux faisceaux* : α) l'un *supérieur* va au lobe occipital; β) l'autre *inférieur* va aux circonvolutions temporales jusqu'au voisinage du pôle temporal; les fibres de ce faisceau présentent un mouvement de torsion avant de s'épanouir dans le cortex du lobe temporal.

(1) De *cingere* : entourer.

Au cours de son trajet, le cingulum émet ou reçoit des fibres à court trajet venues des circonvolutions voisines sur toute la longueur de son parcours (Charpy).

On suppose le cingulum en relation avec les voies olfactives.

b) **Faisceau longitudinal supérieur.** — Le *faisceau longitudinal supérieur* ou *fasciculus arcuatus* est volumineux; dans son ensemble, il décrit une courbe à concavité antérieure et inférieure qui relie la partie inférieure du lobe frontal et la région du pôle aux lobes temporal et occipital (voy. : fig. 194).

Dans sa partie moyenne, il affecte la forme d'un faisceau compact triangulaire à la coupe; situé en dehors de la couronne rayonnante de Reil, il longe le bord supérieur du noyau lenticulaire; il s'engage dans la partie haute de la capsule externe.

Il est composé de *deux sortes* de fibres : α) des *fibres superficielles*, courtes, *fronto-occipitales* à trajet à peu près rectiligne; β) et des *fibres profondes, fronto-temporales* plus longues, à trajet arqué qui constituent le *faisceau arqué de Burdach*, lequel contourne en arrière le bourrelet du corps calleux avant de s'épanouir en éventail dans l'écorce du lobe temporal.

c) **Faisceau longitudinal inférieur.** — Le *faisceau longitudinal inférieur* ou *fasciculus temporo-occipitalis)* s'étend de l'extrémité antérieure du lobe temporal au lobe occipital. Il passe dans la capsule externe et contourne la corne occipitale du ventricule latéral en passant en dehors d'elle (voy. : fig. 195).

Sur une coupe frontale, il affecte la forme d'un faisceau rubané, étalé, triangulaire dont la base curviligne circonscrit la face externe de la corne occipitale du ventricule latéral; il en est séparé par les fibres du tapetum (voy. : fig. 195 et 196); sa partie inférieure arrive jusqu'au niveau de l'éminence collatérale, sa partie supérieure pénètre dans la capsule externe.

En arrière, c'est-à-dire au niveau du pôle occipital, ses fibres s'entremêlent avec celles des radiations optiques de Gratiolet; un peu en avant de la capsule externe, ses fibres s'enchevêtrent avec celles des faisceaux temporo-thalamique d'Arnold et cortico-protubérantiel de Türck-Meynert; au niveau du pôle temporal, ses fibres sont mélangées à celles du faisceau unciforme (voy. : fig. 194).

Il est à noter que dans sa partie la plus externe, ce faisceau est constitué principalement par des fibres relativement courtes qui associent la région du pôle temporal à la partie postérieure de la première circonvolution temporale, centre de l'audition verbale.

Pour certains auteurs (Déjerine), des fibres parmi les plus superficielles du faisceau longitudinal inférieur iraient se terminer dans la couche optique et dans le corps genouillé externe; elles constitueraient ainsi pour ce contingent un faisceau de projection cortico-thalamique et non un faisceau d'association.

d) **Faisceau unciforme.** — Le *faisceau unciforme* ou *fasciculus uncinatus* est le plus court de tous. Il s'étend de la face orbitaire du lobe frontal, au niveau des deuxième et troisième circonvolutions frontales, au pôle temporal où il aboutit au voisinage du noyau amygdalien; il décrit un trajet arqué dont le coude est situé au niveau du pôle de l'insula qu'il soulève légèrement pour constituer le *pli falciforme*; à ce niveau, il occupe la partie inférieure de la capsule extrême et dans son ensemble il décrit une courbure à concavité antéro-inférieure (voy. : fig. 194).

e) **Faisceau occipito-frontal de Forel.** — Le *faisceau occipito-frontal de Forel* a été bien décrit par Déjerine; il s'étend de l'extrémité antérieure du lobe frontal à la face inférieure du lobe occipito-temporal en longeant en dehors le ventricule latéral (voy. : fig. 194).

Dans son ensemble, il décrit une courbure à convexité antérieure et inférieure.

Dans sa moitié postérieure, il est situé à la face externe de la corne occipitale du

ventricule latéral (voy. : fig. 196); il s'y étale en forme d'éventail; ses fibres s'entremêlent avec celles du forceps majeur du corps calleux et l'ensemble constitue l'épanouissement latéral du tapetum, nappe de fibres blanches qui encadre la face externe de la corne sphénoïdale.

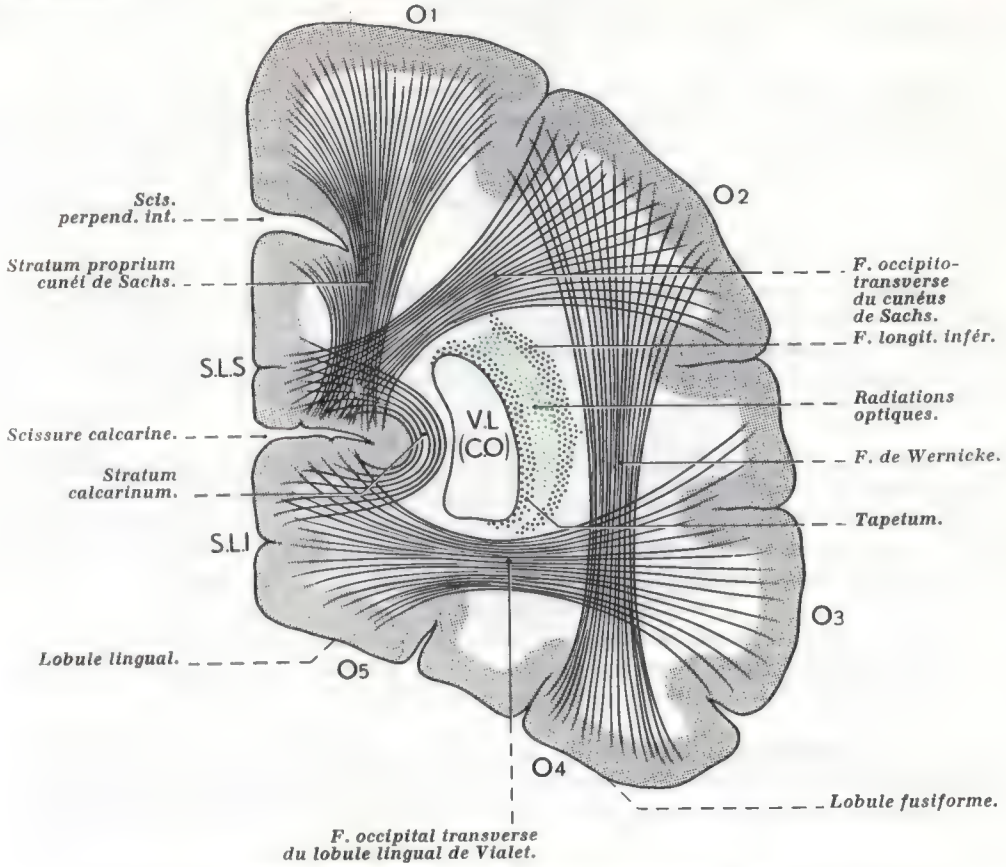

FIG. 196. — *Faisceaux d'association du lobe occipital, vus sur une coupe frontale, côté droit, segment antérieur de la coupe* (demi-schématique).

3. — *Faisceaux propres au lobe occipital.*

Un certain nombre de faisceaux ont été individualisés et décrits au niveau du lobe occipital (1); la plupart d'entre eux sont en connexion avec l'aire visuelle corticale; leurs fibres constitutives affectent un dispositif frontal qui va en majeure partie de l'écorce de la face externe du lobe occipital à l'écorce de sa face interne. Particulièrement bien décrite par Déjerine, ceux-ci sont au nombre de *six*, à savoir : *a)* le *stratum calcarinum*; *b)* le *faisceau occipital vertical* ou *faisceau de Wernicke*; *c)* le *faisceau occipital transverse du cuneus de Sachs*; *d)* le *faisceau occipital transverse du lobule lingual de Vialet*; *e)* le *stratum proprium cunei de Sachs*; *f)* et le *faisceau sensorio-visuel d'Elliot Smith* (voy. : fig. 196).

(1) Ouvrage à consulter : N. VIALET : Les Centres cérébraux de la vision et l'appareil visuel intra-cérébral. *Thèse de Paris*, 1893.

a) Le **stratum calcarinum** est un faisceau épais dont les fibres sont disposées dans un plan frontal; il contourne la scissure calcarine et doit être considéré comme un groupement de *fibres arquées calcariniennes* (voy. : fig. 196).

Il relie les lèvres supérieure et inférieure de la scissure calcarine entre elles; c'est-à-dire le cortex des cinquième et sixième circonvolutions occipitales; quelques-unes de ses fibres atteignent même le pôle occipital.

b) Le **faisceau occipital vertical** ou **faisceau de Wernicke** est un faisceau à disposition sagittale, paramédiane, situé en dehors du ventricule latéral. En hauteur, il s'étend depuis le cortex de la première circonvolution occipitale et la partie postérieure des deux premières circonvolutions pariétales jusqu'à la partie postérieure du lobule fusiforme de Huschke (voy. : fig. 196). Dans le sens antéro-postérieur, il s'étend du pli courbe en avant à la région sous-cunéenne en arrière.

c) Le **faisceau occipital transverse du cuneus de Sachs** est un faisceau à direction transversale situé au-dessus de la corne occipitale du ventricule latéral; il s'étend de la face externe du lobe occipital et plus particulièrement de la première et de la deuxième circonvolutions occipitales et même des première et deuxième circonvolutions pariétales à la lèvre supérieure de la scissure calcarine (voy. : fig. 196).

d) Le **faisceau occipital transverse du lobule lingual de Vialet** est sous-jacent et parallèle au précédent, mais il en est séparé par la corne occipitale du ventricule latéral. Ce faisceau s'étend de la face externe du lobe occipital au niveau de la deuxième et troisième circonvolutions occipitales à la lèvre inférieure de la scissure calcarine, c'est-à-dire au cortex de la cinquième circonvolution occipitale (lobule lingual) (voy. : fig. 196).

e) Le **stratum propium cunei de Sachs** est un court faisceau à disposition frontale et à convexité externe qui relie l'écorce du cuneus et la première circonvolution occipitale à la lèvre supérieure de la scissure calcarine (voy. : fig. 196).

f) Le **faisceau sensorio-visuel d'Elliot Smith** est une mince bandelette qui met en connexion l'écorce de la face interne du lobe occipital comprise entre les sillons limitants (aires striée et péristriée) avec l'écorce du *gyrus angularis*, centre de la cécité verbale.

4. — *Fibres propres au lobe frontal.*

Le lobe frontal possède un certain nombre de fibres d'association qui unissent ses différents territoires corticaux; mais aucune d'elles ne sont constituées en faisceaux.

On y distingue : *a) des fibres sagittales* sous l'écorce de sa face orbitaire; *b) des fibres transversales* qui relient la face interne du lobe frontal à ses faces orbitaire et externe (Déjerine); *c)* et *des fibres verticales* qui assurent les connexions entre les différentes circonvolutions de sa face interne (Déjerine).

5. — *Le trigone cérébral.*

Par ses *fibres longitudinales sagittales* tendues du pilier postérieur au pilier antérieur *(faisceau olfactif ammonien)*, le trigone cérébral constitue également un faisceau d'association dans chaque hémisphère qui met en connexion la région des tubercules mamillaires avec la corne d'Ammon et l'extrémité antérieure du lobule de l'hippocampe; ces fibres sont en relation avec les voies olfactives (voy. : *Trigone cérébral* et *Voies olfactives*).

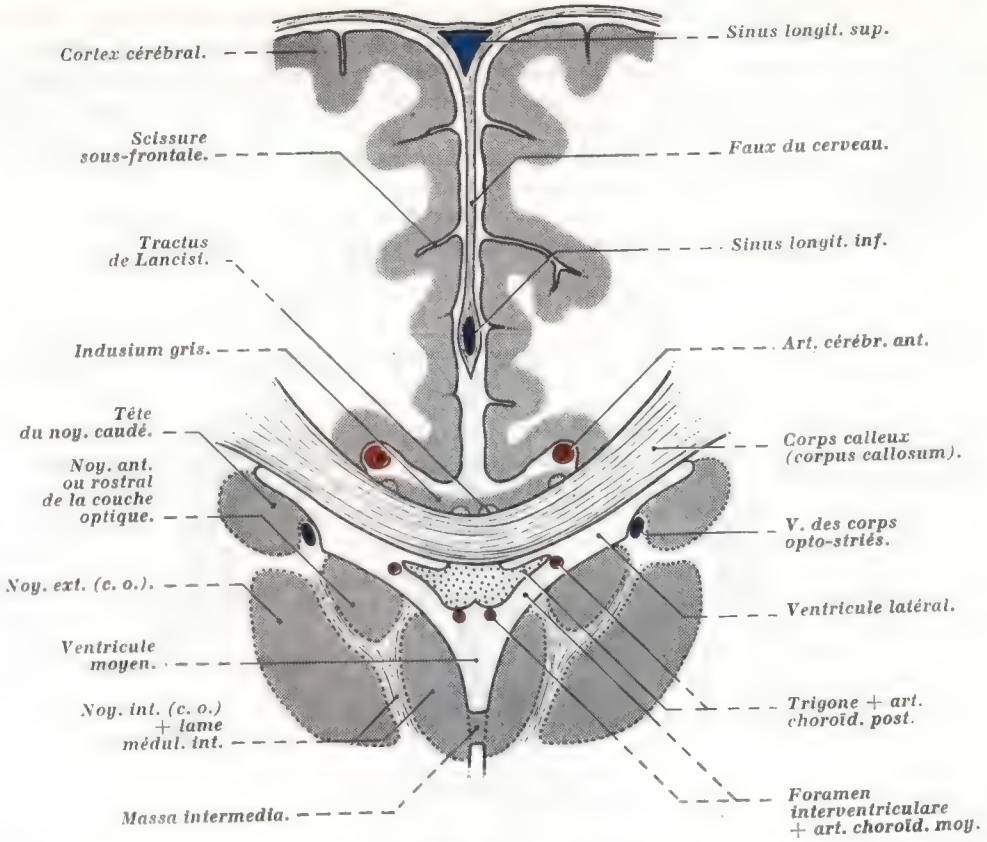

FIG. 197. — *Coupe frontale du cerveau montrant la scissure interhémisphérique, le corps calleux, les tractus de Lancisi, l'indusium gris et la partie moyenne du troisième ventricule; segment antérieur de la coupe* (demi-schématique).

SYSTÈMES COMMISSURAUX

Les *systèmes commissuraux* représentent un ensemble de formations nerveuses constituées par des fibres blanches, unissant le cortex des deux hémisphères ou leurs noyaux gris l'un à l'autre, d'où leur nom de *commissures*.

Ces formations commissurales sont en outre très différentes les unes des autres quant à leur origine embryonnaire : *a)* les unes, dérivant du télencéphale, se sont constituées en même temps que les hémisphères cérébraux : ce sont les *commissures interhémisphériques*, au nombre de *trois*, à savoir : le *corps calleux* ou *commissure néopalliale*, le *trigone cérébral* et la *commissure blanche antérieure* qui représentent les *commissures archipalliales*; *b)* les autres se sont constituées en unissant entre elles des formations qui dérivent du diencéphale et du mésencéphale; ce sont la *commissure blanche postérieure* et la *commissure interhabénulaire*; elles représentent des systèmes commissuraux interthalamiques; pour cette raison, elles sont encore désignées sous le nom de *commissures interthalamiques*; elles sont situées au niveau de la voûte et de la paroi postérieure du troisième ventricule *(commissures de la voûte)*.

A ces formations, il nous faut ajouter, les *commissures* dites *de la base* qui sont au nombre de *quatre,* représentées par : *a)* la *commissure de Meynert*; *b)* la *commissure de Gudden*; *c)* la *commissure sous-thalamique de Forel*; *d)* et la *commissure du tuber*; ces quatre commissures ont leurs décussations situées au niveau du plancher du troisième ventricule (voy. : fig. 204).

Toutes ces commissures n'offrent aucun rapport direct avec le cortex cérébral; elles unissent deux régions symétriques du névraxe.

Nous décrirons successivement en trois chapitres distincts : 1° les *commissures interhémisphériques*; 2° les *commissures interthalamiques*; 3° et les *commissures de la base.*

A. — COMMISSURES INTERHÉMISPHÉRIQUES

Lorsqu'on examine la face interne d'un hémisphère cérébral séparé de celui du côté opposé on est frappé par la présence sur cette face de deux parties bien distinctes : *a)* une *périphérique,* sillonnée et lobulée, représente la face interne des lobes frontal pariétal, occipital et temporal; elle forme un anneau complet autour de la partie centrale qui n'est ouverte qu'en avant et en bas au voisinage de la vallée sylvienne; *b)* cette partie *centrale* désignée sous le nom de *seuil de l'hémisphère* ou de *limen de Broca* groupe toutes les formations commissurales interhémisphériques, à savoir : *corps calleux, trigone cérébral* et *commissure blanche antérieure.*

Ces deux parties sont séparées entre elles par le *sillon du corps calleux* qui circonscrit cet organe et par la *fente cérébrale de Bichat.*

a) Corps calleux.

Le *corps calleux (corpus callosum)* ou *commissure du néopallium* a été bien étudié par Déjerine en 1894 et par Lévy-Valensi (1) en 1910. Il représente la plus superficielle et aussi la plus importante des trois commissures interhémisphériques; c'est la seule parmi toutes les commissures qui soit visible sans préparation; elle se voit en effet en écartant les deux lèvres de la scissure interhémisphérique où elle apparaît au fond de cette dernière, d'une blancheur immaculée (voy. : fig. 197).

Pour bien comprendre les rapports et la constitution du corps calleux, il faut l'étudier successivement sur des coupes frontales et transversales telles que la *coupe de Vieussens,* coupe légèrement oblique en bas et en arrière qui passe par la partie supérieure du corps calleux (voy. : fig. 198).

FORME, ASPECT ET CONSISTANCE. — Le corps calleux présente dans sa partie visible sans préparation spéciale, l'aspect d'une lame quadrilatère *de substance blanche incurvée* sur elle-même et à convexité dorsale. Il est strié transversalement sur ses deux faces supérieure et inférieure par suite de la disposition fasciculée des fibres transversales qui le composent; mais pour apercevoir la striation sur la face dorsale, il faut enlever soigneusement, en la grattant sous un filet d'eau avec un scalpel, la mince couche de substance grise qui constitue l'*indusium gris* (voy. : fig. 197).

Latéralement, le corps calleux se continue dans chaque hémisphère par un épanouissement de ses fibres dans le centre ovale de Vieussens; cette *portion cachée, adhérente* ou

(1) Ouvrage à consulter : Lévy-Valensi : Le corps calleux. *Thèse de Paris,* 1910.

irradiée du corps calleux que l'on ne peut étudier que sur des coupes constitue les *radiations calleuses* que nous étudierons ultérieurement au chapitre de sa constitution.

Le corps calleux présente une *consistance* très ferme et c'est de tout le cerveau la partie la plus ferme; aussi est-ce vraisemblablement pour cette raison qu'on lui attribue sa dénomination (du latin *calosus* = dur); pour cette même raison c'est également la seule partie de l'encéphale que l'on distingue avec netteté sur les radiographies de profil du crâne.

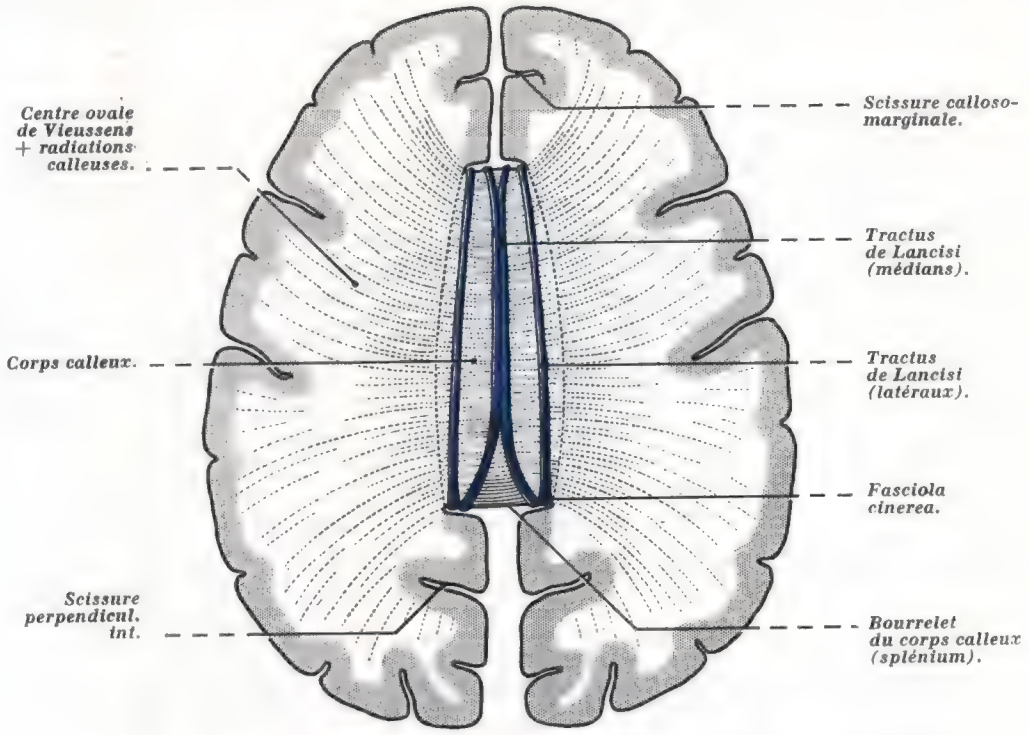

FIG. 198. — *Coupe de Vieussens montrant la disposition des fibres du corps calleux (radiations calleuses) et les tractus de Lancisi* (en bleu); *segment inférieur de la coupe* (schématique).

SITUATION ET DIVISION. — Le corps calleux apparaît sous la forme d'une lame blanche transversale, épaisse, arciforme, à convexité dorsale. Il est encadré en totalité par la circonvolution du corps calleux *(gyrus cinguli)* depuis le pli de passage cunéo-limbique jusqu'au pli de passage fronto-limbique; mais il encadre à son tour les corps opto-striés le ventricule moyen et la corne frontale du ventricule latéral avec laquelle il présente des rapports importants puisqu'il contribue à la formation de sa voûte.

On distingue au corps calleux *quatre parties* qui sont : *a)* une *partie postérieure,* la plus volumineuse de forme arrondie : c'est le *bourrelet du corps calleux* ou *splénium*; *b)* une *partie moyenne* qui forme la voûte du troisième ventricule et que l'on désigne sous le nom de *corps*; *c)* une *partie antérieure* également arrondie, appelée *genou*; *d)* enfin une *quatrième portion* qui fait suite au genou, mince et effilée; elle s'infléchit en bas et en arrière au-dessous du genou; c'est le *bec du corps calleux* ou *rostrum* (voy. : fig. 199).

Sur une coupe frontale, le corps calleux est intermédiaire entre le sillon du corps calleux et la scissure interhémisphérique en haut, les ventricules latéraux et moyen en bas;

latéralement, il se prolonge dans le centre ovale; aussi ses limites latérales sont-elles purement conventionnelles; nous admettons toutefois que la limite entre le corps calleux proprement dit *(partie visible, libre)* et les radiations calleuses *(partie cachée, irradiée)*, se place au fond du sillon du corps calleux en haut et à l'angle externe du ventricule latéral en bas (voy. : fig. 197 et 201).

DIMENSIONS. — Le corps calleux est épais au niveau de ses extrémités (bourrelet et genou), mais l'est moins au niveau du corps.

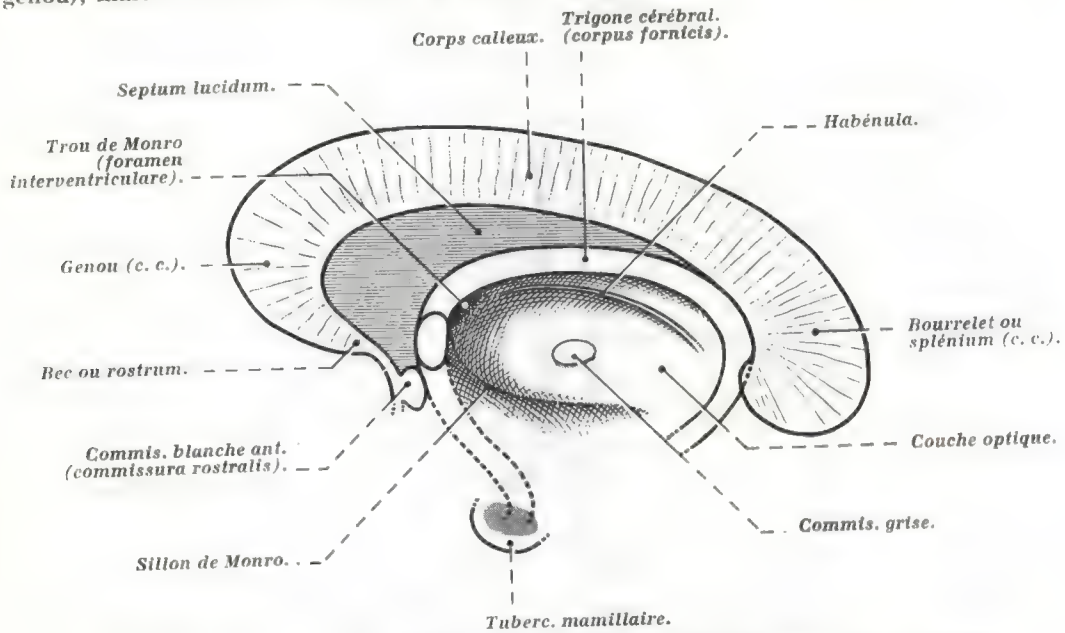

Fig. 199. — *Corps calleux; trigone et septum lucidum sur une coupe médio-sagittale; segment droit de la coupe* (schématique). — *En pointillé*, pilier antérieur du trigone.

Sa *longueur* est de huit centimètres, du bourrelet au genou. Sa *largeur* est de deux centimètres sur sa face supérieure et de quatre centimètres sur sa face inférieure. Son *épaisseur* moyenne est de un centimètre et demi au niveau du bourrelet, un centimètre au niveau du genou et un demi-centimètre au niveau du corps.

CONFIGURATION EXTÉRIEURE ET RAPPORTS. — Les faces supérieure et inférieure du corps calleux ne sont pas parallèles et ce fait est dû à la constitution fasciculée du corps calleux; les faisceaux de fibres nerveuses en se groupant à certains endroits le rendent plus épais qu'à d'autres.

Nous étudierons successivement la *configuration extérieure* et les *rapports* du corps calleux au niveau de ses différentes parties constitutives :

1° **Corps.** — On distingue au corps *deux faces* : l'une *supérieure*, l'autre *inférieure*. La *face supérieure* ou *dorsale* est concave dans le sens transversal par suite de la présence sur cette face de deux bourrelets parallèles, sagittaux : ce sont les *bourrelets paramédians dorsaux* du corps calleux; ceux-ci sont situés dans le centre ovale au point ou commencent les radiations calleuses; ils sont dus au refoulement vers le haut du corps calleux par le noyau caudé à travers l'angle externe du ventricule latéral; ces bourrelets sont du reste

plus marqués dans la moitié antérieure que dans la moitié postérieure du corps calleux (voy. : fig. 197 et 201).

Cette face est convexe dans le sens sagittal, mais sa courbure est peu marquée; elle présente un étroit sillon longitudinal médian appelé *sillon dorsal médian* du corps calleux qui n'existe que dans sa moitié postérieure (voy. : fig. 199).

De chaque côté de ce sillon, la face dorsale du corps calleux entre en rapport avec les *tractus de Lancisi* qui recouvrent cette face; deux sont *médians* disposés de chaque côté du sillon précédent et sont représentés par deux cordons blanchâtres longitudinaux *(stries médianes blanches)*; les deux autres sont *latéraux*, situés dans la partie la plus externe du sillon du corps calleux; de coloration grisâtre *(stries latérales grises)*, ils constituent le *tænia tectæ* (voy. : fig. 197).

Les *tractus de Lancisi* sont des formations annexées aux voies olfactives (voy. : *Voies olfactives*); ils se continuent : en arrière, avec le corps godronné; en avant, ils constituent les *pédoncules du corps calleux de Vicq d'Azyr*, terme impropre car ils n'ont aucune connexion avec le corps calleux du fait qu'ils sont complètement indépendants de ce dernier; ils se continuent par la bandelette diagonale de Foville (voy. : fig. 198, 280 et 281).

La face supérieure du corps calleux entre également en rapport avec les deux sillons du corps calleux ou *sinus calleux*, mais à ce niveau le corps calleux est recouvert d'une mince couche de substance grise : c'est l'*indusium gris*, vestige embryonnaire d'une circonvolution rudimentaire atrophiée et continuation du cortex de la circonvolution du corps calleux (voy. : fig. 197).

Au fond du sillon se trouve l'artère cérébrale antérieure qui se continue en arrière par l'artère du corps calleux (voy. : fig. 197).

Par l'intermédiaire du sillon du corps calleux, celui-ci entre en rapport avec la circonvolution du corps calleux et avec la scissure interhémisphérique dans laquelle se place sagittalement la faux du cerveau; le corps calleux est assez près du bord inférieur de la faux du cerveau en arrière, mais il n'arrive jamais à son contact; d'autre part il s'en éloigne de plus en plus en avant (voy. : fig. 197).

La *face inférieure* ou *ventrale* est légèrement convexe dans le sens transversal et concave dans le sens antéro-postérieur. Elle est plus large que la face supérieure; elle entre en rapport successivement d'avant en arrière et sur la ligne médiane avec le septum lucidum, le trigone cérébral qui s'accole à lui et en particulier avec les fibres transversales du trigone (psaltérium); de chaque côté de ces formations, la face inférieure du corps calleux entre en rapport avec les ventricules latéraux et avec les plexus choroïdes latéraux; l'artère choroïdienne antérieure est logée sous la face inférieure du corps calleux dans l'angle externe du ventricule latéral; la face inférieure est en outre tapissée par la membrane épendymaire (voy. : fig. 203 et 218).

2° ***Bourrelet ou splenium.*** — Le bourrelet du corps calleux est régulièrement arrondi. Il entre en rapport : *a) en arrière*, avec la veine cunéo-limbique, le pli de passage cunéo-limbique et par l'intermédiaire du sinus calleux avec le précuneus; *b) en avant*, avec les piliers postérieurs du trigone qui lui sont accolés; *c) en bas* et sur la ligne médiane, avec la fente cérébrale de Bichat au niveau de laquelle pénètre la pie-mère reliée aux plexus choroïdes des ventricules; enfin il entre également en rapport avec la veine de Galien, la glande pinéale, le sac dorsal et les tubercules quadrijumeaux.

Latéralement, ses rapports se font avec le *triangle sous-calleux* de la face interne de l'hémisphère, petite dépression triangulaire comprise entre les piliers postérieurs du trigone et la circonvolution du corps calleux représentée à ce niveau par le pli de passage cunéo-limbique.

3° ***Genou.*** — Le genou du corps calleux présente un aspect arrondi à convexité antérieure répondant à la scissure interhémisphérique et au sinus calleux avec les formations précitées; au niveau de la face antérieure du genou, le sinus calleux s'élargit pour

constituer une sorte de dépression comprise entre la circonvolution du corps calleux et ce dernier; c'est l'*espace sous-calleux antérieur de Trolard*; en arrière (face ventrale) il donne insertion sur la ligne médiane au septum lucidum.

4° ***Bec ou rostrum.*** — Le genou se continue en bas et en arrière par une mince lame effilée et étalée transversalement; c'est le *bec du corps calleux* ou *rostrum*; celui-ci passe en avant de la commissure blanche antérieure et se continue sans ligne de démarcation par la lamelle sus-optique *(lamina terminalis)* (voy. : fig. 199).

En avant et en bas, le bec est uni à la circonvolution du corps calleux.

En arrière et en haut, il entre en rapport avec le septum lucidum et avec le troisième ventricule : où il contribue à la formation de sa paroi antérieure.

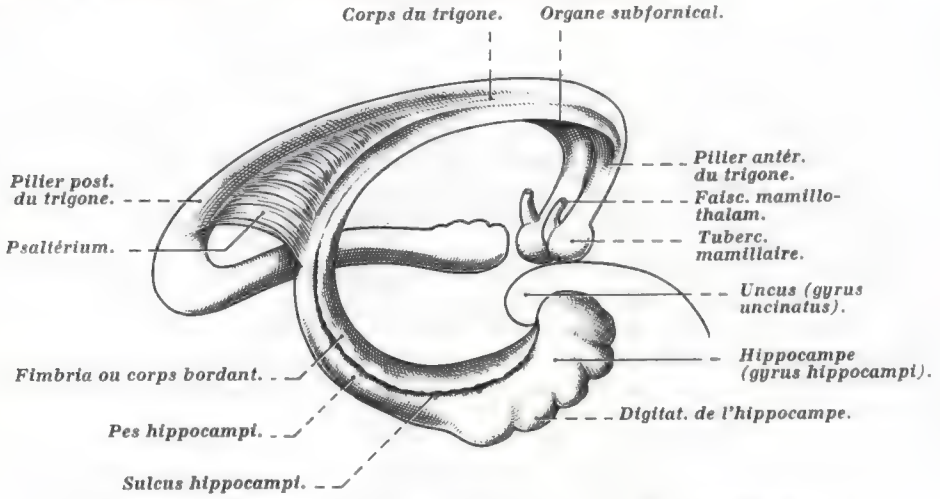

Fig. 200. — *Trigone cérébral, vue postéro-latérale droite* (demi-schématique).

CONSTITUTION ANATOMIQUE. RADIATIONS CALLEUSES. — Le corps calleux est constitué uniquement par des fibres blanches transversales unissant les cortex des deux hémisphères; le croisement des fibres nerveuses se fait au niveau de la partie médiane (partie visible) du corps calleux.

A cet échange de fibres participe toute l'écorce cérébrale des deux hémisphères, sauf au niveau du lobe olfactif et de la corne d'Ammon, territoires qui sont réunis au côté opposé par le système psaltérien (lyre), et sauf aussi au niveau de la face inférieure du lobe temporal, laquelle est unie au côté opposé par le système de la commissure antérieure.

Sur les bords latéraux du corps calleux, les fibres calleuses divergent dans chaque hémisphère pour se rendre au cortex; elles constituent le *centre ovale de Vieussens,* partie de substance blanche des hémisphères comprise entre le cortex et les noyaux gris centraux. L'ensemble des fibres irradiées du corps calleux constitue les *radiations calleuses*; celles-ci sont traversées par les radiations de la couche optique et par les voies motrices pendant leur trajet cortico-capsulaire (voy. : fig. 198).

Notons que des *variations* du corps calleux ont été observées chez certains sujets; elles portent sur son épaisseur, sa constitution et la répartition de ses fibres nerveuses; des cas d'*agénésie* du corps calleux ont été signalés.

Origine et terminaison des fibres calleuses. — Les *fibres calleuses* qui constituent les fascicules de fibres nerveuses des radiations calleuses sont des cylindraxes issus des cellules corticales.

La *cellule d'origine* des fibres calleuses est une grande cellule pyramidale de l'écorce au même titre que la cellule motrice corticale du faisceau pyramidal. La fibre qui en part se dirige transversalement : elle passe dans l'hémisphère opposé par le corps calleux et se termine dans le cortex en un point sensiblement symétrique du lieu d'origine (Meynert, Lévy-Valensi).

Pour certains auteurs (Ramon y Cajal) la fibre calleuse ne serait, dans certains cas, qu'une *collatérale* détachée d'une fibre de projection corticale (fibre de la voie motrice allant à la capsule interne) et qui passe dans l'hémisphère opposé; à cela, il n'y aurait rien d'étonnant étant donné la communauté d'origine cellulaire des deux types d'axone.

Quoi qu'il en soit les fibres calleuses représentent un véritable *système d'association interhémisphérique.*

Topographie des fibres calleuses. — Dans les différents segments du corps calleux on peut classer les fibres calleuses suivant leur destination corticale (Déjerine, Lévy-Valensi).

Nous distinguerons *trois groupes* de radiations calleuses : *a)* les *radiations antérieures* qui passent par le genou du corps et qui sont en rapport avec le ventricule latéral; elles s'épanouissent dans le lobe frontal en décrivant une courbe à concavité antérieure; on les a comparées aux branches d'un forceps, d'où le nom de *forceps mineur* ou *antérieur* qu'on leur donne également; *b)* les *radiations moyennes* qui correspondent à toute l'étendue du corps; elles se distribuent à la partie postérieure du lobe frontal (région rolandique), au lobe pariétal et à une partie de la face externe du lobe temporal; *c)* et les *radiations postérieures* qui constituent le bourrelet du corps calleux; on peut diviser ces dernières en deux parties : α) l'une *postérieure* qui s'étale au niveau de la corne occipitale du ventricule latéral où elles constituent sa voûte : c'est le *forceps majeur* ou *postérieur*; elles se terimnent dans l'écorce de la face externe du lobe occipital; β) l'autre *inférieure*, le *tapetum* qui forme une nappe discontinue de fibres nerveuses obliques en bas et en dehors; celles ci s'étalent sur la face supéro-externe des cornes occipitale et sphénoïdale des ventricules latéraux (voy. : fig. 195 et 196).

b) Trigone cérébral.

Le trigone cérébral ou *voûte à quatre piliers (fornix)* est une lame de substance blanche impaire et médiane de forme cintrée, située au-dessous du corps calleux auquel il adhère en partie et au-dessus des couches optiques et du ventricule moyen dont il contribue à former la voûte (voy. : fig. 197).

Ses *dimensions moyennes* sont : trois centimètres de *longueur*, un centimètre de *largeur* et un demi-centimètre d'*épaisseur*.

Des extrémités antérieure et postérieure du trigone partent deux cordons blancs tout d'abord juxtaposés qui s'écartent par la suite; ce sont les *piliers antérieurs* et *postérieurs* du trigone, si bien que dans l'ensemble le trigone cérébral présente la forme d'un X dont les quatre extrémités sont recourbées vers le bas *(voûte à quatre piliers)*; mais, tandis que les piliers antérieurs sont très peu divergents, les piliers postérieurs s'écartent rapidement, interceptant entre eux et le bourrelet du corps calleux un espace triangulaire occupé par une lamelle de substance blanche appelée *psaltérium* (voy. : fig. 200).

De ce fait, le trigone cérébral comprend *trois parties* : *a)* le *corps du trigone* ou *trigone proprement dit*; *b)* les *piliers antérieurs du trigone*; *c)* et les *piliers postérieurs du trigone.*

1° **Corps du trigone.** — Le corps du trigone est compris (dans le sens antéro-postérieur) entre le tubercule antérieur de la couche optique en avant et l'habénula en arrière (subthalamus).

Légèrement aplati de haut en bas, on lui reconnaît deux faces supérieure et inférieure et deux bords latéraux.

Sa *face supérieure* légèrement convexe dans le sens sagittal entre en rapport — avec le septum lucidum qui, sur la ligne médiane, s'insère sur elle —, et aussi avec la face inférieure du corps calleux auquel il adhère sur la ligne médiane sur une largeur de 2 millimètres environ; dans sa partie libre elle est revêtue par la membrane épendymaire (voy. : fig. 201 et 203).

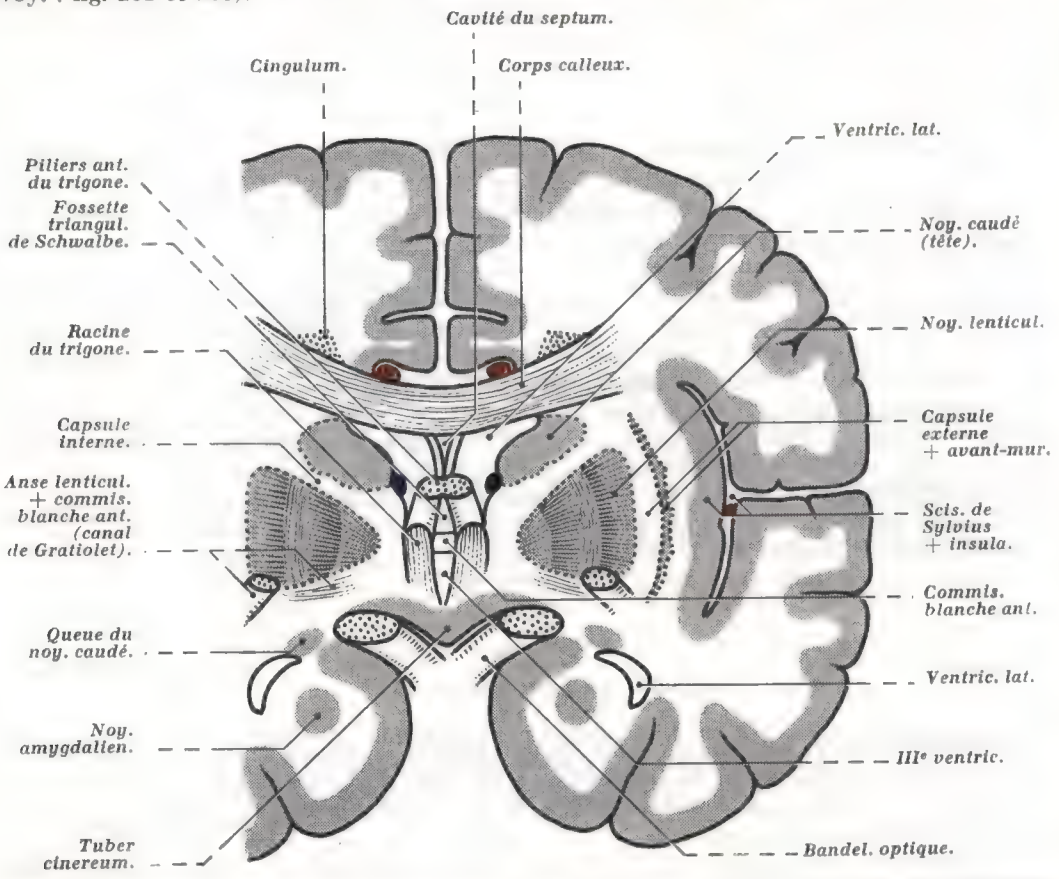

Fig. 201. — *Coupe frontale du cerveau passant par la partie antérieure du troisième ventricule, un peu en arrière de la commissure blanche antérieure; segment antérieur de la coupe* (demi-schématique).

Sa *face inférieure* présente un petit sillon *médian (sillon médian du trigone)* (voy. : fig. 197); elle répond : à la toile choroïdienne du troisième ventricule; aux plexus choroïdes médians qui sont sillonnés sagittalement par les veines cérébrales internes et par les artères choroïdiennes moyennes (voy. : fig. 222) et enfin par leur intermédiaire à la couche optique (voy. : fig. 203).

Ses *bords latéraux* amincis sont situés en regard du ventricule latéral (corne frontale); ils répondent aux plexus choroïdes et aux artères choroïdiennes postérieures (voy. : fig. 203 et 222).

2° **Piliers antérieurs.** — Les piliers antérieurs se détachent de l'extrémité antérieure du corps; ils présentent l'aspect de deux cordons blancs arrondis de 3 millimètres

d'épaisseur, accolés tout d'abord l'un à l'autre en canons de fusil; ils s'étendent jusqu'au trou de Monro *(foramen interventriculare)* qu'ils contribuent à délimiter (voy. : fig. 199 et 202).

Disposés l'un et l'autre sous la forme d'un demi-anneau qui circonscrit en avant l'extrémité antérieure des couches optiques, ils se séparent l'un de l'autre au niveau du trou de Monro ou un peu au-dessous de ce dernier; puis ils abordent la face postérieure de la commissure blanche antérieure pour constituer les *racines du trigone (piliers antérieurs)*; ils pénètrent dans le plancher du troisième ventricule, traversent d'avant en arrière le *tuber cinereum* où ils sont au contact des noyaux juxta-trigonaux, pour se terminer finalement à la face postérieure et externe de chaque tubercule mamillaire, où leurs fibres font synapse avec les cellules des noyaux mamillaires principaux (voy. : fig. 199 et 201).

Une partie des fibres des piliers antérieurs du trigone passe dans le septum lucidum constituant le *faisceau olfactif du trigone de Zuckerkandl*; parvenues au niveau des bords latéraux du bec du corps calleux, ces fibres abordent ensuite l'espace perforé antérieur

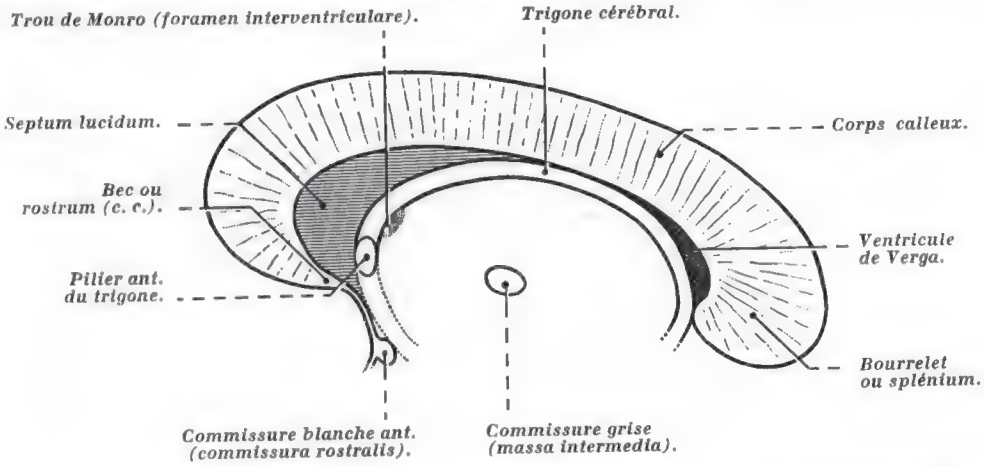

Fig. 202. — *Ventricule de Verga, vu sur une coupe médio-sagittale du cerveau (nouveau-né); segment droit de la coupe.*

où elles se jettent dans la bandelette diagonale de Foville pour se terminer dans le lobule de l'hippocampe *(faisceau olfactif de la corne d'Ammon* ou *faisceau olfactif ammonien)* (voy. : fig. 67).

Dans l'écartement des racines du trigone et de la commissure blanche qui les croise transversalement en avant se trouve un petit espace triangulaire appelé *fossette triangulaire de Schwalbe* ou *recessus vulvaire*; il correspond à la zone d'implantation du septum lucidum (voy. : fig. 201).

La face postérieure (face ventrale ou face ventriculaire) des piliers antérieurs du trigone entre en rapport avec une petite saillie médiane, arrondie ou ovalaire : c'est l'*organe subfornical de Putnam et Pines* (voyez plus loin).

3° **Piliers postérieurs.** — Les piliers postérieurs se détachent de l'extrémité postérieure du corps du trigone où ils sont adhérents à la face inférieure du corps calleux. Aplatis et rubanés, ils s'écartent très rapidement dès leur origine de la ligne médiane, délimitant entre eux et sous le corps calleux, un espace triangulaire à base postérieure et inférieure désigné sous le nom de *psaltérium (lyre de David)* (voy. : fig. 200).

Dirigés obliquement en bas et en dehors, ils contournent le pulvinar, puis ils se divisent un peu au-dessous du splénium en deux bandelettes qui se dirigent obliquement en avant

et en dehors en passant sous la corne occipitale du ventricule latéral : *a)* la *bandelette antéro-interne,* longue, forme la *pars marginalis*; elle passe dans le corps bordant (fimbria) et va au lobule de l'hippocampe; *b)* la *bandelette postéro-externe,* très courte, forme la *pars fixa*; elle s'éparpille à la périphérie de la corne d'Ammon où elle se confond avec l'alveus (voy. : fig. 200).

Entre le trigone et ses piliers postérieurs d'une part et le corps calleux (corps et splénium) d'autre part, il existe un petit espace disposé en forme de fente triangulaire sur une coupe médio-sagittale : c'est le *ventricule du trigone* ou *ventricule de Verga*; mais celui-ci n'existe que chez le nouveau-né et disparaît quelques semaines après la naissance (voy. : fig. 202).

Ainsi envisagé, le trigone cérébral présente la forme d'une boucle bifide à ses deux extrémités, incomplète, concentrique au corps calleux, circonscrivant le troisième ventricule et les couches optiques qui sont situées de chaque côté de ce dernier.

CONSTITUTION ANATOMIQUE. — Le trigone cérébral est constitué par des fibres blanches à destination différente; il est formé de *deux sortes* de fibres : les unes *longitudinales,* les autres *transversales.*

1° Les **fibres longitudinales** vont d'un pilier postérieur au pilier antérieur du même côté; ce sont des fibres d'association intra-hémisphériques homo-latérales; elles mettent en connexion la région hypothalamique et le tubercule mamillaire (noyau principal) avec les centres olfactifs (corne d'Ammon et extrémité antérieure du lobule de l'hippocampe); elles appartiennent au système des voies olfactives (voy. : *Voies olfactives*).

2° Les **fibres transversales** sont bien visibles à la face inférieure du trigone; elles vont d'une racine postérieure à l'autre en décrivant une légère courbure à convexité antérieure; au niveau du psaltérium, elles forment une mince lamelle de substance blanche accolée chez l'adulte à la face inférieure du corps calleux, dont elle est séparée chez le nouveau-né par le ventricule de Verga; on les désigne sous le nom de *fibres de la lyre* ou de *fibres psaltériales*; elles unissent les deux cornes d'Ammon entre elles d'où le nom de *commissure interammonienne* ou de *commissure psaltériale* que l'on donne encore aux fibres transversales du trigone.

La commissure interammonienne, véritable commissure olfactive, complète en arrière la commissure blanche antérieure en établissant ainsi un système d'association entre les voies olfactives des deux hémisphères.

En résumé, le trigone cérébral est un système anatomique complexe; il appartient : 1° aux *commissures interhémisphériques* par ses fibres psaltériales *(commissure interammonienne)*; 2° au *système des fibres de projection* qui unit l'écorce (corne d'Ammon et circonvolution de l'hippocampe) à la région sous-thalamique (noyau mamillaire principal) et de là au thalamus par le faisceau de Vicq d'Azyr; 3° et au *système des fibres d'association intra-hémisphériques* par ses fibres longitudinales.

c) Septum lucidum.

Le *septum lucidum* ou *cloison transparente (septum pellucidum),* est une mince cloison sagittale translucide qui sépare les ventricules latéraux (corne frontale); elle est comprise entre le corps calleux en haut et en avant et le trigone en bas et en arrière (1) (voy. : fig. 202).

---

(1) Article à consulter : Lucien et Beau : La délimitation anatomique du septum lucidum chez l'homme. *Comptes rendus de l'Association des Anatomistes,* 1933, p. 419.

CONFIGURATION EXTÉRIEURE. — Le septum lucidum présente une forme triangulaire à bords curvilignes.

Son *bord supérieur* curviligne s'insère sur la partie médiane de la face inférieure du corps calleux et de son genou.

Son *bord inférieur* très court est concave; il se fixe sur le bec du corps calleux.

Son *bord postérieur* fortement concave se fixe sur les piliers antérieurs du trigone et sur le corps du trigone.

Son *angle inférieur* s'arrête toujours au-dessus de la commissure blanche; son *angle postérieur* très effilé constitue la *queue du septum*; il se prolonge assez loin entre le corps du trigone et le corps calleux (voy. : fig. 199).

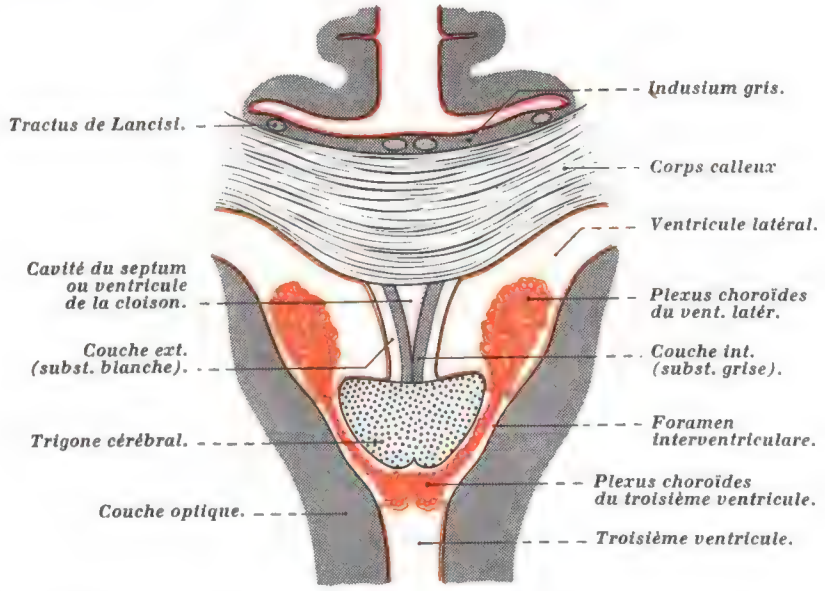

FIG. 203. — *Constitution anatomique et rapports du septum lucidum* (septum pellucidum), *vus sur une coupe frontale du cerveau passant par la partie antérieure des ventricules latéraux et par le foramen interventriculare* (schématique).

En rouge, la pie-mère et les plexus choroïdes; *en orangé*, la membrane épendymaire.

CONSTITUTION ANATOMIQUE ET STRUCTURE. CAVITÉ DU SEPTUM. — Le septum lucidum est constitué par deux lames très minces placées de champ qui interceptent entre elles une petite fente triangulaire à base supérieure et antérieure correspondant à l'écartement des piliers antérieurs du trigone (2 à 3 millimètres environ); c'est la *cavité du septum* encore appelée *ventricule de la cloison, cinquième ventricule* ou *ventricule de Sylvius* (termes impropres du reste) (voy. : fig. 203).

Chez le fœtus à terme, la cavité du septum communique en arrière au niveau de la queue du septum par un petit interstice avec le ventricule de Verga qui n'en est du reste qu'une dépendance; mais chez l'adulte, la cavité du septum est hermétiquement close de toute part et ne communique pas avec les ventricules latéraux ou moyen.

Envisagée sur une coupe frontale, chaque lame du septum lucidum est constituée en allant de dedans en dehors par *quatre couches* qui sont : 1° une *couche conjonctivo-vasculaire* de nature pie-mérienne tapissant les parois de la cavité du septum (vestige embryonnaire); 2° une *couche de substance grise (couche grise interne)* que l'on peut

identifier avec la couche corticale du cerveau, mais considérablement atrophiée; dans cette couche, on rencontre des amas cellulaires épars dont l'ensemble constitue le *ganglion du septum*; 3° une *couche de substance blanche (couche blanche externe)* formée en grande partie par l'éparpillement des fibres du faisceau olfactif ammonien; elle est l'équivalent du centre ovale; 4° enfin une *couche épithéliale* formée par la *membrane épendymaire* qui revêt la face externe du septum lucidum (voy. : fig. 203).

CONNEXIONS DU SEPTUM LUCIDUM. — Le septum lucidum, vestige embryonnaire, ne possède que des connexions très restreintes : 1° il livre passage au *faisceau olfactif ammonien*, qui est constitué par des fibres issues du pilier antérieur du trigone; il se jette dans la bandelette diagonale; 2° du *ganglion du septum* partent des fibres blanches constituant le *faisceau septo-thalamique* qui va fusionner avec le *tænia thalami* pour aboutir à la partie antérieure de la couche optique (voy. : *Voies olfactives*).

Origine embryonnaire. — Embryologiquement, le septum lucidum représente le reliquat du fond de la scissure interhémisphérique de l'embryon, interceptée par l'apparition du corps calleux. Chez l'embryon, la scissure interhémisphérique descend jusqu'au niveau de la toile choroïdienne du troisième ventricule et la pie-mère qui l'accompagne s'invagine de chaque côté de la ligne médiane entre le télencéphale et la face dorsale du thalamencéphale pour former précisément cette toile choroïdienne; l'apparition du corps calleux divise cette scissure en *deux parties* : l'une supra-calleuse qui sera la scissure interhémisphérique proprement dite de l'adulte et l'autre *sous-* ou *infra-calleuse* dont les parois en se fusionnant au niveau de leurs extrémités donneront le septum lucidum, expliquant ainsi d'une part la formation de la cavité du septum (vestige du fond de la scissure interhémisphérique de l'embryon, et d'autre part la présence d'une formation pie-mérienne sur les parois de cette cavité (voy. : fig. 207 et 208).

d) Commissure blanche antérieure.

La commissure blanche antérieure ou *commissura rostralis* est un mince cordon blanchâtre transversal, aplati d'avant en arrière, tendu entre les deux hémisphères et dont on peut apercevoir la partie médiane sur des coupes médio-sagittale et horizontale (voy. : fig. 204).

On lui distingue *trois parties*, à savoir : *a)* une *partie médiane apparente*; *b)* et *deux parties latérales* où elle est enfouie dans la substance blanche de la base du cerveau (voy. : fig. 180).

1° **Partie médiane.** — Dans la région interhémisphérique, où elle est apparente, elle est courte (un centimètre environ), disposée transversalement au-dessous du corps calleux; elle est convexe en avant où elle apparaît de la grosseur du nerf optique.

Elle est située en avant des piliers antérieurs du trigone sur lesquels elle s'appuie et avec lesquels elle délimite la petite fossette de forme triangulaire située à la face antérieure du troisième ventricule appelée *fossette triangulaire de Schwalbe* ou *recessus vulvaire*; elle est située également en arrière du bec du corps calleux, au-dessus de la lamelle sus-optique à laquelle elle adhère, et au-dessous du septum lucidum (voy. : fig. 201 et 202). Sa face postérieure qui fait partie de la face antérieure du troisième ventricule est tapissée par la membrane épendymaire.

2° **Partie latérale.** — Dans le cerveau, les fibres de la commissure blanche restent pendant un certain trajet groupées sous la forme d'une bandelette compacte et aplatie, avant de s'épanouir au niveau du cortex. Dans cette partie latérale, paire et symétrique, la commissure blanche antérieure vient se placer dans la *région sous-lenticulaire* qu'elle traverse en diagonale; elle est logée dans une gouttière transversale creusée à la face inférieure du

noyau lenticulaire : c'est le *canal de Gratiolet* situé entre l'anse et le noyau lenticulaire (voy. : fig. 180).

Dans l'ensemble, la commissure blanche antérieure décrit un arc de cercle concave en arrière et en bas; elle se dirige progressivement en dehors et en bas en croisant la face antéro-inférieure de la tête du noyau caudé; puis, un peu au-dessus et en arrière de l'espace perforé antérieur, elle se divise en *deux groupes* de fibres : *a)* les unes *antérieures* traversent les bandelettes olfactives; elles aboutissent dans les bulbes olfactifs; ces fibres entrecroisées dans la commissure blanche antérieure constituent le *chiasma olfactif* ou *système commissural olfactif antérieur* (voy. : fig. 284); *b)* les autres *postérieures* à destination temporale se terminent dans la circonvolution de l'hippocampe *(gyrus hippocampi)*, constituant le *système commissural olfactif postérieur.*

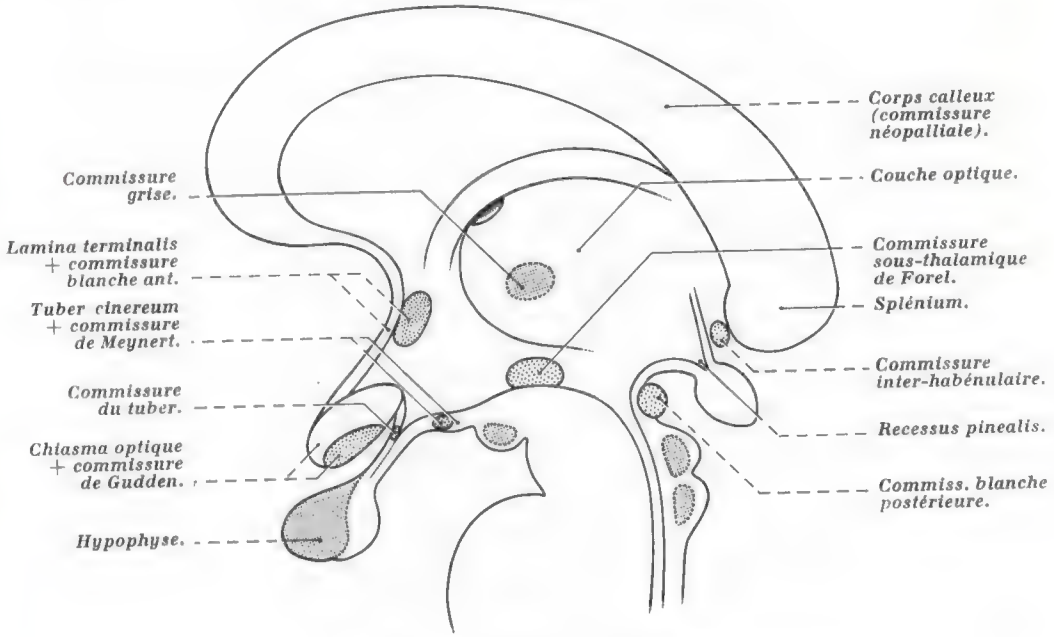

FIG. 204. — *Systèmes commissuraux vus sur une coupe médio-sagittale, segment droit de la coupe* (schématique).

Quelle que soit leur terminaison ou leur origine, ces fibres commissurales appartiennent toutes au *système des voies olfactives,* la commissure blanche antérieure représentant par excellence la *commissure olfactive* ou *commissure du rhinencéphale.*

SYSTÉMATISATION DE LA COMMISSURE BLANCHE ANTÉRIEURE. — Les cylindraxes qui constituent le *système commissural olfactif antérieur* tirent leur origine des cellules de la substance grise du bulbe olfactif (cellules mitrales) et du trigone olfactif (centre olfactif primaire) (voy. : fig. 284); ceux du *système commissural olfactif postérieur* naissent dans le lobe temporal au niveau du cortex de la circonvolution de l'hippocampe et dans le noyau amygdalien.

Le système commissural olfactif postérieur relie entre elles les régions olfactives superficielle et profonde du lobe temporal d'où le nom de *commissure interhippocampique* que l'on donne quelquefois à ce système commissural; il abandonne des fibres au *tænia semicircularis.*

B. — COMMISSURES INTERTHALAMIQUES

Les commissures interthalamiques sont au nombre de *deux*, à savoir : la *commissure blanche postérieure* et la *commissure interhabénulaire*; toutes les deux représentent avant tout, et comme leur nom l'indique, des commissures qui relient les couches optiques entre elles; mais comme nous le verrons elles ne sont pas exclusivement des commissures interthalamiques et cela plus particulièrement pour la commissure blanche postérieure.

a) Commissure blanche postérieure.

La commissure blanche postérieure *(commissura caudalis)* est une mince bande transversale de substance blanche, aplatie d'avant en arrière, située à la partie postérieure du troisième ventricule : elle contribue à la constitution de sa paroi.

Dans le sens sagittal, elle est comprise entre : *a) en haut*, la glande pinéale (épiphyse) avec laquelle elle entre en connexion par sa lamelle inférieure; *b)* et *en bas*, le point d'abouchement de l'aqueduc de Sylvius dans le troisième ventricule (anus) (voy. : fig. 204).

Au-dessous et en arrière de la commissure blanche postérieure se trouvent les tubercules quadrijumeaux antérieurs qui reposent sur le tectum.

Dans le sens transversal, elle s'étend entre les deux pulvinars.

A sa partie inférieure, elle entre en rapport avec l'*organe sous-commissural de Dendy et Nicholls* qui se moule sur son bord inférieur et dont les fonctions sécrétoires sont actuellement reconnues comme analogues à celles de l'hypophyse (substance colloïde).

Constitution de la commissure blanche postérieure. — La commissure blanche postérieure est composée de *trois* sortes de fibres nerveuses : *a)* les unes, les plus nombreuses, sont des *fibres commissurales interthalamiques* ou *interpulvinariennes* unissant les deux pulvinars entre eux; elles occupent la partie dorsale de la commissure blanche postérieure; *b)* les autres sont des fibres de connexion croisées qui unissent : α) d'une part, le pulvinar aux formations optique réflexes du côté opposé telles que, tubercules quadrijumeaux antérieurs, corps genouillé externe, noyau du moteur oculaire commun : ce sont les *fibres pulvinaro-optiques*; β) et d'autre part, le pulvinar aux formations pédonculaires telles que le locus niger, le noyau rouge et le noyau de Darkschewitsch; ce sont les *fibres pulvinaro-pédonculaires*; ces fibres occupent la partie postérieure de la commissure blanche postérieure; *c)* et des *fibres commissurales interrubriques* et *internigriques* unissant entre eux les deux noyaux rouges de la calotte protubérantielle et les *loci nigri*; ces fibres occupent le versant inférieur de la commissure blanche postérieure.

b) Commissure interhabénulaire.

La commissure interhabénulaire est formée par une mince bandelette aplatie de fibres blanches tendues entre la face dorsale des deux couches optiques et unissant entre eux les ganglions de l'habénula; elle est située sur le bord antérieur de la lamelle supérieure de la glande pinéale au-dessus du recessus pinéal (voy. : fig. 204).

Dans cette commissure passent en majeure partie des *fibres interhabénulaires* venues des deux ganglions de l'habénula, des *fibres interthalamiques* venues des noyaux internes des couches optiques, mais aussi des fibres venues du *stratum zonale*, du *tænia thalami* et du faisceau rétro-réflexe de Meynert.

Ce système interhabénulaire est rattaché aux voies olfactives (voy. : *Voies olfactives*).

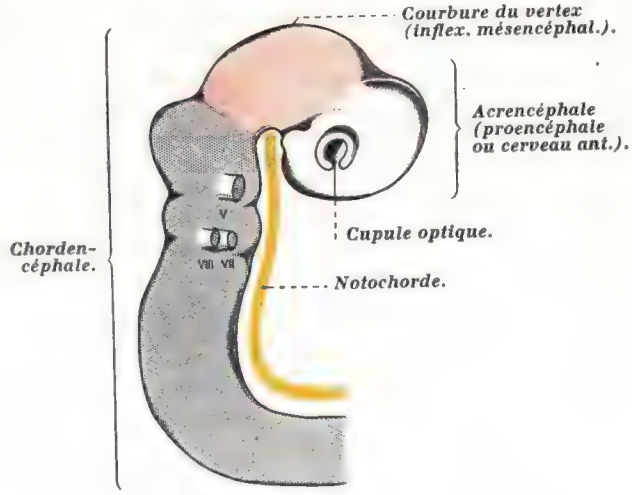

Fig. 205.

Premiers développements de l'encéphale chez l'embryon humain (5 millimètres). Division de l'encéphale.

En rose, cerveau moyen (mésencéphale); *en grisé,* cerveau postérieur (rhombencéphale ou partie neuromérique de l'encéphale).

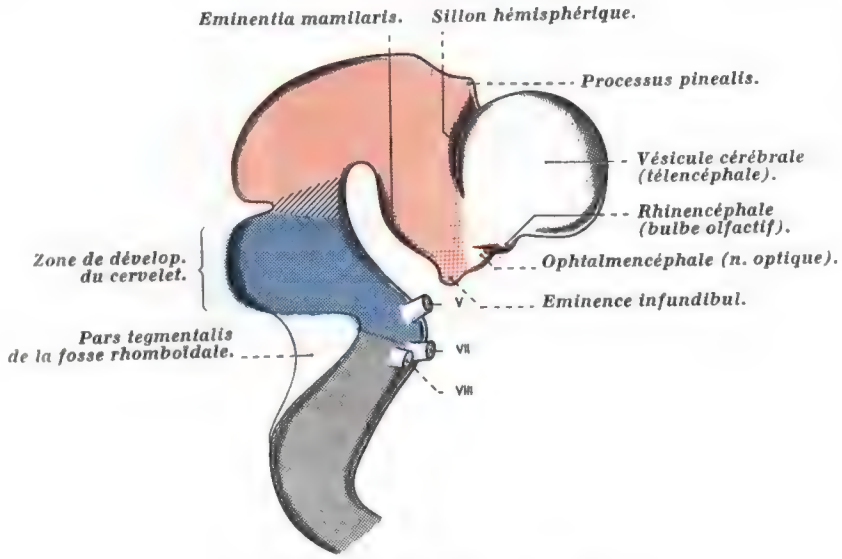

Fig. 206. — *Divisions de l'encéphale chez un embryon humain de 13 millimètres (vertex-coccyx).*

En hachures roses, diencéphale; *en pointillé rose,* mésencéphale; *en hachures obliques noires,* isthme de l'encéphale; *en bleu,* mésencéphale (la partie bleu foncé correspond à la zone de développement du cervelet); *en grisé,* myélencéphale.

C. — COMMISSURES DE LA BASE

Le plancher du troisième ventricule est peu épais et malgré cela il est tapissé d'une mince couche de substance grise parcourue transversalement par des *fibres commissurales* dont l'ensemble constitue les *quatre commissures de la base,* à savoir : *a)* la *commissure de Meynert*; *b)* la *commissure de Gudden*; *c)* la *commissure sous-thalamique de Forel*; *d)* et la *commissure du tuber* (voy. : fig. 204).

*1° **Commissure de Meynert.*** — La *commissure de Meynert* est un mince faisceau de fibres blanches situé dans la partie antérieure du tuber, en arrière et au-dessous du chiasma optique. Ses fibres sont arquées, dirigées en arrière et en dehors; elles se terminent dans le noyau lenticulaire et plus spécialement dans le *globus pallidus,* dans la substance innominée de Reichert et dans le corps de Luys; c'est avant tout une *commissure interstriée* ou mieux encore *interlenticulaire* (voy. : fig. 186 et 204).

*2° **Commissure de Gudden.*** — La *commissure de Gudden* est accolée au bord postérieur du chiasma optique et au bord interne des bandelettes optiques (voy. : fig. 204). Ses fibres suivent la bandelette optique et vont d'un corps genouillé interne à celui du côté opposé, et, par l'intermédiaire du corps genouillé interne, la commissure met en connexion les tubercules quadrijumeaux postérieurs.

La commissure de Gudden n'est pas admise par tous les auteurs (Déjerine); quoi qu'il en soit et malgré ses connexions intimes avec les voies optiques et avec les voies auditives par les tubercules quadrijumeaux postérieurs, son rôle est encore inconnu.

*3° **Commissure sous-thalamique de Forel.*** — La *commissure sous-thalamique* ou *sous-optique de Forel* est une véritable décussation qui occupe la partie postérieure de la région sous-thalamique. Elle est située au niveau de l'espace interpédonculaire entre la région des tubercules mamillaires et la base de l'espace perforé postérieur dans la partie que l'on désigne sous le nom de *champ de Forel* (voy. : *Région sous-thalamique*) (voy. : fig. 204).

Avant tout, elle unit entre eux les deux corps de Luys : c'est donc une *commissure interluysienne*; mais elle renferme également des *fibres intermamillaires, interthalamiques* et d'autre part toutes les *fibres croisées des faisceaux thalamique* et *lenticulaire de Forel.*

*4° **Commissure du tuber.*** — La *commissure du tuber* est représentée par la décussation d'une partie des fibres du faisceau du tuber *(fibres tubéro-tubérales)* qui, des noyaux du tuber et principalement du noyau ventral, se portent dans ceux du côté opposé (Foix et Nicolesco). Elles forment un petit faisceau arqué à convexité antérieure situé dans la paroi ventrale du troisième ventricule, en avant de la tige pituitaire (lame antérieure du tuber); ce faisceau s'inscrit dans la courbure de la commissure de Meynert (voy. : *Région infundibulo-tubérienne*) (voy. : fig. 204).

***

DÉVELOPPEMENT DU CERVEAU

Le système nerveux central des vertébrés présente primitivement trois parties distinctes que l'on observe déjà chez l'embryon humain de cinq millimètres : *a)* l'une, parallèle à la notochorde, dorsalement située par rapport à cette dernière : c'est le *chordencéphale de Dalcq* qui sera ultérieurement en rapport avec le système nerveux périphérique (nerfs crâniens) (partie neuromérique de l'encéphale); *b)* l'autre, désignée sous le nom d'*acrencéphale de Dalcq* représente le proencéphale ou cerveau antérieur aux dépens duquel se développeront ultérieurement les hémisphères cérébraux; c) à l'union de ces deux parties apparaît la courbure du vertex ou *inflexion mésencéphalique*; cette portion intermédiaire est destinée à la formation du mésencéphale (voy. : fig. 205).

Après l'oblitération du neuropore antérieur, la *vésicule cérébrale primitive* ou *vésicule cérébrale antérieure* se divise en *deux vésicules secondaires* : *a)* l'une va constituer le *cerveau antérieur* ou *proencéphale*; *b)* l'autre, le *cerveau intermédiaire* ou *mésencéphale.*

Le *proencéphale* subit une expansion extrêmement rapide dans tous les sens et principalement dans le sens transversal et antéro-postérieur par suite de l'apparition sur la ligne médiane en haut et en arrière d'une gouttière qui devient de plus en plus profonde; c'est la future scissure interhémisphérique dans laquelle se loge la faux primitive du cerveau (formation dure-mérienne); ainsi se trouve constituées aux dépens du proencéphale (télencéphale) deux vésicules latérales : ce sont les *vésicules hémisphériques* qui constitueront plus tard les hémisphères cérébraux.

Par suite de leur développement rapide, les *hémisphères cérébraux primitifs* recouvrent en haut et en arrière les cerveaux intermédiaire et moyen et une partie du cerveau postérieur (voy. : fig. 206).

Les parois latérales des vésicules hémisphériques s'épaississent considérablement alors que sa paroi antérieure est représentée par une lame médiane mince qui unit les parties droite et gauche du télencéphale : c'est la *lame terminale (lamina terminalis)*; cette portion du télencéphale restera par la suite la partie la plus mince du cerveau.

Les cavités des deux vésicules hémisphériques communiquent entre elles par des *orifices* que l'on désigne sous le nom de *trous de Monro primitifs*, qui d'abord très larges, se rétrécissent progressivement par la suite. Elles communiquent également avec une cavité centrale, axiale, aplatie dans le sens transversal, comprise entre les parois du cerveau intermédiaire : c'est le *troisième ventricule* (voy. : fig. 207).

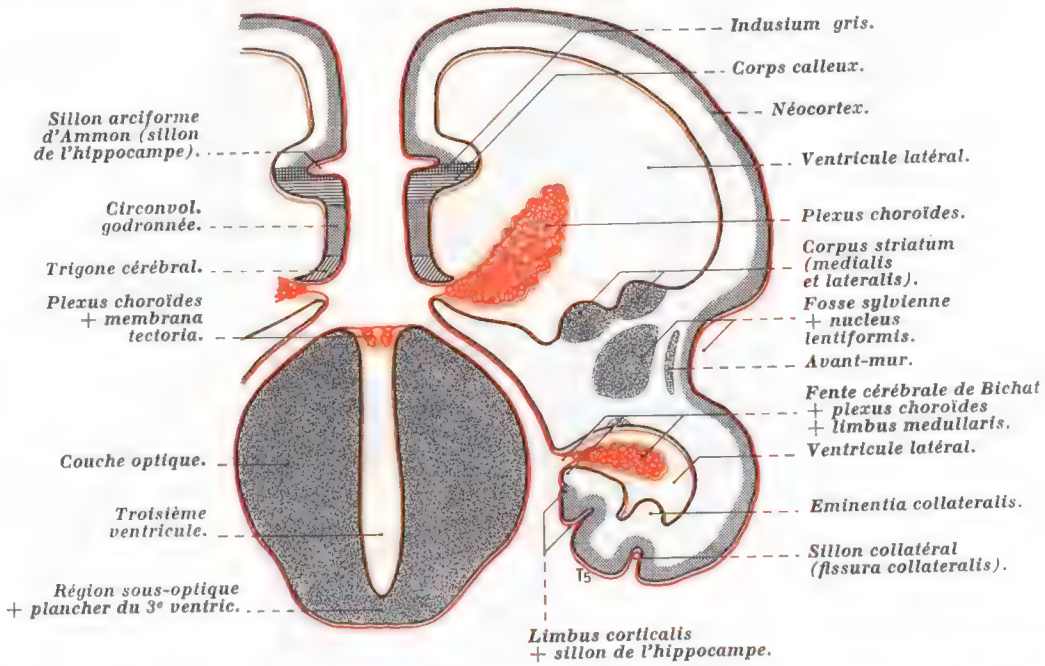

Fig. 207. — *Développement des cavités ventriculaires du cerveau. Formation des plexus choroïdes, de la toile choroïdienne du troisième ventricule et de la fente cérébrale de Bichat. Formation des corps opto-striés. Développement du corps calleux, du septum lucidum et de l'indusium gris.*

La pie-mère et les plexus choroïdes sont figurés *en rouge*; la membrane épendymaire est représentée *en orangé*.

T5, cinquième circonvolution temporale.

Evolution des vésicules hémisphériques. Formation des scissures et des sillons. — En même temps que se produit un accroissement de chaque vésicule hémisphérique dont le développement dans le sens antéro-postérieur est très rapidement arrêté en avant, tandis qu'il s'accroît principalement aux dépens de son extrémité postérieure, on voit apparaître entre le quatrième et le cinquième mois une dépression dont l'axe est incurvé d'avant en arrière sur la face externe de chaque hémisphère : c'est la *vallécule sylvienne* dont le développement donnera naissance à la fosse sylvienne, origine de la future scissure de Sylvius, et à l'insula *(area insulæ)* (voy. : fig. 207 et 208).

Sur la face interne de la vésicule hémisphérique une scissure analogue apparaît par suite de la plicature de l'écorce cérébrale : c'est le *sillon arciforme d'Ammon* ou *sillon de l'hippocampe*; ce sillon s'étend sur la face interne de l'hémisphère cérébral depuis le trou de Monro primitif jusqu'à l'extrémité antérieure du futur lobe temporal; il présente la forme d'un arc de cercle (d'où son nom); il circonscrit une circonvolution désignée sous le nom d'*arc marginal* ou *circonvolution godronnée* (voy. : fig. 207).

Au niveau du lobe temporal, ce sillon fait saillie dans le ventricule latéral où il donne naissance à la corne d'Ammon (voy. : fig. 207 et 208).

Formation des commissures. Corps calleux, trigone cérébral, septum lucidum. — La circonvolution godronnée est comprise entre le sillon arciforme et le sillon choroïdien (1) qui correspond

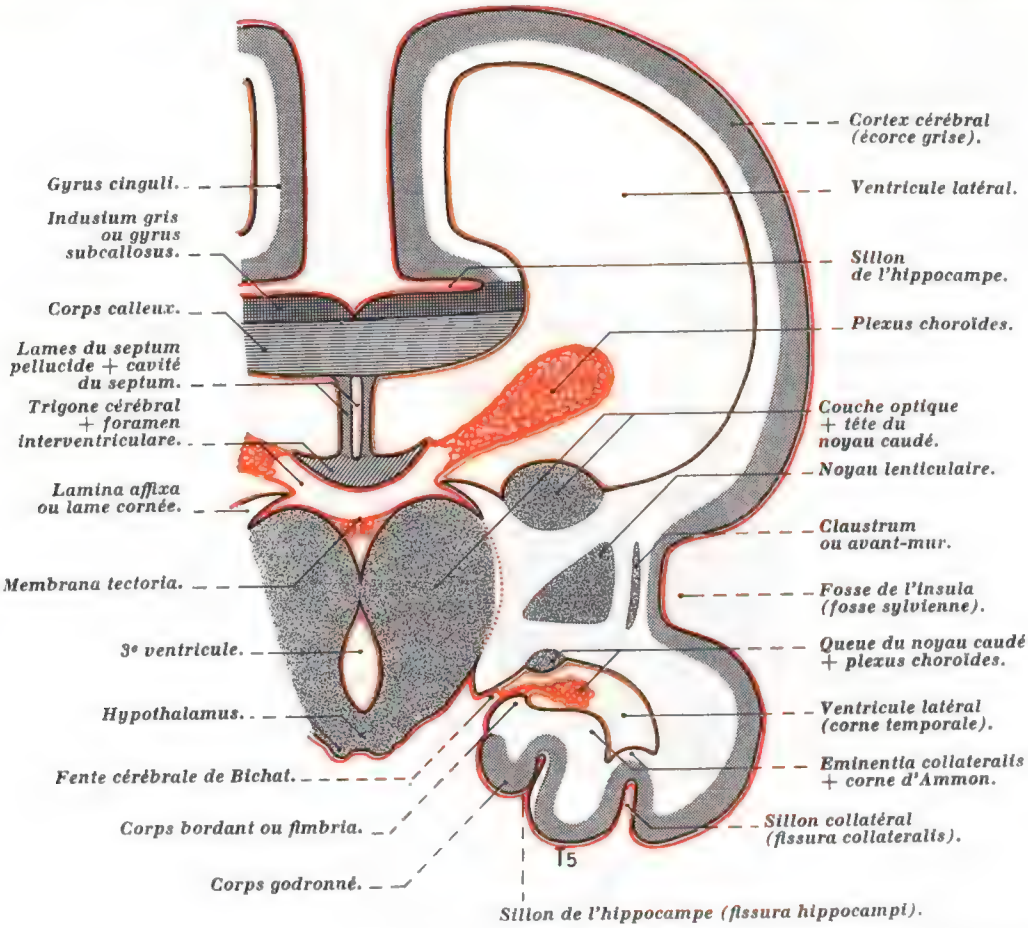

Fig. 208. — *Développement des cavités ventriculaires du cerveau et des plexus choroïdes. Soudure de l'hémisphère fœtal du cerveau intermédiaire (diencéphale). Formation des corps opto-striés. Développement du corps calleux, de l'indusium gris, du septum lucidum et du trigone cérébral. Formation de la lamina affixa.*

La pie-mère et les plexus choroïdes sont figurés *en rouge*; la membrane épendymaire est représentée *en orangé*.

T5, cinquième circonvolution temporale.

au trou de Monro. Elle comprend *quatre zones* qui sont de haut en bas : l'*indusium gris*, la *zone du corps calleux*, la *circonvolution godronnée* proprement dite et le *trigone cérébral* (voy. : fig. 207 et 208).

Entre le sillon de l'hippocampe et le sillon choroïdien, la soudure des deux hémisphères donne

(1) Cette désignation tient à ce que les plexus choroïdes refoulent à ce niveau l'épithélium épendymaire dans le ventricule latéral.

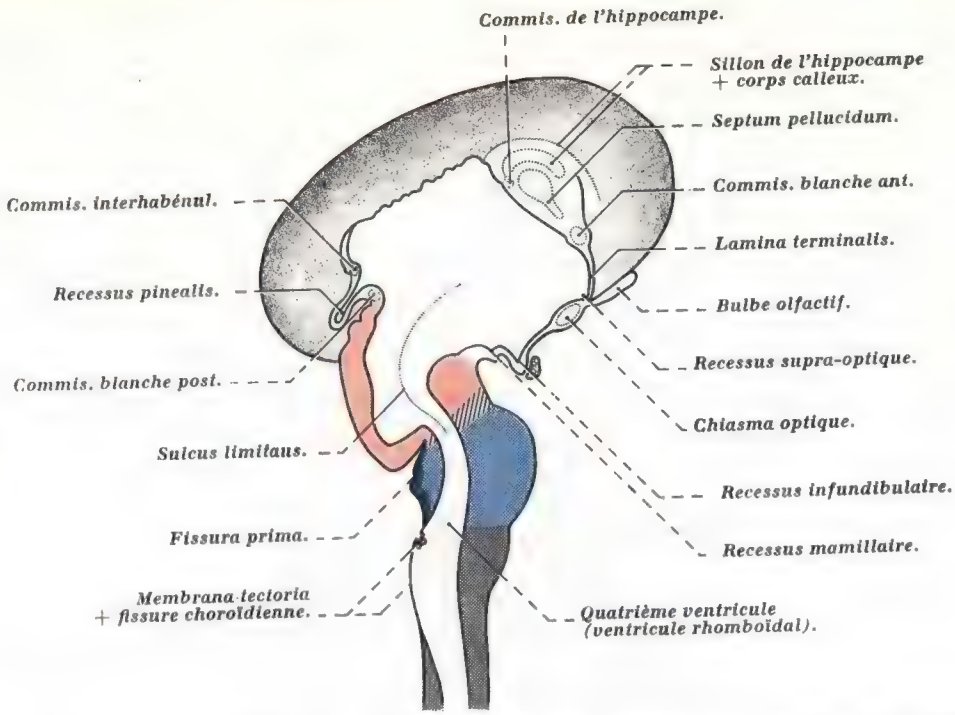

FIG. 209. — *Section médio-sagittale d'un encéphale d'embryon humain de 65 millimètres, montrant ses différents segments* (schématique).

En rose, diencéphale; *en hachures obliques noires*, isthme de l'encéphale; *en bleu*, protubérance annulaire ou métencéphale (la partie postérieure bleu foncé correspond à la zone de développement du cervelet); *en grisé*, bulbe rachidien ou myélencéphale.

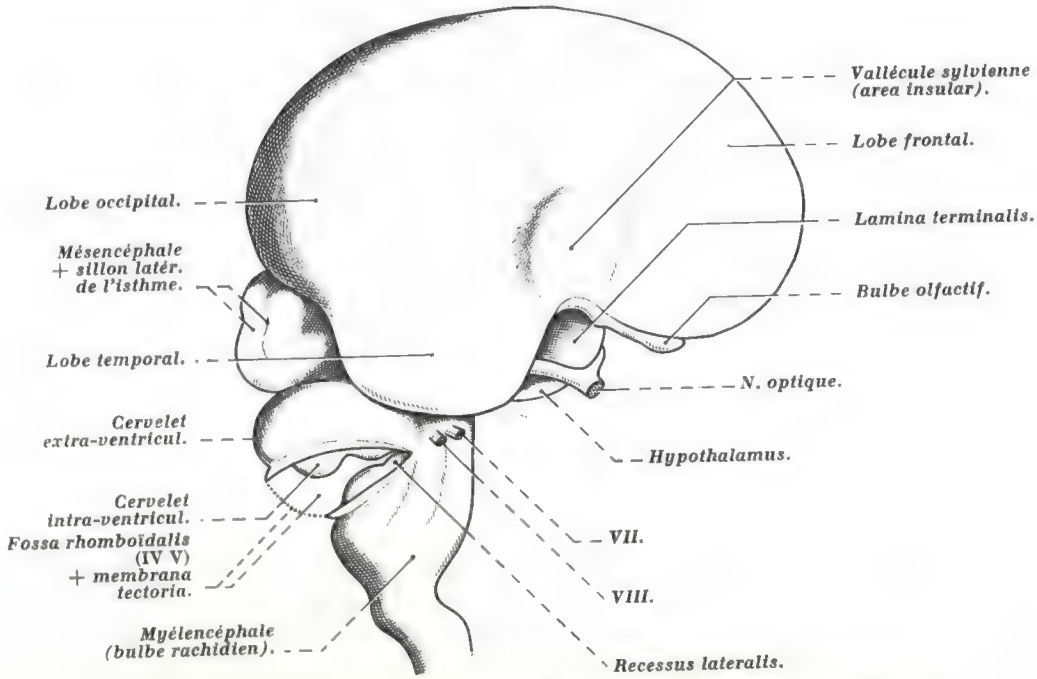

FIG. 210. — *Encéphale d'un embryon humain de 105 millimètres (vertex-coccyx); vue latérale droite* (schématique).

naissance à deux commissures interhémisphériques : l'une, *supérieure*, correspond au *corps calleux*; l'autre, *inférieure*, correspond au *trigone cérébral*; entre ces deux commissures, les parois donnent naissance à deux lamelles sagittales de substance blanche, le *septum lucidum*; ces lamelles sont séparées entre elles par une cavité, la *cavité du septum* (voy. : fig. 208).

L'*indusium gris* correspond à la partie du cortex cérébral située au-dessus du corps calleux; il se continue en arrière par la *fasciola cinerea*.

D'après Rouvière, la constitution des commissures interhémisphériques serait toute différente; pour cet auteur, elle dériverait d'un *épaississement de la lame terminale* appelé *plaque commissurale*; les fibres échangées entre les deux hémisphères donnent naissance : *a)* d'une part, au niveau de la partie postéro-inférieure de la plaque, au trigone cérébral et à la commissure blanche antérieure; *b)* d'autre part, à la partie supérieure de la plaque, au corps calleux; *c)* enfin, entre ces deux formations se place le *septum lucidum* (voy. : fig. 208).

Soudure du cerveau hémisphérique au cerveau intermédiaire. — Dans toute la région qui correspond à l'épaississement de la paroi de l'hémisphère cérébral (future région des corps striés) et au diencéphale (future couche optique), il se produit une soudure; elle s'étend sur la face interne de l'hémisphère entre le trou de Monro et la fente cérébrale de Bichat.

La partie non soudée à la couche optique de l'hémisphère cérébral donnera naissance à la *lamina affixa* ou *lame cornée* (voy. : fig. 208).

Cette soudure amène la formation des *corps opto-striés* (noyaux gris centraux).

Pour le *Développement des corps striés*, voyez précédemment.

Formation des ventricules, du trou de Monro, de la fente de Bichat. Constitution des plexus choroïdes. — Les ventricules représentent la *partie cavitaire* de chaque hémisphère cérébral; ils se prolongent au niveau des lobes en donnant naissance aux *cornes frontale, temporale* ou *sphénoïdale* et *occipitale*.

Le ventricule moyen ou troisième ventricule est le reliquat de la *fente interthalamique* compris entre les deux couches optiques.

Le *trou de Monro (foramen interventriculare)* (canal de Monro) est situé entre le trigone cérébral et la couche optique; ces orifices font communiquer les deux ventricules latéraux ensemble.

La *pie-mère* qui tapisse les faces externes des vésicules hémisphériques et du cerveau moyen va donner naissance par prolifération aux *plexus choroïdes*; ceux-ci refoulent dans les ventricules la membrane épendymaire, de telle sorte qu'embryologiquement parlant les plexus choroïdes sont extra-ventriculaires (voy. : fig. 207 et 208).

La fente de Bichat est située parallèlement au sillon arciforme; elle s'étend sur la face interne du lobe temporal et correspond au versant interne de la corne temporale du ventricule latéral; elle est limitée inférieurement par le corps bordant ou fimbria (voy. : fig. 208); à ce niveau, les plexus choroïdes refoulent la membrane épendymaire dans la corne sphénoïdale.

Prolongements ou diverticules des ventricules. — Les principaux *diverticules* du système ventriculaire sont placés sur la ligne médiane, d'avant en arrière : ce sont : *a)* le *recessus supra-optique* compris entre la *lamina terminalis* et le chiasma optique; *b)* le *recessus pinealis* situé à la partie postérieure des ventricules qui correspond à la future glande pinéale; *c)* au niveau de la paroi inférieure du ventricule moyen, le *recessus infundibulaire* qui correspond à la *pars nervosa* de l'hypophyse et à la tige pituitaire; *d)* enfin le *recessus mamillaire* qui correspond à la région des tubercules mamillaires (voy. : fig. 209).

Rappelons que l'*ophtalmencéphale* et une partie du *rhinencéphale* ne sont que des prolongements du télencéphale, partant de la vésicule hémisphérique : *a)* le *nerf optique* et la *rétine* se développent aux dépens de la *cupule optique* (voy. : fig. 205); *b)* le *bulbe olfactif*, la *bandelette olfactive* et les *racines olfactives* se développent aux dépens de la *placode olfactive* (voy. : *Voies optiques* et *Voies olfactives)* (voy. : fig. 206).

ARTÈRES DU CERVEAU

Les artères du cerveau sont extrêmement nombreuses et le sang rouge est apporté à cet organe par *deux systèmes artériels* qui sont : 1° l'un *antérieur* représenté par les deux *artères carotides internes*; 2° l'autre *postérieur* représenté par les deux *artères vertébrales*. Ces deux systèmes s'anastomosent à la base du cerveau pour former le *polygone artériel de Willis* d'où partent les principales artères qui irriguent les différentes parties du cerveau (voy. : fig. 211).

TRONCS D'ORIGINE

I. — CAROTIDE INTERNE

Après avoir franchi le sinus caverneux par une double courbure en S italique (siphon carotidien), la carotide interne traverse la dure-mère contre l'apophyse clinoïde antérieure; elle donne sa branche collatérale principale, l'artère ophtalmique; elle arrive ainsi verti-

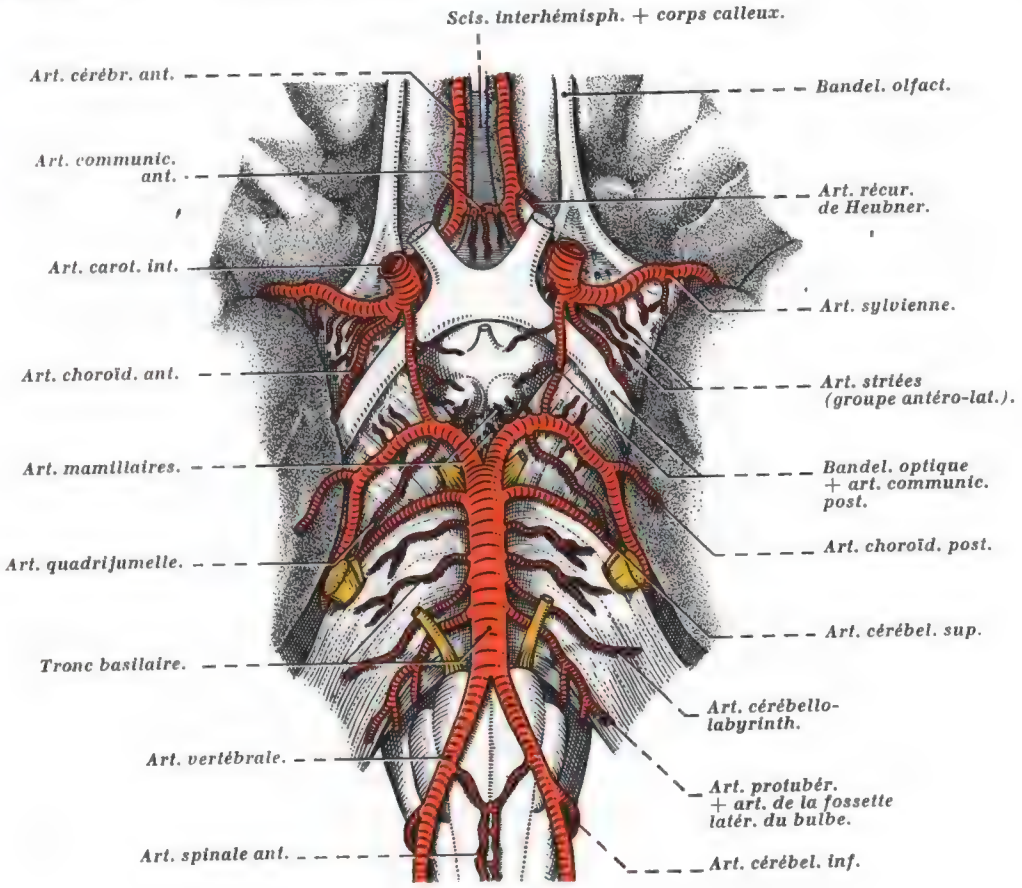

Fig. 211. — *Polygone artériel de Willis.*

calement à la base du cerveau où elle se divise en *quatre branches terminales* à direction divergente : 1° la *cérébrale antérieure* qui se dirige en avant et en dedans; 2° la *cérébrale moyenne* ou *artère sylvienne* qui se porte en dehors; 3° la *choroïdienne antérieure* qui se porte en arrière et en dehors; 4° et la *communicante postérieure* qui se dirige en arrière pour s'anastomoser avec l'artère cérébrale postérieure (voy. : fig. 223) (voy. : *Artère carotide interne. Branches terminales,* tome III, fascicule I).

Toutes ces branches naissent perpendiculairement à la direction de la carotide interne;

elles sont par conséquent situées à leur origine dans un plan horizontal à la face inférieure du cerveau.

Cet épanouissement de l'artère carotide interne est situé immédiatement en dehors du chiasma optique, sous l'espace perforé antérieur; il est compris dans l'espace sous-arachnoïdien et répond à la partie latérale de la *citerne préchiasmatique.*

Toutes les artères cérébrales qui se détachent de la carotide interne sont accompagnées dans leur trajet par un ou plusieurs rameaux sympathiques issus soit du filet carotidien, soit du rameau vasculaire supérieur de l'artère vertébrale né de l'anse de l'atlas et du nerf vertébral.

II. — ARTÈRE VERTÉBRALE

Branche collatérale de la sous-clavière, l'artère vertébrale contourne obliquement la face latérale du bulbe rachidien, puis sa face antérieure; elle s'unit à celle du côté opposé sur la ligne médiane au niveau du trou borgne de Vicq d'Azyr pour constituer le *tronc basilaire*; celui-ci repose sur la gouttière de même nom du corps de l'occipital et dans la gouttière protubérantielle médiane *(sulcus basilaris)* située à la face antérieure de la protubérance annulaire.

Le tronc basilaire donne à ce niveau quelques collatérales; mais, au niveau de la partie médiane du sillon pédonculo-protubérantiel, il bifurque en deux branches qui naissent à angle droit; ce sont les *artères cérébrales postérieures* (voy. : fig. 211 et 223).

Le *système carotidien* est beaucoup plus important que le système vertébral et dans le rapport de deux à un environ, d'où la gravité de la ligature d'une carotide interne; malgré tout ces deux systèmes peuvent se suppléer mutuellement par des *anastomoses.*

POLYGONE ARTÉRIEL DE WILLIS

En s'anastomosant entre elles, près de leur origine, les artères émanées du tronc basilaire et des carotides internes constituent le *polygone artériel de Willis* (1) (voy. : fig. 211).

CONSTITUTION. — Celui-ci est représenté : *a) en arrière,* par les deux artères *cérébrales postérieures*; *b) latéralement,* par les *communicantes postérieures* tendues entre les carotides internes à leur terminaison et les cérébrales postérieures à 1 cm 1/2 en dehors de leur point d'origine; *c) en avant,* par les *artères cérébrales antérieures* unies entre elles par une petite anastomose transversale, appelée *artère communicante antérieure,* longue de 2 à 3 millimètres; son calibre est de 1 millimètre environ (cette artère peut être double).

Le polygone artériel de Willis ainsi constitué est un *hexagone*; mais les *anomalies de constitution* de celui-ci sont fréquentes :

a) les communicantes postérieures peuvent ne pas exister, les deux systèmes sont alors indépendants; inversement, l'une des communicantes postérieures peut être une artère de gros calibre tendue entre les deux systèmes; elle constitue alors ce que l'on désigne sous le nom de *tronc carotido-basilaire*; dans ce cas la cérébrale postérieure devient une collatérale de ce tronc;

b) la cérébrale postérieure peut être réduite à une artère de petit calibre qui ne grossit

(1) Anatomiste et médecin anglais (1621-1675).

qu'après avoir reçu la communicante postérieure; dans ce cas le système carotidien l'emporte considérablement sur le système vertébral;

c) une des cérébrales antérieures peut être atrophiée, principalement la gauche; celle du côté opposé la supplée par l'intermédiaire de la communicante antérieure;

d) la communicante antérieure peut être absente et les deux cérébrales antérieures fusionnées par adossement sur une partie de leur trajet;

e) quelquefois aussi les communicantes postérieures naissent des cérébrales moyennes; dans ce cas ces dernières prennent part également à la constitution du polygone artériel.

En raison de la *suppléance* qui s'effectue entre les deux systèmes par l'intermédiaire des deux communicantes postérieures, on peut admettre que les cérébrales et les communicantes sont inversement proportionnelles dans leur volume.

SITUATION. — Le *polygone de Willis* est situé dans l'espace sous-arachnoïdien ou plus exactement dans le *confluent sous-arachnoïdien inférieur* ou *ventral* qu'il déborde en avant et en arrière; ce confluent est en effet divisé en *deux loges* par une cloison transversale, due à une condensation du tissu arachnéen : *a)* dans la *loge antérieure* (*lac opto-chiasmatique* et *cisterna basalis*) se trouve la majeure partie du polygone, à savoir : la communicante antérieure, les artères cérébrales antérieures, les carotides internes et les communicantes postérieures; *b)* dans la *loge postérieure* (*cisterna pontis* ou *confluent basilaire*) se trouvent seulement les cérébrales postérieures.

Il entoure en couronne la *selle turcique* et son contenu l'hypophyse; il entre en rapport avec les insertions de la dure-mère sur les apophyses clinoïdes; l'artère communicante postérieure repose en grande partie sur la lame interclinoïdienne.

A la face inférieure du cerveau, il encadre le *losange opto-pédonculaire* et plus spécialement les tubercules mamillaires, le tuber cinereum, la tige pituitaire et le chiasma optique (voy. : fig. 211).

Du polygone artériel de Willis et en particulier de la terminaison de la carotide interne, des artères communicantes, du segment initial des trois artères cérébrales, se détachent de multiples rameaux très grêles qui pour la plupart convergent vers la partie centrale du losange opto-pédonculaire, ce sont : *a)* les *artères opto-tubérositaires antérieure* et *postérieure*; elles se distribuent au tuber cinereum, à la tige pituitaire, à l'hypothalamus (*rameaux hypothalamiques* issus en majeure partie de l'artère communicante postérieure), aux nerfs optiques, au chiasma optique et aux bandelettes optiques (voy. : *Branches terminales de l'artère carotide interne*, tome III, fascicule I); *b)* et les *artères striées de Duret* (voyez plus loin).

***

Les vaisseaux qui naissent du polygone de Willis ou du prolongement immédiat de ses artères constitutives ainsi que des autres artères de la base telles que cérébrales moyennes et choroïdiennes antérieures peuvent être répartis en *quatre systèmes vasculaires* (1) qui sont :

1° un *système cortical ou périphérique* destiné aux circonvolutions cérébrales;

2° un *système central* pour les noyaux gris centraux (corps opto-striés);

---

(1) Ouvrage et articles à consulter : A. Mouchet : Etude radiographique des artères du cerveau. *Thèse de Toulouse*, 1911.

A. Mouchet : Note sur les artères du cerveau. *Annales d'Anatomie pathologique et d'Anatomie normale médico-chirurgicale*, 1933.

J. Watt et Mac Killop : Les artères de la base de l'encéphale. *Archives of Surgery*, 1935, p. 336.

Gabrielle, Latarjet, Lecuire et Meunier : Anatomie macroscopique des artères de l'écorce cérébrale humaine. *Comptes rendus de l'Association des Anatomistes*, 1949, p. 230.

H. Kaplan : Arteries of the brain. An anatomical study. *Acta radiologica*, 1956.

3° un *système ventriculaire* ou *choroïdien* représenté par les artères *choroïdiennes*, qui est destiné aux toiles choroïdiennes, aux plexus choroïdes et aux ventricules (troisième ventricule et ventricules latéraux);

4° et un *système basal* qui se rend aux éléments nerveux de la base du cerveau et aux noyaux infundibulo-tubériens.

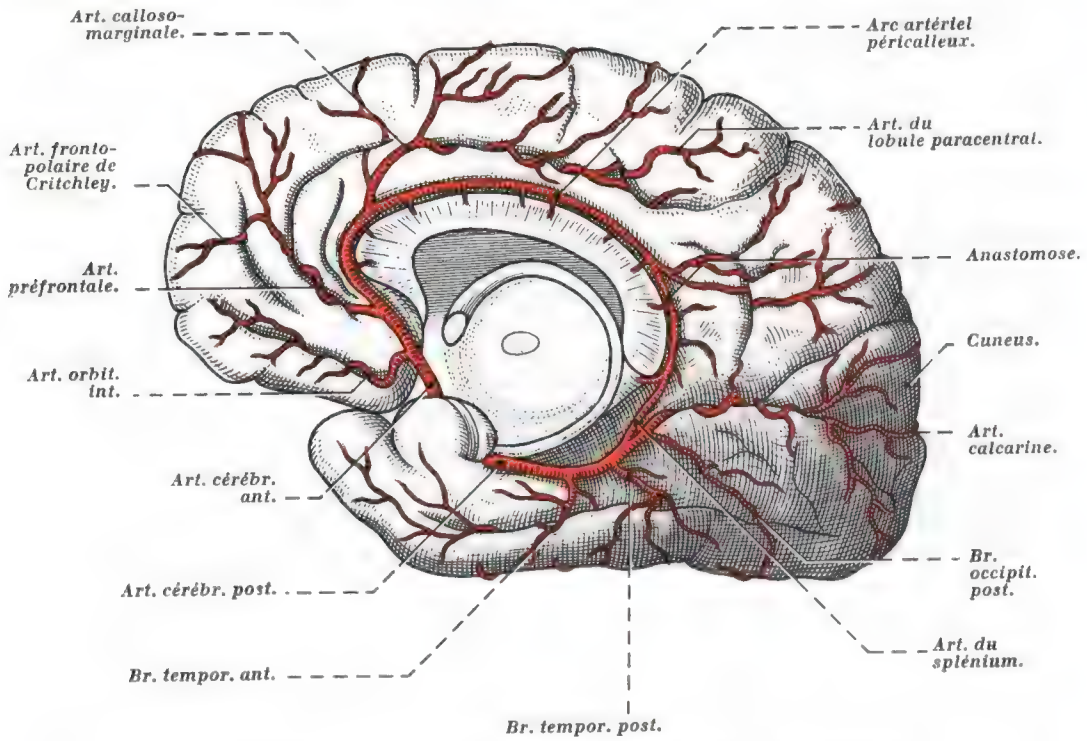

FIG. 212. — *Artères de la face interne de l'hémisphère cérébral droit.*

I. — SYSTÈME CORTICAL OU PÉRIPHÉRIQUE

Ce système est représenté par *trois artères* paires à disposition symétrique qui sont : les *cérébrales antérieures, moyennes* et *postérieures*; mais, tandis que les premières sont plus spécialement destinées à la vascularisation de la face interne des hémisphères, les deux autres se partagent les huit dixièmes de la circulation périphérique des faces externe et inférieure des hémisphères (voy. : fig. 213 et 216).

Ces artères offrent des *caractères communs*, anatomiques et physiologiques, à savoir :

a) elles ont une *origine* et un *trajet* souvent variables, parfois même différents à droite et à gauche; mais en revanche elles possèdent un *territoire de distribution* relativement fixe, d'où l'intérêt capital qui en résulte pour la symptomatologie des syndromes vasculaires cérébraux (voy. : fig. 212, 213 et 216).

b) elles suivent en principe les *scissures* ou les *sillons*;

c) leur *segment initial* est rarement sinueux (le plus souvent rectiligne ou curviligne; en revanche, leurs *branches de distribution* sont fréquemment sinueuses et certaines possèdent des *incurvations* ou des *boucles* qui s'interposent entre les lèvres des sillons ou des scissures en refoulant la leptoméninge; le caractère essentiel des artères de la surface

externe du cerveau est d'offrir une disposition sinueuse qui triple la longueur du vaisseau par rapport à son trajet;

d) elles sont sujettes ainsi que leurs branches de distribution à de multiples *variations*;

e) elles sont situées dans l'espace sous-arachnoïdien et leurs battements artériels (pouls cérébral) n'ont aucune influence fâcheuse sur l'encéphale et plus spécialement sur le cortex cérébral.

L'*artériographie cérébrale* (Egas Moniz, 1927) est venue compléter et enrichir nos connaissances sur l'anatomie descriptive des artères cérébrales; d'où l'intérêt capital que présente aujourd'hui ce procédé d'investigation clinique pour le diagnostic de la localisation des thromboses, des compressions par tumeurs, des anévrysmes, etc. (voyez plus loin) (voy. : fig. 224 et 225).

1. — Artère cérébrale antérieure.

ORIGINE, TRAJET, TERMINAISON. — L'*artère cérébrale antérieure* (1) naît du versant antéro-interne de la carotide interne; elle se dirige horizontalement en avant et en dedans jusqu'à l'entrée de la scissure interhémisphérique en passant au-dessus du nerf optique (voy. : fig. 216). Dans la scissure interhémisphérique, elle se place contre la face interne de l'hémisphère, puis elle se redresse pour contourner le genou du corps calleux, elle s'engage alors dans le sillon du corps calleux au-dessus de l'indusium gris, le suit d'avant en arrière; elle se redresse enfin une deuxième fois tout en s'incurvant pour se terminer dans le précunéus en avant de la scissure pariéto-occipitale ou scissure perpendiculaire interne, sa terminaison pouvant être considérée comme l'*artère du lobule paracentral*; fréquemment sa partie terminale contourne le bord supérieur de l'hémisphère pour apparaître sur la pariétale supérieure (voy. : fig. 212 et 213).

Dans sa première portion, horizontale (portion basale), elle passe au-dessus du nerf optique qu'elle croise obliquement immédiatement en avant du chiasma optique, puis elle croise successivement la bandelette diagonale de Foville de l'espace perforé antérieur et la racine interne de la bandelette olfactive (voy. : fig. 216).

A son entrée dans la scissure interhémisphérique, elle est située très près de celle du côté opposé; puis dans le sillon du corps calleux, elle répond : *a) en bas*, au corps calleux, à l'indusium gris et aux tractus de Lancisi; *b) en haut*, à la face inférieure du lobe du corps calleux ou *gyrus cinguli*; *c)* et *en dedans*, au bord inférieur, concave, de la faux du cerveau dans lequel est logé le sinus longitudinal inférieur, ainsi qu'au flumen péricalleux (voy. : fig. 219).

Son *calibre* moyen à l'origine varie entre 2 millimètres et 2 mm. 1/2. Dans son ensemble, elle décrit un trajet curviligne qui circonscrit le corps calleux.

BRANCHES COLLATÉRALES. — Indépendamment des *artères striées antérieures* qui se détachent de son segment initial (voyez plus loin) et de quelques fins rameaux destinés au nerf optique, au chiasma optique, à la bandelette optique et au bec du corps calleux, la plupart des branches collatérales (1) de l'artère cérébrale antérieure naissent de sa convexité.

---

(1) Article à consulter : CRITCHLEY : The anterior cerebral artery and its syndromes. *Brain*, 1930, p. 120.

Article et ouvrage à consulter : GABRIELLE, LATARJET, LECUIRE, SAUTOT et CHARPIN : Contribution à l'étude macroscopique de l'artère cérébrale antérieure et de la vascularisation artérielle du lobe frontal chez l'homme. *Comptes rendus de l'Association des Anatomistes*, 1949, p. 277.

S. OLLIER : Contribution à l'étude anatomique du système artériel cérébral antérieur. *Thèse de Bordeaux*, 1956.

1° **Par sa concavité,** elle abandonne : *a)* des rameaux pour le corps calleux dont quelques-uns atteignent la paroi supérieure du ventricule latéral; *b)* un ou deux rameaux pour les piliers antérieurs du trigone, la commissure blanche antérieure, le septum lucidum; *c)* et l'*artère postérieure du corps calleux* ou *artère péricalleuse postérieure* qui naît au niveau de la ligne médiane au-dessus du splénium; elle se termine au niveau de la face postérieure du bourrelet du corps calleux en s'anastomosant à plein canal avec l'artère du splénium venue de la cérébrale postérieure; cette artère donne des *rameaux ascendants* pour la circonvolution du corps calleux et des *rameaux descendants* pour le corps calleux et le sac dorsal (voy. : fig. 212).

2° **Par sa convexité,** elle fournit *cinq branches* importantes qui se distribuent en majeure partie à la face interne et au bord supérieur du lobe frontal ainsi qu'à la frontale et à la pariétale supérieure, ce sont :

a) L'**artère striée médiane ou artère récurrente de Heubner,** branche grêle détachée du tronc artériel à son entrée dans la scissure interhémisphérique un peu au-dessus et en avant de la naissance de la communicante antérieure; après un trajet récurrent et flexueux sensiblement parallèle à l'artère cérébrale antérieure et en dehors d'elle, elle se termine par un bouquet de trois ou quatre rameaux divergents qui pénètrent obliquement les orifices de l'espace perforé antérieur (voy. : fig. 216); un de ces rameaux s'enfonce profondément en se dirigeant en haut et en avant pour atteindre la tête du noyau caudé qu'il vascularise : c'est l'*artère de la tête du noyau caudé* (voyez plus loin); cette artère peut être accompagnée d'une artère accessoire.

b) L'**artère orbitaire interne ou branche préfrontale de Schellshear** est très grêle et sinueuse; son calibre ne dépasse pas un demi-millimètre; elle naît au-dessous du bec du corps calleux; elle se distribue au lobe orbitaire (d'où son nom) et plus spécialement au *gyrus rectus* (voy. : fig. 212).

c) L'**artère préfrontale,** plus volumineuse que la précédente, naît de la cérébrale antérieure au point où celle-ci s'enfonce dans le sillon du corps calleux; elle suit la scissure calloso-marginale pendant un court trajet, puis elle se distribue à la frontale interne. Assez souvent, cette artère est double et l'on rencontre avant la naissance de l'artère calloso-marginale deux artères préfrontales que l'on nomme *rameau préfrontal antéro-interne* et *rameau préfrontal antéro-externe*; le premier atteint le pôle frontal : c'est l'*artère fronto-polaire de Critchley* (ce rameau est parfois remplacé par deux ou trois branches); le second empiète sur le bord convexe de l'hémisphère (voy. : fig. 212).

d) L'**artère calloso-marginale de Foix et Hillemand** est la plus importante de toutes les branches de la cérébrale antérieure; elle naît au-dessus du genou, suit le sillon de même nom et se distribue à la frontale interne, au lobule paracentral, à la partie postérieure de la première circonvolution frontale et à la partie supérieure des frontale et pariétale ascendantes; puis, contournant le bord supérieur de l'hémisphère, elle se ramifie à la face externe de la frontale supérieure et à la moitié antérieure de la frontale moyenne (voy. : fig. 212).

e) Et l'**artère du lobule paracentral,** généralement grêle; elle naît un peu avant l'origine de l'artère péricalleuse postérieure, se porte obliquement en haut et en arrière pour se distribuer au lobule paracentral et aux lèvres du crochet rolandique.

Fréquemment cette artère se divise en *trois rameaux* lorsqu'elle aborde l'angle antéro-inférieur du lobule paracentral : *a)* un *rameau antérieur* aboutit par un trajet récurrent

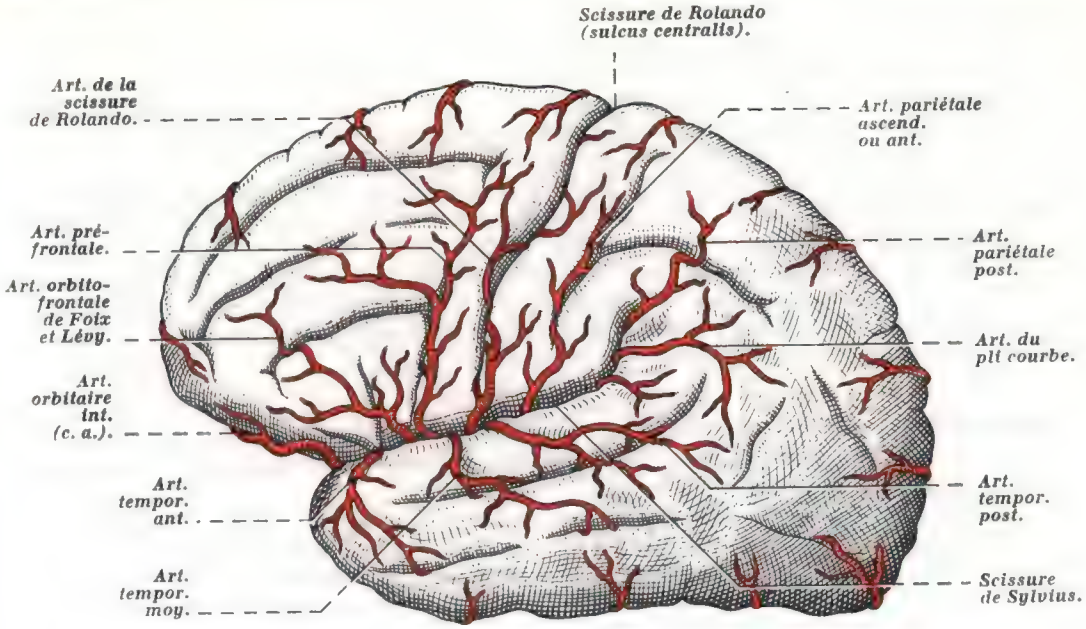

FIG. 213. — *Artères de la face externe de l'hémisphère cérébral gauche.*

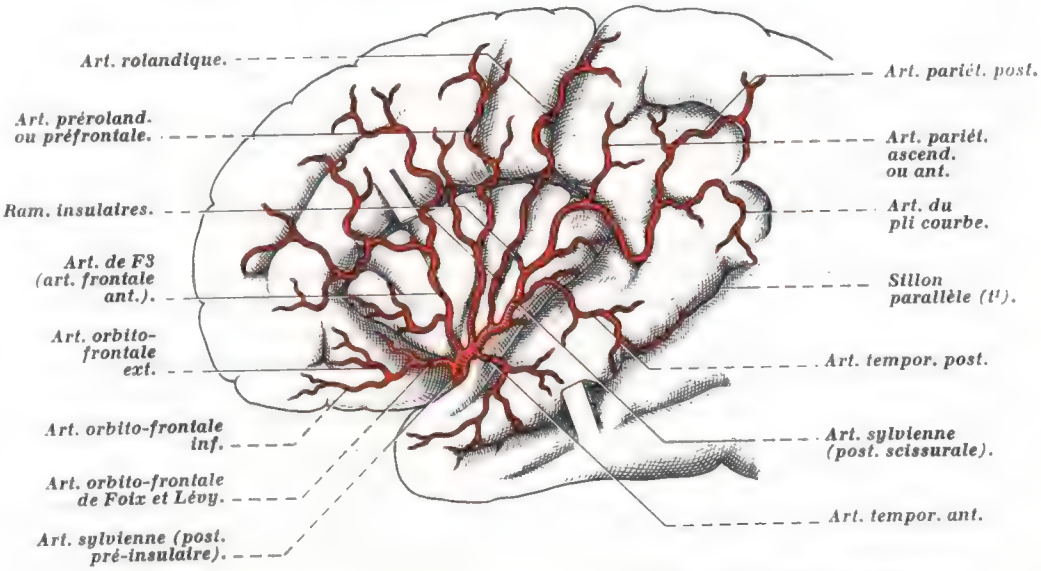

FIG. 214. — *Artère cérébrale moyenne et ses branches dans la vallée de Sylvius; type en éventail ou en bouquet.*

à la face externe de l'hémisphère au voisinage du crochet rolandique; *b)* un *rameau moyen*, vrai rameau nourricier du lobule paracentral, se résout sur ce dernier; *c)* et un *rameau postérieur* qui aboutit à la partie la plus élevée de la scissure calloso-marginale; souvent ce rameau gagne la face externe, où il se termine dans le *sulcus post-centralis*; ce

dernier étant le plus volumineux des trois rameaux doit être considéré comme la terminaison de l'artère du lobule paracentral (Ottomani) (1) (voy. : fig. 212).

Par suite de la disposition du territoire cortical de l'artère cérébrale antérieure, on conçoit que l'obstruction de la partie terminale de cette artère s'accompagne de monoplégie contro-latérale avec paralysie complète du pied accompagnée de perte de la sensibilité dans le territoire correspondant à la parésie ou à la paralysie.

L'artère cérébrale antérieure, sa branche postérieure du corps calleux, et l'artère du splénium forment un *arc de cercle* qui circonscrit le corps calleux : c'est l'*arc artériel péricalleux* (voy. : fig. 212).

Si l'on envisage la distribution corticale des branches collatérales de l'artère cérébrale antérieure, on peut les classer en *deux groupes* bien distincts qui sont : *a)* un *groupe fronto-polaire* qui comprend l'artère orbitaire interne et l'artère préfrontale; *b)* et un *groupe fronto-pariétal* qui comprend toutes les autres branches (2).

VARIATIONS. — L'artère cérébrale antérieure peut suivre la scissure calloso-marginale au lieu du sillon du corps calleux; des rameaux, naissant de sa concavité, vascularisent le *gyrus cinguli* et le corps calleux.

La distribution de l'artère offre certaines *variations* dont la principale est sa division en *deux branches terminales* de calibre sensiblement identique : *a)* l'une *inférieure* suit le sillon du corps calleux; *b)* l'autre *supérieure* suit la scissure calloso-marginale déterminant ainsi deux arcs artériels concentriques situés sur la face interne de l'hémisphère : ce sont les *arcs péricalleux* et *calloso-marginaux*.

De la partie terminale de l'arc péricalleux se détache parfois un tronc cérébral, très court, désigné sous le nom d'*artère pariétale interne* qui se divise en *trois branches* : *paracentrale, précunéenne et pariéto-occipitale,* destinées à la face interne des lobes pariétal et occipital et plus spécialement à la pariétale ascendante et au lobe quadrilatère.

ARTÈRE CÉRÉBRALE ANTÉRIEURE MÉDIANE. — Cette artère fut décrite pour la première fois par Lautard en 1892, puis par Looten en 1906 qui la désigna sous le nom d'*artère calleuse supérieure* (voy. : fig. 219).

Inconstante, elle n'existe que dans 25 % des cas; elle naît de la communicante antérieure (ce n'est donc pas une branche collatérale de la cérébrale antérieure), puis elle se dirige en haut et en arrière entre les deux hémisphères au-dessus du corps calleux contre lequel elle est appliquée; elle est tantôt courte et grêle, tantôt longue et plus volumineuse; son calibre peut être égal à celui d'une cérébrale antérieure; elle atteint rarement la partie moyenne du corps calleux où elle se divise le plus souvent en Y.

Chaque branche terminale se ramifie sur la face interne des deux hémisphères, où elle complète la vascularisation des artères cérébrales antérieures en se distribuant principalement à la frontale interne et au *gyrus cinguli*; elle abandonne de fins rameaux à l'indusium gris et au corps calleux; et, lorsqu'elle est très courte, elle est spécialement destinée à ce dernier.

Cette artère est apparente sur les artériogrammes cérébraux et sa connaissance est d'une importance capitale; lorsqu'elle existe, elle peut faire penser à tort à l'absence d'une cérébrale antérieure par suite de l'asymétrie de calibre que l'on peut observer simultanément sur les artères.

---

(1) Ouvrage à consulter : Ottomani : De la vascularisation artérielle du lobule paracentral chez l'homme. *Thèse de Bordeaux*, 1957.

(2) Article à consulter : G. Lazorthès, J. Gaubert et J. Poulhès : La distribution centrale et corticale de l'artère cérébrale antérieure. Etude anatomique et incidences neuro-chirurgicales. *Neuro-chirurgie*, 1956, n° 3, p. 237.

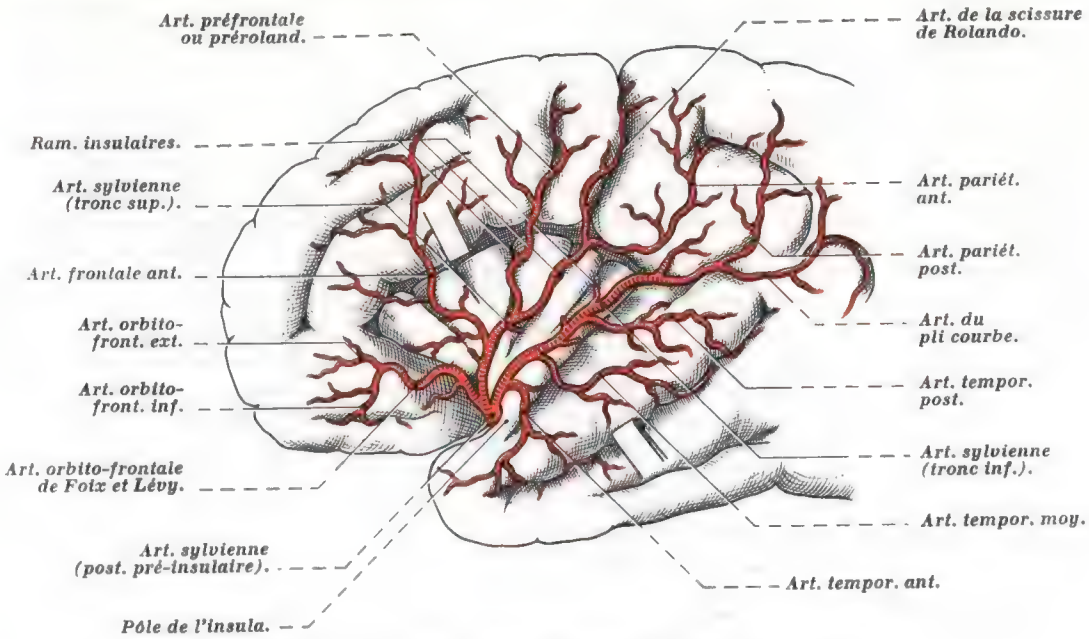

FIG. 215. — *Artère cérébrale moyenne et ses branches dans la vallée de Sylvius; type bifurqué.*

2. — Artère cérébrale moyenne ou artère sylvienne.

L'*artère cérébrale moyenne* ou *artère sylvienne* est la plus volumineuse des trois artères cérébrales; son diamètre à l'origine varie entre 4 à 5 millimètres; sur la face externe de l'hémisphère son territoire cortical est le plus étendu parmi les trois artères cérébrales (voy. : fig. 213, 214, 215 et 216).

ORIGINE ET TRAJET. — Elle naît du versant externe de la partie terminale de la carotide interne; mais, tandis que la cérébrale antérieure se détache à angle droit de la carotide interne, la sylvienne amorce à sa naissance une courbe régulière dans le prolongement du siphon carotidien de telle sorte qu'à son origine elle apparaît comme la « *continuation directe* » de la carotide interne; aussi est-elle la voie habituelle des embolies cérébrales; elle se dirige horizontalement en dehors, puis en arrière, au niveau du pôle de l'insula; elle monte obliquement dans la vallée de Sylvius où elle fournit ses principales branches collatérales.

Son *trajet* permet de la diviser en *trois segments* : *a)* dans un *premier segment,* située à la face inférieure de l'hémisphère, elle est *horizontale* et *transversale*; *b)* dans un *deuxième segment* ou *portion courbe,* elle décrit une incurvation à concavité postéro-interne qui la porte dans la vallée sylvienne; ces deux segments constituent le *tronc sylvien pré-insulaire,* disposé en forme de crochet renversé; *c)* enfin, dans un *troisième segment,* elle est oblique en haut et en arrière; elle occupe la scissure de Sylvius *(portion scissurale)* (voy. : fig. 214).

TERMINAISON. — Son mode de terminaison est très variable car l'artère se comporte différemment suivant les sujets : *a)* tantôt, elle se ramifie en un éventail de branches ter-

minales, mais le fait est rare *(division en éventail)*; *b)* tantôt, au contraire, on assiste à une *bifurcation* à angle très aigu de l'artère en *deux troncs* : α) l'un *supérieur*, appelé *tronc commun des artères ascendantes* ou *fronto-pariétales*; β) l'autre *inférieur*, généralement plus volumineux que le précédent, est désigné sous le nom de *tronc commun des artères descendantes* ou *temporo-pariétales* ou *artère de Wernicke* (1); cette disposition *(type bifurqué)* est relativement fréquente (90 % des cas); ce tronc, relativement long par rapport au précédent, est parallèle au bord supérieur de la première circonvolution temporale; il émerge de la scissure de Sylvius au niveau de la portion ascendante de cette scissure, point où il se divise en *deux branches terminales* : une est destinée au *gyrus supra-marginalis*; c'est l'*artère du gyrus supra-marginalis*; parfois elle poursuit son trajet jusque dans le sillon interpariétal; l'autre irrigue le *gyrus angularis* et la partie antérieure des deux premières circonvolutions occipitales; c'est l'*artère du gyrus angularis* (voy. : fig. 214 et 215); *c)* enfin fréquemment l'artère continue plus loin son trajet; elle traverse l'insula contre lequel elle s'applique, sinueuse; elle s'infléchit en arrière, croise le grand sillon de l'insula, puis l'insula postérieur pour suivre la rigole postérieure du sillon de Reil qu'elle parcourt de bas en haut; elle contourne ensuite le pli de passage temporo-pariétal pour gagner l'extrémité postérieure de la scissure de Sylvius; devenue superficielle, elle se redresse alors et chemine sur la face externe de la portion verticale de la première circonvolution temporale pour se terminer au niveau du *pli courbe*, où elle prend le nom d'*artère du pli courbe* (voy. : fig. 215); dans son trajet scissural, elle fournit de multiples et grêles rameaux à l'insula; puis elle abandonne ses *branches collatérales* suivant le *type monopodique*.

Par suite de son trajet et de sa situation à la face externe de l'hémisphère cérébral, on peut donc envisager *deux portions* à l'artère sylvienne, ce sont : *a)* une *portion cachée* ou *scissurale* qui occupe la scissure de Sylvius, où l'artère est recouverte successivement d'avant en arrière par la *pars triangularis*, la *pars opercularis* de la troisième circonvolution frontale et par l'opercule rolandique (voy : fig. 213); *b)* et une *portion apparente*, *terminale*, dite *artère du pli courbe*.

RAPPORTS. — 1° **A son origine,** elle est située dans la partie latérale du lac opto-chiasmatique; elle répond : *a) en dedans*, au chiasma des nerfs optiques dont la sépare la carotide interne; *b) en avant*, à la cérébrale antérieure; *c)* et *en arrière*, à la communicante postérieure et à la choroïdienne antérieure (voy. : fig. 216).

2° **Dans sa portion horizontale, transversale,** longue d'environ 2 centimètres, elle est située à la face inférieure du cerveau et elle répond : *a) en haut*, à l'espace perforé antérieur qu'elle traverse de dedans en dehors et auquel elle abandonne de nombreux et fins rameaux; elle croise la racine externe de la bandelette olfactive et la bandelette diagonale de Foville; *b) en bas*, au sinus caverneux (toit) et à la petite circonférence de la tente du cervelet fixée sur l'apophyse clinoïde antérieure; à ce niveau, la partie latérale de la citerne opto-chiasmatique se continue en dehors par le lac sylvien compris entre l'uncus postérieur et le lobe orbitaire antérieur; *c) en avant*, à la bandelette olfactive et à la cérébrale antérieure qui s'éloigne de plus en plus de la sylvienne pour atteindre la scissure interhémisphérique; *d)* et *en arrière*, à la bandelette optique, à la communicante postérieure et à la choroïdienne antérieure (voy. : fig. 216, 221 et 223).

3° **Dans sa portion courbe,** elle glisse entre le lobe frontal et le lobe temporal pour atteindre la scissure de Sylvius; elle contourne le pli falciforme et le pôle de l'insula à la manière d'un doigt recourbé (Testut).

Elle répond : *a) en avant et en haut*, au lobe orbitaire et au pied de la troisième circonvolution frontale *(pars opercularis)*; *b) en bas et en arrière*, à l'uncus.

---

(1) Dénomination qui lui a été attribuée par le fait qu'elle tient sous sa dépendance la *zone de Wernicke*.

4° **Dans sa portion scissurale,** l'artère chemine sinueuse dans la scissure de Sylvius. Elle répond : *a) en dedans,* au lobe de l'insula et plus spécialement d'avant en arrière au pôle de l'insula, au grand sillon de l'insula et à l'insula postérieur; *b) en dehors et en haut,* à l'ouverture de la scissure, à l'opercule rolandique, à la partie inférieure de la pariétale ascendante et au lobule du pli courbe; *c)* et *en bas,* à la première circonvolution temporale et au *gyrus transversus de Heschl* (voy. : fig. 213, 214 et 215).

BRANCHES COLLATÉRALES. — Pendant son parcours elle émet une série de branches qui pour la plupart se détachent de ses versants supérieur et inférieur ; à l'origine ses

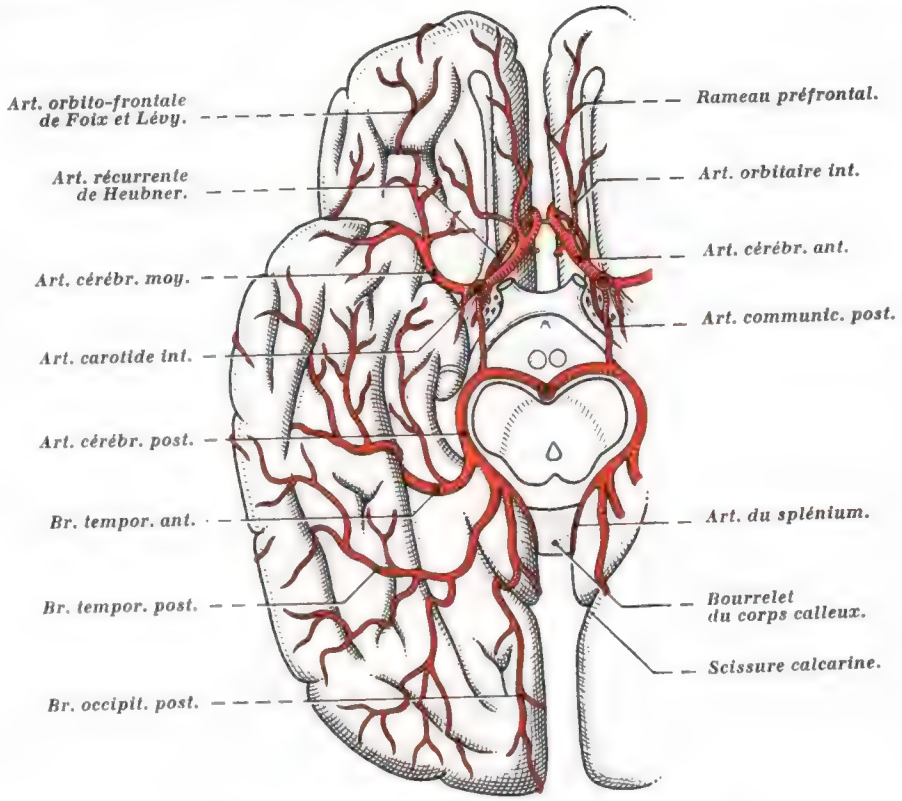

FIG. 216. — *Artères de la face inférieure du cerveau.*

branches sont comme l'artère elle-même situées à ce niveau dans l'espace sous-arachnoïdien qui porte le nom de *flumen* ou *lac sylvien.*

Ses branches collatérales sont nombreuses et leur origine est très variable; d'une manière générale on peut distinguer à l'artère sylvienne des *branches principales* que l'on désigne d'après les territoires auxquels elles se rendent en *artères corticales* et en *artères profondes* ou *perforantes* (voy. : fig. 213, 214 et 215).

1° Les **artères corticales** sont les unes des rameaux grêles en nombre variable destinés au cortex insulaire et au claustrum *(rameaux insulaires)* (voyez plus loin), les autres des *branches corticales* proprement dites.

Par rapport à la scissure de Sylvius (1) : *a)* une est *antérieure* : c'est l'*artère orbito-frontale de Foix et Lévy*; *b)* cinq sont *ascendantes*, ce sont : l'*artère de la troisième circonvolution frontale* ou *artère frontale antérieure*, l'*artère préfrontale* ou *artère prérolandique*, l'*artère de la scissure de Rolando* ou *artère rolandique*, l'*artère pariétale ascendante* ou *artère pariétale antérieure* et l'*artère pariétale postérieure*; *c)* deux sont *descendantes*, ce sont *les artères temporales antérieure* et *postérieure*; chez certains sujets, on peut observer une *artère temporale moyenne* (voy. : fig. 213, 214, 215 et 216).

a) L'**artère orbito-frontale de Foix et Lévy** est toujours de petit calibre; elle naît à la face inférieure de l'hémisphère de la portion horizontale de la sylvienne, au niveau du pli falciforme; elle se distribue à la face inférieure du lobe frontal (lobe orbitaire), *gyrus rectus* excepté, ainsi qu'à la tête de la troisième circonvolution frontale (voy. : fig. 214, 215 et 216).

Assez souvent cette artère est très courte; elle se divise en *deux branches* : α) l'une *inférieure (artère orbito-frontale inférieure)* gagne tantôt le sillon orbitaire externe, tantôt le sillon en H de Feré; elle est destinée au lobe orbitaire; β) l'autre externe *(artère orbito-frontale externe ou rameau frontal antéro-externe* de certains auteurs) apparaît à la face externe de l'hémisphère au niveau du cap de la troisième circonvolution frontale; elle se distribue au lobe préfrontal, au pied de F3 *(pars orbitalis)* et à la partie antérieure du cap; parfois même, elle fournit un rameau spécial à cette partie de F3 *(artère du cap)*.

b) L'**artère frontale antérieure** ou **artère de la troisième circonvolution frontale** *(artère de F^3)* naît bien souvent d'un tronc commun avec l'artère préfrontale *(tronc commun des artères frontales)*; elle irrigue le pied *(pars opercularis)* et le cap de la troisième circonvolution frontale ainsi que la partie inférieure et antérieure de la deuxième circonvolution frontale (voy. : fig. 214 et 215).

Fréquemment cette artère se divise en *deux branches* dès son émergence de la scissure de Sylvius : une *branche postéro-supérieure* émet deux ou trois collatérales destinées au pied de la troisième circonvolution frontale; une *branche antéro-inférieure* plus volumineuse que la précédente se distribue au reste de cette circonvolution.

Quoi qu'il en soit, par ses multiples collatérales, l'artère frontale antérieure irrigue toute la partie fronto-orbitaire de la face externe du cerveau à l'exclusion de la frontale ascendante (2).

c) L'**artère préfrontale** ou **artère prérolandique** aborde généralement la face externe de l'hémisphère entre le pied et le cap de la troisième circonvolution frontale; obliquement ascendante, elle longe le sillon prérolandique *(sulcus precentralis)*; elle irrigue la frontale ascendante et le pied de la deuxième circonvolution frontale. Cette artère est avant tout l'*artère de la frontale ascendante (gyrus precentralis)*, c'est-à-dire de l'*aire somato-motrice corticale* (aire 4 de Brodmann) (voy. : fig. 213, 214 et 215).

d) L'**artère de la scissure de Rolando** ou **artère rolandique** (3) est une des plus volumineuses parmi les branches ascendantes; elle naît parfois d'un tronc commun avec la précédente; elle suit la scissure de Rolando et se distribue aux lèvres de la scissure, à la frontale ascendante et à la pariétale ascendante (aire 3). Cette artère est à cheval sur les territoires

---

(1) Article à consulter : Gabrielle, M. Latarjet, Lecuire et Duroux : Contribution à l'étude du tronc de l'artère sylvienne et de la vascularisation artérielle du lobe de l'insula chez l'homme. *Comptes rendus de l'Association des Anatomistes*, 1949, p. 291.

(2) Ouvrage à consulter : M. Charpin : Considérations anatomiques et chirurgicales sur la vascularisation artérielle du lobe frontal. *Thèse de Lyon*, 1947.

(3) Article à consulter : Gabrielle, Latarjet, Lecuire, Replumaz et Maret : Contribution à l'étude macroscopique des artères de la région rolandique chez l'homme. *Comptes rendus de l'Association des Anatomistes*, 1949, p. 313.

moteur et sensitif du cortex cérébral; c'est l'*artère de l'aire somato-motrice* et de la *réception sensitive* (voy. : fig. 213, 214 et 215). Fréquemment, elle est accompagnée dans son trajet par la grande veine anastomotique de Trolard.

e) **L'artère pariétale ascendante** ou **artère pariétale antérieure** émerge sur la convexité du cerveau en arrière de l'opercule rolandique; elle suit le sillon rétro-rolandique *(sulcus post-centralis)* d'où sa dénomination d'*artère rétro-rolandique*; sa disposition est sensiblement identique à celle des deux artères précédentes; elle irrigue la partie postérieure de la pariétale ascendante (à l'exception de la partie supérieure) (voy. : fig. 213, 214 et 215) (aire 2 de Brodmann) et la partie antérieure des deux circonvolutions pariétales supérieure et inférieure : c'est l'*artère de l'aire somato-psychique (gnosie sensitive)*.

f) **L'artère pariétale postérieure** naît le plus souvent isolément à la partie postéro-supérieure de la scissure de Sylvius; courte et grêle, elle est destinée à la partie postérieure des circonvolutions pariétales supérieure et inférieure; son territoire ne déborde que très rarement le bord supérieur de l'hémisphère (voy. : fig. 213, 214 et 215).

g) **L'artère temporale antérieure** (1) est une des plus volumineuses branches de la sylvienne; elle naît au niveau du pôle de l'insula, contourne la lèvre inférieure de la scissure de Sylvius, puis suivant un trajet descendant se dirige obliquement en bas et en arrière à la surface de la première circonvolution temporale; elle s'y distribue en grande partie, puis elle s'enfonce dans le premier sillon temporal pour se terminer sur la moitié antérieure de la deuxième circonvolution temporale (voy. : fig. 213, 214 et 215).

Parfois cette artère se divise peu après son origine en deux ou trois branches sinueuses qui rampent à la surface des deux premières circonvolutions temporales; parmi ces branches, l'antérieure offre généralement un trajet récurrent qui la porte vers le pôle temporal (voy. : fig. 213, 214 et 215).

h) **L'artère temporale postérieure** naît de la partie postérieure de l'artère sylvienne ou le plus souvent du tronc commun des artères descendantes dont elle représente la branche principale; longue et flexueuse, elle serpente obliquement à la face externe du lobe temporal où elle se distribue à la partie postérieure des première et deuxième circonvolutions (voy. : fig. 213, 214 et 215).

Le *lobe de l'insula* est irrigué par la sylvienne, mais il n'a pas d'artère spéciale; il est vascularisé par de petits *rameaux insulaires* qui proviennent soit de la sylvienne, soit de l'origine de ses branches et qui cheminent dans les sillons de l'insula en contournant les circonvolutions. Ce même réseau insulaire nourrit également l'avant-mur et le noyau amygdalien.

2° Les **artères profondes** ou **perforantes** se détachent de la sylvienne peu après son origine; elles sont représentées par un bouquet de rameaux grêles et longs qui pénètrent la base du cerveau au niveau de l'espace perforé antérieur pour se distribuer aux noyaux gris centraux (corps opto-striés) (voyez plus loin).

3. — *Artère cérébrale postérieure.*

ORIGINE, TRAJET, TERMINAISON. — L'*artère cérébrale postérieure* se détache de l'extrémité antérieure du tronc basilaire où elle naît sur la ligne médiane par une bifurcation

(1) Article à consulter : Gabrielle, M. Latarjet, Lecuire et Eicholz : Contribution à l'étude marcoscopique de la vascularisation du lobe temporal chez l'homme. *Comptes rendus de l'Association des Anatomistes*, 1949, p. 326.

en forme de T; elle se dirige directement en dehors en suivant sur la face antérieure du pédoncule cérébral une direction parallèle au sillon pédonculo-protubérantiel; à 10 ou 12 millimètres de son origine, elle reçoit une artère grêle, la communicante postérieure; puis elle se dirige horizontalement en contournant le pédoncule cérébral qu'elle embrasse en arc de cercle; parvenue au sillon latéral de l'isthme, à 1 cm. 1/2 environ des tubercules quadrijumeaux, près du bord interne de l'hémisphère, elle s'incline en arrière et en dehors en décrivant un *coude* qui la porte sur le lobe occipital; elle passe sur sa face interne, où elle suit la scissure calcarine, puis elle se termine dans le cuneus sous le nom d'*artère calcarine* (voy. : fig. 212, 216 et 223).

Son diamètre est environ de 2 à 2 mm. 1/2.

RAPPORTS. — Dans son ensemble, elle décrit un trajet en arc de cercle et, par rapport au pédoncule cérébral, elle offre à considérer *deux segments*, qui sont : l'un *antérieur* ou *prépédonculaire*, l'autre *postérieur* ou *latéro-pédonculaire*.

1° **A sa naissance,** elle est située entre le moteur oculaire commun qui est en avant et au-dessous d'elle et la face antérieure du pédoncule cérébral; en outre le nerf la sépare de l'origine de l'artère cérébelleuse supérieure issue du tronc basilaire; elle répond à ce niveau à l'angle inférieur du losange opto-pédonculaire et à l'espace perforé postérieur (voy. : fig. 105, 211 et 216).

2° **Dans son segment prépédonculaire,** elle appartient au *polygone de Willis*.

En dedans, elle s'écarte de son homonyme du côté opposé avec laquelle elle détermine un angle obtus (angle postérieur du polygone de Willis).

En arrière, elle croise transversalement de dedans en dehors le pied du pédoncule cérébral; elle répond successivement aux faisceaux fronto-pontique, géniculé, pyramidal et cortico-protubérantiel de Türck-Meynert (voy. : fig. 232).

Elle croise également le faisceau en écharpe de Feré, le tractus pédonculaire transverse de Gudden, puis la bandelette optique qui va bientôt se diviser en ses deux racines.

En avant, elle répond à la lame quadrilatère et au sinus occipital transverse.

En dehors, elle se rapproche de plus en plus du bord interne de l'hémisphère qu'elle atteint au niveau de son *coude*.

En bas, l'artère cérébelleuse supérieure suit un trajet sensiblement parallèle à l'artère cérébrale postérieure au niveau du sillon pédonculo-protubérantiel (voy. : fig. 83).

3° **Dans son segment latéro-pédonculaire,** elle répond :

En dedans, à la face latérale du mésencéphale dont elle s'éloigne de plus en plus.

En dehors, à la face interne du lobe temporal et plus spécialement à la cinquième circonvolution temporale ou *gyrus hippocampi*, dans sa portion comprise entre l'uncus en avant et la cinquième circonvolution occipitale en arrière; elle suit d'avant en arrière les parties latérales de la fente cérébrale de Bichat.

En haut, à la terminaison de la bandelette optique dont les deux racines vont se terminer dans les corps genouillés externe et interne (voy. : fig. 216).

En bas, et à distance, au nerf pathétique qui se dirige d'arrière en avant par un trajet circumpédonculaire (voy. : fig. 75 et 76); l'artère repose sur la tente du cervelet; elle est située à courte distance du bord libre de cette dernière (foramen ovale de Pacchioni).

Dans toute l'étendue de son trajet, l'artère cérébrale postérieure est contenue dans l'*espace sous-arachnoïdien,* tout d'abord dans le confluent inférieur dont elle occupe la partie inférieure, puis dans le canal circumpédonculaire.

BRANCHES COLLATÉRALES. — La distribution en branches collatérales et terminales de l'artère cérébrale postérieure est sujette à de nombreuses *variations*; elle est toujours moins régulière que pour les deux autres artères cérébrales.

Comme la sylvienne, elle donne des *branches corticales* et des *branches profondes* mais en plus des *branches circonférentielles* que nous avons déjà décrites à l'étude de la vascularisation du tronc cérébral, en particulier des *artères pédonculaires*, l'*artère quadrijumelle* et l'*artère choroïdienne postérieure* (voyez ces artères) (voy. : fig. 221).

1° Les **branches corticales** (1) sont au nombre de trois, à savoir : la branche temporale antérieure, la branche temporale postérieure et la branche occipitale postérieure ou artère calcarine (voy. : fig. 212).

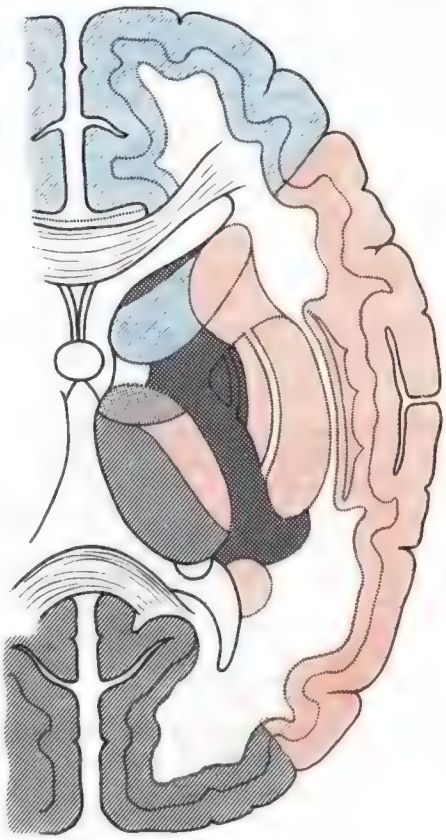

Fig. 217.

Territoires vasculaires corticaux et profonds (centraux) des artères cérébrales, vus sur une coupe horizontale de l'hémisphère, côté droit; segment inférieur de la coupe.

En bleu, territoire de la cérébrale antérieure; *en rose*, territoire de la cérébrale moyenne ; *en hachures obliques noires*, territoire de la cérébrale postérieure ; *en quadrillé noir*, territoire de la choroïdienne antérieure; *en pointillé gris clair*, territoire de l'artère communicante postérieure.

a) **La branche temporale antérieure** est la plus volumineuse; elle naît contre la face latérale du pédoncule cérébral; elle se recourbe en avant de son origine et suivant un trajet inverse de celui de la cérébrale postérieure; elle se place à la face inférieure du lobe temporal (voy. : fig. 212). Elle se distribue à la partie antérieure du lobule lingual et du lobule de l'hippocampe ainsi qu'à la moitié antérieure de la troisième circonvolution temporale.

b) **La branche temporale postérieure** est plus grêle que la précédente; elle naît un peu en arrière d'elle. Elle se distribue à la moitié postérieure de la face inférieure du lobe

(1) Article à consulter : Gabrielle, Latarjet, Lecuire et Eicholz : Contribution à l'étude de l'anatomie macroscopique de l'artère cérébrale postérieure et de la vascularisation artérielle du lobe occipital chez l'homme. *Comptes rendus de l'Association des Anatomistes*, 1949, p. 326.

temporal ainsi qu'à la face inférieure du lobe occipital dans la partie située au voisinage du lobe temporal et à la moitié postérieure de la troisième circonvolution temporale (voy. : fig. 212).

c) La **branche occipitale postérieure** ou **artère calcarine** représente la terminaison de la cérébrale postérieure; elle pénètre dans la *scissure calcarine* à laquelle elle est rattachée par des trabécules de *tissu sous-arachnoïdien*; elle se termine au niveau du pôle occipital dans le *lobulus extremus d'Ecker*; elle irrigue la majeure partie du lobe occipital ainsi que l'ergot de Morand (voy. : fig. 212).

Chez certains sujets, cette artère se divise sur la face interne de l'hémisphère en *trois branches* : α) l'une, continue son trajet dans la scissure calcarine : c'est le *rameau du cuneus*; β) l'autre, sinueuse, suit de bas en haut et d'avant en arrière la scissure perpendiculaire interne : c'est le *rameau pariéto-occipital*; il se termine le plus souvent sur la face externe de l'hémisphère; γ) enfin la troisième branche à trajet descendant se dirige vers le pôle occipital : c'est la *branche occipitale postérieure* (voy. : fig. 212 et 216).

Parfois enfin, il est difficile de reconnaître une véritable artère terminale à la cérébrale postérieure; chez certains sujets, elle abandonne de multiples rameaux à la face interne du lobe occipital dits *branches calcarines*.

Quoi qu'il en soit, par ses *branches calcarines* plus ou moins nombreuses, l'artère cérébrale postérieure représente l'*artère de la sphère visuelle (aire 17* ou *area striata)*; il est à noter en outre que ces dernières irriguent également la partie inférieure des radiations optiques.

A ces trois branches il nous faut ajouter : *a)* l'*artère du splénium*, petite artère qui se détache généralement de l'artère calcarine; elle longe le pli de passage cunéo-limbique, contourne la face postérieure du bourrelet pour se terminer par inosculation avec l'artère postérieure du corps calleux venue de la cérébrale antérieure; elle se distribue au bourrelet du corps calleux et aux radiations calleuses; *b)* l'*artère de la corne d'Ammon* qui se distribue à la corne d'Ammon et à la circonvolution de l'hippocampe; *c)* les *rameaux des corps genouillés* qui se ramifient sur ces organes en s'anastomosant avec les rameaux géniculés venus de la choroïdienne antérieure pour constituer le *réseau artériel périgéniculé* (voy. : fig. 83); *d)* et l'*artère radiculaire du nerf moteur oculaire commun* (voy. : fig. 212 et 216).

2° Les **branches profondes** sont très nombreuses, ce sont : *a)* les *artères interpédonculaires* ou *artères de l'espace perforé postérieur* qui vont à la partie postéro-interne de la couche optique *(pédicule thalamo-perforé)*; *b)* les *artères pédonculaires* pour le pédoncule cérébral; *c)* et les *artères choroïdiennes moyenne et postérieure* destinées aux plexus choroïdes; *d)* enfin, signalons que les *artères des corps genouillés* se distribuent non seulement aux corps genouillés, mais aussi à la partie postéro-externe de la couche optique et au bras postérieur de la capsule interne *(artères thalamo-genouillées de Foix et Hillemand)* (voy. : fig. 219).

Signalons également la *communicante postérieure* à titre d'anastomose entre la cérébrale postérieure et la sylvienne.

TERRITOIRES VASCULAIRES CORTICAUX

De la description précédente, il résulte que la surface de chaque hémisphère présente *trois territoires vasculaires* et chacun d'eux est sous la dépendance d'une des artères cérébrales, antérieure, moyenne ou postérieure (voy. : fig. 217 et 218).

1° Le **territoire de la cérébrale antérieure** comprend : la moitié interne du lobule orbitaire; toute la face interne de l'hémisphère jusqu'à la scissure perpendiculaire interne,

c'est-à-dire la frontale interne, la circonvolution du corps calleux ou *gyrus cinguli* et la pariétale interne; toute la face externe de la première circonvolution frontale par des branches récurrentes qui contournent le bord supérieur de l'hémisphère (voy. : fig. 212 et 213) et la moitié antérieure de la deuxième circonvolution frontale.

Les artères corticales issues de la cérébrale antérieure tiennent sous leur dépendance les *aires de Brodmann* suivantes : 25 et 11 qui sont vascularisées par l'artère orbitaire interne; 10, 9 et moitié antérieure de l'aire 46 qui sont en majeure partie vascularisées par l'artère fronto-polaire de Critchley; partie supérieure des aires 8 et 6 vascularisées par l'artère calloso-marginale et enfin la partie supérieure de l'aire 4 (aire somato-motrice correspondant au territoire du membre inférieur), et sur la face interne seulement de l'hémisphère les aires 32, 24, 33, 3, 1, 2, moitié antérieure de 23, 5, 31 et 7 (voy. : fig. 141 et 142).



Fig. 218.

Territoires vasculaires corticaux et profonds (centraux) des artères cérébrales, vus sur une coupe frontale de l'hémisphère, côté droit; segment antérieur de la coupe.

En bleu, territoire de la cérébrale antérieure; *en rose,* territoire de la cérébrale moyenne; *en hachures obliques noires,* territoire de la cérébrale postérieure; *en quadrillé noir,* territoire de la choroïdienne antérieure; *en pointillé gris clair,* territoire de l'artère communicante postérieure.

L'artère cérébrale antérieure présente en outre un *territoire calleux* qui est représenté par les quatre cinquièmes antérieurs du corps calleux, le cinquième postérieur étant sous la dépendance de la cérébrale postérieure (voy. : fig. 212).

2° Le **territoire de la sylvienne** comprend : le reste du lobe frontal et du lobe pariétal, c'est-à-dire la moitié externe du lobe orbitaire vascularisé par l'artère orbito-frontale de Foix et Lévy, la troisième circonvolution frontale, la moitié postérieure de la deuxième circonvolution frontale, les quatre cinquièmes inférieurs de la frontale ascendante, la pariétale ascendante, la pariétale supérieure, la pariétale inférieure; la face externe du lobe temporal, sauf la troisième circonvolution temporale, cette partie du cerveau étant vascularisée par les branches temporales (antérieure et postérieure) de la cérébrale postérieure comme face interne de l'extrémité antérieure du lobe temporal, partie correspondant au lobule de l'hippocampe (T5) (voy. : fig. 216 et 217).

Ces territoires correspondent aux aires de Brodmann suivantes : moitié inférieure de 44, moitié postérieure de 47, 4, 3, 1, 2, 5, 7, 40, 43, moitié antérieure de 19, 39, moitié supérieure de 37, 41, 42, 22, 21, moitié supérieure de 20, 38, c'est-à-dire aux aires somato-

motrice et somato-sensitive, à l'aire somato-psychique et aux aires auditive, auditivo-psychique et gustative; ajoutons que l'artère sylvienne tient sous sa dépendance la *zone de Wernicke* (voy. : fig. 213 et 215).

L'aire 40 (partie supérieure) et l'aire 7 (partie inférieure), correspondant au *gyrus supra-marginalis ou gyrus circumflexus*, sont irriguées par l'artère pariétale postérieure et par l'artère du sillon rétro-rolandique (artère pariétale ascendante) (voy. : fig. 213 et 215).

L'aire 39 correspondant au *gyrus angularis* est vascularisée par l'artère pariétale postérieure et par l'artère du pli courbe (voy. : fig. 141 et 213).

Les aires 41 et 42 (aire auditive primaire) sont vascularisées par les artères temporales antérieure et moyenne (voy. : fig. 141 et 213).

Les aires 20, 21 et 22 correspondant au point de départ du faisceau de Türck-Meynert sont également irriguées par les artères précitées (voy. : fig. 141 et 142).

3° Le **territoire de la cérébrale postérieure** comprend : tout le lobe occipital et le reste du lobe temporal, à savoir : toute l'étendue de la face inférieure à l'exception de la région du pôle temporal, et la troisième circonvolution temporale sur la face externe de l'hémisphère (voy. : fig. 212 et 216).

Cette zone corticale correspondant aux aires de Brodmann suivantes : 17, 18, 19, 37 et moitié inférieure de 20 (voy. : fig. 141 et 142), l'artère cérébrale postérieure tient donc sous sa dépendance les aires visuelle et visuo-psychique (voy. : fig. 147); une lésion de cette artère entraîne constamment des troubles visuels.

En résumé, il apparaît que :

a) **Sur la face externe** de l'hémisphère, le territoire de la sylvienne l'emporte; il tient sous sa dépendance la *région rolandique* donc les *centres corticaux somato-moteurs et sensitifs* (voy. : fig. 217 et 218).

Cette irrigation de la région rolandique explique pourquoi le ramollissement sylvien superficiel entraîne une hémiplégie à tendance monoplégique avec troubles sensitifs modérés et aphasie si la lésion siège à gauche.

b) **Sur la face inférieure,** c'est le territoire de la cérébrale postérieure qui prédomine (voy. : fig. 218).

L'*aire 17* ou *aire striée (area striata)* reçoit principalement des rameaux issus de l'artère calcarine et plus spécialement du *rameau du cuneus* (voy. : fig. 212); la partie inférieure de cette aire est vascularisée par la *branche occipitale postérieure* (voy. : fig. 212 et 216).

L'*aire 18* ou *aire parastriée* est irriguée principalement par le *rameau pariéto-occipital* et accessoirement par le rameau du cuneus à sa partie supérieure et par la branche occipitale postérieure à sa partie inférieure (voy. : fig. 212).

L'*aire 19* ou *aire péristriée* est vascularisée par les branches terminales du rameau pariéto-occipital et aussi partiellement par l'artère du pli courbe (branche de la sylvienne) pour sa partie supérieure et par l'artère temporale postérieure et le rameau pariéto-occipital pour sa partie inférieure (voy. : fig. 212 et 213).

c) **Sur la face interne** de l'hémisphère, c'est le territoire de la cérébrale antérieure qui l'emporte, le *lobule paracentral* (centre cortical somato-moteur du membre inférieur) étant sous la dépendance de cette artère (voy. : fig. 212, 217 et 218).

Malgré tout, les *champs de distribution* de ces artères corticales n'ont pas de délimitation bien précise; aussi les « *zones frontières* » sont-elles toujours des zones communes à deux artères, les territoires empiétant parfois les uns sur les autres sur une étendue de un à deux centimètres.

Parmi ces *zones frontières*, les plus apparentes sont situées au niveau des bords des hémisphères cérébraux et plus spécialement au niveau des bords supérieur ou sagittal,

inférieur ou externe; ces « *zones à vascularisation mixte* » sont réalisées par l'intermédiaire d'artères récurrentes, dites *artères circonflexes des bords.*

Cette disposition est fréquemment observée : *a)* au niveau du bord sagittal dans la partie qui correspond aux lobes pariétal et occipital; *b)* et au niveau du bord externe dans la partie correspondant au lobe temporal.

Aux confins des territoires corticaux des artères cérébrales, *trois régions* présentent fréquemment des *variations* nettes et importantes dans la *ligne de démarcation* de ces territoires, avec des déplacements dans les deux sens de un à deux centimètres; ce sont : *a)* à la partie inférieure du cerveau (lobe orbitaire) entre l'artère orbito-frontale issue de l'artère sylvienne et l'artère orbitaire interne issue de la cérébrale antérieure; *b)* entre d'une part, l'artère temporale postérieure et l'artère du pli courbe, branche de la cérébrale moyenne, et d'autre part, le rameau pariéto-occipital issu de l'artère calcarine, branche de la cérébrale postérieure; *c)* et sur la face interne de l'hémisphère entre l'artère du lobule paracentral, branche de la cérébrale antérieure et l'artère rolandique, branche de la sylvienne (Van der Eecken).

Quant à la *circonvolution de l'hippocampe* (T5), elle est irriguée par *trois* vaisseaux qui sont : la sylvienne, la cérébrale postérieure et la choroïdienne antérieure, cette dernière se distribuant à l'uncus par sa *branche récurrente* (voy. : *Artère choroïdienne antérieure*) (voy. : fig. 221).

ANASTOMOSES

Indépendamment des anastomoses des branches d'une même artère entre elles, les artères qui constituent le système cortical cérébral présentent de multiples anastomoses; mais celles-ci ne s'observent que sur des vaisseaux de moyen ou de petit calibre et cela principalement à la limite des territoires.

Du point de vue morphologique, nous distinguerons *trois types* d'anastomoses des artères cérébrales, qui sont : *a)* des *anastomoses bout à bout* dites *anastomoses par inosculation (anastomoses à plein canal)*; *b)* des *anastomoses en candélabre*; *c)* et des *anastomoses leptoméningées en réseau.*

1° Les **anastomoses par inosculation** sont des anastomoses de *gros calibre* (entre un tiers et moitié du diamètre de l'artère); elles sont relativement fréquentes, et, au total, peu nombreuses; il est exceptionnel de ne pas en observer au cours d'injection des artères cérébrales; elles figurent parfois sur des artériogrammes cérébraux.

Dans certains cas, ces anastomoses permettent la récupération fonctionnelle en cas de ramollissement ou d'oblitération artérielle; on les observe principalement :

a) entre les artères cérébrales moyenne et antérieure, à la partie supérieure du sillon prérolandique : entre l'artère prérolandique et une branche récurrente de l'artère callosomarginale; dans la scissure de Rolando, entre l'artère rolandique et l'artère paracentrale et, dans le *sulcus post-centralis,* entre un rameau antérieur de l'artère pariétale antérieure et une branche de l'artère du lobule paracentral;

b) entre les artères cérébrales moyenne et postérieure, au niveau de la partie supérieure de la scissure pariéto-occipitale ou dans le sillon interpariétal entre l'artère du pli courbe ou l'artère temporale postérieure avec le rameau pariéto-occipital de l'artère calcarine; et entre les artères temporales postérieure et moyenne;

c) entre les artères cérébrales antérieure et postérieure, au niveau de la face postérieure du splénium par l'arc péricalleux constitué par l'artère du splénium (A. C. A.) et l'artère péricalleuse postérieure (A. C. P.) (voy. : fig. 212) et parfois aussi au niveau de la scissure perpendiculaire interne par l'intermédiaire du rameau pariéto-occipital de l'artère calcarine et l'artère du lobule paracentral.

A ce type d'anastomoses, il nous faut ajouter le système anastomotique représenté par le *polygone artériel de la base du cerveau (polygone de Willis)* où l'*artère communicante antérieure* établit une anastomose entre les deux artères cérébrales antérieures, et l'*artère communicante postérieure* qui, lorsqu'elle est considérablement développée, constitue unilatéralement une anastomose entre le système des artères cérébrales moyenne et postérieure. Ce tronc anastomotique, dit *tronc artériel carotido-basilaire,* est une variante d'origine embryonnaire; il est dû à la persistance d'une *artère trigeminale primitive* qui met en communication la carotide interne et le futur tronc basilaire; normalement, cette dernière régresse, puis s'oblitère lorsque apparaît l'artère communicante postérieure, celle-ci se substituant au tronc. Ce tronc est fréquemment observé sur les angiogrammes cérébraux.

2° Les **anastomoses en candélabre** (Van der Eecken) (1) sont des anastomoses à plein canal, mais de petit calibre, qui unissent les parties distales de deux ou trois branches artérielles terminales à la manière de deux candélabres opposés; elles sont généralement localisées au voisinage des sillons; on les observe principalement dans les sillons frontal supérieur et interpariétal au niveau du pré-cuneus.

3° Les **anastomoses leptoméningées en réseau** sont grêles; elles occupent la couche profonde de la pie-mère; elles forment un vaste *réseau pie-mérien* à la surface des hémisphères cérébraux.

RÉSEAU PIE-MÉRIEN

Des troncs artériels corticaux naissent des rameaux secondaires très fins qui forment un *réseau capillaire* dit *réseau pie-mérien* ou *réseau pial,* disposé à la surface du cortex, et de ce réseau partent les veinules corticales.

En examinant attentivement après injection les artérioles de la pie-mère, on constate qu'il existe en réalité *deux réseaux capillaires* : *a)* l'un, de calibre intermédiaire aux artérioles terminales et aux capillaires plus fins du deuxième réseau, à mailles ovalaires; *b)* l'autre, de calibre extrêmement réduit, formant des mailles larges à contours géométriques.

Chacun de ces réseaux se constitue le plus souvent aux dépens de capillaires collatéraux émanant des artérioles qui composent les arborisations; très rarement, ils résultent de la diminution graduelle de calibre des rameaux terminaux de ces mêmes arborisations.

Ces deux réseaux communiquent entre eux : tantôt les capillaires du réseau intermédiaire se terminent en se bifurquant pour former des branches du réseau fin; le plus souvent les branches de ce dernier réseau naissent comme des collatérales des ramifications du réseau intermédiaire (J. Tixier) (2).

De ce réseau partent perpendiculairement des *artères nourricières* en nombre considérable; les plus volumineuses viennent des réseaux artériels les plus gros et inversement.

Trois catégories d'artères émanent de ce réseau, ce sont :

1° des *artères courtes* ou *corticales;* elles se distribuent à la *substance grise*; leur longueur ne dépasse pas 2 à 3 millimètres;

2° des *artères moyennes* ou *sous-corticales* qui irriguent une zone de 2 à 5 millimètres de substance blanche au-dessous du cortex;

3° et des *artères longues* ou *médullaires* de 4 à 5 centimètres de longueur; elles suivent

---

(1) Article à consulter : Van Der Eecken : Les anastomoses des artères leptoméningées de l'encéphale et leur signification. Morphologie. *Comptes rendus de l'Association des Anatomistes, Congrès de Gand,* avril 1958.

(2) Ouvrage à consulter : J. Tixier : Artère sylvienne, branches corticales et réseau de la pie-mère. *Thèse de Paris,* 1912.

un trajet parallèle à celui des fibres nerveuses dans la substance blanche et vont se terminer dans le *centre ovale de Vieussens.*

Toutes les artères profondes du cortex et du centre ovale sont du *type terminal* (1) et ne s'anastomosent ni entre elles, ni avec les artères centrales; elles se ramifient intérieurement et isolément en formant *trois réseaux capillaires* : *a)* un est situé dans la couche moléculaire; *b)* un autre occupe la couche des cellules pyramidales : c'est le plus riche et important de tous; *c)* enfin, le troisième est situé dans la substance blanche.

Aux confins de la zone corticale et de la zone centrale il existe une *zone intermédiaire* mal irriguée où se produisent fréquemment les foyers de ramollissement sénile et les lacunes de désintégration.

II. — SYSTÈME CENTRAL

Les artères centrales sont destinées aux noyaux gris intra-cérébraux; elles sont généralement d'un très petit calibre, rectilignes ou curvilignes, exceptionnellement sinueuses, relativement longues et non anastomosées. On peut les classer en *trois groupes* : *antérieur, moyen* et *postérieur.*

1° Le **groupe antérieur** comprend :

a) Des *branches venues de la cérébrale antérieure* et de la *communicante antérieure* disposées en *trois sous-groupes,* qui sont : *deux latéraux* et *un médian.*

α) Le *groupe latéral* comprend de huit à dix artérioles qui se détachent comme un « *bouquet de rejetons* » du segment initial de la cérébrale antérieure (avant son entrée dans la scissure interhémisphérique) : ce sont les *artères striées antérieures de Duret*; dirigées obliquement en dedans et en arrière et d'autant plus longues qu'on les considère de dedans en dehors, elles pénètrent dans les orifices de l'espace perforé antérieur; elles se distribuent à la tête du noyau caudé, à la partie antérieure de la capsule interne et au pallidum (artères pallidales internes); parmi ces artères, l'une d'elles inconstante (80 % des cas) est plus volumineuse que les autres; c'est l'*artère striée médiane* ou *artère récurrente de Heubner* (voy. : fig. 216).

L'*artère striée médiane* ou *artère récurrente de Heubner* naît de la cérébrale antérieure au point où celle-ci pénètre dans la scissure interhémisphérique, soit au niveau de la communicante antérieure, soit le plus souvent en aval de cette artère; après un trajet récurrent (d'où son nom) et flexueux, elle se dirige obliquement en arrière et en dehors se rapprochant de plus en plus de la bandelette olfactive; tantôt elle suit parallèlement et en dehors d'elle l'artère cérébrale antérieure, tantôt et c'est le cas le plus fréquent, elle s'engage entre cette artère et l'espace perforé antérieur qu'elle aborde en fournissant deux ou trois rameaux collatéraux qui pénètrent obliquement dans les orifices vasculaires de l'espace; peu après sa pénétration dans cet espace, elle s'incurve et se dirige verticalement pour atteindre la portion supra-ventriculaire du noyau caudé où elle se divise en deux ou trois branches terminales (voy. : fig. 216).

Elle se distribue à la tête du noyau caudé, au bras antérieur de la capsule interne et à la partie antérieure du noyau lenticulaire.

β) Le *groupe médian* comprend entre cinq et huit artérioles grêles qui se détachent de la communicante antérieure et des artères cérébrales antérieures; dirigées obliquement

(1) Article à consulter : N. Berkol, A. Mouchet, Zeki Zeren et M. Oya : Distribution intracérébrale des artères provenant du réseau pie-mérien. *Annales d'Anatomie pathologique et d'Anatomie normale médico-chirurgicale,* juillet 1939, p. 861.

en bas et en arrière, elles se distribuent à toute l'étendue de la paroi antérieure du troisième ventricule, depuis le recessus optique jusqu'au bec du corps calleux et en particulier au noyau préoptique (artérioles diencéphaliques).

b) Des *branches venues de la cérébrale moyenne* dans sa portion horizontale, près de son origine, et de la terminaison de la carotide interne.

Ces branches, au nombre de huit à douze, pénètrent par les orifices de l'espace perforé antérieur; elles se dirigent en haut et en dehors pour se recourber d'arrière en avant et se terminer dans les noyaux gris centraux.

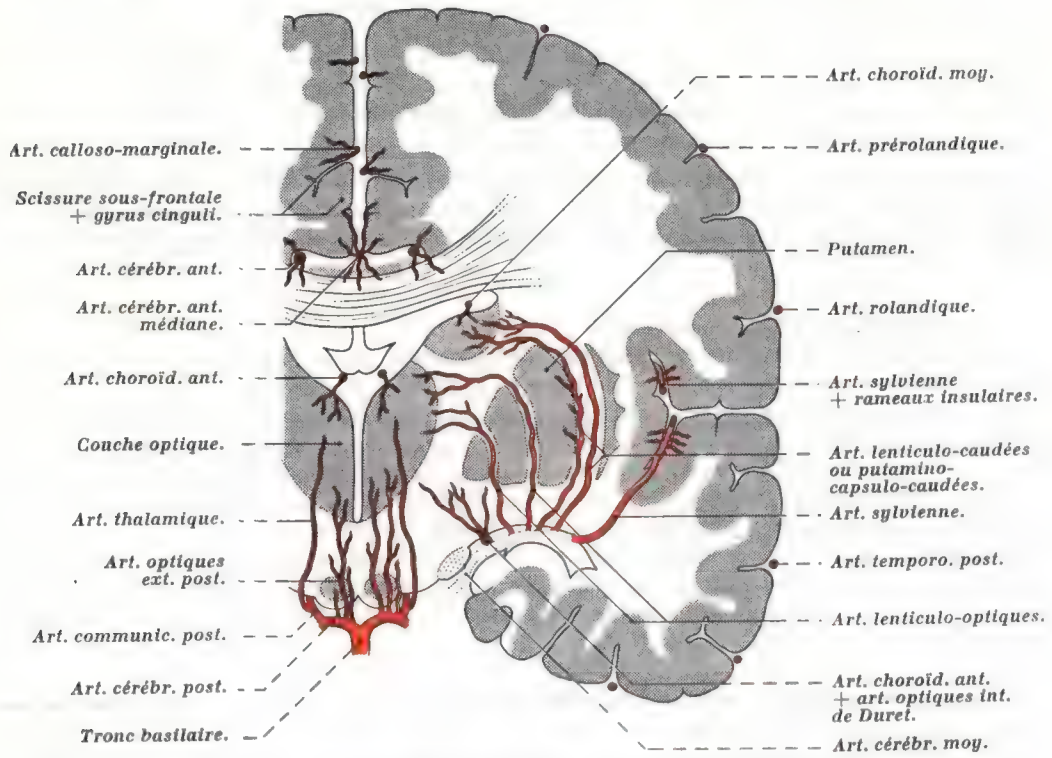

FIG. 219. — *Vascularisation artérielle des noyaux gris centraux, vue sur une coupe frontale de l'hémisphère cérébral; côté droit, segment antérieur de la coupe* (schématique).

On distingue : α) des *artères striées internes de Duret* ou *artères lenticulaires*; elles naissent de la sylvienne près de la carotide interne sur un trajet de 2 centimètres; elles se distribuent aux deux segments internes du noyau lenticulaire (*globus pallidus* et *globus medialis*); β) et des *artères striées externes de Duret* ou *artères putamino-caudées* (Foix et Lévy); elles naissent en dehors des précédentes et vont se distribuer au segment externe du noyau lenticulaire ou putamen (voy. : fig. 219).

Les unes antérieures atteignent le corps du noyau caudé : ce sont les *artères lenticulo-caudées*; elles irriguent en outre le segment antérieur de la capsule interne. Les autres, postérieures, moins nombreuses, traversent le segment postérieur de la capsule interne; elles atteignent la *couche optique* qu'elles vascularisent : ce sont les *artères lenticulo-optiques* qui irriguent également en partie le segment postérieur de la capsule interne (voy. : fig. 219).

La majorité de ces artères cheminent contre la face externe du noyau lenticulaire dans la capsule externe ou plus exactement dans l'espace qui sépare la capsule externe du noyau lenticulaire.

Parmi ces artères striées, il en est une plus longue et plus volumineuse que les autres qui longe la base du noyau lenticulaire et qui aboutit au noyau caudé après avoir traversé la partie antérieure de la capsule interne : c'est l'*artère de l'hémorragie cérébrale de Charcot.*

2° Le **groupe moyen** est représenté par de petites artères qui viennent de la *communicante postérieure* et de la *choroïdienne antérieure*; elles se distribuent au bras postérieur de la capsule interne et à son segment rétro-lenticulaire, à la substance grise des parois du ventricule moyen et à la partie inférieure de la couche optique (*artères optiques internes de Duret* ou *artères thalamo-tubériennes de Foix et Hillemand*) (voy. : fig. 219).

Parmi les artérioles de ce groupe, une, dite *artère thalamique,* se détache du tiers antérieur de la communicante postérieure; dirigée obliquement en arrière, parallèlement à la précédente, elle pénètre le névraxe au niveau de l'angle latéral du losange opto-pédonculaire, immédiatement en arrière de la bandelette optique; verticalement ascendante, elle se termine dans la couche optique entre les noyaux interne et externe.

Il faut également ranger dans ce groupe une ou deux branches profonde qui se détachent de l'artère sylvienne à son entrée dans la vallée sylvienne qui par un trajet antéro-postérieur dans le centre ovale de Vieussens se distribuent principalement aux radiations optiques *(artère optique profonde).*

3° Le **groupe postérieur** est représenté par des branches venues de l'origine de la cérébrale postérieure et de la bifurcation du tronc basilaire.

a) Les unes apparaissent sur le bord interne du pédoncule cérébral; elles traversent l'espace perforé postérieur et vont se distribuer aux noyaux d'origine du moteur oculaire commun et du pathétique ainsi qu'à la partie postéro-interne de la couche optique; ce sont les *artères sus-protubérantielles médianes (artères optiques internes postérieures, artères thalamo-perforées de Foix et Hillemand).*

b) Les autres naissent de la cérébrale postérieure et quelquefois même de la terminaison de la communicante postérieure sur les côtés du pédoncule cérébral; au nombre de trois à quatre, elles pénètrent les sillons transversaux situés sous le pulvinar et vont se distribuer à la couche optique et à la paroi du ventricule moyen : ce sont les *artères optiques externes postérieures* (voy. : fig. 219).

4° Signalons enfin un **groupe externe** représenté par quelques fins *rameaux insulaires*; nés en file indienne du versant supérieur de la sylvienne au niveau de la vallée de Sylvius, ils se distribuent au cortex insulaire, à l'avant-mur et au noyau amygdalien.

TERRITOIRES VASCULAIRES DES NOYAUX GRIS CENTRAUX

La distribution artérielle profonde ou centrale des artères cérébrales peut être groupée en *six territoires* que se partagent : le polygone artériel de Willis, les segments initiaux des sylviennes et les choroïdiennes antérieures (voy. : fig. 223).

La *couche optique* est irriguée : *a)* dans ses deux tiers postérieurs, par la cérébrale postérieure; *b)* dans sa partie supéro-externe, par la communicante postérieure et parfois par la carotide interne; *c)* dans sa partie inféro-externe, par la sylvienne; *d)* et dans sa partie supérieure, par la choroïdienne antérieure (voy. : fig. 219).

Par la répartition de ses branches nourricières, elle présente *cinq pédicules vasculaires* qui sont : un pédicule thalamo-perforé; un pédicule thalamo-genouillé (qui irrigue simul-

tanément le métathalamus); un pédicule choroïdien; un pédicule thalamo-hypothalamique ou thalamo-tubérien; et un pédicule lenticulo-optique (insignifiant pour Foix et Hillemand) (voy. : fig. 220).

Les *corps striés* sont irrigués : *a)* la tête du noyau caudé par la cérébrale antérieure, principalement par l'artère striée médiane (artère récurrente de Heubner); *b)* le reste du noyau caudé, le putamen et le globus medialis par la sylvienne; *c)* et le globus pallidus par la choroïdienne antérieure (voy. : fig. 219).

Les *artères des corps opto-striés* offrent le triple caractère suivant : *a)* elles naissent isolément du tronc vasculaire; *b)* elles ont une disposition en « *dents de peigne* »; *c)* elles sont toutes grêles et plus ou moins longues suivant leur terminaison, mais toujours terminales.

La *région sous-thalamique* est sous la dépendance de la cérébrale postérieure et de la choroïdienne antérieure, tandis que le corps de Luys est situé aux confins des trois territoires sylvien, choroïdien et cérébral postérieur.

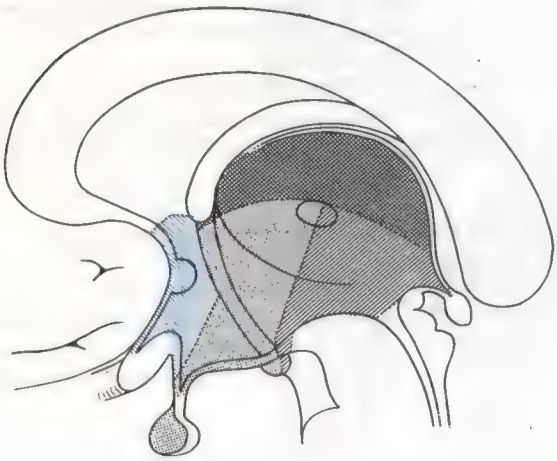

FIG. 220.
Territoires vasculaires de l'hypothalamus (imité de LAZORTHES, POULHÈS et GAUBERT).

En bleu, territoire de la cérébrale antérieure; *en pointillé gris clair*, territoire de la carotide interne et de la communicante postérieure; *en hachures obliques noires*, territoire de la cérébrale postérieure; *en quadrillé noir*, territoire des artères choroïdiennes antérieure et postérieure.

Les *noyaux gris hypothalamiques* et *infundibulo-tubériens* (1) sont vascularisés par la cérébrale antérieure, les communicantes antérieure et postérieure et par la cérébrale postérieure (segment d'origine) (voy. : fig. 220).

La *capsule interne* est irriguée : *a)* dans son genou et dans ses segments postérieur et rétro-lenticulaire par la choroïdienne antérieure; *b)* et dans son segment antérieur par la sylvienne *(artères striées externes)* et par la cérébrale antérieure *(artères striées antérieures)* (voy. : fig. 219).

III. — SYSTÈME VENTRICULAIRE OU CHOROÏDIEN

Ce système artériel est destiné aux prolongements que la pie-mère envoie au niveau des ventricules; il est représenté par les *artères choroïdiennes*. Elles sont en nombre variable; en général on distingue unilatéralement *trois artères principales* qui sont les *artères choroïdiennes antérieure, moyenne* et *postérieure*.

(1) Article à consulter : E. LEBLANC : Les artères de la région infundibulo-tubérienne. *Travaux du Laboratoire d'Anatomie de la Faculté de Médecine d'Alger*, 1926, p. 14.

1° Artère choroïdienne antérieure. — L'artère choroïdienne antérieure (1) naît de la face postérieure de la carotide interne, entre l'origine de la communicante postérieure et celle de la sylvienne et le plus souvent à 2 millimètres au-dessous de la naissance de la cérébrale antérieure. Son calibre est d'environ un millimètre à la naissance. A son origine elle est située très près de l'angle externe du chiasma optique en pleine citerne opto-chiasmatique; elle se dirige en dehors et en arrière, longe la bandelette optique en décrivant une courbe à convexité inféro-externe; elle atteint le pédoncule cérébral qu'elle contourne en décrivant une deuxième courbe à convexité supéro-externe; c'est à ce niveau qu'elle aborde la *fente de Bichat* contre la circonvolution de l'hippocampe; elle

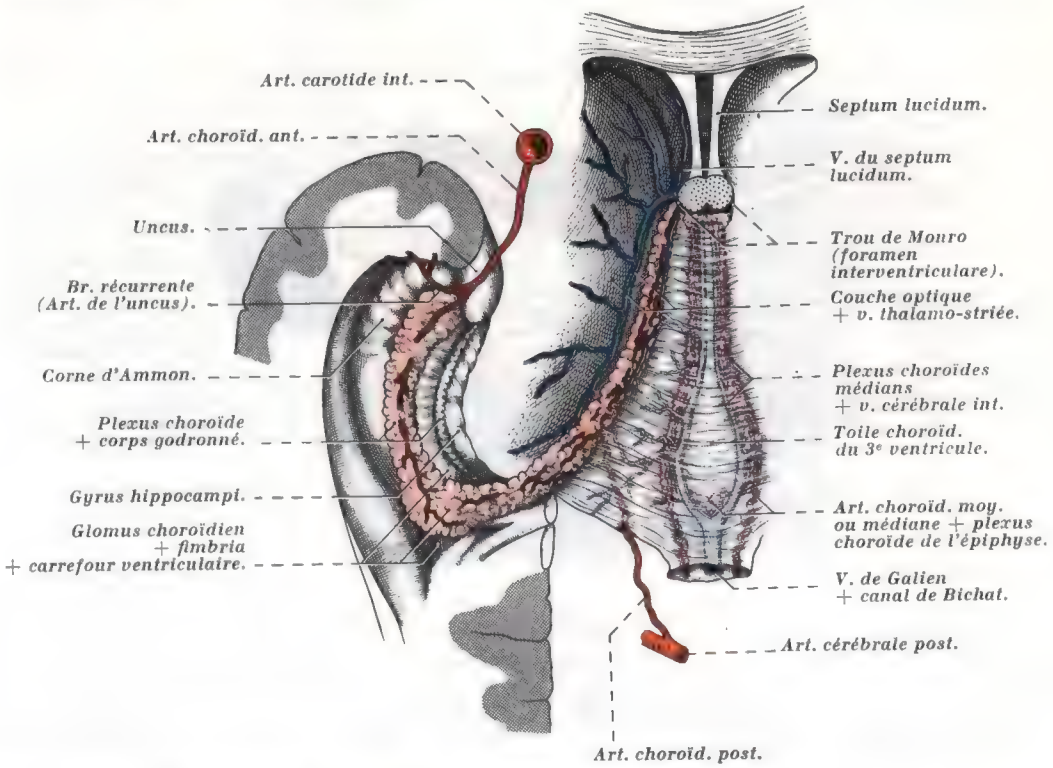

FIG. 221. — *Plexus choroïdes du troisième ventricule et des ventricules latéraux. Artères choroïdiennes. Toile choroïdienne du troisième ventricule; vue supérieure* (schématique).

pénètre dans la corne inférieure ou sphénoïdale du ventricule latéral, où elle occupe le bord externe du plexus choroïde latéral (voy. : fig. 211, 221 et 224).

Axée suivant la courbure du ventricule latéral, elle décrit alors une vaste courbe à concavité antérieure qui la porte dans la corne frontale qu'elle parcourt d'arrière en avant et de dehors en dedans (voy. : fig. 221) jusqu'au canal de Monro.

Dans son trajet circum-pédonculaire, tantôt elle croise inférieurement la bandelette optique (parfois même deux fois lorsqu'elle affecte un trajet en S), tantôt au contraire, elle suit sa face externe appliquée contre cette dernière qu'elle vascularise (voy. : fig. 219

(1) Article à consulter : A. MOUNIER-KUHN et A. BOUCHET : L'artère choroïdienne antérieure. *Comptes rendus de l'Association des Anatomistes*, 1957, p. 598.

et 223); elle est toujours située à distance des corps genouillés; c'est elle qui représente l'arc artériel circumpédonculaire le plus élevé.

La veine basilaire *(veine de Rosenthal)* l'accompagne dans cette partie de son trajet (voy. : fig. 229).

Branches collatérales. — Au cours de son trajet, l'artère choroïdienne antérieure fournit un certain nombre de *branches collatérales,* pour la plupart grêles, qui sont : *a) des rameaux* de petit calibre *pour l'hippocampe*; au nombre de trois à cinq ils se détachent obliquement de l'artère un peu avant son entrée dans la fente de Bichat; *b)* une branche à trajet récurrent : c'est l'*artère de l'uncus* ou *branche récurrente* (voy. : fig. 221); *c)* des

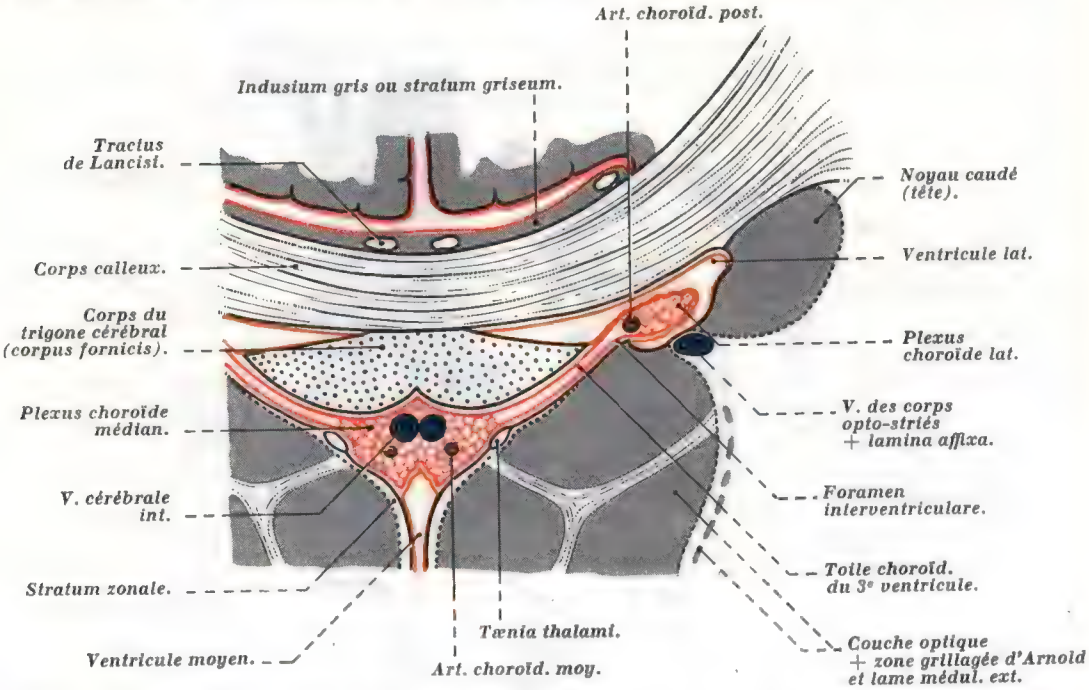

Fig. 222. — *Toile choroïdienne du troisième ventricule, plexus choroïdes et artères choroïdiennes, vus sur une coupe frontale passant par la partie antérieure du corps du trigone; segment antérieur de la coupe* (schématique).

En orangé, la membrane épendymaire; *en rouge,* la pie-mère et les plexus choroïdes.

artérioles, très courtes, pour la *bandelette optique* et le *pédoncule cérébral,* qui se détachent de l'artère en « *dents de peigne* » pour perforer presque aussitôt la bandelette optique et la face latérale du pédoncule cérébral; *d)* un ou deux *rameaux géniculés* pour le corps genouillé externe; ils s'anastomosent avec des rameaux venus de la cérébrale postérieure pour constituer, à la surface du corps genouillé, le *réseau artériel périgéniculé* (voy. : fig. 211); *e)* des *branches perforantes* ou *profondes* au nombre de trois ou quatre pour le bras postérieur de la capsule interne et le segment externe du noyau lenticulaire; *f)* et dans son *trajet plexuaire,* de nombreuses artérioles pour les plexus choroïdes, parallèles entre elles, souvent disposées en « *arêtes de poisson* »; elles s'anastomosent avec des rameaux venus de la choroïdienne postérieure (voy. : fig. 219 et 221).

Son territoire de distribution est donc relativement étendu et, indépendamment de son *territoire choroïdien,* cette artère possède un *territoire central* ou *profond,* car elle irrigue la capsule interne (bras postérieur) et le segment interne du *globus pallidus,* de telle sorte

qu'une lésion de cette artère provoque le ramollissement du segment interne du globus pallidus en respectant le *striatum* (voy. : fig. 219).

2° **Artère choroïdienne postérieure.** — L'artère choroïdienne postérieure naît de la cérébrale postérieure, un peu après la terminaison de la communicante postérieure; elle contourne le pédoncule cérébral, pénètre par la partie moyenne de la fente de Bichat, puis elle s'engage dans le plexus choroïde latéral dont elle longe le bord interne (voy. : fig. 221 et 222). Elle ne dépasse pas l'extrémité antérieure de la couche optique.

Comme la précédente, elle donne des branches parallèles et anastomosées entre elles pour la toile choroïdienne du troisième ventricule et pour les plexus choroïdes.

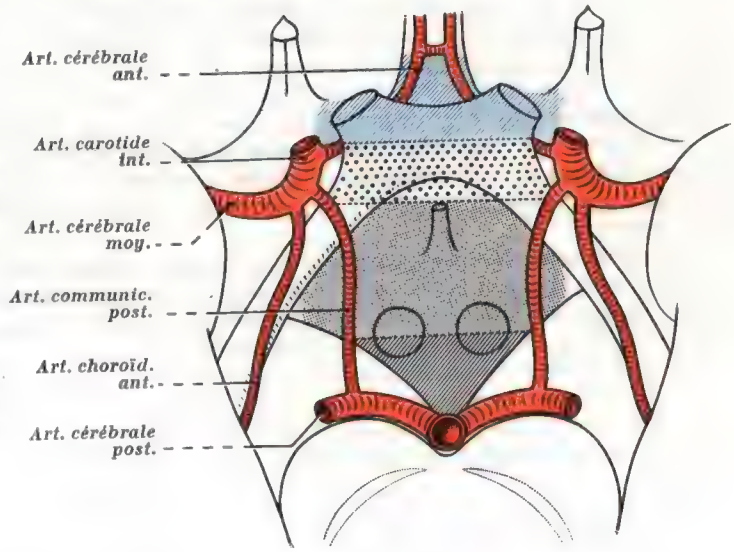

FIG. 223.
Territoires de pénétration du système artériel et vascularisation de l'hypothalamus (schématique).

En bleu, territoire de la cérébrale antérieure ; *en pointillé noir*, territoire de la carotide interne ; *en pointillé gris clair*, territoire de la communicante postérieure ; *en hachures obliques noires*, territoire de la cérébrale postérieure.

3° **Artère choroïdienne médiane ou moyenne.** — L'artère choroïdienne médiane ou moyenne est une *branche récurrente de la cérébelleuse supérieure*, mais elle naît parfois de la cérébrale postérieure. Cette artère s'engage entre les deux feuillets de la toile choroïdienne; elle est située très près de son homonyme du côté opposé; elle occupe le *plexus choroïde médian* jusqu'au niveau de la *tête du noyau caudé* où elle se termine (voy. : fig. 83, 221 et 222).

Chemin faisant, elle donne des branches collatérales grêles pour les tubercules quadrijumeaux, la valvule de Vieussens, la glande pinéale, les parois du ventricule moyen, les couches optiques, mais principalement pour les *plexus choroïdes médians* (d'où son nom) (voy. : fig. 221 et 222).

4° Signalons en outre quelques fins rameaux venus de la *communicante postérieure*, qui vont au ventricule moyen, et des branches venues de l'artère postérieure du corps calleux qui traversent cet organe pour se distribuer à la paroi supérieure du ventricule latéral.

EN RÉSUMÉ, le *système choroïdien* aboutit en faible partie aux parois ventriculaires et en majeure partie, d'une part à la toile choroïdienne du troisième ventricule, et d'autre part aux plexus choroïdes qui sont constitués par de longs capillaires flexueux recourbés en anse; au niveau de chaque touffe du plexus ils se continuent par les plexus veineux.

Par leur système anastomotique capillaire les trois artères choroïdiennes communiquent largement entre elles et avec celles du côté opposé.

IV. — SYSTÈME BASAL

Ce système artériel est représenté par de petites artérioles courtes venues du polygone de Willis et de l'origine de ses branches, quelques-unes nous sont déjà connues (voyez précédemment); toutes ces artérioles vont à la partie médiane de la base du cerveau, aux parois du ventricule moyen et aux noyaux gris centraux.

Nous distinguerons *quatre groupes* (1) classés d'après leurs origines (voy. : fig. 220 et 223).

1° des rameaux venus des *cérébrales antérieures* et de la *communicante antérieure* vont aboutir au *bec du corps calleux*, à la lamelle sus-optique, au *chiasma optique* (partie antérieure), aux *espaces perforés antérieurs* et à la partie antérieure de l'hypothalamus (principalement au noyau préoptique); ce sont : les branches diencéphaliques de la cérébrale antérieure et les artères striées antérieures de Duret; notons également que quelques rameaux issus de la *cérébrale antérieure* aboutissent à la partie postérieure du nerf optique;

2° des branches issues des *carotides internes* sont destinées à la moitié postérieure du chiasma optique et aux segments d'origine des bandelettes optiques ainsi qu'à la partie antérieure du tuber cinereum : ce sont les artères opto-tubérositaires antérieure et postérieure;

3° des rameaux des *communicantes postérieures* aboutissent aux bandelettes optiques, au tuber cinereum et à la tige pituitaire, aux noyaux du tuber, aux tubercules mamillaires, à la partie postéro-inférieure de l'hypothalamus ainsi qu'à la partie antérieure de la couche optique (artères hypothalamiques et thalamiques);

4° des branches venues des *cérébrales postérieures* destinées à la partie postéro-inférieure du losange opto-pédonculaire et en particulier à l'espace perforé postérieur, aux tubercules mamillaires, à l'hypothalamus postérieur et à la couche optique (parois du ventricule moyen) (voy. : fig. 220 et 223).

En résumé, la circulation artérielle du cerveau est assurée unilatéralement par *deux* gros troncs artériels qui distribuent le sang dans chaque hémisphère : *a)* l'un, *principal* est représenté par la *carotide interne*; *b)* l'autre, *accessoire*, est constitué par la vertébrale; — le *premier* va droit au cerveau sans collatérale importante dans son trajet cervical et basilaire, ses branches principales s'épanouissant contre la face inférieure de l'hémisphère cérébral : c'est la *nourrice en pied*; — le *second*, profondément situé et merveilleusement protégé dans le canal transversaire, ne possède qu'un rôle de suppléance : c'est la *nourrice de suppléance* (Sébileau).

La *circulation cérébrale* (2) est en outre caractérisée par ce fait que les artères qui naissent du *réseau pie-mérien* ainsi que les artères des corps opto-striés sont terminales; en revanche, par l'intermédiaire de ce réseau, les artères corticales s'anastomosent entre elles *(anastomoses lepto-méningées)* de telle sorte que la *substance nerveuse est nourrie par des artères terminales provenant d'un réseau anastomotique périphérique (réseau pial)*.

La *pression* et la *circulation sanguine encéphalique* sont régularisées dans les artères du cerveau par un certain nombre de causes anatomiques et mécaniques : c'est ainsi que les courbures, les sinuosités des artères, la division de la carotide interne en un bouquet de branches, la direction perpendiculaire de ses branches par rapport au tronc d'origine, l'interposition du *réseau pial* entre les capillaires sanguins et les gros troncs (véritable nappe sanguine qui égalise et régularise le courant sanguin), et aussi l'existence des sinus

---

(1) Articles à consulter : Sjögren : The anterior choroïdal artery. *Acta radiologica*, 1955, p. 143. Lazorthès, Poulhès et Gaubert : Les artères diencéphaliques. Les territoires vasculaires de l'hypothalamus. *Comptes rendus de l'Association des Anatomistes*, 1957, p. 495.

(2) Article à consulter : Riser : La circulation cérébrale. *Revue Neurologique*, 1936, n° 1, p. 1060.

veineux dure-mériens sont autant de causes qui dans leur ensemble tendent à régulariser le cours du sang dans la masse cérébrale.

Toutes ces causes contribuent également à atténuer la pulsation cérébrale : le soulèvement du cerveau, produit à chaque systole ventriculaire par les changements de volume des artères de la base, est pratiquement imperceptible; car, parallèlement à ce mouvement d'expansion, correspond un reflux du liquide céphalo-rachidien dans l'espace sous-arachnoïdien périmédullaire et une dérivation ascendante de ce même liquide des citernes de la base vers le sinus longitudinal supérieur, lieu où sont groupés en majeure partie les willi arachnoïdiens.

Nous signalerons enfin :

a) l'*influence de la respiration* : l'inspiration amène une anémie cérébrale tandis que l'expiration produit au contraire l'engorgement vasculaire et l'hypertension;

b) et l'*influence du système nerveux* : les vaisseaux cérébraux sont innervés par le *sympathique*, par l'intermédiaire du plexus carotidien interne et du plexus vertébral venu du nerf vertébral de François Franck, branche ascendante du ganglion cervical inférieur.

L'excitation du sympathique amène une vaso-constriction des artères cérébrales, la paralysie ou la section du sympathique produit une vaso-dilatation.

Actuellement on admet que le véritable *système régulateur de la circulation cérébrale* est le *corpuscule rétro-carotidien (glomus carotidien)* en relation avec le bulbe carotidien par de multiples filets nerveux.

La sensibilité spécifique du bulbe carotidien (formation baro-sensible) constitue le point de départ de phénomènes réflexes vaso-presseurs et cardio-moteurs, ou adrénalino-sécréteurs qui sont à l'origine de la régulation et de la pression artérielle cérébrale.

ANATOMIE RADIOLOGIQUE DES ARTÈRES CÉRÉBRALES. ANGIOGRAPHIE CÉRÉBRALE

L'*artériographie cérébrale* est devenue une méthode courante d'investigation clinique depuis les remarquables travaux d'Egas Moniz (1927) (1); elle consiste à injecter, suivant une technique spéciale, soit dans la carotide primitive, soit dans l'artère vertébrale, un produit de contraste, généralement un composé organique iodé (2) qui permet, après radiographie du crâne de profil et de face, d'obtenir un *artériogramme* du *système vasculaire cortical* de chaque hémisphère cérébral; elle peut être associée ou non à une « *encéphalographie gazeuse* », procédé qui possède l'avantage d'interpréter simultanément les *images artérielles* et *ventriculaires*; d'où l'intérêt primordial qu'offre cette méthode pour le diagnostic des tumeurs cérébrales et des lésions vasculaires (thromboses, anévrysmes, etc.) des artères du cerveau.

Sans entrer dans les détails techniques, disons que l'injection intra-carotidienne permet la lecture sur les clichés de profil et de face de la distribution des artères cérébrales antérieure et moyenne, tandis que l'injection de l'artère vertébrale fait apparaître le système de l'artère cérébrale postérieure; toutefois ce dernier peut être apparent sur le cliché de profil à la suite d'une seule injection intra-carotidienne lorsque l'artère communicante postérieure est volumineuse.

---

(1) Ouvrage à consulter : Egas Moniz : *L'angiographie cérébrale*, 1 vol. Masson et Cie, édit., Paris, 1934.

(2) Les produits les plus souvent employés sont : le *radio selectan*, le *triurol* ou *acétiodone*, le *vasurix* et le *thorotrast* qui est un dioxyde de thorium.

ARTÉRIOGRAMME CÉRÉBRAL NORMAL. — A l'exclusion d'anomalies du polygone artériel de la base (polygone de Willis) et de distribution du système cortical cérébral, l'*artériogramme cérébral normal* (1) se présente sur les clichés avec la distribution suivante :

1° Sur le cliché de profil, le siphon carotidien apparaît en arrière de la cavité de l'orbite se divisant en cérébrale antérieure et cérébrale moyenne (voy. : fig. 224).

a) **L'artère cérébrale moyenne (artère sylvienne)** présente *deux segments* : α) dans un *premier segment,* elle décrit une boucle en raccourci à concavité antérieure, légèrement ascendante en arrière; β) dans un *deuxième segment,* très court, dit « *segment d'épanouissement* », elle se ramifie en un « *bouquet vasculaire* » dont les branches plus ou moins sinueuses prennent des directions ascendantes, les unes antérieures à direction frontale,

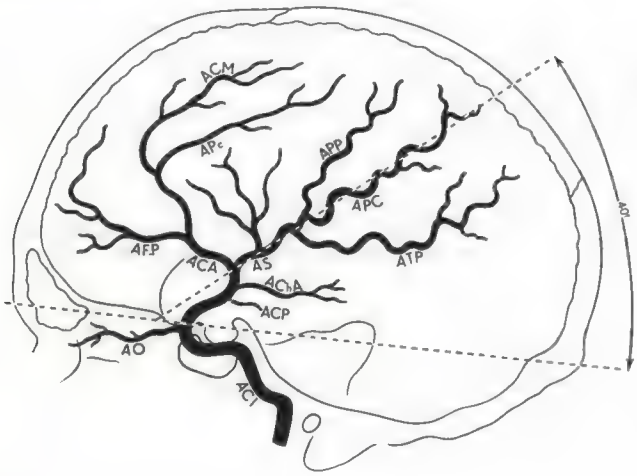

FIG. 224.
Artériogramme cérébral normal de profil, côté gauche (schématique).

ACI, artère carotide interne (siphon carotidien); *AO,* artère ophtalmique; *ACA,* artère cérébrale antérieure; *AFP,* artère fronto-polaire; *APc,* artère péricalleuse; *ACM,* artère calloso-marginale; *AS,* artère sylvienne ou cérébrale moyenne; *APP,* artère pariétale postérieure; *APC,* artère du pli courbe; *ATP,* artère temporale postérieure; *AChA,* artère choroïdienne antérieure; *ACP,* artère communicante postérieure.

les autres postérieures; de ce segment se détache le plus souvent un tronc, court, dit « *artère en candélabre* », qui donne naissance aux artères frontale, rolandique et pariétale, tandis que le reste de l'épanouissement constitue le *tronc sylvien* qui fournit l'artère pariétale postérieure, l'artère du pli courbe et la temporale postérieure (*groupe sylvien d'Egas Moniz*).

Sur le cliché de profil, le tronc sylvien et l'artère du pli courbe qui le prolonge sont désignés plus communément sous le nom d'*axe artériel du cerveau;* normalement, il fait avec le plan horizontal passant par la protubérance occipitale interne et le tubercule de la selle un angle de *quarante degrés*; c'est l'*angle de Woringer-Gernez* (avec des chiffres extrêmes de trente-six et quarante-quatre degrés suivant le type crânien).

A l'union des deux segments, il n'est pas rare d'observer, au point où l'artère occupe la fosse sylvienne, de multiples artérioles groupées (artères perforantes) qui se détachent du tronc sylvien sur une longueur de 15 à 20 millimètres et qui chevauchent les unes par rapport aux autres : c'est l'*image en nuée de Fischer.*

---

(1) Articles et ouvrages à consulter : GÉRAUD, LAZORTHÈS, PICASSOU et AUDUZE : L'angiographie cérébrale. *Journal de Radiologie et d'Electrologie,* 1950, p. 141.
ALMEIDA LIMA : *Cerebral Angiography,* 1 vol. Oxford university Press, édit., Londres, 1950.
E. TOLOSA : *Angiografia cerebral,* 1 vol. Paz Montalvo, édit., Madrid, 1953.
J. BONNAL et J. LEGRÉ : *L'angiographie cérébrale.* Masson et Cie, édit., Paris. 1958.

b) **L'artère cérébrale antérieure** présente un aspect caractéristique sous la forme d'une double courbe ascendante à concavité antérieure dans un premier segment, puis ascendante à concavité postérieure dans un deuxième segment qui correspond au lieu où l'artère contourne le genou du corps calleux; parfois même, elle offre à ce niveau un dispositif plus ou moins angulaire : c'est le *coude* ou *angle de Lindgren* d'où se détache l'artère calloso-marginale.

2° ***Sur le cliché de face,*** le siphon carotidien (portion verticale supérieure) apparaît au-dessus de la voûte de l'orbite comme une bifurcation terminale en sylvienne (en dehors) et cérébrale antérieure (en dedans) (voy. : fig. 225) avec possibilité d'un *tronc carotido-basilaire* correspondant à une artère communicante postérieure considérablement développée : dans ce cas, il s'agit d'une *trifurcation.*

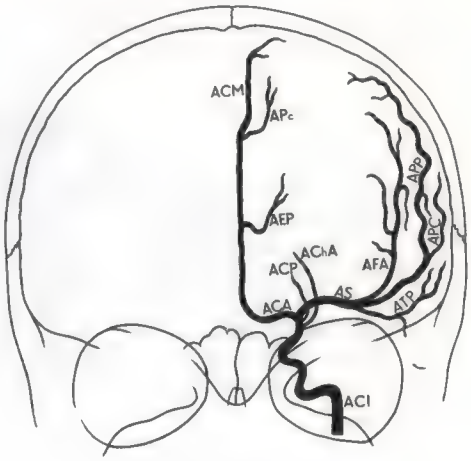

FIG. 225.
Artériogramme cérébral normal de face, côté gauche (schématique).

ACI, artère carotide interne (siphon carotidien) ; *ACA,* artère cérébrale antérieure ; *AFP,* artère fronto-polaire ; *APc,* artère péricalleuse ; *ACM,* artère calloso-marginale; *AS,* artère sylvienne ou cérébrale moyenne; *AFA,* artère frontale ascendante; *APP,* artère pariétale postérieure; *APC,* artère du pli courbe; *ATP,* artère temporale postérieure; *AChA,* artère choroïdienne antérieure; *ACP,* artère communicante postérieure.

a) **L'artère cérébrale moyenne** décrit une légère courbe à concavité inférieure qui la porte en dehors, puis elle s'infléchit en arrière et en haut où le bouquet de ses branches présente un aspect variable suivant les sujets qui ne permet pas une description type.

b) **L'artère cérébrale antérieure** (à laquelle il faut ajouter la branche calloso-marginale) présente *trois segments* : α) dans un *premier segment (segment horizontal),* transversal, l'artère se dirige en dedans, au-dessus de la projection des sinus frontaux, puis elle se redresse très près de la ligne médiane; ce segment présente parfois l'aspect d'un S italique couché; β) dans un *deuxième segment (segment vertical),* auquel s'ajoute l'artère calloso-marginale, elle se dirige en haut parallèlement au plan médio-sagittal et rectiligne : c'est l'*axe artériel médian du cerveau*; l'angle plus ou moins arrondi que forment les deux premiers segments présente parfois une boucle en épingle à cheveux; de cet axe se détachent toutes les principales collatérales de l'artère, à savoir : l'*artère fronto-polaire* à l'union du tiers inférieur et des deux tiers supérieurs; elle se dirige obliquement en haut et en dehors, et l'*artère péricalleuse,* sensiblement parallèle à l'axe artériel médian; γ) enfin dans un *troisième segment (segment terminal),* très court, qui correspond uniquement à l'artère calloso-marginale (inconstant parfois), l'artère s'incurve en dehors sous la voûte crânienne.

L'*artère cérébrale antérieure médiane* peut apparaître parfois sur le cliché de face, mais il ne faut pas la confondre avec une opacification de l'artère cérébrale antérieure opposée due à l'existence d'une artère communicante plus volumineuse que normalement qui a laissé

passer l'injection, d'où la nécessité de pratiquer une angiographie bilatérale qui montrera l'irrigation artérielle des deux hémisphères.

Ajoutons en outre que l'artériographie cérébrale permet de mettre en évidence des *anastomoses* entre les branches corticales des trois artères cérébrales (voyez plus loin).

En résumé, les artériogrammes cérébraux laissent apparaître (cliché de profil et de face) *trois groupes* d'artères qui sont :

a) un *groupe artériel antérieur* qui comprend la cérébrale antérieure et l'ophtalmique;

b) un *groupe artériel moyen* ou *sylvien* avec son éventail de branches *(artère sylvienne)*;

c) et un *groupe artériel postérieur* apparent par injection de l'artère vertébrale qui comprend l'artère cérébrale postérieure.

VEINES DU CERVEAU

Les veines du cerveau n'offrent que peu d'analogie avec le système des artères cérébrales; elles ne sont pas satellites des artères; tandis que ces dernières s'enfoncent parfois profondément dans les scissures ou les sillons, les veines restent pour la plupart à la surface des hémisphères cérébraux; certaines veines ne suivent aucun sillon, elles les croisent obliquement ou même perpendiculairement ainsi que les circonvolutions.

Lorsque l'artère et la veine homonyme suivent le même trajet, c'est le plus souvent sur un parcours relativement restreint *(vaisseaux sylviens)*; l'artère est généralement profonde, enfouie dans la scissure ou le sillon, tandis que la veine est superficielle; elle se superpose à l'artère.

Les veines cérébrales possèdent des **caractères communs** : leur *paroi* est très mince et seules les grosses veines possèdent une tunique musculaire, du reste extrêmement réduite; les moyennes et petites veines sont dépourvues de fibres musculaires; enfin elles sont avalvulées.

Les **caractères communs avec les artères** sont au nombre de *deux* : à savoir : *a)* le réseau veineux périphérique ou cortical est très richement anastomosé tout comme le réseau artériel; *b)* les veines profondes qui pénètrent dans la substance cérébrale sont toutes indépendantes et, comme les artères nourricières, elles sont du *type terminal.*

On peut distinguer *trois systèmes veineux* au cerveau qui sont :

1° un **système cortical** ou **périphérique** qui collecte le sang veineux des circonvolutions cérébrales;

2° un **système central** ou **ventriculaire** qui ramène le sang veineux des noyaux gris centraux, des parois ventriculaires et d'une partie du centre ovale;

3° enfin un **système basal** qui collecte le sang veineux de la base du cerveau.

Ces trois systèmes veineux aboutissent aux *sinus de la dure-mère* et par les deux *sinus latéraux* aux *veines jugulaires internes* qui sont les collecteurs efférents du *sang veineux intra-crânien* (voy. : *Sinus de la dure-mère,* tome III), fascicule II).

I. — SYSTÈME CORTICAL

Le *système cortical* ou *périphérique* comprend les *veines cérébrales superficielles* fournies par les veines issues du *réseau pial.*

A la périphérie du cerveau, il existe un riche *réseau veineux pie-mérien* comparable au réseau artériel; il est alimenté par *deux types* de veines : *a)* les unes *courtes* et fines, dites *veines corticales,* viennent de la substance grise et de la région sous-corticale; elles accompagnent les artères nourricières courtes; elles sont d'un calibre supérieur aux artères, mais moins nombreuses que ces dernières; *b)* les autres *longues,* naissent profondément du centre ovale : ce sont les *veines médullaires ou veines du centre ovale*; elles sont beaucoup moins nombreuses que les artères de même nom dont elles suivent parallèlement le même trajet, mais elles sont trois à quatre fois plus volumineuses que ces dernières.

Les veines cérébrales superficielles sont d'autant plus volumineuses qu'on se rapproche davantage des bords supérieur et inférieur de chaque hémisphère; aussi peut-on distinguer

Fig. 226. — *Terminaison des veines cérébrales dans le sinus longitudinal supérieur* (d'après A. Delmas et B. Pertuiset).

A. Terminaison dans l'angle latéral ou externe du sinus (veines frontales).

B. Terminaison dans l'angle inférieur du sinus (veines occipitales).

aux *veines corticales* des faces des hémisphères *deux courants veineux,* à savoir : *a)* un *courant supérieur* ou *courant de la voûte*; *b)* et un *courant inférieur* ou *courant de la base.*

1° Le **courant supérieur** ou **courant de la voûte** draîne le sang veineux de la corticalité dans le sinus longitudinal supérieur; avant d'aborder le sinus, quelques-unes parmi ces veines prennent le *type sinusien* à leur terminaison, où elles sont comprises dans un dédoublement de la dure-mère; parfois même, elles se terminent dans un *lac sanguin* voisin du sinus.

D'une manière plus générale, on peut admettre qu'au niveau du sinus longitudinal supérieur (1), l'abouchement des veines cérébrales est différent suivant qu'il s'agit des veines frontales ou des veines occipitales : *a)* les *veines frontales* se jettent dans le sinus dans le même sens que le courant veineux et habituellement sans présenter de trajet accolé à la faux du cerveau; elles se terminent en quittant la convexité de l'hémisphère dans l'angle latéral ou externe du sinus (voy. : fig. 226 *A*); *b)* les *veines occipitales* se jettent dans le sinus à contre-courant, après s'être accolées à la faux du cerveau sur une certaine

(1) Article à consulter : A. Delmas et J. Chifflet : Le sinus longitudinal supérieur et les voies de drainage de la convexité cérébrale. *La Semaine des Hôpitaux de Paris,* 1950, n° 95.

longueur; l'abouchement se fait dans l'angle inférieur du sinus et parfois à angle droit par suite de la présence d'un coude terminal (voy. : fig. 226 *B*); *c)* les *veines de la région rolandique,* et en particulier la *veine prérolandique,* ont un mode de terminaison intermédiaire entre ces deux types extrêmes (A. Delmas et B. Pertuiset) (1) (voy. : fig. 227).

Sur la face interne de l'hémisphère, les veines tributaires de ce courant collectent le sang veineux de toutes les circonvolutions de cette face sauf celle du corps calleux (voy. : fig. 228).

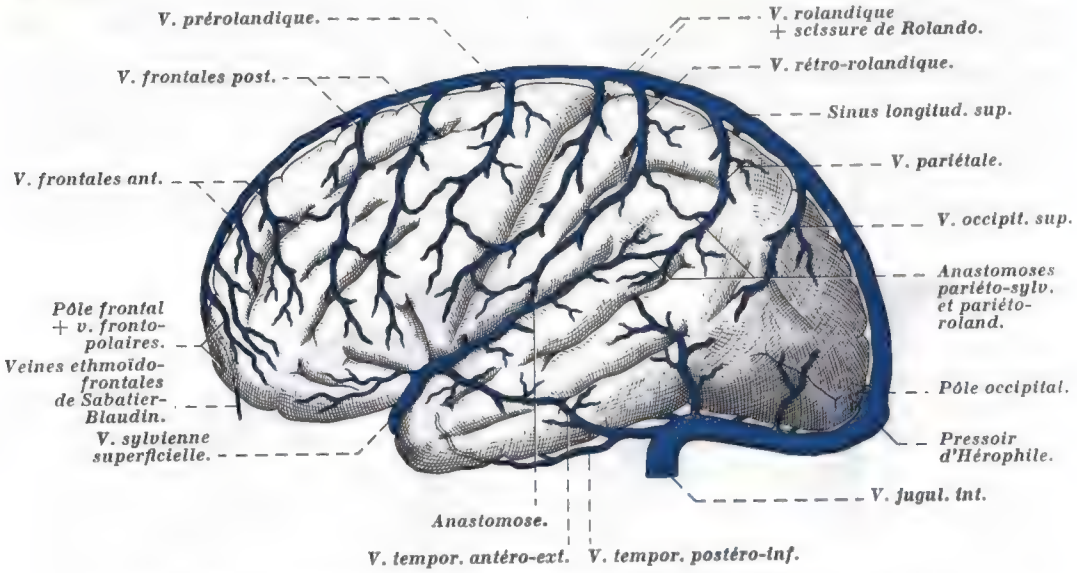

FIG. 227. — *Veines du cerveau. Face externe de l'hémisphère cérébral gauche.*

2° Le **courant inférieur** ou **courant de la base** est drainé : *a)* dans le *sinus latéral* par les veines occipitales et temporales; *b)* dans le *sinus sphéno-pariétal de Breschet* par la veine sylvienne superficielle; *c)* dans la *veine basilaire* par des veines relativement grêles venues de la base du cerveau; *d)* et dans la *veine de Galien* par des veines de la face interne des hémisphères (voyez plus loin) (voy. : fig. 229).

Nous décrirons successivement les veines des *faces externe, inférieure* et *interne* de chaque hémisphère.

VEINES DE LA FACE EXTERNE

Du point de vue purement descriptif, on peut distinguer à la face externe de chaque hémisphère cérébral *six groupes veineux* qui, suivant les zones du cortex cérébral, sont : des *veines frontales, rolandiques, pariétales, occipitales, temporales* et *sylviennes,* ces dernières occupant la scissure de Sylvius, ses bords et l'insula (voy. : fig. 227).

---

(1) Articles à consulter : A. Delmas et B. Pertuiset : Les veines du cortex cérébral, distribution générale, variations, types veineux de distribution. *Comptes rendus de l'Association des Anatomistes,* 1949, p. 185.

A. Delmas et B. Pertuiset : Les veines du cortex cérébral. Topographie régionale. *Comptes rendus de l'Association des Anatomistes,* 1949, p. 194.

Petit-Dutaillis, A. Delmas et B. Pertuiset : Le réseau veineux du cortex cérébral. *La Semaine des Hôpitaux de Paris,* 18 février 1950, n° 13, p. 543.

1° **Veines frontales.** — Les veines frontales drainent le sang veineux des trois faces du lobe frontal, mais leur territoire ne dépasse pas le sillon prérolandique *(sulcus precentralis)*. Nous les classerons d'avant en arrière en *trois groupes* :

a) Les *veines fronto-polaires*, généralement au nombre de deux ou trois; elles sont grêles, à trajet sensiblement rectiligne; elles naissent de la convexité de l'hémisphère et de la face inférieure du lobe (face orbitaire), un peu en arrière du pôle frontal; elles se jettent dans la partie antérieure du sinus longitudinal supérieur, dans le sens du courant veineux et à angle très aigu;

b) Les *veines frontales antérieures* sont au nombre de deux à trois; peu volumineuses et à trajet presque rectiligne, elles croisent obliquement les sillons frontaux; elles drainent le sang veineux des aires 10 et 46 (voy. : fig. 141 et 227).

c) Les *veines frontales postérieures* sont en général au nombre de deux; plus volumineuses que les précédentes, elles sont légèrement incurvées à convexité antérieure; elles croisent obliquement la partie postérieure des sillons et circonvolutions de la face externe du lobe; elles aboutissent au sinus longitudinal supérieur où elles se terminent dans le même sens que le courant veineux; elles collectent le sang des aires 9, 8, 6 et 45 (voy. : fig. 141 et 227). Ces veines sont fréquemment anastomosées entre elles.

2° **Veines de la région rolandique (veines rolandiques).** — Elles comprennent toutes les veines de la convexité de l'hémisphère tributaires du sinus longitudinal supérieur comprises entre les sillons pré- et rétro-rolandiques. Elles drainent les circonvolutions frontale et pariétale ascendantes, ainsi que les territoires voisins de ces circonvolutions; ce sont les veines des aires 6, 4, 3, 1, 2, 5 et 40; c'est-à-dire des aires somato-motrice et somato-sensitive (voy. : fig. 141 et 142). Elles sont généralement au nombre de trois principales.

a) La *veine prérolandique* naît au niveau du pied de la troisième circonvolution frontale; elle suit le sillon de même nom, puis se termine perpendiculairement dans le sinus longitudinal supérieur (voy. : fig. 227).

b) La *veine rolandique* naît généralement au niveau de l'opercule rolandique, où elle est fréquemment anastomosée avec la veine sylvienne superficielle; elle décrit un trajet curviligne à concavité antérieure qui s'oppose à celui des veines frontales; située derrière la scissure de Rolando, elle chemine pendant la plus grande partie de son trajet sur la pariétale ascendante, un peu avant sa terminaison à contre-courant dans le sinus longitudinal supérieur; elle croise le plus souvent la partie supérieure de la scissure de Rolando (voy. : fig. 227).

c) La *veine rétro-rolandique* (1) naît au niveau de l'extrémité inférieure du sillon rétro-rolandique; elle décrit à la face externe de l'hémisphère une courbe concave en avant, souvent plus prononcée que celle de la veine rolandique; située derrière le sillon rétro-rolandique et légèrement sinueuse, elle empiète sur la partie antérieure des première et deuxième circonvolutions pariétales; elle draine la majeure partie du sang veineux de la pariétale ascendante et le tiers antérieur des pariétales supérieure et inférieure (voy. : fig. 227).

Elle se termine soit dans un lac sanguin de la voûte, soit dans le sinus longitudinal supérieur, toujours franchement à contre-courant; sa terminaison surplombe fréquemment le crochet rolandique.

Les veines rolandiques présentent parfois des *variantes*; on peut observer deux (ou même une seule) veines rolandiques constituées par la confluence de veines efférentes pré- et rétro-rolandiques dans un tronc principal souvent volumineux (2 mm. 1/2 de diamètre environ).

---

(1) Article à consulter : A. Delmas et G. Bertarnd : La veine rétro-rolandique. *Comptes rendus de l'Association des Anatomistes*, 1950, p. 116.

3° **Veines pariétales.** — A la face externe de l'hémisphère, il n'existe le plus souvent qu'une seule veine pariétale, parfois deux, mais exceptionnellement plus.

Elles sont le plus fréquemment incurvées, à concavité antérieure et parfois sinueuses.

Leur trajet est ascendant; elles décrivent à la face externe du lobe, une courbe concave en avant, puis elles se terminent à angle très aigu et à contre-courant dans la partie postérieure du sinus longitudinal supérieur (elles présentent parfois le type sinusien à leur terminaison). Dans les trois quarts des cas, elles sont anastomosées avec la veine sylvienne superficielle et avec la veine rétro-rolandique (anastomoses pariéto-sylvienne et pariéto-rolandique) (voy. : fig. 227).

4° **Veines occipitales.** — Les veines occipitales sont le plus souvent des veines isolées et indépendantes les unes des autres, sans anastomoses ou ne possédant que des anastomoses

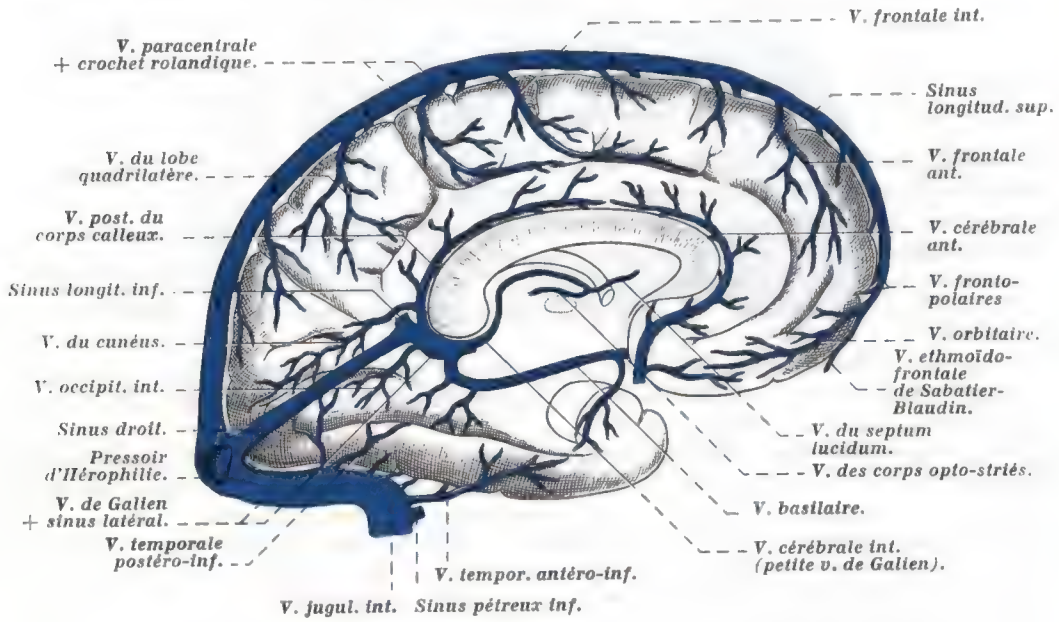

Fig. 228. — *Veines du cerveau. Face interne de l'hémisphère cérébral gauche.*

très grêles (la veine de Labbé étant mise à part); elles sont également beaucoup moins nombreuses à la face externe qu'à la face interne de l'hémisphère et sujettes à de multiples variantes; toutefois nous distinguerons *deux veines* : *a)* une *supérieure* représentée par une veine généralement volumineuse à trajet ascendant et légèrement sinueux; elle se termine à contre-courant dans l'angle inférieur du sinus longitudinal supérieur après avoir croisé le bord supérieur de l'hémisphère au niveau de la scissure perpendiculaire externe (voy. : fig. 227); *b)* l'autre *inférieure*, généralement plus grêle que la précédente, se termine dans le sinus latéral; parfois même elle est réunie à une veine temporale postéro-externe avant sa terminaison.

5° **Veines temporales.** — On reconnaît généralement à la face externe du lobe temporal *deux groupes* de veines qui sont : *a)* un *groupe postéro-externe* représenté par une ou deux veines disposées obliquement de haut en bas et d'avant en arrière sur la partie postérieure du lobe temporal; ces veines naissent très près de la scissure de Sylvius; elles croisent le bord externe de l'hémisphère au niveau de l'incisure temporo-occipitale; puis elles se

déversent dans le sinus latéral; à leur terminaison, elles sont parfois fusionnées en un tronc commun; *b)* et un *groupe antéro-externe* représenté le plus souvent par une seule veine *(veine temporale antéro-externe)*; elle naît au voisinage de la scissure de Sylvius, dans la partie antérieure de T1; dirigée obliquement en arrière et en bas, elle se rapproche beaucoup de l'horizontale; elle croise les circonvolutions temporales, puis elle se jette dans la partie terminale du sinus latéral; fréquemment la terminaison s'effectue par un tronc commun, court, mais volumineux, avec une veine temporale inférieure (voy. : fig. 227).

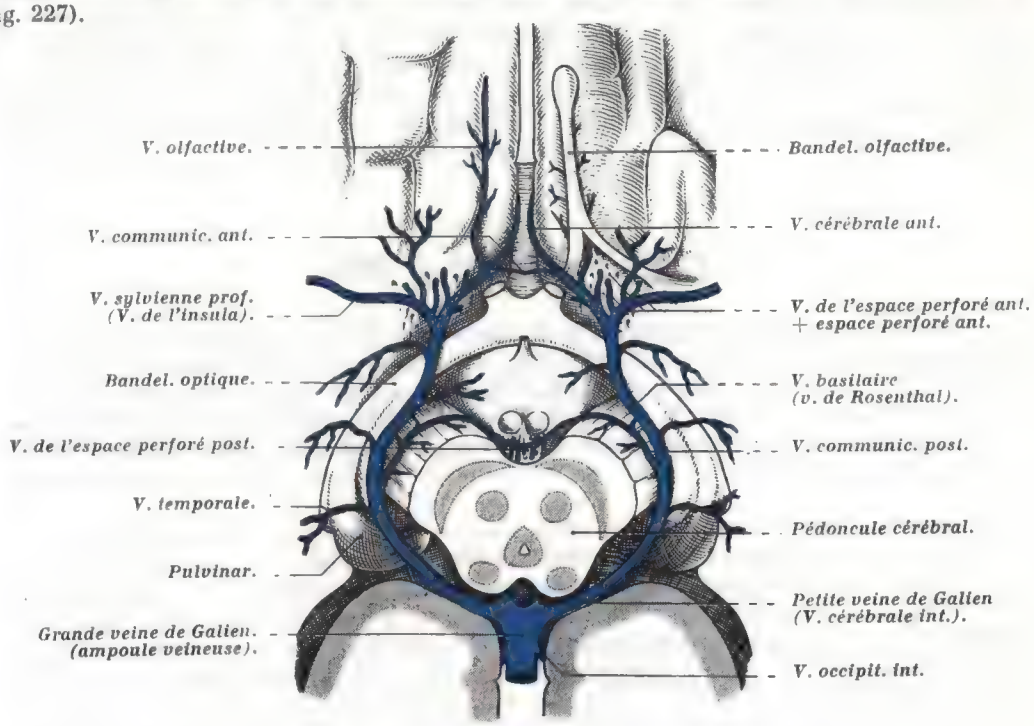

FIG. 229. — *Veines de la base de l'encéphale.*

Malgré les multiples *variations* que l'on peut observer au niveau du lobe temporal, nous remarquerons que les veines du côté gauche sont généralement plus volumineuses que celles du côté droit et que très souvent le territoire cortical d'une veine est fréquemment prépondérant par rapport à celui des veines voisines, de telle sorte que l'on peut décrire une *veine principale* et une ou des *veines accessoires*; quoi qu'il en soit, les veines temporales s'abouchent dans le sinus latéral par *deux pédicules* : *a)* le *pédicule antérieur* se termine au niveau du coude à la hauteur de la suture pétro-mastoïdienne à 3 centimètres en arrière du conduit auditif externe et à un centimètre au-dessus du zygoma; souvent ce pédicule est accolé à la dure-mère avant de pénétrer dans le sinus; *b)* le *pédicule postérieur* est situé à 3 centimètres en arrière du précédent; il se termine dans le sinus en un point situé à l'intersection de la ligne qui prolonge le bord postérieur de l'apophyse mastoïde avec la ligne courbe occipitale supérieure; ce pédicule est tantôt accolé à la tente du cervelet, tantôt compris dans son épaisseur (A. Delmas, B. Pertuiset et G. Bertrand) (1).

(1) Articles à consulter : A. DELMAS, B. PERTUISET et G. BERTRAND : Les veines du lobe temporal. *Revue d'Oto-Neuro-Ophtalmologie*, 1951, n° 4, p. 224.

6° **Veines sylviennes.** — Les veines sylviennes drainent le sang veineux des berges de la scissure de Sylvius et des circonvolutions du lobe de l'insula.

Dans la majeure partie des cas, il existe *deux veines sylviennes* : *a)* l'une *profonde* ou *veine de l'insula* est formée par la réunion de plusieurs veines qui occupent le fond de la scissure de Sylvius; elle se termine dans la veine basilaire (voy. : fig. 229); *b)* l'autre *superficielle (veine sylvienne superficielle)* est tantôt simple (cas le plus fréquent), tantôt double. Elle naît le plus souvent dans la région du pli courbe par la réunion de trois ou quatre veines; légèrement sinueuse, elle longe superficiellement d'arrière en avant et de haut en bas la scissure de Sylvius; mais lorsqu'elle atteint le bord postérieur de la petite aile du sphénoïde, elle se dirige transversalement en dedans pour se jeter le plus souvent dans la portion horizontale du sinus sphéno-pariétal de Breschet, plus rarement dans le sinus pétreux supérieur; parfois aussi, elle se termine dans la veine basilaire.

Elle collecte le sang veineux des circonvolutions qui avoisinent la scissure de Sylvius.

VEINES DE LA FACE INTERNE

Etant donné la diversité de calibre et d'importance des veines de la face interne de l'hémisphère cérébral, il est difficile d'observer une description classique rigoureuse de celles-ci : *a)* les unes, courtes et grêles, échappent à tout groupement; on les observe principalement au voisinage du bord supérieur de l'hémisphère; elles se jettent, soit directement dans le sinus longitudinal supérieur, soit dans des lacs sanguins voisins; *b)* les autres plus volumineuses ont en revanche un territoire relativement bien défini (voy. : fig. 228).

1° Au niveau de la *circonvolution frontale interne,* on distingue : *a)* une ou deux *veines fronto-polaires* qui naissent un peu en arrière du pôle frontal; très courtes, mais relativement volumineuses, à trajet ascendant, elles se jettent très obliquement dans le segment initial du sinus longitudinal supérieur; *b)* une *veine frontale interne,* plus volumineuse que les précédentes, draine le sang veineux du tiers antérieur de la circonvolution; *c)* et une *veine paracentrale*; celle-ci généralement longue et volumineuse naît au niveau de la partie moyenne du *sulcus cinguli,* dont elle suit sensiblement le même trajet d'avant en arrière; au niveau du lobule paracentral, elle se redresse et, verticalement ascendante, elle se termine le plus souvent à contre-courant dans le sinus longitudinal supérieur; elle draine les deux tiers postérieurs de la frontale interne, c'est-à-dire, les aires 32, 8, 6 et 4 de Brodmann (voy. : fig. 142).

2° Au niveau du *lobe pariétal,* on n'observe le plus souvent qu'une seule veine importante, constituée par la réunion de deux ou trois branches : c'est la *veine du lobe quadrilatère*; elle draine le sang veineux des aires 7 et 31 de Brodmann (voy. : fig. 142 et 228).

Elle se jette à contre-courant, soit directement dans le sinus longitudinal supérieur, soit par un tronc commun avec une veine pariétale de la convexité.

3° Au niveau du *lobe occipital,* le sang veineux est drainé : *a)* d'une part, par de multiples veines ascendantes qui se terminent à contre-courant dans la partie descendante du sinus longitudinal supérieur *(groupe occipital supérieur)*; *b)* et d'autre part, par la *veine du cuneus* qui se fusionne fréquemment avec la veine postérieure du corps calleux pour constituer la *veine cunéo-limbique* (voy. : fig. 228), par la *veine occipitale interne,* toutes les deux affluents de la veine de Galien (voyez plus loin), et par le *groupe des veines occipitales inférieures,* affluents du sinus latéral (voy. : fig. 228).

4° Au niveau du *lobe temporal,* les veines se déversent simultanément dans le sinus latéral et dans la veine basilaire; on distingue généralement *deux veines* ou *deux groupes* de veines que l'on qualifie de *veine temporale antéro-inférieure* et de *veine temporale postéro-inférieure*; ces veines drainent le sang veineux des faces interne et inférieure du lobe temporal, c'est-à-dire des circonvolutions T3, T4, T5 (voy. : fig. 228).

5° Au niveau de la *circonvolution du corps calleux* on distingue généralement deux veines qui occupent le sillon du corps calleux; ce sont les *veines limbique antérieure* et *limbique postérieure*; la première est encore désignée sous le nom de *veine cérébrale antérieure*, du fait qu'elle est satellite de l'artère homonyme pendant une grande partie de son trajet; la deuxième prend également le nom de *veine postérieure du corps calleux* (voy. : fig. 228).

Elles naissent à la face dorsale de la partie moyenne du corps calleux; elles sont dirigées en sens opposé : *a)* la *veine cérébrale antérieure* contourne le genou du corps calleux pour se continuer à la face inférieure de l'hémisphère cérébral par la veine basilaire; fréquemment elle reçoit une veine de la face inférieure du lobe frontal, dite *veine orbitaire*; *b)* la *veine postérieure du corps calleux* contourne le splénium pour se terminer au niveau de la *cisterna ambiens* en se fusionnant à la veine du cuneus pour constituer la *veine cunéo-limbique* (voyez précédemment) (voy. : fig. 228 et 229).

VEINES DE LA FACE INFÉRIEURE

Les veines de la face inférieure de l'hémisphère collectent le sang veineux des lobes occipital et temporal; elles sont toutes tributaires du sinus latéral et accessoirement de la veine basilaire (voyez cette veine); les plus importantes sont représentées par le *groupe inféro-interne des veines temporales*, qui draine le sang veineux de la région de l'hippocampe; quelques veines très grêles issues du pôle temporal se déversent dans le sinus de Breschet.

ANASTOMOSES DES VEINES DE LA FACE EXTERNE DU CERVEAU

Entre les deux courants veineux de la voûte et de la base d'une part, et le système sylvien d'autre part, il existe généralement *trois veines anastomotiques* importantes à la face externe du cerveau qui reçoivent du sang veineux des circonvolutions voisines. Ces veines constituent également des anastomoses entre les sinus de la base et le sinus longitudinal supérieur; ce sont : la *grande veine anastomotique de Trolard*, la *veine de Labbé* et le *canal collatéral pariétal*.

a) **La grande veine anastomotique de Trolard** traverse en diagonale la pariétale ascendante; elle prend naissance dans le sinus longitudinal supérieur au voisinage du sillon rétro-rolandique, pour se terminer dans la veine sylvienne superficielle qui bien souvent semble la continuer (voy. : fig. 227).

Fréquemment elle est sinueuse à son extrémité supérieure et plus petite à sa partie moyenne qu'à ses deux extrémités, marquant ainsi la distinction entre les deux courants veineux précités; elle est souvent anastomosée avec les veines pariétales ou occipitales externes.

b) **La veine de Labbé** ou **petite veine anastomotique,** inconstante, traverse en diagonale d'arrière en avant et de bas en haut successivement la face externe des lobes occipital et temporal; elle est tendue entre la veine de Trolard ou parfois la veine sylvienne superficielle et le sinus latéral, où elle se jette un peu en arrière de son coude (voy. : *Sinus de la dure-mère*, tome III (voy. : fig. 227).

c) **Le canal collatéral pariétal,** inconstant, est une anastomose qui réunit le sinus longitudinal supérieur à la veine de Labbé; il est situé sur la face externe du lobe pariétal un peu en arrière de la veine de Trolard à laquelle il est sensiblement parallèle.

Types de réseau veineux.

Les veines du cortex cérébral se dirigent et se déversent dans le sinus longitudinal supérieur, dans les sinus latéraux, dans les veines basilaires et dans les veines sylviennes; suivant la fréquence et la richesse de leurs anastomoses, on peut distinguer *deux types* de *réseaux veineux*, à savoir :

1° un *type tronculaire*, rare qui rappelle la *disposition fœtale*, c'est-à-dire l'indépendance des veines périphériques (veines corticales) par rapport au système sylvien; dans ce type, il n'existe pour ainsi dire aucune anastomose veineuse importante à la face externe de l'hémisphère cérébral, les deux courants veineux (voûte et base) de cette face sont des plus nets; il s'observe le plus souvent chez les dolichocéphales;

2° et un *type réticulaire* qui est de beaucoup le plus fréquent, dans lequel les groupes veineux régionaux corticaux sont anastomosés au système sylvien et où les anastomoses entre les veines périphériques et les veines centrales sont relativement importantes.

On peut distinguer en outre : *a)* un *type réticulaire total*; *b)* un *type réticulaire partiel supérieur* où les veines tributaires du sinus logitudinal supérieur sont anastomosées au système sylvien; *c)* et un *type réticulaire partiel inférieur* où les anastomoses sont tendues entre les veines sylviennes et le sinus latéral (A. Delmas et B. Pertuiset). Ces dispositifs sont rarement symétriques.

Par suite de l'importance du système veineux anastomotique, on peut reconnaître à la face externe de chaque hémisphère cérébral *trois zones*, ce sont : *a)* la *zone occipitale* et *pariétale* qui possède des veines de calibre relativement constant et peu ou pas d'anastomoses; *b)* la *zone rolandique, sylvienne et temporale postérieure* où les anastomoses sont constantes et importantes (zone somato-motrice); *c)* et la *zone frontale* et *temporale antérieure* où le réseau veineux est constitué par des veines de petit calibre (zone de faible circulation).

II. — SYSTÈME CENTRAL

Le *système central* ou *ventriculaire* collecte le sang veineux des corps opto-striés, de la capsule interne, des parois ventriculaires et d'une grande partie du centre ovale ainsi que le sang veineux des plexus choroïdes.

Toutes ces veines aboutissent à un gros tronc veineux médian et très court appelé *veine de Galien* (1).

SYSTÈME DES VEINES DE GALIEN. — Le système des veines de Galien est constitué : *a)* par deux veines parallèles à la ligne médiane, l'une droite et l'autre gauche comprises entre les deux feuillets de la toile choroïdienne du troisième ventricule, appelées *veines cérébrales internes ou petites veines de Galien (veines galéniques)*; *b)* et par un tronc commun qui les réunit, auquel on donne le nom de *grande veine de Galien* (ou plus simplement *veine* ou *ampoule veineuse de Galien*) (voy. : fig. 221 et 229).

1° **Veines cérébrales internes.** — Chaque veine cérébrale interne naît au niveau du canal de Monro dans la partie antérieure de la toile choroïdienne par la réunion de *trois veines* qui sont :

a) la *veine choroïdienne* ou *veine des plexus choroïdes*; très sinueuse, elle est située

(1) Article à consulter : B. Schlesinger : Venous drainage of brain with special reference to galenic system. *Brain*, septembre 1939, p. 274.

dans l'épaisseur des plexus choroïdes des ventricules latéraux dont elle collecte le sang veineux;

b) la *veine des corps opto-striés* (1) ou *veine thalamo-striée*; elle suit d'arrière en avant le sillon homonyme sur la bandelette semi-circulaire; elle collecte le sang veineux des corps striés, de la couche optique, de la capsule interne et du centre ovale (voy. : fig. 228);

c) et la *veine du septum lucidum* qui chemine à la face externe de ce dernier; elle ramène le sang veineux du septum, du genou du corps calleux, et de la tête du noyau caudé (voy. : fig. 228).

La veine cérébrale interne chemine d'avant en arrière, depuis le pilier antérieur du trigone jusqu'aux tubercules quadrijumeaux antérieurs, dans le toit du troisième ventricule. On peut lui décrire *deux portions* : *a)* une *antérieure* qui correspond à la moitié antérieure de son trajet; dans cette partie, la veine est presque rectiligne, située très près de la ligne médiane et parallèle à celle du côté opposé; elle ne reçoit que quelques rares affluents très grêles; *b)* l'autre *postérieure*, plus volumineuse, décrit une courbe à concavité interne qui circonscrit la partie postérieure ou *queue du sac dorsal* (voy. : fig. 228); dans cette partie, elle reçoit des affluents importants qui sont : la *veine de la couche optique et du trigone*, la *veine de la corne d'Ammon*, la *veine de l'ergot de Morand*, des *veines jumelles* et des *veines pinéales*.

2° **Veine de Galien.** — La *veine de Galien* résulte de la fusion des deux veines cérébrales internes au niveau de la partie médiane de la fente cérébrale de Bichat; l'origine de la veine de Galien se fait le plus souvent au-dessous du bourrelet du corps calleux entre ce dernier et la partie postérieure du sac dorsal (voy. : fig. 228) et au-dessus de la glande pinéale.

C'est un tronc médian, très court, d'une longueur d'un centimètre et dont le calibre atteint un demi-centimètre de diamètre en moyenne; sa forme est ampullaire le plus souvent *(ampoule veineuse de Galien)*; elle présente une direction arquée, convexe en bas, qui embrasse dans sa concavité le splénium (voy. : fig. 228); elle est entourée par une gaine tubulaire arachnoïdienne fermée en avant, mais qui s'ouvre en arrière dans la *cisterna ambiens* : c'est le *canal de Bichat*, et, au-delà de cette gaine, elle occupe le tissu sous-arachnoïdien du lac cérébelleux supérieur (voy. : fig. 88 et 335) (pour plus de détails, voy. : *Confluents arachnoïdiens*, article *Arachnoïde*).

Par suite de sa situation, elle entre en *rapport* : *a) en haut* et *en avant*, avec le bourrelet du corps calleux et la veine postérieure du corps calleux qui longe la veine de Galien avant de s'y déverser; *b) en bas* et *en avant*, avec la glande pinéale; *c) en bas* et *en arrière*, avec la face supérieure du vermis cérébelleux; *d)* et *en arrière* avec la petite circonférence de la tente du cervelet sur laquelle se fixe à ce niveau la base de la faux du cerveau.

Le plus souvent, elle se termine au niveau de l'extrémité antérieure du sinus droit par un orifice toujours béant et tendu par la présence de la tente du cervelet et généralement un peu en arrière de la terminaison du sinus longitudinal supérieur; parfois, mais plus rarement, elle est bifide à sa terminaison par suite de la présence d'une cloison médiane et dans ce cas elle est comprise dans l'épaisseur de la dure-mère, présentant ainsi le caractère sinusien à sa terminaison (voy. : fig. 228).

La veine de Galien reçoit de nombreux *affluents* qui sont : *a)* les *veines basilaires* qui collectent le sang veineux de la base (voyez plus loin); *b)* les *veines cunéo-limbiques* ou *veines postérieures du corps calleux* qui collectent le sang veineux de la partie postérieure du corps calleux, de la circonvolution du corps calleux et du pré-cuneus (voy. : fig. 228 et 229); *c)* les *veines occipitales internes* qui ramènent le sang veineux de la région calcarine; *d)* la *veine vermienne supérieure*; *e)* les *veines quadrijumelles*; *f)* et la *veine azygos de l'épiphyse*.

---

(1) Article à consulter : Beau et Rabischong : Les veines internes du cerveau. *Comptes rendus de l'Association des Anatomistes*, 1959, p. 175.

Le *système de la veine de Galien* représente donc l'ensemble des veines de la masse des hémisphères, les veines corticales étant exceptées, veines qui proviennent : *a)* soit de la *substance blanche* (couronne rayonnante, corps calleux, capsule interne); *b)* soit des *noyaux gris centraux* (couche optique, noyau caudé, noyau lenticulaire); ces veines forment sur les parois des ventricules latéraux des troncs plus volumineux qui s'engagent ensuite dans l'épaisseur de la toile choroïdienne; puis ces troncs donnent naissance aux deux veines cérébrales internes qui collectent aussi la *circulation veineuse des plexus choroïdes*; ces veines s'unissant en un seul tronc donnent finalement naissance à la veine de Galien, affluent du sinus droit.

Le *système des petites veines de Galien* et de la *grande veine de Galien*, vu dans son ensemble, possède l'aspect d'une lyre dont la partie postérieure laisse émerger la queue du sac dorsal (voy. : fig. 221) : c'est la *lyre veineuse sus-pinéale* (voy. : fig. 229).

III. — SYSTÈME BASAL

Le système des *veines de la base du cerveau* est représenté par deux veines volumineuses auxquelles on donne le nom de *veines basilaires* (voy. : fig. 229).

Veine basilaire. — La *veine basilaire* ou *veine de Rosenthal* naît à la face inférieure de l'hémisphère cérébral au niveau de l'espace perforé antérieur entre la bandelette optique et la racine externe de la bandelette olfactive (voy. : fig. 229); elle est constituée par la réunion de cinq ou six veines qui sont : *a)* la *veine sylvienne profonde* ou *veine de l'insula* qui collecte le sang des circonvolutions du lobe de l'insula et des berges de la scissure de Sylvius; elle émerge de cette scissure au niveau du pôle de l'insula et accompagne l'artère cérébrale moyenne;

b) la *veine cérébrale antérieure (veine limbique antérieure)* qui ramène le sang veineux d'une partie de la face interne du lobe frontal (carrefour olfactif) et de la moitié antérieure de la circonvolution du corps calleux *(gyrus cinguli)*; toujours grêle, elle contourne le genou du corps calleux et suit l'artère du même nom (voy. : fig. 229);

c) la *veine olfactive* qui suit le sillon orbitaire interne au-dessous de la bandelette olfactive; elle ramène le sang du bulbe olfactif et de sa bandelette (voy. : fig. 229);

d) les *veines de l'espace perforé antérieur (veines striées inférieures de Hédon)* qui sont au nombre de trois ou quatre; elles viennent du noyau caudé, du bras antérieur de la capsule interne et de la couche optique; elles accompagnent les artères striées antérieures de Duret (voy. : fig. 229).

A son origine la veine basilaire ou l'une de ses principales branches (veine de l'insula ou veine cérébrale antérieure) reçoit parfois une anastomose de la veine de Trolard.

La veine basilaire, minuscule à son origine, grossit progressivement en se dirigeant d'avant en arrière. Elle croise la bandelette optique en passant au-dessous d'elle. Son trajet est sensiblement celui de la fente cérébrale de Bichat, dont il faut parfois écarter les lèvres pour l'apercevoir; elle contourne le pédoncule cérébral, puis remonte à la face postérieure du mésencéphale pour se terminer au niveau de l'extrémité antérieure de la veine de Galien; plus rarement, elle se jette directement dans le sinus droit (voy. : fig. 228 et 229).

Sur la face antérieure du pédoncule cérébral au voisinage du sillon pédonculo-protubérantiel, les deux veines basilaires présentent une anastomose transversale : c'est la *veine communicante postérieure*, ainsi désignée par opposition à la veine communicante antérieure, plus grêle du reste, qui se trouve située en avant du chiasma optique tendue entre les deux veines cérébrales antérieures au point où celles-ci quittent la scissure interhémisphérique (voy. : fig. 229).

Dans son trajet circumpédonculaire, la veine basilaire ne reçoit que quelques fines veinules du chiasma et des bandelettes optiques, du tuber cinéreum, des tubercules mamil-

laires et, par l'espace perforé postérieur, des veines profondes qui viennent des parois latérales du ventricule moyen, de la couche optique et de la région sous-thalamique, des veines pédonculaires venues du pied du pédoncule et des veines de la face inférieure du lobe temporal (voyez précédemment) (voy. : fig. 229).

Hexagone veineux de la base ou hexagone de Trolard. — Le système veineux de la base du cerveau présente quelques analogies avec le polygone artériel de Willis; c'est ainsi qu'il existe au niveau de la base du cerveau un véritable *hexagone veineux* qui est contigu au *polygone artériel de Willis;* mais il déborde en partie ce dernier sur certains points.

L'*hexagone veineux de Trolard* est constitué de la façon suivante :

a) latéralement, par les deux *veines basilaires* qui se prolongent en avant par les veines cérébrales antérieures; *b) en avant,* par la *veine communicante antérieure* située entre le chiasma optique et l'artère communicante antérieure; *c)* et *en arrière,* par la *veine communicante postérieure,* anastomose tendue entre les deux veines basilaires et située à la face antérieure du pédoncule cérébral au voisinage du sillon pédonculo-protubérantiel (voy. : fig. 229).

VOIES DE CONDUCTION DU SYSTÈME NERVEUX CÉRÉBRO-SPINAL

VOIES DE CONDUCTION DU SYSTÈME NERVEUX CÉRÉBRO-SPINAL

Si l'on envisage dans un même groupe tous les faisceaux nerveux du système cérébro-spinal en tant que voies adaptées à une *fonction* ou à un *sens* déterminé, on peut classer les *voies de transit* ou *de conduction de l'influx nerveux* en *sept catégories* qui sont :

1° les *voies motrices somatiques* ou *voies motrices volontaires*;
2° les *voies des sensibilités* ou *voies sensitives*;
3° les *voies optiques*;
4° les *voies auditives*;
5° les *voies de l'équilibration*;
6° les *voies gustatives*;
7° et les *voies olfactives*.

A l'étude de ces voies, nous ajouterons un chapitre consacré aux *voies réflexes*.

L'étude des principaux faisceaux qui constituent les grandes voies de conduction du névraxe peut se faire par *trois méthodes* qui sont : *a)* la *méthode* dite de la *dégénérescence wallérienne* étudiée sur des coupes sériées; *b)* la *méthode anatomo-pathologique* par examen des lésions *post mortem* ou au cours d'interventions chirurgicales en comparant ces lésions avec les symptômes qu'elles ont déterminés; *c)* et la *méthode embryologique* ou *méthode de Flechsig* (coloration en noir des fibres myélinisées par l'acide osmique) qui est d'une importance de premier ordre, car histologiquement cette méthode a permis de mettre en relief les deux faits suivants relatifs à la *myélinisation des faisceaux* : *a)* toutes les fibres nerveuses qui remplissent la même fonction prennent, à la même époque, leur gaine de myéline; c'est la *loi de l'isomyélinisation fonctionnelle*; *b)* l'apparition de la myéline pour un faisceau donné correspond à une époque précise et bien déterminée; c'est-à-dire que la myélinisation des différents faisceaux s'accomplit toujours dans le même ordre; c'est la *loi de la myélinisation chronologique des faisceaux*.

I

VOIES MOTRICES SOMATIQUES

Les *voies motrices somatiques* ou *voies motrices* dites *volontaires* (1) sont des voies descendantes; elles représentent l'ensemble des neurones qui transmettent la motricité depuis le cortex cérébral ou certains noyaux gris du tronc cérébral jusqu'aux fibres musculaires striées de la vie de relation.

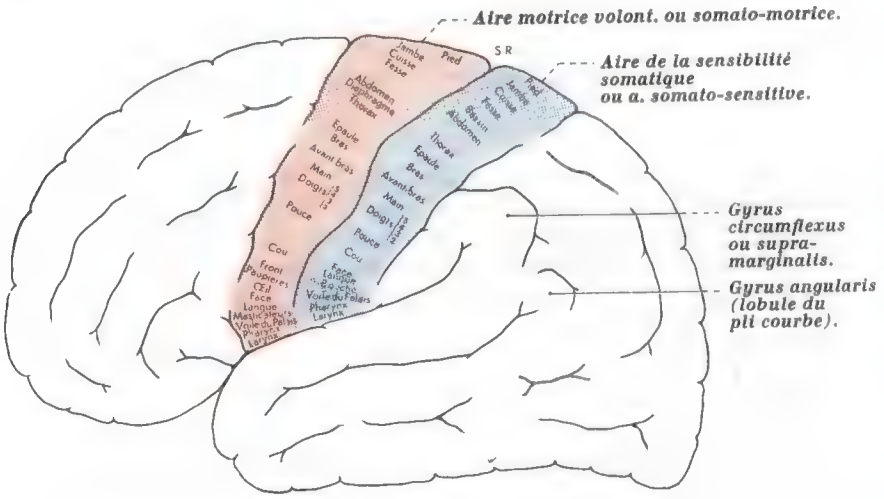

Fig. 230. — *Aires motrices* (en rose) *et sensitives* (en bleu) *sur la face externe de l'hémisphère cérébral.*
S. R., scissure de Rolando.

Depuis les travaux de Mettler et Hines, on distingue *du point de vue anatomique* et *physiologique deux sortes* de voies somato-motrices qui sont : 1° les **voies motrices idiocinétiques** (2) ou *voies motrices volontaires principales* représentées dans le névraxe par le *faisceau pyramidal* et par le *faisceau géniculé*; ces faisceaux sont ainsi désignés du fait qu'ils passent : le premier par les *pyramides antérieures* du bulbe *(voie pyramidale)* et le second par le *genou* de la capsule interne *(voie géniculée)*; la *voie pyramidale* destinée aux nerfs rachidiens et au spinal médullaire est une *voie cortico-spinale*; la *voie géniculée* destinée aux noyaux moteurs somatiques des nerfs crâniens est une *voie cortico-pédonculo-ponto-bulbaire (voie cortico-nucléaire)*; 2° et les **voies motrices holocinétiques** (3) qui com-

(1) Toute voie motrice volontaire nécessite un agent d'exécution du mouvement volontaire, c'est-à-dire une action consciente suivie du déclenchement de l'effet moteur.
(2) De ἴδιος, qui est particulier à.
(3) De ὅλος, qui forme un ensemble.

prennent les **voies extra-pyramidales,** voies motrices qui suivent un chemin différent de celui de la voie pyramidale, par relais, soit au niveau du tronc cérébral, soit au niveau du cervelet; 3° à ces deux catégories, il faut ajouter la **voie parapyramidale.**

Les *voies motrices* comprennent :

1° un *centre cortical* ou *centre effecteur* (aire motrice) au niveau duquel s'élabore l'influx nerveux moteur (effet moteur volontaire); ce centre est situé sur le cortex au niveau de la frontale ascendante et du lobule paracentral;

2° une succession de *neurones conducteurs* qui partent du cortex pour aboutir à la fibre musculaire striée, dont l'ensemble constitue les *voies de conduction de la motricité volontaire*;

3° et des *terminaisons motrices* que l'on désigne au niveau des muscles striés sous le nom de *plaques motrices terminales* ou de *jonctions myo-neurales*; elles représentent des formations neuro-musculaires au niveau desquelles s'effectue la transformation de l'influx nerveux en incitation motrice, productrice du mouvement (effet moteur).

Cependant chaque fibre musculaire striée reçoit une double innervation : cérébro-spinale et sympathique : *a)* d'une part, une *fibre nerveuse, principale, myélinique* qui se termine au niveau de la plaque motrice et qui règle le mouvement du muscle; *b)* et d'autre part, une *fibre sympathique* que l'on désigne sous le nom de *fibre nerveuse accessoire amyélinique* qui règle le tonus musculaire.

I. — VOIE MOTRICE IDIOCINÉTIQUE.

VOIE MOTRICE VOLONTAIRE PRINCIPALE

La voie motrice volontaire principale comprend *deux neurones* : *a)* un *proto-neurone* ou *neurone central* représenté par les cellules pyramidales de l'écorce cérébrale dans la zone motrice prérolandique (frontale ascendante et lobule paracentral), l'ensemble constituant le faisceau pyramidal, le faisceau géniculé et les fibres aberrantes de la voie pédonculaire de Déjerine; *b)* et un *deuto-neurone* ou *neurone périphérique* représenté d'une part par les cellules radiculaires des cornes antérieures de la moelle dont l'ensemble constitue les nerfs moteurs rachidiens pour le faisceau pyramidal et d'autre part, par les cellules des noyaux moteurs somatiques du tronc cérébral dont les divers groupements constituent les nerfs crâniens moteurs pour le faisceau géniculé et les fibres aberrantes de la voie pédonculaire de Déjerine.

A. — FAISCEAU PYRAMIDAL

Le *faisceau pyramidal* ou *faisceau cortico-spinal* fut découvert par Türck en 1851.

Myélinisation du faisceau pyramidal. — Chez l'homme, les cylindraxes du faisceau pyramidal apparaissent vers le cinquième mois de la vie intra-utérine et à ce moment ce faisceau ne possède encore aucune action en vertu de la *loi de Betcherew* qui veut qu'un neurone n'est apte à fonctionner que lorsqu'il est myélinisé.

Le commencement de la myélinisation s'effectue dans la moelle pour envahir ensuite bulbe, protubérance, pédoncule cérébral et centre ovale.

A la naissance, la moelle est complètement myélinisée à l'exclusion des faisceaux pyramidaux et cependant les nerfs périphériques qui en partent sont myélinisés et cela depuis le début du cinquième mois; les mouvements fœtaux (mouvements actifs du fœtus) ont donc leur point de départ dans la moelle et non dans le cerveau. Mais, à mesure que la myélinisation progresse, les mouvements fœtaux, simples au début, deviennent de plus en plus complexes et vers le huitième mois, ces mouvements sont coordonnés par le cervelet.

Les *mouvements volontaires* s'effectuent seulement lorsque la myélinisation du faisceau pyramidal est constituée, c'est-à-dire à partir du troisième mois de la vie extra-utérine, la myélinisation étant totale vers le sixième mois après la naissance.

ORIGINES. AIRE MOTRICE CORTICALE. — Les origines du faisceau pyramidal se font au niveau de la zone motrice rolandique *(zone électromotrice)* (1) qui comprend les trois quarts supérieurs de la frontale ascendante et le lobule paracentral.

Du point de vue structural, cette aire motrice corticale est d'un type spécial, bien différent du type fondamental; elle est en effet dépourvue de couches granulaires et uniquement du *type pyramidal* avec un grand nombre de *cellules géantes de Betz* ou *cellules gigantopyramidales. Topographiquement,* elle correspond à l'*area precentralis* ou *area pyramidalis, et histologiquement* à l'*aire 4 de Brodmann* (voy. : fig. 141 et 151).

Les cylindraxes du faisceau pyramidal partent des cellules pyramidales moyennes et grandes de l'écorce.

Dans ces origines, on peut systématiser les fascicules de fibres nerveuses qui vont non seulement à un membre, mais à un groupe musculaire donné de ce membre; schématiquement, on peut retenir que les localisations de l'aire motrice corticale se font en hauteur, exactement en sens inverse des régions auxquelles elles sont destinées (image de l'homme renversé); c'est ainsi que le faisceau géniculé qui va aux noyaux moteurs des nerfs crâniens (tête et cou) occupe la partie inférieure de la frontale ascendante; au-dessus se trouvent les centres des mouvements du membre supérieur et du tronc et plus au-dessus encore, empiétant sur la face interne du cerveau au niveau du lobe paracentral, sont placés les centres des mouvements du membre inférieur (voy. : fig. 230).

Outre ces localisations au niveau des centres corticaux pyramidaux, on situe des localisations plus précises, c'est-à-dire de véritables centres qui commandent à un certain nombre de mouvements synergiques ainsi que des centres spéciaux tels que le centre des mouvements du pouce qui est localisé au niveau du genou inférieur de la scissure de Rolando et le centre des mouvements du gros orteil qui est placé au niveau du crochet de Rolando (voy. : fig. 148, *homonculus moteur*).

TRAJET. — Les nombreuses fibres nerveuses issues des cellules pyramidales vont se réunir pour former un faisceau, le faisceau pyramidal; leur convergence contribue à la formation de la *couronne rayonnante de Reil,* de telle façon que les fibres du faisceau pyramidal sont totalement groupées en un faisceau compact au niveau de la capsule interne (voy. : fig. 231 et 232).

Après avoir franchi la capsule interne, le faisceau pyramidal, toujours condensé, traverse les trois étages du tronc cérébral. Il passe successivement dans le pédoncule cérébral dont il occupe le pied et à ce niveau il se sépare du faisceau géniculé qui l'avait accompagné jusque-là, puis il pénètre dans la protubérance annulaire où il va s'éparpiller en fascicules; au-dessous de la protubérance, les fibres du faisceau pyramidal se groupent à nouveau et celui-ci entre dans le bulbe où il se condense; il occupe à ce niveau les *pyramides antérieures du bulbe* (d'où son nom de faisceau pyramidal).

---

(1) Expérimentalement, l'excitation électrique de la zone motrice rolandique se traduit toujours par une secousse musculaire; d'où sa dénomination de *zone électromotrice.*

Au niveau de la partie inférieure du bulbe, un contingent important du faisceau pyramidal s'entrecroise *(décussation motrice)* avec un contingent semblable venu du côté opposé et à partir de la région bulbaire inférieure le faisceau pyramidal est divisé en *deux faisceaux* qui sont : *a)* un *faisceau pyramidal croisé* qui est profond, logé dans le cordon latéral de la moelle; *b)* et un *faisceau pyramidal direct* qui reste du même côté, plus superficiel que le précédent; il se place dans le cordon antérieur de la moelle (voy. : fig. 240).

TERMINAISON. — Dans la moelle, le faisceau pyramidal direct est lui aussi entrecroisé par étages et sa décussation s'échelonne sur toute la hauteur de la moelle, sur la ligne

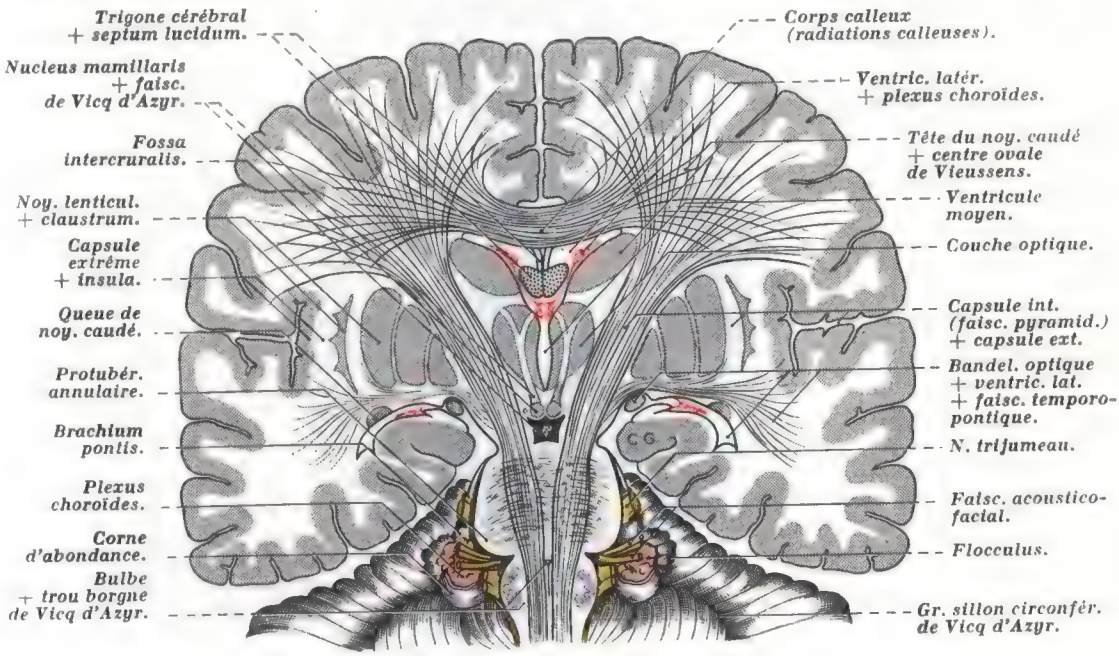

Fig. 231. — *Coupe frontale du cerveau passant par les pédoncules cérébraux, la protubérance annulaire et le bulbe, montrant le trajet des faisceaux pyramidaux et temporo-pontiques et les radiations calleuses; segment postérieur de la coupe.*

médiane, au niveau de la commissure blanche antérieure, en sorte que finalement *toutes les fibres du faisceau pyramidal sont croisées*, c'est-à-dire *contro-latérales*. Toutes ces fibres se terminent, et cela quel que soit le faisceau auquel elles appartiennent, dans la corne antérieure de la moelle du côté opposé à leur origine où elles font synapse avec les cellules radiculaires motrices.

RAPPORTS. — Par suite de son trajet le faisceau pyramidal occupe donc successivement le centre ovale de Vieussens, la capsule interne, le pédoncule cérébral, la protubérance annulaire, le bulbe et la moelle; nous étudierons successivement et succinctement ses rapports au niveau de ces différentes régions.

1° **Dans le centre ovale,** le faisceau pyramidal présente la forme d'un éventail dont la périphérie mesure environ 8 centimètres; ses fibres convergent les unes vers les autres

de dehors en dedans en s'entrecroisant avec les fibres calleuses et les fibres d'association de chaque hémisphère (voy. : fig. 231 et 234).

Sur une coupe frontale de Pitres, passant à 1 cm 1/2 en avant du crochet rolandique, l'*éventail pyramidal* est disposé de la façon suivante : *a)* le *tiers supérieur* du centre ovale correspond aux fibres motrices du membre inférieur qui constituent le *faisceau frontal supérieur*; *b)* le *tiers moyen* correspond aux fibres motrices du membre supérieur et du tronc, lesquelles constituent le *faisceau frontal moyen*; *c)* le *faisceau géniculé* représente le *faisceau frontal inférieur*. L'éventail pyramidal subit une véritable *torsion* de ses fibres pendant son passage dans le centre ovale (voy. : fig. 232).

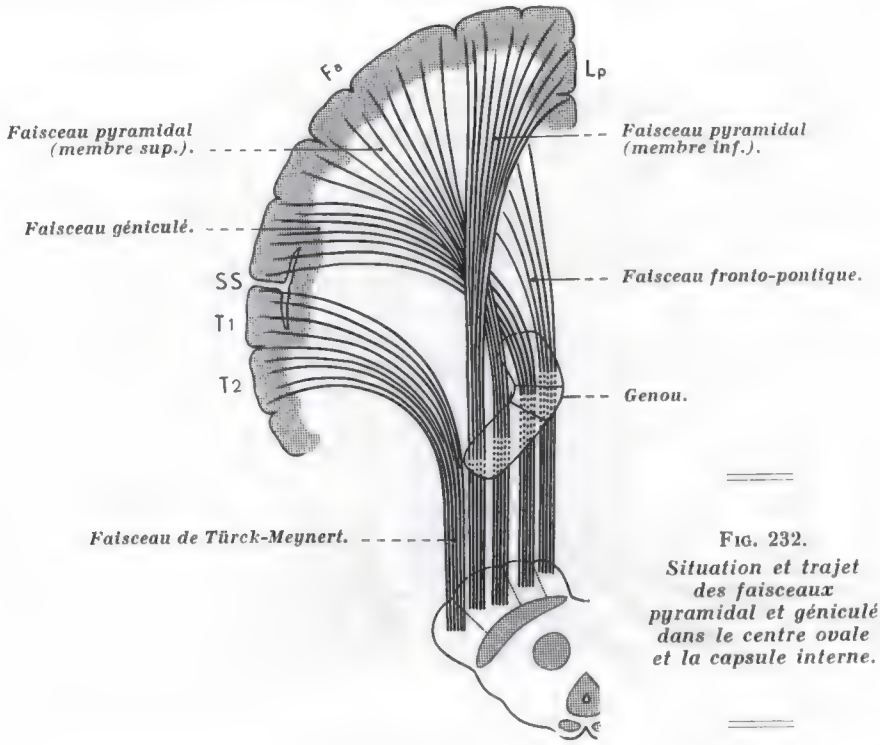

FIG. 232.
Situation et trajet des faisceaux pyramidal et géniculé dans le centre ovale et la capsule interne.

2° ***Dans la capsule interne,*** pour bien interpréter les rapports et la systématisation du faisceau pyramidal, il faut l'étudier sur une coupe de Flechsig ou sur une coupe de Brissaud.

Toutes les fibres du faisceau pyramidal convergent vers le segment postérieur ou lenticulo-optique de la capsule interne qu'elles occupent en totalité. A ce niveau, les fibres du faisceau pyramidal sont disposées de la façon suivante : *a)* dans la *partie* postérieure passent les fibres destinées au membre inférieur, c'est-à-dire celles qui dérivent du lobule paracentral et de la partie haute de la frontale ascendante; *b)* dans la *partie moyenne* se situent les fibres destinées au tronc; *c)* et dans la *partie antérieure* passent les fibres destinées au membre supérieur, c'est-à-dire celles qui viennent de la partie moyenne de la frontale ascendante (voy. : fig. 232).

Le faisceau pyramidal entre en *rapport* à ce niveau : *a) en avant,* avec le faisceau géniculé et le contingent cortico-nigrique situés dans le genou de la capsule interne; *b) en dedans,* avec la couche optique; *c) en dehors,* avec le noyau lenticulaire qui le

sépare de la capsule externe; où *en arrière*, il répond au segment rétro-lenticulaire où se trouve le pédoncule postérieur de la couche optique mais surtout les fibres du faisceau cortico-protubérantiel de Türck-Meynert (voy. : fig. 231, 233 et 234).

Au niveau de la partie inférieure de la capsule interne, les éléments de la voie sensitive (ruban de Reil), abordant le noyau externe du thalamus (noyau latéro-ventral postérieur), se placent en dedans des fibres du faisceau pyramidal.

La condensation des fibres du faisceau pyramidal dans un espace aussi restreint que le bras postérieur de la capsule interne explique pourquoi un foyer hémorragique de cette région même minime puisse entraîner une hémiplégie secondaire et complète.

3° **Dans le pédoncule cérébral,** le faisceau pyramidal occupe les trois cinquièmes moyens du pied du pédoncule. Il entre en rapport : *a) en dehors,* avec le faisceau cortico-

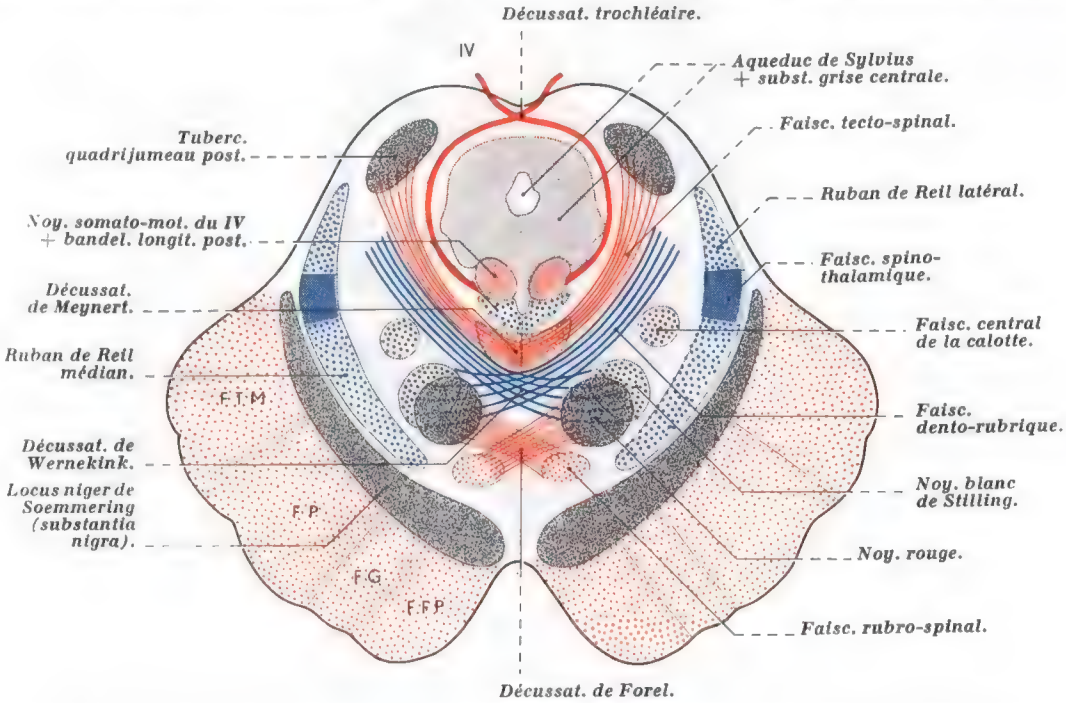

FIG. 233. — *Coupe transversale des pédoncules cérébraux montrant la systématisation du pied; segment inférieur de la coupe* (demi-schématique).

protubérantiel de Türck-Meynert; *b) en dedans,* avec le faisceau géniculé qui le sépare du faisceau fronto-pontique; *c)* et *en arrière,* avec le *locus niger de Soemmering (substantia nigra)* qui le sépare des éléments de la calotte et en particulier du lemniscus médian et du noyau rouge (voy. : fig. 233 et 234).

Sur la face antérieure du pédoncule, le faisceau pyramidal est croisé d'avant en arrière et de dedans en dehors par l'artère cérébrale postérieure et par l'artère quadrijumelle; il répond également à la bandelette optique (voy. : fig. 83 et 211).

L'émergence du nerf moteur oculaire commun au niveau du bord interne du pédoncule explique la possibilité d'une lésion simultanée de la voie pyramidale et de ce nerf, lésion qui constitue à ce niveau l'*hémiplégie alterne supérieure* ou *syndrome de Weber* caractérisée par une hémiplégie du côté opposé à la lésion avec paralysie de la troisième paire du même côté que la lésion (strabisme externe); si la lésion intéresse en même temps

la calotte et en particulier le noyau rouge, elle détermine le *syndrome de Benedickt* qui comprend la même symptomatologie que le syndrome de Weber auquel s'ajoute un hémitremblement.

4° ***Dans la protubérance annulaire,*** le faisceau pyramidal n'est plus superficiel, ni homogène, ni condensé en un faisceau compact. Ses fibres sont dissociées et groupées en plusieurs fascicules par suite du passage des fibres transversales ponto-cérébelleuses, de

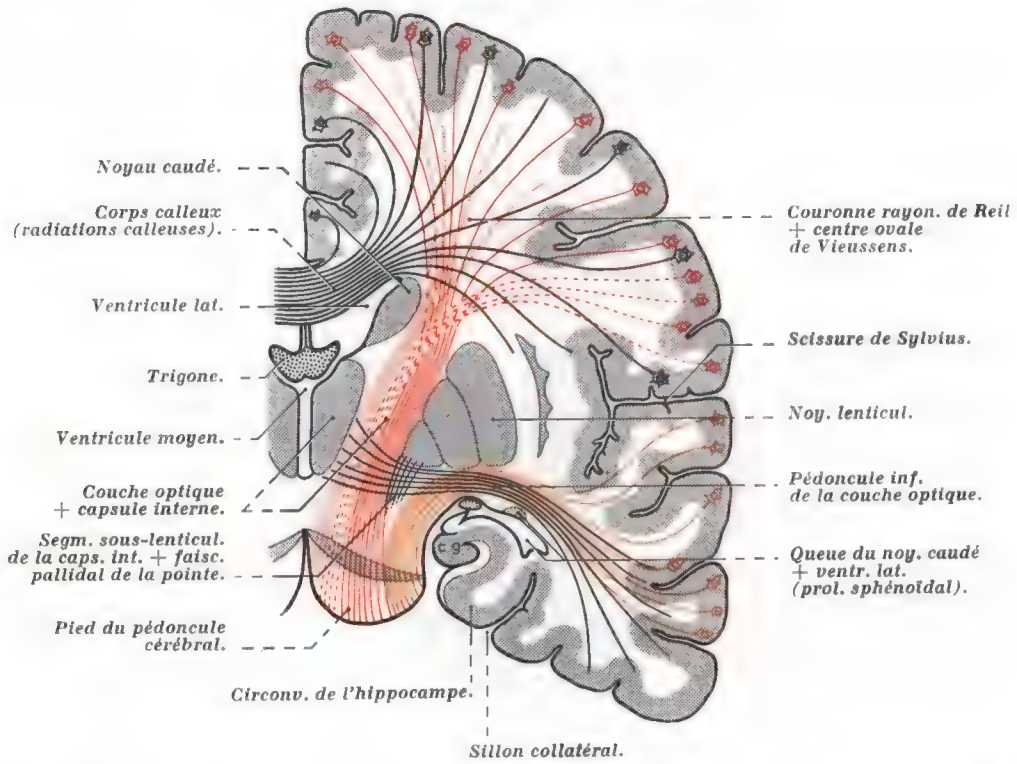

Fig. 234. — *Couronne rayonnante de Reil et systématisation du centre ovale de Vieussens. Trajet des faisceaux somato-moteurs (cortico-spinaux et cortico-nucléaires). Constitution du corps calleux, vus sur une coupe frontale de l'hémisphère cérébral droit, segment antérieur de la coupe* (demi-schématique).

c. g., corps godronné.

En noir, fibres du corps calleux; *en pointillé fin rouge*, faisceau fronto-pontique; *en tirets rouges*, faisceau géniculé; *en trait rouge plein*, faisceau pyramidal; *en orangé*, faisceau cortico-protubérantiel de Türck-Meynert.

telle façon qu'il est disposé à la partie moyenne de la protubérance annulaire sur une largeur plus grande qu'au niveau du pédoncule et du bulbe; il en résulte alors qu'à son entrée et à sa sortie de la protubérance annulaire, le faisceau pyramidal apparaît légèrement rétréci, comme étranglé par les fibres ponto-cérébelleuses des bourrelets protubérantiels; ces deux zones du faisceau pyramidal sont situées respectivement au niveau des sillons pédonculo-protubérantiel et bulbo-protubérantiel; elles constituent les *colliers de Cruveilhier*, le collier supérieur est le *collier des pédoncules*, le collier inférieur est le *collier des pyramides* (voy. : fig. 235).

Le faisceau pyramidal occupe dans la protubérance annulaire la partie moyenne du pied où il entre en *rapport* avec les noyaux gris protubérantiels. Il est compris entre les fibres pré-pyramidales en avant et les fibres rétro-pyramidales du pont en arrière (voy. : fig. 64).

En dehors, il entre en rapport avec le *faisceau cortico-protubérantiel de Türck-Meynert* dont les fibres se terminent dans les noyaux gris du pont; quant au *faisceau géniculé,* il est situé près de la ligne médiane à la jonction du pied et de la calotte et par conséquent sur un plan postérieur au faisceau pyramidal (voy. : fig. 64 et 65).

Le *ruban de Reil* est situé en arrière du faisceau pyramidal et en est séparé par les fibres transversales rétro-pyramidales du pont; plus en arrière encore dans la calotte apparaît le noyau du facial.

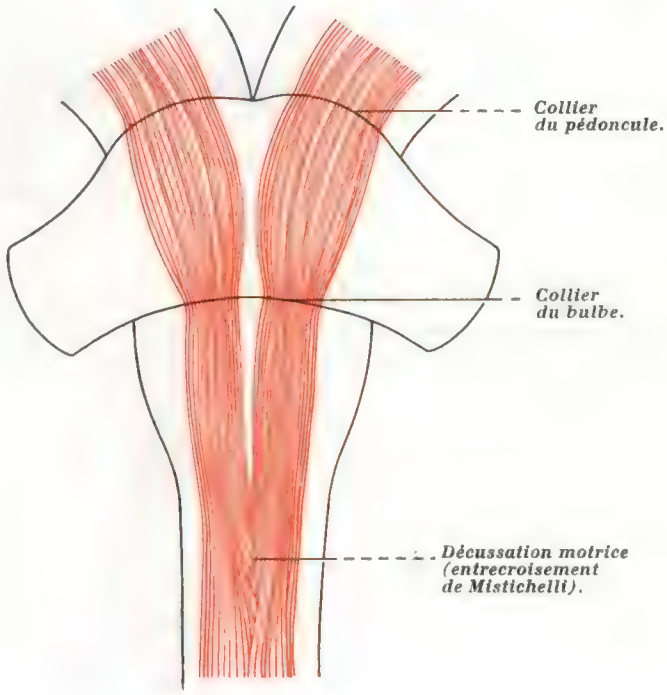

Fig. 235. *Trajet des faisceaux pyramidaux* (en rouge); *et le tronc cérébral; vue antérieure* (schématique).

Au niveau du sillon bulbo-protubérantiel et un peu en dehors du trou borgne de Vicq d'Azyr émerge le nerf moteur oculaire externe dont les fibres intra-protubérantielles dans leur trajet antéro-postérieur entrent en rapport avec le faisceau pyramidal; ce rapport explique qu'au cours des lésions protubérantielles inférieures l'*hémiplégie alterne inférieure* ou *syndrome de Millard-Gübler* qui en découle soit caractérisée par une hémiplégie contro-latérale accompagnée de paralysie des sixième et septième paires du même côté que la lésion (paralysie faciale, strabisme interne et diplopie).

5° **Dans le bulbe,** le faisceau pyramidal redevient superficiel et occupe la *pyramide antérieure du bulbe* qui forme une saillie très marquée de chaque côté de la ligne médiane sur la face antérieure de ce dernier; c'est l'*éminentia pyramidalis*; la situation contiguë des deux faisceaux pyramidaux au niveau des pyramides du bulbe explique la possibilité de quadriplégie en cas de lésions bulbaires (voy. : fig. 236).

A ce niveau, le faisceau pyramidal présente une situation juxta-médiane; il entre en *rapport* : *a) en arrière,* avec le ruban de Reil qui le sépare de la réticulée grise de la calotte

et du faisceau spino-thalamique; *b) en dehors,* avec l'olive bulbaire et la parolive interne ainsi qu'avec les filets d'origine du nerf grand hypoglosse; *c) en dedans,* il est séparé de celui du côté opposé par les noyaux du raphé et par le sillon médian antérieur du bulbe; *d) en avant,* il entre en rapport avec le noyau arqué *(nucleus arcuatus)* ou prépyramidal; il est croisé par les fibres arciformes et superficiellement par la terminaison de l'artère vertébrale qui fournit à ce niveau l'artère spinale antérieure (voy. : fig. 81).

Décussation du faisceau pyramidal. — Dans la *région bulbaire inférieure,* le faisceau pyramidal subit un entrecroisement incomplet, véritable *décussation motrice* désignée

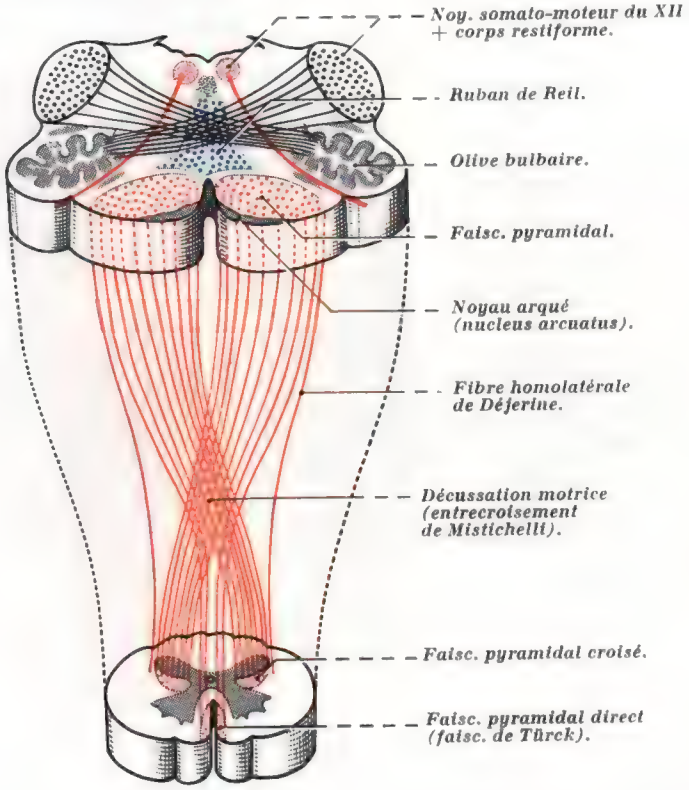

FIG. 236. *Décussation motrice. Trajet du faisceau pyramidal entre le bulbe rachidien et la moelle cervicale; vue antérieure* (demi-schématique).

sous le nom d'*entrecroisement des pyramides* ou d'*entrecroisement de Mistichelli* (1) (voy. : fig. 236).

La plus grande partie des fibres du faisceau pyramidal (deux tiers environ) s'entrecroisent et cette décussation n'a pas seulement pour objet de faire passer du côté opposé un certain contingent du faisceau pyramidal, mais encore de le loger dans la partie profonde de la moelle, dans le cordon latéral où le faisceau pyramidal croisé vient s'appuyer sur la corne postérieure.

Cette décussation entraîne en outre comme conséquence la décapitation de la corne antérieure de la moelle.

A partir de la décussation des pyramides, le faisceau pyramidal est divisé en *deux parties* : *a)* l'une, le *faisceau pyramidal croisé* se place dans le cordon latéral; *b)* l'autre,

(1) MISTICHELLI l'a décrit en 1709.

le *faisceau pyramidal direct*, ou *faisceau de Türck*, comprenant un tiers des fibres du faisceau pyramidal, continue son trajet du même côté et se place dans le cordon antérieur de la moelle contre le sillon médian antérieur; mais nous verrons que le non-entrecroisement du faisceau de Türck n'est qu'une apparence, puisqu'en réalité il s'entrecroise par étages sur toute la hauteur de la moelle dans la commissure blanche antérieure (voy. : fig. 240).

Fibres homolatérales. — Pour certains auteurs (Déjerine, Thomas), il existerait cependant un certain contingent de *fibres homolatérales* qui restent du même côté dans le cordon latéral de la moelle où elles se placent sur le versant externe du faisceau pyramidal croisé et quelques-unes même se mêlent aux fibres de ce faisceau : ce sont les *fibres homolatérales de Déjerine* (voy. : *Systématisation des cordons de la moelle*) (voy. : fig. 236).

L'existence de ces fibres expliquerait l'action synergique bilatérale de certains muscles à *double centre cortical* (diaphragme) ou encore des actes synergiques exécutés au cours de certains mouvements des membres inférieurs et du tronc telle par exemple la prise d'un objet au sol qui implique des mouvements combinés bilatéraux des deux membres inférieurs avec inclinaison du tronc en avant.

6° ***Dans la moelle,*** la situation topographique des deux faisceaux pyramidaux nous est déjà connue.

a) Le **faisceau pyramidal croisé** est situé dans le cordon latéral; il entre en *rapport* : α) *en arrière*, avec la corne postérieure sur laquelle il s'appuie; β) *en dehors*, avec le faisceau de Flechsig; γ) *en dedans*, avec le faisceau latéral profond; δ) et *en avant*, avec le faisceau prépyramidal de Thomas (faisceau rubro-spinal) ainsi qu'avec le faisceau spino-thalamique qui représente la partie postérieure du faisceau en croissant de Déjerine (voy. : *Systématisation des cordons de la moelle*).

Le faisceau pyramidal croisé s'étend dans la moelle jusqu'au niveau de la troisième paire sacrée où il se termine, et il diminue progressivement de volume en même temps qu'il change de forme; enfin il se déplace légèrement au fur et à mesure qu'il descend (voy. : fig. 227).

Au niveau du renflement cervical, il abandonne les trois cinquièmes de ses fibres, le reste est destiné à la moelle dorso-lombaire; ainsi donc les connexions cortico-spinales de la voie pyramidale croisée s'établissent par l'intermédiaire d'un nombre plus considérable de fibres pour le membre supérieur que pour le membre inférieur, et cette disposition anatomique (inégalité volumétrique) est en rapport avec le fait physiologique suivant : à savoir que chez l'homme, le membre supérieur représente le « *membre utilitaire principal* » (voy. : fig. 148) alors que les phénomènes d'automatisme sont prépondérants aux membres inférieurs, du fait qu'ils nécessitent une influence corticale moindre.

Variations régionales du faisceau pyramidal croisé. — Sur des coupes transversales étagées du faisceau pyramidal, on peut se rendre compte des *variations régionales* qu'affecte le faisceau pyramidal croisé, indépendamment de sa diminution de volume de haut en bas dans la moelle, due à ses abandons successifs, celui-ci se déplace de dedans en dehors et d'avant en arrière au fur et à mesure qu'on l'envisage plus bas.

Dans la *moelle cervicale*, il affecte la forme d'un hémicylindre légèrement aplati qui repose sur la corne postérieure de la moelle au niveau de la tête et du col.

Dans la *moelle dorsale*, le faisceau pyramidal croisé est moins volumineux, plus arrondi; il est situé plus en dehors qu'au niveau de la moelle cervicale.

Dans la *moelle lombaire*, il est très réduit et situé à la périphérie du cordon latéral par suite de la disparition du faisceau de Flechsig; il s'appuie sur la zone de Lissauer; il présente à la coupe l'aspect d'une lentille biconvexe échancrée à sa partie postérieure (voy. : Systématisation des cordons de la moelle) (voy. : fig. 27).

b) Le **faisceau pyramidal direct** ou **faisceau de Türck** (1) est placé dans le cordon antérieur de la moelle où il occupe une bande à direction antéro-postérieure, juxta-médiane, située en bordure du sillon médian antérieur.

Il entre en rapport à ce niveau : *a) en arrière,* avec la commissure blanche qui le sépare de la commissure grise et avec la bandelette longitudinale postérieure dans la moelle cervicale; *b) en dehors,* avec le faisceau fondamental antérieur; *c)* et *en dedans,* avec le sillon médian antérieur et son prolongement pie-mérien (voy. : fig. 27 et 29).

Diminuant de volume de haut en bas comme le faisceau pyramidal croisé, le faisceau pyramidal direct s'étend jusqu'au niveau du premier myélomère lombaire où il se termine.

TERMINAISON DU FAISCEAU PYRAMIDAL. — Toutes les fibres du faisceau pyramidal se terminent dans la corne antérieure de la moelle où elles font synapse avec les *cellules radiculaires motrices*; celles du faisceau pyramidal croisé vont à la corne antérieure du même côté; celles du faisceau pyramidal direct s'entrecroisent dans la commissure blanche par étages successifs depuis le collet du bulbe jusqu'au niveau de la moelle sacrée pour se terminer dans la corne antérieure du côté opposé; il en résulte alors que toutes les fibres de la voie motrice pyramidale s'entrecroisent et aboutissent finalement à la corne antérieure du côté opposé; seules les fibres homolatérales de Déjerine qui représentent un contingent tout à fait restreint restent du même côté, où elles se terminent également dans la corne antérieure (voy. : *Moelle*) (voy. : fig. 236).

B. — FAISCEAU GÉNICULÉ

Le *faisceau géniculé* est ainsi dénommé en raison de son passage au niveau du genou de la capsule interne; c'est un *faisceau cortico-nucléaire* représentant le protoneurone de la voie motrice volontaire destinée aux nerfs crâniens (voy. : fig. 237).

ORIGINES. — Il naît des cellules pyramidales de l'écorce cérébrale : *a)* d'une part, au niveau du *tiers inférieur de la frontale ascendante* et de l'*opercule rolandique* où son origine corticale correspond aux centres moteurs des muscles de la tête et du cou, en particulier : au centre masticateur, au centre laryngé phonatoire, au centre facial, au centre de l'hypoglosse ou centre moteur lingual; *b)* et d'autre part, au niveau des *centres oculo-moteurs* (centres de l'oculogyrie); ces centres occupent à la face externe de l'hémisphère cérébral *deux territoires* : α) l'un *antérieur,* localisé au niveau du pied de la deuxième circonvolution frontale : il correspond aux aires 8 et 9 de Brodmann; β) l'autre *postérieur,* occupe le champ moyen du cortex paravisuel (aire péristriée) : il correspond à l'aire 19 de Brodmann et il s'étend au niveau de la région du pli courbe (aire 39 de Brodmann) (voy. : fig. 141, 142 et 237).

TRAJET. — Il suit un trajet descendant comme le faisceau pyramidal qu'il accompagne dans une grande partie de son trajet; au niveau de la *couronne rayonnante* dont il fait partie, il occupe le tiers inférieur de celle-ci où il constitue le faisceau frontal inférieur. Il traverse la capsule interne au niveau du genou, c'est-à-dire entre les bras antérieur et postérieur de cette dernière et, à ce niveau, il est compris entre le pédoncule antérieur de la couche optique en avant et le faisceau pyramidal en arrière (voy. : fig. 238).

---

(1) Article à consulter : J. Nicolesco et Hornet : Le faisceau pyramidal direct de Türck. *Encéphale,* 1933, p. 10.

Dans **le pied du pédoncule cérébral,** il se place en avant du locus niger de Soemmering entre le faisceau pyramidal en dehors et le faisceau fronto-pontique en dedans (voy. : fig. 70).

Dans la **protubérance** et dans le **bulbe,** il est situé de chaque côté de la ligne médiane et adossé à celui du côté opposé; il est situé à la jonction du pied et de la calotte, donc entre la voie pyramidale en avant et le ruban de Reil en arrière (voy. : fig. 64 et 65).

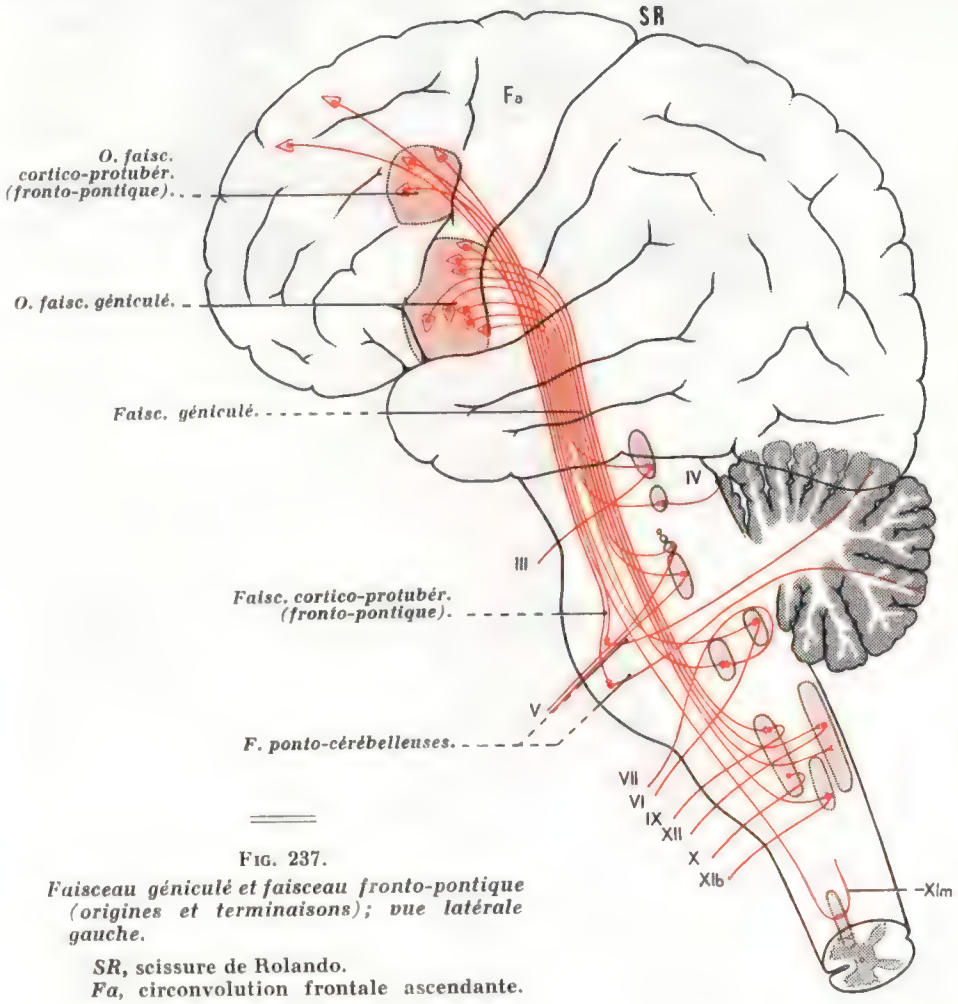

FIG. 237.
Faisceau géniculé et faisceau fronto-pontique (origines et terminaisons); vue latérale gauche.

SR, scissure de Rolando.
Fa, circonvolution frontale ascendante.

Le faisceau géniculé se distribue aux *noyaux somato-moteurs des nerfs crâniens* qui occupent le tronc cérébral et ses fibres sont en majeure partie croisées (voy. : fig. 238).

Dans le **mésencéphale,** il abandonne un contingent aux noyaux du moteur oculaire commun et du pathétique *(contingent cortico-oculogyre supérieur)* (voy. : fig. 238).

Dans la **protubérance annulaire,** il se divise en *quatre faisceaux,* trois après décussation vont se terminer plus bas dans les noyaux du trijumeau (noyau masticateur), du facial et du moteur oculaire externe *(contingent cortico-oculogyre inférieur)* (voy. : fig. 238).

Dans le **bulbe rachidien,** il abandonne la plus grande partie des fibres qui le composent au noyau ambigu ou noyau moteur ventral du IX et du X, au noyau vago-spinal (noyau laryngé) et au noyau de l'hypoglosse; enfin quelques fibres cortico-spinales descendent

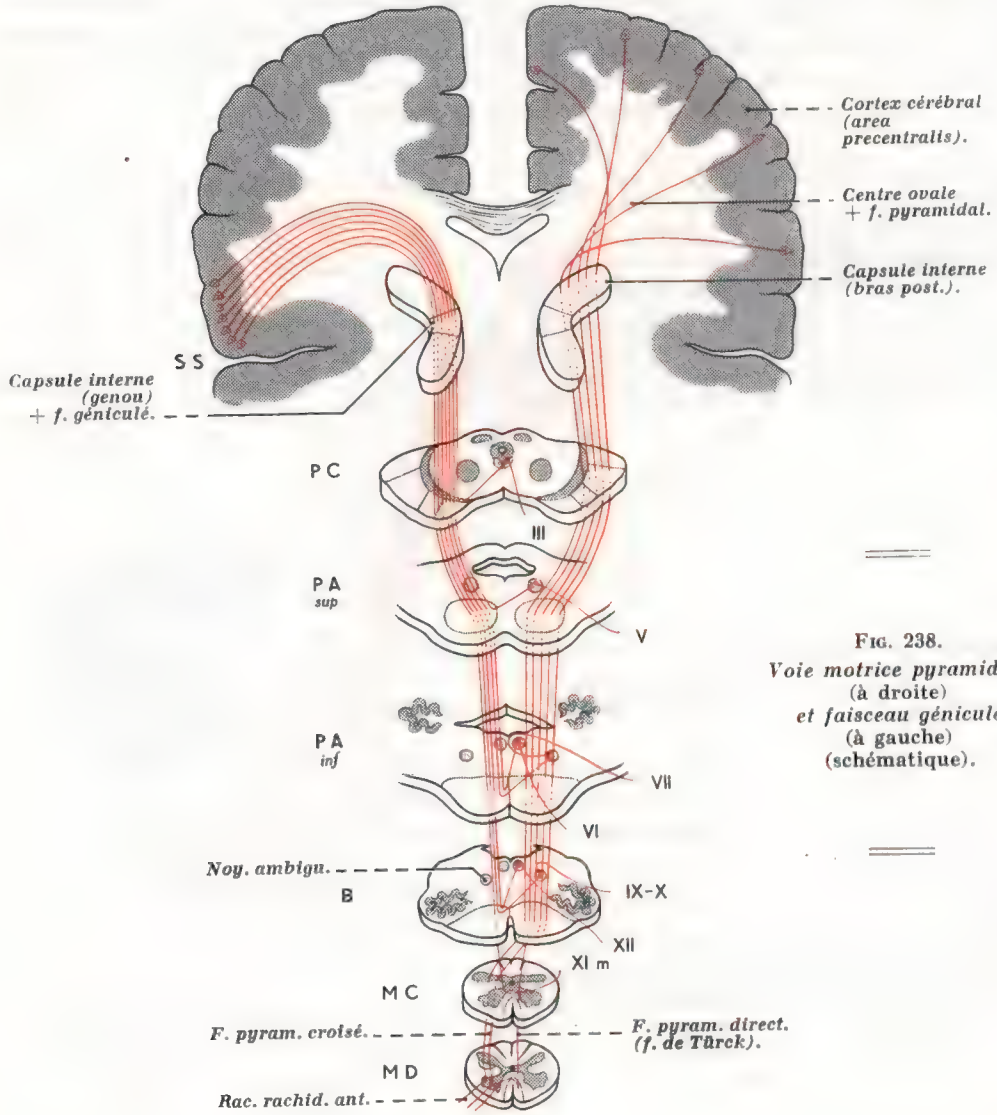

FIG. 238.
Voie motrice pyramidale (à droite) *et faisceau géniculé* (à gauche) (schématique).

jusqu'à la moelle; elles se distribuent à la corne antérieure de la moelle cervicale où elles se terminent au niveau de l'origine du spinal médullaire *(contingent cortico-céphalogyre)* (voy. : *Systématisation des cordons de la moelle*) (voy. : fig. 238).

Les *deutoneurones* de la voie géniculée sont représentés par les cellules des noyaux moteurs des nerfs crâniens.

C. — FIBRES ABERRANTES DE LA VOIE PÉDONCULAIRE DE DÉJERINE

Il faut rattacher au faisceau géniculé, le contingent des *fibres aberrantes de la voie pédonculaire de Déjerine*; ce sont des fibres nerveuses qui accompagnent le faisceau pyramidal jusqu'à son entrée dans le pédoncule cérébral et qui l'abandonnent par la suite.

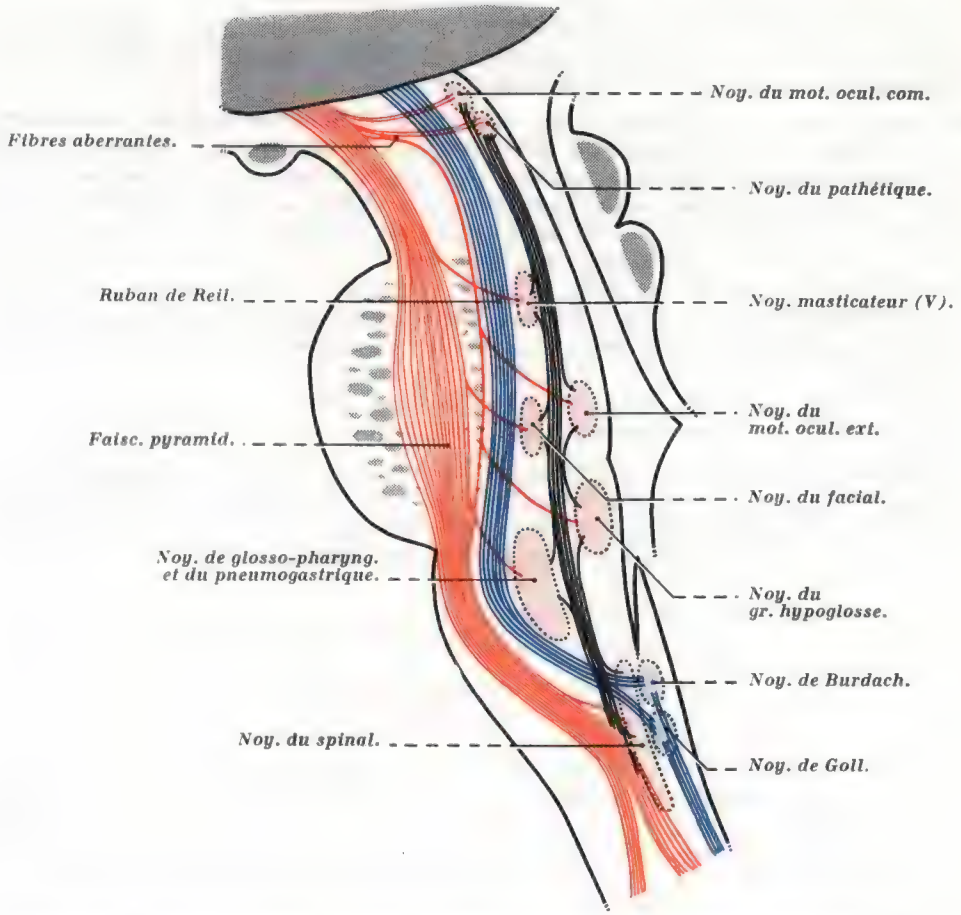

FIG. 239. — *Fibres aberrantes de la voie pédonculaire de Déjerine* (d'après DÉJERINE). *En rouge*, voie motrice; *en bleu*, voie sensitive; *en noir*, bandelette longitudinale postérieure.

Ces fibres se groupent en deux minces faisceaux : *a)* l'un, le *pes lemniscus superficiel* ou *faisceau superficiel du pied* se place sur le bord interne du pédoncule cérébral en avant du ruban de Reil, en dedans et en arrière du faisceau géniculé; *b)* l'autre, le *pes lemniscus profond* ou *faisceau profond du pied* se place profondément dans le pied du pédoncule contre le *locus niger de Soemmering* entre les faisceaux pyramidal et cortico-protubérantiel (voy. : fig. 74).

Toutes les fibres aberrantes se distribuent après décussation aux noyaux moteurs des nerfs crâniens et on peut diviser ces faisceaux en *trois groupes* : *supérieur, intermédiaire* ou *moyen* et *inférieur* suivant le point où elles abandonnent les *pes lemnici* et suivant leurs destinations (voy. : fig. 239).

1° Le ***groupe supérieur*** ne comprend que des fibres venues du *pes lemniscus superficiel*; elles l'abandonnent dans la région pédonculaire inférieure; ses *fibres courtes* vont aux noyaux du moteur oculaire commun et du pathétique *(contingent cortico-oculogyre)*; ses *fibres longues* vont se terminer dans la moelle autour des cellules d'origine du nerf spinal *(contingent cortico-céphalogyre)* (voy. : fig. 239).

2° Le ***groupe moyen*** ou ***intermédiaire*** aborde la protubérance annulaire dans sa région moyenne; il va se distribuer au noyau masticateur, au noyau ambigu, au noyau du spinal bulbaire et au noyau de l'hypoglosse (voy. : fig. 239).

Faisceau de Pick. — Les auteurs anglo-américains donnent le nom de *faisceau de Pick (Pick's bundle)* à un contingent de fibres motrices récurrentes qui quittent le *pes lemniscus* dans la région bulbaire inférieure, puis qui, par un trajet ascendant, cheminent dans la réticulée grise bulbo-protubérantielle en passant en avant des noyaux vestibulaires; elles se terminent au niveau du noyau masticateur; quelques fibres s'arrêtent au noyau somato-moteur du X (noyau ventral du vague).

3° Le ***groupe inférieur*** quitte la voie motrice principale dans la région protubérantielle inférieure (1) pour se distribuer au noyau du facial et au noyau de l'hypoglosse (voy. : fig. 239).

Les fibres aberrantes de Déjerine représentent en quelque sorte un faisceau géniculé aberrant destiné aux noyaux moteurs des nerfs crâniens.

En résumé, la *voie motrice volontaire* ou *somato-motrice* est donc une voie pyramidale en majeure partie croisée (sauf pour les éléments qui constituent les fibres homolatérales de Déjerine) comportant *deux neurones* : l'un *central* qui est soit cortico-spinal, soit cortico-nucléaire (noyaux du tronc cérébral) et l'autre *périphérique*.

II. — VOIE MOTRICE ACCESSOIRE OU INDIRECTE

La *voie motrice accessoire* ou *indirecte* est une voie fort complexe, dérivée par le cervelet, à l'inverse du faisceau pyramidal et du faisceau géniculé qui président à l'exécution des mouvements volontaires et dont le trajet est direct; la voie accessoire intervient dans la régulation des mouvements automatiques involontaires; elle emprunte pendant une partie de son trajet des voies extra-pyramidales sous-corticales (voyez plus loin) et, suivant les relais qu'elle utilise, elle comprend *six* ou *sept neurones*.

Ses origines se situent au niveau des cellules pyramidales du cortex : *a)* d'une part, à la face externe du lobe temporal dans la partie moyenne de la deuxième et de la troisième circonvolution temporale *(faisceau temporo-pontique* ou *faisceau de Türck-Meynert)*; *b)* et d'autre part, à la face externe du lobe frontal *(faisceau fronto-pontique* ou *faisceau d'Arnold)*; *c)* certains auteurs décrivent également des *contingents pariéto-* et *occipito-pontiques*.

(1) Article à consulter : A. Déjerine et J. Jumentié : Contribution à l'étude des fibres aberrantes de la voie pédonculaire dans son trajet pontin. *Revue neurologique*, 30 oct. 1910.

1° Le ***protoneurone*** ou ***neurone cortico-pontique*** est représenté par les éléments du faisceau cortico-protubérantiel de Türck-Meynert et par ceux du faisceau fronto-pontique. Ces faisceaux quittent la région temporale ou frontale en se dirigeant le premier en dedans dans la région sous-lenticulaire où il se condense en un faisceau compact dans la partie inférieure du segment rétro-lenticulaire de Déjerine, le second dans le bras antérieur de la capsule interne très près du genou (voy. : fig. 232).

Dans la région sous-lenticulaire, le faisceau de Türck-Meynert s'engage entre le faisceau temporo-thalamique d'Arnold qui lui est sous-jacent et l'anse lenticulaire qui lui est sus-jacente (voy. : *Région sous-lenticulaire*) (voy. : fig. 189).

Ce faisceau se coude à angle droit dans le segment rétro-lenticulaire de la capsule interne et il prend alors un trajet descendant dans le pied du pédoncule cérébral où il occupe le cinquième externe de ce dernier (voy. : fig. 232 et 234).

Dans le pédoncule cérébral, il est situé en dehors du faisceau pyramidal et en avant du *locus niger de Soemmering* qui le sépare du ruban de Reil. Il est croisé en avant par la bandelette optique (voy. : fig. 74).

Dans la protubérance annulaire, le faisceau de Türck-Meynert se résout tout comme le faisceau pyramidal en un certain nombre de fascicules par suite du passage dans le sens transversal des fibres ponto-cérébelleuses; il se place dans la partie moyenne et externe du pont de Varole; situé en dehors du faisceau pyramidal, il se termine à ce niveau dans les multiples noyaux gris du pont du même côté (voy. : fig. 59 et 61).

Après avoir traversé la partie postérieure du bras antérieur de la capsule interne, le faisceau fronto-pontique descend au contact du faisceau géniculé; puis il s'engage dans la partie la plus interne du pied du pédoncule en avant du *locus niger*; il se termine dans les noyaux gris du pont de Varole comme le faisceau précédent (voy. : fig. 74 et 232).

2° Le ***deutoneurone*** ou ***neurone ponto-cérébelleux*** est représenté par l'ensemble des fibres transversales du pont qui naissent au niveau des cellules des noyaux pontiques; toutes ces fibres sont croisées et passent par le pédoncule cérébelleux moyen pour se terminer dans l'écorce cérébelleuse de l'hémisphère du côté opposé à leur naissance, principalement dans les lobules ansiforme et semi-lunaire (voy. : *Cervelet*) (voy. : fig. 242).

3° Le ***troisième neurone*** est un neurone cérébello-olivaire qui va de l'écorce cérébelleuse de l'hémisphère au corps dentelé; il prend naissance au niveau des cellules de Purkinge de l'écorce cérébelleuse.

4° Le ***quatrième neurone*** ou ***neurone olivo-*** ou ***dento-rubrique*** constitue la majeure partie du contingent des fibres du pédoncule cérébelleux supérieur; elles s'entrecroisent au niveau de la *commissure de Wernekink* dans la calotte pédonculaire pour se terminer dans le noyau rouge du côté opposé.

Une partie des fibres nerveuses de ce contingent aboutit directement au thalamus sans faire synapse dans le noyau rouge *(fibres dento-thalamiques)* (voy. : fig. 73 et 242).

5° Dès lors, ***deux voies peuvent conduire la motricité à la moelle,*** ce sont : *a)* d'une part, le neurone représenté par les fibres du **faisceau rubro-spinal,** qui, après la décussation de Forel, traverse de haut en bas tout le tronc cérébral pour se placer ensuite dans le cordon latéral de la moelle en avant du faisceau pyramidal croisé et du côté opposé à son origine; pour certains, une partie des fibres du faisceau rubro-spinal feraient relais au niveau de l'olive bulbaire par l'intermédiaire du faisceau central de la calotte, puis gagnerait la corne antérieure de la moelle par le faisceau triangulaire d'Helweg; *b)* et d'autre part, le circuit suivant établi par l'intermédiaire des corps opto-striés et du noyau rouge : neurone thalamo-strié aboutissant au noyau lenticulaire et plus spécialement au *pallidum*, puis au noyau rouge par l'intermédiaire des éléments de l'anse lenticulaire,

voie à laquelle on donne le nom de **voie motrice strio-spinale** (voyez plus loin) (voy. : fig. 240 et 242).

A partir du noyau rouge, la voie indirecte emprunte soit le faisceau rubro-spinal, soit la réticulée grise du tronc cérébral par l'intermédiaire de fibres nerveuses accolées au faisceau précédent qui aboutissent à la réticulée du bulbe (faisceau réticulé latéral) ou directement à la moelle (faisceau réticulo-spinal), ce qui porte à six ou sept neurones (avec le nerf terminal) le dispositif caténaire de cette voie indirecte (voy. : fig. 240).

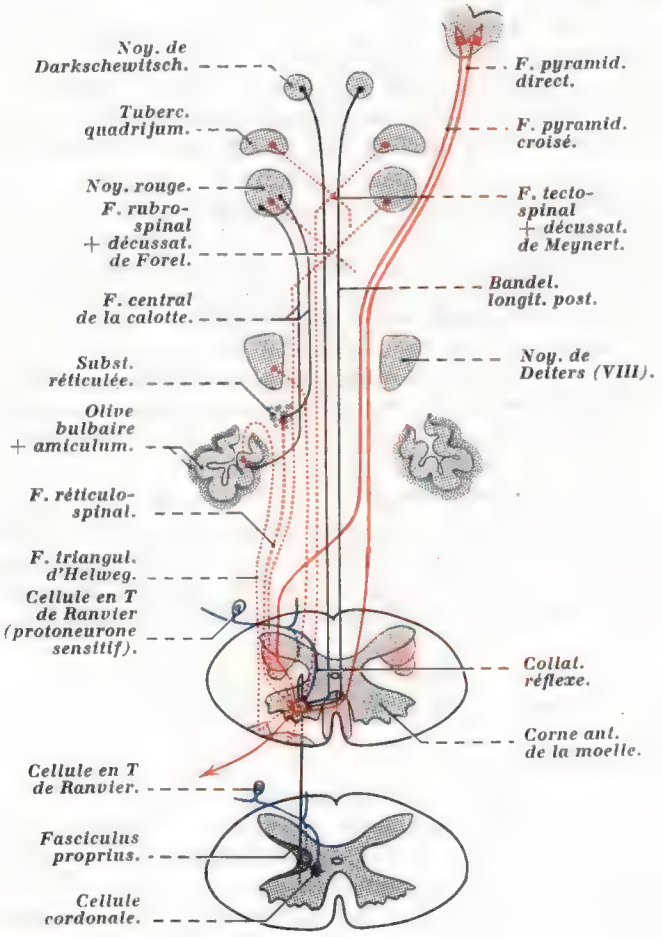

FIG. 240.
Système des voies pyramidales (en trait rouge plein), *extra-pyramidales* (en trait rouge pointillé) *et voie finale commune (indiquée par la flèche)* (schématique).

6° Quant au ***neurone terminal,*** il est représenté par la cellule radiculaire des cornes antérieures de la moelle.

La voie motrice indirecte est donc une voie complexe, croisée, qui est, soit : *cortico ponto-cérébello-rubro-spinale,* soit *cortico-ponto-cérébello-thalamo-strio-rubro-spinale*; ces voies subissent *trois décussations* (décussation pontique, décussation de Wernekink et décussation de Forel).

VOIE MOTRICE STRIO-SPINALE. — La voie motrice strio-spinale est, comme nous venons de le voir, une voie dérivée par le thalamus et le noyau lenticulaire; c'est vraisemblable-

ment cette voie qui intervient chez le *nouveau-né* et le *nourrisson* avant la myélinisation du faisceau pyramidal dans les mouvements automatiques ou élémentaires; elle intervient également dans le tonus musculaire et dans la statique du corps (fonction posturale).

Cette voie motrice est en dérivation par rapport au cervelet par l'intermédiaire du contingent dento-thalamique et du neurone thalamo-strié; elle tire ses origines des cellules du *globus pallidus* et du *globus medialis*.

a) Le protoneurone est représenté par le *contingent strio-rubrique* de l'anse lenticulaire et du faisceau lenticulaire de Forel (voy. : fig. 241).

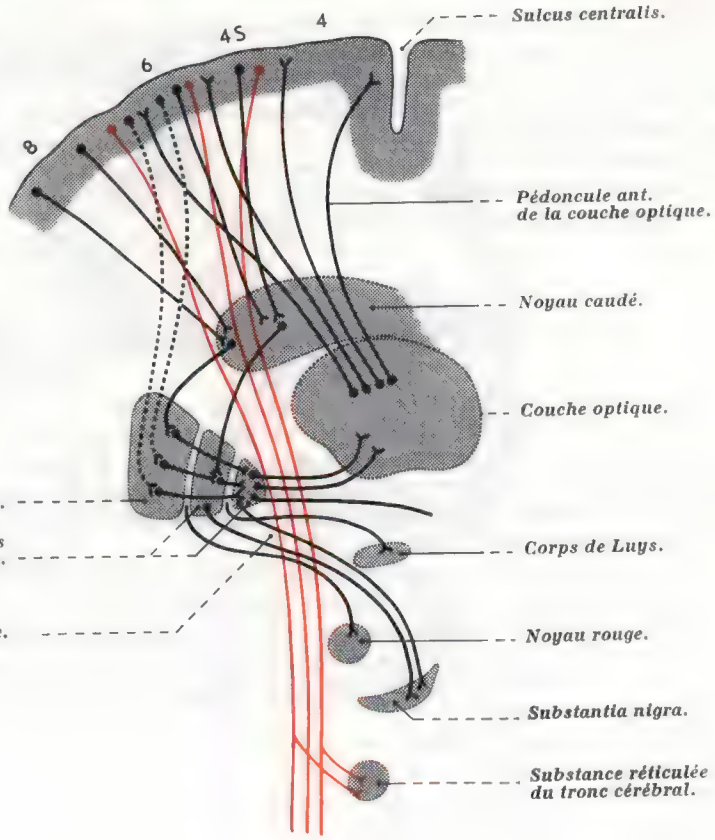

FIG. 241.
Voie parapyramidale et circuit cortico-strio-thalamo-cortical.
En rouge, voie parapyramidale.

b) Le deutoneurone est représenté par la voie extra-pyramidale du *faisceau rubro-spinal* et par le *neurone réticulo-spinal* (voy. : fig. 240).

Cette voie comprend, en outre des *fibres pallido-luysiennes*, des *fibres pallido-nigriques* qui par le faisceau pallidal de la pointe aboutissent au *locus niger*; des *fibres pallido-tectales* qui sont en relation avec la bandelette longitudinale postérieure et de ce fait avec les noyaux moteurs des nerfs crâniens ainsi qu'avec le faisceau tecto-spinal (voy. : fig. 241).

La voie strio-spinale est en connexion : *a)* avec le *cervelet*, par les voies cérébello-thalamiques; *b)* et avec la *sensibilité périphérique superficielle et profonde* par la voie sensitive spino-thalamique.

III. — VOIES MOTRICES HOLOCINÉTIQUES.

VOIES MOTRICES EXTRA-PYRAMIDALES

Les *voies motrices extra-pyramidales* sont beaucoup plus complexes que la voie motrice pyramidale. Plus physiologiques qu'anatomiques, elles interviennent dans la production et la régulation des mouvements automatiques et semi-volontaires, partant dans la coordination des mouvements, dans l'équilibration et dans la régulation du tonus musculaire.

Nous distinguerons *deux systèmes* de voies motrices extra-pyramidales suivant la situation qu'occupe le *centre effecteur* dans le névraxe, ce sont :

a) les *voies extra-pyramidales corticales*;

b) et les *voies extra-pyramidales sous-corticales.*

A. — VOIES MOTRICES EXTRA-PYRAMIDALES CORTICALES

A côté des voies motrices pyramidale et géniculée avec leurs centres effecteurs corticaux et leurs deux neurones central et périphérique, le système dit des *voies extra-pyramidales corticales* apparaît non plus comme un système de commande exclusif, mais plutôt comme un *système régulateur*, qui pour certaines voies est dû au branchement du cervelet *(néo-cervelet)* sur le circuit.

Le système extra-pyramidal cortical comprend : *a)* les *voies cortico-protubérantielles* que nous avons étudiées dans le chapitre des voies motrices indirectes (dérivées par le cervelet) (voyez précédemment); dans ce groupe, il nous faut classer :

a) le *faisceau cortico-protubérantiel de Türck-Meynert* et le *faisceau fronto-pontique d'Arnold*; *b)* le *contingent cortico-oculo-céphalogyre* du faisceau géniculé puisqu'il ne suit pas la voie pyramidale.

Enfin les *voies parapyramidales* méritent par leur origine et leur destination de figurer dans ce groupe (voyez plus loin).

Toutes ces voies ont comme *caractères communs* et d'ordre général : *a)* d'émaner du *cortex cérébral* où elles sont représentées par les *aires extra-pyramidales (areæ extra-pyramidales)* et par les *aires oculo-céphalogyres*; *b)* et d'aboutir (parfois par l'intermédiaire d'une chaîne de neurones fort complexe), soit, dans le tronc cérébral, aux cellules somato-motrices des noyaux d'origine des nerfs oculo-moteurs, soit, dans la moelle, aux cellules radiculaires des cornes antérieures.

AIRES EXTRA-PYRAMIDALES. — Sur chaque hémisphère, les *aires extra-pyramidales* du cortex cérébral sont beaucoup plus étendues que ne l'est l'aire pyramidale (aire 4 de Brodmann); elles représentent en effet les deux tiers environ de la surface de l'hémisphère; sur la face externe, elles sont réparties suivant *deux territoires* par rapport à l'aire pyramidale : l'un *antérieur*, l'autre *postérieur* (voy. : fig. 141 et 150).

Le territoire du *faisceau de Türck-Meynert* ou *faisceau temporo-pontique* répond aux aires 22, 21 et 20 du lobe temporal (partie moyenne de T2 et T3) (voy. : fig. 141).

Le *contingent pariétal* de ce faisceau provient des aires 5, 7 et 40 du lobe pariétal; son territoire correspond à la presque totalité de la pariétale supérieure et à une partie de la pariétale ascendante et de la région du pli courbe (voy. : fig. 141 et 150).

Le *territoire du faisceau fronto-pontique d'Arnold* répond aux aires 6, 8 et 9, c'est-à-dire à la moitié ou au tiers postérieur des première et deuxième circonvolutions frontales (voy. : fig. 141).

Les *voies cortico-protubérantielles* sont complétées par une chaîne de neurones successifs que nous avons précédemment décrits et qui sont, à partir des noyaux du pont : *a)* un *neurone ponto-cérébelleux* qui s'engage dans le *brachium pontis*; *b)* un *neurone cérébello-dentelé* qui va de l'écorce cérébelleuse à l'olive; *c)* un *neurone dento-rubrique* ou *dento-thalamique* qui va du corps dentelé au noyau rouge ou au thalamus.

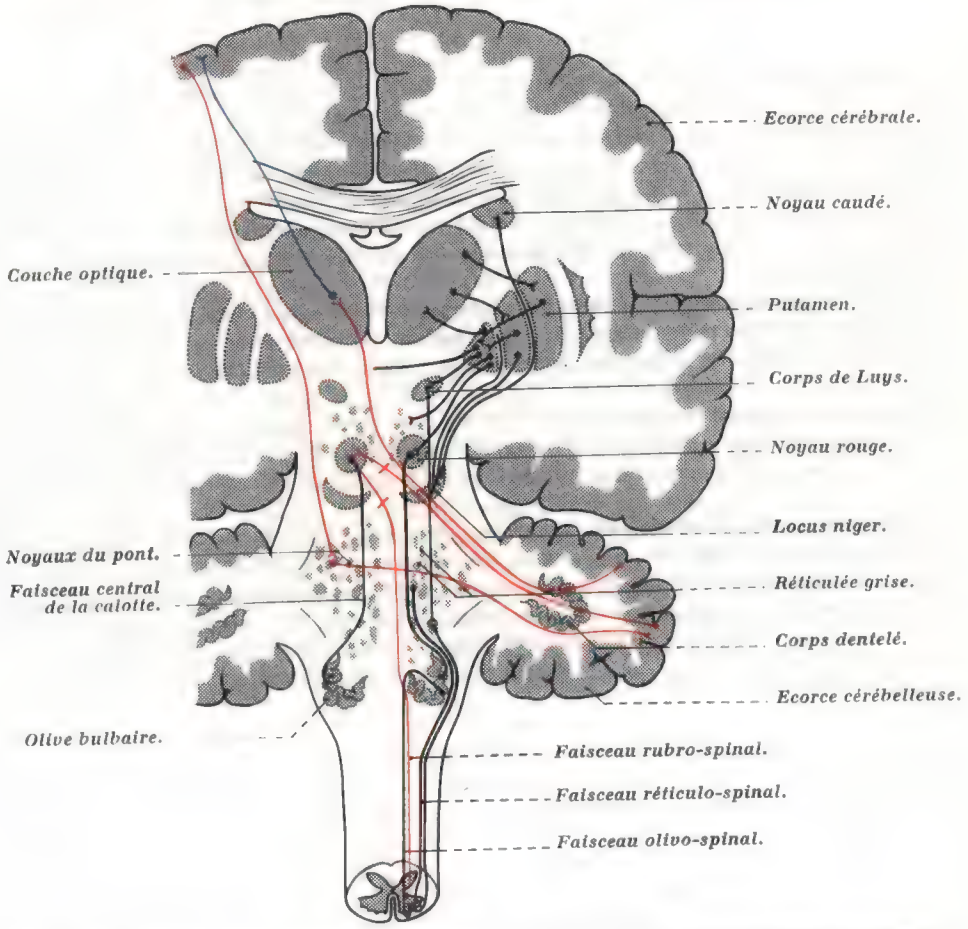

FIG. 242. — *Voie motrice accessoire et circuit cortico-néo-cérébelleux-thalamo-cortical. Voies extra-pyramidales.*

Par l'intermédiaire des neurones thalamo-corticaux qui projettent leurs efférences thalamiques sur l'écorce cérébrale, on voit s'établir un véritable *circuit cortico-ponto-néo-cérébello-thalamo-cortical* dont certains centres nucléaires du circuit sont interposés en dérivation sur le système extra-pyramidal sous-cortical (noyau rouge); ainsi le cervelet soumis d'une part à l'action du système vestibulaire et d'autre part aux influx sensitifs proprioceptifs (faisceaux spino-cérébelleux) peut exercer son contrôle régulateur sur le cortex de l'aire motrice volontaire, donc sur la voie pyramidale (voy. : fig. 242).

Le *contingent cortico-oculo-céphalogyre* répondant à l'aire somato-motrice de l'oculo-

gyrie associé au centre des mouvements volontaires de la tête (mouvements conjugués des yeux et de la tête) émane de deux centres corticaux : *a)* l'un *antérieur* est localisé à la face externe de l'hémisphère dans le pied de la deuxième circonvolution frontale (aires 8 et 9 de Brodmann); *b)* l'autre *postérieur* divisé en deux territoires correspond au pli courbe (aire 39) et à l'aire 19 de Brodmann (voy. : fig. 141 et 151).

B. — VOIES MOTRICES EXTRA-PYRAMIDALES SOUS-CORTICALES

Les voies extra-pyramidales sous-corticales sont représentées dans le névraxe par des *centres nucléaires effecteurs* étagés dans le tronc cérébral d'où partent des faisceaux descendants moteurs qui se terminent dans la corne antérieure de la moelle où leurs éléments font synapse avec les cellules radiculaires de cette dernière (neurone terminal).

Ces voies assurent la production des mouvements automatiques et semi-volontaires en même temps qu'ils contrôlent la régularité et la normalisation de leur exécution.

On comprend dans les voies extra-pyramidales sous-corticales *cinq faisceaux* qui sont :

1° le **faisceau tecto-spinal** venu des tubercules quadrijumeaux antérieurs; il s'entrecroise dans le mésencéphale avec celui du côté opposé déterminant ainsi la *décussation de Meynert*. Il se termine dans la moelle cervicale (voy. : fig. 240).

2° le **faisceau rubro-spinal** issu du noyau rouge est situé dans la calotte pédonculaire; il s'entrecroise sur la ligne médiane avec son homonyme du côté opposé *(décussation de Forel)*, puis il se termine comme le précédent dans la moelle cervicale (voy. : fig. 240).

3° le **faisceau vestibulo-spinal** ou **deitéro-spinal** venu des noyaux du nerf vestibulaire (VIII-V) et plus spécialement du *noyau de Deiters* (seul centre gris extra-pyramidal, sous-cortical intra-protubérantiel); il descend dans la moelle au niveau de la partie marginale du cordon antérieur divisé en *deux faisceaux*, l'un *direct* (le plus important), l'autre *croisé* (généralement très réduit) (voy. : *Systématisation des cordons*; article *Moelle épinière*) (voy. : fig. 276). Il atteint la moelle lombaire là où il se termine (voy. : fig. 240).

4° le **faisceau olivo-spinal** ou **faisceau triangulaire d'Helweg** naît dans l'olive bulbaire, il quitte celle-ci par son hile et descend verticalement dans le bulbe et dans la moelle où il se place à proximité du faisceau vestibulo-spinal entre ce dernier et l'émergence de la racine rachidienne antérieure (voy. : fig. 240);

5° et le **faisceau réticulo-spinal** qui, né au niveau des cellules de la réticulée grise du tronc cérébral (plus spécialement du bulbe), descend verticalement dans le faisceau fondamental de la moelle où il occupe le cordon latéral et accessoirement le cordon antérieur.

Tous les noyaux du système extra-pyramidal sous-cortical sont soumis aux influx nerveux de l'écorce cérébrale et plus spécialement des territoires correspondant aux aires extra-pyramidales (aires 5, 6, 9 et 8).

Les neurones qui mettent en connexion l'écorce avec ces différents centres nucléaires ainsi qu'avec la substance réticulée sont : cortico-striés (noyau lenticulaire), cortico-rubriques et cortico-réticulés, la substance réticulée étant elle-même en connexion avec le noyau rouge et les noyaux de la région sous-thalamique, ceux-ci étant en outre soumis à l'action du *pallidum* par l'intermédiaire de l'anse lenticulaire.

En résumé, le *système extra-pyramidal* comprend tous les *centres sous-corticaux* suivants : tubercule quadrijumeau antérieur, noyau rouge, locus niger de Soemmering, corps

de Luys, *globus pallidus* (et peut être aussi, noyau caudé et putamen), olive bulbaire et substance réticulée du tronc cérébral.

Enfin, le cervelet s'intègre également dans ce système (voy : *Voie motrice accessoire*), fait capital, car à tout instant, il peut harmoniser les contrôles corticaux avec l'état statique et dynamique du corps. Ce système est sous la dépendance des *aires extra-pyramidales* (voy. : fig. 150 et 151); il intervient comme *facteur régulateur des mouvements volontaires.*

IV. — VOIE PARAPYRAMIDALE

Décrite par Bucy, la *voie parapyramidale* ou *voie adversive* comprend un ensemble de neurones cortico-spinaux et cortico-réticulés qui suivent le même trajet que le faisceau pyramidal; son caractère essentiel est d'*ordre fonctionnel* par suite de l'*influx inhibiteur* qu'elle exerce sur la voie motrice principale (voy. : fig. 241).

Son *origine* est située au niveau de la face externe de l'hémisphère cérébral dans le cortex des aires 4 et 6 de Brodmann et peut être aussi au niveau de la partie antérieure du *gyrus cinguli* (aire cingulaire), où elle correspond aux *aires suppressives* (voy. : fig. 141).

Les fibres de la voie parapyramidale *(fibres adversives)* sont intimement mélangées à celles du faisceau pyramidal; elles se terminent dans la substance réticulée du tronc cérébral (principalement du bulbe rachidien) et dans la corne antérieure de la moelle.

Le mécanisme de l'*action inhibitrice* nous a été fourni par Bucy; l'influx suppresseur s'établit par une succession fort compliquée de neurones dans le circuit duquel interviennent principalement les corps opto-striés (noyau caudé, noyau lenticulaire, couche optique). L'influx nerveux part de l'aire suppressive (4 s par exemple), gagne le noyau caudé par un neurone cortico-strié (les différentes aires suppressives actionnent le noyau caudé), puis le noyau lenticulaire et plus spécialement le *globus pallidus*; le *pallidum* projette ensuite son influx nerveux sur le thalamus (noyau latéro-ventral) par l'anse lenticulaire, et ce dernier par ses fibres thalamo-corticales le transmet au cortex des aires motrice et prémotrice, créant ainsi un *circuit cortico-strio-thalamo-cortical* dont l'action inhibitrice s'exercerait sur les neurones de la voie parapyramidale (voy. : fig. 241).

V. — NEURONE TERMINAL. VOIE FINALE COMMUNE

Le *neurone terminal* des voies motrices est toujours représenté, quelle que soit la voie suivie par l'influx moteur, par la *cellule radiculaire motrice des cornes antérieures* de la *moelle* dont les cylindraxes s'engagent dans la racine antérieure motrice des nerfs rachidiens; à cette cellule aboutissent toutes les voies motrices qui sont : les *faisceaux pyramidaux croisé* et *direct* (neurone cortico- spinal); les *voies extra-pyramidales corticales* et *sous-corticales*; ces dernières comprennent : le *faisceau tecto-spinal*, le *faisceau rubro-spinal*, le *faisceau vestibulo-spinal*, le *faisceau olivo-spinal* ou *faisceau triangulaire d'Helweg* et le *faisceau réticulo-spinal* ainsi que des fibres de la *bandelette longitudinale postérieure* pour la moelle cervicale (spinal médullaire).

Ajoutons que le neurone terminal moteur est également en connexion avec les collatérales réflexes des fibres sensitives du faisceau radiculaire postérieur, soit directement, soit indirectement par l'intermédiaire des cellules cordonnales d'association dont l'ensemble constitue l'*arc réflexe médullaire* simple ou complexe (voy. : fig. 23 et 240).

La cellule radiculaire motrice des cornes antérieures fait donc synapse avec *huit neurones* sensitifs ou moteurs d'où le qualificatif de *voie finale commune* que lui a donné Sherrigton *(final common pathway)*.

Le neurone terminal pénètre la fibre musculaire striée où il s'arborise au niveau de la plaque motrice terminale ou jonction myoneurale.

VI. — PLAQUE MOTRICE TERMINALE OU JONCTION MYONEURALE

La *plaque motrice terminale* ou *jonction myoneurale* (1) fut découverte par Doyere en 1848 (*cônes* ou *éminences de Doyere*); c'est une *formation neuromusculaire* qui résulte de la pénétration et de la terminaison d'une fibre nerveuse cérébro-spinale dans le muscle strié.

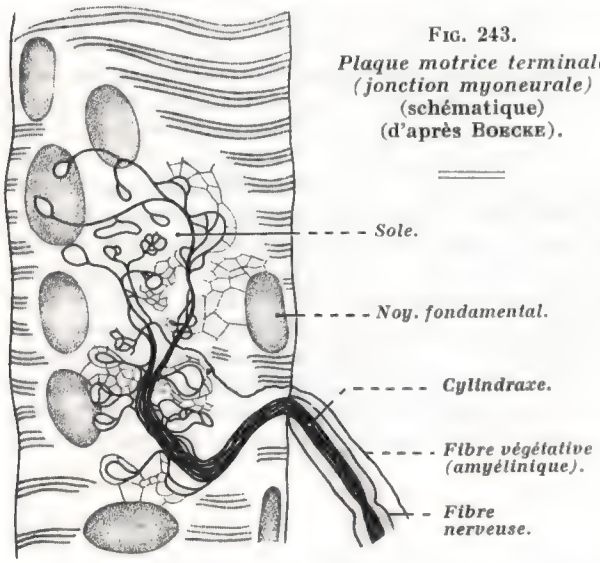

FIG. 243.
Plaque motrice terminale (jonction myoneurale) (schématique) (d'après BOECKE).

Elle est constituée : *a)* par une *fibre nerveuse* qui aborde la fibre musculaire obliquement par rapport à son axe et généralement vers le milieu de sa longueur; elle perd sa gaine de myéline au point de pénétration, sa gaine de névrilemme se confond avec le sarcolemme; *b)* et par un amas de *sarcoplasme granuleux*, parsemé de noyaux et de mitochondries dont l'ensemble constitue la *sole;* celle-ci apparaît légèrement surélevée par rapport au reste de la fibre musculaire.

La *fibre nerveuse* s'étale sous le sarcolemme dans l'épaisseur de la sole en un réseau de fins rameaux *(neuro-fibrilles)* sinueux, enchevêtrés, terminés par des extrémités renflées ovalaires ou arrondies : c'est l'*arborisation neuritique*; sur les vues de face de la plaque motrice, elle s'étend suivant une surface ovalaire; sur les coupes longitudinales elle prend l'aspect d'une « *ramure de cerf* » (Bouin).

Les *noyaux* du sarcoplasme (2) ont une origine différente : *a)* les uns qui accom-

(1) Ouvrages et articles à consulter : BOEKE : Die motorische Endplatte bei den höheren vertebraten. *Anatomischer Anzeiger*, 1909, p. 193.
R. NOËL et B. POMMÉ : La zone de jonction myoneurale à l'état normal et dans quelques cas pathologiques. *Revue neurologique*, 1932, p. 589.
BOEKE : *Problems of nervous Anatomy*. 1 vol. Oxford University Press, éditeur, 1940.
R. COUTEAUX : Recherches sur l'histogénèse du muscle strié et la formation des plaques motrices. *Thèse de Paris*, 1941.
R. COUTEAUX : Contribution à l'étude de la synapse myoneurale. *Revue canadienne de Biologie*, 1947, p. 563.
R. NOËL : La zone de jonction myoneurale. *Biologie médicale*, 1950, p. 273.
(2) Article à consulter : NOËL et DRONIER : Sur l'origine et la nature des noyaux fondamentaux de la plaque motrice. *Comptes rendus de l'Association des Anatomistes*, 1951, p. 358.

pagnent l'arborisation *(noyaux de l'arborisation* sont d'origine schwanienne; *b)* les autres, fort peu chromatiques, sont répartis à la périphérie de la sole, ce sont les *noyaux fondamentaux*; ils appartiennent à la fibre musculaire; *c)* enfin des noyaux dits *noyaux vaginaux*, petits, richement granuleux et à contours irréguliers sont situés dans la partie centrale et superficielle de la sole (voy. : fig. 243).

La fibre musculaire striée possède en outre une *innervation sympathique*; la fibre nerveuse amyélinique *(fibre de Remak)* pénètre cette dernière au voisinage de la plaque motrice sans contracter toutefois de connexion avec elle (pour plus de détails, voyez les *Traités d'Histologie*).

CLASSIFICATION DES SYSTÈMES MOTEURS. — Les voies motrices comprennent : *a)* un *système central* cortico-spinal; *b)* et un *système périphérique* représenté par la corne antérieure de la moelle, la racine antérieure et le nerf périphérique et pour les noyaux moteurs du tronc cérébral par les nerfs crâniens moteurs.

1° Le **système central** comprend à son tour *trois systèmes moteurs* qui conduisent l'influx moteur depuis la zone corticale prérolandique (aire 4 de Brodmann) jusqu'aux cellules d'origine des nerfs moteurs, ce sont :

a) un **système cinétique** qui tient sous sa dépendance le mouvement proprement dit et qui comprend le faisceau pyramidal, le faisceau géniculé et les fibres aberrantes de la voie pédonculaire; dans la voie pyramidale le système central présente *trois caractères anatomo-physiologiques* importants, à savoir : α) d'une part, toutes ses fibres sont croisées dans le bulbe ou dans la moelle (sauf les quelques rares fibres homolatérales), de telle sorte que les symptômes moteurs de l'hémiplégie sont situés du côté opposé à la lésion; β) d'autre part, le neurone cortico-spinal se termine d'autant plus bas dans la moelle que son origine est plus haut située dans la zone motrice corticale; γ) enfin les rapports qu'affecte le neurone cortico-spinal dans l'hémisphère cérébral explique la symptomatologie différente qui existe dans les hémiplégies corticales capsulaires, pédonculaires, protubérantielles et bulbaires (pour plus de détails, voyez les ouvrages de *Neuro-Pathologie*);

b) un **système statique** qui tient sous sa dépendance l'attitude, l'équilibre et la coordination du mouvement en rapport avec le *circuit cortico-ponto-néo-cérébelleux thalamo-cortical*;

c) et un **système sous-cortical** ou **paléo-cinétique**; l'origine des mouvements automatiques et associés est située dans le *pallidum* alors que le *striatum* contrôle et coordonne ces mouvements, ce qui explique que la destruction du pallidum provoque un syndrome parkinsonien, alors que la destruction du striatum entraîne un syndrome choréo-athétosique.

2° Le **système périphérique** ou **archéo-cinétique** (le plus ancien) comprend les noyaux d'origine des nerfs crâniens dans le tronc cérébral et les cornes antérieures de la moelle; il tient sous sa dépendance les *mouvements réflexes* et d'une façon plus générale tous les *mécanismes segmentaires* de la moelle.

Le mouvement étant un acte physiologique complexe, il implique la mise en œuvre de ces différents systèmes moteurs.

Dans tout mouvement, le *cerveau* commande *(système cinétique)*, le *cervelet* coordonne *(système statique)*, les *corps striés* dirigent et contrôlent le tonus musculaire *(système paléo-cinétique)*, la *moelle* régit le fonctionnement segmentaire et actionne ses grandes synergies : le moindre déséquilibre dans un de ces appareils engendre des troubles considérables.

II

VOIES DES SENSIBILITÉS OU VOIES SENSITIVES

Les *voies des sensibilités* ou *voies sensitives* sont des *voies ascendantes* représentées par l'ensemble des neurones qui transmettent la sensibilité des téguments, des muqueuses et des organes à l'écorce cérébrale. Elles sont constituées :

1° Par des *organes sensitivo-récepteurs*, formations hautement différenciées, dont l'aspect est différent suivant le lieu où on les envisage et aussi suivant le mode de sensibilité auquel ils sont rattachés.

2° Par une *succession de neurones conducteurs*, formés de cellules et de fibres nerveuses, les cellules étant situées les unes dans des ganglions annexés aux nerfs périphériques, les autres dans des noyaux gris du tronc cérébral ou dans des noyaux encéphaliques.

L'ensemble de ces neurones et leur juxtaposition constituent les *voies de conduction* de la sensibilité.

3° Et par un *centre cortical (aire somato-sensitive)* au niveau duquel aboutit la voie sensitive centrale, centre analyseur où s'effectue la perception consciente de la sensation éprouvée à la périphérie.

ORGANES SENSITIVO-RÉCEPTEURS (1)

Les organes sensitivo-récepteurs sont chargés de capter les différents types de sensibilité. *Du point de vue histologique* on distingue *deux types*; les uns constituent les *origines libres*; les autres sont entourés par des enveloppes protectrices, ce sont : les *formations corpusculaires* ou *corpuscules*.

Les organes récepteurs de la sensibilité sont différents suivant qu'on les envisage dans les épithéliums, dans le tissu conjonctif, dans les tendons et dans les muscles.

1° ***Dans les épithéliums,*** ces formations nerveuses sont libres et constituées par des renflements de formes diverses situés à l'extrémité de la fibre nerveuse sensitive; ce sont les *terminaisons libres* auxquelles appartiennent le *bouton de Conheim*, le *ménisque tactile* ou *disque de Merkel*, le *panier de Dogiel* et les *origines hédériformes* (de *hedera* — lierre); ces derniers sont situés dans la partie profonde de l'épiderme et à la superficie du derme.

(1) Ces organes sont décrits par la plupart des histologistes comme étant des « *terminaisons nerveuses* »; cette dénomination est peut-être vraie du point de vue morphologique, mais si l'on se fonde sur le sens de l'influx nerveux (donc sur le point de vue physiologique), ils représentent des « *origines nerveuses* ».

2° ***Dans le tissu conjonctif*** et en particulier dans le *derme cutané* (voy. : fig. 244), on rencontre les principales formations tactiles qui sont : le *corpuscule de Wagner-Meissner*, le *corpuscule de Vater-Pacini*, le *corpuscule de Krause*, le *corpuscule de Finger*, le *corpuscule de Ruffini* et le *corpuscule de Golgi-Mazzoni*.

a) Le **corpuscule de Wagner-Meissner** (30 à 150 μ) ou corpuscule du tact est situé au sommet des papilles dermiques sous l'épiderme dont il n'est séparé que par la basale (voy. : fig. 244 et 245).

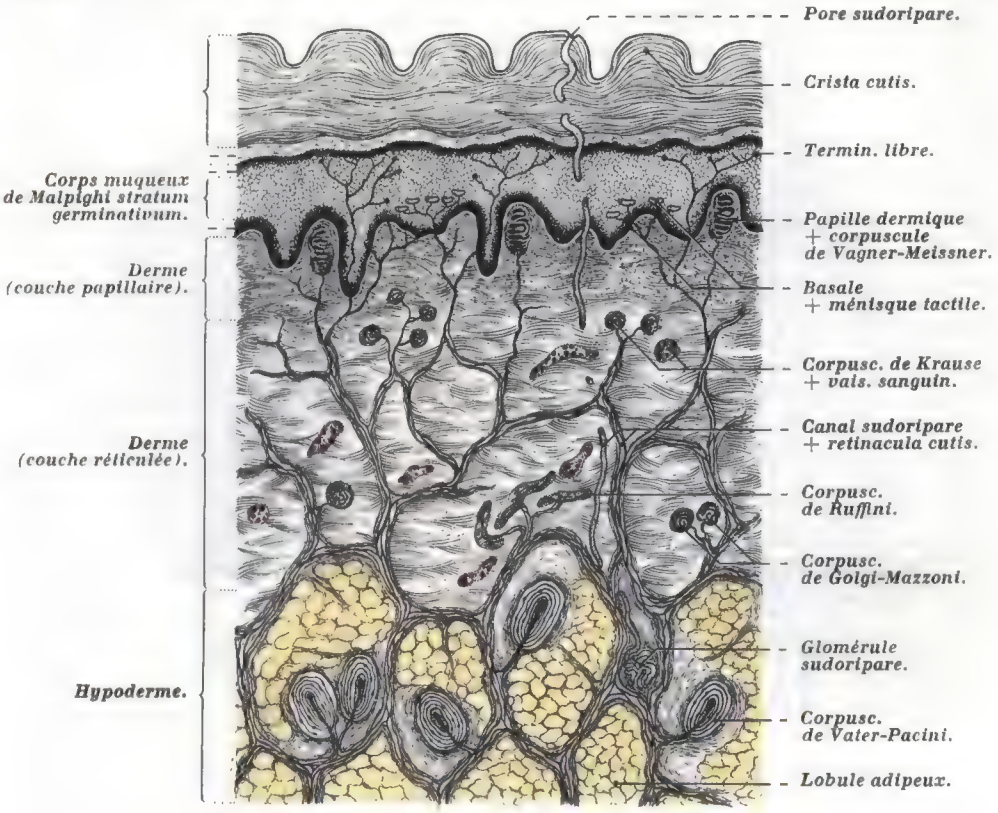

FIG. 244. — *Organes sensitivo-récepteurs de la peau, vus sur une coupe schématique.*

Il est constitué : α) par une *capsule* mince, de nature conjonctivo-élastique, disposée en lamelles concentriques; elle se continue par la gaine de Henle de la fibre nerveuse; β) par des *cellules tactiles* aplaties, empilées les unes au-dessus des autres à la manière d'une pile de monnaie; γ) par des *expansions nerveuses centrales* à renflements variqueux qui effectuent plusieurs tours de spire dans le corpuscule; δ) et par un *appareil de Timofeew*.

Le corpuscule de Wagner-Meissner est fixé au sommet de la papille (sous la basale) par de fins tractus conjonctifs; il est donc *immobile*; en conséquence, il doit être très sensible aux déformations de la peau.

Ces corpuscules sont très nombreux au niveau des mains et des doigts (adaptation et nécessité fonctionnelle), de la plante des pieds, du mamelon et des téguments des organes génitaux.

b) Le **corpuscule de Vater-Pacini** possède une forme ovoïde; il est visible à l'œil nu et on peut l'observer directement au niveau des nerfs collatéraux des doigts où il atteint entre un et trois millimètres de longueur. Ces corpuscules se rencontrent principalement dans la partie profonde du derme (hypoderme), dans la pulpe des doigts et des orteils, ainsi qu'au niveau du péritoine, du mésentère, du pancréas et des articulations (voy. : fig. 246).

Il est constitué : α) par une *coque périphérique* composée de minces capsules fibreuses concentriques, sur les faces desquelles apparaissent des fibroblastes; au niveau d'un des pôles *(pôle nerveux)* les capsules se continuent par la gaine de Henlé de la fibre nerveuse afférente; β) par une *massue centrale,* granuleuse, dans laquelle sont incorporés des noyaux; on admet actuellement que c'est une formation schwannienne; γ) et par un *appareil de Timofeew* constitué par une fibre nerveuse amyélinique (voy. : fig. 244 et 246).

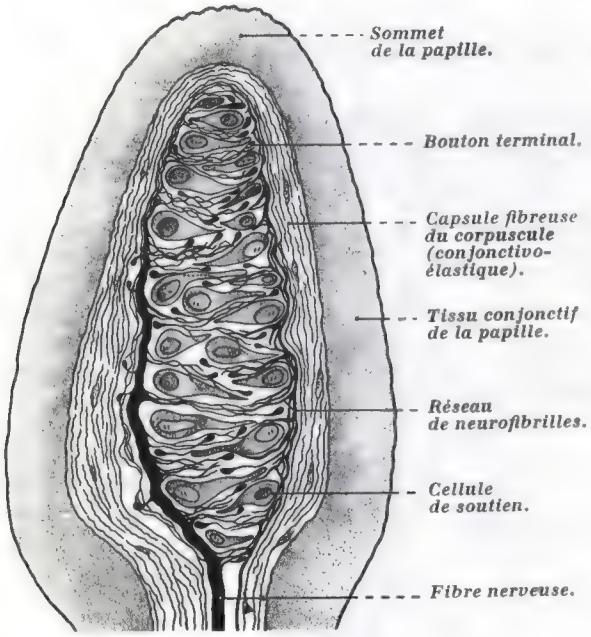

Fig. 245. — *Corpuscule de Wagner-Meissner (corpuscule du tact au niveau d'une papille dermique).*

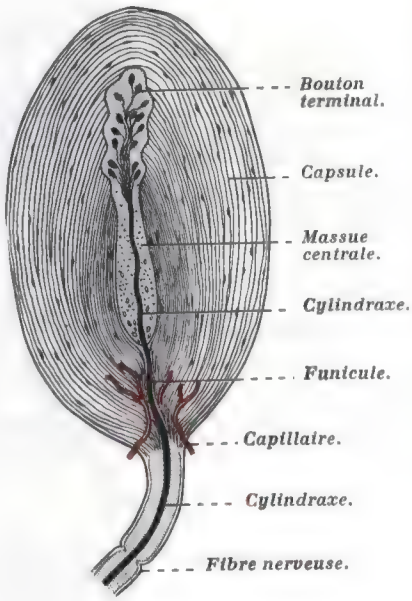

Fig. 246. *Corpuscule de Vater-Pacini.*

En pénétrant le corpuscule, la fibre nerveuse perd sa myéline et sa gaine de Schwann; elle émet plusieurs collatérales terminées par un renflement dans la massue centrale.

c) Le **corpuscule de Krause** (30 à 100 μ) s'observe dans la peau, la conjonctive et au niveau du chorion de la muqueuse buccale.

d) Le **corpuscule de Finger** ou **corpuscule de la volupté** (150 à 220 μ), de couleur rouge framboisé, est situé au niveau des organes génitaux : clitoris, gland et sillon balano-préputial.

e) Le **corpuscule de Ruffini,** d'aspect étalé, fusiforme, est situé dans la partie profonde du derme au niveau de la partie supérieure du panicule adipeux, où il se loge entre les cloisons conjonctives du derme (voy. : fig. 244).

Il est constitué : α) par une très mince *coque périphérique* d'aspect lamellaire et de

nature conjonctive; β) et par un *fuseau axial*, plus ou moins étalé, de nature conjonctivo-élastique dans lequel s'épanouissent les multiples ramifications de la fibre nerveuse.

f) Le **corpuscule de Golgi-Mazzoni** possède une forme ovoïde; il est situé dans la partie profonde du derme au contact du tissu cellulaire sous-cutané et dans le périmysium des muscles; il est fréquemment bi- ou trigéminé (voy.: fig. 244 et 247). Il est constitué: α) par une coque périphérique formée de quatre ou cinq capsules concentriques; β) et par une *massue centrale*, granuleuse, nucléée, à l'intérieur de laquelle la fibre nerveuse est très ramifiée.

3° ***Dans les tendons,*** la sensibilité y est captée par les *corpuscules tendineux de Golgi* et aussi par des formations libres dites *buissons terminaux*.

4° Enfin ***dans les muscles striés,*** c'est par une formation neuro-musculaire spéciale que la sensibilité musculaire est captée, formation en forme de fuseau disposée en un point de la fibre musculaire; on la désigne sous le nom de *fuseau neuro-musculaire de Kühne* (voy. : fig. 248).

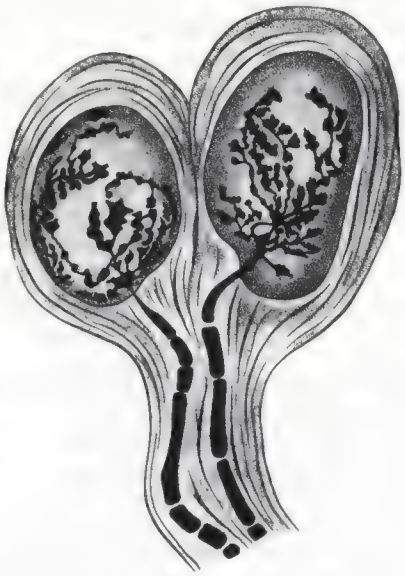

Fig. 247. — *Corpuscule de Golgi-Mazzoni (tissu cellulaire sous-cutané de la pulpe du doigt)* (d'après Ruffini).

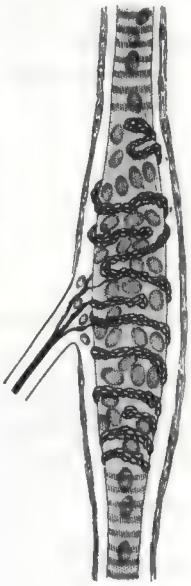

Fig. 248. *Fuseau neuro-musculaire de Kühne.*

Fuseau neuro-musculaire de Kühne. — Le fuseau neuro-musculaire de Kühne (1) fut découvert par Koelliker; c'est une formation fusiforme allongée (comme son nom l'indique), relativement volumineuse, puisqu'elle est visible à l'œil nu sur la plupart des muscles des mammifères; sa *longueur* varie entre un et cinq millimètres et son *diamètre* est d'environ un ou deux dixièmes de millimètre.

Le fuseau neuro-musculaire est généralement situé près de l'attache tendineuse; exceptionnellement il est placé en plein corps charnu.

Il est constitué : *a)* par un assemblage de plusieurs *fibres musculaires* dont l'ensemble forme le *faisceau de Weissmann*; ces fibres ont perdu leur striation transversale et le sarcoplasme est farci de noyaux; *b)* par une *capsule d'enveloppe*, composée de cinq à huit lamelles conjonctives concentriques, revêtues sur leurs faces par des cellules conjonctives à type endothéliforme (le fuseau de Kühne est un *corpuscule lamellaire allongé*); *c)* et par une *fibre nerveuse* qui aborde obliquement le fuseau, généralement à sa partie moyenne; cette fibre perd sa gaine de myéline en pénétrant le fuseau; elle se ramifie en de multiples branches aplaties qui dessinent autour du fuseau musculaire des replis spiralés pourvus d'expansions variqueuses (voy. : fig. 248).

Le fuseau de Kühne est richement vascularisé.

Son rôle est actuellement bien déterminé; il permet d'apprécier l'*intensité de la*

(1) Histologiste et physiologiste allemand (1837-1900), fut professeur à l'Université d'Heidelberg.

contracture musculaire, c'est-à-dire du *stimulus moteur* (pour plus de détails, voyez les *Traités d'Histologie*).

On a cherché à faire une *discrimination* entre les principaux types de sensibilités et les différents récepteurs sensitifs; on attribue actuellement : *a)* la *sensibilité tactile* aux *corpuscules de Wagner-Meissner*; mais en réalité ce type de récepteur sensitif ne s'applique qu'à la sensation tactile grossière; la *sensibilité tactile fine* discriminative dénommée « *toucher léger* » (ayant la valeur d'une « *fonction sensorielle* » de la peau) étant transmise par les *disques de Merkel*; *b)* la *sensibilité douloureuse* aux *terminaisons libres* et principalement aux origines hédériformes; *c)* la *sensibilité thermique* : α) pour le *froid*, aux *corpuscules de Krause*; β) pour la *chaleur*, aux *corpuscules de Ruffini*; *d)* et la *sensibilité à la pression (baresthésie)*, aux *corpuscules de Pacini* et *de Golgi-Mazzoni*.

SYSTÉMATISATION ANATOMO-PHYSIOLOGIQUE DES VOIES DES SENSIBILITÉS

D'après Head tout se passerait dans la marche de la sensibilité comme si à chaque type de sensibilités correspondait un système de réception spécifique, un système de conduction spécifique et un centre analyseur spécifique.

Sans aller, dans le domaine fonctionnel, aussi loin que le fait Head, il est certain qu'à chaque modalité de sensibilités correspond une voie déterminée.

Tout d'abord, il est à remarquer qu'à la périphérie (peau) les sensibilités sont dissociées puisque les organes récepteurs sont différents; mais, quoi qu'il en soit, ces différents types de sensibilités arrivent à la moelle par le nerf périphérique et sa racine postérieure, ainsi ce n'est qu'à l'épanouissement des fibres de la racine postérieure (fibres courtes et longues, fibres grêles et grosses) que s'effectue la répartition des modes de sensibilités.

Etant donné qu'il n'existe pas une sensibilité, mais « *des sensibilités* », nous les classerons en *trois groupes* :

1° d'une part, la *sensibilité extéroceptive* ou *superficielle*, c'est-à-dire celle qui nous est fournie par les agents physiques extérieurs et qui comprend la *sensibilité tactile*, la *sensibilité douloureuse* et la *sensibilité thermique* ou *sensibilité au chaud* et *au froid*;

2° d'autre part, la *sensibilité proprioceptive* ou *profonde* et qui peut être *consciente* ou *inconsciente*;

3° et la *sensibilité interoceptive* qui comprend la *sensibilité viscérale* et *vasculaire* ainsi que la *sensibilité des séreuses* (sensibilité à la douleur).

Tandis que les deux premiers groupes relèvent du domaine *somatique*, la sensibilité interoceptive appartient au *système sympathique*.

L'étude des voies de conduction des différentes sortes de sensibilités est à la fois des domaines de l'*anatomie* et de la *physiologie*; il nous faut reconnaître que la systématisation des voies de conduction des différentes sensibilités résulte en grande partie de l'observation clinique (tabès, syringomyélie, scléroses combinées, syndrome de Brown-Séquard, etc.) ou des récentes acquisitions de la neuro-chirurgie.

Nous décrirons successivement dans ce chapitre :

a) les *voies extéroceptives de la sensibilité superficielle* ou *voies de la sensibilité tactile* (sens du toucher);

b) les *voies extéroceptives nociceptives* de la sensibilité superficielle ou *voies de la sensibilité algo-thermique* (sensibilité à la douleur et à la température);

c) et les *voies de la sensibilité proprioceptive* (sensibilité profonde).

Toutes ces voies comportent une chaîne de neurones dont le *protoneurone* ou *neurone périphérique* est représenté par les cellules bipolaires des ganglions spinaux (cellules en T) ou des ganglions annexés aux nerfs crâniens, et dont le *neurone terminal* ou *neurone thalamo-cortical* appartient au pédoncule supérieur de la couche optique, le *thalamus* et plus spécialement son *noyau latéro-ventral postérieur* étant le centre nucléaire où convergent toutes les voies sensitives (voy. : *Couches optiques*).

DESCRIPTION DES VOIES DES SENSIBILITÉS

I. — VOIES DE LA SENSIBILITÉ TACTILE

La sensibilité tactile (sens du toucher) est celle qui nous permet d'apprécier la notion de contact, de forme, de relief et de consistance des objets.

On peut distinguer *deux types* de sensibilité tactile qui sont : *a)* une *sensibilité tactile protopathique,* grossière, non discriminative qui nous fournit seulement des renseignements imprécis et diffus sur les objets mis au contact de notre peau *(tact nociceptif)*; *b)* et une *sensibilité tactile épicritique* qui doit être considérée comme une sensation tactile délicate, fine, discriminative *(tact différencié)* avec localisation précise.

a) Voie de la sensibilité tactile protopathique. — Cette voie comporte *quatre neurones* successifs dont un périphérique et trois centraux.

1° Le **protoneurone** ou **neurone périphérique** est représenté par la cellule en T de Ranvier du ganglion spinal pour les nerfs rachidiens et par les cellules sensitives des ganglions annexés aux nerfs crâniens.

Le prolongement cellulifuge de la cellule s'engage dans la racine postérieure, puis pénètre la moelle au niveau du sillon collatéral postérieur avec les fibres radiculaires moyennes du faisceau médial; il se termine dans la tête de la corne postérieure à un niveau supérieur à son point d'entrée dans la moelle.

2° Le **deutoneurone** appartient au *faisceau spino-thalamique antérieur* ou *spino-réticulo-thalamique.* Il naît des cellules de la tête de la corne postérieure et plus spécialement du noyau de la tête; après décussation dans la commissure grise antérieure, il se place du côté opposé dans la partie antérieure du faisceau en croissant de Déjerine, puis, par un trajet ascendant, il traverse successivement la moelle et le tronc cérébral pour se terminer dans le noyau latéro-ventral postérieur de la couche optique (voy. : fig. 249).

Certains éléments de ce faisceau s'arrêtent dans la substance réticulée bulbaire et protubérantielle, où ils font synapse, de telle sorte que cette voie sensitive comporte un *troisième neurone réticulo-thalamique,* le deutoneurone étant dans ce cas un *neurone spino-réticulé.*

3° Le **neurone terminal** ou *neurone thalamo-cortical* traverse le centre ovale de l'hémisphère pour se terminer dans l'aire somato-sensitive de la pariétale ascendante (voy. : fig. 249).

La voie de la sensibilité tactile est donc une *voie croisée spino-réticulo-thalamo-corticale.*

b) ***Voie de la sensibilité tactile épicritique.*** — Cette voie se différencie de la précédente : *a)* par son système récepteur qui est dévolu aux *ménisques tactiles* situés dans l'épiderme; *b)* par son *absence de relais médullaire,* contrairement à toutes les autres voies sensitives; *c)* enfin, ne présentant aucune décussation dans la commissure grise, cette disposition explique la dissociation des sensibilités dans la syringomyélie (abolition de la sensibilité algo-thermique, disparition de la sensibilité tactile grossière, avec persistance de la sensibilité tactile fine et délicate).

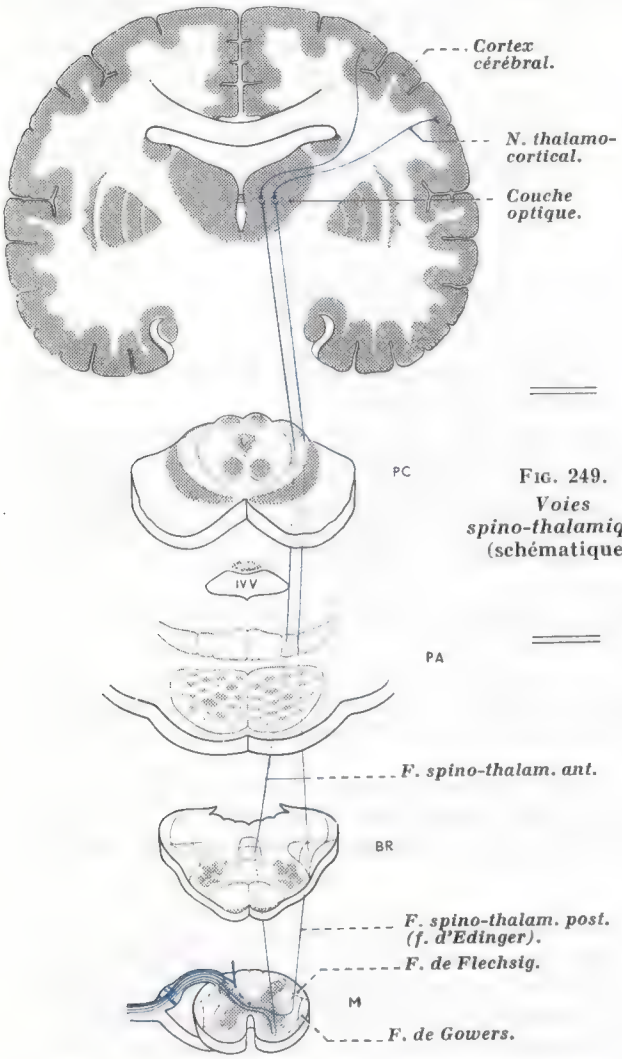

Fig. 249. *Voies spino-thalamiques* (schématique).

Elle comprend *trois neurones* :

1° Le **protoneurone** est encore représenté par la cellule en T de Ranvier des ganglions spinaux; le prolongement cellulifuge passe dans la racine postérieure et pénètre la moelle avec le faisceau médial au niveau de la zone de Lissauer. Il est constitué exclusivement par les fibres longues du faisceau radiculaire postérieur ; les cylindraxes se groupent en faisceaux ascendants dans le cordon postérieur où ils sont mélangés aux fibres de la sensibilité proprioceptive pour constituer les *faisceaux de Goll* et *de Burdach*; ils se terminent au niveau du bulbe dans les noyaux de Goll et de Burdach (voy. : *Systématisation du cordon postérieur,* article *Moelle*).

2° Le **deutoneurone** se détache des noyaux bulbaires précités pour constituer le *ruban de Reil (lemniscus médian)* (voy.: *Constitution anatomique du bulbe rachidien*); celui-ci s'entrecroise dans le bulbe sur la ligne médiane avec celui du côté opposé (*décussation sensitive* ou *de Spitzka*), puis, toujours par un trajet ascendant, postérieur à la voie motrice, il traverse successivement le bulbe, la protubérance annulaire, les pédoncules cérébraux pour se terminer dans le *thalamus* (noyau centro-latéral postérieur), le ruban de Reil représentant en quelque sorte le *ruban du tact.*

3° Le **neurone terminal** ou **neurone thalamo-cortical** va de la couche optique à l'aire somato-sensitive.

II. — VOIE DE LA SENSIBILITÉ ALGO-THERMIQUE

La sensibilité algo-thermique ou thermo-algésique est celle qui nous fournit les impressions douloureuses survenues au cours de piqûres, brûlures, traumatismes par exemple; d'autre part, elle nous permet d'apprécier les sensations et les variations de chaleur et de froid.

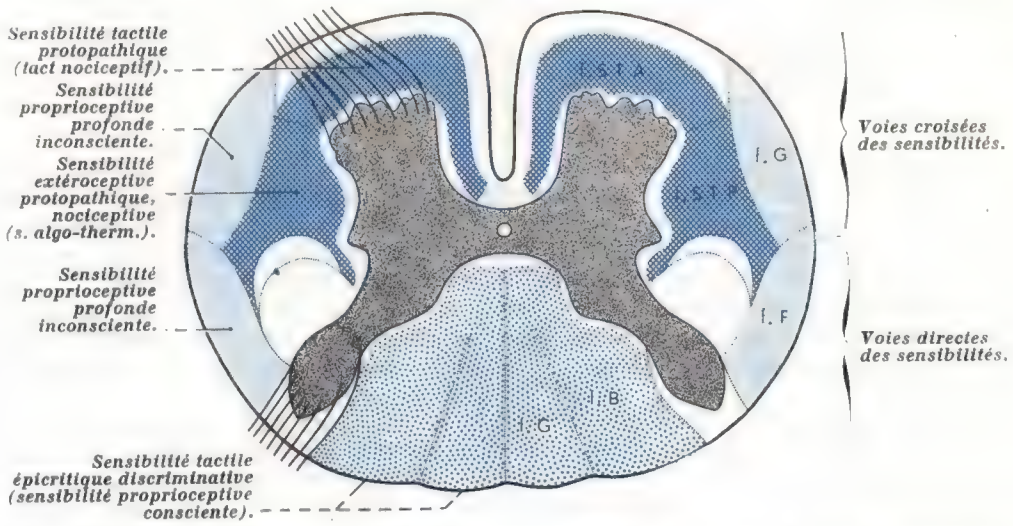

Fig. 250. — *Disposition des faisceaux des sensibilités dans les cordons de la moelle* (schématique).

Dans le cordon postérieur : *f. G.*, faisceau de Goll; *f. B.*, faisceau de Burdach.

Dans le cordon antéro-latéral : *f. F.*, faisceau de Flechsig; *f. G.*, faisceau de Gowers; *f. STP*, faisceau spino-thalamique postérieur ou faisceau d'Edinger; *f. STA*, faisceau spino-thalamique antérieur.

Cette voie est composée de *trois neurones* :

1° Le **protoneurone ou neurone périphérique** est toujours représenté comme dans les voies précédentes par la cellule somato-sensitive du ganglion spinal (cellule en T); ses cylindraxes pénètrent la moelle par la zone de Lissauer, où ils sont constitués par les fibres courtes du faisceau limitant; ils se terminent dans la tête de la corne postérieure où ils font synapse avec les éléments cellulaires de cette dernière et plus spécialement avec ceux de la substance gélatineuse de Rolando.

2° Le **deutoneurone** appartient au faisceau spino-thalamique postérieur ou faisceau *d'Edinger*. Ses cylindraxes partent de la tête de la corne postérieure, s'entrecroisent avec ceux du côté opposé au niveau de la commissure grise antérieure, puis abordent le cordon latéral de la moelle où ils se coudent à angle droit; le faisceau monte verticalement dans la partie postérieure du faisceau en croissant de Déjerine (voy. : fig. 249).

Dans la moelle, les fibres de ce faisceau se groupent à la partie postérieure du cordon latéral en avant du faisceau pyramidal croisé; elles sont comprises entre le faisceau de Flechsig en dehors et le faisceau latéral profond en dedans (voy. : fig. 250).

Après avoir traversé les trois étages du tronc cérébral (bulbe rachidien, protubérance annulaire et pédoncule cérébral), ce faisceau aboutit à la couche optique où il se termine dans la partie postérieure de son noyau latéro-ventral (voy. : fig. 249).

3° Le **neurone terminal** ou **neurone thalamo-cortical** est identique à celui des voies sensitives précédentes.

La voie de la sensibilité algo-thermique est donc une *voie croisée spino-thalamo-corticale*; sa traversée de la commissure grise explique, dans le cas de lésions péri-épendymaires, la *dissociation syringomyélique* de la sensibilité.

III. — VOIE DE LA SENSIBILITÉ PROPRIOCEPTIVE CONSCIENTE. VOIE SENSITIVE PRINCIPALE

Par opposition aux sensibilités superficielles, la sensibilité proprioceptive consciente représente la sensibilité profonde consciente; elle comprend la sensibilité musculo-tendineuse, articulaire et ostéo-périostée (sensibilités kinesthésique et arthrocinétique); elle représente ce que l'on désigne parfois sous le nom de *voie sensitive principale*.

C'est la *voie du cordon postérieur* et *du ruban de Reil*; elle apporte au cerveau les impressions kinesthésiques conscientes qui nous indiquent la notion de position ou sens des attitudes segmentaires (stéréognosie); aussi intervient-elle dans les mouvements actifs et passifs.

Le cordon postérieur de la moelle et le ruban de Reil sont donc affectés à une sensibilité spéciale provenant des récepteurs sensitifs des muscles, des tendons et des articulations, sensibilité qui présente le *triple caractère* d'être *profonde* (kinesthésie), *discriminative* (sens des attitudes) et *consciente* (sensibilité somatique); aussi cela est-il suffisant pour expliquer certains signes du tabès (dégénérescence des cordons postérieurs de la moelle) tels que l'ataxie locomotrice.

Cette voie comprend *trois neurones* aussi bien en ce qui concerne les territoires qui sont sous la dépendance des nerfs crâniens sensitifs (trijumeau, intermédiaire de Wrisberg, glosso-pharyngien et pneumogastrique) que ceux des nerfs rachidiens.

1° Le **protoneurone** est représenté par la cellule en T de Ranvier du ganglion spinal ou des ganglions des nerfs crâniens, à savoir : ganglion de Gasser pour le trijumeau ganglion géniculé pour l'intermédiare de Wrisberg, ganglions d'Andersch et d'Ehrenritter pour le glosso-pharyngien et ganglions jugulaire et plexiforme pour le pneumogastrique (voy. : fig. 251).

a) **Protoneurone des nerfs rachidiens.** — La cellule qui est à l'origine de ce neurone est située en dehors du névraxe dans un ganglion spinal d'où le nom de *neurone périphérique* ou *ganglionnaire* que l'on donne encore au protoneurone sensitif.

La cellule en T présente *deux prolongements* : α) l'un *périphérique* qui transmet la sensibilité captée à la périphérie : c'est le prolongement cellulipète; il prend part à la constitution du nerf rachidien ou nerf périphérique; β) l'autre *central* conduit la sensibilité à la moelle; c'est le prolongement cellulifuge ou centripète; il prend part à la constitution de la racine rachidienne postérieure ou racine sensitive et il se termine dans la moelle de différentes façons (voy. : *Terminaison de la racine postérieure dans la moelle*) (voy. : fig. 251).

Par ses fibres longues et homolatérales, le faisceau radiculaire postérieur va constituer les deux faisceaux de Goll et de Burdach qui occupent le cordon postérieur de la moelle; mais, en vertu de la *loi de Kahler*, les fibres sensitives ascendantes qui constituent le

cordon postérieur sont refoulées de dehors en dedans par chaque groupe de fibres radiculaires sus-jacentes, de telle façon que l'on trouve sur une coupe de moelle, dans le cordon postérieur, de la ligne médiane vers la périphérie, les fibres venues successivement des racines sacrées, des racines lombaires, des racines dorsales et enfin des racines cervi-

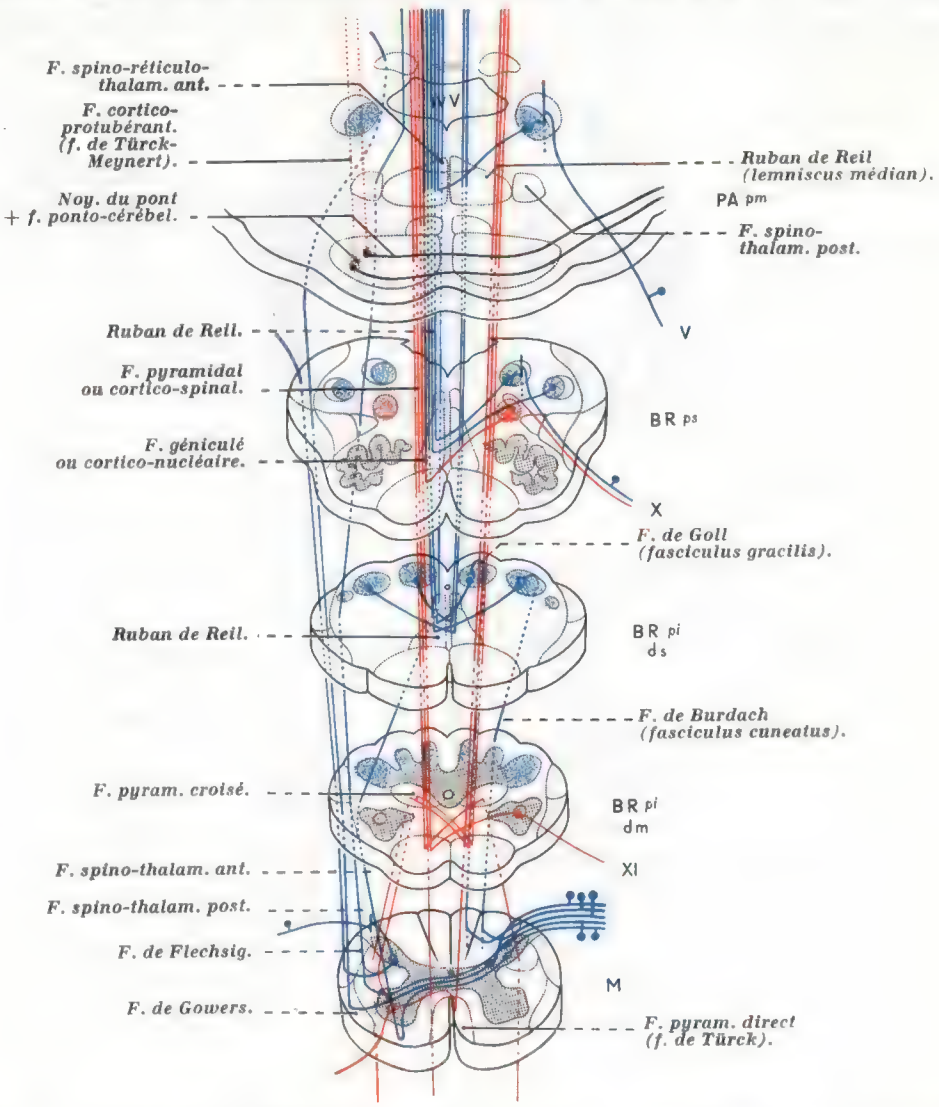

Fig. 251. — *Voies de la sensibilité dans la moelle et le tronc cérébral* (en bleu); *voies somato-motrices (faisceau pyramidal et faisceau géniculé)* (en rouge) *dans le tronc cérébral et la moelle* (schématique).

cales, ces dernières étant situées au contact de la corne postérieure. Après avoir traversé de bas en haut le cordon postérieur de la moelle, le prolongement cellulifuge ascendant et long aboutit dans le bulbe au noyau de Goll pour le faisceau de Goll et en grande partie au noyau de Burdach pour le faisceau de Burdach; mais un contingent restreint venu de la moelle cervicale se termine dans le noyau de von Monakow (voy. : fig. 36 et 251).

b) **Protoneurone des nerfs crâniens.** — Le contingent sensitif des nerfs crâniens est représenté par l'ensemble des protoneurones que les quatre nerfs sensitifs précités apportent à la voie sensitive principale.

La cellule d'origine de ces neurones est située dans les ganglions de ces nerfs et se comporte exactement comme la cellule en T de Ranvier du ganglion spinal.

Le prolongement cellulifuge ou centripète aboutit : au noyau gélatineux de Rolando

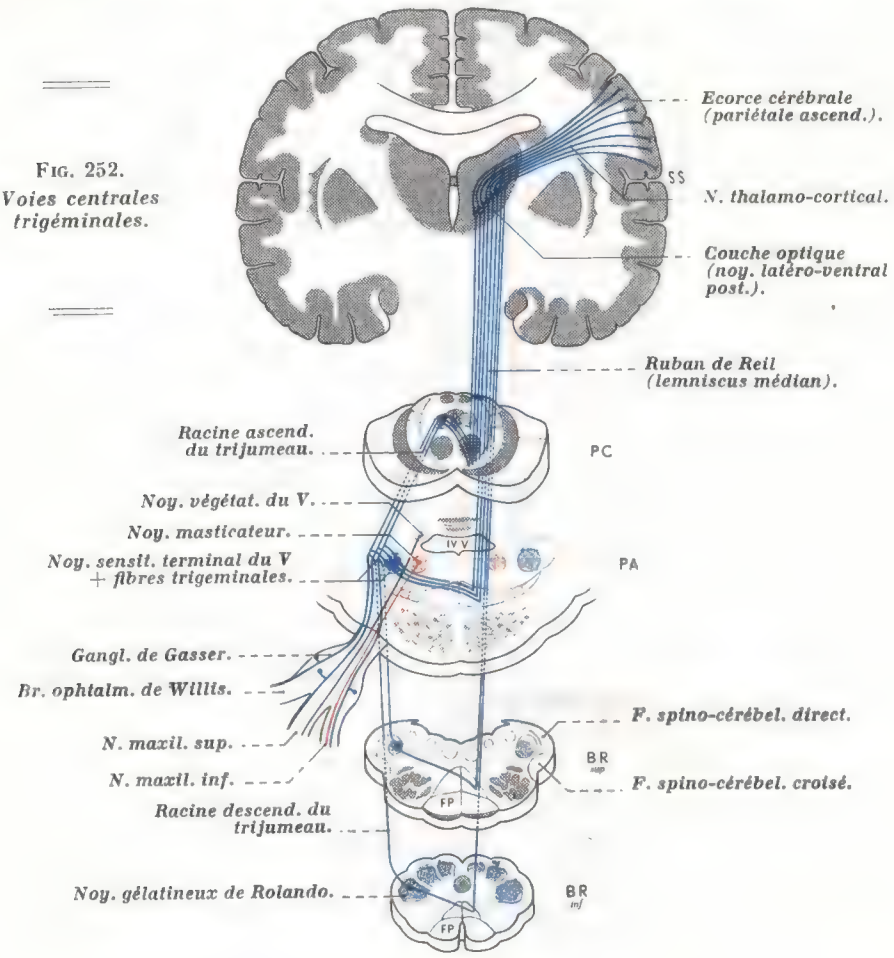

FIG. 252. *Voies centrales trigéminales.*

pour la racine descendante sensitive du trijumeau et au noyau du faisceau solitaire *(nucleus solitarius)* pour l'intermédiaire de Wrisberg, le glosso-pharyngien et le pneumogastrique.

2° Le **deutoneurone** est représenté par les cellules des noyaux bulbaires de Goll et de Burdach dont les prolongements cylindraxiles vont constituer le ruban de Reil médian; aussi désigne-t-on parfois la voie sensitive principale sous le qualificatif de *voie du ruban de Reil* (voy. : fig. 251).

Les éléments du ruban de Reil sont grossis au niveau de leur trajet bulbo-protubérantiel par les deutoneurones des nerfs crâniens représentés par le contingent des fibres issues

des cellules du noyau du faisceau solitaire et du noyau gélatineux de Rolando (voie centrale trigeminale) (voy. : fig. 252).

Ruban de Reil médian ou **lemniscus médian.** — Jusqu'ici, la voie sensitive principale était directe donc homolatérale; mais, au niveau du bulbe, les fibres nerveuses qui constituent le ruban de Reil abandonnent les noyaux de Goll et de Burdach où elles prennent naissance; elles se dirigent en avant et du côté opposé; elles s'entrecroisent sur la ligne médiane où elles constituent la *décussation sensitive* ou *piniforme de Spitzka*; les fibres venues du noyau de Goll s'entrecroisent les premières, celles du noyau de Burdach un peu au-dessus des précédentes (voy. : fig. 251).

Le contingent des nerfs crâniens venu du noyau du faisceau solitaire et du noyau gélatineux de Rolando décusse également sur la ligne médiane avant de se joindre au ruban de Reil médian (voy. : fig. 251 et 252).

Après un court trajet horizontal dans le bulbe, les fibres du ruban de Reil médian se placent de chaque côté de la ligne médiane en arrière du faisceau pyramidal pour constituer la voie sensitive proprioceptive; elles se coudent à angle droit, puis traversent verticalement les trois étages du tronc cérébral toujours situées en arrière de la voie motrice principale, finalement le faisceau se termine dans la couche optique du côté opposé à son origine (par suite de son entrecroisement au niveau du bulbe).

Avant d'aborder le thalamus, il s'étale en éventail et pénètre par sa face inférieure dans le *noyau latéro-ventral postérieur* où il se termine.

Les fibres venues du *nucleus solitarius* vont en grande partie au noyau semi-lunaire et celles issues du *noyau sensitif terminal du trijumeau (faisceau quinto-thalamique)* se terminent dans le noyau arqué *(nucleus arcuatus)*.

Dans le bulbe rachidien, le ruban de Reil médian ne présente qu'un court trajet; il est situé de chaque côté de la ligne médiane adossé à celui du côté opposé; il occupe la zone interolivaire (voy. : fig. 253).

Sur des coupes transversales, il affecte la forme d'un L dont la barre verticale juxtamédiane serait contiguë et adossée à celle du côté opposé.

Il entre en *rapport* : *a) en avant*, avec le faisceau pyramidal; *b) latéralement*, avec l'olive, la parolive interne et les filets radiculaires du nerf grand hypoglosse; *c) en arrière*, avec les fibres arciformes internes, le faisceau olivo-cérébelleux de Mingazzini et avec le faisceau tecto-spinal (voy. : fig. 48 et 49).

Dans la protubérance annulaire, le ruban de Reil médian s'aplatit considérablement d'avant en arrière en même temps qu'il s'étale transversalement; aussi est-ce seulement à ce niveau qu'il présente l'aspect d'un véritable ruban *(lemniscus médian)* (voy. : fig. 253).

Il occupe dans la protubérance annulaire le champ central de la calotte et il entre en *rapport* : *a) en avant*, avec le pied de la protubérance contenant les fibres ponto-cérébelleuses à direction transversale et les éléments du faisceau pyramidal à direction verticale; *b) en arrière*, avec la substance réticulée de la calotte, le noyau central supérieur, le faisceau central de la calotte, l'olive protubérantielle et le corps trapézoïde; *c)* et *en dehors*, avec le faisceau acoustique ou ruban de Reil latéral *(lemniscus latéral)* dont il est séparé par le faisceau spino-thalamique et le noyau du ruban de Reil (voy. : fig. 61, 62, 64 et 65).

Dans le pédoncule cérébral, le ruban de Reil médian présente toujours un aspect étalé et aplati. Il est situé dans la partie antérieure de la calotte et il entre en *rapport* : *a) en avant*, avec le *locus niger de Soemmering* qui le sépare du pied du pédoncule renfermant la voie motrice; *b) en arrière*, avec la substance réticulée de la calotte, le noyau rouge de Stilling et sa formation cupuliforme ainsi qu'avec le pédoncule cérébelleux supérieur; *c) en dehors*, avec le faisceau spino-thalamique qui le sépare du lemniscus latéral; *d)* et *en dedans*, avec le *pes lemniscus superficiel* (voy. : fig. 71, 72 et 253).

3° Le ***neurone terminal*** ou ***neurone thalamo-cortical*** représente le dernier neurone de la voie sensitive centrale.

Les fibres nerveuses qui constituent cette voie prennent naissance au niveau des cellules du noyau latéro-ventral.

Elles quittent la couche optique au niveau de sa face externe où elles sont groupées à

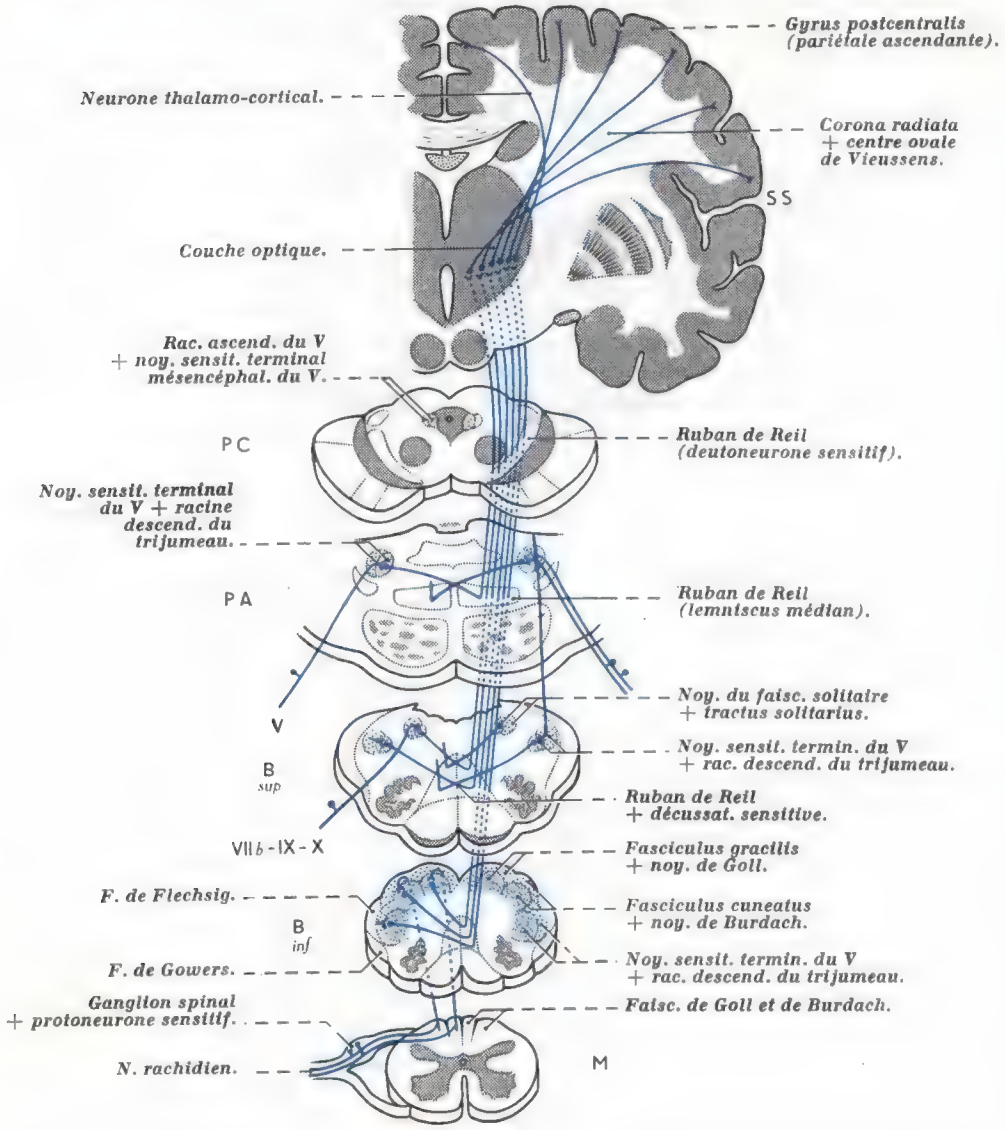

Fig. 253. — *Voie sensitive principale (discrimination tactile et sensibilité profonde).*

l'origine en un faisceau compact situé à la partie supérieure du bras postérieur de la capsule interne; de là, elles irradient en éventail en constituant le *pédoncule supérieur de la couche optique*; elles traversent la partie moyenne du centre ovale de Vieussens où elles font partie de la couronne rayonnante de Reil, puis finalement elles aboutissent au cortex cérébral.

Dans le cortex, elles traversent dans un sens radiaire (fibres radiaires) les couches profondes de l'écorce cérébrale (couche polymorphe et couche ganglionnaire); elles se terminent par une arborisation terminale dans la couche des cellules pyramidales moyennes *(lamina pyramidalis)*.

En résumé, la voie sensitive principale est donc une *voie croisée spino-bulbo-thalamo-corticale.*

IV. — VOIES DE LA SENSIBILITÉ PROPRIOCEPTIVE INCONSCIENTE. VOIES SENSITIVES INDIRECTES OU CÉRÉBELLEUSES

Les voies de la sensibilité proprioceptive inconsciente sont des voies dérivées par le cervelet; elles empruntent les *faisceaux cérébelleux direct (faisceau de Flechsig)* et *croisé (faisceau de Gowers)*; en conséquence, elles sont au nombre de *deux*, détournées par le

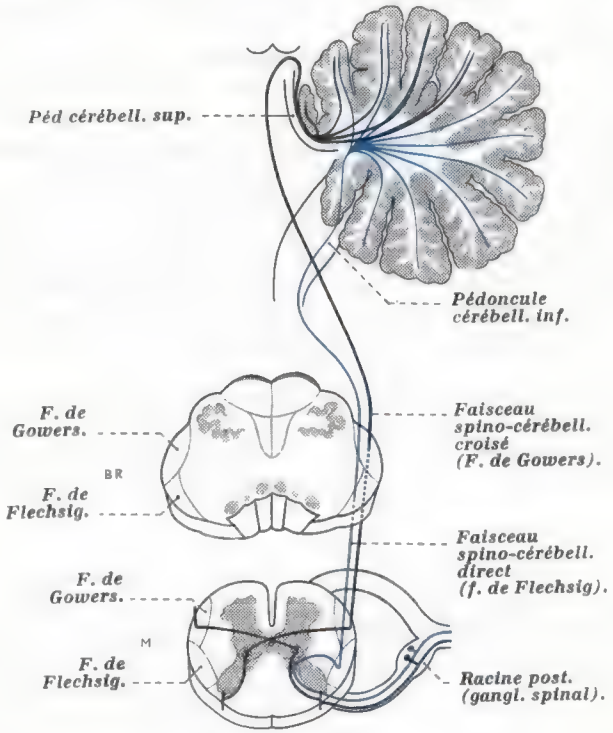

Fig. 254.
Voies spino-cérébelleuses (faisceau de Flechsig et faisceau de Gowers).

cervelet, organe de l'équilibration et de la coordination des mouvements; elles sont affectées à la *sensibilité profonde* et plus spécialement au *sens stato-cinétique*; en outre anatomiquement, elles justifient bien le terme de *voies sensitives indirectes* ou *cérébelleuses* qu'on leur donne quelquefois.

Chacune de ces voies comprend *six neurones* :

1° Le **protoneurone ou neurone périphérique** est représenté par la cellule en T de Ranvier du ganglion spinal, précédemment décrite.

2° Le **deutoneurone** ou **neurone spino-cérébelleux** est constitué par les fibres des faisceaux de Flechsig et de Gowers (voy. : fig. 251 et 254).

Le *faisceau de Flechsig* ou *spino-cérébelleux direct* tire son origine des cellules de la colonne de Clarke.

Le *faisceau de Gowers* ou *spino-cérébelleux croisé* a son origine dans les cellules de la corne postérieure de la moelle et plus particulièrement dans les cellules de la base de la corne (noyau de Betcherew); il s'entrecroise avec son homonyme dans la commissure grise antérieure avant d'atteindre le cordon latéral du côté opposé à sa naissance.

Les deux faisceaux spino-cérébelleux occupent dans la moelle le segment périphérique ou marginal du cordon latéral, en dehors du faisceau en croissant de Déjerine et du faisceau pyramidal croisé (voy. : fig. 29 et 250).

Pour atteindre le cervelet, le faisceau de Flechsig passe par le bulbe et le pédoncule cérébelleux inférieur, tandis que le faisceau de Gowers traverse le bulbe, où il est situé dans le faisceau latéral du bulbe, la protubérance annulaire et le pédoncule cérébelleux supérieur au niveau du bord latéral de la valvule de Vieussens (voy. : fig. 49 et 64).

Les deux faisceaux se terminent dans l'écorce vermienne du cervelet : le faisceau de Gowers dans sa moitié antérieure, au niveau du lobule central et du culmen, et le faisceau de Flechsig dans sa moitié postérieure, au niveau du déclive (voy. : fig. 98).

3° Le **troisième neurone intra-cérébelleux** ou **neurone cérébello-dentelé** est très court; il relie le vermis supérieur aux noyaux gris intra-cérébelleux (corps dentelé et noyau du toit).

4° Le **quatrième neurone** est représenté par les faisceaux cérébello-rubrique ou cérébello-thalamique qui vont : le premier de l'olive cérébelleuse au noyau rouge de la calotte pédonculaire et le second directement au thalamus (voy. : fig. 114 et 115).

Ces deux faisceaux constituent la majeure partie des fibres des pédoncules cérébelleux supérieurs; celles des faisceaux dento-rubriques s'entrecroisent dans la calotte pédonculaire au niveau de la décussation de Wernekink; ainsi le contingent des fibres nerveuses venues par le faisceau de Flechsig, de direct devient croisé, tandis que celui du faisceau de Gowers redevient homolatéral par suite de ce deuxième croisement (voy. : fig. 71).

5° Le **cinquième neurone** ou **neurone rubro-thalamique** appartient aux *radiations de la calotte*, mais il est à remarquer que ce neurone n'existe (évidemment) que pour le contingent (contingent principal) des fibres du pédoncule cérébelleux supérieur qui s'arrêtent au noyau rouge (faisceau dento-rubrique), les autres allant directement au thalamus.

6° Quant au **neurone terminal**, il est représenté par le neurone thalamo-cortical précédemment décrit et commun aux deux voies sensitives.

Toutes les voies des sensibilités ont comme dernier relais (relais terminal) la *couche optique* et plus spécialement le noyau latéro-ventral qui représente le « *centre de convergence* » de ces voies; le *neurone thalamo-cortical* représente donc le *neurone terminal* de chaque voie : c'est la *voie centrale sensitive finale commune.*

Ainsi il apparaît qu'une lésion du thalamus et plus particulièrement de son noyau externe entraînera l'apparition d'un syndrome dit *syndrome thalamique de Déjerine-Roussy* dont la symptomatologie est une héminanesthésie controlatérale par atteinte du thalamus, toujours très marquée pour les sensibilités profondes, mais plus ou moins nette pour les sensibilités superficielles, des douleurs violentes parfois intolérables, une hémiplégie légère passagère par atteinte de la capsule interne (faisceau pyramidal) et des mouvements choréo-athétosiques par atteinte simultanée des corps striés.

V. — VOIE DE LA SENSIBILITÉ INTEROCEPTIVE OU VOIES DE LA DOULEUR VISCÉRALE

Cette voie de la sensibilité est celle qu'empruntent les sensations douloureuses pour atteindre les centres supérieurs et en particulier la *douleur viscérale, vasculaire* ou celle des *séreuses.*

Chacun de nous connaît la *signification* de la douleur, mais cependant, il nous est difficile d'en donner une *définition* exacte, car, aussi paradoxal que cela puisse paraître, la *nature,* les *caractères* et l'*intensité* de la douleur, telle qu'elle est perçue par la conscience, diffèrent notablement suivant les individus et suivant l'organe dont elle est le point de départ. La douleur, manifestation strictement affective, peut aller depuis la simple sensation désagréable, d'intensité variable, jusqu'à la manifestation la plus pénible et la plus angoissante que l'on puisse éprouver; ainsi envisagée, la douleur devient donc une *manifestation psychique consciente* en rapport avec les conséquences physiologiques de sa perception au niveau du viscère douloureux, et cela, parfois, sans manifestations objectives.

A l'*état normal,* nos viscères ne sont pas douloureux; la *douleur viscérale* est donc le résultat d'un *état pathologique* ou d'un *trouble organique fonctionnel* (coliques intestinales); tous les médecins et chirurgiens connaissent la douleur précordiale angoissante qui survient dans la dilatation aiguë des cavités ventriculaires et dans l'infarctus du myocarde, la douleur vive paroxystique des crises de colique néphrétique ou de colique vésiculaire, les douleurs abdominales des péritonites aiguës, la douleur violente avec blocage de la respiration du pneumothorax spontané, le point de côté thoracique de la pleurésie ou de la pneumonie au début.

Dans bien des cas, l'apparition de la douleur s'accompagne d'une réaction de défense de l'organisme contre l'agent nocif qui se traduit en particulier par une contracture *(contracture réflexe)* de la musculature abdominale dans les péritonites.

La douleur viscérale est-elle perçue au niveau de l'organe pathologique ? En tant que manifestation sensitive élémentaire perçue isolément, la douleur présente un *caractère polymorphe* et le plus souvent elle est imprécise dans sa localisation (douleur diffuse), non proportionnée à l'intensité de l'agent nocif et dépourvue de discrimination.

VOIE DE LA DOULEUR VISCÉRALE. — Si anatomiquement et physiologiquement, les voies de la douleur somatique (sensibilité douloureuse cutanée) sont bien connues, empruntant une chaîne de trois neurones cérébro-spinaux : cellule en T de Ranvier du ganglion spinal, faisceau spino-thalamique d'Edinger et neurone thalamo-cortical (voyez précédemment), il n'en est plus de même des voies intra-axiales suivies par la douleur viscérale.

Ces voies appartiennent exclusivement au *sympathique*; le *protoneurone interoceptif* est représenté par des *fibres amyéliniques* dont le point de départ est situé au niveau du viscère.

Son trajet est le suivant : nerf viscéral issu d'un ganglion de la chaîne latéro-vertébrale, rameau communicant blanc, ganglion spinal (cellule sensible du ganglion), racine rachidienne postérieure, la terminaison s'effectuant au niveau de la substance grise périépendymaire.

Dès lors, l'influx nerveux emprunte dans la moelle une *voie multineuronale,* ascendante, dans la substance grise, jusqu'au tronc cérébral où elle se met en connexion avec les éléments de la réticulée grise, puis elle aboutit au *thalamus* qui représente le *centre ter-*

minal des voies douloureuses par voie directe et croisée; cette conception explique la possibilité du transport des influx de la sensibilité douloureuse viscérale, alors que toutes les voies longues ont été sectionnées.

DOULEUR RAPPORTÉE (REFERRED PAIN). ZONES DE HEAD. — On donne le nom de *douleur rapportée* (*referred pain* (1) des auteurs anglo-américains) à une manifestation douloureuse localisée dans un territoire cutané plus ou moins éloigné du point de départ du processus douloureux viscéral : c'est la *douleur irradiée* des cliniciens.

Pour ne citer que quelques exemples, rappelons : *a)* la douleur éprouvée à la face interne du membre supérieur gauche et en particulier au bord interne de la main ainsi que dans les deux derniers doigts (territoire du nerf cubital) dans les coronarites; *b)* la douleur localisée à l'épaule droite au cours de la crise de colique hépatique (lithiase vésiculaire); *c)* et la douleur irradiée au scrotum dans la migration calculeuse urétérale.

Comment faut-il interpréter anatomiquement et physiologiquement l'existence de ces douleurs irradiées (douleurs rapportées) ?

Aussi paradoxal que cela puisse paraître, on admet actuellement qu'il existe une *relation anatomique* étroite entre d'une part, le point de départ de la douleur viscérale et la voie suivie par cette douleur et d'autre part, la zone douloureuse superficielle éloignée de la lésion organique; ce fait s'explique par la transmission au même niveau de la moelle de la *sensibilité douloureuse* issue du viscère ou de la peau, c'est-à-dire dans les mêmes myélomères; et pour prendre un exemple concret nous citerons celui de la *névralgie phrénique* (irritation ou inflammation du péritoine ou de la plèvre diaphragmatique) qui s'accompagne de douleur à la partie supérieure de l'épaule : les douleurs viscérale et périphérique correspondent aux myélomères C3, C4, C5 et par conséquent aux *dermatomes* de la partie supérieure de l'épaule (voy. : fig. 458).

Secondairement, l'acheminement de la sensation douloureuse emprunte la *voie spino-thalamique* pour aboutir au thalamus, puis à l'aire sensitive corticale.

On donne le nom de *zones de Head* aux territoires cutanés où sont interprétées les algies d'origine viscérale, la convergence vers la moelle de la voie sensitive douloureuse viscérale s'effectuant par la même racine sensitive (splanchnomère) que celle de la zone de Head (dermatomère).

Les voies de la sensibilité douloureuse étant actuellement bien connues, on a proposé divers types d'interventions chirurgicales antialgiques afin de supprimer la douleur au cours de certaines affections; ces interventions peuvent porter, suivant les cas, sur les différents segments des voies sensitives de la douleur; sans entrer dans les détails, nous ne ferons que les résumer ici :

a) La *neurotomie périphérique*, qui consiste en une section du nerf rachidien, présente l'inconvénient de supprimer la motricité dans le territoire du nerf.

b) La *radicotomie postérieure* (section de la racine postérieure) a été préconisée dans les douleurs zostériennes.

c) La *ramisection* donne des résultats appréciables dans les sympathalgies et les douleurs viscérales.

d) La *cordotomie* consiste en une section du cordon latéral; elle suspend l'influx nerveux dans le territoire des faisceaux spino-cérébelleux et spino-thalamiques.

e) La *commissurotomie* ou *myélotomie commissurale* est une section de la commissure grise; elle intervient sur toutes les voies croisées ascendantes.

f) Et la *thalamotomie postérieure* qui agit sur le centre terminal des voies douloureuses.

---

(1) Ce terme a été employé pour la première fois par Head en 1893 pour indiquer la relation qui existait entre certaines viscéralgies et des douleurs superficielles (cutanées).

VI. — AIRE SOMATO-SENSITIVE CORTICALE

L'aire somato-sensitive corticale est le territoire où aboutissent les neurones thalamo-corticaux. Elle est représentée sur le cortex par la *pariétale ascendante,* le *pied des pariétales supérieure* et *inférieure* et la *moitié antérieure du précunéus.*

Cette aire se divise en *deux parties* : *a)* l'une *antérieure* juxta-rolandique à type structural granulaire (koniocortex) (aires 3, 1, 2 de Brodmann) (voy. : fig. 141) : c'est l'*aire sensitive proprement dite* ou *de réception* où aboutissent les impressions sensitives générales et spéciales perçues par les récepteurs sensitifs périphériques ou profonds de la moitié opposée du corps; *b)* l'autre *postérieure* ; c'est l'aire *somato-psychique* ou de la *gnosie sensitive* (voy. : fig. 147).

L'aire sensitive est située sur le cortex en arrière de la scissure de Rolando, donc en arrière de la voie motrice, et nous retrouvons là également, au niveau des aires corticales sensitivo-motrices, comme partout ailleurs dans le névraxe, la voie sensitive en arrière et la voie motrice en avant.

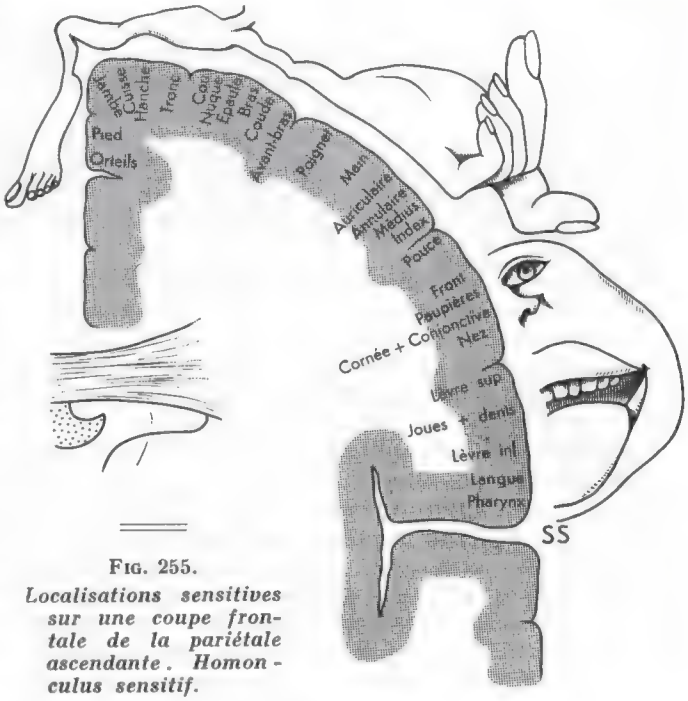

FIG. 255.
Localisations sensitives sur une coupe frontale de la pariétale ascendante. Homonculus sensitif.

La répartition de la projection sur le cortex de la pariétale ascendante de la sensibilité des différentes parties du corps n'est nullement disposée de la même manière que celle de l'aire motrice pyramidale; elle se traduit cependant par l'image dite de l'*homme renversé*; mais les territoires sont d'inégale étendue suivant les régions et, d'autre part, elle n'est pas segmentaire; il suffit de jeter un coup d'œil sur l'*homonculus sensitif* de la figure 255 pour constater : *a)* que la *main* et les *doigts* ont une aire de projection sensitive considérable par rapport aux autres parties du corps; sa surface est sensiblement égale à celle du reste du membre supérieur, du tronc et du membre inférieur réunis; *b)* et que le territoire de la *tête* est situé à la partie inférieure de la pariétale ascendante immédiatement au-dessous de celui de la main et des doigts, par conséquent éloigné de celui du tronc, ce qui donne à l'*homonculus sensitif* une *disposition non segmentaire.*

III

VOIES OPTIQUES

Les *voies optiques* représentent l'ensemble des neurones qui transmettent les impressions visuelles reçues par la *rétine (appareil de réception)* jusqu'au *centre cortical de la vision* où se produit l'interprétation de la sensation visuelle.

La *vision* comporte la perception de *trois catégories* de sensations qui sont : *a)* la perception de la *lumière* avec ses différentes gammes; *b)* la perception des *nuances chromatiques* (couleurs) qui n'est possible chez l'homme que dans l'étendue du spectre solaire allant du rouge au violet (longueurs d'ondes); *c)* et enfin la *discrimination des formes*, ainsi que la *notion de relief* et de *superposition des plans (systématisation spatiale du champ visuel)*.

Comme toutes les voies sensorielles, les voies optiques comprennent :

a) un *système ou appareil photo-récepteur* destiné à capter les sensations lumineuses qui frappent notre œil; il est représenté par les *cellules visuelles* de la rétine;

b) une *succession de neurones* représentant les *voies de transmission* de ces sensations; ils sont compris dans une partie de la *rétine*, le *nerf optique*, le *chiasma optique*, la *bandelette optique* et dans les *radiations optiques*;

c) enfin un *centre cortical* dit *aire visuelle* situé au niveau du lobe occipital.

Il est classique de scinder l'étude des voies optiques en *trois parties :*

a) une *partie extra-cérébrale* (ou plus exactement *extra-axiale*) qui s'étend du globe oculaire à la base du cerveau et qui comprend morphologiquement la rétine avec ses cellules visuelles et les deux premiers neurones des voies de conduction dont l'ensemble constitue le nerf optique, le chiasma optique et la bandelette optique;

b) une *partie intra-cérébrale* ou *profonde* qui comprend le *neurone terminal* des voies optiques constitué par les *radiations optiques de Gratiolet*;

c) et un *centre primaire* dit *centre ganglionnaire* qui est interposé entre ces deux parties; il comprend un centre diencéphalique appelé *corps genouillé externe*.

Du point de vue embryonnaire et *morphologique*, une telle division ne saurait être admise, car le nerf optique n'est pas un véritable nerf crânien; le *système rétine, nerf optique, chiasma optique et bandelette optique* doit être considéré comme un *prolongement extra-névraxique du diencéphale*, c'est-à-dire comme l'équivalent d'un véritable lobe cérébral dit « *lobe visuel* ou *rétinien* » de l'*ophtalmencéphale*.

DIVISION DES VOIES OPTIQUES

Hormis l'*étage de réception* représenté par les cellules visuelles (cellules des cônes et des bâtonnets) qui occupent la partie externe (sensorio-visuelle) de la rétine, les voies optiques comprennent *trois neurones* qui de la rétine à l'écorce cérébrale (centre de la vision) se succèdent dans l'ordre suivant :

a) un *protoneurone* représenté par les *cellules bipolaires*, entièrement intra-rétinien;

b) un *deutoneurone* (neurone rétino-diencéphalique) constitué par les *cellules ganglionnaires* ou *multipolaires*; les fibres nerveuses détachées de ces cellules constituent le nerf optique, le chiasma optique et les bandelettes optiques;

c) et un *neurone terminal* (neurone diencéphalo-cortical ou métathalamo-cortical) qui part du corps genouillé externe pour aboutir au cortex ou lobe occipital situé de part et d'autre de la scissure calcarine.

Notons d'ores et déjà que les neurones des voies optiques conservent depuis la rétine jusqu'à leur projection corticale (aires striée et parasitée) une *systématisation spatiale* qui répond très exactement aux différents secteurs du champ visuel (quadrants et macula) (voyez plus loin).

I. — PARTIE EXTRA-AXIALE

Nous avons vu précédemment que si morphologiquement cette partie apparaît située en dehors du cerveau, il faut reconnaître toutefois qu'embryologiquement, la rétine, le nerf optique, le chiasma optique et la bandelette optique sont des prolongements diencéphaliques et qu'histologiquement, ces organes offrent les mêmes caractères structuraux que les faisceaux nerveux des cordons de la moelle ou de la substance blanche encéphalique.

1. — RÉTINE

L'étude de la rétine nous permet de décrire : *a)* les *cellules visuelles*; *b)* et les *deux premiers neurones des voies optiques* (protoneurone et deutoneurone visuels) (voy. : fig. 256).

La *rétine*, ou tunique nerveuse du globe oculaire, est destinée à capter les impressions lumineuses, mais seule la partie de la rétine située en arrière de l'*ora serrata* possède une valeur fonctionnelle; c'est la *rétine visuelle* ou *rétine sensible* par opposition à sa partie antérieure (voy. : *Rétine*, tome V).

Du point de vue structural, la rétine est un tissu nerveux hautement différencié et sa structure présente en outre *certaines particularités* au niveau de la *papille* ou *tache aveugle* qui constitue le *hile vasculo-nerveux de la rétine* (présence de fibres nerveuses sans cellules visuelles) et de la *macula lutea*, dépression de coloration jaunâtre, allongée dans le sens transversal; elle est située au niveau du pôle postérieur de l'œil *(fovea centralis)* et représentée presque uniquement par des cônes. C'est le lieu où se forme « *l'image renversée* » des objets examinés, c'est-à-dire l'*aire de la vision nette*.

Sans entrer dans les détails des différentes couches de la rétine, on peut dire que celle-ci comprend depuis la choroïde jusqu'au corps vitré les éléments suivants (voy. : fig. 256) :

1° la *couche des cellules pigmentaires* qui forme le *tapetum nigrum* dont le rôle principal est de réfléchir les rayons lumineux sur les cônes et les bâtonnets, agissant ainsi à la manière d'un véritable écran;

2° les *cellules visuelles* disposées suivant *trois couches* qui sont : *a)* la *couche des cônes et des bâtonnets* ou *membrane de Jacob*; *b)* la *limitante externe*; *c)* et la *couche granuleuse externe* qui est représentée par les corps cellulaires des cellules visuelles;

3° la *cellule bipolaire* ou *protoneurone visuel*;

4° la *cellule multipolaire* ou *ganglionnaire* formant le *deutoneurone visuel*;

5° et la *couche des fibres nerveuses* constituée par les cylindraxes des cellules précédentes (voy. : fig. 256) (pour plus de détails : voy. : *Rétine*, tome V).

I. **CELLULES VISUELLES.** — Les *cellules visuelles* ou *cellules des cônes* et des *bâtonnets* forment au niveau de la rétine une véritable *couche neuro-épithéliale* capable de capter et d'enregistrer les différentes radiations lumineuses susceptibles d'être perçues par l'œil et dont les limites approximatives de visibilité sont comprises entre 390 mμ (début de l'ultra-violet) et 800 mμ (début de l'infra-rouge) (1).

On estime que pour chaque œil, les cellules visuelles sont au nombre de 125 millions environ dont 6 à 7 millions de cônes pour 110 à 130 millions de bâtonnets.

Cônes et bâtonnets sont les véritables *organes photo-récepteurs,* mais à chacun d'eux est dévolue une spécialisation fonctionnelle. Les *bâtonnets* apprécient les tonalités ou les

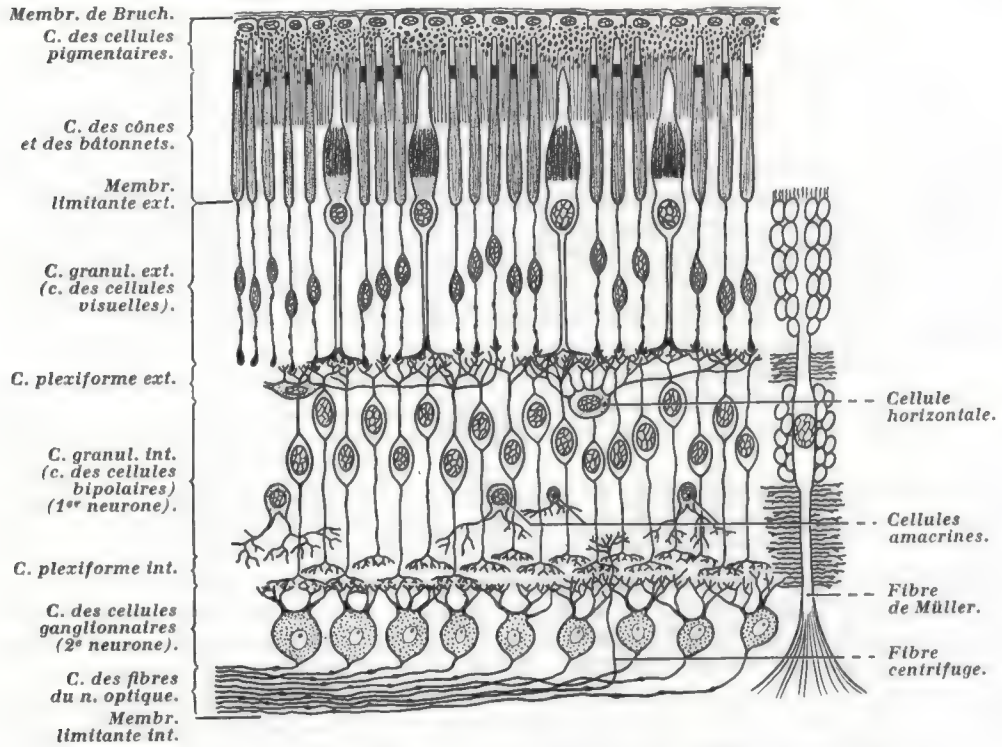

FIG. 256. — *Structure de la rétine; les neurones de la rétine* (demi-schématique).

variations d'intensité de la lumière; c'est à eux que revient la perception de l'*acuité lumineuse* et le pourpre rétinien contribue notablement à cette fonction, aussi des troubles survenant dans la formation de ce dernier entraînent-ils l'héméralopie; par contre les *cônes,* organes encore plus spécialisés, apprécient la notion de forme et des couleurs, aussi est-ce à eux que l'on attribue l'*acuité visuelle* et la *perception chromatique.*

II. **PROTONEURONE VISUEL. CELLULE BIPOLAIRE.** — Le protoneurone visuel est représenté par la cellule bipolaire dont l'ensemble des corps cellulaires occupe la *couche granuleuse interne* de la rétine.

Par leurs prolongements dendritiques souvent largement étalés, ces cellules se mettent

(1) Certaines personnes voient cependant la raie G du cadmium à 361 mμ et la raie Z du spectre solaire à 822 mμ.

en connexion avec le pied des cellules des cônes ou le bouton terminal des cellules des bâtonnets; cette synapse constitue la couche plexiforme externe (voy. : fig. 256).

Les cellules bipolaires se mettent toujours en rapport avec plusieurs cellules visuelles, de 5 à 20 en moyenne, de telle sorte qu'au niveau du premier neurone de la voie optique, il se produit déjà une véritable « *concentration des impressions lumineuses* ».

Le cylindraxe de ces cellules se met en connexion au niveau de la couche plexiforme interne avec les dendrites et les prolongements protoplasmiques des cellules ganglionnaires, avec lesquels ils font synapse.

III. **DEUTONEURONE VISUEL. CELLULE GANGLIONNAIRE.** — Les cellules multipolaires sont disposées dans la rétine suivant un seul plan, sauf au niveau de la *macula lutea* où elles forment 8 à 10 couches. Elles représentent les *deutoneurones visuels* : dans leur ensemble elles constituent un vaste ganglion étalé qui présente de grandes analogies avec un ganglion sensitif ou sensoriel, d'où leur nom de cellules ganglionnaires.

Elles font synapse avec les arborisations venues des cylindraxes des cellules bipolaires et à une cellule ganglionnaire correspond de 5 à 10 cellules bipolaires, de telle façon qu'à *une fibre du nerf optique correspond de 90 à 180 cellules visuelles* : c'est là le principe de la « *concentration des impressions sensorielles* » en rapport vraisemblablement avec la faiblesse des excitations périphériques; cependant nous devons citer l'exception de la *macula lutea* où une fibre du nerf optique correspond à un seul cône.

Les prolongements cylindraxiles de ces cellules constituent les fibres du nerf optique; amyéliniques dans la rétine, elles ne deviennent myélinisées qu'à l'origine du nerf optique; elles sont dépourvues de gaine de Schwann.

Toutes les fibres du nerf optique convergent un peu en dedans du pôle postérieur de l'œil (3 millimètres environ) où elles déterminent une dépression centrale appelée *excavation physiologique de la papille* ou *cupule optique* : c'est le *point* ou *tache aveugle de Mariotte (punctum cæcum)* dépourvu d'éléments visuels; ensuite elles perforent la sclérotique au niveau de la *lamina cribrosa* pour constituer le nerf optique.

Champ visuel.

On désigne sous le nom de *champ visuel,* la partie de l'espace (cône) dans laquelle se projette la vision de chaque œil.

Le champ visuel comprend *deux segments* : *a)* un *segment central* ou *maculaire* de vision distincte qui correspond à la *macula lutea*; *b)* et un *segment périphérique* ou *périmaculaire* qui correspond au reste de la rétine.

On a coutume de diviser le champ visuel de chaque œil en *quatre quadrants* par deux méridiens orthogonaux, l'un horizontal, l'autre vertical où chaque partie du champ correspond au segment inverse de la rétine.

Dans chaque moitié verticale, on distingue *deux champs* : *a)* l'un *externe* ou *temporal* vu par les deux tiers externes de la rétine nasale; *b)* l'autre *interne* ou *nasal* vu par l'hémirétine temporale. La limite entre les deux champs correspond à la verticale passant par la *fovea centralis*; chacun de ces champs est subdivisé à son tour en un *champ supérieur* et un *champ inférieur* (voy. : fig. 261).

On donne le nom de *champ de la demi-lune* ou de *champ temporal externe* à la partie la plus interne de la rétine nasale, cette portion étant la seule qui en vision binoculaire ne dépend que d'un œil.

II. — NERF OPTIQUE

Le nerf optique résulte de la convergence et de la condensation au niveau de la papille des fibres nerveuses intra-rétiniennes (axones) issues des cellules ganglionnaires (voy. : fig. 256); elles traversent la choroïde et la sclérotique au niveau de la *lamina cribrosa* ou *orifice scléral du nerf optique* (portion intra-bulbaire du nerf); puis le nerf émerge un peu au-dessous et en dedans du pôle géométrique du globe; il traverse d'avant en arrière la cavité orbitaire, franchit le canal optique et, devenu intra-crânien, se termine au niveau de l'angle antéro-externe du chiasma optique.

Il présente l'aspect d'un cordon cylindrique, blanchâtre, arrondi dans la cavité orbitaire, légèrement aplati à sa terminaison.

Par suite de son trajet, il comprend *trois portions,* qui sont : *a)* une *portion intra-orbitaire* où le nerf entouré de tissu cellulo-adipeux, de vaisseaux et de nerfs, occupe l'axe du *cône musculo-tendineux de l'orbite*; *b)* une *portion intra-canaliculaire* où le nerf s'engage dans le canal optique accompagné par l'artère ophtalmique; cette portion, très courte, explique la possibilité de lésions de ce dernier au cours des fractures de la base du crâne; *c)* et une *portion intra-crânienne,* très courte également, où le nerf occupe l'étage moyen du crâne, appliqué à la face inférieure du cerveau.

Dans son trajet, le nerf est entouré par des *gaines méningées* (durale, arachnoïdienne et piale) dont l'ensemble constitue les *gaines périoptiques* (pour plus de détails voy. : *Nerf optique*).

Chaque nerf optique comprend environ 800 000 fibres nerveuses.

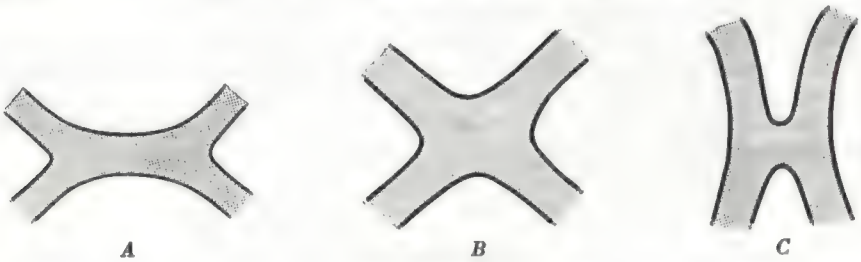

Fig. 257. — *Principaux types morphologiques de chiasma optique* (schématique).

A. Type à commissure chiasmatique.
B. Type en X (chiasma condensé, sensiblement quadrilatère).
C. Type en H à branches curvilignes, avec angles chiasmatiques antérieur et postérieur aigus.

III. — CHIASMA OPTIQUE

Le chiasma optique est la zone de décussation d'une partie des fibres des nerfs optiques *(décussation optique).*

FORME. — Il est constitué par une masse de substance blanche médiane, quadrangulaire, allongée dans le sens transversal et légèrement aplatie de haut en bas, plus épaisse en avant qu'en arrière, à bords curvilignes, et dont les quatre angles correspondent respectivement : les deux angles antérieurs, à la terminaison des nerfs optiques, et les deux angles postérieurs, à l'origine des bandelettes optiques.

Sa dénomination tient à sa forme; on a comparé en effet le chiasma optique à la lettre grecque χ; toutefois sa configuration varie quelque peu suivant les sujets. On peut distinguer *trois types* de chiasma optique : *a)* le *chiasma optique allongé transversalement* ou

à commissure *chiasmatique* (voy. : fig. 257 *A*); *b)* le *chiasma optique condensé* ou *en X couché* (voy. : fig. 257 *B*); *c)* et le *type en H* à branches curvilignes avec angles chiasmatiques antérieur et postérieur aigus; ce type est rare et toujours en rapport avec une longueur inhabituelle des nerfs optiques (voy. : fig. 257 *C*).

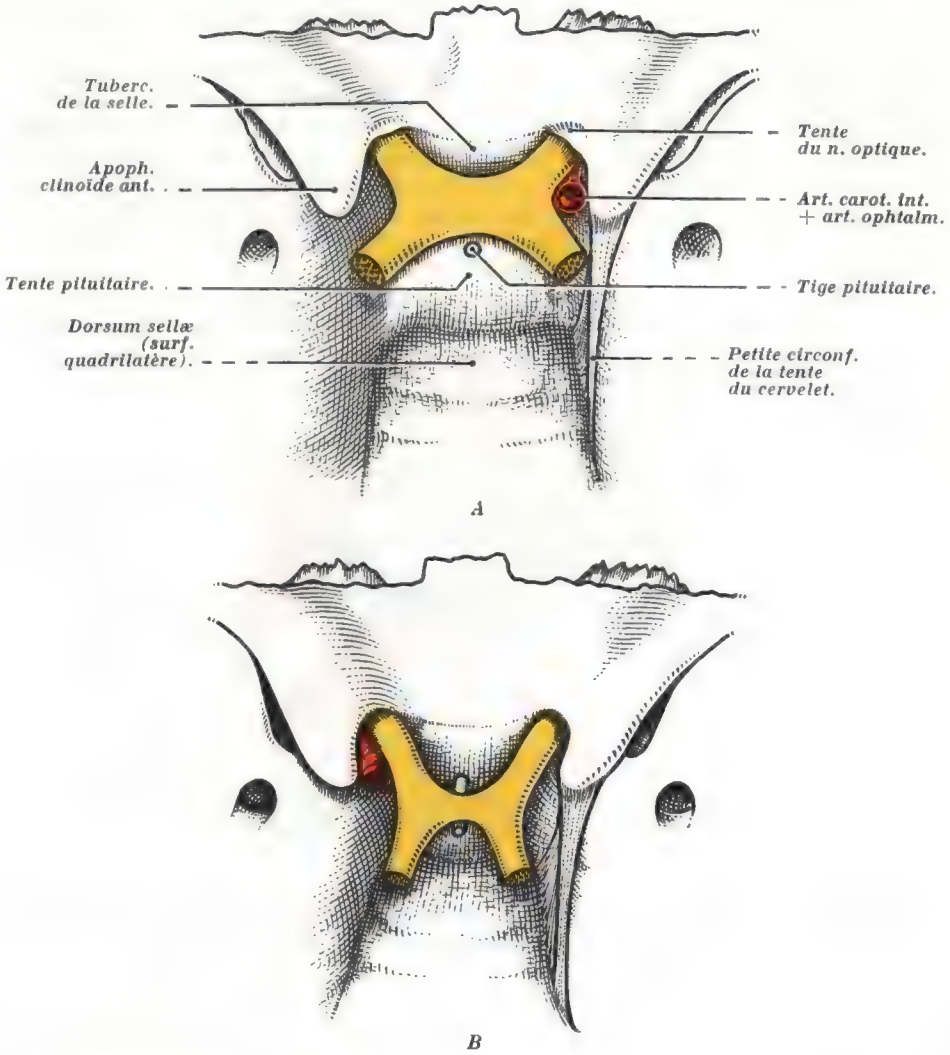

FIG. 258. — *Situation du chiasma optique par rapport à la tige pituitaire et au tubercule de la selle.*

A. Chiasma en antéposition.
B. Chiasma en rétroposition (le chiasma est couché sur la tige pituitaire).

SITUATION. — Il est situé à la face inférieure du cerveau, un peu en avant du *tuber cinerum*, en arrière du tubercule de la selle; il repose sur le versant antérieur de la tente hypophysaire.

Il est situé dans un plan oblique de haut en bas et d'arrière en avant faisant un angle de 15 à 20 degrés avec le plan horizontal (voy. : fig. 259).

Ses *dimensions* exprimées en millimètres sont : 11 à 12 dans le sens transversal et 7 dans le sens antéro-postérieur.

RAPPORTS. — *a) En bas,* le chiasma optique repose sur la partie antérieure de la tente de l'hypophyse (diaphragme de la selle) et, par son intermédiaire, il entre en rapport avec la glande pituitaire et le sinus coronaire : ce rapport explique le retentissement des tumeurs hypophysaires sur les voies optiques.

Ces rapports sont du reste variables suivant les sujets, car ils dépendent de la longueur de la portion intra-crânienne du nerf optique et de la forme du chiasma : α) lorsque *le nerf optique est court,* le chiasma est en *antéposition* (voy. : fig. 258 *A*); il est situé immédiatement en arrière du tubercule de la selle et repose sur la partie antérieure ou préinfundibulaire de la tente; β) lorsque *le nerf optique est long,* le chiasma est en *rétroposition,* éloigné du tubercule de la selle et en partie couché sur la tige pituitaire (voy. : fig. 258 *B*); il entre en rapport avec la *pars tuberalis* et avec le *tuber cinereum* dans la

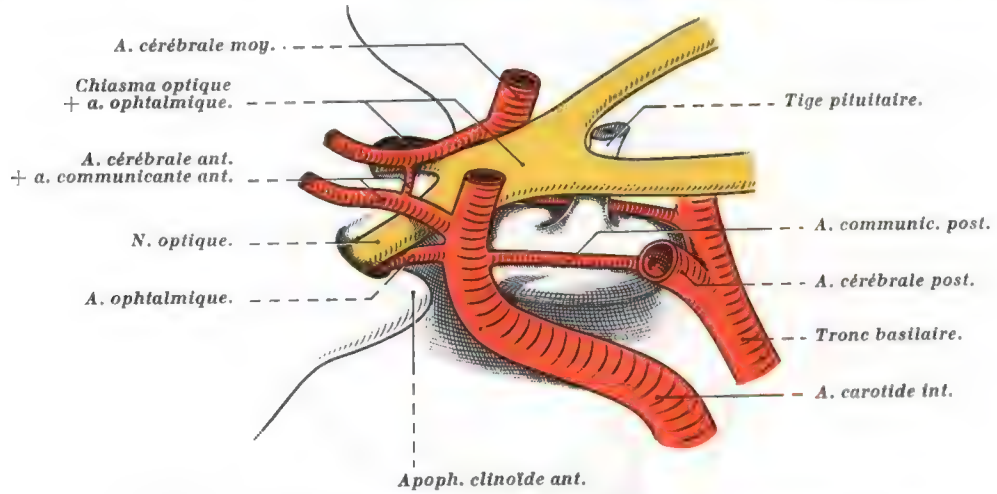

FIG. 259. — *Rapports du chiasma optique avec les vaisseaux artériels de la base et avec la tige pituitaire* (imité de FAVORY).

paroi duquel sont implantés les *noyaux du tuber* (voy. : *Région infundibulo-tubérienne*).

Le chiasma optique ne présente aucun rapport direct avec la *gouttière optique* ou *sulcus chiasmatis* (voy. : *Sphénoïde,* tome I).

b) En haut, le chiasma optique est plaqué contre la face inférieure du plancher du troisième ventricule sur la partie antérieure de la *région infundibulo-tubérienne*; il est séparé de la lamelle sus-optique *(lamina terminalis)* par le recessus supra-chiasmatique ou recessus optique (voy. : fig. 119).

Le chiasma baigne à ce niveau dans le tissu arachnoïdien du *lac* ou *citerne opto-chiasmatique*; cette dernière communique latéralement avec les flumina sylviennes et en haut et en avant avec le canal péricalleux; ce rapport est de la plus haute importance, car il explique les troubles oculaires observés au cours des arachnoïdites opto-chiasmatiques (voy. : fig. 322).

Sur la ligne médiane (scissure interhémisphérique), il est surplombé à distance par le bec du corps calleux, les artères cérébrales antérieures et la communicante antérieure (voy. : fig. 259).

c) En avant, le bord antérieur du chiasma optique correspond à l'angle d'écartement des nerfs optiques; il répond au versant postérieur du *jugum sphénoïdale* et au *tubercule de la*

selle, plus ou moins développé, donc plus ou moins saillant; dans la majorité des cas, le plan frontal, passant par le bord antérieur du chiasma, est situé entre 5 et 7 millimètres du tubercule et par son intermédiaire le chiasma optique répond au sinus sphénoïdal; rappelons que la gouttière optique est surplombée par ce bord mais n'y repose pas (voy. : fig. 259).

d) En arrière, le bord postérieur répond à l'angle d'écartement des deux bandelettes optiques : il forme la limite antérieure du *losange opto-pédonculaire*. Il entre en rapport avec le plancher du troisième ventricule ainsi qu'avec l'infundibulum, et, postérieurement, mais à distance, avec les tubercules mamillaires; sur des coupes médio-sagittales, il apparaît en saillie dans la cavité ventriculaire; le relief qu'il détermine est variable suivant l'aspect morphologique du chiasma; lorsque le bord postérieur est court, la saillie est toujours peu marquée, tandis qu'elle est très apparente, lorsqu'il est du type long (type à commissure chiasmatique) (voy. : fig. 119 et 260).

Rappelons que cette partie du plancher du troisième ventricule correspond à la *région infundibulo-tubérienne* et que le bord postérieur du chiasma optique voisine avec des centres végétatifs importants, en particulier avec les *noyaux supra-optiques* ou *supra-chiasmatiques* qui coiffent les parties latérales du chiasma (voy. : fig. 181).

e) Latéralement, le chiasma optique correspond à l'angle d'écartement du nerf optique avec la bandelette optique; il entre en rapport avec l'*espace perforé antérieur* et les vaisseaux striés antérieurs, avec l'artère récurrente de Heubner, avec la racine olfactive interne et la bandelette diagonale de Foville, ainsi qu'avec le trigone olfactif et le nerf terminal (voy. : fig. 67 et 216); c'est à ce niveau que la veine cérébrale antérieure se termine dans la veine basilaire (veine de Rosenthal) (voy. : fig. 229); la *carotide interne*, verticalement ascendante, émerge du sinus caverneux pour apparaître dans l'angle latéral du chiasma où elle donne ses branches terminales qui entrent en rapport avec ce dernier; ce sont : α) la *cérébrale antérieure*, qui va surcroiser la partie terminale du nerf optique très près du chiasma; β) la *communicante postérieure*, dirigée postérieurement, qui croise la face inférieure de la bandelette optique; γ) la *sylvienne* qui s'éloigne de plus en plus de l'angle externe du chiasma; δ) l'*artère ophtalmique*, branche collatérale de la carotide interne, qui rejoint le nerf optique au niveau du canal optique (voy. : fig. 259 et 260).

A la face inférieure du cerveau, le chiasma optique apparaît encadré par les parties terminales des deux carotides internes et par le *polygone artériel de Willis* (voy. : fig. 216).

La *pie-mère*, après avoir tapissé la face antérieure de la *lamina terminalis*, revêt successivement, de haut en bas, la face supérieure, le bord antérieur et la face inférieure du chiasma optique (voy. : fig. 322).

IV. — BANDELETTE OPTIQUE

La *bandelette optique* ou *tractus optique (tractus opticus)* est un cordon blanc, aplati de haut en bas dans son segment initial, puis transversalement dans le reste de son trajet; longue de 4 centimètres en moyenne, large d'un demi-centimètre environ, elle s'étend de l'angle postéro-latéral du chiasma aux corps genouillés où elle se termine en bifurquant (voy. : fig. 260). Dirigée en arrière et en dehors, elle contourne le pédoncule cérébral, de telle sorte que, dans son ensemble, elle offre un aspect curviligne à concavité interne (trajet circumpédonculaire).

C'est la partie terminale extra-axiale des voies optiques.

Avec le bord postérieur du chiasma, elle forme la limite antérieure du *losange opto-pédonculaire*.

Elle est libre à sa face ventrale; sa face dorsale et son bord interne adhèrent à la face inférieure du tuber cinereum.

Terminaison de la bandelette optique. — La bandelette optique se termine en se divisant en *deux branches* ou *racines* contre la face latérale du pédoncule cérébral, un peu au-dessous de la partie postérieure de la couche optique (voy. : fig. 260).

Ces deux branches sont d'inégal volume : *a)* la plus volumineuse, *dite branche* ou *racine externe,* renferme toutes les fibres optiques de la bandelette optique; elle se termine dans le *corps genouillé externe*; d'autre part celui-ci est en connexion avec le tubercule quadrijumeau antérieur par le bras conjonctival antérieur; le corps genouillé externe représente

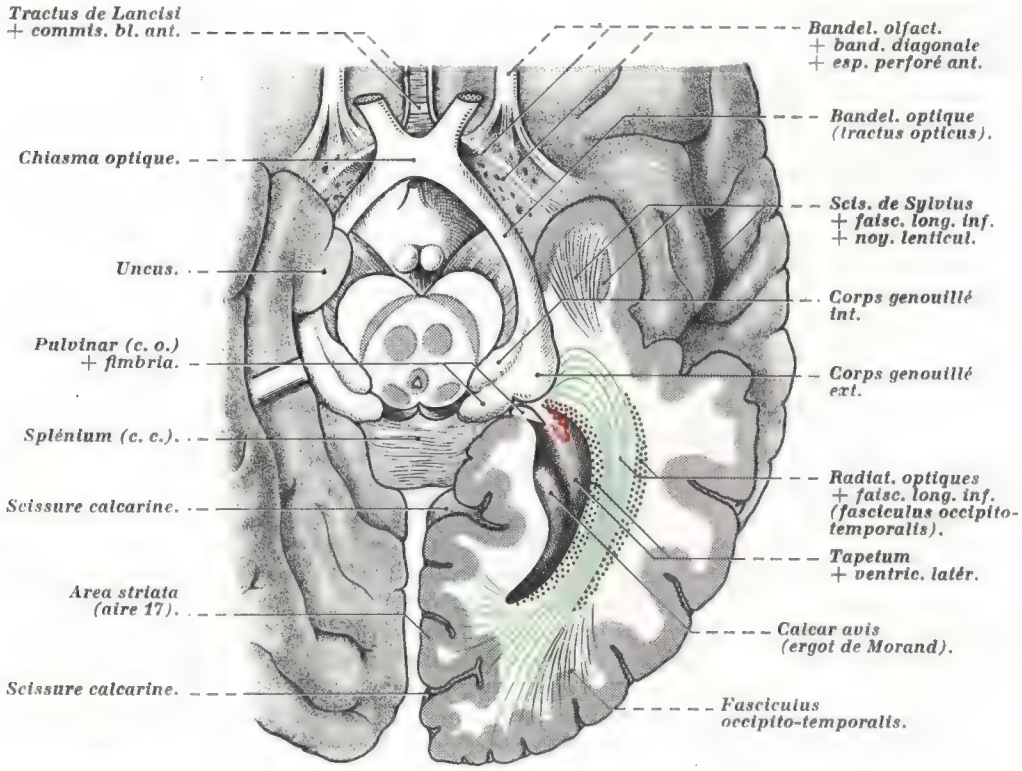

Fig. 260. — *Bandelettes optiques et corps genouillés; trajet et rapports des radiations optiques vus sur une coupe transversale du lobe occipital* (schématique).

le centre primaire ganglionnaire des voies optiques; *b)* l'autre, dit *branche* ou *racine interne,* est grêle; elle se termine dans le corps genouillé interne; elle renferme les fibres de la commissure de Gudden (voyez plus loin) (voy. : fig. 75).

RAPPORTS. — Nous envisagerons ses rapports successivement : *a)* à *son origine*; *b)* dans sa *partie antérieure, apparente*; *c)* dans sa *partie postérieure, cachée.*

1° **A l'origine,** les rapports de la bandelette optique sont sensiblement les mêmes que ceux du bord postérieur et de l'angle latéral du chiasma. Elle répond : *a) en dedans,* aux éléments de la partie antérieure du *losange opto-pédonculaire* et plus spécialement au *tuber cinereum,* à la tige pituitaire et à l'infundibulum du troisième ventricule; *b) en dehors,* à la terminaison de la carotide interne ainsi qu'à la partie la plus interne de l'espace perforé antérieur; *c) en haut,* au plancher du troisième ventricule avec ses noyaux

végétatifs; *d) en bas,* elle repose sur la tente hypophysaire et répond à l'artère communicante postérieure (voy. : fig. 216 et 259).

2° **Dans sa partie antérieure, apparente,** elle aborde la face antérieure du pédoncule cérébral qu'elle va croiser obliquement; elle répond aux éléments de la partie postérieure du

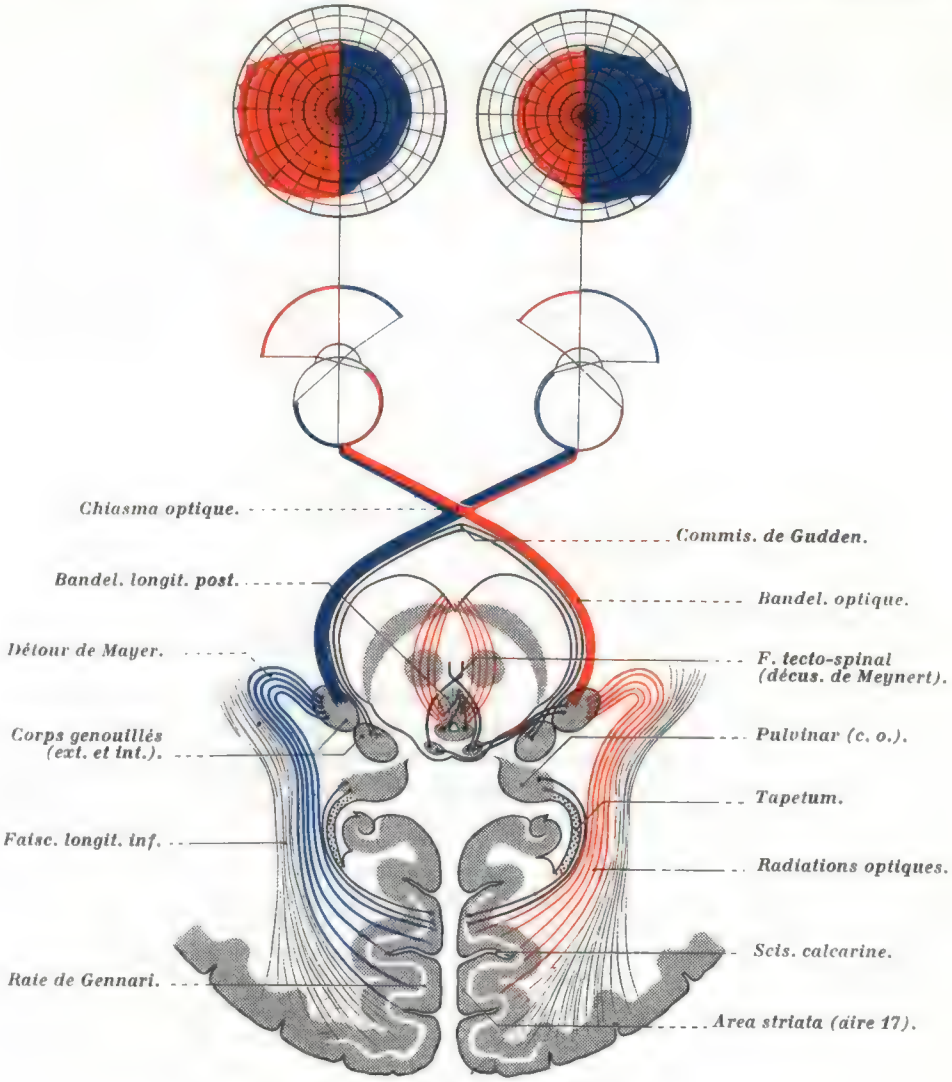

FIG. 261. — *Voies optiques* (schématique).

losange opto-pédonculaire, à savoir : au tubercule mamillaire, à la fossette interpédonculaire, à l'espace perforé postérieur avec ses vaisseaux et à l'origine apparente du nerf moteur oculaire commun (voy. : fig. 86 et 260).

3° **Dans sa partie postérieure, cachée,** la bandelette optique est située à la face inférieure du cerveau au niveau de la lèvre supérieure de la *fente cérébrale de Bichat* où elle occupe

la partie interne du toit de la *corne sphénoïdale* du ventricule latéral; elle est masquée par la circonvolution de l'hippocampe qui lui est inférieure; d'autre part elle chemine à distance de la fimbria et du corps godronné (voy. : fig. 120, 132 et 176).

Dans son *trajet circumpédonculaire*, la bandelette optique entre en rapport avec les éléments du pied du pédoncule qui sont de dedans en dehors : le faisceau fronto-pontique, le faisceau géniculé, le faisceau pyramidal et le faisceau cortico-protubérantiel de Türck-Meynert; elle est accompagnée inférieurement par l'*artère choroïdienne antérieure* qui est son artère satellite et par la *veine basilaire* (voy. : fig. 74, 81, 221, 223, 229 et 271).

Plus bas, la bandelette est en rapport éloigné avec le nerf pathétique et les artères circonférentielles longues (artère cérébrale postérieure, artère choroïdienne postérieure, artère quadrijumelle) (voy. : fig. 81).

Commissure de Gudden. — La *commissure de Gudden* est constituée par un faisceau de fibres situé au niveau des bandelettes optiques et du chiasma; elle n'appartient pas à la voie optique, son rôle est encore mal précisé.

La commissure de Gudden est formée par un groupe de fibres commissurales qui décussent à la face postérieure du chiasma et vont d'un corps genouillé interne à l'autre; au niveau de la bandelette optique les fibres de cette commissure sont appliquées contre son bord interne (voy. : fig. 261) (voy. : *Systèmes commissuraux*).

II. — CENTRES PRIMAIRES OU CENTRES GANGLIONNAIRES. CORPS GENOUILLÉS EXTERNES

Les centres ganglionnaires sont représentés par les *corps genouillés externes* qui constituent les véritables *centres primaires de la vision* interposés sur le trajet des voies optiques (voy. : fig. 75).

Le *corps genouillé externe* appartient au *métathalamus* (voy. : *Métathalamus*); il se présente sous la forme d'une saillie blanc grisâtre, ovalaire, allongée, située contre la face latérale du pédoncule cérébral, au-dessous de la partie postéro-inférieure de la couche optique (pulvinar) qui la masque et avec laquelle elle semble ne faire qu'une masse unique; aussi le corps genouillé externe est-il plus volumineux qu'il n'apparaît extérieurement.

Cette région du corps genouillé externe *(région géniculée)* est fort complexe de par la nature des fibres qui s'y terminent ou qui en partent; c'est à ce niveau que se trouvent situés le *centre ganglionnaire primaire de la vision*, la terminaison de la bandelette optique, le départ des radiations optiques et le champ de Wernicke *(région du carrefour)*.

Du point de vue structural, le corps genouillé externe est remarquable par sa constitution lamellaire.

Depuis les travaux de Minkowski et de Balado et Franke, il apparaît comme un noyau gris composé de *six couches* lamellaires superposées de substance grise, d'aspect légèrement plissé, qui sont alternativement séparées par des couches de substance blanche; les lamelles blanches constituent les *lames médullaires du corps genouillé* : la plus externe et aussi la plus superficielle est désignée sous le nom de *stratum zonale*.

Les *lamelles de substance grise* sont numérotées de 1 à 6 d'avant en arrière et de dehors en dedans (voy. : fig. 187); à cette disposition correspond une *systématisation des fibres rétiniennes* (voyez plus loin) (voy. : *Constitution anatomique* et *structure du corps genouillé externe*).

III. — PARTIE INTRA-CÉRÉBRALE. RADIATIONS OPTIQUES

La partie intra-cérébrale des voies optiques s'étend du centre primaire de la vision (corps genouillé externe) à l'écorce grise du lobe occipital où se trouve localisé le *centre cortical de la vision.*

Cette partie représente le *troisième neurone* ou *neurone terminal* des voies optiques *(neurone diencéphalo* ou *métathalamo-cortical)* (1).

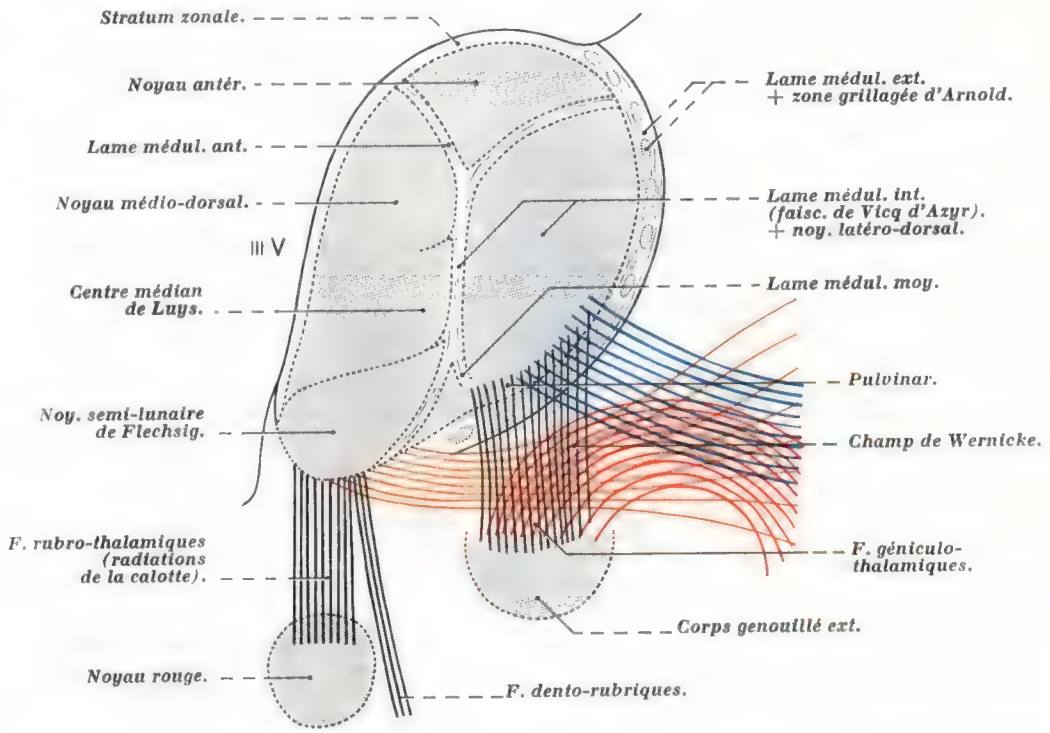

FIG. 262. — *Lames médullaires du thalamus, zone grillagée, d'Arnold et champ de Wernicke, vus sur une coupe frontale, côté droit, segment antérieur de la coupe* (schématique).

III V, ventricule moyen ou troisième ventricule.

En rouge, radiations optiques de Gratiolet; *en bleu,* radiations auditives; *en orangé,* faisceau temporo-thalamique d'Arnold.

RADIATIONS OPTIQUES. — Cette partie des voies optiques est représentée par les fibres qui naissent dans le corps genouillé externe et, dès leur sortie, se condensent en un faisceau que l'on désigne plus communément sous le nom de *faisceau optique (radiations géniculées)*; les fibres de ce faisceau se mélangent à celles qui, issues du pulvinar *(fibres thalamo-corticales),* constituent le pédoncule postérieur de la couche optique *(radiations pulvinariennes).* Le faisceau commun, qui résulte de cette fusion, est désigné sous le nom

(1) Article à consulter : KRONFELD : The central visual pathway. *Archives of Ophtalmology,* 1929, p. 709.

de *radiations optiques de Gratiolet.* Il se dirige tout d'abord en dehors où les fibres qui le constituent se groupent et se condensent dans le segment rétro-lenticulaire de la capsule interne encore appelé *région du carrefour,* puis il traverse à ce niveau le *champ de Wernicke,* zone de substance blanche qui appartient à la partie postérieure du centre ovale; cette zone d'aspect triangulaire sur une coupe frontale (passant par le corps genouillé externe) présente une base inférieure qui coiffe le corps genouillé externe, tandis que son sommet supérieur atteint le pulvinar (voy. : fig. 262).

Ce champ apparaît sous l'aspect d'un entrecroisement de faisceaux de fibres nerveuses qui sont : *a)* le faisceau temporo-thalamique d'Arnold, dont les fibres issues du cortex temporal croisent transversalement la région pour se terminer dans la couche optique;

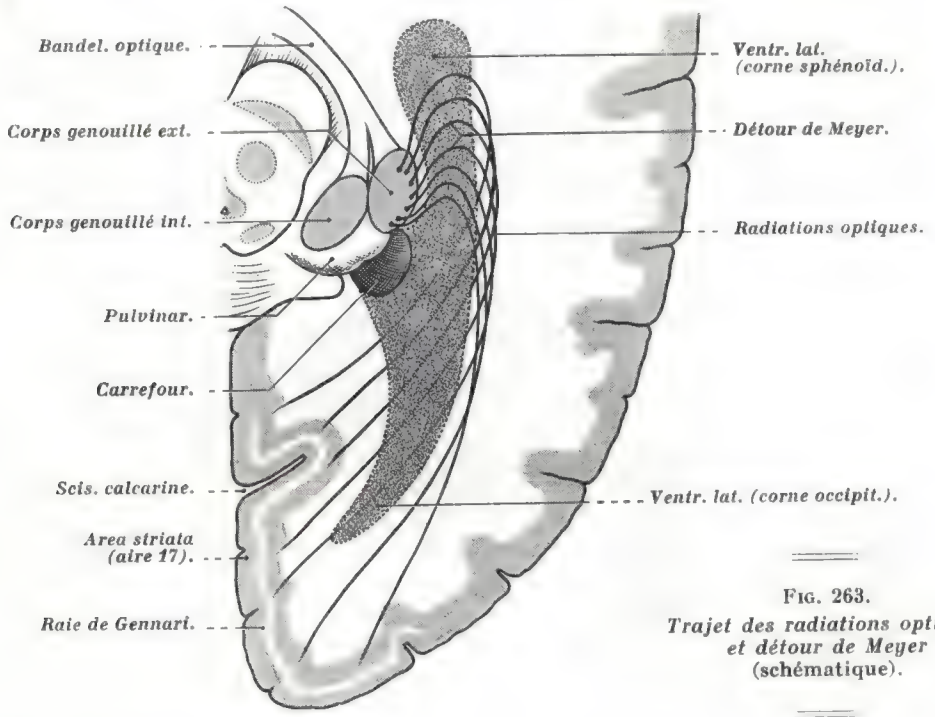

FIG. 263.
Trajet des radiations optiques et détour de Meyer (schématique).

b) les fibres postérieures du faisceau cortico-protubérantiel de Türck-Meynert, à direction verticale; *c)* et les fibres géniculo-pulvinariennes, à direction également verticale (voy. : fig. 262).

Avant de gagner le centre ovale, les radiations optiques changent de direction dans la partie la plus externe du segment rétro-lenticulaire; elles se dirigent obliquement en avant et en dehors, décrivent un trajet en *arc de cercle* à convexité antérieure qui atteint le lobe temporal; cet arc est désigné sous le nom de *détour d'Adolf Meyer* (1) (1907) ou de *geme temporalis de Putman*; puis elles s'incurvent en arrière et en dedans contre le versant externe de la corne occipitale du ventricule latéral dont elles sont séparées par les fibres du *tapetum* et où elles sont disposées sous l'aspect d'une lame sagittale; en dehors, elles sont longées par le *faisceau longitudinal inférieur* (voy. : fig. 261).

Au niveau de la partie moyenne de la corne occipitale, les radiations optiques se

(1) « *Temporal loop* » des neuro-ophtalmologistes anglo-américains.

divisent en *deux faisceaux* qui se placent respectivement au-dessus et au-dessous de la corne occipitale du ventricule latéral (voy. : fig. 263).

a) Le *faisceau dorsal,* après avoir croisé la corne occipitale, s'infléchit en dedans pour gagner la lèvre supérieure de la scissure calcarine et le territoire cortical compris entre celle-ci et le sillon limitant supérieur où il se termine (voy. : fig. 264).

b) Le *faisceau ventral* traverse obliquement la substance blanche du lobe occipital, s'infléchit en dedans et en arrière pour se terminer au niveau de la lèvre inférieure de la scissure calcarine et dans le territoire compris entre cette dernière et le sillon limitant inférieur (voy. : fig. 264).

En résumé, on admet actuellement que le *faisceau dorsal* des radiations optiques correspond aux quadrants rétiniens supérieurs et que le *faisceau ventral* correspond aux quadrants rétiniens inférieurs; cette disposition permet d'expliquer certaines hémianopsies (voyez plus loin).

IV. — CENTRE CORTICAL VISUEL

Le centre cortical de la vision ou *aire visuelle* est situé sur la face interne du lobe occipital au-dessus et au-dessous de la scissure calcarine.

On distingue à l'aire visuelle *deux zones* : d'une part, l'*aire visuelle proprement dite,* et d'autre part, l'*aire visuo-psychique.*

1° **L'aire calcarinienne ou aire visuelle** (1) est localisée sur la face interne du lobe occipital, de chaque côté du segment infra-cunéen de la scissure calcarine, ainsi que sur les deux versants de cette même scissure; cette zone présente une forme triangulaire; elle est limitée : en haut, sur le versant du cuneus, par le sillon limitant supérieur ou dorsal, et en bas, sur le versant de la cinquième circonvolution occipitale, par le sillon limitant inférieur ou ventral; en avant elle s'arrête au pli de passage cunéo-limbique et en arrière elle atteint le pôle occipital (voy. : fig. 264).

Du point de vue structural, l'aire visuelle correspond à l'*aire striée de Brodmann (area striata ou aire 17)* (voy. : fig. 142); c'est à son niveau que se trouve le *koniocortex* le plus développé de toute l'écorce cérébrale.

La quatrième couche est traversée par une bande blanche, dite *strie,* ou *raie de Gennari,* caractéristique du champ cortical visuel; enfin, au niveau de la couche profonde, les *cellules étoilées de Meynert* sont nombreuses (voy. : fig. 261 et 263).

La systématisation de la projection des quadrants rétiniens sur l'aire visuelle est actuellement connue, et l'on sait que les faisceaux supérieur (faisceau dorsal) et inférieur (faisceau ventral) des radiations optiques se terminent respectivement dans les versants supérieur et inférieur de la scissure calcarine où ils correspondent aux champs rétiniens supérieur et inférieur, le fond de la scissure calcarine correspondant au méridien horizontal rétinien; quant au faisceau maculaire, il se projette sur la partie postérieure de l'*aréa striata* et dans le fond de la partie la plus reculée de la scissure calcarine tout autour du sillon rétro-calcarinien, sur le *lobulus extremus d'Ecker,* empiétant quelque peu sur le versant externe du pôle occipital, ce qui explique pour quelle raison une lésion corticale de cette partie du lobe occipital détermine un scotome central.

Chaque centre cortical visuel reçoit donc les impressions de deux hémirétines : d'une part, le champ temporal de la rétine homolatérale, et d'autre part, le champ nasal de la rétine du côté opposé; une lésion de ce centre entraîne une hémianopsie homonyme.

---

(1) Article à consulter : Gordon Holmes : Contribution to the cortical representation of the vision. *Brain,* 1931.

L'aire 17 représente la zone des perceptions élémentaires de la vision; son irritation, ou son excitation, entraîne l'apparition de sensations lumineuses (phosphènes).

2° L'**aire visuo-psychique** ou de la *gnosie visuelle* correspond au **champ paracalcarinien** *(aire parastriée)* ou *aire 18 de Brodmann*; elle s'étend sur toute la face interne du lobe occipital et la plus grande partie de sa face externe; c'est sur la face externe du lobe occipital dans la partie antérieure des deuxième et troisième circonvolutions occipitales que se trouverait placé le *centre du souvenir visuel des mots de Wilbrand* (voy. : fig. 141, 142 et 147).

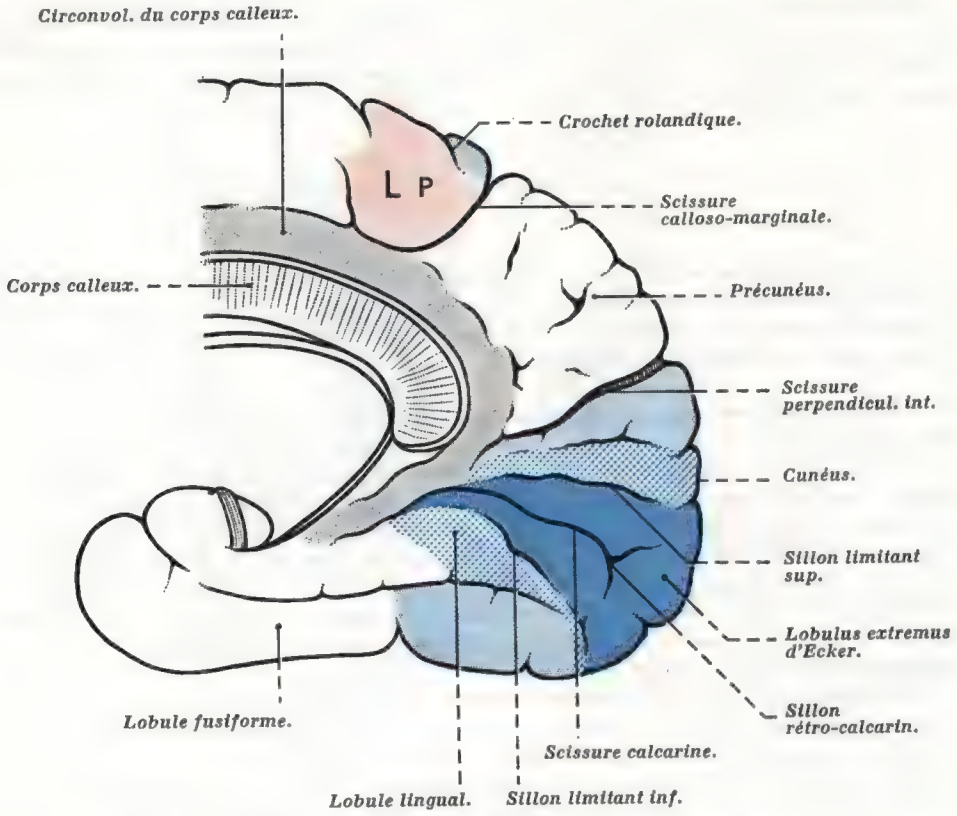

FIG. 264. — *Aire visuelle (face interne du lobe occipital; côté droit).*

En bleu foncé, aire striée (aire 17 de Brodmann);
En quadrillé bleu, aire parastriée (aire 18 de Brodmann);
En bleu pâle, aire péristriée (aire 19 de Brodmann).

C'est au niveau de cette aire que se produit l'intégration des sensations visuelles primaires perçues par l'aire calcarinienne, peut-être même existe-t-il dans cette zone des centres qui correspondent à l'interprétation des couleurs et à l'appréciation de l'intensité lumineuse : c'est l'*aire de la gnosie visuelle* (voy. : fig. 147).

Du point de vue structural, cette aire est constituée par un isocortex homotypique qui s'étend sur le cuneus, le lobule lingual et la face externe du lobe occipital.

Son excitation fait apparaître des hallucinations visuelles coloriées (discrimination des couleurs).

L'aire 18 reçoit des fibres d'origine pulvinarienne (pédoncule postérieur de la couche

optique); elle est en outre circonscrite par une *aire péristriée* ou *aire 19 de Brodmann* dont la structure est du type isocortex pariétal (voy. : fig. 141 et 142).

Ces aires représentent des zones où convergent des faisceaux d'association indispensables au mécanisme de la gnosie visuelle; son excitation donne naissance à des hallucinations figurées (discrimination des formes et des attitudes).

VOIES D'ASSOCIATION DES AIRES CORTICALES VISUELLES. — 1° Les deux centres corticaux de la vision sont en connexion : *entre eux*, par des fibres calleuses qui passent par le bourrelet du corps calleux.

2° Mais en outre chaque centre est en connexion avec différentes zones corticales du même hémisphère, en particulier avec des *aires du lobe occipital* par l'intermédiaire de *faisceaux d'association* (1) dont les principaux sont : *a)* le *stratum calcarinum* qui unit les lèvres supérieure et inférieure de la scissure calcarine; *b)* le *stratum proprium cunei de Sachs* qui relie la lèvre supérieure de la scissure calcarine à la première circonvolution occipitale; *c)* le *faisceau occipital transverse du lobule lingual de Vialet* qui unit la lèvre inférieure de la scissure calcarine à la face externe du lobe occipital (02 et 03); *d)* enfin le *faisceau transverse du cuneus de Sachs* qui s'étend transversalement de la lèvre supérieure de la scissure calcarine et de l'aire calcarinienne à la face externe du lobe occipital (01 et 02).

3° Et avec des *aires d'autres lobes* dans le même hémisphère tel que le *faisceau sensorio-visuel d'Elliott Smith* qui met en connexion la zone comprise entre les deux sillons limitants (aire calcarinienne) avec l'écorce du *gyrus angularis* (pour plus de détails, voy. : *Systèmes d'Association, faisceaux propres au lobe occipital*) (voy. : fig. 196).

D'une manière plus générale, on admet que le centre cortical de la vision *(aire calcarinienne)* est en connexion avec :

a) le *centre de l'image auditive des mots* ou *centre de l'audition verbale (centre de Wernicke)*; *b)* le *centre de l'image visuelle des mots* (lobule du pli courbe); *c)* et le *centre du langage articulé (centre de Broca)* par les fibres du faisceau longitudinal inférieur (Déjerine et Vialet).

SYSTÉMATISATION DES VOIES OPTIQUES

La *systématisation des voies optiques*, c'est-à-dire la disposition des divers faisceaux *(fasciculation)* qui partent de chaque rétine est actuellement bien connue du fait des constatations anatomo-cliniques et des lésions révélées à l'examen histopathologique des voies optiques; d'autre part, la disposition des fibres visuelles dans les différentes parties des voies optiques fournit l'explication et l'interprétation des principales lésions de ces voies.

1° ***Au niveau de la rétine,*** *trois faisceaux* de fibres visuelles issus de cette dernière constituent la partie extra-axiale des voies optiques (nerf, chiasma et bandelette optique), ce sont : *a)* un *faisceau central* d'origine *maculaire (faisceau maculaire)* qui représente environ le tiers des fibres nerveuses; il se subdivise à son tour en *deux parties* : l'une

(1) Ouvrage et article à consulter : Viallet : Les centres cérébraux de la vision. *Thèse de Paris*, 1893.
Le Gros Clark : Visual centers of brain and their connexions. *Physiological Review*, juillet 1942, p. 205.

nasale, l'autre temporale; *b)* un *faisceau* ou *éventail périphérique* qui comprend deux parties inégales : α) l'une *externe,* provenant de la partie temporale de la rétine *(faisceau temporal)*; β) l'autre *interne,* provenant de la partie nasale *(faisceau nasal)* (voy. : fig. 266 et 267).

Ces trois faisceaux (maculaire, temporal et nasal), auxquels nous ajouterons le *faisceau de la demi-lune,* resteront nettement individualisés pendant tout leur trajet rétino-diencéphalique; ainsi chaque territoire du champ rétinien correspond à une zone inverse du champ visuel, de telle sorte que le champ temporal reçoit les rayons lumineux venus du côté nasal du champ visuel opposé et vice versa (voy. : fig. 261).

Du point de vue pathologique, à une lésion du champ nasal, ou des fibres nerveuses qui en proviennent, correspond une *hémianopsie temporale* et à une lésion bilatérale de chaque champ temporal correspond une *hémianopsie bitemporale*; enfin un rétrécissement des deux champs visuels intéressant la partie droite ou gauche de ces champs entraîne une *hémianopsie latérale homonyme*; elle est latérale homonyme droite lorsque l'atteinte porte simultanément sur le champ temporal de l'œil droit et sur le champ nasal de l'œil gauche et inversement.

2° ***Au niveau du nerf optique,*** trois faits anatomiques prédominent dans la systématisation des fibres de ce nerf, à savoir : *a)* elle est *monoculaire,* car elle ne comprend que les fibres nerveuses d'une même rétine et de ce fait sa systématisation est dite *quadrantale*; *b)* le refoulement progressif central de dehors en dedans du faisceau maculaire *(centralisation maculaire)*; *c)* et l'*intorsion des faisceaux périphériques*; aussi la disposition des faisceaux n'est-elle pas la même suivant qu'on l'envisage dans sa moitié antérieure et dans sa moitié postérieure.

Dans sa portion rétro-bulbaire et à la partie moyenne du nerf, le faisceau maculaire présente un aspect triangulaire à base périphérique; il s'interpose entre les deux contingents supérieur et inférieur du faisceau temporal (voy. : fig. 266 *A*).

Dans la moitié postérieure du nerf, le faisceau maculaire est franchement central et présente un aspect arrondi; il est encastré entre les faisceaux temporal et nasal (voy. : fig. 266 *B*).

D'après la systématisation des fibres du nerf optique, on conçoit aisément les troubles pathologiques qu'entraîne une lésion à son niveau (section, compression par tumeurs; c'est ainsi qu'une section du nerf amène la cécité de l'œil homonyme *(amaurose homolatérale)* (voy. : fig. 268 I); une atteinte du faisceau maculaire détermine l'apparition d'un *scotome central.*

3° ***Au niveau du chiasma optique*** (1) s'établit un « *entrecroisement partiel* » des fibres optiques, de telle sorte que sa systématisation est fonction de cette décussation, le chiasma optique pouvant être assimilé : *a)* dans sa partie antérieure, à deux nerfs optiques accolés; *b)* dans sa partie postérieure, à deux bandelettes optiques juxtaposées; *c)* et latéralement, au passage des fibres directes de chaque nerf optique, seule la *partie centrale du chiasma* pouvant être considérée comme *zone de décussation.*

Dans le chiasma; *a)* le *faisceau temporal* qui comprend un tiers des fibres du nerf optique reste *direct*; il longe le bord latéral du chiasma et passe en totalité dans la bandelette homolatérale (voy. : fig. 265 et 266); *b)* le *faisceau nasal* est *croisé,* mais il est dissocié en *deux fascicules* situés dans des plans différents; α) l'un provient du quadrant supéro-interne; il occupe le *bord antérieur* et la *partie dorsale* du chiasma; ses fibres décrivent une boucle à convexité antérieure qui pénètre la partie postérieure du nerf optique du côté opposé (portion préchiasmatique); β) l'autre est issu du quadrant inféro-interne; il occupe le *bord postérieur* et la *partie ventrale* du chiasma; ses fibres décrivent

(1) Ouvrage à consulter : A. Favory : Le syndrome chiasmatique. *Thèse de Paris,* 1926.

une boucle à convexité postérieure qui s'enfonce dans le segment d'origine de la bandelette optique controlatérale (voy. : fig. 265 et 266 *C*); *c)* le *faisceau maculaire* est *mixte*, une partie de ses fibres est directe, l'autre partie est croisée; les fibres directes conservent une position sensiblement axiale tandis que les fibres croisées sont situées très près du bord postérieur du chiasma (voy. : fig. 265).

Cette disposition des fibres du chiasma nous montre la présence dans celui-ci de *trois décussations* étagées, qui sont : *a)* les *faisceaux nasaux inférieurs* qui décussent au voisinage du bord antéro-inférieur du chiasma; *b)* les *faisceaux nasaux supérieurs* qui décussent dans la partie postérieure du chiasma; *c)* et les *faisceaux maculaires croisés* qui décussent dans la partie supérieure du versant postérieur du chiasma; malgré sa dénomination, il y a lieu de remarquer que le chiasma optique ne comporte qu'une *hémidécussation* ou plus exactement qu'une *décussation partielle* puisque certaines fibres visuelles sont directes dans le sens nerf optique-bandelette optique (voy. : fig. 265).

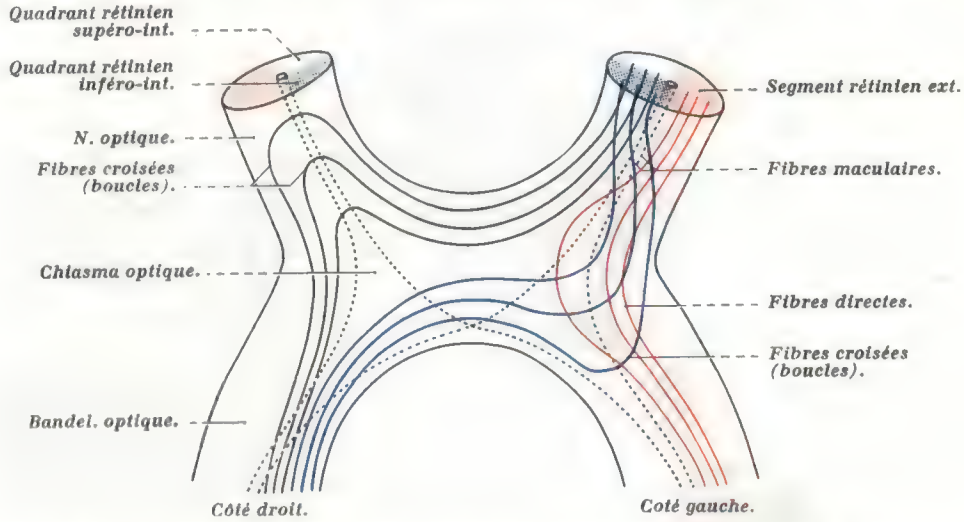

FIG. 265. — *Systématisation des fibres nerveuses du chiasma optique* (d'après FAVORY). Les nerfs optiques, le chiasma et les bandelettes optiques sont vus par leur face inférieure.

Cette disposition des fibres du chiasma explique les symptômes observés dans les lésions de celui-ci : par suite de la disposition des boucles du faisceau nasal, une lésion intéressant la *portion préchiasmatique* du nerf optique entraîne une *amaurose homolatérale* avec *hémianopsie temporale controlatérale* (voy. : fig. 268 II); une lésion portant sur les angles latéraux (fait rare) détruit les faisceaux temporaux de la rétine amenant ainsi une *hémianopsie binasale* tandis qu'une lésion portant sur la région chiasmatique médiane (tumeur hypophysaire par exemple) lèse les faisceaux nasaux de la rétine et entraîne une *hémianopsie bitemporale* (voy. : fig. 268 III).

4° ***Au niveau des bandelettes optiques,*** trois faits anatomiques importants conditionnent leur systématisation, ce sont : *a)* leur fonction *binoculaire*; *b)* l'*intorsion* des fibres périphériques, et, pour apprécier cette particularité dans le trajet des voies optiques, nous conseillons au lecteur de comparer sur la figure 266 la disposition des faisceaux au niveau des coupes B (nerf optique) et D (bandelette optique); *c)* et la *disposition altitudinale* et *conjuguée* qui commence à se manifester avant leur terminaison dans les corps genouillés externes.

5° ***Au niveau du corps genouillé externe,*** on admet l'existence de véritables *projections rétiniennes* (mises en évidence depuis longtemps par la dégénérescence des fibres optiques chez les énucléés); chaque hémirétine se projette sur les lames de substance grise (voy. : fig. 266); les couches 2, 3 et 5 reçoivent les fibres nerveuses de la moitié de la rétine du même côté; dans les couches 1, 4 et 6 aboutissent les fibres venues de la

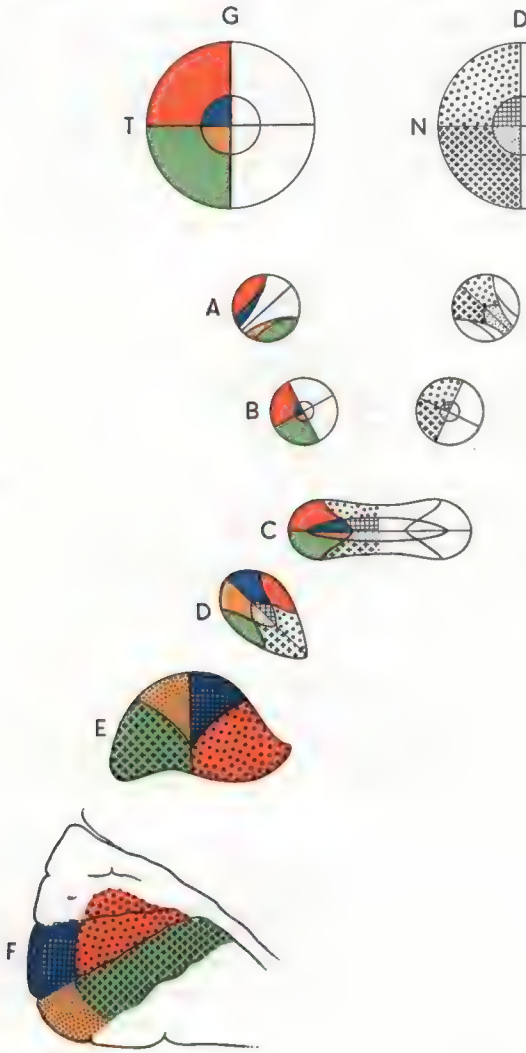

FIG. 266.

Systématisation des champs rétiniens droit et gauche dans les voies optiques. Projection sur le corps genouillé externe (E) *et sur l'aire corticale visuelle* (F) (schématique).

CR, champs rétiniens droit et gauche.

La disposition des fibres nerveuses des voies optiques est représentée par les coupes suivantes : *A*, partie moyenne du nerf optique ; *B*, partie postérieure du nerf optique; *C*, chiasma optique; *D*, bandelette optique.

moitié de la rétine du côté opposé (voy. : fig. 267); mais par suite de l'*intorsion* du corps genouillé (90 degrés), les fibres supérieures se projettent sur la moitié interne du corps genouillé et les fibres inférieures sur sa moitié externe.

Le faisceau maculaire se projette sur la partie dorsale du ganglion (voy. : fig. 266).

Une lésion portant sur la partie terminale de la bandelette optique ou sur le corps genouillé (voire même sur la portion initiale des radiations optiques) détermine une *hémianopsie homonyme complète* (voy. : fig. 268 V).

6° ***Au niveau des radiations optiques*** (1), la systématisation reste toujours *altitudinale* et *conjuguée,* mais les faisceaux maculaires restent superposés et rejetés vers la périphérie; puis, en contournant le ventricule, ils s'insinuent entre les faisceaux périphériques.

Une lésion portant sur le détour de Meyer (anse antérieure des radiations optiques) (voy. : fig. 268 VI) entraîne une *hémianopsie inégale supérieure homonyme en quadrant*; en revanche, une lésion de la partie interne des radiations optiques (voy. : fig. 268 VII) détermine une *hémianopsie inégale inférieure homonyme en quadrant.*

Une lésion intéressant la partie moyenne des radiations optiques provoque une *hémianopsie latérale homonyme* (voy. : fig. 268 VIII) et une lésion de la partie postérieure des radiations optiques provoque une *hémianopsie homonyme symétrique,* la zone maculaire étant le plus souvent épargnée (voy. : fig. 268 IX).

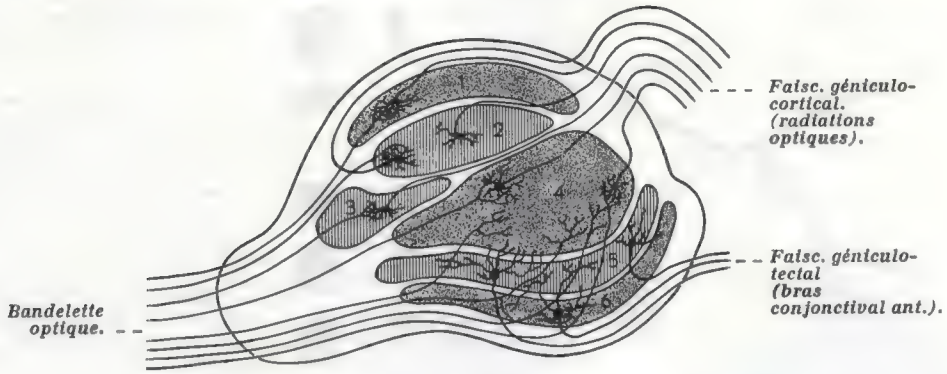

Fig. 267. — *Systématisation des fibres de la voie optique dans le corps genouillé externe, vue sur une coupe schématique longitudinale* (imité de Balado et Franke).

En hachures verticales, couches 2, 3 et 5 en connexion avec les fibres nerveuses de la moitié de la rétine du même côté.

En grisé, couches 1, 4 et 6 en connexions avec les fibres nerveuses de la moitié de la rétine du côté opposé.

7° ***Au niveau du cortex visuel,*** la projection rétinienne s'effectue sur les lèvres de la scissure calcarine, au-dessus et au-dessous de cette scissure *(area striata)*; cette projection est encore *altitudinale.*

Les fibres nerveuses atteignent l'écorce cérébrale d'autant plus en avant que leur origine rétinienne est plus périphérique, de telle sorte que le courant maculaire se projette dans la partie la plus reculée de l'aire striée au voisinage du pôle occipital (voy. : fig. 269); les courants périphériques se projettent suivant des bandes intermédiaires successives de telle sorte que la moitié inférieure de l'hémichamp visuel est située au-dessus de la scissure tandis que la moitié supérieure se trouve placée au-dessous (voy. : fig. 269).

Une lésion de l'aire visuelle entraîne : *a)* une *déficience temporale controlatérale en croissant* lorsqu'elle siège dans la partie antérieure; *b)* une *hémianopsie homonyme symétrique* sans participation de la zone maculaire et avec conservation d'une zone en croissant temporale controlatérale lorsqu'elle intéresse la partie moyenne de l'aire; *c)* et un *scotome central hémianopsique homonyme symétrique* lorsque la lésion occupe le pôle occipital (voy. : fig. 268 X, XI et XII).

---

(1) Ouvrage à consulter : Schiff-Wertheimer : Les hémianopsies. *Thèse de Paris,* 1925.

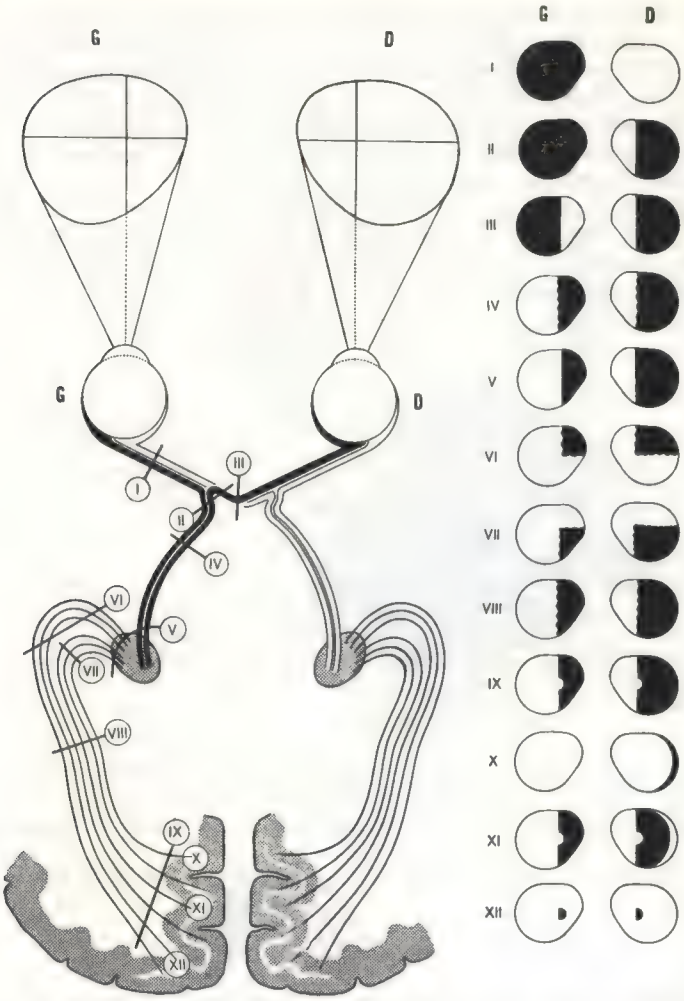

Fig. 268.

Déficiences du champ visuel correspondant aux principales lésions des voies optiques (indiquées sur le côté gauche de la figure). Sur la partie droite de la figure, les altérations des champs visuels gauche (G) *et droit* (D) *sont figurées en noir.*

I. Lésion du nerf optique (amaurose homolatérale).

II. Lésion de la portion parachiasmatique du nerf optique (amaurose homolatérale et hémianopsie temporale controlatérale).

III. Lésion du chiasma optique (hémianopsie bitemporale).

IV. Lésion de la bandelette optique (hémianopsie homonyme inégale dans les deux champs + abolition du réflexe pupillaire).

V. Lésion de la partie terminale de la bandelette optique, du corps genouillé externe ou de la portion initiale des radiations optiques; hémianopsie homonyme complète.

VI. Lésion de l'anse antérieure des radiations optiques (hémianopsie inégale supérieure homonyme en quadrant).

VII. Lésion de la partie interne des radiations optiques (hémianopsie inégale, inférieure homonyme en quadrant).

VIII. Lésion de la partie moyenne des radiations optiques (hémianopsie latérale homonyme).

IX. Lésion de la partie postérieure des radiations optiques (hémianopsie homonyme symétrique, la zone maculaire restant fréquemment épargnée).

X. Lésion de la partie antérieure de l'aire visuelle corticale (déficience temporale controlatérale en croissant).

XI. Lésion de la partie moyenne de l'aire visuelle corticale (hémianopsie homonyme symétrique sans participation de la zone maculaire et avec conservation d'une zone en croissant temporale controlatérale).

XII. Lésion du pôle occipital (scotome central hémianopsique homonyme symétrique).

En résumé, la systématisation des voies optiques nous montre que celles-ci comprennent *cinq segments*, qui sont :

1° un *étage de réception* (rayons lumineux) constitué par la rétine, où l'on assiste à une réduction des neurones successifs;

2° un *segment de vision monoculaire* représenté par le nerf optique;

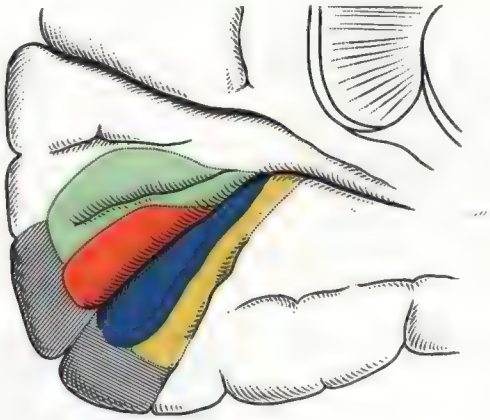

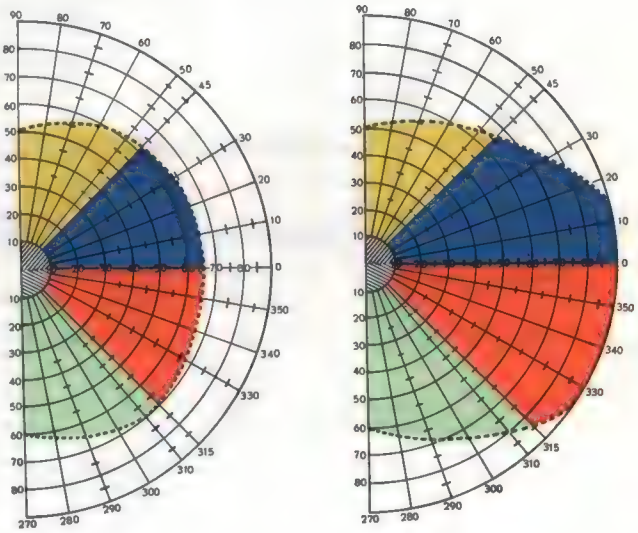

FIG. 269.
Projection des différents secteurs du champ visuel sur les deux lèvres de la scissure calcarine.

La lèvre supérieure reçoit les fibres correspondant à la moitié inférieure de l'hémichamp visuel de nom opposé; la lèvre inférieure reçoit les fibres correspondant à la moitié supérieure de l'hémichamp visuel de nom opposé.

La macula se projette au voisinage du pôle occipital; l'obliquité des hachures de la projection maculaire correspond aux moitiés supérieure et inférieure du champ visuel (d'après GORDON HOLMES).

3° un *segment de décussation* représenté par le chiasma optique, mais la décussation n'est que partielle (voyez précédemment);

4° un *segment hémioptique à systématisation conjuguée et altitudinale,* représenté par le corps genouillé externe et la bandelette optique;

5° et un *étage de perception* représenté par l'aire striée du cortex cérébral (*area striata* ou aire 17 de Brodmann) où s'intègrent les sensations visuelles (voy. : fig. 141 et 142).

VASCULARISATION ARTÉRIELLE DES VOIES OPTIQUES

La vascularisation artérielle des voies optiques est d'une importance capitale du point de vue pathologique en raison des troubles de la vision que l'on peut observer au cours de certaines lésions de son système artériel (1).

Nous envisagerons la distribution artérielle dans les différents segments des voies optiques, successivement depuis la rétine jusqu'au centre cortical de la vision.

1° La **portion étalée du nerf optique** *(portion intra-rétinienne)* est irriguée comme la rétine par les rameaux temporaux et nasaux de l'artère centrale de la rétine et par de

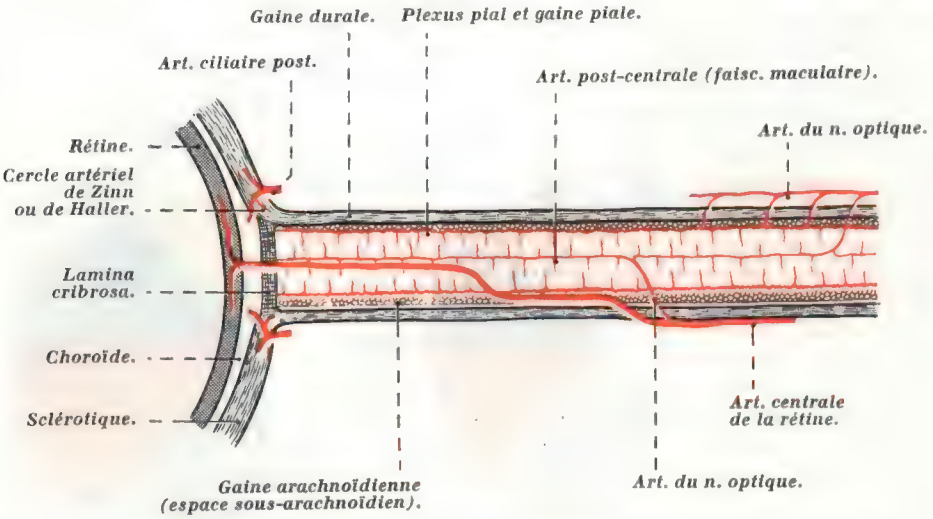

FIG. 270. — *Vascularisation artérielle du nerf optique* (schématique).

courtes et grêles artérioles issues soit du cercle artériel de Zinn, soit des artères ciliaires courtes *(artères cilio-rétiniennes)*; ces artérioles sont généralement disposées suivant le méridien horizontal; elles se distribuent principalement au faisceau maculo-papillaire des fibres nerveuses (voy. : fig. 270).

2° Le **nerf optique proprement dit** est vascularisé indirectement par l'artère centrale de la rétine, branche de l'ophtalmique, et par des artères grêles dites *artères du nerf optique* qui naissent soit de l'ophtalmique, soit de ses branches musculaires ou ciliaires postérieures (voy. : fig. 270).

---

(1) Articles à consulter : B. H. DAWSON : Vascularization blood supply of the chiasma. *Journal of Anatomy*, 1949, p. 64.
J. FRANÇOIS et A. NEETENS : Vascularization of the optic pathway, lamina cribrosa and optic nerve *British Journal of Ophtalmology*, 1954, p. 472.
MICHAEL BLUNT : Implications of the vascular anatomy of the optic nerve and chiasma. *Proceedingts of the Royal Society of Médecine*; section of Ophtalmology. 8 mars 1956, p. 433.
J. FRANÇOIS, A. NEETENS et J. M. COLLETTE : Vascularization of the optic pathway, optic tract and external geniculate body. *British Journal of Ophtalmology*, Juin 1956, p. 341.

Après avoir pénétré le nerf, l'artère centrale de la rétine fournit une artère axiale qui se divise en *deux branches*, l'une *antérieure* ou *directe*, l'autre *postérieure* ou *récurrente* : c'est l'*artère post-centrale du nerf optique* destinée plus spécialement au faisceau maculaire.

Le nerf optique est nourri par de fines artérioles disposées en « *dents de peigne* », issues les unes du réseau vasculaire piemérien qui entoure le nerf, les autres de l'artère post-centrale; aussi l'artère centrale de la rétine doit-elle être considérée beaucoup plus comme un tronc artériel de passage destiné à la rétine que comme une artère du nerf optique (pour plus de détails voy. : *Artères du nerf optique*).

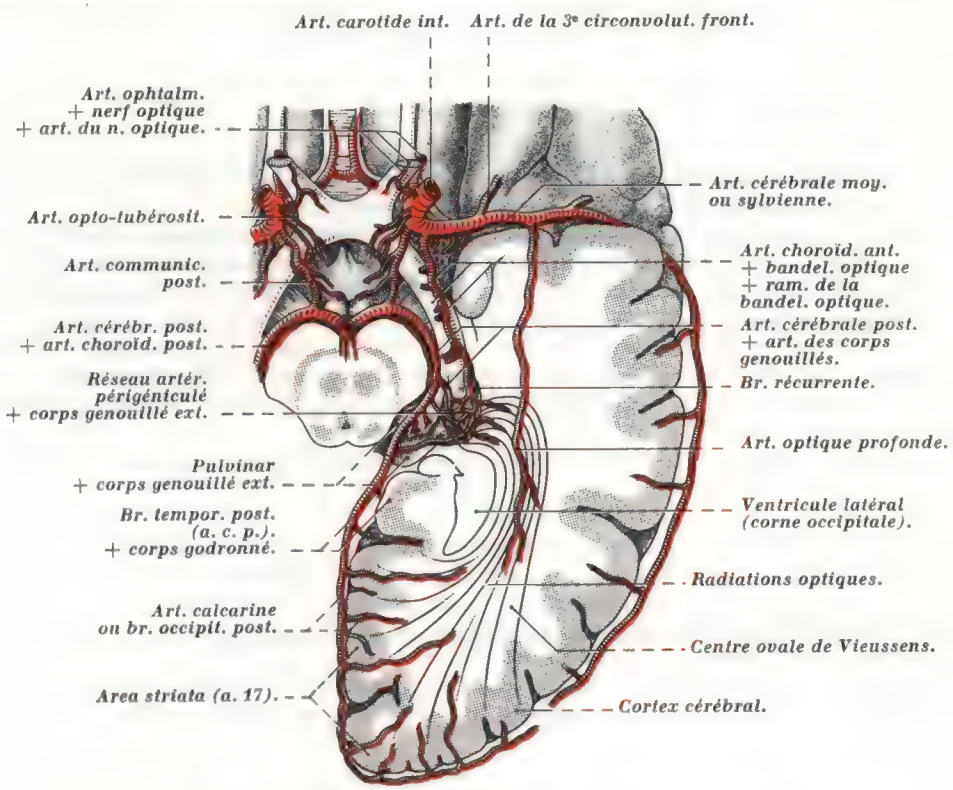

FIG. 271. — *Vascularisation artérielle des voies optiques* (demi-schématique). (A noter les trois territoires vasculaires des radiations optiques).

3° Le **chiasma optique** ainsi que la partie terminale du nerf optique est vascularisé par de multiples et grêles artérioles en nombre variable (cinq en moyenne), issues de la partie terminale de la carotide interne : ce sont les *artères opto-tubérositaires antérieure* et *postérieure* (voy. : fig. 271).

Fréquemment un rameau issu d'une artère opto-tubérositaire antérieure accompagne le nerf optique dans sa portion intra-crânienne à laquelle il se distribue.

L'*artère cérébrale antérieure* dans son segment initial abandonne également quelques fins rameaux au chiasma et au nerf optique *(rameaux opto-chiasmatiques)* (voy. : *Artère cérébrale antérieure*).

4° La **bandelette optique** est vascularisée : *a)* dans son *segment d'origine*, par des artérioles issues des *artères opto-tubérositaires postérieures*; *b)* et *dans le reste de son*

trajet, par des artères très courtes qui se détachent de la *choroïdienne antérieure* à intervalles réguliers (parfois par paires), donnant ainsi un dispositif en « *dents de peigne* » (voy. : fig. 271).

L'artère choroïdienne antérieure est l'artère *nourricière principale de la bandelette optique* (voy. : fig. 271); *c)* accessoirement la *communicante postérieure* lui abandonne quelques fins rameaux.

5° Le **corps genouillé externe** reçoit ses vaisseaux : *a)* de la *cérébrale postérieure* qui fournit une *artère des corps genouillés*; *b)* et de la *choroïdienne antérieure* qui donne généralement deux *rameaux* un peu avant qu'elle ne pénètre la fente de Bichat.

Après s'être ramifiées à la surface du corps genouillé externe, ces artères donnent naissance à un important *réseau artériel périgéniculé* (voy. : fig. 271) d'où partent les vaisseaux nourriciers de l'organe.

6° Les **radiations optiques** ont une vascularisation artérielle différente suivant leur trajet, partant suivant les points envisagés de ces dernières.

On peut distinguer *trois territoires vasculaires* aux radiations optiques, à savoir : *a)* un *territoire antérieur* correspondant au *détour de Meyer* irrigué par des rameaux artériels issus de la *choroïdienne antérieure*; *b)* un *territoire moyen* sous la dépendance des *artères optiques profondes* détachées de la *cérébrale moyenne* à son entrée dans la vallée sylvienne; *c)* et un *territoire postérieur* qui correspond à l'épanouissement des radiations dans le cortex du lobe occipital qui est tributaire de la *cérébrale postérieure* par l'intermédiaire de ses branches corticales et plus spécialement de sa branche occipitale postérieure ou *artère calcarine* (voy. : fig. 271).

La *région du carrefour* est vascularisée par des artérioles qui lui sont fournies par le *pédicule thalamo-genouillé.*

7° L'**aire visuelle** *(centre cortical de la vision)* est sous la dépendance : *a)* de la *cérébrale postérieure* à la face interne de l'hémisphère; *b)* de la *sylvienne* et des rameaux récurrents de la cérébrale postérieure à la face externe.

L'*aire 17 (aire striée)* reçoit ses rameaux nourriciers de l'artère calcarine et du rameau du cuneus (voy. : fig. 141 et 142).

L'*aire 18 (aire parastriée)* est irriguée principalement par le rameau pariéto-occipital, et accessoirement par le rameau du cuneus et par la branche occipitale postérieure (voy.: fig. 212 et 216).

L'*aire 19 (aire péristriée)* est vascularisée par le rameau pariéto-occipital et partiellement par l'artère du pli courbe (branche de l'artère cérébrale moyenne) et par l'artère temporale postérieure (voy. : fig. 213).

IV

VOIES ACOUSTIQUES OU VOIES AUDITIVES (VOIES COCHLÉAIRES)

L'*audition* est une fonction qui a pour but la perception des sons dus à des vibrations (vibrations sonores) du milieu extérieur; celles-ci sont transmises au limaçon membraneux par l'intermédiaire de la membrane du tympan et de la chaîne des osselets.

La voie principale de transmission des sons à l'oreille interne est incontestablement la *voie aérienne*; toutefois en l'absence de tympan et de chaîne des osselets, les vibrations sonores, pénétrant dans la caisse du tympan par la voie aérienne, impressionnent la membrane de la fenêtre ronde, entraînant ainsi des variations de pression sur la périlymphe de la rampe tympanique.

Les vibrations sonores parviennent également à l'oreille interne par *voie osseuse* (diapason placé en un point quelconque de la boîte crânienne).

Les sons présentent des *caractères physiques* qui sont sous la dépendance de ces vibrations; ce sont : l'*intensité*, la *hauteur* et le *timbre*.

L'intensité du son est en rapport avec l'amplitude des ondes tandis que la hauteur du son (ton) est en rapport avec le nombre de vibrations sonores perçues à la seconde; dans la pratique courante, on exprime l'intensité du son en « *décibels* » (db) (1); l'oreille normale est susceptible de percevoir les sons de onze octaves *(champ tonal)* variant entre 16 vibrations doubles à la seconde, limite des sons graves, et 20.000, limite des sons aigus.

L'*acuité auditive* est donc à la fois fonction de l'intensité et de la hauteur du son, et l'audition chez l'homme est une des fonctions les mieux différenciées qui reproduit et interprète fidèlement les sons avec tous leurs caractères, tout en évitant leur persistance.

Les *voies acoustiques* ou *auditives* représentent l'ensemble des neurones qui transmettent les sensations auditives (sons) depuis le limaçon membraneux où elles sont perçues au niveau de l'*organe de Corti* jusqu'au cortex cérébral où elles sont interprétées et analysées.

Ces voies comprennent :

1° Un *organe phono-récepteur* situé dans le canal cochléaire : c'est l'*organe de Corti*, il renferme les *cellules auditives*.

2° Une *succession de neurones* représentant les *voies de conduction* des sensations auditives ou impressions sonores qui comprennent : le *nerf cochléaire*, le *faisceau acoustique* et le *faisceau métathalamo-cortical*.

Le nerf cochléaire représente à lui seul la *voie acoustique périphérique*, les deux autres constituent la *voie acoustique centrale*.

3° Et un *centre cortical* ou *aire auditive* située au niveau du lobe temporal et de la région rétro-insulaire où se produit l'analyse des sensations auditives et l'interprétation des caractères physiques des sons.

---

(1) Le *décibel* est l'unité logarithmique égale au dixième de bel : unité physique utilisée en acoustique en hommage à Graham Bell, inventeur du téléphone.

I. — CELLULES AUDITIVES

Les *cellules auditives* désignées encore sous le nom de *cellules ciliées* sont les *cellules phono-réceptrices* de l'*organe de Corti* (1). Elles sont disposées de chaque côté du tunnel de Corti, où elles se présentent suivant quatre ou cinq rangées; une, parfois deux rangées sont situées en dedans des piliers internes de Corti : ce sont les *cellules auditives internes*; les autres appelées *cellules auditives externes* sont placées en dehors (voy. : *Limaçon membraneux. Organe de Corti,* tome V).

Elles affectent la forme d'un dé à coudre et leur base arrondie est disposée entre les cols des cellules de Deiters pour les cellules auditives externes, tandis que les cellules auditives internes sont situées entre le pilier interne et la première rangée des cellules de Claudius qui tapissent le sillon spiral interne.

Chaque cellule présente une extrémité supérieure aplatie qui déborde les cellules de soutien et celle-ci est pourvue d'une bordure ciliée formée d'une vingtaine de cils : ce sont les *cils auditifs*; leur longueur est d'environ quatre μ.

L'extrémité supérieure est libre dans le canal cochléaire où elle baigne dans l'endolymphe du canal; elle est encastrée dans des orifices circulaires, dits *trous de Lœwenberg,* creusés dans l'épaisseur d'une membrane réticulaire, cette dernière représentant en quelque sorte une cuticule issue des éléments de soutien (cellule de Deiters).

Les cellules auditives présentent toujours deux enclaves protoplasmiques : l'une est située dans la partie supérieure de la cellule : c'est le *corpuscule spiral de Hensen*; l'autre est située au voisinage du pôle inférieur du noyau : c'est le *corps de Retzius.*

Les cellules auditives internes (20 μ) sont plus petites que les cellules auditives externes (40 μ); toutefois la base de ces dernières n'atteint jamais la membrane basilaire sur laquelle sont implantés les éléments cellulaires de l'organe de Corti, et, entre les cellules de Deiters et les cellules auditives, il existe des espaces dits *espaces de Nuel* où se termine autour du pôle inférieur de la cellule auditive, le neurone périphérique de la voie acoustique.

L'organe de Corti est en outre recouvert par la *membrana tectoria* ou *membrane recouvrante de Corti,* insérée sur la bandelette sillonnée au niveau des dents de Huschke; cette membrane très mince est libre et flottante dans l'endolymphe du canal cochléaire (pour plus de détails voy. : *Limaçon membraneux, Organe de Corti,* tome V).

MÉCANIQUE PHONO-RÉCEPTRICE. — La réception des vibrations sonores par les cellules auditives de l'organe de Corti est due à un double phénomène, mécanique et physique : l'onde sonore venue du milieu extérieur frappe la *membrane du tympan* qui vibre et, celle-ci étant *apériodique,* ses vibrations sont proportionnelles à l'intensité et à la hauteur du son perçu.

La vibration tympanique est transmise et amplifiée par le système de la chaîne des osselets et de ses articulations au niveau de la fenêtre ovale ou la platine de l'étrier et son ligament annulaire transforme mécaniquement par ses déplacement alternatifs l'onde sonore en une succession de variations de pression des liquides du laryrinthe (endolymphe et périlymphe).

Quant aux *conceptions physiques* qui expliquent le mécanisme et le fonctionnement de l'organe de Corti, elles se résument en trois principales qui sont :

1° La *théorie d'Helmoltz* (1863) ou *des résonances* fondée sur la vibration des fibres de la membrane basilaire, le stimulus sensoriel serait alors transmis par résonance aux cellules auditives.

2° La *théorie de Rutherford* ou *microphonique* dans laquelle la membrane basilaire vibrerait à la manière d'une plaque de microphone avec des nœuds et des ventres.

Cette vibration serait transmise au centre auditif cortical par les voies auditives et c'est le centre cortical qui analyserait en dernier lieu ces différentes vibrations.

Ces deux théories ne sont plus admises actuellement.

3° La *théorie de Bonnier* ou *hydrodynamique* est la seule plausible; elle repose sur les varia-

(1) Histologiste italien, 1822-1888.

tions de pression de l'endolymphe du canal cochléaire transmise par l'intermédiaire de la périlymphe et de la membrane de Reissner sous l'influence du jeu de l'étrier; la *membrana tectoria* subit de ce fait des oscillations qui agissent sur les cils auditifs (voy. : *Espace périlymphatique de l'oreille interne*, tome V).

II. — VOIE ACOUSTIQUE PÉRIPHÉRIQUE

La *voie acoustique périphérique* est représentée par l'ensemble des protoneurones acoustiques, c'est-à-dire par *les cellules bipolaires du ganglion spiral de Corti* situées dans le canal spiral de Rosenthal. De ces cellules partent *deux prolongements* : l'un *périphérique*, l'autre *central* qui traverse la columelle.

a) Le *prolongement périphérique ou cellulipète* traverse les canalicules de la lame spirale pour pénétrer dans l'organe de Corti peu après sa sortie au niveau du *foramina nervosa*; à ce niveau, il passe entre deux piliers de Corti, puis dans les espaces de Nuel situés entre les cellules de Deiters et finalement il se termine en s'arborisant sous la forme d'une corbeille péricellulaire au niveau de la base des cellules auditives.

b) Le *prolongement central* ou *cellulifuge* traverse les canaux efférents de la columelle, puis, au niveau du fond du conduit auditif interne, il se juxtapose aux neurones de la voie vestibulaire pour constituer le nerf auditif ou nerf stato-acoustique (nerf de la VIIIe paire).

NERF COCHLÉAIRE. — Le nerf auditif est donc formé de *deux parties* : d'une part, le *nerf cochléaire*, véritable *nerf de l'audition*; et d'autre part, le *nerf vestibulaire* ou *nerf de l'équilibration*; et, si à première vue ces deux nerfs paraissent confondus au niveau du tronc de la huitième paire, ils sont toutefois complètement indépendants l'un de l'autre : au niveau de leur origine, de leur terminaison, ainsi que par leurs connexions centrales, les voies d'acheminement sensoriel étant toutes différentes.

Le nerf auditif traverse le conduit auditif interne accompagné par le facial et l'intermédiaire de Wrisberg; puis, au niveau de la fossette latérale du bulbe, il pénètre le névraxe dans le sillon bulbo-protubérantiel, un peu en dehors de l'intermédiaire de Wrisberg qui le sépare de l'origine apparente du nerf facial.

Au niveau du sillon bulbo-protubérantiel, l'auditif se divise à nouveau en ses *deux racines*, désignées sous le nom de *racines de l'auditif* et qui sont : la *racine antérieure* ou *interne* ou *vestibulaire* qui passe en dedans du corps restiforme, et la *racine postérieure* ou *externe* ou *cochléaire* représentant la *voie cochléaire*, qui passe en dehors du corps restiforme (voy. : fig. 62).

Au cours de leur trajet, les fibres nerveuses des deux racines, cochléaire et vestibulaire, décrivent un mouvement de torsion hélicoïdale; celui-ci apparaît précocement lors du développement de la cochlée ou plus exactement du ganglion spiral; la torsion des fibres cochléaires étant nettement visible sur des embryons de 20 millimètres; à l'origine (conduit auditif interne) la racine cochléaire est antérieure et interne par rapport à la racine vestibulaire, le limaçon étant du reste situé en avant du vestibule, tandis qu'à leur pénétration dans le bulbe, la racine cochléaire est externe et postérieure par rapport à la racine vestibulaire.

Terminaison de la racine cochléaire. — La racine cochléaire se termine dans le bulbe et elle est intra-bulbaire pendant tout son trajet, alors que la racine vestibulaire occupe la jonction bulbo-protubérantielle du tronc cérébral; en conséquence, la racine cochléaire est située sur un plan inférieur par rapport à la racine vestibulaire (voy. : fig. 272).

Après sa pénétration dans le bulbe, la racine cochléaire se dirige en dehors et en arrière, contourne le corps restiforme et, après un court trajet intra-bulbaire, se termine

dans *deux* noyaux gris qui sont : le *noyau cochléaire dorsal* ou *noyau acoustique latéral* et le *noyau cochléaire ventral* ou *noyau acoustique antérieur* (voy. : fig. 272).

1° Le **noyau cochléaire dorsal** *(nucleus cochlearis dorsalis)* ou **noyau acoustique latéral** est le plus volumineux; il est situé à la limite du pédoncule cérébelleux inférieur et du bulbe au niveau du recessus latéral du quatrième ventricule où il correspond à une légère saillie dite *tubercule acoustique (eminentia acoustica)* ou tubercule latéral du quatrième ventricule (1). Il correspond à la partie latérale de l'aile blanche externe.

Ce noyau est également situé en dehors des noyaux vestibulaires et en arrière du corps restiforme.

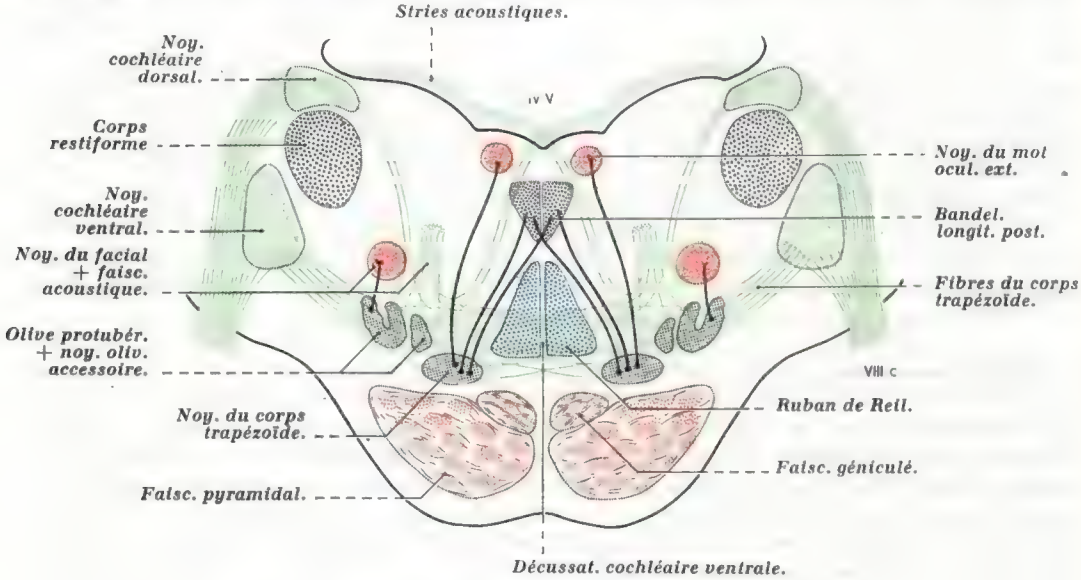

FIG. 272. — *Noyaux terminaux du nerf cochléaire* (VIII C) *et connexions centrales. Corps trapézoïde* (schématique).
IV V, quatrième ventricule.

2° Le **noyau cochléaire ventral** *(nucleus cochlearis ventralis)* ou **noyau acoustique antérieur** est moins volumineux que le précédent; il est situé en avant de ce dernier au niveau du versant antéro-externe du corps restiforme; il est compris entre la racine cochléaire qui passe en dehors et la racine vestibulaire qui est située en dedans.

III. — VOIES ACOUSTIQUES CENTRALES

Les voies acoustiques centrales (2) représentent l'ensemble des neurones qui partent des noyaux acoustiques du bulbe (noyaux cochléaires dorsal et ventral). Elles sont constituées unilatéralement par *deux faisceaux* : *a)* l'un *ventral* qui part du noyau antérieur; *b)* l'autre

(1) Article à consulter : DE RIBET : A propos des tubercules acoustiques. *Travaux du Laboratoire d'Anatomie de la Faculté de Médecine d'Alger*, 1941, p. 67.

(2) Article à consulter : H. ADES et J. BROOKHART : The central auditory pathway. *Journal of Neurophysiology*, 1950, p. 189.

dorsal qui part du noyau dorsal (tubercule acoustique) et qui constitue les stries acoustiques.

L'ensemble de ces faisceaux représente le *deutoneurone auditif* qui donne naissance par la suite au *faisceau acoustique ou ruban de Reil latéral (lemniscus lateral)*; mais une grande partie des fibres de ces faisceaux font relais au niveau du noyau trapézoïde, de l'olive protubérantielle et de l'olive accessoire.

1° Faisceau ventral. Corps trapézoïde. — Le *faisceau ventral* est constitué en majorité par des fibres efférentes du noyau antérieur (voy. : fig. 272); celles-ci se dirigent transversalement en haut et en dedans dans la protubérance; un certain nombre de fibres font synapse au niveau des cellules du noyau du corps trapézoïde, de l'olive protubérantielle et de l'olive accessoire; les autres traversent ces noyaux; elles s'entrecroisent sur la ligne médiane dans la calotte protubérantielle avec celles du côté opposé où elles constituent la *décussation cochléaire ventrale* située entre les deux rubans de Reil médians (voy. : fig. 272 et 273); elles se terminent en partie dans le noyau du corps trapézoïde et dans l'olive protubérantielle tandis que le reste du faisceau va grossir le lemniscus latéral du côté opposé.

L'ensemble des fibres transversales comprises entre les deux noyaux du corps trapézoïde et l'olive supérieure constitue le *corps trapézoïde* situé dans la moitié inférieure de la protubérance.

Quelques fibres nerveuses venues du noyau antérieur vont à la bandelette longitudinale postérieure du même côté.

2° Faisceau dorsal. Stries acoustiques. — Le *faisceau dorsal* est formé par les fibres efférentes issues du noyau dorsal; du tubercule acoustique, ces fibres se dirigent en arrière et en dedans en contournant le corps restiforme; puis elles se divisent en *deux groupes* : *a)* un groupe de *fibres obliques* traverse obliquement d'arrière en avant et de dehors en dedans la calotte protubérantielle pour se terminer en partie dans l'olive protubérantielle, tandis que le reste des fibres s'unit au corps trapézoïde, passe du côté opposé, s'incurve à angle droit et par un trajet vertical ascendant : elles participent à la constitution du lemniscus latéral; parmi les fibres obliques issues du noyau dorsal, un faible contingent, désigné sous le nom de *faisceau de Held, s'entrecroise* sur la ligne médiane en plein ruban de Reil avec celui du côté opposé, puis, se plaçant à la partie postérieure du corps trapézoïde, à la constitution duquel il prend part, il se termine dans l'olive protubérantielle et dans le noyau du corps trapézoïde du côté opposé à sa naissance; *b)* un groupe de *fibres transversales* situées au niveau du plancher du quatrième ventricule se groupent en petits fascicules qui constituent les *stries acoustiques* ou *barbes du calamus* (voy. : *Plancher du quatrième ventricule*); ces fibres dirigées transversalement s'entrecroisent au niveau de la ligne médiane où elles donnent naissance à la *décussation cochléaire dorsale* située au niveau de la tige du calamus, puis, par un trajet oblique, elles se terminent comme les précédentes mais du côté opposé à leur origine (voy. : fig. 272 et 273).

Une telle disposition montre que le *système du corps trapézoïde* contient les deutoneurones issus des quatre noyaux cochléaires (voy. : fig. 273).

FAISCEAU ACOUSTIQUE. — Le *faisceau acoustique* ou *ruban de Reil latéral* ou *lemniscus lateral* représente la fusion des faisceaux précédents (faisceau ventral, faisceau dorsal et faisceau de Held), c'est-à-dire l'ensemble des fibres du corps trapézoïde et des stries acoustiques.

Le faisceau acoustique comprend donc des *fibres directes* et des *fibres croisées*; mais la plus grande partie de ses fibres (8/10 environ) sont croisées; l'entrecroisement se fait sur la ligne médiane : *a)* d'une part, dans la protubérance annulaire au niveau du corps trapézoïde; cet entrecroisement est placé entre les deux rubans de Reil; il constitue la

décussation cochléaire ventrale ou *chiasma acoustique*; *b)* d'autre part, sous le plancher du quatrième ventricule au niveau de la tige du *calamus scriptorius (décussation cochléaire dorsale)*.

Le faisceau acoustique est très court, il occupe la moitié supérieure de la protubérance et le pédoncule cérébral; dans son trajet, il est placé en dehors du ruban de Reil médian dont il est séparé par le faisceau spino-thalamique (voy. : fig. 59 et 61).

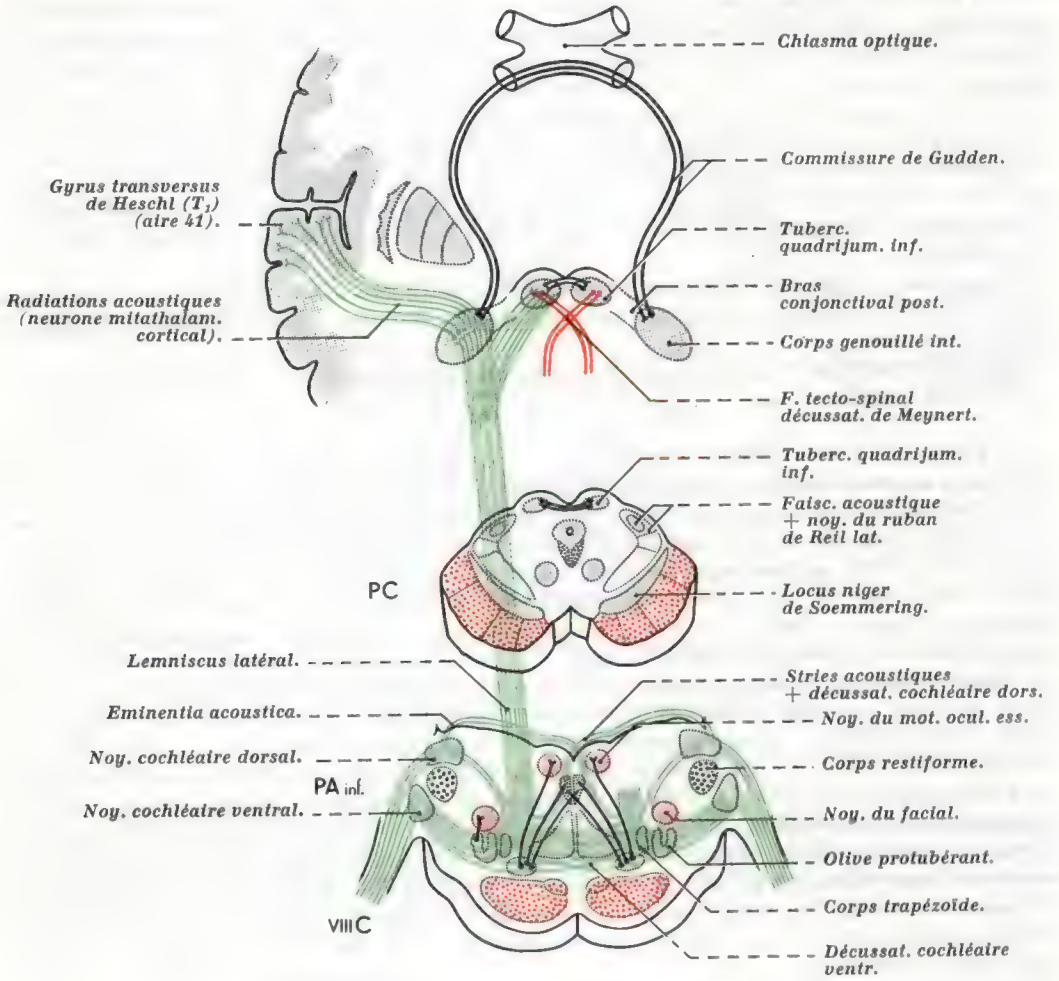

Fig. 273. — *Voies auditives* (schématique).

1° *Dans la région protubérantielle supérieure*, il est situé dans la calotte, en arrière des fibres ponto-cérébelleuses transversales qui vont constituer le pédoncule cérébelleux moyen *(brachium pontis)*, en avant du faisceau de Gowers et de la racine ascendante du trijumeau qui le sépare du pédoncule cérébelleux supérieur.

Dans toute sa traversée de la protubérance annulaire, il entre en rapport dans sa partie antéro-interne avec un noyau gris appelé noyau du ruban de Reil ou noyau latéral du pont et pour beaucoup d'auteurs ce noyau ne serait qu'un relais interposé sur le trajet du lemniscus latéral (voy. : fig. 61).

2° *Dans le pédoncule cérébral,* il est situé dans la partie latérale et superficielle de la calotte en arrière du sillon latéral de l'isthme où il occupe la région dite du *triangle de Reil*; à ce niveau, il constitue le *faisceau latéral de l'isthme*; il est croisé postérieurement et transversalement par les bras conjonctivaux compris entre les corps genouillés et les tubercules quadrijumeaux (voy. : fig. 72, 74 et 75).

Sur une coupe transversale du pédoncule cérébral, il présente avec le lemniscus médian, l'aspect d'une « *équerre* » dont l'angle répond au sillon latéral de l'isthme; c'est l'*équerre sensitivo-sensorielle* (voy. : fig. 74).

Au niveau du tubercule quadrijumeau postérieur, le ruban de Reil latéral s'incurve en arrière, puis se dirige vers ce dernier auquel ses fibres n'abandonnent que des collatérales sans s'y terminer; puis, passant en totalité dans le bras conjonctival postérieur, il se termine dans le *corps genouillé interne* (voy. : fig. 273).

Le ruban de Reil latéral représente donc le *neurone ponto-métathalamique* de la voie acoustique centrale.

COMMISSURE DE GUDDEN. — Les deux corps genouillés internes sont en connexion par un système de fibres commissurales qui constituent la *commissure de Gudden*; ce faisceau est accolé à la face postérieure du chiasma optique.

La commissure de Gudden représente donc un système croisé de projection sur l'aire auditive de chaque hémisphère des impressions auditives perçues par les organes de Corti des deux côtés; le corps genouillé interne apparaît alors comme un véritable *centre ganglionnaire primaire auditif.*

3° Faisceau métathalamo-cortical. Radiations auditives. — Des cellules du corps genouillé interne partent les derniers neurones de la *voie acoustique centrale.* Ils se détachent du versant antéro-interne du corps genouillé interne et se groupent en un faisceau compact au niveau du segment rétro-lenticulaire de la capsule interne en partie mélangée aux fibres du faisceau cortico-protubérantiel; puis ce *faisceau métathalamo-cortical* se dirige en dehors, traverse la couronne rayonnante de Reil et irradie en éventail au niveau du lobe temporal, où, sous le nom de *radiations auditives,* il se termine dans l'aire auditive.

FIBRES CENTRIFUGES DE LA VOIE AUDITIVE. — Le faisceau métathalamo-cortical, comme les radiations, contient des fibres cortico-ganglionnaires qui vont se terminer dans le tubercule quadrijumeau postérieur, où elles sont en relation avec les voies tecto-spinale, tecto-réticulaire, bulbo-protubérantielle, ainsi qu'avec le système de la bandelette longitudinale postérieure.

Ce système de fibres intervient dans la *voie réflexe acoustico-oculo-céphalogyre,* expliquant les mouvements des yeux, des paupières, de la tête et de la mimique (nerf facial) à la suite de la perception d'un bruit ou d'un son, le *centre principal réflexe de la voie auditive* étant le tubercule quadrijumeau postérieur.

IV. — CENTRE CORTICAL AUDITIF

La terminaison du faisceau métathalamo-cortical *(radiations acoustiques* ou *auditives)* se fait dans la substance grise du centre cortical auditif ou *aire auditive.*

1° Celle-ci est localisée au niveau du tiers supérieur de la partie moyenne de la *première circonvolution temporale* ainsi qu'au niveau du *gyrus transversus de Heschl* qui représente sur le versant sylvien du lobe temporal, la région rétro-insulaire.

On admet actuellement que les *sons aigus* sont enregistrés dans la partie la plus interne du *gyrus transversus*, tandis que les *sons graves* le sont dans la partie la plus externe ainsi que sur la lèvre inférieure de la scissure de Sylvius.

Le centre cortical de l'audition correspond au champ supra-temporal de l'écorce cérébrale, c'est-à-dire aux aires 41 et 42 de Brodmann (voy. : fig. 141 et 147); il est du type granulaire et constitue le *koniocortex auditif*.

La destruction de ce centre entraîne la surdité corticale caractérisée par une diminution de l'acuité auditive sans surdité complète; ce fait est dû à la décussation partielle des fibres de la voie cochléaire, le lemniscus latéral renfermant un certain contingent de fibres directes.

2° L'aire auditive est entourée par une *aire auditivo-psychique (gnosie auditive)* dont le rôle est d'intégrer et d'analyser des sensations auditives; cette aire correspond à la première circonvolution temporale et à la partie supérieure de la deuxième circonvolution temporale (voy. : fig. 147).

C'est en partie dans cette aire auditivo-psychique que se trouve situé le *centre de Wernicke ou centre de l'audition verbale*; il correspond en effet à la partie postérieure des deux premières circonvolutions temporales; ce centre est vascularisé par les branches temporales de l'artère sylvienne.

CONNEXIONS CENTRALES. — Par l'intermédiaire du tubercule quadrijumeau postérieur et de la bandelette longitudinale postérieure, les voies cochléaires sont en connexion avec les *noyaux des nerfs crâniens* du tronc cérébral ainsi qu'avec la *corne antérieure* de la *moelle cervicale*, disposition qui explique les mouvements réflexes à point de départ auditif (oculogyrie, céphalogyrie).

V

VOIES VESTIBULAIRES OU DE L'ÉQUILIBRATION

Nous désignerons sous le nom de voies vestibulaires, l'ensemble des neurones qui, intimement liés au sens de l'équilibration, tant statique que cinétique, transmettent aux centres nerveux supérieurs (cervelet) les sensations recueillies par l'appareil labyrinthique.

En réalité l'appareil labyrinthique n'est pas le seul appareil qui entre en jeu dans l'équilibration; ce sens est fort complexe et il a pour but d'enregistrer, d'adapter et de modifier par l'intermédiaire de certains réflexes appropriés les positions et attitudes que notre corps occupe dans l'espace; c'est le *sens des attitudes* et de ce fait il englobe toute la sensibilité proprioceptive.

Les *voies vestibulaires* comprennent :

1° Un *système stato-récepteur* situé dans le labyrinthe membraneux, composé : *a)* d'une part, par les *crêtes acoustiques (cristæ acusticæ)* des ampoules des canaux semi-circulaires; *b)* et d'autre part, par les *taches acoustiques* ou *macules (maculæ acusticæ)* de l'utricule et du saccule.

Par suite de cette double origine des sensations vestibulaires, le système stato-récepteur peut à son tour être subdivisé en deux parties qui sont : *a)* un *système de l'équilibration cinétique* représenté par les trois canaux semi-circulaires destinés à enregistrer les déplacements de notre corps dans le milieu extérieur ambiant; *b)* et un *système de l'équilibration statique* représenté par l'appareil utriculo-sacculaire destiné à l'interprétation du *sens des attitudes.*

2° Une succession de neurones représentés par les *voies de conduction vestibulaire* qui transmettent les sensations labyrinthiques au cervelet, le cervelet jouant le rôle principal et essentiel dans l'équilibration.

Ces voies de conduction comprennent : *a)* la *voie périphérique* constituée par le nerf vestibulaire (VIII-V) qui se termine au niveau des cinq noyaux du nerf stato-acoustique; *b)* les *voies centrales*; *c)* et des *centres supérieurs cérébelleux.*

I. — CRÊTES ET TACHES ACOUSTIQUES

Les crêtes et les taches acoustiques de l'appareil vestibulaire renferment les cellules sensorielles neuro-épithéliales du sens de l'équilibration; comme dans l'organe de Corti, ces éléments sensibles sont intercalés entre des cellules fusiformes de soutien.

La *cellule sensorielle* présente un aspect ovoïde avec gros noyau basal; son extrémité supérieure aplatie est pourvue d'une plaque cuticulaire sur laquelle s'implante un poil

composé, d'aspect conique, formé d'un faisceau de cils rigides et unis : c'est le *poil auditif*; son extrémité inférieure arrondie est en rapport avec les arborisations nerveuses d'un prolongement du nerf vestibulaire.

Au niveau des macules utriculaire et **sacculaire,** les poils auditifs sont recouverts par un produit de sécrétion des cellules de soutien qui forme une membrane muco-gélatineuse dite *membrane otolithique* en tout comparable à la membrane de Corti; dans cette membrane, on rencontre des granulations minérales dures : ce sont les *otoconies* ou *otolithes (sable auditif)* constitués par des cristaux de carbonate double de chaux et de magnésium.

Au niveau des crêtes acoustiques, les poils qui s'échappent des cellules sensorielles sont compris dans une masse conique, mucoïde, dépourvue d'otoconies; on lui donne le nom de *cupule terminale*; les poils baignent dans le liquide endolymphatique de l'ampoule du canal semi-circulaire.

On admet qu'au cours des variations de pression qui surviennent dans l'endolymphe du labyrinthe membraneux, le stimulus nerveux est transmis par l'intermédiaire des *dispositifs recouvrants (membrane otolithique* et *cupule terminale)* aux poils auditifs des macules et des crêtes acoustiques.

II. — VOIE VESTIBULAIRE PÉRIPHÉRIQUE

Le protoneurone de la voie vestibulaire périphérique est représenté par la cellule bipolaire du ganglion de Scarpa situé dans le fond du conduit auditif interne; ce ganglion est le plus souvent divisé en *deux parties,* l'une postéro-supérieure, l'autre antéro-inférieure, moins volumineuse que la précédente.

Cette cellule est l'équivalent d'une cellule en T du ganglion spinal, et comme elle, elle présente deux prolongements : l'un périphérique, l'autre central, dont l'ensemble constitue le *nerf vestibulaire.*

a) Les *prolongements périphériques* ou *cellulipètes* se groupent en *six* faisceaux nerveux qui sont : α) partant de la partie postéro-supérieure du ganglion : les *nerfs utriculaire, sacculaire supérieur* et *ampullaires supérieur* et *externe*; β) partant de la partie antéro-inférieure de ce même ganglion : le *nerf sacculaire inférieur* et le *nerf ampullaire postérieur* (voy. : fig. 410) (pour plus de détails voyez : *Nerf stato-acoustique*).

Ces différents nerfs traversent le fond du conduit auditif interne par des orifices distincts pour aborder le ganglion de Scarpa (voy. : *Conduit auditif interne,* article *Temporal,* tome I).

Les fibres nerveuses du nerf vestibulaire vont se terminer et s'arboriser au niveau des cellules sensorielles des crêtes acoustiques et des macules.

Elles pénètrent dans l'épithélium sensoriel vestibulaire en perdant leur gaine de myéline, glissent dans les interstices cellulaires situés entre les cellules de soutien pour se ramifier ensuite autour de la partie basale, arrondie, de la cellule sensorielle en constituant un réseau très ténu; pour certains, elles pénètrent le cytoplasme cellulaire par un réticulum fibrillaire.

b) Les *prolongements centraux* ou *cellulifuges* constituent la *branche vestibulaire* de la huitième paire (*nervus vestibularis,* VIII-V); celle-ci s'accole au nerf cochléaire pendant tout son trajet dans le conduit auditif interne et dans l'étage postérieur du crâne pour constituer le nerf auditif ou nerf stato-acoustique (voy. : *Voies acoustiques* et *Nerf auditif*).

Terminaison du nerf vestibulaire. Centres primaires des voies vestibulaires. — Au niveau du sillon bulbo-protubérantiel et au voisinage de la fossette latérale du bulbe, le nerf auditif ou stato-acoustique se divise en *deux racines* : *a)* l'une *postérieure* ou *externe*

est représentée par la *racine cochléaire* qui contient le contingent des fibres nerveuses de la voie acoustique venue de l'organe de Corti; *b)* l'autre *antérieure* ou *interne* constitue la *racine vestibulaire*; elle contient les fibres d'origine labyrinthique venues des crêtes acoustiques des canaux semi-circulaires et des macules utriculo-sacculaires; son point de pénétration dans le tronc cérébral est compris entre la racine cochléaire en dehors et le nerf intermédiaire de Wrisberg, qui la sépare du nerf facial, en dedans (voy. : fig. 274).

Les fibres nerveuses de la racine vestibulaire se dirigent obliquement en arrière, en dedans et légèrement en haut, comprises entre la racine descendante du trijumeau en

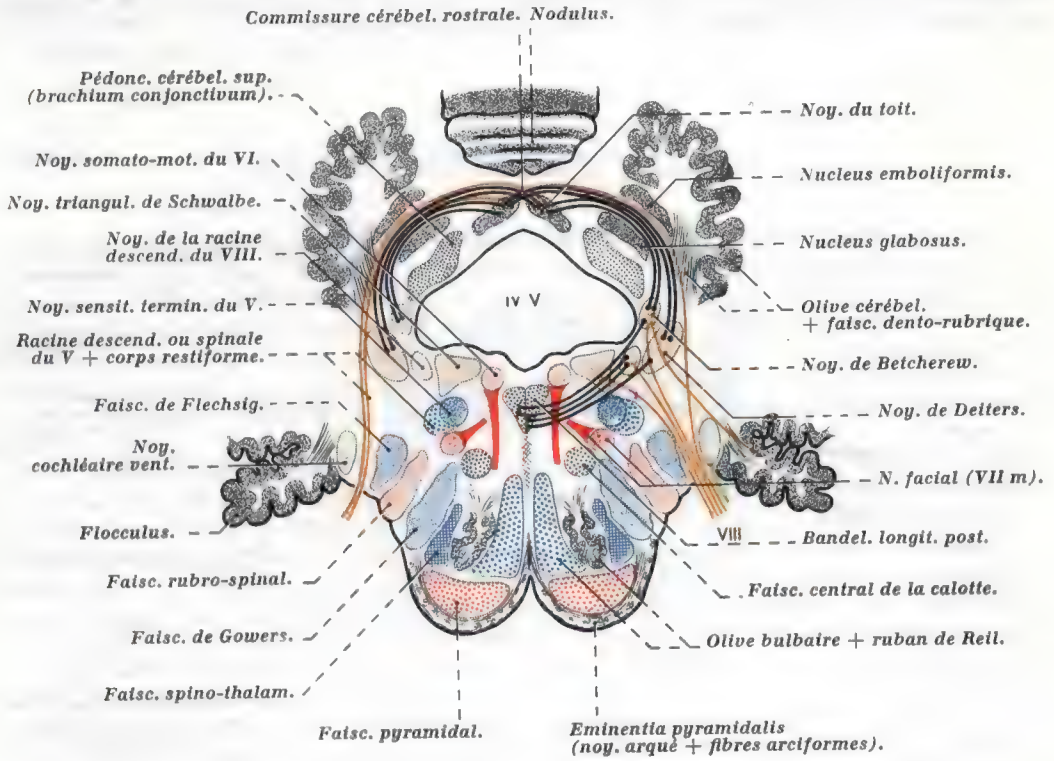

Fig. 274. — *Coupe transversale oblique du bulbe rachidien et de la base du cervelet passant par l'olive bulbaire et le nodulus, montrant les noyaux du VIII vestibulaire et leurs connexions* demi-schématique).

IV V, quatrième ventricule.

dedans, les noyaux de terminaison de la racine cochléaire et le corps restiforme en dehors; elles se divisent un peu en arrière de la racine descendante du trijumeau en *deux groupes* de fibres : les unes, plus nombreuses sont ascendantes; les autres sont descendantes (1) (voy. : fig. 274).

Les **fibres ascendantes** pénètrent dans la région protubérantielle inférieure où elles se terminent dans quatre noyaux situés sous le plancher du quatrième ventricule (trigone

(1) Article à consulter : Isaac Jones et William Spiller : The central tracts of the nervus vestibularis. *Brain*, 1925, p. 334.

de l'auditif) qui sont : le *noyau triangulaire* ou *noyau de Schwalbe (noyau principal)*, le *noyau angulaire de Betcherew*, le *noyau de Lewandowsky* et le *noyau de Deiters* (voy. : fig. 274 et 275).

Les **fibres descendantes** se groupent un peu en avant du noyau de Deiters, puis elles se terminent dans le versant externe du *noyau de la racine descendante de Roller* en constituant un petit faisceau parallèle et juxtaposé à ce noyau; on le désigne sous le nom de *racine descendante de Roller* ou *racine inférieure de l'auditif* ou *racine descendante vestibulaire*, par analogie avec le dispositif que présente la racine sensitive du trijumeau par rapport au noyau gélatineux de Rolando (voy. : fig. 275).

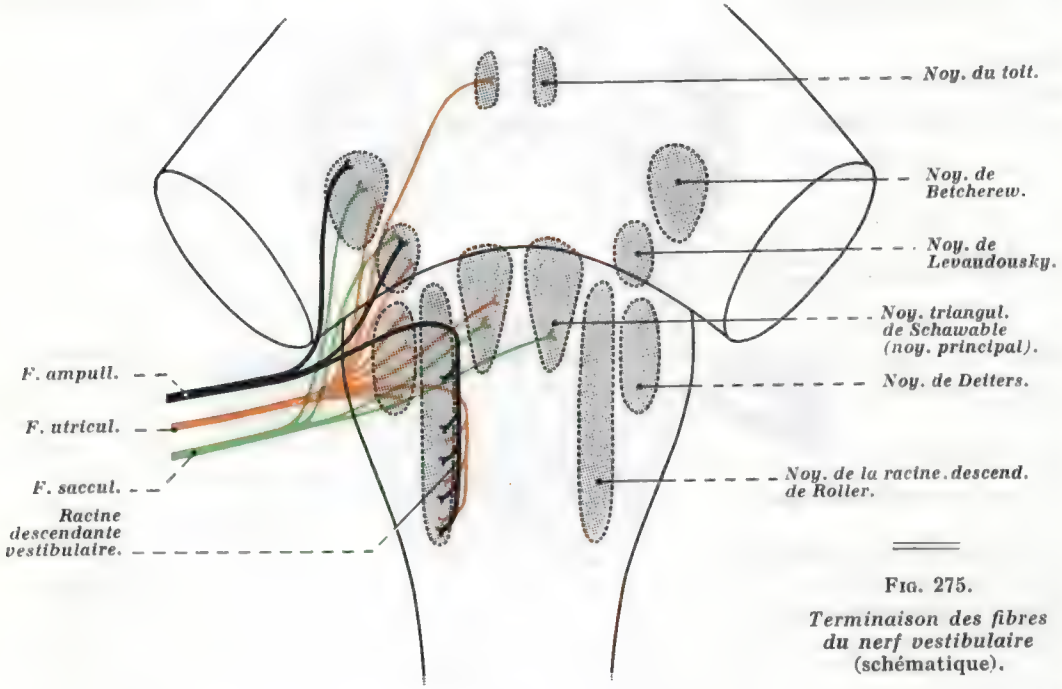

FIG. 275.

Terminaison des fibres du nerf vestibulaire (schématique).

Ces *cinq* noyaux vestibulaires (1) (auxquels il convient d'ajouter le minuscule *noyau de Fuse* que l'on rattache au noyau principal) représentent les *centres primaires des voies vestibulaires* et on reconnaît actuellement à chacun d'eux une « *spécialisation fonctionnelle* » en rapport avec les incitations nerveuses d'origine labyrinthique (voy. : fig. 276).

a) Le *noyau de Deiters* reçoit la majeure partie des fibres utriculaires; il représente le *centre de la régulation statique*; c'est en effet de ce noyau que partent la plus grande partie des fibres du faisceau vestibulo-spinal, lequel intervient principalement dans les réactions d'ordre statique du tronc et des membres inférieurs (voy. : fig. 275 et 276).

b) Le *noyau de Betcherew* reçoit des fibres des trois portions du nerf vestibulaire (ampullaire, utriculaire et sacculaire); il serait le siège des réflexes d'adaptation de l'œil aux différentes positions de la tête (voy. : fig. 275).

---

(1) Article à consulter : DUROUX, MOUNIER-KUHN, BOSSY et PERSILLON : Données anatomiques concernant les centres et les voies vestibulaires de l'homme. *Revue de Laryngologie*, juil.-août 1954, p. 566.

c) Le *noyau de Schwalbe* et le *noyau de la racine descendante de Roller* reçoivent en majeure partie des fibres sacculaires; ils interviennent dans l'exécution des mouvements réflexes oculo-céphalogyres à point de départ vestibulaire; ces noyaux sont en effet en connexion avec tous les noyaux oculo-moteurs droit et gauche (voy. : fig. 275).

d) Le *noyau de Lewandowsky* apparaît comme un centre coordinateur entre le vestibule et le cervelet (voy. : fig. 275).

Nous verrons plus loin que quelques fibres vont directement au cervelet où elles se terminent dans le noyau du toit en passant par le corps juxta-restiforme et le pédoncule cérébelleux inférieur; elles constituent le *faisceau sensoriel direct d'Edinger* ou *faisceau acoustico-cérébelleux de Cajal* ou *faisceau vestibulo-cérébelleux d'André Thomas* (voy. : fig. 276) (pour plus de détails, voy. : *Nerf auditif*).

III. — VOIES VESTIBULAIRES CENTRALES

Indépendamment des fibres directes vestibulo-cérébelleuses constituant le faisceau précité, la majorité des fibres de la racine vestibulaire font relais au niveau des noyaux gris vestibulaires bulbo-protubérantiels de la huitième paire; de ces noyaux partent les *deutoneurones* de la voie vestibulaire (1); ceux-ci sont représentés par *quatre faisceaux* qui mettent en connexion ces noyaux avec le cervelet, les noyaux oculo-moteurs du tronc cérébral et la moelle; ce sont : le *faisceau vestibulo-cérébelleux*, le *faisceau vestibulo-spinal, le faisceau vestibulo-mésencéphalique* et le *système de la bandelette longitudinale postérieure.*

1° Le *faisceau vestibulo-cérébelleux* met en connexion les noyaux vestibulaires et plus spécialement les noyaux de Betcherew et de Deiters avec le noyau du toit et l'embolus; c'est un faisceau dont les fibres sont les unes directes, les autres croisées; elles passent par le corps juxta-restiforme et le pédoncule cérébelleux inférieur pour atteindre le cervelet; à ce sujet, rappelons que d'autre part le noyau du toit projette des fibres au noyau de Roller par l'intermédiaire du faisceau en crochet de Russell (voy. : fig. 276).

2° Le *faisceau vestibulo-spinal* ou *faisceau deitéro-spinal* met en connexion le noyau de Deiters avec les cellules radiculaires des cornes antérieures de la moelle du même côté (faisceau direct) et du côté opposé (faisceau croisé); les fibres de ce dernier sont unies en grande partie à celles de la bandelette longitudinale postérieure (voy. : fig. 276).

3° Le *faisceau vestibulo-mésencéphalique de Van Gehuchten* naît en grande partie du noyau angulaire de Betcherew, mais aussi du noyau de Deiters et du noyau de Schwalbe; il met en connexion ces trois noyaux avec les noyaux oculo-moteurs (voy. : fig. 276).

Destiné principalement aux noyaux des troisième et quatrième paires crâniennes, ce faisceau possède : *a)* des fibres homolatérales venues du noyau de Betcherew; *b)* des fibres hétéro-latérales issues du noyau de Deiters; *c)* et des fibres directes et croisées venues du noyau principal ou noyau triangulaire de Schwalbe.

Les fibres de ce faisceau sont situées dans la réticulée grise de la calotte, en avant des fibres de la bandelette longitudinale postérieure dont elles ne représentent qu'une partie aberrante; ce faisceau apparaît comme un *système d'association réflexe sensorio-moteur, vestibulo-oculogyre.*

4° Enfin, il y a lieu de signaler les connexions que les noyaux du nerf stato-acoustique (centres primaires) présentent par l'intermédiaire du système de la *bandelette longitudinale postérieure* avec les noyaux des nerfs crâniens, facial, spinal et surtout oculo-moteurs), expliquant ainsi certains *actes réflexes* tels que le *nystagmus* qui est une mani-

(1) Article à consulter : André Thomas : Les voies vestibulaires centrales. *Revue d'oto-neuro-oculistique*, juil. 1925, n° 7, p. 481.

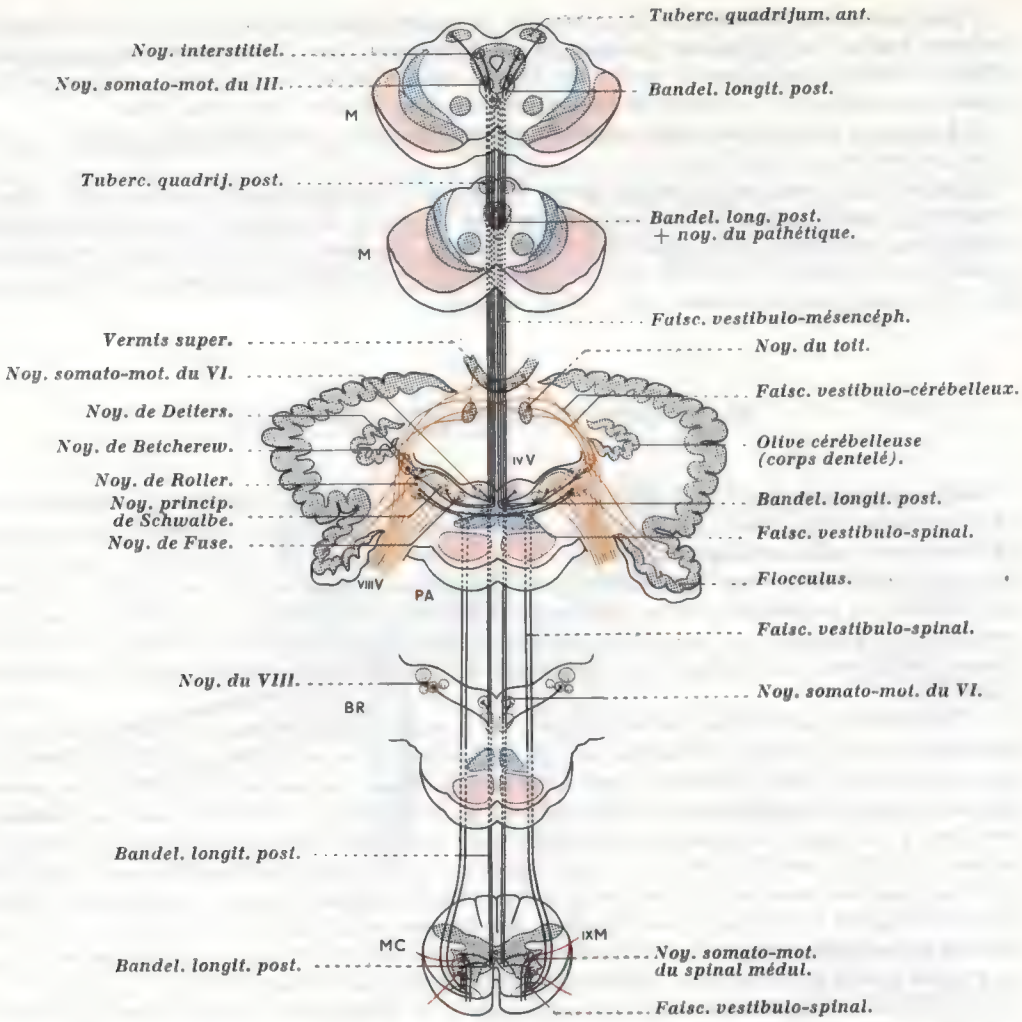

FIG. 276. — *Voies vestibulaires ou de l'équilibration* (schématique).

festation réflexe vestibulo-oculogyre se traduisant par un phénomène moteur (secousses lentes du globe oculaire alternant avec des contractions cloniques de la musculature) consécutif à l'excitation labyrinthique.

IV. — CENTRES SUPÉRIEURS

Le *centre cortical* de l'équilibre ou centre cortical labyrinthique est très discuté; le sens de l'équilibre et des attitudes n'étant pas du domaine conscient, la voie vestibulaire est uniquement d'ordre réflexe; pour certains auteurs au contraire, il existerait un centre cortical labyrinthique et le vertige, symptôme principal des perturbations de la fonction labyrinthique, s'expliquerait par une sensation corticale.

Certains auteurs (Spiegel, Penfield, Delmas-Marsalet) ont décrit un *faisceau vestibulo-cortical* dont le trajet est mi-direct, mi-croisé, assez mal connu, il semble emprunter la voie du ruban de Reil médian avec ou sans relais thalamique mettant ainsi en connexion le labyrinthe avec le cortex cérébral.

Ce centre cortical serait localisé pour les uns (Spiegel), dans le lobe temporal (aire 21 de Brodmann) (voy. : fig. 141); pour d'autres, dans le *lobe préfrontal* (Delmas-Marsalet) (1), et cette localisation expliquerait certains faits cliniques tels que l'ataxie frontale (Clovis Vincent, Barré).

Par contre, les *centres cérébelleux* sont bien connus et constitués : *a)* par le *flocculus (archéocerebellum)* qui est en connexion avec les noyaux vestibulaires (voy. : fig. 99 et 276); *b)* et par le *noyau du toit (nucleus fastigii)*, centre nucléaire de relais correspondant à l'*archéocerebellum*. Quoi qu'il en soit, il est actuellement admis que le cervelet est le *centre régulateur de l'équilibre, de la statique* et *de la marche*, et chez les oiseaux le *centre régulateur de l'orientation* et *du vol*.

---

(1) Article à consulter : Delmas-Marsalet : Etudes sur le lobe frontal et les voies centrales de l'équilibre. *Revue neurologique*, 1932, p. 617.

VI

VOIES GUSTATIVES

Le sens du goût (gustation) est une fonction sensorielle qui nous assure l'interprétation des diverses saveurs de nos aliments et de nos boissons.

Les *voies gustatives* comportent l'ensemble des neurones qui transmettent les sensations gustatives de la muqueuse de la langue où elles sont perçues au cortex cérébral où elles sont analysées et interprétées.

Comme toutes les voies sensorielles, les voies gustatives comprennent :

1° un *système gusto-récepteur* situé en grande partie au niveau de la muqueuse de la langue et représenté par l'ensemble des *bourgeons du goût*;

2° une *série de neurones* qui constituent les *voies de conduction* de la sensation gustative et qui sont au nombre de trois : *a)* un *neurone périphérique* ou *protoneurone gustatif*; *b)* un *deutoneurone*; *c)* et un *neurone terminal*, ces deux derniers constituant la *voie gustative centrale*;

3° et un *centre cortical du goût* ou *aire gustative*.

I. — BOURGEONS DU GOÛT. — CHAMP GUSTATIF

La sensation gustative est captée par des formations anatomiques spéciales hautement différenciées qui sont les *corpuscules* ou *bourgeons du goût*; ceux-ci sont situés en majeure partie au niveau des *papilles linguales*.

La *muqueuse linguale* possède *quatre types* de *papilles*, à savoir : *a)* les *papilles caliciformes* qui forment le V lingual; *b)* les *papilles fongiformes* réparties sur toute la muqueuse de la langue; *c)* les *papilles foliées*; *d)* et les *papilles filiformes*; parmi elles, seules les papilles caliciformes et les papilles fongiformes ont un rôle sensoriel gustatif, les autres sont en rapport avec la sensibilité générale.

Les *bourgeons du goût* sont au *nombre* de 150 à 200 par papille caliciforme en moyenne; ils sont situés sur les faces en regard du sillon circumvallaire et sur la face dorsale des papilles fongiformes où ils sont enfouis dans l'épithélium pavimenteux stratifié de la papille.

Le *bourgeon du goût* possède la *forme* d'un petit corpuscule ovoïde de 80 μ environ de diamètre dont le sommet est en contact avec l'extérieur par un petit orifice aménagé dans le revêtement épithélial superficiel appelé *pore gustatif*. Il est constitué par la juxtaposition d'éléments cellulaires ayant l'aspect de tranches de melon; les uns sont des *cellules de soutien*, les autres sont des *cellules sensorielles* dites *gustatives* (voy. : *Muqueuse linguale*, tome VI).

CELLULES GUSTATIVES. — Les *cellules gustatives* sont au *nombre* de 5 à 15 en moyenne par bourgeon du goût, leur nombre étant d'ailleurs en rapport avec le volume du bourgeon Ce sont des cellules épithéliales adaptées à la fonction gustative analogues aux cellules ciliées de l'organe de Corti; elle sont allongées en forme de croissant, renflées dans leur

partie moyenne; leur extrémité périphérique est pourvue d'un prolongement effilé et rigide; c'est le *bâtonnet gustatif* constitué par un faisceau de cils agglomérés; le bâtonnet occupe le *pore gustatif* sans jamais dépasser son niveau.

Le bâtonnet gustatif baigne en permanence dans le milieu liquide de la bouche représenté par la salive et par la sécrétion des *glandes de von Ebner*, véritables *glandes du goût* situées en grand nombre au voisinage des papilles caliciformes et dont le canal excréteur se termine au fond du fossé de la papille.

L'extrémité basale très amincie s'appuie sur la membrane basale de l'épithélium papillaire.

CHAMP GUSTATIF. — Les bourgeons du goût sont surtout nombreux au niveau de la face dorsale de la langue, mais ils existent également sur une grande partie de la muqueuse buccale; c'est ainsi qu'on les rencontre : sur la face inférieure du voile du palais, sur le versant postérieur de l'épiglotte, sur la partie inférieure des piliers du voile, sur les gencives, sur la muqueuse des lèvres; toutefois ces *bourgeons erratiques du goût* représentent des organes accessoires dont la valeur sensorielle est beaucoup moins raffinée que celle des bourgeons linguaux, la muqueuse linguale représentant le véritable *champ gustatif*. Ce champ comprend toute la face dorsale de la langue et ses bords, le segment juxta-lingual du pilier antérieur du voile, la face antérieure de la base de l'épiglotte, les replis glosso-épiglottiques et leurs fossettes intermédiaires.

Le champ gustatif est sous la dépendance d'une triple innervation sensorielle qui détermine à la face dorsale de la langue *trois territoires* nerveux :

a) Le *système nerf lingual, corde du tympan, intermédiaire de Wrisberg* (1) dessert les deux tiers antérieurs de la langue, c'est-à-dire toute la partie située en avant du V lingual ainsi que les bords et la pointe de l'organe (voy. : fig. 277).

b) Le *nerf glosso-pharyngien* tient sous sa dépendance le V lingual, région riche en papilles caliciformes ainsi que la zone située en arrière du V lingual (voy. : fig. 277).

c) Le *nerf laryngé supérieur*, branche du pneumogastrique, dessert un petit territoire situé en arrière du précédent, lequel comprend les replis glosso-épiglottiques, les fossettes glosso-épiglottiques et la base de l'épiglotte (voy. : fig. 277).

A la limite de ces trois territoires, les zones d'innervation chevauchent légèrement les unes par rapport aux autres.

A noter que le *rameau lingual du facial* (avec ou sans existence d'anse de Haller) participe à l'acheminement des sensations gustatives, son territoire d'innervation étant du reste très restreint (partie latérale de la base de la langue et muqueuse du pilier antérieur du voile) (voy. : *Rameau lingual du facial*, article *Nerf facial*) (voy. : fig. 388).

Sélectivité du champ gustatif. — Les altérations du goût au cours des examens cliniques, l'expérimentation physiologique ainsi que la neuro-chirurgie ont montré qu'à chacun des trois territoires nerveux du champ gustatif, partant à chaque nerf du goût, correspondait une sélectivité qualitative vis-à-vis des matières sapides, fait qui tendrait à admettre une véritable *spécificité* des papilles pour telle ou telle saveur; c'est ainsi qu'actuellement on admet que les principales sensations gustatives, l'amer, l'acide, le salé, le sucré ont un champ bien défini.

Les bords et la limite de la langue qui sont sous la dépendance du *système nerf lingual-corde du tympan* et *intermédiaire de Wrisberg* apprécient surtout les *saveurs acides*; en revanche la base de la langue et la région du V lingual en relation avec la *neuvième paire* est adaptée plus particulièrement à la perception des *saveurs amères* (aloès, sels de strychnine et de quinine).

---

(1) Article à consulter : S. Tarab : Le rôle de la corde du tympan dans la gustation. *Journal français d'Oto-Rhino-Laryngologie et Chirurgie maxillo-faciale*, juin-juil. 1955, p. 278.

II. — VOIE GUSTATIVE PÉRIPHÉRIQUE

Par suite de l'existence des trois territoires nerveux du champ gustatif, les *trois nerfs du goût* sont : *a)* le *glosso-pharyngien* qui est le principal; *b)* le *système nerf lingual-corde du tympan* et *intermédiaire de Wrisberg*; *c)* et le *pneumogastrique* par son nerf laryngé supérieur (voy. : fig. 277).

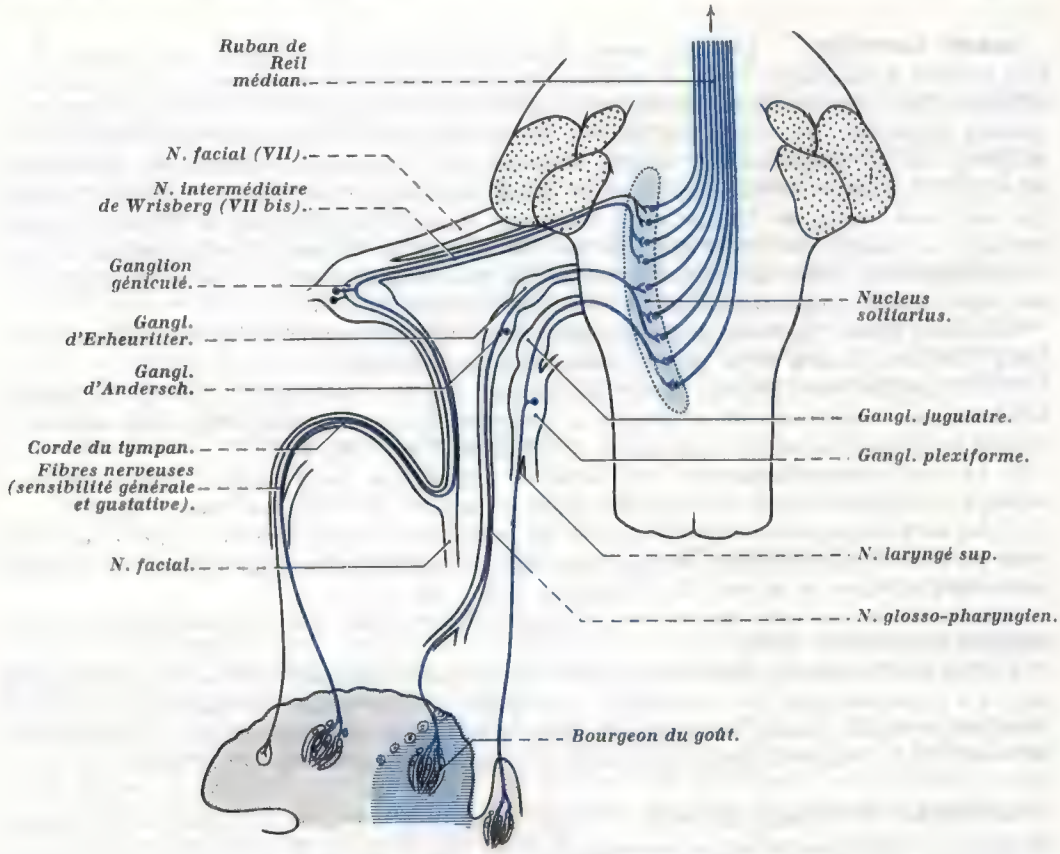

FIG. 277. — *Voies gustatives* (schématique).

En pointillé gris, territoire du nerf lingual;
en hachures bleues horizontales, territoire du nerf glosso-pharyngien;
en pointillé rouge, territoire du nerf pneumogastrique.

Dans ces trois nerfs se trouvent les *protoneurones gustatifs*.

Le *protoneurone gustatif* est représenté par une cellule sensitive située au niveau du *ganglion d'Andersch* pour le glosso-pharyngien, du *ganglion géniculé* pour le système nerf lingual-corde du tympan-intermédiaire de Wrisberg et du *ganglion plexiforme* pour le pneumogastrique (voy. : fig. 277).

De la cellule sensitive partent *deux prolongements* : *a)* l'un, *périphérique* ou *cellulipète* qui se met en contact avec les cellules gustatives des bourgeons du goût par une corbeille terminale, fibrillaire, qui entoure la cellule *(plexus intragéminal)*; *b)* l'autre, *central* ou

cellulifuge qui pénètre dans le bulbe avec les trois nerfs glosso-pharyngien, intermédiaire de Wrisberg et pneumogastrique; ce prolongement se termine au niveau du noyau sensitif de ces nerfs crâniens qui est le *noyau du faisceau solitaire (nucleus solitarius)*; celui-ci constitue en effet le premier relais ganglionnaire principal et unique de la voie gustative, d'où sa dénomination de *noyau gustatif de Nageotte* (voy. : fig. 277).

Certains auteurs ont décrit comme noyau terminal de la voie gustative périphérique, le noyau gélatineux de Rolando *(noyau sensitif terminal du V)*, admettant ainsi que les protoneurones gustatifs du nerf lingual iraient se terminer dans ce noyau par la voie du nerf maxillaire inférieur et du trijumeau; si anatomiquement une telle conception paraît séduisante à première vue, disons toutefois qu'elle est erronée tant *physiologiquement* que *cliniquement* : les symptômes que l'on observe au cours du zona géniculé ou zona de Ramsay-Hunt prouvent indiscutablement que les neurones sensoriels issus du territoire du lingual suivent la voie de la corde du tympan et de l'intermédiaire de Wrisberg et non celle du trijumeau; ce syndrome comprend les symptômes suivants : a) éruptions vésiculeuses sur la face dorsale de l'hémilangue en avant du V lingual ainsi que dans la zone cutanée de Ramsay-Hunt du conduit auditif externe; *b)* et hémiagueusie dans le territoire correspondant; cependant certains neurones exclusivement destinés à la *sensibilité générale*, venus du territoire du nerf lingual aboutissent au noyau terminal du V et, par la voie croisée du ruban de Reil, au thalamus.

III. — VOIE GUSTATIVE CENTRALE

La *voie gustative centrale* est assez mal connue : *a)* le *deutoneurone* emprunterait vraisemblablement la voie du ruban de Reil médian après décussation *(chiasma gustatif)* pour aboutir à la couche optique *(nucleus arcuatus)*; *b)* le *neurone terminal* ou *neurone diencéphalo-cortical* dont le trajet est encore inconnu ferait vraisemblablement partie du pédoncule inférieur de la couche optique; il irait de cette dernière au cortex cérébral de la partie antérieure de la circonvolution de l'hippocampe où il se terminerait en majeure partie dans l'uncus.

IV. — CENTRE CORTICAL GUSTATIF

Le *centre cortical gustatif* (1) serait situé au niveau de la partie antérieure de la cinquième circonvolution temporale et à cet endroit la substance grise corticale présente la structure du koniocortex *(aire gustative)*; il correspond à l'aire 38 de Brodmann (voy. : fig. 141 et 147).

Pour certains, l'aire gustative s'étendrait au corps godronné et à la corne d'Ammon; dans ce cas, ces zones corticales seraient des *aires sensorielles mixtes* à la fois olfactive et gustative.

Certains physiologistes se fondant sur l'expérimentation ont décrit une aire gustative corticale localisée immédiatement au-dessus de la scissure de Sylvius à la partie inférieure de l'aire somato-sensitive de la pariétale ascendante; cette localisation est plutôt une aire sensitive correspondant à la voie trigéminale du lingual qu'une aire sensorielle gustative (voy. : fig. 147).

---

(1) Article à consulter : A. Brodal : The hippocampus and the sense of smell. *Brain*, 1947, p. 179.

VII

VOIES OLFACTIVES ET RHINENCÉPHALE

Les voies olfactives représentent l'ensemble des neurones destinés à conduire les impressions olfactives perçues au niveau de la tache olfactive de la muqueuse pituitaire jusqu'aux centres corticaux de l'olfaction où ces impressions sont analysées.

Comme les autres voies sensorielles, les voies olfactives comprennent :

a) Un *système olfacto-récepteur* capable de percevoir les sensations olfactives; celui-ci est représenté par les *cellules olfactives* ou *cellules de Schultze* situées dans la tache olfactive.

b) Un *système de neurones* destinés à la transmission de l'influx sensoriel olfactif depuis la muqueuse pituitaire jusqu'aux centres corticaux de l'olfaction.

Les voies de transmission des sensations olfactives comportent deux neurones : α) un *protoneurone olfactif* ou *neurone périphérique* représenté par la cellule olfactive ou cellule de Schultze, véritable cellule bipolaire qui s'étend de la tache olfactive au glomérule olfactif et qui constitue la *voie olfactive périphérique*; β) et un *deutoneurone olfactif* ou *neurone central* représenté par la cellule mitrale du bulbe olfactif qui s'étend du glomérule jusqu'au cortex de la circonvolution de l'hippocampe; il constitue la *voie olfactive centrale.*

A noter que contrairement aux voies sensitives et à certaines voies sensorielles (voies optiques), les voies olfactives ne possèdent pas de relais thalamique ou diencéphalique.

c) Enfin des *centres de l'olfaction* qui peuvent être divisés en *deux parties* : α) d'une part, les *centres primaires* représentés par le lobe olfactif proprement dit ou *tractus olfactif*; β) et d'autre part, des *territoires corticaux* représentés par des circonvolutions atrophiées, enroulées autour du seuil de l'hémisphère et disposées sous l'aspect de *trois* arcs concentriques appelés *cercles limbiques*; c'est à ces formations que la terminologie classique réserve le nom de *centres secondaires*, et, à l'ensemble des centres primaires et secondaires, le terme plus général de *rhinencéphale* (1) (voy. : fig. 282).

A l'étude des voies olfactives nous ajouterons en fin de chapitre celles des *systèmes de projection*, d'*association* et *commissuraux* des différents territoires du rhinencéphale.

I. — CELLULES OLFACTIVES. PROTONEURONE OLFACTIF

La tache olfactive, centre de perception des odeurs, est localisée chez l'homme à la partie supérieure des fosses nasales, sous la lame criblée de l'ethmoïde où elle occupe dans le sens antéro-postérieur la partie moyenne de la fosse septale du cornet supérieur et la partie de la cloison située en regard de cette zone.

(1) Ouvrage à consulter : Mutel : Etude morphologique sur le rhinencéphale de l'homme et des mammifères. *Thèse de Nancy*, 1923.

Elle présente une *coloration* jaunâtre qui tranche avec la coloration rose foncé de la muqueuse pituitaire sur le vivant, d'où son nom de *tache jaune (locus luteus d'Eker)* qu'on lui donne encore.

La muqueuse de la tache olfactive est constituée par un *neuro-épithélium* dans lequel on rencontre trois éléments cellulaires : des cellules de soutien, des cellules basales et des cellules sensorielles dites *cellules olfactives* ou *cellules de Schultze* (voy. : fig. 278).

La *cellule olfactive* est une cellule allongée, légèrement ventrue au niveau de son noyau qui s'étend sur toute la hauteur de l'épithélium.

Vers l'extérieur, la cellule olfactive déborde légèrement la surface de l'épithélium sous la forme d'une masse cytoplasmique arrondie sur laquelle s'implante des cils courts : ce sont les *cils olfactifs.*

La cellule de Schultze est encadrée par des cellules de soutien qui s'excavent légèrement pour la recevoir; elle présente *deux parties* bien distinctes par rapport à son noyau : *a)* l'une, *supra-nucléaire,* épaisse : c'est le *bâtonnet olfactif* qui supporte les *cils*

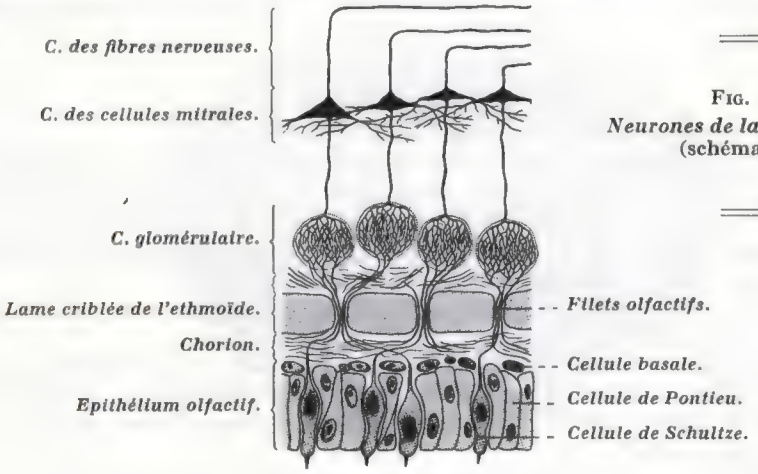

FIG. 278.
Neurones de la voie olfactive (schématique).

olfactifs et sur lequel s'exerce le stimulus sensoriel olfactif; *b)* l'autre, *infra-nucléaire,* représente le prolongement inférieur de la cellule; il est très grêle, sinueux, renflé par endroits; ce prolongement fait suite sans ligne de démarcation à l'axone du protoneurone olfactif. En se groupant les prolongements centraux ou cellulifuges constituent les *filets du nerf olfactif*; ceux-ci traversent la lame criblée de l'ethmoïde et se terminent dans le bulbe olfactif où ils font synapse au niveau du glomérule olfactif avec les prolongements dendritiques des cellules mitrales (voy. : fig. 278).

Les filets du nerf olfactif sont pourvus d'une gaine de Schwann, mais dépourvus de myéline.

Les examens de la muqueuse olfactive par la méthode de Golgi (méthode chromo-argentique) ont montré que la cellule de Schultze est comparable à une cellule bipolaire dont le bâtonnet olfactif représente le *prolongement périphérique,* tandis que la partie infra-nucléaire de la cellule et l'axone qui en part constituent le *prolongement central.*

La cellule de Schultze est donc à la fois, l'*organe récepteur périphérique* de l'odorat et le *protoneurone* de la voie olfactive; c'est du reste le seul cas dans les voies sensorielles où la cellule sensorielle *(esthésioneures)* possède des rapports de continuité avec le protoneurone; dans toutes les autres voies sensorielles, la cellule sensorio-réceptrice présente des rapports de contiguïté avec celui-ci. La tache olfactive est donc équivalente à un *ganglion superficiel* étalé en surface.

II. — CENTRES OLFACTIFS PRIMAIRES

Les centres primaires de l'olfaction sont représentés par le *lobe olfactif* et ce dernier peut être subdivisé en *deux parties* : l'une *antérieure*, l'autre *postérieure*.

I. — LOBE OLFACTIF ANTÉRIEUR

Le lobe olfactif antérieur comprend : *a)* toute la partie extra-cérébrale ou pédonculée du rhinencéphale, c'est-à-dire d'avant en arrière : le *bulbe olfactif*, la *bandelette olfactive*, les *racines olfactives*; *b)* et une *partie corticale* représentée par le trigone olfactif.

a) ***Bulbe olfactif.***

Le bulbe et la bandelette olfactive représentent embryologiquement une émanation du cerveau antérieur qui apparaît dès le deuxième mois de la vie intra-utérine sous la forme d'une évagination (vésicule olfactive) à la face inférieure du télencéphale.

Le *bulbe olfactif* présente la forme d'un renflement ovoïde, légèrement aplati, long d'un centimètre et large d'un demi-centimètre environ.

Sa coloration est gris jaunâtre et sa *consistance* molle; il est beaucoup moins ferme que la substance cérébrale.

Il est situé à la face inférieure du lobe frontal au niveau de l'extrémité antérieure du sillon orbitaire interne, immédiatement en dehors de l'apophyse crista galli, au-dessus de la lame criblée de l'ethmoïde sur laquelle il repose et dont il est séparé par le filet ethmoïdal du rameau nasal.

Le bulbe olfactif n'est pas disposé dans un sens sagittal; son axe fait, avec la bandelette olfactive qui lui fait suite en arrière, un angle de 165 degrés environ ouvert en dehors.

Son bord interne est franchement convexe et plus épais que son bord externe qui est au contraire presque rectiligne; en arrière, il est séparé de la bandelette par un petit sillon transversal appelé *sillon limitant*.

Le bulbe olfactif présente avec les *méninges* des rapports importants. Il est entouré en totalité par la pie-mère qui, autour de lui forme un manchon complet ainsi qu'à la bandelette; le tissu arachnoïdien forme également un manchon complet.

Au niveau de son extrémité antérieure, la dure-mère s'insinue entre le lobe frontal et la face dorsale du bulbe olfactif en constituant un petit repli falciforme, la *tente olfactive de Trolard*, qui recouvre l'extrémité antérieure du bulbe (voy. : *Dure-mère crânienne*).

Par sa face inférieure, le bulbe olfactif reçoit les filets du nerf olfactif au nombre de 15 à 20 en moyenne.

CONSTITUTION ANATOMIQUE DU BULBE OLFACTIF. — Chez les animaux macrosmatiques (chien, renard) le bulbe olfactif est très développé; il est constitué par plusieurs couches circulaires et concentriques disposées autour d'une cavité centrale dite *cavité ventriculaire*, aplatie de haut en bas, représentant le vestige de la cavité centrale embryonnaire.

Chez l'homme, sujet microsmatique, la cavité ventriculaire existe chez le nouveau-né; mais chez l'adulte elle persiste sous la forme d'une fente allongée transversalement et

virtuelle, remplie de *substance gélatineuse*; seule, la partie ventrale de la vésicule olfactive s'est développée tandis que la partie dorsale s'est en partie atrophiée.

Sur une coupe frontale, on constate que le bulbe olfactif présente une structure différente suivant qu'on l'envisage à sa partie ventrale ou à sa partie dorsale (voy. : fig. 279).

1° **Dans sa partie ventrale,** il possède *six couches* successives qui sont en allant de bas en haut : la couche fibrillaire, la couche des glomérules, la couche moléculaire, la couche des cellules mitrales, la couche des fibres centrales et la couche des cellules épendymaires (voy. : fig. 279).

a) La *couche fibrillaire* ou *couche des fibres périphériques* est constituée par l'arrivée dans le bulbe olfactif des cylindraxes amyéliniques des filets du nerf olfactif.

b) La *couche des glomérules* constitue l'ensemble des synapses que forment entre eux le proto- et le deutoneurone de la voie olfactive.

On désigne sous le nom de *glomérules olfactifs* de petites sphérules d'un dixième de millimètre de diamètre environ, disposées sur deux ou trois rangées, d'aspect granuleux

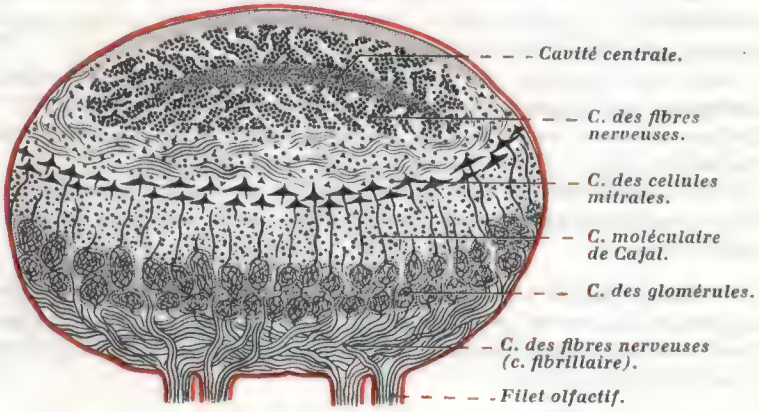

Fig. 279.
Coupe frontale du bulbe olfactif (schématique). *La pie-mère est figurée en rouge.*

et fibrillaire, qui représentent l'entrelacement des arborisations terminales du protoneurone olfactif avec les prolongements dendritiques des cellules mitrales.

Le glomérule est la synapse (articulation interneuronale) entre les deux neurones de la voie olfactive, et la couche glomérulaire est comparable aux couches plexiformes de la rétine.

Chez l'homme, chaque glomérule n'est pénétré que par le prolongement dendritique d'une seule cellule mitrale tandis qu'il reçoit les cylindraxes ramifiés de plusieurs cellules de Schultze. Ce dispositif est identique à celui que l'on observe dans la rétine et constitue une véritable condensation des impressions olfactives : ainsi plusieurs cellules olfactives se projettent-elles sur une seule cellule mitrale.

Chez tous les animaux macrosmatiques, et chez le chien en particulier, le dispositif glomérulaire est inversé; chaque cellule mitrale émet une seule branche dendritique; mais chaque glomérule reçoit cinq à six branches dendritiques venues des cellules mitrales voisines : ainsi la sensation olfactive perçue par une cellule olfactive peut-elle être diffusée sur plusieurs neurones centraux; dans ce cas nous assistons non plus à une condensation des impressions sensorielles, mais au contraire à une diffusion de ces impressions, une véritable avalanche de conduction suivant l'expression de Cajal (Bouin).

c) La *couche moléculaire de Cajal* est interposée entre les cellules mitrales et les glomérules olfactifs; elle comprend les dendrites des cellules mitrales et des cellules d'association éparses du type bipolaire qui sont en général de petite dimension d'où le nom de *grains* qu'on leur donne parfois.

d) La *couche des cellules mitrales* est ainsi dénommée en raison de l'aspect des cellules qui la composent et que l'on a comparées à une mitre.

La *cellule mitrale* représente l'élément le plus important du bulbe olfactif; c'est en effet le deutoneurone de la voie olfactive (voy. : fig. 279).

La cellule mitrale est relativement volumineuse, de 30 à 50 μ; de forme triangulaire, elle est disposée dans le bulbe olfactif suivant une seule couche continue. De l'extrémité supérieure effilée de la cellule mitrale part le cylindraxe qui s'engage dans la bandelette olfactive; ce cylindraxe émet dans son trajet bulbaire des collatérales ascendantes et descendantes qui se mettent en connexion avec les arborisations terminales des grains de la couche moléculaire. De la partie basale de la cellule s'échappe le dendrite, plus ou moins épais, qui traverse la couche moléculaire pour se terminer au niveau du glomérule.

La cellule mitrale émet en outre de nombreux prolongements protoplasmiques latéraux qui restent dans la couche des cellules mitrales, lui donnant simultanément un aspect fibrillaire et cellulaire; ces prolongements s'articulent entre eux, quelquefois même à distance assez éloignée ou avec les grains (voy. : fig. 279).

e) La *couche des fibres centrales* est la plus épaisse et aussi la plus profonde des parties constituantes du bulbe olfactif; elle renferme les cylindraxes myélinisés venus des cellules mitrales ainsi que leurs collatérales.

Dans cette couche, on rencontre également de petites cellules (grains) qui seraient analogues aux spongioblastes de la rétine (Ramon y Cajal); ces cellules recevraient l'influx nerveux sensoriel des prolongements protoplastiques des cellules mitrales et le transmettraient à une collatérale d'une fibre centrale.

f) La *couche des cellules épendymaires,* de nature névroglique, tapisse les parois de la cavité ventriculaire. Elle est formée d'une seule assise de cellules et représente un vestige embryonnaire.

2° **Dans sa partie dorsale,** il ne présente que *trois couches* superposées qui sont : *a)* une *supérieure,* la *couche grise* équivalente du cortex; *b)* une *moyenne,* la *couche de substance blanche* renfermant des fibres centrales; *c)* et une *couche inférieure* représentée par les cellules épendymaires.

b) Bandelette olfactive.

La *bandelette olfactive* ou *pédoncule olfactif* fait suite au bulbe olfactif; elle est située à la face inférieure du lobe frontal où elle apparaît couchée sous le sillon orbitaire interne, donc à la limite des première et deuxième circonvolutions frontales (voy. : fig. 280).

Elle est plus large en avant qu'en arrière; sa longueur est d'environ 3 à 3 cm. 1/2 et sa coloration blanc grisâtre; elle présente la forme d'un prisme triangulaire dont l'arête dorsale et les deux faces adjacentes sont juxtaposées aux versants correspondants du sillon orbitaire interne.

Dans sa moitié postérieure, la face ventrale de la bandelette possède un sillon longitudinal médian qui représente la ligne de séparation entre les deux stries olfactives interne et externe.

CONSTITUTION ANATOMIQUE DE LA BANDELETTE OLFACTIVE. — Sur une coupe frontale, la bandelette olfactive apparaît constituée par *trois parties* : *a)* une *cavité centrale* aplatie, virtuelle, vestige embryonnaire renfermant la *substance gélatineuse*; *b)* une *couche périphérique* peu épaisse et discontinue de substance grise : c'est la *substance grise corticale*; *c)* et enfin une *couche intermédiaire* de *substance blanche* renfermant les fibres nerveuses issues des cellules mitrales, des fibres commissurales et des fibres centrifuges issues des centres corticaux primaires et secondaires qui se rendent au bulbe olfactif; ces fibres sont disposées parallèlement à l'axe de la bandelette.

Dans l'épaisseur de l'arête dorsale, la bandelette présente un cordon de substance grise qui n'est autre que la substance grise centrale aboutissant respectivement au *gyrus semi-lunaris* et au *gyrus ambiens de Retzius.*

c) Racines olfactives.

La bandelette olfactive se termine en avant de l'espace perforé antérieur en se divisant en *trois racines* que l'on désigne encore sous le nom de *stries olfactives* (1).

Le point de divergence des trois racines olfactives s'effectue au niveau d'une petite

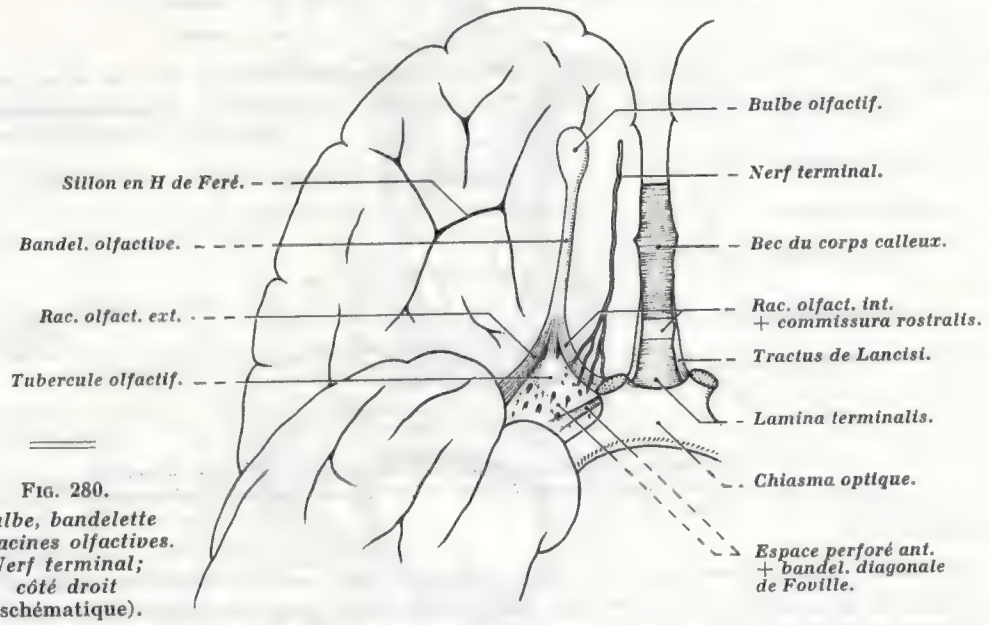

FIG. 280.
Bulbe, bandelette et racines olfactives. Nerf terminal; côté droit (schématique).

tubérosité de substance grise que l'on désigne sous le nom de *trigone olfactif* et en avant duquel aboutit la terminaison postérieure du sillon orbitaire interne sous la forme d'une petite fossette, appelée *fossette olfactive.*

Le trigone olfactif reçoit à son sommet la bandelette olfactive et ses trois racines qui sont désignées sous les noms de racines ou de stries olfactives, l'une externe, l'autre interne (racines blanches) et de racine olfactive moyenne ou grise (voy. : fig. 280).

La *racine olfactive externe* est la plus volumineuse; elle se porte obliquement en dehors et en arrière à peu près parallèle à la bandelette optique; elle limite en avant et en dehors l'espace perforé antérieur; elle croise le pôle de l'insula et se termine dans le *lobule de l'hippocampe (uncus),* souvent divisée en deux faisceaux qui vont respectivement au *gyrus semi-lunaris* et au *gyrus ambiens de Retzius.*

Cette disposition est particulièrement nette sur un cerveau de fœtus humain (voy. : fig. 281).

La *racine olfactive interne,* moins volumineuse que la précédente, est aussi plus courte; elle se dirige obliquement en arrière et en dedans, contourne la partie postérieure du

(1) Article à consulter : MUTEL : Les stries olfactives chez l'homme. *Archives d'Anatomie, d'Histologie et d'Embryologie,* 1923, p. 195.

gyrus rectus pour se terminer sur la face interne du lobe frontal au niveau du *carrefour olfactif de Broca*, zone corticale située en arrière de l'incisure arquée, à cheval sur la circonvolution du corps calleux et sur la frontale interne.

La racine olfactive interne est croisée inférieurement par les filets d'épanouissement du nerf terminal qui disparaît au niveau de l'espace perforé antérieur (voy. : fig. 280).

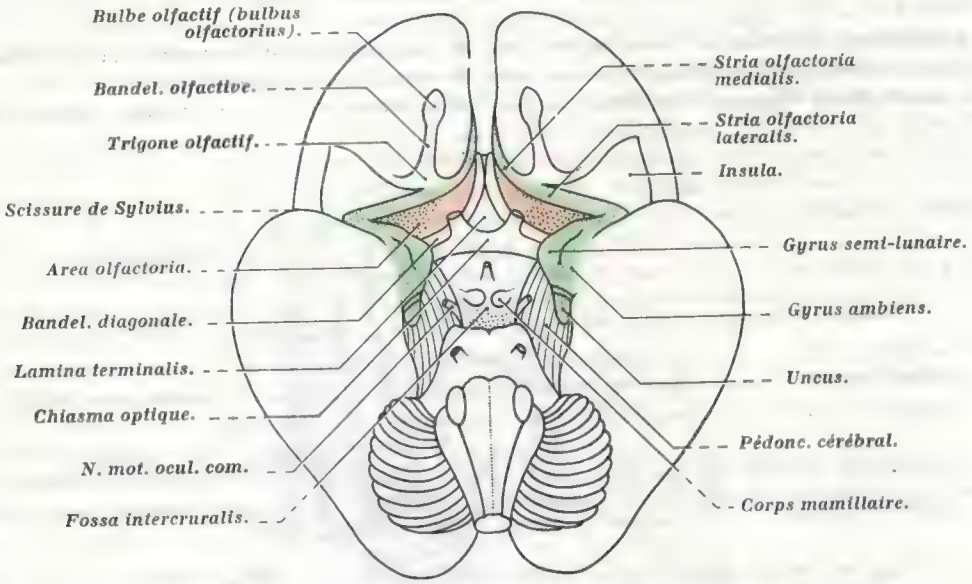

FIG. 281. — *Disposition des stries olfactives* (en vert) *et de l'area olfactoria sur la face inférieure d'un cerveau de fœtus humain de six mois* (schématique).

La *racine olfactive moyenne* ou *strie olfactive grise (strie accessoire de Mutel)* est inconstante, très courte, elle se termine dans la substance grise de Soemmering, au niveau de l'espace perforé antérieur, en s'éparpillant en éventail à la manière d'un pinceau étalé *(formation pectinée de Trolard)*.

Les racines olfactives sont équivalentes de circonvolutions atrophiées.

II. — LOBE OLFACTIF POSTÉRIEUR

Le lobe olfactif postérieur est représenté par l'*espace perforé antérieur*. Cet espace (voy. : *Cerveau*) de forme losangique est situé à la face inférieure du lobe frontal, en arrière des stries blanches olfactives, en dehors du chiasma optique, en dedans du pli falciforme et du pôle de l'insula, en avant de la bandelette optique (voy. : fig. 280).

C'est une zone de substance grise, perforée de nombreux orifices vasculaires pour les artères striées antérieures de Duret.

Elle est traversée obliquement de dedans en dehors et d'avant en arrière par la *bandelette diagonale de Foville*, tractus blanchâtre, en relief, intermédiaire entre la circonvolution de l'hippocampe et les tractus de Lancisi (pédoncule antérieur du corps calleux) (voy. : fig. 280 et 281).

Cette bandelette bien différenciée chez les mammifères osmatiques est très réduite chez l'homme; elle s'étend de l'angle antéro-interne de l'espace perforé antérieur jusqu'à la

circonvolution de l'hippocampe. Elle apparaît d'une coloration plus foncée que la substance grise de l'espace et détermine parfois un bourrelet saillant; elle divise l'espace perforé antérieur en *deux parties* : l'une *antérieure*, de coloration foncée, c'est la *substance grise de Soemmering (area olfactoria)* (voy. : fig. 280); l'autre *postérieure*, de coloration moins foncée que la précédente, c'est la *portion innominée* de la substance grise (voy. : fig. 280).

III. — FORMATIONS LIMBIQUES DU RHINENCÉPHALE (CENTRES OLFACTIFS SECONDAIRES)

On donne le nom de *formations limbiques du rhinencéphale* à des aires corticales de la face interne de l'hémisphère disposées en forme de cercles autour du seuil de l'hémisphère (voy. : fig. 282).

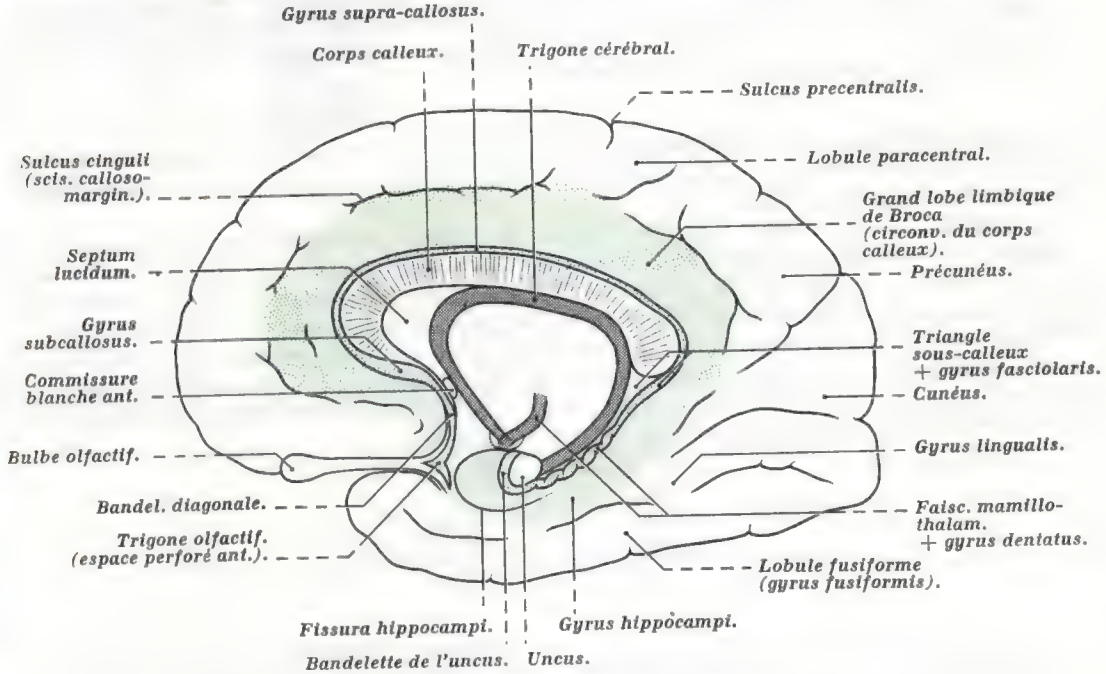

FIG. 282. — *Rhinencéphale et disposition des trois cercles limbiques.*

Il est classique de distinguer *trois cercles* ou *arcs limbiques* concentriques : *a)* le plus *externe* est représenté par le *lobe limbique de Broca*; *b)* l'*arc moyen*, encore appelé *arc marginal externe de Zuckerkandl*, est inscrit dans le précédent; *c)* l'*arc interne* est dit *arc marginal interne*.

Les deux arcs marginaux représentent des circonvolutions cérébrales atrophiées; on les désigne encore sous le nom de *formations intra-limbiques*.

Les formations intra-limbiques ont surtout un rôle d'association entre les différents centres olfactifs des deux hémisphères (systèmes commissuraux) et entre les centres olfactifs d'un même hémisphère.

1° **Lobe limbique de Broca.** — Le *lobe limbique de Broca* comprend la circonvolution du corps calleux limitée à sa périphérie par le sillon limbique et la circonvolution de l'hippocampe, ou cinquième circonvolution temporale, limitée à sa périphérie par le sillon collatéral (voy. : fig. 282).

Ces deux circonvolutions sont unies l'une à l'autre à leur partie postérieure au-dessous et un peu en arrière du bourrelet du corps calleux par le *pli de passage fronto-limbique.*

2° **Arc marginal externe de Zuckerkandl.** — Cet arc est appliqué à la périphérie du corps calleux; il comprend d'avant en arrière : la bandelette diagonale de Foville, les tractus de Lancisi, la bandelette cendrée ou *fasciola cinerea,* le corps godronné (sixième circonvolution temporale) et l'hippocampe (voy. : fig. 282).

3° **Arc marginal interne.** — Cet arc est séparé du précédent par le corps calleux et le septum lucidum; il est constitué par le trigone cérébral, la fimbria ou corps bordant et la corne d'Ammon (voy. : fig. 282).

Le *lobe olfactif* et le *lobe limbique* réunis ont été comparés à une « *raquette* » disposée dans un plan sagittal et dont : *a)* le *manche* allongé horizontalement est constitué par les différentes parties constitutives du lobe olfactif (bulbe olfactif, bandelette olfactive et trigone olfactif); *b)* et le *cadre* par les deux circonvolutions du lobe limbique (circonvolution du corps calleux et T5) (voy. : fig. 282).

CENTRES CORTICAUX DE L'OLFACTION. — Les *champs corticaux* qui constituent l'*aire olfactive* ne sont localisés que dans certaines zones des centres précités où ils occupent les extrémités du lobe limbique.

On admet que ces centres sont : 1° l'écorce du lobule de l'hippocampe, en avant de la bandelette de l'uncus (*écorce hippocampique,* correspondant à l'aire piriforme); 2° et une zone placée au-dessous du genou du corps calleux, immédiatement en arrière du *gyrus subcallosus* : c'est le *centre sous-calleux* ou *aire par-olfactive* (voy. : fig. 283); pour certains auteurs, il existerait un troisième centre situé au-dessus et en arrière du bourrelet *(centre sus-rétro-splénial)*; ce dernier centre présente en effet du point de vue structural les mêmes caractères que les autres aires sensorielles (type koniocortex) : c'est l'*aire olfactive de von Economo.*

IV. — SYNTHÈSE DES VOIES OLFACTIVES

Les voies olfactives sont constituées par la juxtaposition de trois neurones, à savoir :

1° Un *protoneurone* ou *neurone périphérique* qui s'étend de la cellule de Schultze au glomérule olfactif, c'est-à-dire de la zone olfacto-réceptrice au bulbe olfactif.

2° Un *deutoneurone* ou *neurone intercalaire* dont l'élément est représenté par la cellule mitrale *(neurone mitral)* qui s'étend du glomérule aux aires corticales olfactives.

Les fibres nerveuses qui constituent le neurone mitral ont une terminaison différente suivant leur longueur; elles sont courtes, moyennes ou longues.

a) Les *fibres courtes* s'arrêtent dans la substance grise de la bandelette olfactive.

b) Les *fibres moyennes* se terminent dans la substance grise de l'espace perforé antérieur et dans le trigone olfactif.

c) Les *fibres longues* se terminent : α) les unes dans la substance grise du septum lucidum et plus spécialement dans le *ganglion du septum,* par la racine olfactive interne; β) et les autres directement dans l'écorce du lobule de l'hippocampe en passant par la racine olfactive externe (voy. : fig. 283).

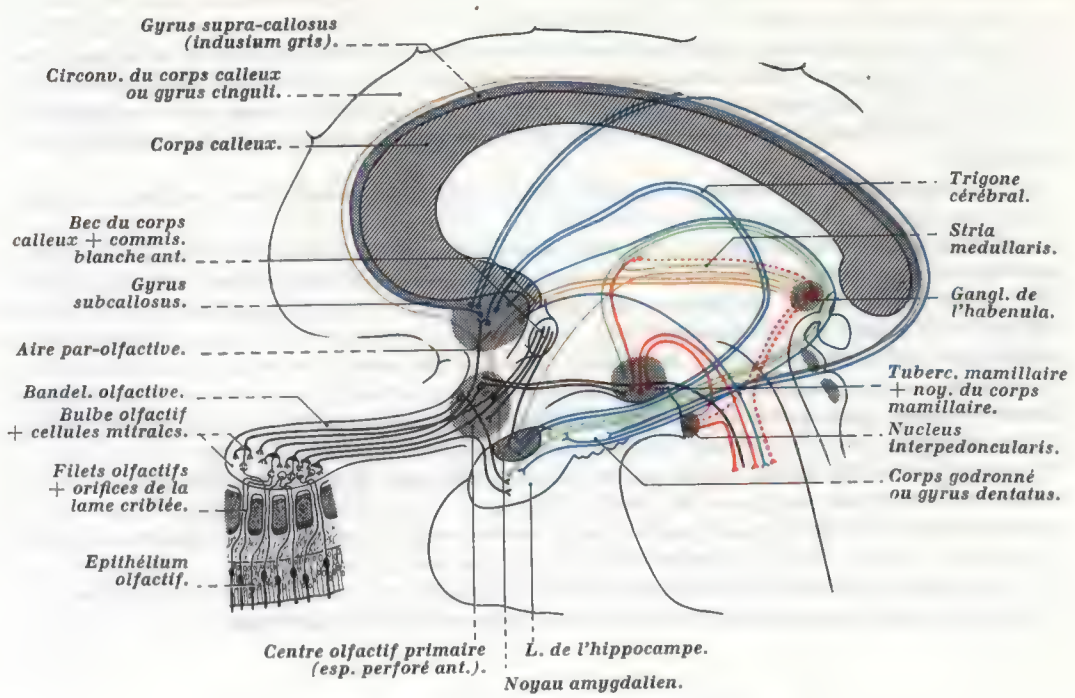

FIG. 283. — *Voies olfactives* (schématique).

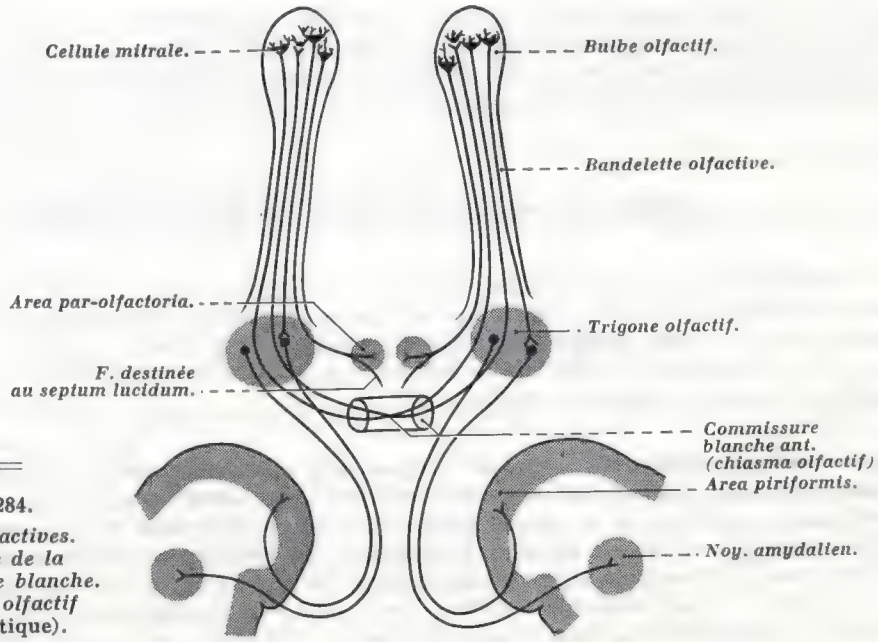

FIG. 284.

Voies olfactives. Système de la commissure blanche. Chiasma olfactif (schématique).

3° Et un *neurone terminal* qui relie les centres olfactifs primaires aux centres olfactifs dits secondaires (circonvolution de l'hippocampe et *area par-olfactoria*) (voy. : fig. 284).

Les fibres nerveuses qui émanent des centres olfactifs primaires sont disséminées dans plusieurs formations. Nous les classerons suivant leur lieu de passage et leur trajet en *quatre groupes* qui sont les groupes de la racine olfactive externe, de la commissure blanche antérieure, du trigone cérébral et du septum lucidum et de la tænia semi-circularis :

a) une partie des fibres passe par la *racine olfactive externe* pour atteindre directement le lobule de l'hippocampe;

b) un important contingent passe par la *commissure blanche antérieure* où les fibres s'entrecroisent pour aborder l'écorce de la circonvolution de l'hippocampe du côté opposé; ces fibres constituent au niveau de la commissure blanche antérieure, le *chiasma olfactif* équivalent du chiasma optique; nous rappellerons en outre qu'il existe dans la commissure blanche antérieure des fibres d'association entre les centres primaires (bulbe, bandelette, espace perforé antérieur) de chaque côté, ainsi que des fibres commissurales interhémisphériques entre les centres corticaux hippocampiques formant la *commissure hippocampique* (voy. : *Systèmes commissurants*) (voy. : fig. 284).

c) une partie des fibres passe par le *trigone cérébral* et par le septum lucidum pour aboutir aux centres corticaux du lobe limbique;

d) le reste des fibres passe par la *tænia semi-circularis* pour aboutir au noyau amygdalien et à l'écorce de la circonvolution de l'hippocampe.

La plupart des fibres qui s'engagent dans la *tænia semi-circularis* viennent d'éléments cellulaires situés dans la substance grise de l'espace perforé antérieur.

V. — CONNEXIONS DES CENTRES OLFACTIFS

A la voie olfactive se trouve annexé un système de neurones représenté par des systèmes de projection, d'association et commissuraux olfactifs.

Ces neurones ont pour rôle de diffuser les sensations olfactives dans des régions similaires ou non et de déclencher des actes réflexes en connexion avec le sens de l'olfaction.

I. — SYSTÈME DE PROJECTION. VOIES OLFACTIVES RÉFLEXES

Les systèmes de projection comprennent un ensemble de voies centrifuges ou efférentes qui partent des centres olfactifs primaires et secondaires afin de placer ceux-ci en connexion avec le tronc cérébral (nerfs crâniens) et avec la couche optique.

Ce système comprend un système habénulaire et un système mamillaire; il représente le système des *voies olfactives réflexes.*

a) Le **système habénulaire** tire ses origines des centres primaires au niveau de la substance grise de l'espace perforé antérieur (voy. : fig. 280) et, par la *tænia thalami* ou pédoncule antérieur de la glande pinéale, ses fibres se terminent en partie dans le *ganglion de l'habénula* du même côté et dans celui du côté opposé par l'intermédiaire de la commissure interhabénulaire (voy. : fig. 283).

A ce système, il faut rattacher les fibres du *faisceau septo-thalamique* qui mettent en connexion le *ganglion du septum* avec le ganglion de l'habénula et la couche optique.

Du ganglion de l'habénula, la voie de projection gagne par l'intermédiaire du faisceau

rétro-réflexe de Meynert qui va de ce ganglion au ganglion interpédonculaire, les noyaux des nerfs crâniens du tronc cérébral (voy. : fig. 283).

Du ganglion interpédonculaire, certaines fibres gagnent le noyau dorsal de la calotte de Gudden et de là, la bandelette longitudinale postérieure; enfin certaines fibres issues du ganglion du septum suivent le faisceau de Schütz pour se terminer dans les centres végétatifs du tronc cérébral; d'autres aboutissent aux noyaux de l'hypothalamus.

b) Le **système mamillaire** est analogue au précédent, mais il s'en différencie en ce sens qu'il représente la voie des centres dits secondaires.

Les fibres de ce système prennent naissance dans la corne d'Ammon et dans l'uncus, passent par les formations intra-limbiques : fimbria et trigone, et par le pilier antérieur du trigone; elles se terminent au niveau du tubercule mamillaire dans les noyaux mamillaires principal et accessoire. Dans cette voie, le noyau maxillaire principal joue un rôle de ganglion de relais au même titre que le ganglion de l'habénula dans le système habénulaire.

Parti du noyau mamillaire principal, ce système est en connexion : *a)* avec la couche optique par l'intermédiaire du faisceau de Vicq d'Azyr ou faisceau mamillo-thalamique qui se termine dans son noyau antérieur; *b)* et avec le tronc cérébral par le faisceau de la calotte de Gudden qui aboutit au noyau homonyme où les connexions avec les noyaux des nerfs crâniens se font par l'intermédiaire de la bandelette longitudinale postérieure comme pour le système habénulaire (voyez précédemment).

L'ensemble de ces différents systèmes de projection explique pourquoi les perceptions olfactives s'accompagnent fréquemment de manifestations réflexes au niveau des centres végétatifs.

II. — SYSTÈME D'ASSOCIATION

Les centres corticaux olfactifs sont en connexion entre eux par l'intermédiaire (voy. : fig. 283) :

a) du système de l'*arc marginal externe* qui contourne le corps calleux; parti du trigone olfactif, il comprend la bandelette diagonale de Foville, les tractus de Lancisi, la *fasciola cinerea* et le corps godronné; ce système aboutit à l'écorce hippocampique;

b) par la *tænia semi-circularis* qui s'étend des centres primaires au noyau amygdalien et à l'écorce de l'uncus;

c) par la commissure blanche antérieure qui unit entre eux les centres primaires et secondaires des deux hémisphères (voy. : fig. 284);

d) et par le cingulum (faisceau de l'ourlet) qui unit la circonvolution de l'hippocampe à la circonvolution du corps calleux.

III. — SYSTÈMES COMMISSURAUX

Des fibres commissurales unissent entre eux les centres olfactifs des deux hémisphères par l'intermédiaire :

a) de la *commissure blanche antérieure* qui comprend d'une part, des fibres unissant les bulbes olfactifs et d'autre part, des fibres unissant les centres corticaux du lobule de l'hippocampe (commissure interhippocampique);

b) et de la *commissure interammonienne* ou *commissure de la lyre* du trigone cérébral (psalterium) qui réunit entre elles les deux cornes d'Ammon.

VIII

VOIES RÉFLEXES

On désigne sous le nom d'*acte réflexe*, un acte physiologique caractérisé par la transformation d'un stimulus sensitif ou sensoriel ou d'une incitation psychique ou émotionnelle en un acte moteur, sécrétoire ou inhibiteur.

Dans l'organisme, les réflexes sont extrêmement nombreux et leur séméiologie présente une grande importance en clinique; l'étude des réflexes sortant du cadre de cet ouvrage, nous n'aurons en vue dans ce chapitre que quelques *réflexes types*.

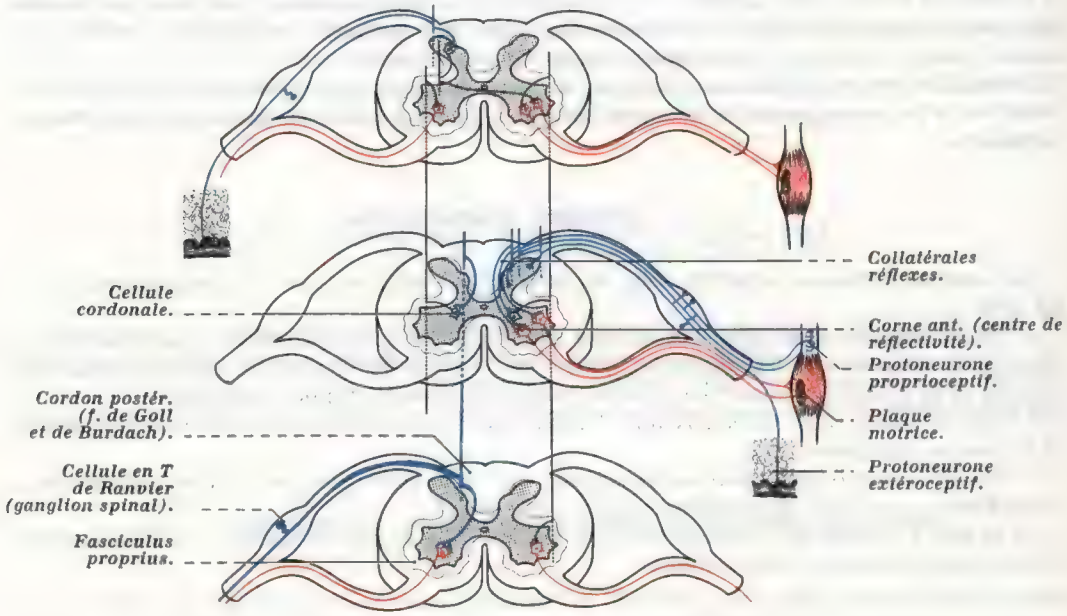

FIG. 285. — *Voies réflexes médullaires simples et composées (arcs réflexes)* (schématique).

ÉTUDE GÉNÉRALE D'UN ACTE RÉFLEXE. — Du point de vue anatomique et physiologique tout réflexe comporte dans son circuit :

1° à l'origine, *une excitation* (stimulus ou action psychique) qui lui donne naissance (exemples : réflexes cutanés, réflexes tendineux, réflexe cornéen);

2° un *système de neurones conducteurs* de l'influx nerveux comportant au minimum *deux neurones* : *a)* l'un *périphérique* ou *protoneurone* représentant la voie centripète (sensitive); *b)* l'autre *central* ou *deutoneurone* représentant la voie centrifuge (motrice); un tel réflexe est réalisé par l'*arc réflexe médullaire simple*; à la jonction des deux neurones se trouve la *synapse* qui constitue le *centre de réflectivité* (voy. : fig. 285);

3° Enfin à la terminaison de l'arc réflexe, la nature de la réaction finale qui peut être d'ordre *dynamogénique, sécrétoire* ou *inhibitrice* :

a) Les *réflexes d'ordre dynamogénique* et *sécrétoire* sont caractérisés : α) soit par un *acte moteur* (exemples : réflexe rotulien, réflexe photo-moteur, réflexe oculo-palpébral, réflexe crémastérien); β) soit par une *action vaso-motrice* (vaso-constriction des vaisseaux sous l'action d'une sensation de froid); γ) soit enfin par un *acte sécrétoire* (exemple : réflexe salivaire déterminé par l'impression gustative agréable d'un aliment, ou par la simple vue des aliments, tel le repas fictif de Pawlow).

b) Les *réflexes d'ordre inhibitoire* sont caractérisés par des phénomènes inverses : relâchement musculaire, vaso-dilatation, suppression d'une sécrétion, ou même arrêt de fonctionnement du cœur par inhibition cardiaque à la suite d'un traumatisme épigastrique ou d'un traumatisme cervical par action sur la zone baro-sensible du bulbe carotidien.

En résumé, à l'origine du circuit on retrouve toujours une *excitation sensitive* ou *sensorielle* ou une *manifestation d'ordre psychique* et à la terminaison, un *acte moteur* ou *sécrétoire.*

LOIS DE LA RÉFLECTIVITÉ. — Les réflexes sont régis par de multiples lois dont les principales sont les suivantes :

1° La *loi des composantes,* relative à la constitution des voies réflexes : toute excitation réflectogène se transmet suivant une *succession de neurones,* les uns *centripètes,* les autres *centrifuges* constituant l'*arc réflexe,* et d'après un ordre qui va du point où l'excitation pénètre dans l'arc jusqu'au point où la réaction finale dynamogène sécrétoire ou inhibitrice se produit.

2° La *loi de la dépendance du neurone terminal* où la nature de la réaction finale par laquelle s'extériorise l'acte réflexe ne dépend que des *attributions fonctionnelles du neurone terminal.*

3° La *loi de Babinski* ou *loi de la symétrie relative aux réflexes médullaires* chez le même sujet. L'intensité d'un même réflexe est égale des deux côtés à condition que l'excitation provocatrice soit elle-même égale; toute inégalité d'un côté par rapport à l'autre doit être considérée comme pathologique.

4° Les *lois de Pflüger* sur l'*intensité de l'excitation* qui comportent *trois types* d'action finale dynamogène suivant l'intensité de l'excitation (unilatéralité de l'acte réflexe avec excitation faible, bilatéralité avec excitation plus forte [réflexe controlatéral] et généralisation avec excitation intense); nous verrons du reste ultérieurement que la loi de la bilatéralité s'explique dans l'arc réflexe médullaire composé par l'action des neurones intermédiaires ou intercalaires représentés par les cellules cordonnales.

5° Les *lois de Charles Richet* au nombre de *deux* sont : *a)* d'une part, la *loi de la localisation des réflexes* qui a trait aux centres de réflectivité de la moelle (localisations fonctionnelles déterminées expérimentalement ou cliniquement); *b)* et d'autre part, la *loi de la coordination* (pour plus de détails, voyez les *Traités de Physiologie*).

CLASSIFICATION DES RÉFLEXES. — *Du point de vue anatomique,* nous classerons les réflexes en *trois groupes* :

1° d'une part, les réflexes qui utilisent les systèmes de la vie de relation (système cérébro-spinal) ou *réflexes somatiques*; dans cette catégorie rentrent la plupart des réflexes sensitivo-moteurs médullaires tels que les *réflexes tendineux* (rotulien, achilléen, tricipital, etc.), les *réflexes cutanés* (crémastérien, abdominal, cutané plantaire, etc.); ces réflexes sont conscients du fait que l'excitation initiale et la réaction finale sont nettement perçues, mais en revanche ils sont *involontaires*;

2° d'autre part, les réflexes qui appartiennent exclusivement au système nerveux végétatif (*réflexes viscéraux* ou *organiques*);

3° enfin les réflexes qui utilisent à la fois le système cérébro-spinal et le système sympathique et qui sont *les réflexes organo-somatiques* (voy. : fig. 286).

Ces deux dernières catégories de réflexes sont toujours *involontaires* et pour la plupart *inconscients*; à ce sujet nous citerons comme exemple celui du sphincter externe de l'urètre (sphincter strié) innervé par le nerf honteux interne (nerf rachidien) qui dans l'intervalle des mictions est à l'état de contraction temporaire, tonique, involontaire et inconsciente, alors qu'au moment de la miction (phénomène d'ordre réflexe organo-somatique) il passe à l'état de relâchement volontaire et conscient.

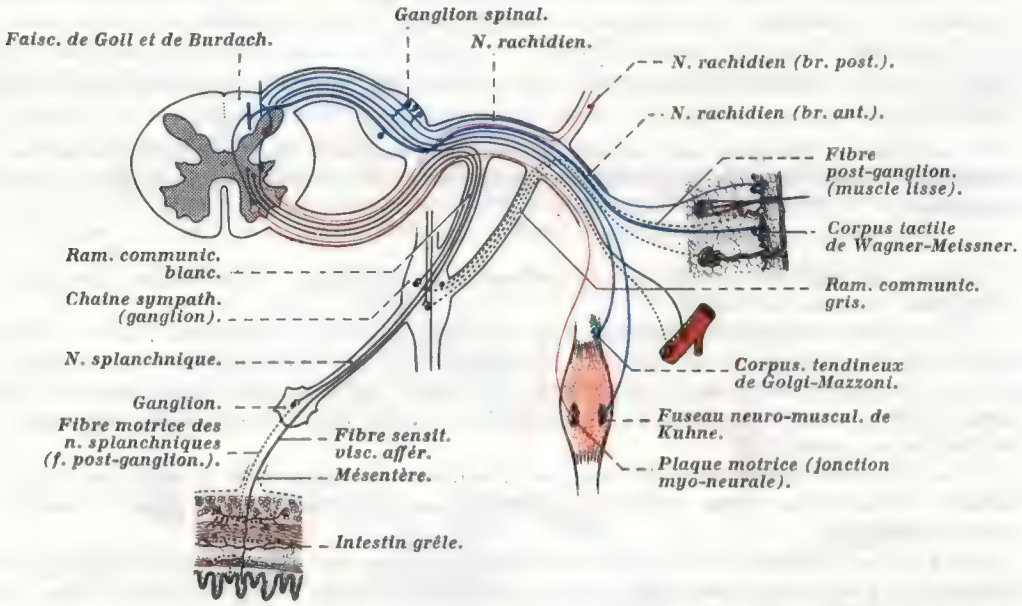

FIG. 286. — *Arcs réflexes somatique et viscéral.*

Il ne nous est pas possible de donner une description anatomique de toutes les voies réflexes, tant les actes réflexes sont nombreux; nous nous bornerons à décrire les principales voies réflexes telles que :

1° l'*arc réflexe médullaire* qui peut être simple ou complexe;

2° les *réflexes pupillaires* photo-moteur et d'accommodation à la distance;

3° et le *réflexe cornéen* ou oculo-palpébral.

Ces voies réflexes intéressent au plus haut point le clinicien.

Au cours de cette description nous aurons en vue, la *constitution* et la *disposition* des neurones qui constituent ces principales voies réflexes.

I. — ARC RÉFLEXE MÉDULLAIRE

L'arc réflexe médullaire est un arc réflexe d'ordre somatique sensitivo-moteur; il peut être, suivant sa constitution, simple ou complexe.

1° **L'*arc réflexe médullaire simple*** est un des plus élémentaires; il est constitué par *deux neurones* : *a)* l'un *périphérique* ou *centripète* de nature *sensitive* est représenté par

la cellule en T de Ranvier des ganglions spinaux; *b)* l'autre *central* ou *centrifuge*, à destination *motrice*, est représenté par la cellule radiculaire des cornes antérieures de la moelle (voy. : fig. 285).

a) Le **neurone sensitif** est une cellule du *type bipolaire* (malgré son aspect en T); elle possède deux prolongements : α) l'un *cellulipète* qui occupe le nerf périphérique; il est pourvu à son extrémité d'un organe sensitivo-récepteur tel que le corpuscule de Wagner-Meissner pour la peau (réflexes cutanés) et le corpuscule de Golgi pour les tendons (réflexes tendineux); β) l'autre *cellulifuge* qui occupe la racine rachidienne postérieure; ce prolongement pénètre dans la moelle au niveau du sillon collatéral postérieur, il se place contre la face interne de la corne postérieure où il va constituer un des éléments du faisceau radiculaire postérieur.

De la partie intra-médullaire de ce neurone se détachent des collatérales désignées sous le nom de *collatérales réflexes* ou *collatérales excito-motrices*; par un trajet horizontal elles traversent la substance grise pour se terminer dans la corne antérieure en s'arborisant autour d'une cellule radiculaire motrice (voy. : fig. 285).

b) Le **neurone moteur** est constitué par la *cellule radiculaire* des cornes antérieures de la moelle, de laquelle part un cylindraxe qui traverse successivement la substance grise de la corne antérieure et la substance blanche située à l'union des deux cordons antérieur et latéral de la moelle; celui-ci émerge au niveau du sillon collatéral antérieur où il participe à la constitution de la racine rachidienne antérieure et, par l'acheminement du nerf périphérique, il aboutit à la plaque motrice (jonction myo-neurale) qu'il pénètre par une arborisation terminale.

2° L'*arc réflexe médullaire* **complexe** ou **composé** est formé de *trois neurones*, ou même d'un nombre supérieur de *neurones intercalaires* compris entre les deux neurones précédemment décrits.

L'arc réflexe complexe a de commun avec l'arc réflexe simple que le protoneurone et le neurone terminal sont identiques; il n'en diffère que par son ou ses *neurones intercalaires* constitués par des *cellules cordonnales*, véritables cellules d'association interposées sur le trajet de l'arc sensitivo-moteur et, suivant le nombre de cellules intercalaires, l'arc réflexe sera à long ou à court circuit.

Un coup d'œil sur la figure 285 permet de se rendre compte de la marche de l'influx nerveux dans ce type d'arc réflexe.

Le stimulus nerveux est capté à la périphérie par un organe sensitivo-récepteur; puis il est transmis par la cellule en T du ganglion spinal au niveau du faisceau radiculaire postérieur qui, par la branche ascendante du protoneurone sensitif, situé dans le cordon postérieur, se met en connexion par une collatérale courte avec une cellule cordonnale représentant le neurone intercalaire; ce neurone transmet à son tour l'influx nerveux à la cellule radiculaire motrice par l'intermédiaire de ses collatérales réflexes et cela à un niveau différent suivant le lieu d'émergence de ces dernières; la *synapse*, partant le *centre de réflectivité*, sera localisée dans un myélomère sus- ou sous-jacent à la pénétration médullaire du protoneurone sensitif.

De ce fait, il résulte que les *arcs réflexes médullaires*, qu'ils soient *simples* ou *complexes*, sont des *arcs réflexes segmentaires et à court circuit*.

Si la cellule intercalaire bloque la cellule radiculaire motrice, c'est-à-dire si la synapse est *inhibitrice* au niveau du centre de réflectivité, l'arc réflexe utilise les collatérales longues de la voie sensitive, donc les neurones du cordon postérieur de la moelle; l'arc réflexe devient alors un arc réflexe à long circuit passant par le cortex en utilisant la voie sensitive principale et la voie pyramidale dont tous les neurones se terminent au niveau des cellules radiculaires des cornes antérieures; en conséquence, et par opposition aux voies réflexes médullaires, les voies réflexes cortico-spinales sont des voies réflexes à long parcours utilisant la voie sensitive principale et la voie motrice pyramidale.

Ainsi s'explique le fait que certains réflexes exclusivement médullaires s'accomplissent à l'insu même et à l'encontre de la volonté, tandis que d'autres cérébro-médullaires sont accompagnés de perceptions conscientes et peuvent tout en étant involontaires être freinés par la volonté ou provoqués par des excitations psycho-émotionnelles.

RÉFLEXES CONTRO-LATÉRAUX. — Les réflexes contro-latéraux, c'est-à-dire se produisant du côté opposé à l'excitation, peuvent s'expliquer : *a)* soit par l'intermédiaire des *cellules cordonnales hétéromères* servant de neurone intercalaire; *b)* soit par l'intermédiaire des *fibres homolatérales de Déjerine* dans les arcs réflexes cortico-spinaux.

Toute lésion, se produisant sur le trajet d'un arc réflexe, amène la perte du réflexe envisagé; ainsi s'explique la perte des réflexes rotuliens (signe de Westphall) et achilléens au cours du *tabès* par la dégénérescence des fibres constitutives du *cordon postérieur de la moelle* (atteinte du faisceau radiculaire postérieur).

Le **centre de réflectivité** représente la région du névraxe où se produit le raccordement interneuronal *(articulation interneuronale)* et dans lequel les excitations réflexogènes passent de la voie centripète dans la voie centrifuge; en ce qui concerne les réflexes médullaires, ce centre est situé au niveau de la corne antérieure de la moelle dans la synapse que comportent ces deux neurones.

On serait tenté de croire que la transformation de l'influx nerveux sensitif en influx nerveux moteur se produit au niveau de cette synapse; en réalité il n'en est rien; le neurone quel qu'il soit conduit l'influx nerveux dans un sens déterminé, toujours le même, c'est-à-dire cellulipète pour les dendrites et prolongements protoplasmiques cellulaires et cellulifuge pour le cylindraxe; la nature et la qualité de l'influx nerveux ne dépendent que du neurone terminal et de sa réaction finale, en l'occurrence, de son action sur la *plaque motrice* au niveau de la *jonction myo-neuronale* ; certains physiologistes (Langley) admettent qu'entre l'axone et le muscle il existerait dans la sole de la plaque motrice une substance spéciale, toute hypothétique, dite *substance réceptive,* qui servirait d'intermédiaire entre l'influx nerveux et la contraction musculaire (voy. : *Plaque motrice terminale,* article *Voies motrices*).

On connaît actuellement l'action des *médiateurs chimiques* dans les articulations interneuronales et en particulier dans les synapses sensitivo-motrices.

Certaines substances introduites dans la circulation générale ont une action excitatrice, modératrice ou inhibitrice sur les contro-réflexes; c'est ainsi que : *a)* la strychnine, la picrotoxine, la toxine tétanique, le virus rabique sont excitateurs; ainsi s'expliquent les secousses convulsives de l'intoxication à la strychnine ou les crises convulsives des tétaniques survenant à la suite d'une irritation cutanée ou d'un mouvement; *b)* la morphine, l'héroïne, le chloral, les bromures ont au contraire une influence modératrice; *c)* enfin les anesthésiques généraux (chloroforme, éther, chlorure d'éthyle, protoxyde d'azote) sont inhibiteurs des centres réflexes; au cours de l'anesthésie générale, les réflexes cutanés disparaissent les premiers, puis viennent les réflexes tendineux et le réflexe cornéen.

II. — RÉFLEXE PHOTO-MOTEUR

La pupille réagit à la lumière, à l'accommodation, à la distance et à la convergence.

Lorsqu'on dirige un faisceau de lumière sur un œil, l'autre étant à l'abri de la lumière, on constate que la pupille de l'œil qui a reçu le faisceau se contracte (réflexe direct) ainsi que celle du côté opposé (réflexe consensuel); on désigne ce réflexe sous le nom de *réflexe photo-moteur* ou *réflexe d'accommodation à la lumière.* La sensation lumineuse captée au niveau des cellules photo-réceptrices de la rétine (cônes et bâtonnets) a déclenché au

niveau du centre de réflectivité une incitation motrice qui s'est traduite par la contraction du sphincter de l'iris.

Les voies réflexes photo-motrices comportent : *a)* d'une part, une voie *centripète sensorielle*; *b)* d'autre part, une *voie centrifuge motrice*; *c)* et entre les deux un *neurone intercalaire mésencéphalique.*

1° La *voie centripète* est représentée par les deux premiers neurones de la voie optique périphérique, le protoneurone visuel ou cellule bipolaire et le deutoneurone visuel ou cellule ganglionnaire dont le contingent dans le nerf et la bandelette optique constitue les fibres pupillaires de Dinner (fibres grosses).

Ces fibres se terminent au niveau du tubercule quadrijumeau antérieur où se trouve le *centre de réflectivité.*

2° La *voie centrifuge* est une voie motrice parasympathique constituée : *a)* par les fibres végétatives du moteur oculaire commun émanées du noyau pupillaire de la troisième paire; celles-ci par l'intermédiaire du nerf du petit oblique et de la racine courte du ganglion ophtalmique se terminent dans le *ganglion ophtalmique* ou *ganglion ciliaire* où elles font synapse avec les cellules de ce ganglion; *b)* et par les fibres émanées du ganglion ciliaire qui passent par les nerfs ciliaires courts, elles se terminent au niveau du sphincter de l'iris (muscle lisse).

3° Le *neurone intercalaire mésencéphalique* joue dans la voie réflexe photo-motrice le même rôle que la cellule cordonnale dans l'arc médullaire composé : c'est un neurone d'association compris entre les deux systèmes sensorio-moteurs; il est représenté par les fibres tecto-nucléaires ou mieux tecto-oculo-motrices qui vont du tubercule quadrijumeau antérieur au noyau végétatif du moteur oculaire commun (noyau d'Edinger-Westphal).

4° Le *centre de réflectivité* ou *centre réflexe photo-moteur* est situé dans les tubercules quadrijumeaux antérieurs. La décussation des fibres pupillaires au niveau du chiasma explique la possibilité du réflexe consensuel par suite de la bilatéralité du centre de réflectivité alors que l'influx sensoriel visuel n'est qu'unilatéral.

Dans son ensemble, la voie réflexe photo-motrice utilise *cinq neurones* : *a) trois* sont *somatiques* (cellule bipolaire, cellule ganglionnaire, neurone d'association tecto-nucléaire); *b) deux* sont *végétatifs* représentés par les cellules motrices parasympathiques du noyau pupillaire de la troisième paire et par les cellules sympathiques ciliaires; ces deux derniers neurones constituent les fibres irido-constrictives du réflexe à la lumière (voy. : *Voies irido-constrictives*).

Toute lésion intéressant un point quelconque de cet arc réflexe entraînera la suppression du réflexe pupillaire à la lumière : c'est ainsi que s'explique le signe d'Argyll-Robertson (perte du réflexe à la lumière avec persistance du réflexe à l'accommodation) dont la valeur séméiologique est si importante dans la syphilis nerveuse et plus particulièrement dans le tabès et dans la paralysie générale par suite d'une atteinte des noyaux de la troisième paire.

III. — RÉFLEXE D'ACCOMMODATION

La vision alternative à distance de près ou de loin des objets nécessite de la part de l'œil un phénomène physiologique désigné sous le nom d'*accommodation*; celle-ci se fait grâce à la modification des courbures du cristallin; pour la vision de près, le cristallin bombe, pour la vision de loin, il s'aplatit de telle façon que quelle que soit la distance de l'objet fixé, le cristallin doit avoir son foyer sur la rétine; enfin la vision de près entraîne en même temps un mouvement de convergence des yeux.

Le mécanisme de changement de forme de la lentille cristallinienne s'explique par l'action du *muscle ciliaire* ou *muscle de l'accommodation* qui est un muscle lisse situé au

niveau du corps ciliaire; il est formé de *deux* sortes de fibres : les unes antérieures, radiées ou muscle de Brücke; les autres postérieures, circulaires ou muscle de Rouget-Müller (voy. : *Corps Ciliaire,* tome V).

Les voies réflexes empruntées par le réflexe d'accommodation sont les mêmes que celles qui sont suivies par les réflexes pupillaires; le neurone terminal siège dans le ganglion ophtalmique et par les nerfs ciliaires courts se termine dans le muscle ciliaire.

Ainsi donc les réflexes pupillaires et le réflexe d'accommodation intéressent la troisième paire; mais, suivant l'expression de Claude Bernard, celle-ci ne devient active vis-à-vis de la musculature intrinsèque de l'œil que par son passage dans le ganglion ophtalmique.

IV. — RÉFLEXE CORNÉEN OU OCULO-PALPÉBRAL

Le réflexe cornéen ou oculo-palpébral consiste en un clignement des paupières suivi d'occlusion palpébrale plus ou moins complète consécutivement à une excitation de la cornée ou de la conjonctive (réflexe conjonctivo-palpébral).

Ce réflexe est avant tout un *réflexe de défense* qui protège l'œil et principalement la cornée contre toute action irritante venue de l'extérieur (corps étrangers, grains de sable, poussières, insectes).

C'est un des réflexes les plus rapides de l'organisme et son déclenchement est si soudain qu'au cours des explosions, les brûlures de la cornée sont plutôt rares; enfin il se produit spontanément plusieurs fois par jour par suite de l'action de l'air, de la chaleur et du vent sur la cornée, le *clignement palpébral* assurant l'humidification en permanence de la cornée.

Au cours des anesthésies générales, la recherche du réflexe cornéen est des plus importantes, car elle renseigne le chirurgien et l'anesthésiste sur l'état de la narcose, partant de la résolution musculaire; c'est ainsi qu'avec la plupart des anesthésiques : éther, chloroforme, chlorure d'éthyle, mélanges anesthésiques et protoxyde d'azote, le réflexe cornéen disparaît en même temps qu'apparaît l'analgésie; quant à la résolution musculaire, elle est un peu plus tardive.

La voie réflexe oculo-palpébrale comporte : *a)* d'une part, une voie centripète sensitive; *b)* et d'autre part, une voie centrifuge motrice. La *voie centripète* est représentée par le trijumeau (cellule en T du ganglion de Gasser) tandis que la *voie centrifuge* suit le facial; entre les noyaux de ces deux nerfs, noyau gélatineux de Rolando pour la cinquième paire et le noyau du facial, la bandelette longitudinale postérieure sert de *neurone intermédiaire*; il en résulte que la paralysie faciale périphérique rend le réflexe oculo-palpébral impossible par altération du centre de réflectivité, tandis qu'il persiste dans la paralysie faciale d'origine centrale.

V. — DESCRIPTION DE QUELQUES AUTRES VOIES RÉFLEXES

Le ***réflexe oculo-cardiaque*** consiste en un ralentissement du pouls (au moins 12 pulsations à la minute pour qu'il ait une valeur réelle) déterminé par la compression des globes oculaires; ce réflexe se maintient pendant toute la durée de la compression; il disparaît chez les tabétiques par suite de l'analgésie du globe oculaire à la pression.

La voie du réflexe oculo-cardiaque comporte : *a)* une *voie centripète,* sensitive, représentée par le trijumeau; *b)* et une *voie centrifuge,* motrice, représentée par le pneumogastrique, la bandelette longitudinale postérieure servant de *neurone intermédiaire.*

Le ***réflexe tussigène*** emprunte un système de voies complexes bulbo-spinales.

La toux involontaire résulte d'une irritation des muqueuses des voies aériennes de nature inflammatoire (laryngite, trachéite) ou mécanique (corps étrangers, pleurésie) siégeant sur le territoire sensitif du nerf vague et plus spécialement du nerf laryngé supérieur, véritable nerf de la toux.

La voie réflexe tussigène comporte : *a)* une *voie centripète*, sensitive, représentée par le pneumogastrique (cellules des ganglions jugulaire et plexiforme); *b)* une *voie centrifuge*, motrice, représentée par les neurones moteurs des nerfs rachidiens se distribuant à tous les muscles qui interviennent au cours des efforts de toux, tels que le diaphragme (nerfs phréniques), les muscles de l'abdomen; *c)* et un système de *neurones intercalaires* (fibres solitario-spinales) allant du noyau solitaire à la corne antérieure de la moelle par la bandelette longitudinale postérieure, le centre de réflectivité se trouvant dans la moelle (corne antérieure).

Le ***réflexe du vomissement*** suit une voie analogue. Il est déterminé par des causes multiples : *a)* d'origine *sensitive végétative*, telle que dans les péritonites, les occlusions intestinales, les cholécystites; *b) sensorielles*, telle que la perception d'une odeur nauséabonde; *c)* ou *sensitivo-sensorielle*, telle que l'irritation bucco-pharyngée.

Les *voies centripètes* sont multiples; elles intéressent le pneumogastrique, le glosso-pharyngien et les voies olfactives; quant à la *voie centrifuge*, motrice, elle est double, et se distribue à la fois : 1° aux muscles somatiques, tels que le diaphragme et les muscles abdominaux : ainsi cette voie est identique à celle du réflexe tussigène; 2° et à la musculature gastrique commandée par le système végétatif.

Le ***réflexe sternutatoire*** est produit par une irritation des voies respiratoires supérieures et en particulier de la muqueuse nasale : le trijumeau en constitue la voie centripète; quant à la voie motrice elle est identique à celle du réflexe tussigène.

Les ***contractures musculaires réflexes*** observées dans les méningites (raideur de la nuque et du rachis) ou dans les péritonites aiguës, entraînant une contracture abdominale, ne sont que des *réflexes de défense* (défense de la paroi); la voie suivie par ces réflexes est : 1° dans le premier cas (méningite) le nerf sinu-vertébral et le système des nerfs rachidiens; 2° dans le deuxième cas (péritonite) la voie centripète est constituée par la voie sympathique splanchnique, puis par la cellule splanchnique sensible du ganglion spinal et la voie centrifuge par la cellule motrice radiculaire des cornes antérieures de la moelle, l'ensemble constituant un *arc réflexe organo-somatique*; dans les deux cas, le centre de réflectivité se trouve situé dans la corne antérieure de la moelle (pour plus de détails, voy. : *Connexions de la moelle avec le sympathique*).

SYSTÈME NEURO-ENDOCRINIEN

Les récents progrès de l'histophysiologie ont montré qu'au voisinage des parois du troisième ventricule, se réalisent tous les phénomènes sécrétoires de l'ensemble du névraxe; ce lieu de prédilection nous permet de grouper dans un même *système*, l'ensemble des *organes neuro-glandulaires* disposés autour de ce ventricule.

Véritable *appareil sécrétoire diencéphalique*, ces organes comprennent : 1° l'*hypophyse* ou *glande pituitaire* annexée au plancher du troisième ventricule (région infundibulo-tubérienne); 2° l'*épiphyse* ou *glande pinéale* annexée au toit du ventricule moyen; 3° et les *organes épendymaires du troisième ventricule* qui sont disposés au niveau des autres parois de ce dernier.

Ces organes neuro-glandulaires présentent des *caractères communs* :

1° *Du point de vue embryonnaire*, ce sont des formations diencépahliques et pour certains de véritables évaginations du *diencéphale* (lobe postérieur de l'hypophyse et épiphyse); les éléments cellulaires qui les composent sont donc d'*origine neuro-ectodermique*.

2° *Du point de vue anatomique*, leur situation au voisinage des parois du ventricule moyen et leurs connexions avec les centres végétatifs hypothalamiques, épithalamiques (ganglion de l'habénula) et juxta-thalamiques leur confèrent une véritable entité anatomique.

3° *Du point de vue physiologique*, les cellules qui les composent offrent la propriété de sécréter une substance de nature colloïde *(neuricrinie)* qui est excrétée dans le système nerveux (excrétion endonerveuse ou *neurocrinie*), ou déversée dans le sang *(hémocrinie)*; dans le liquide céphalo-rachidien de la cavité ventriculaire *(hydrencéphalocrinie)*, ou enfin, au niveau des méninges molles *(méningocrinie)*.

Par leur *sécrétion endocrinienne*, ces organes ont une action élective sur la croissance (hormone somatotrope) et sur le développement des glandes sexuelles (ovaires et testicules); enfin l'on attribue au *système sécrétoire diencéphalique* un *rôle neurotrophique*, un *rôle neuro-régulateur* et un *rôle psycho-régulateur*.

HYPOPHYSE

L'*hypophyse* ou *glande pituitaire* est ainsi dénommée du fait que les anciens (Vésale) croyaient qu'elle servait à recueillir le liquide ventriculaire (pituite) pour l'expulser ensuite dans les fosses nasales à travers les orifices de la lame criblée de l'ethmoïde.

L'hypophyse est une importante *glande endocrine*, peut-être même la plus importante de toutes *(glande chef de file)* et cela : *a)* d'une part, par ses relations physiologiques avec les autres glandes à sécrétion interne (interactions hormonales); *b)* et d'autre part, par ses connexions avec les centres nerveux de la région infundibulo-tubérienne.

C'est un organe impair et médian, de constitution mixte, glandulaire et nerveux possédant une double origine embryonnaire à la fois nerveuse et épithéliale.

Elle est située à la face inférieure du cerveau à laquelle elle est rattachée au niveau du *tuber cinereum* (éminence sacculaire de Retzius).

L'hypophyse est constituée par *trois parties* ou *lobes* qui sont : *a)* un *lobe antérieur* ou *glandulaire (épithélial)*; *b)* un *lobe postérieur* ou *nerveux (neurohypophyse)*; *c)* et un *lobe intermédiaire (pars intermedia)* (voy. : fig. 287).

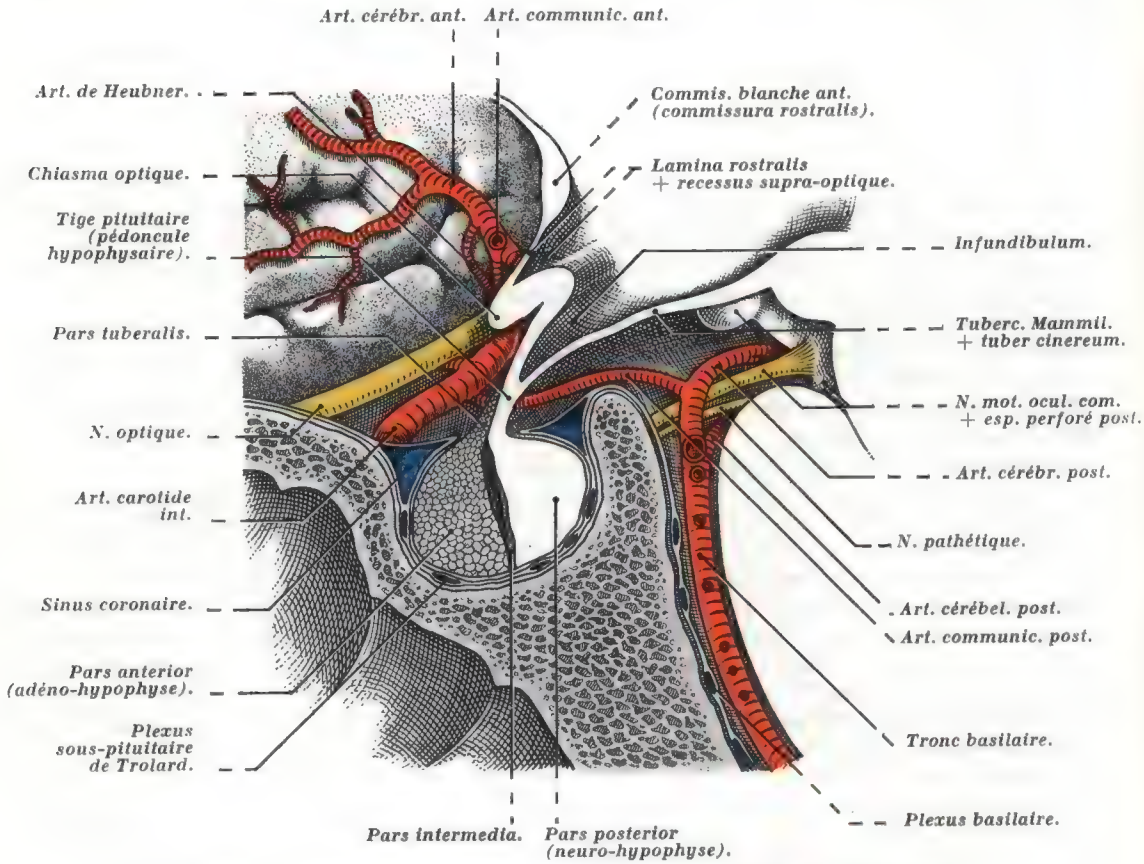

FIG. 287. — *Rapports de l'hypophyse et de la région infundibulo-tubérienne, vus sur une coupe médio-sagittale du crâne; segment droit de la coupe.*

SITUATION. LOGE HYPOPHYSAIRE. — L'hypophyse est située dans la partie médiane de l'étage moyen du crâne, où elle occupe la totalité de la *selle turcique* ou *fosse pituitaire*.

Elle est comprise dans une *loge ostéo-fibreuse* formée par la selle turcique et la dure-mère, comme une noisette dans sa coque, et cette loge est hermétiquement close de toute part, sauf à sa partie supérieure où elle laisse passer la tige pituitaire (voy. : fig. 288).

Cette loge, dite *loge hypophysaire* ou *loge pituitaire* est constituée :

a) **En haut,** par la *tente de l'hypophyse* ou *tente pituitaire*, membrane dure-mérienne, horizontale, qui ferme comme un couvercle la loge hypophysaire; elle est tendue entre le bord postérieur de la gouttière optique *(sulcus chiasmatis)* et le tubercule de la selle en avant et le bord supérieur de la lame quadrilatère du sphénoïde en arrière; latéralement,

elle se continue par les deux lames interclinoïdiennes qui forment le toit des sinus caverneux (voy. : fig. 353).

La tente de l'hypophyse est plus épaisse sur les bords qu'à la périphérie; elle est percée en son milieu d'un minuscule orifice, dit *orifice pituitaire* pour le passage de la tige pituitaire (voy. : fig. 288).

b) ***En bas (plancher de la loge),*** par le fond de la selle turcique plus ou moins excavée, suivant le type de selle turcique (type ouvert ou en cupule, type fermé), celui-ci, parfois mince, sépare la glande du sinus sphénoïdal; chez certains sujets, il présente à sa partie centrale un orifice borgne, très court (2 millimètres environ) qui représente le reliquat du canal cranio-pharyngien de Landzert.

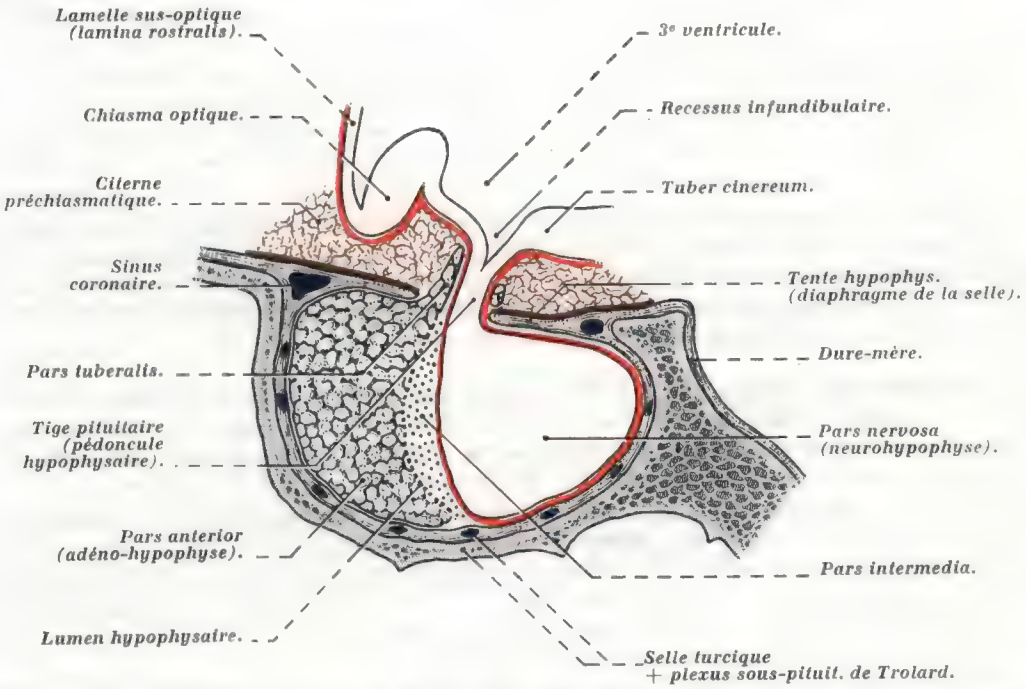

FIG. 288. — *Rapports et connexions de l'hypophyse avec les méninges, vues sur une coupe transversale médio-sagittale de la selle turcique; segment droit de la coupe* (demi-schématique).

En rouge, la pie-mère; *en brun,* l'arachnoïde.

Latéralement, le plancher de la selle se continue en pente douce de chaque côté, jusqu'à l'*impressio carotica* (voy. : *Corps du sphénoïde,* tome I).

c) ***En avant,*** par la paroi antérieure de la selle turcique (pommeau de la selle), oblique en bas et en arrière, laquelle est surmontée par les apophyses clinoïdes moyennes, et surplombée en dehors et au-dessus du trou optique par les apophyses clinoïdes antérieures.

d) ***En arrière,*** par la paroi postérieure de la selle turcique surmontée des apophyses clinoïdes postérieures; le bord supérieur de cette paroi représente la partie la plus haute de la lame quadrilatère du sphénoïde (troussequin de la selle) et fréquemment, il apparaît renflé en un bourrelet à contours irréguliers (voy. : *Selle turcique,* article *Sphénoïde,* tome I).

e) ***Latéralement,*** la loge hypophysaire est fermée de chaque côté par une cloison fibreuse dure-mérienne disposée dans un plan sagittal paramédian, appelée *lame sagittale latéro-hypophysaire*; cette cloison sépare la loge hypophysaire du sinus caverneux dont elle représente la paroi interne.

Les *angles* de l'excavation sellaire sont représentés : *a) en avant,* par la saillie des apophyses clinoïdes antérieures qui surplombe l'orifice postérieur du canal optique; *b)* et *en arrière,* par la saillie des apophyses clinoïdes postérieures; c'est le développement plus ou moins important du système clinoïdien et du rebord de la lame quadrilatère qui conditionne l'ouverture de la selle turcique, partant le type d'hypophyse.

Pour bien comprendre l'*origine,* la *situation* et les *attaches* des parois de la loge, il faut envisager la disposition de la dure-mère au voisinage de la selle turcique successivement sur une *coupe médio-sagittale* et sur une *coupe frontale* (voy. : fig. 288 et 353).

a) **Sur une coupe médio-sagittale** de la selle turcique, on constate que la dure-mère de la base du crâne tapisse le *limbus sphénoidalis* puis la gouttière optique, et, au niveau du tubercule de la selle, se dédouble en *deux feuillets,* l'un superficiel, l'autre profond :

α) Le *feuillet superficiel* ou *direct* continue le trajet de la dure-mère, il s'étend des apophyses clinoïdes moyennes et du tubercule de la selle en avant au bord supérieur de la lame quadrilatère et aux apophyses clinoïdes postérieures en arrière; c'est ce feuillet qui constitue la *tente de l'hypophyse* ou *diaphragme de la selle (diaphragma sellæ)*; β) le *feuillet profond* ou *réfléchi* tapisse le fond de la selle turcique, puis se fusionne avec le feuillet superficiel au niveau du bord supérieur de la lame quadrilatère pour tapisser ensuite la face dorsale de cette dernière (voy. : fig. 288).

b) **Sur une coupe frontale** de la loge hypophysaire, la dure-mère se présente de chaque côté de la selle turcique sous l'aspect de deux lames sagittales parallèles qui forment en même temps les parois internes des sinus latéraux et les parois latérales de la loge hypophysaire; nous les désignons sous le nom de *lames sagittales latéro-hypophysaires.* Celles-ci se fixent sur le pourtour de la selle turcique dans l'échancrure de la selle suivant une ligne à direction postéro-antérieure, depuis l'apophyse clinoïde postérieure jusqu'à la partie externe de la gouttière optique; en haut, elle se continue sans ligne de démarcation avec la tente hypophysaire et la paroi supérieure du sinus caverneux constituée par la lame interclinoïdienne (voy. : fig. 353); au niveau de l'échancrure de la selle, ces lames se continuent avec le feuillet profond de la selle turcique.

Ainsi l'hypophyse est comprise dans un dédoublement de la dure-mère, elle est donc *intra-dure-mérienne*; elle est en outre adhérente aux parois de sa loge et plus spécialement à la tente hypophysaire par des tractus fibreux issus de sa capsule d'enveloppe; en plus cette loge est inextensible.

COLORATION ET FORME. — La forme générale de la glande est variable suivant les sujets.

De coloration blanc grisâtre, l'hypophyse présente le plus souvent un aspect arrondi, légèrement aplati à sa face supérieure au niveau de laquelle s'implante la tige pituitaire; c'est le *type arrondi aplati*; plus rarement, elle prend une forme semi-ellipsoïdale *(type allongé)*; exceptionnellement elle est franchement arrondie.

DIMENSIONS ET POIDS. — Son volume est sensiblement celui d'une noisette.

Elle est légèrement étalée transversalement et ses *dimensions* moyennes sont : 15 millimètres dans le sens transversal, 8 à 10 millimètres dans le sens antéro-postérieur et 6 millimètres de hauteur.

Le *poids* total moyen de la glande est de 65 centigrammes chez l'adulte, se répartissant ainsi :

75 % pour le lobe antérieur;
23 % pour le lobe postérieur;
et 2 % pour le lobe intermédiaire.

Il est à noter cependant que le volume de l'hypophyse est sujet à des *variations*, mais celles-ci ne portent que sur le lobe glandulaire (en particulier au cours de la gestation); enfin ses variations de volume et de poids sont aussi en rapport avec l'étendue de la selle turcique, partant de la loge hypophysaire : à selle turcique de grande dimension correspond toujours une loge hypophysaire plus grande, donc une glande plus volumineuse et vice versa.

Le volume et les dimensions de l'hypophyse sont donc du point de vue anatomique fonction du développement de la selle turcique; du point de vue embryologique, on devrait dire l'inverse, car il est une loi générale dans l'organogénèse qui veut que le contenant se modèle et se moule sur le contenu; enfin nous rappellerons qu'il existe plusieurs types de selle turcique dont les principales sont : le type ouvert, le type fermé, le type en dos d'âne (voy. : *Selle turcique*, article *Sphénoïde*, tome I).

VARIATIONS DE L'HYPOPHYSE AVEC L'AGE. — Le volume et le poids de l'hypophyse varient avec l'âge. Le poids moyen de l'organe est de 12 centigrammes à la naissance et de 18 à 24 centigrammes à la fin de la première année; il augmente peu pendant les quatre ou cinq premières années, en revanche son volume augmente très rapidement à la puberté, puis son poids croît progressivement et régulièrement jusqu'à 25 ans où il atteint 60 centigrammes.

L'hypophyse augmente de poids jusqu'à 50 ans et elle ne diminue que fort peu chez le vieillard, et cela contrairement à ce qui se passe pour certaines autres glandes.

Chez la femme, elle augmente de poids au cours de la gestation.

CONFIGURATION EXTÉRIEURE ET RAPPORTS. — L'hypophyse est convexe sur toutes ses faces sauf au niveau de sa face supérieure où elle est aplatie. A sa périphérie, elle présente parfois un petit *sillon interglandulaire* qui marque la ligne de séparation entre les lobes glandulaire et nerveux.

L'étude des rapports de l'hypophyse sont très importants à connaître, car ils permettent: 1° d'interpréter les symptômes que l'on observe au cours des tumeurs de l'hypophyse (adénome hypophysaire) et qui sont tous des symptômes de compression d'organes de voisinage; 2° d'autre part, de préciser certains points de technique opératoire dans la chirurgie hypophysaire.

Par suite de sa forme arrondie, étalée transversalement, l'hypophyse présente *six faces* que l'on désigne par suite de leur orientation en : *antérieure, postérieure, supérieure, inférieure* et *latérales*.

1° Face antérieure. — La face antérieure de l'hypophyse est convexe dans tous les sens, elle appartient au lobe glandulaire. Elle entre en rapport avec la partie haute des sinus sphénoïdaux, lorsque ceux-ci sont très développés, et avec le corps du sphénoïde représenté par du tissu spongieux lorsque les sinus sont peu développés (petits sinus).

Quoi qu'il en soit, le corps du sphénoïde ou les sinus sphénoïdaux séparent la glande de la partie postéro-supérieure des fosses nasales *(arrière-fond des fosses nasales)* (voy. : fig. 287).

2° Face postérieure. — La face postérieure est représentée par le lobe nerveux de la glande, elle est convexe et sa convexité regarde en arrière et en haut, toutefois elle est plus convexe de haut en bas que transversalement. Elle entre en rapport avec la lame

quadrilatère du sphénoïde sur laquelle repose la protubérance annulaire située dans la loge cérébelleuse. Entre la lame quadrilatère et la protubérance et sur la ligne médiane se trouve le tronc basilaire qui se bifurque au niveau de la partie médiane du sillon pédonculo-protubérantiel en donnant les deux artères cérébrales postérieures (voy. : fig. 287 et 288).

*3° **Face inférieure.*** — La face inférieure de l'hypophyse est en rapport immédiat avec un plexus veineux dont les mailles sont situées dans un dédoublement du feuillet réfléchi de la dure-mère : c'est le *plexus sous-hypophysaire* ou *plexus sous-pituitaire de Trolard*; ce plexus veineux n'existe du reste qu'au niveau du lobe glandulaire de l'hypophyse; il se déverse dans le sinus coronaire (voy. : *Sinus veineux de la dure-mère*, tome III, fascicule II) (voy. : fig. 287 et 288).

L'hypophyse entre en rapport avec les sinus sphénoïdaux séparés entre eux par une cloison médiane le plus souvent incomplète (septum intersinusien) et ses rapports avec ceux-ci méritent d'être précisés, la voie trans-naso-sphénoïdale étant une des voies employées dans la chirurgie hypophysaire.

On distingue *trois types* de sinus sphénoïdaux, petits, moyens et grands sinus suivant leur étendue et aussi suivant leur situation dans le corps du sphénoïde par rapport à la selle turcique et à l'hypophyse.

Les *petits sinus* (type infantile) sont assez rares (10 % des cas). Ils sont le plus souvent *préhypophysaires* et n'offrent que des rapports éloignés avec l'hypophyse, du fait qu'ils laissent entre eux et cette dernière une épaisseur relativement considérable de tissu osseux; ils ne dépassent pas en arrière le plan frontal qui passe par la gouttière optique.

Les *grands sinus* sont plus fréquents que les précédents (40 % des cas); ils ont un contour irrégulier, polycyclique; sur les coupes sagittales, ils envahissent la partie postérieure du sphénoïde et pénètrent dans l'apophyse basilaire; ils sont toujours à la fois *pré-* et *sous-hypophysaires*; leurs rapports avec l'hypophyse sont donc très étendus, bien souvent aussi la lame osseuse qui forme leur toit *(tegmen sphenoïdale)* au niveau de la selle turcique est extrêmement mince (son épaisseur moyenne est de 2 ou 3 millimètres), aussi est-elle facilement effondrée par une tumeur de l'hypophyse.

Les moyens sinus sont les plus fréquents (50 % des cas) et comme les précédents, ils sont à la fois pré-hypophysaires et sous-hypophysaires (voy. : *Sinus sphénoïdaux*, Tomes I et V).

Les rapports de l'hypophyse avec la selle turcique et les sinus sphénoïdaux ont également leur importance du point de vue radiologique pour le diagnostic des tumeurs hypophysaires; celles-ci déterminent, en effet, par suite de leur augmentation de volume et la quasi-inextensibilité de la loge ostéo-fibreuse, une dislocation des formations osseuses de voisinage, et, en particulier, des modifications dans le contour de la selle turcique et dans l'aspect du sinus sphénoïdal, symptômes qui s'observent parfois avec netteté sur les radiographies de profil du crâne (chez les acromégales en particulier). Ces principaux symptômes sont : *a)* l'élargissement et l'évasement notable de la selle turcique; *b)* l'effondrement de la selle turcique; *c)* la disparition de l'aspect quadrilatère (clair) que donne sur le cliché de profil le sinus sphénoïdal (encoche supérieure ou aspect en bissac); ces modifications permettent de préciser l'existence d'une tumeur de l'hypophyse.

*4° **Face supérieure. Tige pituitaire** ou **pédoncule hypophysaire.*** — La face supérieure de l'hypophyse est en rapport immédiat avec la *tente de l'hypophyse*, celle-ci présente au voisinage de ses attaches antérieure et postérieure dans un dédoublement dure-mérien un sinus veineux : c'est le *sinus coronaire* (voy. : fig. 287 et 288).

Par l'intermédiaire de la tente de l'hypophyse, la glande entre en rapport avec une région de la *base du cerveau* que l'on désigne sous le nom de *région supra-sellaire* en raison de sa situation au-dessus de la selle turcique, donc de la glande pituitaire.

Elle comprend d'avant en arrière : *a)* le *chiasma optique*; *b)* et la partie antérieure du losange opto-pédonculaire ou *région infundibulo-tubérienne.*

a) Le *chiasma optique* est un des rapports les plus importants, tant du point de vue clinique que du point de vue chirurgical. Il est situé au-dessus et un peu en avant de la glande, car il repose non pas sur la gouttière optique du sphénoïde avec laquelle il n'offre pas de rapports, mais sur la tente hypophysaire (voy. : fig. 288).

Le chiasma optique n'est pas horizontal, mais incliné obliquement en avant et en bas, de telle façon que sur une coupe médio-sagittale, il apparaît le plus souvent couché obliquement : moitié sur le diaphragme de la selle, moitié sur la tige pituitaire et la paroi antérieure de l'infundibulum (voy. : fig. 287).

Par la compression du chiasma dans les tumeurs hypophysaires, ce rapport explique l'existence d'une hémianopsie bitemporale; il est aussi de la plus haute importance du point de vue chirurgical, car le chiasma représente du point de vue technique, le gros écueil dans la chirurgie de l'hypophyse par voie intra-crânienne et malgré le danger d'une lésion du chiasma optique certains neuro-chirurgiens préfèrent la voie frontale intra-crânienne à toute autre voie d'abord.

b) La *région infundibulo-tubérienne* est sus-jacente à l'hypophyse et du *tuber cinereum* se détache la *tige pituitaire (pédoncule hypophysaire)*; celle-ci est représentée par un petit cordon nerveux, mince et court, entouré d'un manchon pie-mérien (gaine piale) (voy. : fig. 287 et 288). Implantée à l'union du tiers antérieur et des deux tiers postérieurs du tuber, un peu en arrière de l'éminence sacculaire de Retzius, elle se dirige obliquement en avant et en bas, passe en arrière, puis sous le chiasma optique qui la sépare de la lamelle sus-optique, pénètre par un petit orifice *(orifice pituitaire)* ménagé à la partie moyenne de la tente hypophysaire pour se fixer dans la loge hypophysaire au lobe nerveux qui représente en quelque sorte sa continuation (voy. : fig. 287 et 290).

Par suite de sa direction oblique, la tige pituitaire est donc en rapport avec la moitié postérieure de l'hypophyse.

Plus en arrière, elle est en rapport (mais à distance) avec les deux tubercules mamillaires (voy. : fig. 287).

Enfin par l'intermédiaire de la paroi du tuber, l'hypophyse entre en rapport avec l'infundibulum *(recessus infundibularis)*, diverticule inférieur du ventricule moyen (voy. : fig. 287 et 290).

Latéralement et en rapport plus éloigné, nous signalerons les espaces perforés antérieurs ainsi que les bandelettes optiques.

c) A ce niveau, nerf optique et bandelette optique déterminent un angle obtus ouvert en dehors qui encadre l'*espace perforé antérieur*; d'autre part, après avoir traversé la dure-mère contre l'apophyse clinoïde antérieure, l'*artère carotide interne* abandonne sa principale collatérale, l'artère ophtalmique, puis elle se termine par un bouquet de branches qui sont : l'artère cérébrale antérieure, l'artère sylvienne, l'artère choroïdienne antérieure et l'*artère communicante postérieure*; cette dernière après avoir croisé inférieurement la bandelette optique s'anastomose avec la cérébrale antérieure participant ainsi à la constitution du *polygone artériel de Willis* (voy. : *Artères du cerveau*); le *tuber cinereum* et la tige pituitaire qui sont les principales *formations supra-sellaires* occupent la *partie centrale* du polygone (voy. : fig. 211).

d) Tous ces organes (chiasma optique et vaisseaux artériels) sont situés dans l'*espace sous-arachnoïdien* de la face inférieure du cerveau; signalons à ce niveau *deux confluents arachnoïdiens* importants : α) l'un est situé immédiatement en avant du chiasma optique : c'est le *confluent préchiasmatique* ou *lac opto-chiasmatique*; il n'est séparé de la glande pituitaire que par la partie antérieure du diaphragme de la selle et par le *tuberculum sellæ* ; ce confluent offre une importance capitale du point de vue pathologique, parce qu'il est le siège, d'une part, des arachnoïdites opto-chiasmatiques et d'autre part, des méningiomes du tubercule de la selle, toutes lésions qui entraînent des troubles visuels graves et des perturbations fonctionnelles dans l'hypophyse; β) l'autre est placé en arrière de la tige pituitaire : c'est la *citerne basale (cisterna basalis)* en rapport avec la région infundibulo-tubérienne (voy. : fig. 335).

5° Faces latérales. — Les faces latérales sont en rapport avec les sinus caverneux qui occupent les parties latérales de la loge hypophysaire (voy. : fig. 353).

L'hypophyse est séparée du sinus caverneux par la lame sagittale latéro-hypophysaire. Dans le sinus, elle entre en rapport avec la carotide interne qui décrit un trajet en S italique, accompagnée du filet carotidien et avec le nerf moteur oculaire externe qui traverse le sinus d'arrière en avant (pour plus de détails, voy. : *Sinus caverneux*, tome III, fascicule II).

CONSTITUTION ANATOMIQUE ET DIVISION DE L'HYPOPHYSE

L'hypophyse est entourée d'une mince et délicate *capsule* formée par du tissu conjonctif lamelleux; elle adhère aux parois de la selle turcique et plus spécialement à la tente de l'hypophyse. Chez l'adulte, la capsule envoie des prolongements entre les lobes antérieur et postérieur qui pénètrent dans la zone intermédiaire sous l'aspect d'une mince lamelle discontinue.

De part et d'autre de la ligne médiane, le lobe antérieur est pénétré de haut en bas par une traînée de tissu conjonctif appelé *faisceau conjonctif latéral* qui accompagne l'artère de même nom (voy. : *Artères de l'hypophyse*).

Après extirpation de l'hypophyse de sa loge, on constate sur des *coupes transversales* et *sagittales* que la glande est formée par *trois parties* appelées *lobes*, d'origine et de structure différentes; ce sont d'avant en arrière : *a)* le *lobe antérieur* ou *pré-hypophyse*; *b)* le *lobe intermédiaire*; *c)* et le *lobe postérieur* ou *post-hypophyse* (voy. : fig. 289).

1° Le **lobe antérieur** ou **glandulaire** *(pars glandularis) (pars anterior)* est le plus volumineux des trois; de coloration rougeâtre et de nature épithéliale, il dérive de l'épithélium pharyngé *(poche de Rathke)* et plus spécialement d'un bourgeonnement épithélial considérable du feuillet antérieur du cæcum hypophysaire de l'embryon (voy. : *Développement de l'hypophyse*).

Le lobe antérieur se prolonge en haut sur la face antérieure de la tige pituitaire sous l'aspect d'une petite languette semi-cylindrique, plus ou moins effilée à son extrémité; c'est le *prolongement linguiforme de Herring.*

Dans certains cas, ce prolongement peut entourer complètement la tige pituitaire jusqu'au voisinage du chiasma optique; enfin dans d'autres cas, on peut le voir condensé en arrière du chiasma optique, où il constitue autour de la tige pituitaire un véritable lobe aberrant en miniature situé en dehors de la loge hypophysaire : c'est la *pars tuberalis* ou *lobe de Tilney*, ou *lobe infundibulo-tubéral*; lorsqu'elle existe, la *pars tuberalis* est presque toujours rattachée au lobe antérieur par un pont de substance glandulaire très mince et filiforme située devant la tige pituitaire (voy. : fig. 289).

Du point de vue structural et sans entrer dans les détails pour lesquels nous renvoyons le lecteur aux Traités d'Histologie, disons que le lobe antérieur est constitué par des travées ou cordons de cellules épithéliales séparées entre elles par de très minces cloisons conjonctives dans lesquelles cheminent les vaisseaux sanguins de la glande (sinusoïdes).

Les travées cellulaires sont disposées sans ordre, aussi les coupes histologiques les attaquent-elles sous des incidences les plus variées.

On y distingue *sept variétés* de cellules qui sont : *a) des cellules souches* ou *cellules indifférenciées; b)* des *cellules à granulations acidophiles* ou *cellules à grains* α *(cellules éosinophiles)* dont on reconnaît également plusieurs types; *c)* des *cellules à granulations basophiles* ou *cellules* à grains β *(cellules cyanophiles)*; *d)* des *cellules chromophobes* ou *cellules* γ dont le cytoplasme prend mal le colorant (d'où leur nom); *e)* des *cellules* δ; *f)* des *cellules vacuolisées* ou *cellules épuisées* caractérisées par un aspect vacuolaire du protoplasme, sans granulation; *g)* et des *nids de noyaux* ou *amas nucléaires* représentés par une masse plasmodiale multinucléée.

Au cours de la gestation, le lobe antérieur subit des modifications structurales; tandis qu'il est fortement éosinophile pendant toute la durée de la grossesse, il devient presque exclusivement chromophobe dans les vingt-quatre heures qui suivent l'accouchement.

2° Le *lobe intermédiaire* ou *pars intermedia* est comme son nom l'indique compris entre les lobes antérieur et postérieur. Bien développé et nettement individualisé chez certaines espèces animales (Rongeurs et Carnivores), il est en revanche très réduit chez l'homme et mal isolé, aussi ne devrait-on pas parler chez ce dernier de lobe intermédiaire mais plutôt de *zone intermédiaire* (voy. : fig. 289).

Cette zone, très mince, adhère au lobe postérieur; et quand on cherche à séparer entre eux le lobe antérieur et le lobe postérieur, la zone intermédiaire se détache toujours avec le lobe postérieur; souvent aussi, la zone intermédiaire envoie dans le lobe postérieur de petits massifs erratiques de cellules épithéliales qui peuvent même s'édifier en îlots enfoncés plus ou moins profondément dans le tissu de la neuro-hypophyse : ce sont les *îlots épithéliaux de la neuro-hypophyse* (Bouin).

Cette zone dérive du feuillet postérieur du cæcum hypophysaire et, sur les coupes transversales, elle apparaît sous la forme d'un mince feuillet qui entoure presque complètement le lobe postérieur.

Entre les lobes antérieur et intermédiaire est situé le *plan de clivage* correspondant au lumen hypophysaire, utilisé industriellement sur les animaux, pour l'extraction des

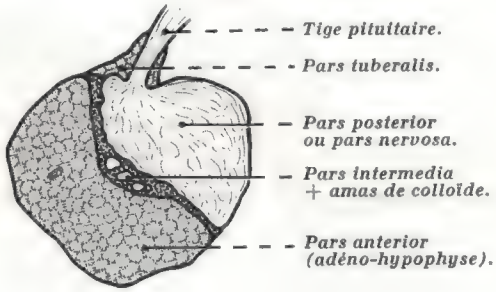

FIG. 289.
Constitution anatomique de l'hypophyse, vue sur une coupe médio-sagittale de la glande; côté droit de la coupe (schématique).

hormones hypophysaires par la séparation des deux lobes. C'est au niveau de ce plan que se développent les *kystes hypophysaires* dits *kystes de la poche de Rathke.*

La *pars intermedia* ne présente chez l'homme aucune homogénéité structurale (Policard). On y distingue de bas en haut *quatre régions* à limites assez imprécises et dont l'étendue est variable suivant les sujets; ce sont : *a)* la *région intermédiaire proprement dite* qui comprend la moitié inférieure environ de la pars intermedia où prédominent les cellules γ chromophobes; chez le fœtus et l'enfant, on retrouve assez souvent la *fente hypophysaire* ou *lumen hypophysaire,* vestige de la cavité correspondant au cæcum hypophysaire; elle est remplie d'une substance colloïde; *b)* la *région des kystes* caractérisée par la présence de nombreux kystes plus ou moins volumineux remplis de substance colloïde; *c)* la *région dite des nids de noyaux et de cellules chromophobes*; *d)* la *région dite de transition* avec la *pars tuberalis* qui occupe la base de la glande (voy. : fig. 289 et 293).

Enfin, le lobe intermédiaire offre des *variations structurales* suivant l'âge, que l'on peut classer en *quatre types,* à savoir : *a)* le *type embryonnaire* (jusqu'à l'âge de 2 ans) avec fente hypophysaire sans colloïde et sans tissu conjonctif; *b)* le *type infantile* (de 2 à 12 ans) avec cloisonnement de la fente et présence de tissu conjonctif et de boules de colloïde; *c)* le *type adulte* (de 13 à 55 ans) où la colloïde est très abondante et où l'on observe une émigration des cellules basophiles; *d)* enfin le *type sénile* (après 55 ans) qui est caractérisé par une abondance de colloïde *(région des kystes)* et de tissu conjonctif avec émigration massive de cellules basophiles (Policard).

La *colloïde hypophysaire* est excrétée par *quatre voies* différentes qui sont : *a)* la *voie sanguine* par l'intermédiaire des capillaires sinusoïdes de la glande *(hémocrinie)*; *b)* la *voie nerveuse (neurocrinie)* qui s'effectue par l'intermédiaire du lobe nerveux, de l'infundibulum et du *tuber*

cinereum; *c)* la *voie ventriculaire* ou *céphalo-rachidienne (hydrencéphalocrinie)* où la colloïde est déversée dans le recessus infundibulaire du troisième ventricule; *d)* et la *voie du système porte hypophysaire (hémo-neurocrinie)* par les capillaires du système porte hypophysaire (voyez plus loin).

3° Le **lobe postérieur** ou **neuro-hypophyse** (1) *(pars posterior* ou *pars nervosa)* est d'origine nerveuse; il dérive du cerveau intermédiaire (voy. : fig. 289).

Le lobe postérieur plus petit que le lobe antérieur est situé à la face postérieure de ce dernier; logé dans une sorte de gouttière semi-cylindrique, le lobe antérieur l'entoure presque complètement, si bien que la tige pituitaire perfore le lobe glandulaire, au niveau d'une petite dépression, appelé *ombilic glandulaire* avant de se fixer sur le lobe

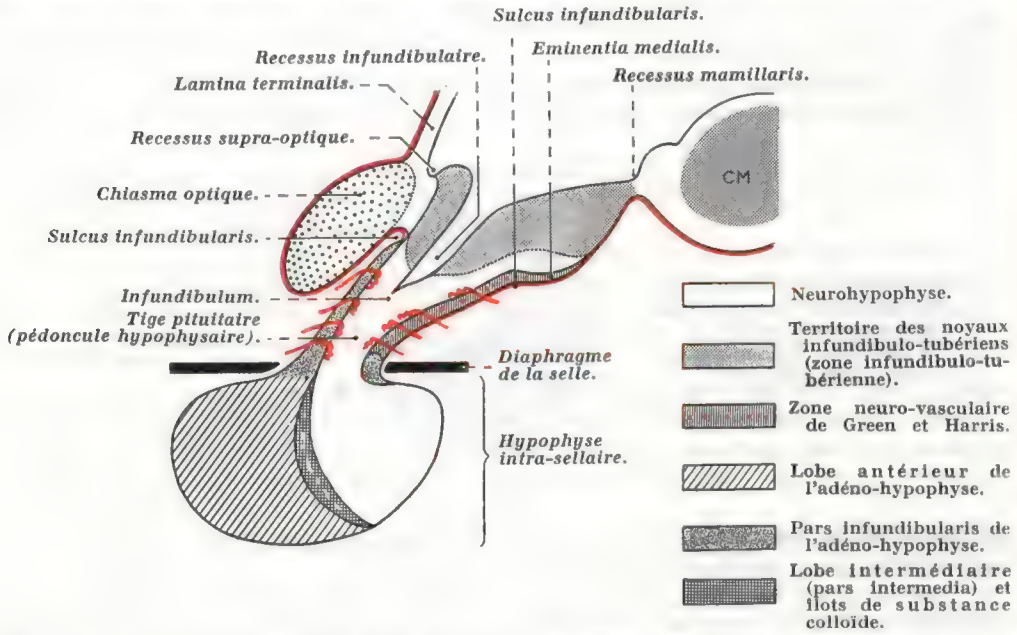

FIG. 290. — *Coupe médio-sagittale du tuber cinereum et de l'hypophyse; segment droit de la coupe* (demi-schématique).

La couche pio-gliale et les vaisseaux artériels sont figurés *en rouge*.

C M, corps mamillaire.

postérieur; ce qui fit croire autrefois à certains anatomistes que la tige pituitaire s'insérait sur le lobe antérieur, erreur qui s'explique avec d'autant plus de facilité qu'il existe sur la face antérieure de la tige pituitaire un processus linguiforme venu du lobe glandulaire.

Du point de vue structural, le lobe postérieur est avant tout un *organe névroglique* qui est constitué : *a)* par des *cellules névrogliques* dites *pituicytes de Bucy* dont on distingue *quatre types* qui sont : α) des *réticulopituicytes*; β) des *adénopituicytes*; γ) des *fibropituicytes*; δ) et des *micropituicytes*; *b)* par des *fibres névrogliques*; *c)* et par des *cellules pigmentées*; chez les sujets âgés on y rencontre également des amas de cellules neuro-épithéliales.

Le lobe postérieur renferme des boules de colloïde que l'on retrouve également dans la tige et

(1) Ouvrage à consulter : ANDRÉ STAHL : Contribution à l'étude de la neuro-hypophyse. *Thèse de Marseille*, 1948.

même jusque dans l'hypothalamus; on donne à ces amas de colloïde le nom de *corps granulaires* ou *corps hyalins de Herring*; ce fait plaide en faveur de la théorie dite de la *neurocrinie* de R. Collin (1) (pour plus de détails voyez les Traités d'Histologie).

Par rapport à la tente pituitaire, on peut distinguer dans l'hypophyse *deux parties* : *a)* l'une *intra-sellaire* et *intra-dure-mérienne* comprend les trois lobes précités; l'autre *extra-sellaire* ou *intra-crânienne* est située au-dessus du diaphragme de la selle autour de la tige pituitaire : c'est le *lobe infundibulo-tubéral* (voy. : fig. 290).

La *pie-mère* présente des connexions avec l'hypophyse et plus spécialement avec la *pars nervosa*; elle entoure à la manière d'un sac la tige pituitaire et le lobe postérieur, de telle sorte qu'elle s'interpose entre la face antérieure du lobe postérieur et le reste de la glande (voy. : fig. 288). Cette disposition explique l'apparition possible de méningiomes intrasellaires, tumeurs bien différentes des adénomes hypophysaires.

VASCULARISATION

La glande pituitaire est un organe richement vascularisé, pourvu de voies artérielles multiples et d'un réseau capillaire intra-parenchymateux des mieux ordonnés.

1° **Artères.** — Toutes les artères de l'hypophyse proviennent des *artères carotides internes*; elles ont été minutieusement étudiées par Morato et par Fumagalli (2), elles sont toutes de petit calibre.

Elles sont au nombre de *quatre* de chaque côté et suivant leur situation et leur lieu de pénétration au niveau de la glande on les dénomme : *artère hypophysaire inférieure, artère hypophysaire moyenne, artère hypophysaire supérieure* et *artère du faisceau conjonctif latéral*; les deux premières naissent de la carotide interne dans le sinus caverneux, elles pénètrent dans la loge hypophysaire latéralement en traversant la lame sagittale latéro-hypophysaire, tandis que les deux dernières naissent de la carotide interne à sa sortie du sinus caverneux, elles pénètrent dans la loge hypophysaire en traversant de haut en bas la tente de l'hypophyse.

a) L'**Artère hypophysaire inférieure** est l'*artère principale de l'hypophyse.* Elle naît de la carotide interne dans la partie moyenne de sa traversée sinusienne (portion horizontale); elle se dirige en dedans et pénètre la loge hypophysaire par un petit orifice situé sur la lame sagittale latéro-hypophysaire près de son insertion osseuse. Dans la loge, elle se ramifie dans la capsule en deux ou trois branches principales qui contribuent pour une large part à la constitution du réseau sous-capsulaire. Elle se distribue principalement au lobe postérieur (totalité du lobe), au lobe intermédiaire et un peu au lobe antérieur (tiers postéro-inférieur).

b) L'**Artère hypophysaire moyenne** plus grêle que la précédente naît généralement un peu en avant de cette dernière dont elle suit à peu de chose près le même trajet; elle

---

(1) Ouvrages à consulter : J. Baudot : Contribution à l'étude de l'hypophyse; quelques points d'organogénèse, d'histogénèse et d'histologie. *Thèse de Nancy*, 1922.
Rémy Collin : *L'hypophyse (Travaux originaux et études)*, 2 volumes. Imprimerie Georges Thomas, édit., Nancy, 1933-1937.

(2) Ouvrage et articles à consulter: Lhuerre : Vascularisation sanguine de la glande hypophysaire de l'homme. *Thèse de Bordeaux*, 1912.
J. Winsterstein : Zur Kenntniss der hypophysen Arterien. *Anatomischer Anzeiger*, 1939, p. 275.
Morato : The blood supply of the hypophysis. *Anatomical Record*, 1939, p. 297.
Fumagalli : La vascularizzazione dell' ipofisi humana. *Zeitschrift für Anatomie*, 1941, p. 266.

pénètre dans la loge hypophysaire à sa partie antérieure et se distribue exclusivement au lobe antérieur; c'est l'*artère principale du lobe antérieur.*

c) **L'Artère hypophysaire supérieure** est généralement grêle et très courte; elle naît de la carotide interne peu après sa sortie du sinus caverneux; logée tout d'abord dans l'espace sous-arachnoïdien, elle se dirige obliquement en arrière et en dedans, elle traverse obliquement la tente de l'hypophyse pour se distribuer à la partie supérieure du lobe antérieur (quart supérieur; c'est l'*artère accessoire du lobe antérieur.*

Elle envoie quelques fins rameaux au prolongement linguiforme ou à la *pars tuberalis.*

d) **L'Artère du faisceau conjonctif latéral** plus volumineuse que les artères précédentes se détache de la carotide interne un peu avant la naissance de l'artère hypophysaire supérieure et parfois d'un tronc commun avec elle. Elle gagne la face supérieure de la tente hypophysaire qu'elle traverse obliquement de dehors en dedans et d'avant en arrière; elle pénètre la base du lobe antérieur, puis elle chemine presque verticalement dans l'épaisseur de ce dernier à égale distance entre le plan médio-sagittal et la face latérale de l'hypophyse; elle occupe la *partie axiale du faisceau conjonctif latéral,* d'où sa dénomination; à l'union du tiers inférieur et des deux tiers supérieurs du lobe antérieur, c'est-à-dire à la terminaison du faisceau conjonctif latéral, elle se coude brusquement en forme d'anse, puis elle remonte verticalement accompagnée d'une veine, sans fournir de collatérales au lobe antérieur, jusqu'à la base de la *pars tuberalis* où elle se termine.

Par suite de son trajet, elle présente *deux portions* : l'une *descendante,* l'autre *ascendante* raccordées entre elles par une *anse* ou une *boucle artérielle.*

Dans sa portion descendante, cette artère donne quelques rameaux au lobe antérieur et de fines artérioles au lobe intermédiaire et à la *pars tuberalis.*

Les artères de l'hypophyse se ramifient à la périphérie de la glande sous la capsule en formant un réseau anastomotique *(réseau sous-capsulaire)* duquel partent normalement à la surface de la glande de fines artérioles qui pénètrent le parenchyme glandulaire.

L'irrigation artérielle est donc différente pour chaque lobe : *a)* le *lobe antérieur* est très richement vascularisé, il possède un réseau très développé de gros capillaires du type *sinusoïde*; ceux-ci cheminent dans l'épaisseur des lamelles conjonctives qui séparent les travées cellulaires; *b)* le *lobe postérieur* est très peu vascularisé (trois fois moins que le lobe antérieur), il ne possède pas de sinusoïde mais un *réseau de capillaires*; *c)* enfin au niveau du *lobe intermédiaire* il existerait des anastomoses du *type glomus* entre les systèmes des artères hypophysaires.

2° *Veines. Système porte hypophysaire.* — Le sang veineux de l'hypophyse s'écoule par *deux voies* bien distinctes qui sont : *a)* d'une part, le *système veineux de la capsule*; *b)* et d'autre part, celui des *veines de la tige pituitaire.*

a) **Système veineux de la capsule.** — La capsule d'enveloppe de la glande possède un système veineux un peu spécial; celui-ci est constitué par des veines de petit calibre creusées dans son épaisseur à la manière des sinus veineux de la dure-mère; elles ne possèdent ni musculature lisse, ni fibres élastiques; ce sont plutôt des *sinus veineux* que des veines.

Le sang qu'ils collectent se déverse dans les sinus veineux de la dure-mère, voisins de l'hypophyse, à savoir : le plexus veineux sous-pituitaire de Trolard, le sinus coronaire (sinus de Ridley) et les sinus caverneux.

b) **Système veineux de la tige pituitaire.** — Ce système est constitué par des veines grêles, allongées, incluses dans l'épaisseur de la tige pituitaire. Elles collectent principalement le sang veineux de la partie centrale du lobe antérieur et plus spécialement celui que lui

apportent les sinusoïdes des artères du faisceau conjonctif latéral. Avant d'atteindre le réseau veineux de la région hypothalamique, ces veines se résolvent en de nombreux capillaires sinusoïdes pelotonnés sur eux-mêmes et entortillés, dont l'ensemble constitue un véritable *glomérule*; les *glomérules* s'observent de préférence à la partie moyenne de la tige pituitaire; les uns sont centraux et se déversent dans les veines principales de la tige; les autres sont périphériques et en connexion avec les réseaux de capillaires sinusoïdes du lobe tubéral; ils se vident dans le sinus circulaire; l'ensemble forme un véritable *système porte hypophysaire* (1).

Pour certains auteurs (Popa et Fielding) (2), les hormones sécrétées par le lobe antérieur se déverseraient par cette voie dans les centres de l'hypothalamus; pour d'autres (Morato) (3) le courant du système porte hypophysaire serait inverse, c'est-à-dire de l'hypothalamus vers l'hypophyse.

INNERVATION ET CONNEXIONS NERVEUSES

L'hypophyse est pourvue d'une *innervation sympathique (orthosympathique)* qui lui est fournie par les plexus périvasculaires qui accompagnent ses vaisseaux artériels et qui dérivent des plexus nerveux péricarotidiens internes. Cette innervation est principalement sous la dépendance du ganglion cervical supérieur *(filet carotidien)* (voy. : fig. 291).

L'hypophyse présente encore d'importantes *connexions nerveuses* (4) avec les *noyaux végétatifs de l'hypothalamus* par l'intermédiaire de *trois faisceaux* principaux qui sont : *a)* le *faisceau paraventriculo-hypophysaire de Iacony* qui vient du noyau paraventriculaire; *b)* le *faisceau supra-optico-hypophysaire de Greving* qui vient du noyau supra-optique de Cajal; *c)* et les faisceaux issus des noyaux du tuber. L'ensemble de ces faisceaux passe par la tige pituitaire et constitue la voie ou *faisceau hypothalamo-hypophysaire de Roussy et Mosinger* (5) (voy. : fig. 182 et 291).

Les fibres nerveuses qui constituent ce faisceau cheminent en majeure partie dans la moitié postérieure de la tige pituitaire où, mélangées aux vaisseaux artériels et veineux de cette dernière, elles représentent une zone de structure bien spéciale dite *zone neurovasculaire de Green et Harris* (6) (voy. : fig. 290); elles sont principalement destinées au lobe intermédiaire, à la *pars tuberalis* et aux îlots épithéliaux de la neuro-hypophyse.

DÉVELOPPEMENT DE L'HYPOPHYSE. — Ce chapitre d'embryologie relatif à l'hypophyse trouve son utilité du fait qu'il est indispensable pour comprendre la constitution anatomique de cet organe en *trois lobes* ainsi que la formation et le développement des *hypophyses accessoires*.

L'hypophyse possède une *double origine* : *a)* son *lobe antérieur*, glandulaire est d'origine *épithéliale* (ectodermique) et dérive d'un diverticule émané de la poche de Rathke (7); *b)* son *lobe*

---

(1) Article à consulter : Popa : Les vaisseaux portes hypophysaires. *Revue française d'Endocrinologie*, 1957, p. 122.

(2) Articles à consulter : Popa et Fielding : A portal circulation from the pituitary to the hypotalamic region. *Journal of Anatomy*, oct. 1930, p. 88.

Popa : Le drainage de l'hypophyse vers l'hypothalamus. *La Presse médicale*, 1958, p. 663.

(3) Ouvrage à consulter : Morato : Hypophysis cerebri, embriologia, histologia e histofisiologia. *Thèse de Lisbonne*, 1939.

(4) Ouvrage à consulter : R. Collin : *L'innervation de la glande pituitaire*, 1 volume. Hermann et Cie, édit., Paris, 1937.

(5) Article et ouvrage à consulter : G. Roussy et M. Mosinger : Rapports anatomiques et physiologiques de l'hypothalamus et de l'hypophyse. *Annales de Médecine*, 1933, n° 3, p. 301.

F. Stutinsky : Contribution à l'étude du complexe hypothalamo-hypophysaire. *Thèse de Sciences*, Paris, 1955.

(6) Article à consulter : Green et Harris : A note on the blood supply and nerve supply of the hypophysis cerebri. *Journal of Anatomy*, 1946, p. 247.

(7) Anatomiste et embryologiste allemand (1793-1860), fut professeur à l'Université de Kœnigsberg.

postérieur et la *tige pituitaire (neuro-hypophyse)* sont d'origine *nerveuse* et proviennent d'un diverticule de la paroi ventrale du diencéphale (voy. : fig. 292).

1° **Développement du lobe antérieur, glandulaire.** — Au niveau de la face inférieure des vésicules cérébrales (stade trois vésicules) l'endoderme de l'intestin céphalique est adossé à l'ectoderme qui forme le fond de la bouche primitive de l'embryon ou *stomodœum*.

Cet adossement donne naissance à une membrane didermique placée dans un plan frontal un peu en avant de l'origine de la chorde dorsale; on la désigne sous le nom de *membrane pharyngienne* (voy. : fig. 292 *A*).

En même temps que se produit chez l'embryon, le mouvement de bascule des deux premières vésicules cérébrales autour de l'extrémité antérieure de la notochorde, mouvement qui est corré-

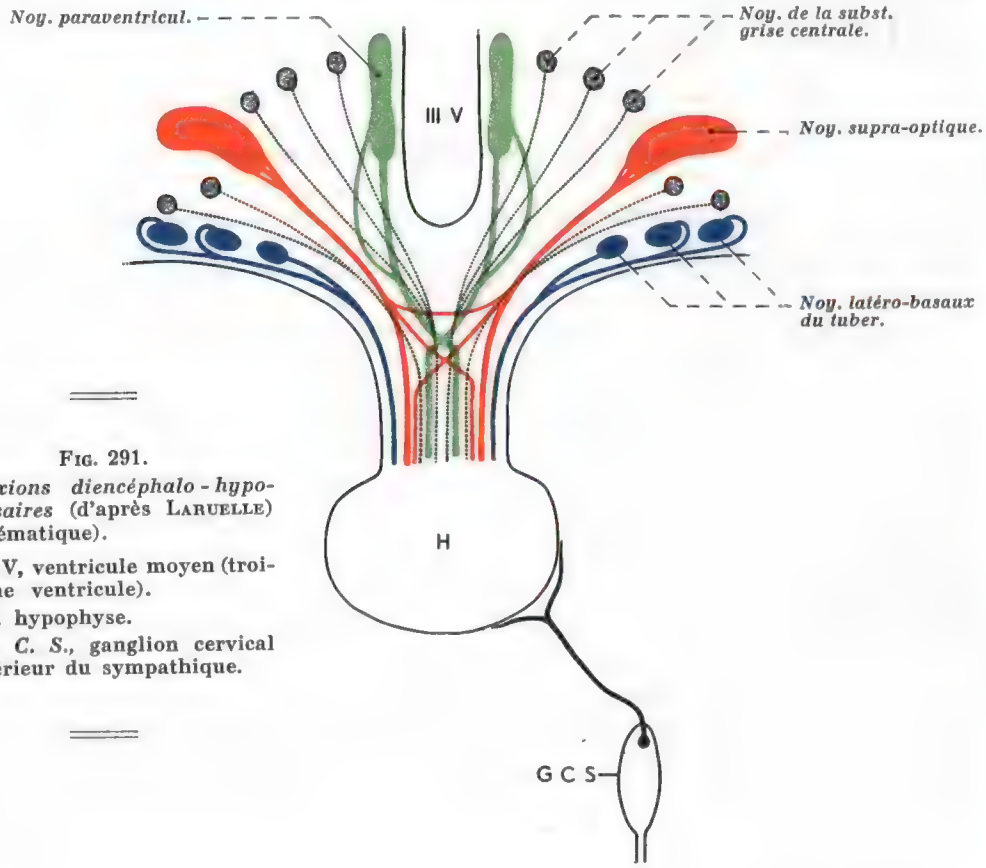

Fig. 291.
Connexions diencéphalo - hypophysaires (d'après Laruelle) (schématique).

III V, ventricule moyen (troisième ventricule).

H, hypophyse.

G. C. S., ganglion cervical supérieur du sympathique.

latif de l'inflexion céphalique, pour constituer la courbure du vertex, on voit se produire de part et d'autre de la membrane pharyngienne *deux* diverticules supérieurs qui sont : *a)* la *poche de Rathke*, située en avant de la membrane pharyngienne est formée par une évagination ectodermique de la voûte du *stomodœum*; *b)* la *poche de Seessel* située en arrière de la membrane pharyngienne est constituée par une évagination de l'intestin céphalique (endoderme), seule la poche de Rathke contribue à la formation de l'hypophyse (voy. : fig. 292).

Au stade 5 millimètres, on voit se détacher du fond de la poche de Rathke, un diverticule qui se dirige en haut en arrière, traverse la plaque basilaire et la base du crâne (chondrocrâne) par un orifice central de forme elliptique pour pénétrer dans la cavité crânienne; c'est le *diverticule hypophysaire*; au stade 9 millimètres celui-ci se renfle à son extrémité supérieure en même temps qu'il s'étale transversalement et que son pédicule se rétrécit; le diverticule hypophysaire est alors constitué de *deux parties* : α) l'une *supérieure* renflée; c'est le *cæcum hypophysaire*; β) l'autre *inférieure*, très mince et allongée reliant le cæcum à la cavité bucco-pharyngée de l'embryon; c'est le *pédicule hypophysaire*.

L'ossification progressive et concentrique de la plaque basilaire et du chondrocrâne amène la formation au niveau du pilier moyen de la base du crâne, d'un conduit d'abord cartilagineux puis osseux qui ceinture le pédicule hypophysaire; on désigne celui-ci sous le nom de *canal cranio-*

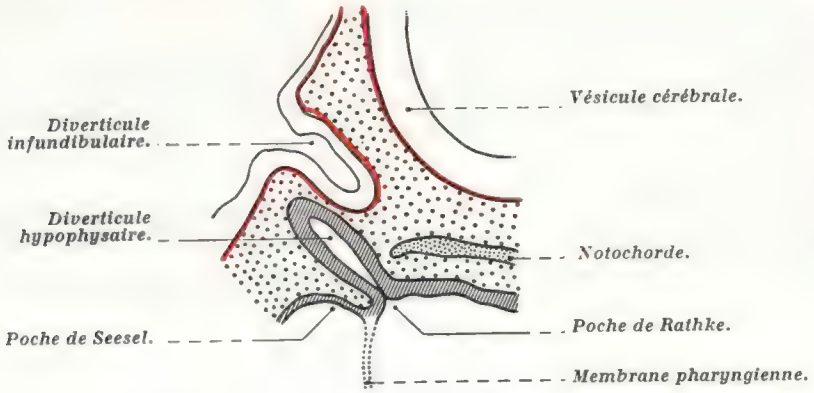

A

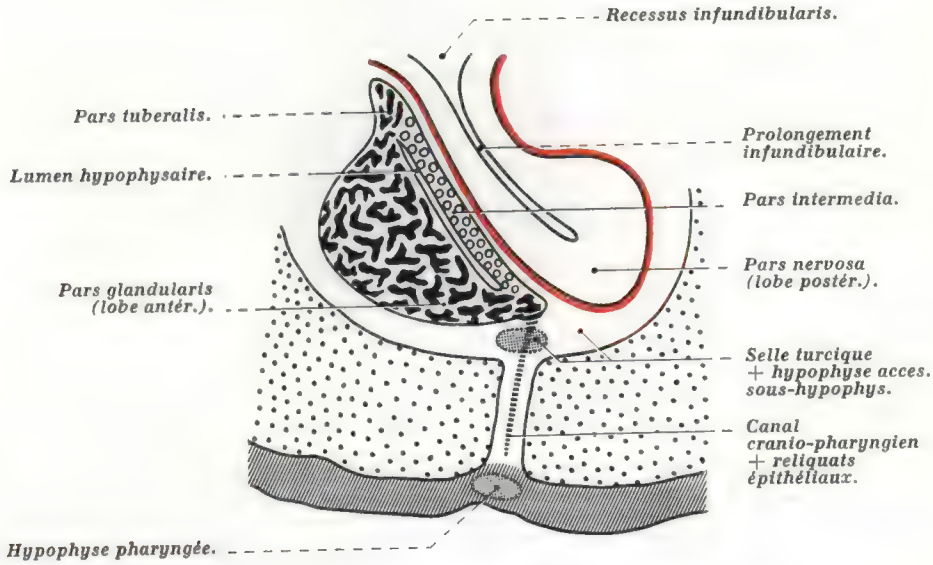

B

Fig. 292. — *Développement de l'hypophyse (coupe médio-sagittale d'un embryon humain, partie droite de la coupe)* (schématique).
A. Embryon de 12 millimètres. — *B*. Embryon de 100 millimètres.
En rouge, la pie-mère.

pharyngien de Landzert ou de *canal hypophysaire de Calori*; puis dans une phase plus avancée, le pédicule hypophysaire se résorbe et disparaît, le canal cranio-pharyngien s'oblitère, sa persistance étant exceptionnelle; le pédicule hypophysaire peut toutefois donner naissance à des *îlots* de substance glandulaire sur le trajet du canal cranio-pharyngien, îlots qui correspondent aux *hypophyses accessoires* et que nous décrirons plus loin (voy. : fig. 294).

*

2° **Développement du lobe postérieur ou neuro-hypophyse.** — Le lobe postérieur dérive de la face ventrale du cerveau intermédiaire; celui-ci se développe considérablement au niveau de ses parois latérales où il donne naissance au thalamus, en revanche les faces ventrale et dorsale restent minces, elles émettent des diverticules qui sont : le diverticule épiphysaire ou processus pinéal à la face dorsale, et le *diverticule infundibulaire* à la face ventrale (voy. : fig. 292 *A*).

Le *diverticule infundibulaire (processus infundibulaire)* se place en arrière de la poche hypophysaire, il se renfle au niveau de son extrémité inférieure; il donnera naissance à la *neuro-hypophyse*, alors que son pédicule très aminci reste rattaché à l'infundibulum pour constituer la *tige pituitaire*; celle-ci peut être perméable sur une certaine partie de son trajet, grâce à la présence dans sa partie centrale, d'un conduit filiforme représentant le prolongement du *recessus infundibularis* (voy. : fig. 292 *B*). Cette disposition est exceptionnelle chez l'homme, mais constante chez certains animaux.

3° **Formation de la glande.** — La glande hypophysaire se forme sur la ligne médiane au niveau de l'excavation de la selle turcique par l'adossement du cæcum hypophysaire au diverticule infundibulaire (voy. : fig. 292).

Dès qu'il est isolé de la poche de Rathke, le cæcum hypophysaire s'aplatit d'avant en arrière et se place sur la face antérieure de la future neuro-hypophyse qu'il déborde même notablement sur

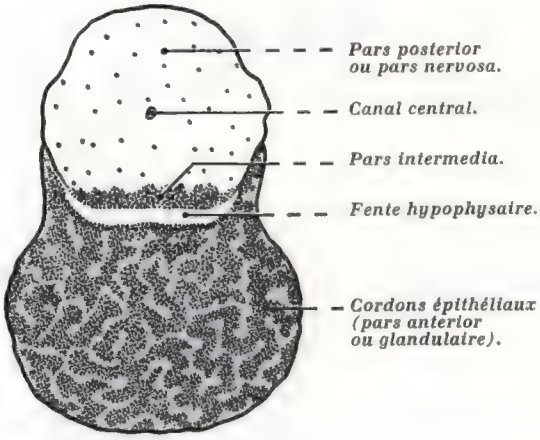

FIG. 293.
Coupe transversale de l'ébauche hypophysaire chez l'embryon humain (schématique).

ses faces latérales; entre les deux feuillets antérieur et postérieur du cæcum hypophysaire se trouve une fente étroite, presque virtuelle, dite *fente hypophysaire* ou *lumen hypophysaire* (voy. : fig. 293).

Le *feuillet antérieur* du cæcum hypophysaire prolifère très activement; sa multiplication cellulaire donne naissance à de nombreux cordons cellulaires pleins, dont l'ensemble formera le *lobe antérieur* ou *glandulaire (pars glandularis)*. Le *feuillet postérieur* prolifère également de la même façon, mais toutefois moins activement; il reste accolé à la neuro-hypophyse et quelques éléments épithéliaux erratiques pénètrent même cette dernière : ce sont les *îlots épithéliaux de la neuro-hypophyse*; il donne naissance au *lobe intermédiaire (pars intermedia)* également de nature glandulaire.

Les deux lobes antérieur et intermédiaire de l'hypophyse sont donc d'origine épithéliale et la fente hypophysaire qui les sépare disparaît progressivement et devient virtuelle par la suite; elle représente un plan de clivage entre les deux lobes.

Quant au *prolongement linguiforme de Herring*, et *au lobe infundibulo-tubéral (lobe de Tilney)*, ils sont représentés par des formations aberrantes du lobe antérieur dont les cordons cellulaires ont subi une poussée d'accroissement vers la région infundibulo-tubérienne en suivant la face antérieure de la tige pituitaire : c'est la *portion extra-sellaire* de l'hypophyse ou *pars tuberalis*.

Au cours du développement, la *pie-mère* accompagne la *pars nervosa*, par la suite elle se trouve interposée entre les lobes intermédiaire et postérieur (voy. : fig. 288 et 292).

HYPOPHYSES ACCESSOIRES. — Le développement de l'hypophyse permet d'interpréter la constitution anatomique de la glande et sa *dualité d'origine*; il permet aussi de com-

prendre l'existence des *hypophyses accessoires* développées sur le trajet du canal cranio-pharyngien de Landzert et qui représentent des vestiges fragmentés du pédicule hypophysaire.

Les hypophyses accessoires ne sont bien connues que depuis les travaux d'Erdheim (1904) et d'Araï (1907); suivant leur situation on distingue *trois types* d'hypophyses accessoires qui sont : *a)* l'*hypophyse pharyngée* ou *hypophyse d'Erdheim*; *b)* l'*hypophyse accessoire intra-osseuse* ou *hypophyse du canal cranio-pharyngien*; *c)* et l'*hypophyse accessoire intra-crânienne* ou *hypophyse accessoire sous-hypophysaire.*

1° L'**Hypophyse pharyngée** ou **Hypophyse d'Erdheim** est constante; elle fut découverte par Killian en 1888; elle est située sur la ligne médiane contre la face inférieure du corps du sphénoïde sous la muqueuse naso-pharyngée, à égale distance du bord postérieur du vomer et de l'amygdale pharyngée de Luschka. Son volume et sa forme sont extrêmement

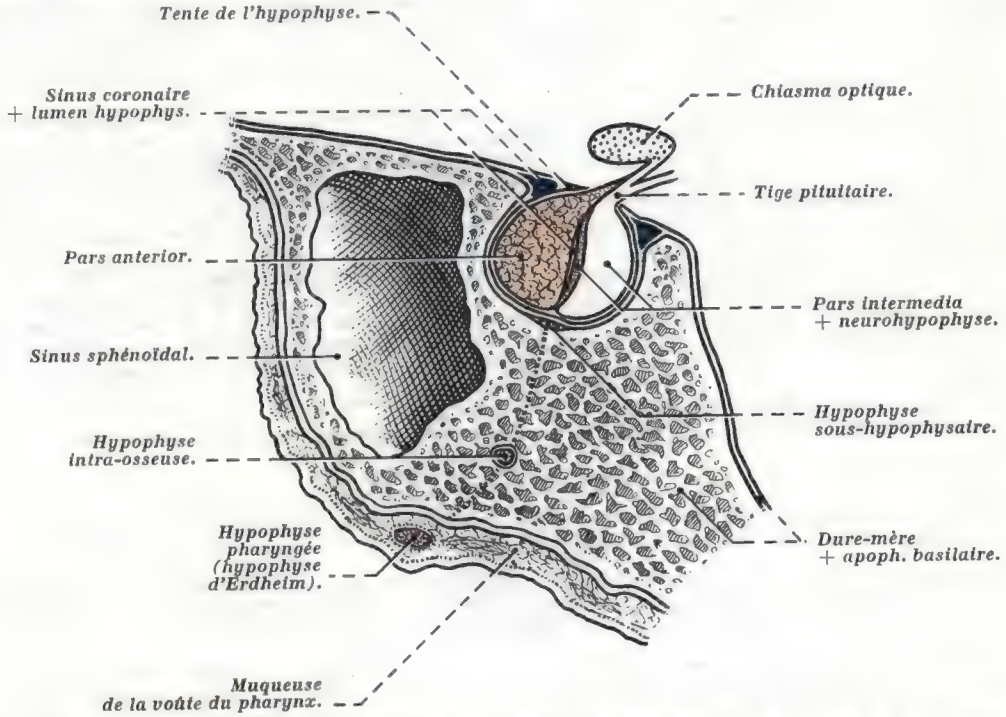

FIG. 294. — *Hypophyses accessoires vues sur une coupe médio-sagittale du corps du sphénoïde; segment droit de la coupe* (demi-schématique).

En pointillé, situation du canal hypophysaire de Calori.

variables; d'aspect généralement ovoïde, elle présente approximativement le volume d'un gros grain de blé; chez l'adulte, elle contracte des rapports avec la *bourse pharyngée (recessus médian du pharynx)* qui est située derrière elle et dont elle est séparée par l'amygdale pharyngée ou ses reliquats; elle est très richement vascularisée (voy. : fig. 294).

2° L'**Hypophyse accessoire intra-osseuse** est très rare et toujours très petite. Elle est située sur le trajet du canal cranio-pharyngien et coexiste le plus souvent avec une persistance de ce conduit qui se présente sous l'aspect d'un petit canalicule filiforme, étendu du fond de la selle turcique à la face inférieure du corps du sphénoïde (voy. : *Sphénoïde,* tome I) (voy. : fig. 294).

3° L'**Hypophyse accessoire sous-hypophysaire** ou **parahypophyse** est également rare, mais toutefois plus fréquente que la précédente.

De petit volume, elle apparaît aplatie et étalée, située dans le fond de la selle turcique sous la face inférieure du lobe antérieur, dont elle est séparée par le feuillet réfléchi de la dure-mère (voy. : fig. 294).

Histologiquement et *physiologiquement*, les hypophyses accessoires ainsi que les *reliquats épithéliaux* du canal cranio-pharyngien s'identifient au lobe antérieur de l'hypophyse dont ils possèdent la même structure; ils n'ont pas qu'un intérêt embryologique et clinique, car ils peuvent donner lieu à des tumeurs (adénomes) analogues à celles de la glande principale et être le point de départ de cranio-pharyngiomes.

SIGNIFICATION PHYSIOLOGIQUE DE L'HYPOPHYSE. — 1° **Par son lobe antérieur,** l'hypophyse est une glande à sécrétion interne dont le rôle physiologique est de la plus grande importance, puisque physiologistes et biologistes y ont découvert jusqu'à ce jour une vingtaine d'*hormones* dont les principales sont : *a)* une *hormone somatotrope* qui intervient dans la croissance *(hormone de croissance)*; *b)* des hormones qui agissent plus spécialement sur les sécrétions thyroïdienne (*hormone thyréotrope* ou *thyréostimuline*), parathyroïdienne *(hormone parathyréotrope)*, surrénalienne (l'*hormone surrénalotrope* stimule la cortico-surrénale) et insulaire *(hormone pancréatotrope)*; *c)* des *hormones gonadotropes* (gonado-stimulines).

Deux hormones, le *prolan A* et le *prolan B* possèdent une importante action sur l'appareil génital de la femme, la première excite le développement et la maturation des follicules de Graaf avec production de folliculine, la seconde agit sur le développement du corps jaune cataménial et spécialement sur les cellules théquales avec production secondaire d'hormone lutéique; ainsi donc le *prolan A* est l'hormone de maturation folliculaire, c'est-à-dire l'*hormone gamétocinétique*, tandis que le *prolan B* est l'*hormone de lutéinisation*, il maintient l'action du corps jaune gestatif pendant la durée de la grossesse.

Certaines hormones du lobe antérieur de l'hypophyse agissent également :

α) sur le *développement des organes génitaux*, à l'époque de la puberté par l'apparition des caractères extérieurs de la sexualité (développement du testicule, apparition des poils, apparition des règles, développement des glandes mammaires); ces hormones agissent en produisant un déclenchement sous la forme d'interaction glandulaire sur les *gonades* (glandes génitales mâle et femelle);

β) sur la *migration du testicule*;

γ) sur le *métabolisme des glucides (hormone hyperglycémiante* ou *glycogénolytique)* et des *lipides*;

δ) et sur la *lactation (hormone lactogénique* ou *prolactine)*.

Enfin signalons que l'*hyperfonctionnement de la glande (hyperpituitarisme)* produit le *gigantisme* comme cela se voit dans l'acromégalie.

Actuellement, on a tendance à rattacher : *a)* aux cellules à grains α, la production de l'hormone de croissance (hormone somatotrope); *b)* aux cellules à grains β, l'élaboration des hormones gonadotropes; *c)* aux adénopituicites, l'élaboration de l'hormone antidiurétique.

2° **Par son lobe intermédiaire,** l'hypophyse est aussi une glande à sécrétion interne, dont les principes actifs (rétro-pituitrine ou post-hypophysine) possèdent une *action stimulante* et *excitatrice* des *fibres musculaires lisses*.

Sous la dénomination erronée d'extraits de lobe postérieur de l'hypophyse, ceux-ci sont couramment employés en thérapeutique contre l'inertie utérine au cours de l'accouchement, dans les parésies intestinales post-opératoires pour stimuler le péristaltisme intestinal, enfin dans les états de shock avec hypotension et lipothymies, où ils possèdent une action vaso-constrictive.

Les extraits post-hypophysaires ont également une action sur le tonus musculaire qu'ils augmentent.

GLANDE PINÉALE OU ÉPIPHYSE

La *glande pinéale (glandula pinealis)* ou *épiphyse* (1) *(scolécoïde de Galien)* est un petit organe impair et médian neuro-endocrinien qui topographiquement appartient à la région de l'*épithalamus*.

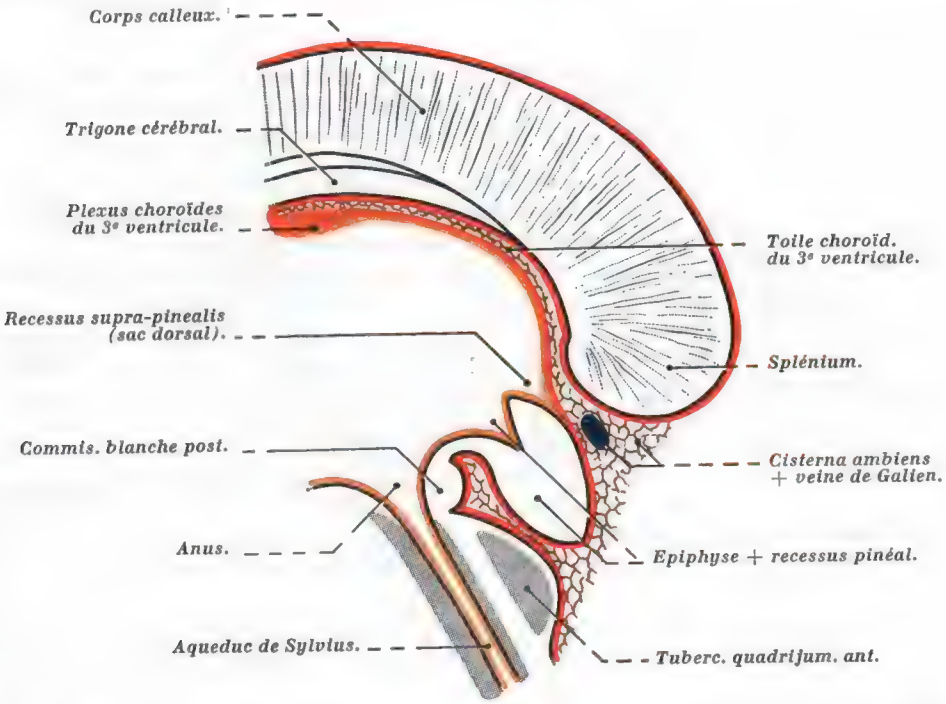

FIG. 295. — *Coupe médio-sagittale de l'épiphyse et du bord postérieur du troisième ventricule. Rapports de la toile choroïdienne et membrane épendymaire, côté droit* (schématique).

En rouge, la pie-mère; *en orangé*, la membrane épendymaire; *en brun*, le tissu arachnoïdien.

SITUATION. — Elle est située sous le bourrelet du corps calleux qui la surplombe, en arrière du troisième ventricule, et au-dessus des tubercules quadrijumeaux antérieurs où elle repose sur une gouttière aménagée entre ceux-ci et que l'on désigne sous le nom de *lit de l'épiphyse*; topographiquement elle appartient à la région dite de l'*épithalamus* (voy. : *Epithalamus*).

Elle est placée dans l'espace sus-arachnoïdien qui correspond à la *cisterna ambiens* ou *lac cérébelleux supérieur* (voy. : fig. 295).

(1) De ἐπί, sur, et φύω, je fais naître.

VOLUME, FORME, DIMENSIONS, POIDS ET COLORATION. — La glande pinéale est de petit volume; elle possède la grosseur d'un pois; elle est légèrement allongée dans le sens antéro-postérieur et un peu aplatie de haut en bas, se terminant en arrière par une petite extrémité mousse et arrondie appelée *pointe de l'épiphyse,* ce qui lui donne l'aspect d'un cône de pin en miniature, d'où sa dénomination de glande pinéale (*pinealis,* pin) : les anciens l'appelaient du reste *conarium* pour la même raison, par suite de sa ressemblance avec un cône de pin.

Elle présente une *coloration* gris foncé; extérieurement sa surface n'est pas lisse, mais très finement striée.

Ses *dimensions* moyennes sont de un centimètre de longueur, un demi-centimètre de largeur et un demi-centimètre d'épaisseur; son *poids moyen* est de 25 centigrammes.

CONFIGURATION EXTÉRIEURE ET RAPPORTS. — Par suite de sa forme conoïde, légèrement aplatie *(conarium),* nous lui décrirons : *deux faces,* une *supérieure,* une *inférieure,* toutes les deux convexes; une *base,* antérieure, et un *sommet,* postérieur.

Face supérieure. — La *face supérieure* est en rapport avec la partie moyenne, impaire et médiane de la *fente cérébrale de Bichat,* au niveau de laquelle s'invagine la pie-mère pour constituer la toile choroïdienne du troisième ventricule *(velum transversum).*

A ce niveau, la toile choroïdienne, ou plus exactement la *membrana tectoria,* présente une disposition particulière; la cavité du troisième ventricule se prolonge en arrière, tantôt par un cul-de-sac, tantôt par un véritable diverticule qui se termine en pointe plus ou moins effilée, entre le bourrelet du corps calleux et le *conarium*; il est tapissé par la membrane épendymaire : c'est le *recessus supra-pinealis de Reichert* ou *cul-de-sac sus-pinéal* ou *sac dorsal* (voy. : *Troisième ventricule*) (voy. : fig. 295) (1).

La surface extérieure du sac dorsal est revêtue : *a)* de formations choroïdiennes disposées suivant deux ou trois rangées; ce sont les *grappes choroïdiennes* du sac dorsal; *b)* et de minuscules concrétions calcaires désignées sous le nom de *sable pinéal* ou de *calculs épiphysaires de Soemmering,* formations que l'on observe parfois sur certaines radiographies du crâne où elles sont nettement visibles et que l'on qualifie du terme impropre de *calcifications de l'épiphyse.*

La face supérieure de l'épiphyse est en rapport avec les vaisseaux qui sur la ligne médiane sont compris entre les deux feuillets supérieur et inférieur de la toile choroïdienne; ce sont : d'une part, les deux *artères choroïdiennes moyennes* venues des artères cérébelleuses supérieures qui avant d'aborder la toile choroïdienne croisent dans l'espace sous-arachnoïdien les bords latéraux de l'épiphyse, et d'autre part, la *grande veine de Galien* formée par la réunion des deux veines cérébrales internes : tronc veineux très court qui se déverse à l'extrémité antérieure du sinus droit, l'ensemble constituant autour du sac dorsal et au-dessus du *conarium* la *lyre veineuse* (voy. : fig. 229 et 296).

Par l'intermédiaire de la toile choroïdienne et du sac dorsal, la glande pinéale entre en rapport avec le bourrelet du corps calleux (splénium) qui la recouvre et la masque à peu près complètement (voy. : fig. 295).

Face inférieure. — La *face inférieure* entre en rapport avec les deux tubercules quadrijumeaux antérieurs sur lesquels elle repose; à ce niveau, le bras supérieur du *sillon cruciforme* se déprime en une petite fossette triangulaire où se loge la glande : c'est le *lit de l'épiphyse (lit de la glande pinéale)* ou *fossette du conarium.* Cette face est tapissée

(1) Ouvrage à consulter : G. Sittler : Sur la région épiphysaire : le sac dorsal, le canal de Bichat. *Thèse de Bordeaux,* 1944.

par la pie-mère qui continue en bas et en arrière le feuillet inférieur de la toile choroïdienne du troisième ventricule; pie-mère qui se réfléchit en arrière de la commissure blanche postérieure pour tapisser la face dorsale du *tectum* et des tubercules quadrijumeaux (voy. : fig. 295).

Base. — La *base* de la glande pinéale répond au bord postérieur du troisième ventricule qu'elle limite à ce niveau (voy. : *Troisième ventricule*).

Légèrement échancrée, elle est dédoublée en *deux lamelles* superposées, transversales, très minces et effilées sur leurs bords antérieurs : ce sont les *lamelles supérieure et inférieure* de la glande pinéale.

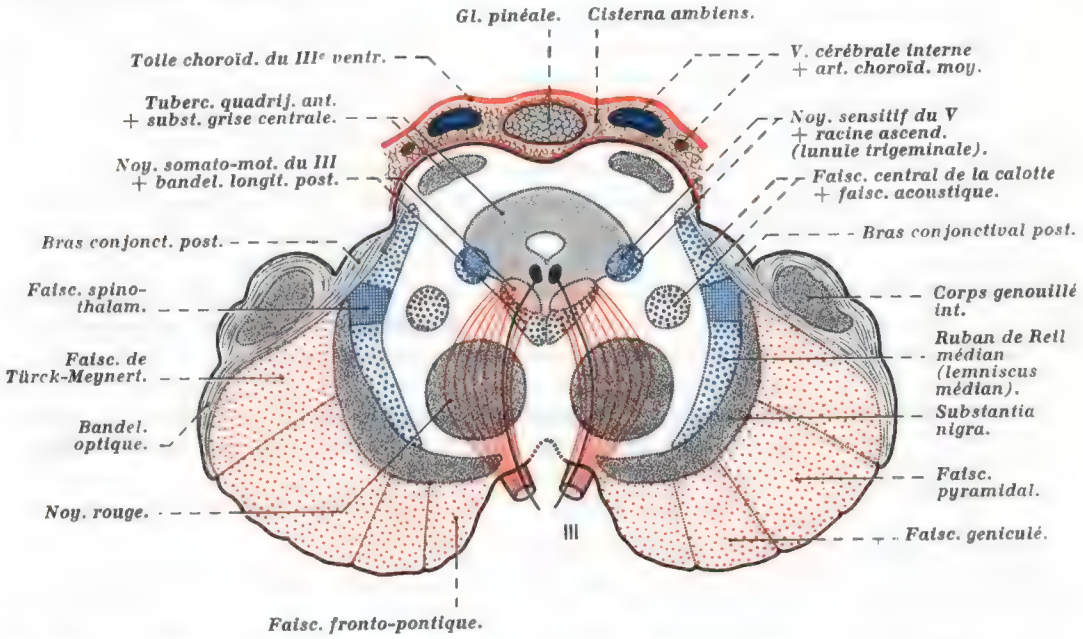

Fig. 296. — *Coupe transversale des pédoncules cérébraux passant par les corps genouillés internes (région pédonculaire supérieure) et par l'épiphyse; segment inférieur de la coupe* (demi-schématique).

III, nerf moteur oculaire commun.

En noir, le noyau organique du III (noyau pupillaire).

Dans le bord antérieur de la *lamelle supérieure* passe la *commissure interhabénulaire* formée de fibres blanches tendues entre les deux ganglions de l'habénula (voy. : fig. 158).

La *lamelle inférieure* se continue avec la commissure blanche postérieure et entre en rapport également avec l'organe sous-commissural (voy. : fig. 181 et 295).

Entre les deux lamelles se place un petit cul-de-sac, véritable diverticule du ventricule moyen, improprement appelé diverticule de la glande pinéale et que l'on désigne plus communément sous le nom de *cul-de-sac* ou de *recessus pinéal* (voy. : fig. 295).

Envisagée sur une *coupe frontale*, la base de l'épiphyse laisse apparaître de haut en bas : le *sac dorsal* ou *recessus supra-pinealis* entouré de son tissu arachnoïdien, la commissure interhabénulaire, le recessus pinéal, disposé transversalement entre deux lames nerveuses, puis la commissure blanche postérieure et l'orifice de l'aqueduc de Sylvius (anus) (voy. : fig. 295 et 305).

Pédoncules de la glande pinéale. — La base de la glande est rattachée aux organes de voisinage par des formations blanches symétriquement disposées dont l'ensemble constitue les *pédoncules de la glande pinéale.*

On distingue *trois paires* de pédoncules que l'on qualifie suivant leur situation d'antérieurs, moyens et inférieurs.

a) Les **pédoncules antérieurs** sont constitués par les *habenæ*; on les désigne encore, à tort du reste, sous le nom de *freins* de la glande pinéale (voy. : fig. 160).

Ils sont constitués par deux minces tractus blanchâtres qui émanent de la partie latérale de la lamelle supérieure et qu'ils semblent continuer en dehors; d'abord curvilignes à concavité antéro-interne, au voisinage du ganglion de l'habénula, ils changent bientôt de direction et se placent dans le sens sagittal sur la couche optique à la limite entre la face supérieure et la face interne de cette dernière ; puis finalement se perdent dans les piliers antérieurs du trigone.

Les pédoncules antérieurs de la glande pinéale n'ont aucun rapport avec la glande; ils présentent *deux parties* : α) l'une *transversale,* courte, commissurale qui correspond à la *commissure interhabénulaire*; β) l'autre *sagittale* et *bilatérale,* située sur la couche optique : c'est l'*habénula* ou *tænia thalami*; ils forment la limite interne du *triangle de l'habénula.*

b) Les **pédoncules moyens** sont très courts; ils partent comme les précédents des bords latéraux supérieurs, se dirigent transversalement et parallèlement au bord supérieur de la commissure blanche postérieure pour se perdre dans la couche optique.

c) Les **pédoncules inférieurs** sont très minces, à peine visibles; ils partent de la lamelle inférieure, croisent obliquement la face antérieure de la commissure blanche postérieure et se terminent à la face interne du pulvinar.

Le rôle des pédoncules moyens et inférieurs est actuellement mal connu.

Sommet. — Le *sommet* de la glande pinéale est dirigé en bas et en arrière; situé dans l'espace sous-arachnoïdien *(cisterna ambiens),* il est intermédiaire entre la saillie des deux tubercules quadrijumeaux antérieurs (voy. : fig. 296).

VASCULARISATION. — Les **artères** de l'épiphyse proviennent des *artères choroïdiennes moyennes*; elles forment un réseau à la périphérie du *conarium* qui est situé dans l'épaisseur du tissu glial de la pie-mère.

Les **veines** se déversent soit dans des veines jumelles, soit à la face inférieure de la *grande veine de Galien* (ampoule veineuse) par un tronc grêle et court appelé *veine azygos de l'épiphyse.*

SIGNIFICATION DE L'ÉPIPHYSE. — Le *rôle physiologique* de l'épiphyse est resté longtemps méconnu.

1° Au XIVe siècle, les philosophes régnant en maîtres, Descartes en particulier, dans une affirmation purement fantaisiste, localisait dans la glande pinéale diverses facultés psychiques et en faisait le siège de l'âme (Calvet).

2° Pour d'autres (Magendie), elle n'a qu'un rôle mécanique et représente l'organe régulateur de la circulation interventriculaire du liquide céphalo-rachidien.

3° Pour certains, l'épiphyse représenterait un organe dégénéré rudimentaire; il serait l'équivalent considérablement atrophié de l'*œil pinéal des lézards.*

Cependant des recherches d'*anatomie comparée* (Krabbe, Tilney, Warren) ont montré que la question de l'appareil pinéal était beaucoup plus complexe.

L'appareil pinéal des Lacertiens est formé en effet par deux systèmes juxtaposés mais différents,

tant physiologiquement qu'embryologiquement : le système pariétal ou œil pinéal, et le système épiphysaire.

4° L'épiphyse est indiscutablement un *organe glandulaire,* une glande à sécrétion interne au même titre que l'hypophyse, donc du *type neuro-endocrinien*; son développement embryologique et sa structure histologique (cellules névrogliques différenciées vers une fonction sécrétoire) sont à peu près analogues à ceux du lobe postérieur de l'hypophyse (Calvet) (1) (pour la structure, voyez les *Traités d'Histologie*).

Des faits expérimentaux et anatomo-cliniques permettent de supposer que l'hormone épiphysaire joue un rôle frénateur sur la croissance (Lereboullet), antagoniste de celui de l'hypophyse.

L'épiphyse intervient aussi dans le développement des organes génitaux (macrogénitosomie), l'hormone épiphysaire ayant une action particulière, freinatrice sur le développement des organes sexuels (Calvet).

ORGANES ÉPENDYMAIRES DU TROISIÈME VENTRICULE

Il est actuellement admis que l'épithélium épendymaire du diencéphale *(épendyme du troisième ventricule)* possède un *rôle sécrétoire* et participe aux phénomènes endocriniens du diencéphale au même titre que les organes neuro-endocriniens de voisinage (hypophyse par exemple).

Ce rôle physiologique a été soupçonné en premier lieu par Herring en 1908; un peu plus tard, R. Collin a montré en 1926 que la substance colloïde hypophysaire était capable de franchir la barrière épithéliale épendymaire pour atteindre le recessus infundibulaire du troisième ventricule où elle se mêle au liquide ventriculaire *(hydrencéphalocrinie)*; mais ce n'est là qu'un *rôle passif*; cependant d'après cet auteur, les cellules épithéliales de la membrane épendymaire qui tapissent la région infundibulo-tubérienne et en particulier le plancher du troisième ventricule seraient le siège d'un processus sécrétoire analogue à celui que l'on rencontre au niveau des plexus choroïdes; enfin récemment, le rôle sécrétoire de l'épendyme du troisième ventricule a été signalé par plusieurs auteurs (Ariens Kappers, 1921; Legros Clark, 1938; Roussy et Mosinger, 1941; E. Legait, 1942) en d'autres points que le plancher du ventricule moyen, de telle sorte que l'on peut admettre autour de ce dernier, l'existence d'une véritable *glande diencéphalique* (Scharrer) sécrétrice de la *colloïde diencéphalo-hypophysaire,* mais il y a lieu de se demander si la fonction endocrinienne est exclusivement l'apanage des cellules épendymaires ou si elle n'est pas en rapport avec les éléments névrogliques sous-jacents *(névroglie sous-épendymaire)* (2).

L'épithélium épendymaire du troisième ventricule présente des *zones différenciées* (3) à caractères endocriniens très nets et il est actuellement permis de distinguer *trois formations* dont l'individualisation leur confère le titre d'*organes* : ce sont les *organes épendymaires du troisième ventricule* (E. Legait) ou *glandes neuricrines de l'encéphale* (Roussy et Mosinger) (4), à savoir : *a)* l'*organe sous-commissural de Dendy et Nicholls*; *b)* l'*organe subfornical de Putnam et Pines*; *c)* et l'*organe paraventriculaire.*

Indépendamment de leur rôle fonctionnel, notons en passant que par suite de leur

---

(1) Ouvrage à consulter : Jean Calvet : *L'Epiphyse.* J. B. Baillère et fils, édit., Paris, 1934.

(2) Article à consulter : Beau et Legait : Considérations générales sur l'épendyme. *Revue médicale de Nancy,* 1er mai 1942.

(3) Ouvrage à consulter : E. Legait : Les organes épendymaires du troisième ventricule. *Thèse de Nancy,* 1942.

(4) Article à consulter : G. Roussy et M. Mosinger : Les glandes neuricrines de l'encéphale. *Revue neurologique,* 1941, p. 521.

situation topographique ces organes, bien spéciaux, offrent les caractères suivants : *a)* ils se placent au voisinage des commissures; *b)* ils entrent en connexion, avec les plexus choroïdes (organe sous-commissural), avec la glande pinéale (organe subfornical) et avec les noyaux gris végétatifs de la région hypothalamique (organe paraventriculaire); *c)* enfin, ils sont situés près des zones de croisement et de changement de direction du liquide ventriculaire.

I. — ORGANE SOUS-COMMISSURAL

L'*organe sous-commissural de Dendy et Nicholls (colonne épendymaire dorsale de Poppi)* est une formation épithéliale épendymaire pluristratifiée, qui recouvre la face inférieure de la commissure blanche postérieure (d'où son nom) au niveau du troisième ventricule (voy. : fig. 181 et 305).

Son existence a été entrevue dès 1870 par Stieda, mais l'organe n'a été réellement bien décrit chez l'homme qu'en 1910 par Dendy et Nicholls qui ont précisé ses rapports avec la commissure blanche postérieure, avec le recessus supra-pinéal et avec l'aqueduc de Sylvius; par la suite, il fut particulièrement étudié du point de vue histologique par Mme Bauer-Jokl (1917), Krabbe (1925), Mlle G. Pastori (1929), Keene et Hewer (1935) et tout récemment par E. Legait (1942).

FORME ET SITUATION. — Chez l'homme comme chez tous les mammifères, l'*organe sous-commissural* occupe la partie la plus élevée du bord postérieur du ventricule moyen; il présente l'aspect d'une lamelle blanc grisâtre incurvée, qui tapisse la face antérieure et inférieure de la commissure blanche postérieure et à laquelle elle est intimement unie.

Il s'étend depuis le bord antérieur de la lamelle inférieure de la glande pinéale en avant jusqu'aux faisceaux postérieurs de la commissure blanche en arrière, mais le plus souvent il déborde cette dernière et se prolonge en tapissant le toit de l'orifice antérieur de l'aqueduc de Sylvius ou anus de Vieussens.

Latéralement, il s'étend peu et n'empiète pas sur les parois latérales du troisième ventricule.

Son *épaisseur* est plus grande au niveau de ses parties latérales qu'à sa partie médiane; parfois même, chez certains sujets, la partie moyenne de l'organe a partiellement ou totalement disparu chez le fœtus humain à terme ainsi que dans de nombreuses espèces animales.

Entre l'organe sous-commissural et l'orifice antérieur de l'aqueduc de Sylvius, le bord postérieur du troisième ventricule présente parfois chez le fœtus, une petite dépression transversale ou un étroit diverticule en cul-de-sac, désigné par certains auteurs (Sargent) sous le nom de *recessus méso-cœlique*; ce dernier possède la même signification que l'organe sous-commissural; ce recessus est bien différent du *recessus antérieur de Krabbe* que l'on observe chez certains mammifères à la face antérieure de l'organe; tous ces recessus doivent être considérés comme des parties de l'organe sous-commissural qui se sont isolées au cours du développement (E. Legait).

CONSTITUTION ET STRUCTURE. — Chez tous les vertébrés, un des principaux caractères de l'organe sous-commissural est l'uniformité frappante de sa constitution et de sa structure histologique (E. Legait).

Il est formé de *deux couches* bien distinctes; l'une, *superficielle*; l'autre, *profonde*.

a) La *couche superficielle*, de *nature épithéliale* est une différenciation de l'épithélium épendymaire; pluristratifiée, elle est formée de cellules prismatiques hautes (80 μ) à noyaux ovoïdes disposés en plusieurs rangées (E. Legait).

b) La *couche profonde* est de *nature névroglique,* spongio-fibrillaire et très richement vascularisée; c'est l'*hypendyme de Krabbe.*

Pour certains auteurs (Sargent, Marburg, E. Legait) l'organe sous-commissural serait en connexion avec la *fibre de Reissner* dont il représenterait un moyen de fixation (point d'attache).

DÉVELOPPEMENT ET ÉVOLUTION. — L'organe sous-commissural n'est bien développé chez l'homme que pendant la période embryonnaire, il est nettement différencié au quatrième mois de la vie intra-utérine. A la naissance, il est déjà notablement réduit et il disparaît chez l'adulte où il n'est représenté que par quelques îlots cellulaires cubiques, localisés à la face inférieure de la commissure blanche postérieure.

Chez certains mammifères (bœuf), il est considérablement développé, et il persiste pendant toute la vie; le recessus mésocœlique situé en arrière de l'organe sous-commissural est également plus ou moins développé et parfois même très profond chez les mammifères jeunes; il se réduit par la suite chez l'adulte et peut même s'isoler sous la forme d'une petite vésicule épithéliale; l'épithélium qui le revêt possède les mêmes caractères histologiques que celui de l'organe sous-commissural.

SIGNIFICATION ET ROLE PHYSIOLOGIQUE. — Quelle est la signification et le rôle physiologique de cet organe énigmatique ? Les opinions de la plupart des auteurs qui se sont occupés de la question sont différentes; mais il faut reconnaître que si leurs travaux ont permis de mieux connaître la topographie, l'aspect morphologique et la structure histologique de l'organe, sa situation profonde, sa petitesse et sa régression rapide chez certains animaux n'ont pas permis d'en faire une étude expérimentale : d'où la pauvreté de nos connaissances sur la signification de l'organe sous-commissural.

L'organe sous-commissural possède un *rôle sécrétoire* au même titre qu'une glande endocrine; ses éléments cellulaires sécrètent de la colloïde que l'on trouve incluse dans le cytoplasme des cellules épendymaires ainsi que dans les capillaires sanguins de l'hypendyme. Pour E. Legait, la colloïde serait puisée dans le liquide ventriculaire et l'organe sous-commissural apparaîtrait alors comme un véritable *relais endocrinien du diencéphale* chargé de drainer la substance colloïde déversée par l'hypophyse dans le troisième ventricule et de l'emmagasiner avant de la rejeter dans le système capillaire du toit de ce ventricule; cette opinion très séduisante se rapproche beaucoup de celle qui a été émise d'abord par Mlle G. Pastori (1929), puis par Krabbe (1933) au cours de leurs recherches histologiques sur l'organe sous-commissural des mammifères (chien, cheval), ces auteurs reconnaissent à l'organe sous-commissural une *fonction d'absorption* plutôt qu'un rôle sécrétoire.

Ajoutons enfin que certains auteurs (Marburg) lui attribuent un *rôle régulateur* dans la circulation et partant dans la pression intra-ventriculaire du liquide céphalo-rachidien; quant à son rôle sécréteur de liquide céphalo-rachidien, il est nié actuellement par tous les auteurs.

Signalons également son rôle dans la fixation de la fibre de Reissner.

II. — ORGANE SUBFORNICAL

L'*organe subfornical de Putnam et Pines (tubercule intercolumnaire, ganglion du psalterium de Spiedel)* est une différenciation de l'épithélium épendymaire du troisième ventricule qui se présente chez l'homme sous l'aspect d'une petite saillie médiane et sessile, tantôt arrondie, tantôt ovoïde, implantée à la face ventrale du trigone cérébral.

Cet organe de connaissance relativement récente a été signalé pour la première fois chez les mammifères en 1919 par Spiedel; mais il ne fut décrit chez l'homme qu'en 1922 par Putnam puis en 1926 par Pines qui lui donna le nom d'*organe subfornical* (1).

SITUATION ET FORME. — L'organe subfornical est un organe médian qui occupe le versant antérieur du troisième ventricule, où il est implanté sur la face ventriculaire du trigone cérébral ou fornix (piliers antérieurs).

---

(1) Article à consulter : E. Legait et H. Legait : Recherches sur l'organe subfornical du troisième ventricule chez quelques mammifères. *Comptes rendus de l'Association des Anatomistes,* 1957, p. 502.

Il n'occupe pas la même *situation* chez l'homme que chez la plupart des mammifères. *Chez l'homme,* il est placé dans le *carrefour ventriculaire préthalamique,* à la hauteur d'une ligne horizontale qui passerait par le bord antéro-supérieur des canaux de Monro et à 6 ou 8 millimètres au-dessus et en arrière de la commissure blanche antérieure. Il apparaît en relief au-dessus des piliers antérieurs du trigone et comme coiffé par le septum lucidum qui, situé entre les fibres du trigone, paraît en recouvrir la base.

Chez le nouveau-né, ses connexions avec le septum lucidum sont encore plus nettes; ce dernier, en atteignant la partie supérieure de l'organe, se divise en deux lamelles qui encadrent latéralement l'organe subfornical.

Sa base entre en rapport avec deux grosses veines entourées de *franges choroïdiennes*; ce sont les *veines septales inférieures* qui se déversent dans les veines des corps opto-striés; ces veines sont unies aux veines septales supérieures par de fines ramifications qui bordent de chaque côté l'organe subfornical (E. Legait).

Il est généralement masqué par les plexus choroïdes du troisième ventricule qui lui adhèrent; aussi faut-il les soulever avec précaution pour l'apercevoir.

Il présente une *forme* arrondie ou ovalaire souvent plus large que haute; sa base repose sur le trigone, son sommet libre proémine dans la cavité ventriculaire et sert de point d'attache aux plexus choroïdes.

ASPECT ET DIMENSIONS. — D'aspect gélatineux, il présente une coloration gris jaunâtre qui tranche sur le blanc mat du trigone (E. Legait).

Ses *dimensions* moyennes sont : *a)* chez l'*homme adulte* d'un millimètre et demi à 2 millimètres de hauteur et d'un millimètre et demi de largeur; *b)* et chez le *nourrisson* (6 semaines) de 0,9 millimètre de hauteur et de 0,7 millimètre de largeur.

CONSTITUTION ET STRUCTURE. — Chez l'homme ainsi que chez les autres vertébrés, l'organe subfornical présente une uniformité structurale surprenante. Il est formé : *a)* d'un *tissu fondamental* d'aspect réticulaire et de nature névroglique composé de cellules névrogliques (cellules parenchymateuses); *b)* d'*éléments fibrillaires* d'une extrême finesse; *c)* et de *capillaires* volumineux d'un type particulier, sans qu'il soit toutefois possible de les assimiler à des sinusoïdes (E. Legait).

La *vascularisation* de l'organe subfornical est très importante et d'une richesse extrême; elle communique avec celle des plexus choroïdes; les vaisseaux choroïdiens se continuent en effet à plein canal avec ceux de l'organe subfornical.

DÉVELOPPEMENT. — Le *développement* de l'organe subfornical a été étudié par Knobloch (1936) chez les mammifères et par Dannheimer (1939) chez l'homme.

Malgré sa situation et ses rapports avec le trigone, la présence de l'organe subfornical n'est pas liée au développement du trigone puisque l'organe existe chez les poissons où cette formation est absente; il apparaît plutôt comme un dérivé de la paroi antérieure et médiane du télencéphale dans la partie comprise latéralement entre les deux trous de Monro, par suite d'une différenciation de l'épithélium épendymaire.

Chez l'*embryon humain,* l'organe subfornical commence à se différencier dans le courant du deuxième mois, c'est-à-dire à un stade où le système commissural est déjà ébauché; mais les éléments cellulaires (cellules parenchymateuses) ne se différencient que tardivement vers la fin de la vie intra-utérine.

SIGNIFICATION FONCTIONNELLE. — La structure histologique de l'organe subfornical plaide en faveur d'une activité glandulaire, aussi est-ce pour cette raison que Roussy et Mosinger (1941) comparant cet organe à l'épiphyse le rangent dans le groupe des *glandes neuricrines* de l'encéphale.

Pour certains auteurs (Heidrich, Putnam et Cohrs) l'organe subfornical apparaîtrait comme un appareil de drainage et de réception du liquide céphalo-rachidien; deux faits militent en faveur de cette hypothèse : d'une part, les relations vasculaires de l'organe avec les plexus choroïdes (anastomoses capillaires nombreuses) et, d'autre part, l'existence de terminaisons nerveuses péri-vasculaires; celles-ci étant susceptibles de transmettre les incitations sensitives provoquées par les variations de pression du liquide ventriculaire assureraient le contrôle de la sécrétion du liquide céphalo-rachidien (E. Legait); le rôle fonctionnel principal de l'organe subfornical serait donc une *fonction régulatrice de la sécrétion du liquide céphalo-rachidien.*

III. — ORGANE PARAVENTRICULAIRE

L'*organe paraventriculaire* a été décrit pour la première fois en 1921 par Ariëns Kappers chez les reptiles et en 1928 par Greving chez l'homme; mais ce sont les travaux de Roussy et Mosinger en 1938 et 1941 qui ont précisé la *situation topographique* de cette formation et sa *nature histologique.*

Chez les mammifères, cet organe doit être considéré comme une différenciation épendymaire qui occupe l'hypothalamus et parfois même en dépasse les limites (chien).

Chez l'homme, il est situé au voisinage du noyau paraventriculaire dont il dépasse quelque peu la limite postérieure pour s'étendre parfois jusqu'à la commissure grise (voy. : fig. 181).

Au niveau de cet organe, l'épendyme apparaît par endroits déprimé sous la forme de cryptes pseudo-glandulaires; l'épendyme est formé de cellules et de fibres névrogliques; il possède un riche réseau capillaire et en outre Roussy et Mosinger ont décrit à ce niveau un réseau nerveux sensitivo-sensoriel.

CAVITÉS CENTRALES DU NÉVRAXE

La moelle, le tronc cérébral et le cerveau sont pourvus de *cavités centrales,* axiales, symétriquement disposées par rapport au plan médio-sagittal; ces cavités représentent chez l'adulte le reliquat du *tube neural* embryonnaire et de la *vésicule cérébrale primitive.*

Au niveau du tronc cérébral et du cerveau, on les désigne sous le nom de *ventricules*; ils sont au nombre de *quatre,* à savoir, de bas en haut et d'arrière en avant : 1° le *quatrième ventricule* annexé au bulbe rachidien et à la protubérance annulaire; 2° le *troisième ventricule* ou *ventricule moyen* annexé au diencéphale; 3° et les deux *ventricules cérébraux* ou *ventricules latéraux* qui correspondent à chaque hémisphère. Seuls les ventricules latéraux sont pairs; les deux autres sont impairs et médians.

Le *système ventriculaire* forme « un tout »; les ventricules latéraux communiquent avec le troisième ventricule par les *canaux de Monro*; par l'aqueduc de Sylvius, le ventricule moyen communique avec le quatrième ventricule; d'autre part ce dernier se continue au niveau de la moelle par le *canal de l'épendyme* et à la jonction de ces deux formations on observe l'existence d'une petite dilatation, appelée *ventricule d'Arantius*; enfin, le quatrième ventricule communique avec l'*espace sous-arachnoïdien* de la *cisterna magna* par le *trou de Magendie* ou *apertura medialis.*

Chez l'adulte, les cavités ventriculaires de l'encéphale représentent le reliquat notablement modifié, il est vrai, des cavités correspondantes à chaque vésicule cérébrale : le quatrième ventricule correspond aux deux dernières vésicules (rhombencéphale et myélencéphale); le troisième ventricule correspond au thalamencéphale, tandis que les ventricules latéraux correspondent au télencéphale; enfin l'aqueduc de Sylvius est constitué par le vestige de la cavité mésencéphalique.

Toutes les cavités centrales du névraxe sont tapissées par l'*épendyme (membrane épendymaire)*; elles contiennent du liquide céphalo-rachidien *(liquide ventriculaire)*; des *plexus choroïdes* sont annexés aux ventricules.

CANAL DE L'ÉPENDYME

Le *canal de l'épendyme (canal épendymaire)* ou *canal central de la moelle (canalis centralis)* est représenté par un très étroit conduit longitudinal, qui occupe la moelle sur toute sa hauteur au niveau de la partie centrale (donc axiale) de la commissure grise.

En haut, il apparaît au niveau de l'angle inférieur du quatrième ventricule, où il présente un léger renflement d'aspect ovalaire ou fusiforme appelé *ventricule d'Arantius.*

En bas, sa terminaison est située immédiatement au-dessus de l'origine du *filum termi-*

nale, généralement à 2 centimètres du point d'implantation de ce dernier sur le cône terminal; il se termine par une petite cavité virtuelle filiforme.

Sa *longueur moyenne* est d'environ 45 centimètres.

DESCRIPTION. — Le canal de l'épendyme ne suit pas exactement l'axe géométrique de la moelle, comme on peut s'en rendre compte sur une série de coupes étagées; car dans la moelle cervico-dorsale il est placé à peu près à l'union du tiers antérieur et des deux tiers postérieurs du diamètre antéro-postérieur de la moelle; dans la moelle lombaire il est à peu près médian; et au niveau du cône médullaire, il se rapproche beaucoup de la face dorsale de la moelle, à tel point qu'il n'est recouvert à ce niveau que par un mince voile de substance nerveuse.

Il est toujours de petite dimension; sa **forme** et son **calibre** sont très variables suivant les régions. Il est généralement d'aspect ovalaire au niveau de la *moelle cervicale*; irrégulièrement circulaire au niveau de la *moelle dorsale,* il présente la forme d'une fente allongée à direction antéro-postérieure en forme d'O ou de T, au niveau du *renflement lombaire*; enfin au niveau du *cône terminal,* il s'élargit et présente une dilatation fusiforme, longue de 8 à 10 millimètres, disposée suivant le grand axe de la moelle : *c'est le ventricule* ou *sinus terminal de la moelle* ou *ventricule de Krause,* du nom de l'auteur qui l'a décrit en 1875; sur une coupe transversale, le ventricule terminal présente un aspect triangulaire à base antérieure et à sommet postérieur, et ce sommet n'est recouvert que par un mince voile de substance médullaire et par la pie-mère.

Il est à peine perceptible à l'œil nu sur des coupes transversales de moelle; son *calibre moyen* est de un à deux dixièmes de millimètres.

Le canal épendymaire n'est pas perméable sur toute son étendue; il est souvent oblitéré par endroits et cela plus particulièrement au niveau de la moelle dorsale; cette oblitération est due à une prolifération cellulaire de l'épithélium épendymaire dont les amas obstruent le calibre du canal; ce sont les *amas névrogliques épithéliaux* avec *cellules intra-épendymaires*; parfois même, il peut être oblitéré sur la presque totalité de sa hauteur, sauf toutefois au niveau du ventricule de Krause par un véritable cylindre névroglique épithélial intra-épendymaire.

Lorsqu'il est perméable, le canal de l'épendyme renferme du liquide céphalo-rachidien. *Embryologiquement,* il représente le vestige du tube médullaire de l'embryon qui persiste encore sous la forme d'un épithélium cylindrique simple, l'*épithélium épendymaire,* qui constitue la paroi du canal central.

L'*épithélium épendymaire* est formé par une seule assise de cellules cylindriques hautes, ciliées, dites *cellules épendymaires*; de la base plus ou moins effilée de la cellule épendymaire part un prolongement cylindraxile ramifié qui traverse à sens radiaire la moelle; l'ensemble de ces prolongements forme un feutrage névroglique, véritable tissu de soutien *(névroglie épendymaire)* pour les éléments médullaires (fibres et cellules nerveuses). (Pour plus de détails, voyez les *Traités d'Histologie.*)

QUATRIÈME VENTRICULE

Le *quatrième ventricule* ou *ventricule bulbo-cérébelleux* est une cavité de petite dimension interposée entre le bulbe et la protubérance en avant, le cervelet en arrière; latéralement, il est encadré par les pédoncules cérébelleux supérieurs et inférieurs.

Il prolonge le canal de l'épendyme situé à l'intérieur de l'axe gris médullaire et il se continue par l'aqueduc de Sylvius qui lui permet d'être en communication avec le ventricule moyen.

Parmi les cavités centrales du névraxe, c'est le moins volumineux de tous les ventricules; cependant, c'est un des plus importants en raison des multiples *formations grises somato-motrices, sensitivo-sensorielles* ou *végétatives* qui occupent son plancher.

FORME. — Envisagé sur un moulage, il présente une forme rhomboïdale, aplati dans le sens antéro-postérieur d'où son nom de *ventricule rhomboïdal* qu'on lui donne encore quelquefois.

Après section des pédoncules cérébelleux et ablation du cervelet qui le recouvre, le quatrième ventricule apparaît avec son *aspect losangique* (voy. : fig. 297).

DIMENSIONS. — Le *grand axe* du losange, médian et vertical, possède une longueur d'environ 3 centimètres et demi et le *petit axe*, transversal, une longueur de 2 centimètres.

DIRECTION. — Le quatrième ventricule présente une direction presque verticale, il est en effet très peu incliné en avant; son grand axe fait avec la verticale un angle de 15 degrés environ.

CONFIGURATION EXTÉRIEURE. — Le quatrième ventricule présente à considérer : *a) deux parois* : l'une *antérieure, bulbo-protubérantielle* ou *plancher*, l'autre *postérieure* ou *cérébello-tectoriale* qui forme le *toit* ou voûte du ventricule; *b) quatre bords*; *c)* et *quatre angles.*

1. — Plancher du quatrième ventricule.

Le plancher du quatrième ventricule possède la *forme* d'un *losange*; il offre un aspect irrégulier ainsi qu'une coloration différente suivant les points envisagés. Il est tapissé (ainsi que ses bords latéraux) par la *membrane épendymaire* et sous cette dernière apparaît une mince couche de substance grise dite *substance grise sous-épendymaire* ou *lame cendrée (stratum cinereum)*; cette substance, irrégulièrement répartie, donne une coloration grisâtre à certains points du plancher (voy. : fig. 297).

Sur la ligne médiane, il présente de haut en bas un sillon bien marqué qui suit le grand axe du losange ventriculaire; c'est le *sillon médian du quatrième ventricule* ou *tige du calamus scriptorius*; ce sillon se continue en haut sur le versant antérieur de l'aqueduc de Sylvius par le sillon médian de l'aqueduc, tandis qu'à sa partie inférieure, il rejoint le canal de l'épendyme où il disparaît, en s'étalant en forme de V renversé pour constituer le *bec du calamus*; à ce niveau, la jonction du canal épendymaire avec le quatrième ventricule présente une petite dilatation fusiforme, appelée *ventricule d'Arantius.*

Dans sa moitié supérieure, le sillon médian présente une petite fossette allongée verticalement : c'est la *fovea media* (voy. : fig. 297).

De chaque côté de la tige du calamus se détachent transversalement, en relief, des stries de substance blanche qui sillonnent le plancher du quatrième ventricule; ces stries sont situées pour la plupart un peu au-dessous de son petit axe : ce sont les *stries acoustiques* ou *barbes du calamus*; elles sont peu apparentes chez certains sujets; lorsqu'elles sont bien développées on compte en moyenne cinq ou six stries de chaque côté; parfois même, elles sont différentes comme aspect et comme disposition d'un côté à l'autre; la plupart se dirigent horizontalement vers l'angle externe du quatrième ventricule et, contournant la face postérieure du pédoncule cérébelleux inférieur, elles se perdent au niveau du corps restiforme, où le plus souvent, elles se réunissent en un ou deux cordons très courts de substance blanche avant de pénétrer ce dernier; finalement, elles aboutissent au *tubercule acoustique (eminentia acoustica)* où se trouvent leurs cellules d'origine; l'une d'elles,

inconstante du reste, mais parfois très apparente et de signification encore inconnue, se dirige obliquement en haut et en dehors pour se perdre dans le pédoncule cérébelleux moyen : c'est la *baguette d'harmonie de Bergmann* (1) ou *conducteur sonore* (voy.: fig. 297).

On peut rencontrer également deux ou trois stries acoustiques très fines qui accompagnent la baguette d'harmonie; elles se fusionnent à cette dernière avant d'atteindre le bord supéro-externe du losange ventriculaire : ce sont les *stries ascendantes.*

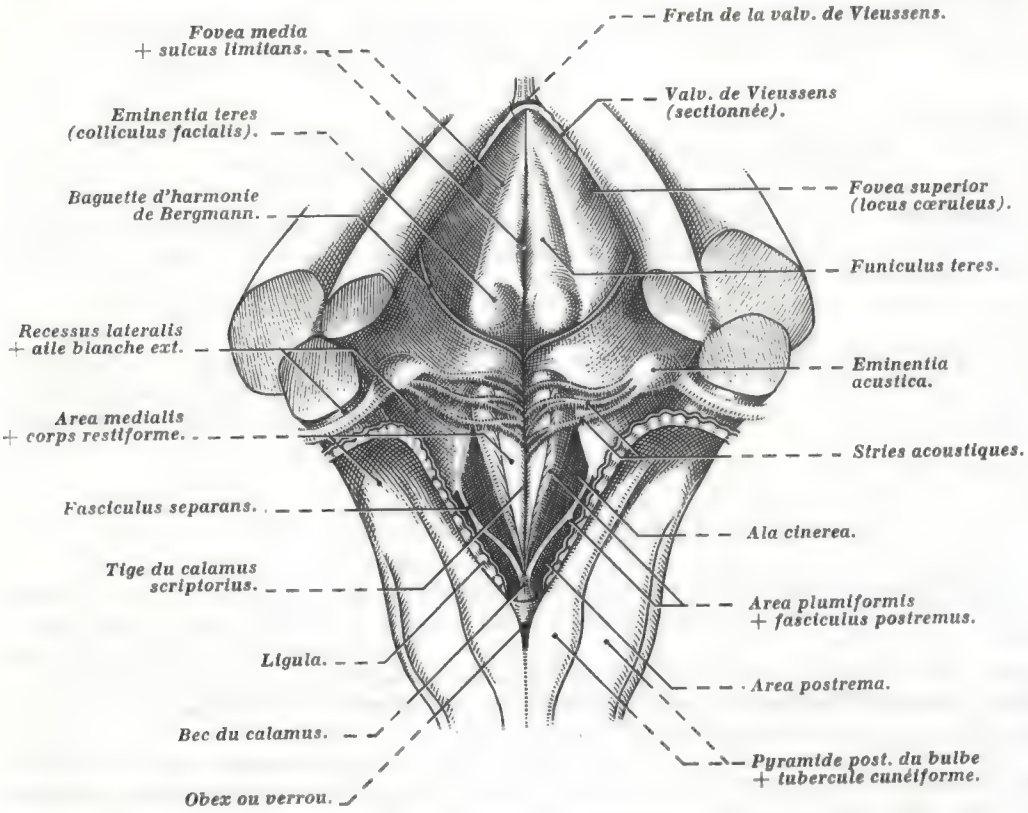

FIG. 297. — *Plancher du quatrième ventricule* (demi-schématique).

Topographiquement, on peut diviser le plancher du quatrième ventricule en *deux* surfaces triangulaires : *a)* un *triangle inférieur* ou *bulbaire*; *b)* et un *triangle supérieur* ou *protubérantiel.*

a) Triangle inférieur ou bulbaire. — Le triangle inférieur ou bulbaire possède une surface irrégulière et une coloration qui n'est pas homogène. On trouve de chaque côté de la ligne médiane trois surfaces triangulaires dont deux de couleur blanche encadrant une surface de couleur grise; on désigne cette zone sous le nom de *zone des ailes,* chacune des trois ailes correspondant à l'*origine réelle* d'un nerf crânien (noyaux bulbaires) (voy. : fig. 297).

C'est vraisemblablement à cette région que Flourens faisait allusion lorsqu'en 1842, il

(1) Anatomiste allemand de la première moitié du XIXe siècle.

créa sa conception du *nœud vital*, centre indispensable selon lui à toutes les fonctions de la vie. Actuellement cette théorie dans le sens où la concevait Flourens est abandonnée de tous les physiologistes; toutefois on admet l'existence à son niveau d'un *centre respiratoire bulbaire* et d'un *centre cardiaque* sous le plancher du quatrième ventricule.

De la ligne médiane à la périphérie ce sont :

1° **L'aile blanche interne** ou **trigone de l'hypoglosse** caractérisée par une saillie arrondie blanchâtre située de chaque côté du sillon médian; elle est triangulaire à base supérieure et à sommet inférieur correspondant au bec du calamus.

Un sillon longitudinal paramédian plus marqué en haut qu'en bas presque parallèle au sillon médian divise l'aile blanche interne en *deux segments inégaux* : *a)* l'un *interne*, le plus large, constitue l'*area medialis de Retzius* qui correspond au *noyau somato-moteur de l'hypoglosse*; *b)* l'autre *externe*, d'aspect plissé transversalement est désigné sous le nom d'*area plumiformis* ou *lateralis de Retzius*; elle correspond *au noyau intercalaire de Staderini* (voy. : fig. 49 et 297).

2° **L'aile grise** ou **trigone du vague** *(ala cinerea)* présente une forme triangulaire à base inféro-externe et à sommet supérieur; elle est située entre les saillies des deux ailes blanches, mais elle est nettement séparée de l'aile blanche interne par un sillon plus ou moins apparent appelé *sulcus limitans*, alors que sa ligne de séparation d'avec l'aile blanche externe est beaucoup moins nette.

Elle est disposée parallèlement au bord supéro-interne du pédoncule cérébelleux inférieur qui semble être un prolongement de l'aile blanche externe vers le bec du calamus.

De coloration grisâtre, elle se présente sous la forme d'une petite dépression, sorte de fossette : c'est la *fovea inferior* ou *fovea vagi*, dénomination qui lui a été attribuée en raison de la présence sous l'aile grise du *noyau dorsal du vague* ou *noyau de l'aile grise* lequel est une formation végétative (voy. : *Constitution anatomique du bulbe* et *Nerf pneumogastrique, Origines réelles*) (voy. : fig. 56).

A sa partie inférieure, l'aile grise est traversée obliquement par une mince bande de substance blanche en relief; c'est le *fasciculus separans de Retzius* (voy. : fig. 297).

Le fasciculus separans divise l'aile grise en *deux segments inégaux* : l'un, *supérieur*, c'est la *fovea vagi* proprement dite; l'autre, *inférieur*, de petite dimension, c'est l'*area postrema* qui correspond à la partie supérieure du noyau de Goll (voy. : fig. 297).

La partie inférieure de la *fovea inferior* s'effile pour rejoindre le bec du calamus; on désigne cette partie de l'aile grise sous le nom de *fasciculus cinereus de Wilson*; à ce niveau, la substance grise s'adosse à celle du côté opposé au niveau du sillon médian entre le bec du calamus et l'extrémité inférieure de l'aile blanche interne pour constituer la *commissure intercinéréale*, prolongement vers l'encéphale de la commissure grise antérieure de la moelle (voy. : fig. 13 et 15).

Au niveau de l'angle supérieur de l'aile grise, les stries acoustiques inférieures font apparaître de haut en bas des zones alternativement blanches et grises dont l'ensemble constitue le *teniola cinerea d'Henle* (voy. : fig. 297).

3° **L'aile blanche externe** ou **trigone acoustique** *(area acoustica)* est située entre l'aile grise et le pédoncule cérébelleux inférieur; de forme triangulaire, elle présente l'aspect d'une saillie blanchâtre arrondie; sa base supérieure correspond sensiblement au passage des stries acoustiques vers l'angle externe du losange ventriculaire, tandis que son sommet inférieur répond approximativement à la partie moyenne du pédoncule cérébelleux inférieur; vers la base du triangle et au niveau de l'angle externe, le trigone acoustique empiète légèrement sur le triangle protubérantiel (voy. : fig. 297).

Dans la plus grande partie de son étendue, l'aile blanche externe correspond aux *noyaux du nerf vestibulaire* (voyez ce nerf) d'où le nom d'aire vestibulaire *(area vestibularis)* qu'on lui donne quelquefois; mais au voisinage de l'angle externe, elle se prolonge, vers le

haut, sous la forme d'une saillie transversale arrondie, qui constitue le *tubercule acoustique* ou *eminentia acoustica* : celui-ci correspond au *noyau d'origine* (principalement au noyau dorsal) *du nerf cochléaire (area cochlearis)* (voyez ce nerf) (voy. : fig. 297).

b) ***Triangle supérieur ou protubérantiel.*** — Le triangle supérieur ou protubérantiel présente de chaque côté du sillon médian et de la *fovea media,* deux saillies ovoïdes ou sphéroïdes, placées immédiatement au-dessus de l'aile blanche interne, dont elles ne sont séparées que par une petite gouttière transversale : c'est l'*eminentia teres* ou *colliculus facialis*; cette saillie correspond au *noyau d'origine du nerf moteur oculaire externe* et au *genou du facial* dont les fibres nerveuses contournent postérieurement le noyau somato-moteur de la VIe paire (voyez ces nerfs) (voy. : fig. 65 et 297).

En dehors de l'*eminentia teres* et au voisinage du bord latéral du triangle protubérantiel apparaît une dépression bien marquée, de forme triangulaire, masquée en partie par le bord interne du pédoncule cérébelleux supérieur; c'est la *fovea superior*; elle correspond au noyau masticateur du trijumeau, d'où la dénomination de *fovea trigemini* qu'on lui donne encore parfois; au-dessous de cette fossette apparaît en relief le tubercule acoustique que nous avons déjà signalé précédemment (voy. : fig. 297).

Au-dessus de la *fovea trigemini* on voit une seconde fossette de coloration foncée, gris ardoise, allongée et disposée parallèlement au bord du quatrième ventricule : c'est le *locus coeruleus*; elle est constituée par une nappe de substance grise, dont les éléments cellulaires sont richement pigmentés (substance ferrugineuse) et recouverte par une très mince couche de substance blanche et par l'épithélium épendymaire.

Aires du plancher du quatrième ventricule. — Dans son ensemble, la surface losangique du plancher du quatrième ventricule apparaît schématiquement constituée par trois segments, disposés symétriquement par rapport au sillon médian et auxquels on peut donner avec Arien Kappers le nom d'*aires* par analogie avec les aires constatées sur une coupe transversale de la moelle; ce sont :

1° **L'aire somato-motrice** représentée par une saillie allongée disposée de chaque côté du sillon médian et limitée extérieurement par le *sulcus limitans* : c'est le *funiculus teres.* Il comprend : le *trigone de l'hypoglosse* et l'*eminentia teres*; c'est la *zone somato-motrice* du quatrième ventricule; elle correspond aux *noyaux somato-moteurs de l'hypoglosse et de l'abducens*; cette zone représente la continuation vers l'encéphale du groupe antéro-interne des cellules radiculaires des cornes antérieures de la moelle.

2° **L'aire somato-sensible** et **sensorielle** correspond à l'aile blanche externe; toutefois elle intéresse simultanément la partie bulbaire et la partie protubérantielle du plancher, ainsi que l'angle externe; cette aire est traversée transversalement ou obliquement par les stries acoustiques.

Dans cette aire se situent les *noyaux du nerf vestibulaire* (voyez ce nerf) d'où la dénomination d'*aire vestibulaire* que l'on donne encore à cette aire, et plus profondément le *nucleus solitarius* et le *noyau sensitif terminal du V.*

3° Enfin les **aires viscéro-motrice** et **viscéro-sensible** sont représentées par la partie comprise entre le *funiculus teres* et l'aile blanche externe.

Cette zone est constituée : *a)* par l'*aile grise* ou *trigone du vague* dans sa partie bulbaire; à ce niveau se situent les noyaux végétatifs du pneumogastrique qui sont de dedans en dehors : α) un *noyau viscéro-moteur,* le noyau cardio-pneumo-entérique; β) et un *groupe de noyaux viscéro-sensibles,* dont l'ensemble constitue le noyau sensitif dorsal du vague ou *nucleus sensibilis dorsalis*; *b)* et dans la partie située au-dessus de l'aile grise au voisinage du *sulcus limitans* se localisent les *centres végétatifs* du parasympathique crânien annexés à certains nerfs, ce sont : les noyaux salivaires inférieur et supérieur, le noyau lacrymo-muco-nasal et le noyau végétatif du V (voy. : fig. 46).

Ces aires constituent un ensemble fort complexe de centres moteurs, sensitifs et parasympathiques.

L'aile grise et l'aile blanche externe représentent la *zone sensitive* et *sensorielle* du plancher du quatrième ventricule; l'aile grise et la région du *sulcus limitans* sont avant tout l'*aire végétative* (le nerf pneumogastrique représentant à lui seul les trois dixièmes du parasympathique crânien).

2. — *Toit du quatrième ventricule.*

Envisagé sur une coupe médio-sagittale, le toit du quatrième ventricule présente *deux versants*, l'un et l'autre sont convexes du côté de la cavité ventriculaire (voy. : fig. 299); ils correspondent à la partie antérieure du cervelet, ce sont : *a)* un *versant supérieur*, oblique en bas et en arrière; *b)* et un *versant inférieur* oblique en bas et en avant; à la jonction des deux versants se situe une gouttière transversale qui répond au noyau central de la substance blanche cérébelleuse; c'est le *faîte* ou *fastigium* ou *diverticule postérieur du* quatrième ventricule *(fissura transversa cerebelli)*.

1° Le **versant supérieur** du toit est constitué : *a) latéralement*, par une partie épaisse représentée par les bords internes des deux pédoncules cérébelleux supérieurs; *b)* et au niveau de la *région médiane* par une partie amincie constituée par la valvule de Vieussens et par la lingula qui renforce cette dernière en arrière (voy. : *Valvule de Vieussens*) (voy. : fig. 111).

2° Le **versant inférieur** du toit est constitué par un ensemble de formations anatomiques qui, pour la commodité de la description, peuvent être réparties en *deux étages*; ce sont de haut en bas : *a)* dans la *moitié postérieure et supérieure*, le nodule et la luette sur la ligne médiane et latéralement, les deux valvules de Tarin; *b)* et dans la *moitié inférieure*, la *membrana tectoria* (voy. : fig. 298).

VALVULES DE TARIN. — Les *valvules de Tarin* (1) sont représentées par deux minces voiles semi-lunaires de substance blanche; placées de chaque côté de la luette et disposées à peu près horizontalement; elles sont cachées en grande partie par les amygdales; aussi faut-il au préalable enlever ces dernières pour les voir et les étudier (voy. : fig. 298).

Par leur *bord postéro-supérieur* convexe, elles adhèrent aux lobes latéraux du cervelet et se continuent sans ligne de démarcation avec la substance blanche du cervelet; leur *bord antéro-inférieur*, concave, très mince, se continue par la *membrana tectoria*, de telle façon que valvules de Tarin et *membrana tectoria* constituent le toit de la portion bulbaire du quatrième ventricule.

L'*extrémité interne* de chaque valvule se fixe sur la luette et parfois même se continue par celle du côté opposé en déterminant un mince pont de substance blanche situé sur l'extrémité antérieure de la luette et du nodule.

L'*extrémité externe*, effilée, se perd dans la substance blanche centrale du lobule du pneumogastrique ou *flocculus*.

La *face supérieure*, convexe, répond au quatrième ventricule (voûte); elle est revêtue par l'épithélium épendymaire; la *face inférieure* répond aux amygdales (voy. : fig. 298).

Elles ne possèdent aucun rôle valvulaire (on devrait dire *membrane de Tarin*) et, *embryologiquement*, elles représentent les reliquats du voile médullaire postérieur; la partie médiane de celui-ci en connexion avec le vermis inférieur s'atrophie en grande partie, sinon en totalité et disparaît au cours du développement du vermis, laissant, de chaque côté de la luette et du nodule, les deux valvules de Tarin.

---

(1) Anatomiste français (1700-1761).

MEMBRANA TECTORIA. — Nous désignerons sous le nom de *membrana tectoria*, l'ensembble des formations anatomiques veliformes comprises dans l'écartement des pédoncules cérébelleux inférieurs entre le vermis inférieur du cervelet et les valvules de Tarin; elles appartiennent à la paroi postérieure de la portion bulbaire du quatrième ventricule.

Au niveau des pédoncules cérébelleux inférieurs, la *membrana tectoria* est renforcée et recouverte en partie par la *ligula* latéralement, et par l'*obex* dans l'angle d'écartement des deux pédoncules cérébelleux inférieurs (voy. : fig. 298).

Elle comprend la *membrane épendymaire* et la *toile choroïdienne du quatrième ventricule.*

*1° **Membrane épendymaire du quatrième ventricule.*** — La *membrane épendymaire du quatrième ventricule* est une très mince membrane de nature épithéliale et de forme triangulaire à sommet inférieur. Elle apparaît tendue à la face postérieure de la portion bulbaire du quatrième ventricule entre les deux pédoncules cérébelleux inférieurs; par sa base, elle se fixe sur la luette et sur le bord libre des valvules de Tarin; par ses bords latéraux, elle s'attache à la face postérieure des corps restiformes et des pédoncules cérébelleux inférieurs; son sommet se fixe à la face dorsale de l'obex (voy. : fig. 299); de toute part elle se continue sans ligne de démarcation avec le revêtement épithélial épendymaire du quatrième ventricule.

Au point de vue embryonnaire, c'est le vestige de la zone épithéliale dorsale du myélencéphale, toute la partie nerveuse dorsale de ce dernier ne se développant pas (voy. : fig. 301).

*2° **Toile choroïdienne du quatrième ventricule.*** — La *toile choroïdienne du quatrième ventricule* que l'on appelle encore *toile choroïdienne inférieure,* pour la distinguer de la supérieure qui occupe le plafond du troisième ventricule, est une formation pie-mérienne située à la face postérieure de la membrane épendymaire qu'elle renforce et à laquelle elle adhère intimement.

Pour bien comprendre les rapports qu'affectent entre elles la membrane épendymaire et la toile choroïdienne du quatrième ventricule ainsi que sa constitution, il suffit de se reporter à l'embryologie; ces rapports dépendent en effet du développement du cervelet et du ventricule rhomboïdal; lorsque chez l'embryon, le cervelet se développe par prolifération de la lame cérébelleuse, il est compris (en hauteur) entre les deux voiles médullaires antérieur et postérieur.

Le voile médullaire postérieur s'atrophie, puis disparaît en grande partie; il donne comme reliquat les valvules de Tarin en haut et la ligula latéralement, de telle sorte qu'entre la face postérieure du bulbe et le cervelet, la cavité du quatrième ventricule *(fosse rhomboïdale)* n'est recouverte que par la membrane épendymaire, membrane de nature épithéliale qui représente la continuation vers les ventricules de l'encéphale de l'épithélium épendymaire de la moelle (voy. : fig. 299).

La pie-mère revêt la face inférieure du cervelet et passe directement sur la membrane épendymaire, puis sur la face postérieure du bulbe qu'elle revêt à partir de la base de l'obex.

Par suite du développement rapide du cervelet, il se produit un mouvement de bascule de cet organe vers le bas, de telle sorte que la pie-mère cérébelleuse se rapproche de plus en plus de la pie-mère ventriculaire et lorsque le cervelet a acquis son complet développement, il persiste entre les deux feuillets pie-mériens un espace prismatique comblé par du tissu arachnoïdien, correspondant au *confluent bulbo-cérébelleux* ou *cisterna magna*; dans cet espace chemine l'artère cérébelleuse inférieure et sa veine satellite (voy. : fig. 299).

La toile choroïdienne du quatrième ventricule présente des épaississements irréguliers formés par des pelotons conjonctivo-vasculaires disposés transversalement et longitudinalement sous la forme de *cordons* : ce sont les *plexus choroïdes du quatrième ventricule*;

a) les uns transversaux, sont situés au voisinage du bord libre de la valvule de Tarin : ce sont les *plexus choroïdes latéraux* du quatrième ventricule ou *plexus transverses*; *b)* les autres paramédians, sont situés de part et d'autre de la ligne médiane; ils se détachent du versant inférieur des plexus précités; ce sont les *plexus longitudinaux* du quatrième ven-

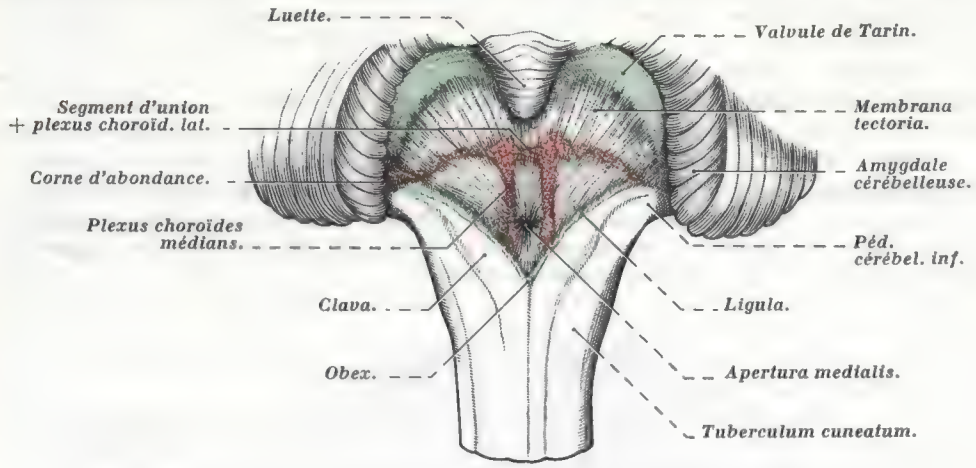

FIG. 298. — *Toit du quatrième ventricule et plexus choroïdes. Valvules de Tarin.*

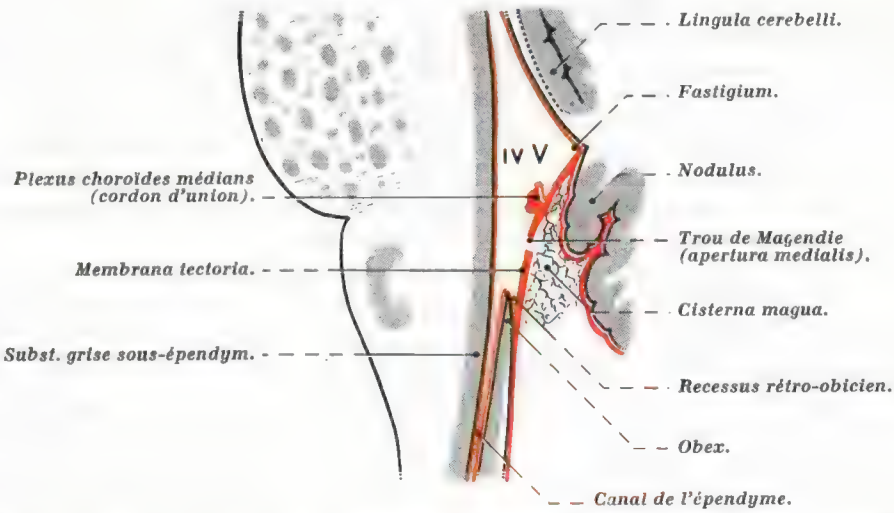

FIG. 299. — *Membrana tectoria du quatrième ventricule vue sur une coupe médio-sagittale* (schématique).

En orangé, la membrane épendymaire; *en rouge*, la pie-mère.

IV V, quatrième ventricule.

tricule ou *plexus médians*; disposés parallèlement et séparés entre eux par un étroit intervalle, ils se terminent en bas au voisinage de l'angle inférieur du quatrième ventricule, de chaque côté du trou de Magendie; parfois même, une petite « *touffe choroïdienne* » émerge à la face dorsale de la *membrana tectoria* et fait saillie sur les parties latérales de l'orifice sans toutefois le traverser (voy. : fig. 298).

Dans leur ensemble, les plexus choroïdes du quatrième ventricule présentent la forme d'un T dont la branche verticale est double (pour plus de détails, voyez : *Plexus choroïdes*, article *Pie-Mère*).

Pour apercevoir la *membrana tectoria*, il faut relever délicatement le cervelet; elle apparaît alors avec sa forme triangulaire, encadrée par les pédoncules cérébelleux inférieurs. Elle est constituée par *deux feuillets* intimement unis; *a)* l'un *antérieur* ou *épendymaire*; *b)* l'autre *postérieur* ou *pie-mérien*; mais si l'on effectue une trop forte traction sur le cervelet, on déchire les travées conjonctives de la *cisterna magna* ainsi que la *membrana tectoria* et l'on ouvre ainsi « *artificiellement* » la cavité du quatrième ventricule (voy. : fig. 298).

Trou de Mangendie. — En soulevant le cervelet, on aperçoit dans la *membrana tectoria* un orifice médian, à contours irréguliers, parfois même à bords déchiquetés offrant en moyenne un demi-centimètre de diamètre : c'est le *trou de Magendie* (1) ou *apertura medialis* du nom de l'auteur qui l'a découvert en 1842.

Il intéresse à la fois la toile choroïdienne du quatrième ventricule et la membrane épendymaire et représente une zone de déhiscence de ces membranes; il est toujours situé plus près de l'obex que du petit axe du quatrième ventricule, c'est-à-dire un peu au-dessus de l'obex (voy. : fig. 298).

Pour voir cet orifice, il faut sectionner sur un cadavre frais, avec des ciseaux très fins, les travées arachnoïdiennes qui occupent la *cisterna magna* tout en écartant délicatement le cervelet du bulbe : alors il apparaît sous l'aspect d'une « *lacune* » de la pie-mère entouré d'un feutrage filamenteux disposé dans un sens radiaire donnant ainsi au pourtour de l'orifice un aspect étoilé (voy. : fig. 298).

Son *aspect* et sa *forme* sont très variables : *a)* tantôt, il présente un aspect *ovalaire* ou *elliptique* à bord plus ou moins net, comme découpé à l'emporte-pièce dans la *membrana tectoria*, ce fait est plutôt rare; *b)* tantôt, et c'est le cas le plus fréquent, il existe plusieurs orifices contigus, la *membrana tectoria* apparaissant ainsi fenêtrée *(type fenêtré)*.

Le trou de Magendie a une importance considérable, car il fait communiquer les espaces sous-arachnoïdiens et en particulier le confluent arachnoïdien bulbo-cérébelleux *(cisterna magna)* avec la cavité du quatrième ventricule, partant avec les cavités ventriculaires encéphaliques et le canal de l'épendyme, assurant ainsi la circulation du liquide céphalo-rachidien sécrété par les plexus choroïdes (voy. : fig. 322).

La perméabilité permanente de cet orifice est absolument indispensable pour assurer, d'une part, l'évacuation du liquide céphalo-rachidien hors des cavités ventriculaires, et d'autre part, un parfait équilibre entre la formation et la résorption de ce liquide; son oblitération congénitale ou pathologique (séquelles de méningites ou d'arachnoïdites) entraîne inévitablement une hydrocéphalie ventriculaire.

On a beaucoup discuté sur l'existence ou non du trou de Magendie; certains auteurs l'ont nié (2), considérant qu'il s'agissait d'un « *artéfact* » produit en soulevant le cervelet; actuellement la plupart des anatomistes et des neuro-chirurgiens admettent son existence; l'encéphalographie gazeuse, la pathologie de certaines hydrocéphalies ne permettent plus de nier l'existence du passage du liquide céphalo-rachidien ou de la bulle gazeuse au niveau de la *membrana tectoria*; que le passage s'effectue soit par dialyse à travers cette membrane, soit par un orifice vrai.

La *membrana tectoria* apparaît et se développe simultanément avec la *fosse rhomboïdale* et la *cisterna magna* (voy. : fig. 301); aussi estimons-nous que la déhiscence de la *membrana*

---

(1) Physiologiste français, né à Bordeaux en 1783, mort à Paris en 1855, fut professeur de Physiologie et de Pathologie générale au Collège de France.

(2) Article à consulter : E. Leblanc : La toile choroïdienne inférieure et la communication ventriculo-sous-arachnoïdienne (trou de Magendie). *Travaux du Laboratoire d'Anatomie de la Faculté de Médecine d'Alger*, 1924, p. 23.

tectoria est en partie due à l'élargissement dans le sens transversal du bulbe, partant de l'écartement des pédoncules cérébelleux inférieurs; cependant il y a lieu de remarquer qu'à la face postérieure de la *membrana tectoria*, le tissu arachnoïdien interposé entre le cervelet et le bulbe est d'autant plus dense qu'on l'envisage plus près de la membrane et, à son niveau, les travées conjonctives sont orientées dans un sens radiaire par rapport à l'*apertura medialis* (voy. : fig. 298).

3° **Ligula.** — La *ligula* ou *ponticulus de Henle* ou *tænia* est une mince membrane de substance blanche qui recouvre sur les côtés la *membrane épendymaire*, c'est-à-dire au voisinage de sa fixation sur les pédoncules cérébelleux inférieurs (voy. : fig. 300).

Elle est à son tour recouverte par le prolongement de la toile choroïdienne du quatrième ventricule.

Par son *bord externe* ou *adhérent*, la ligula se fixe au voisinage de l'obex sur le bord interne de la *clava*, puis sur son versant postérieur; parvenu au niveau des stries acous-

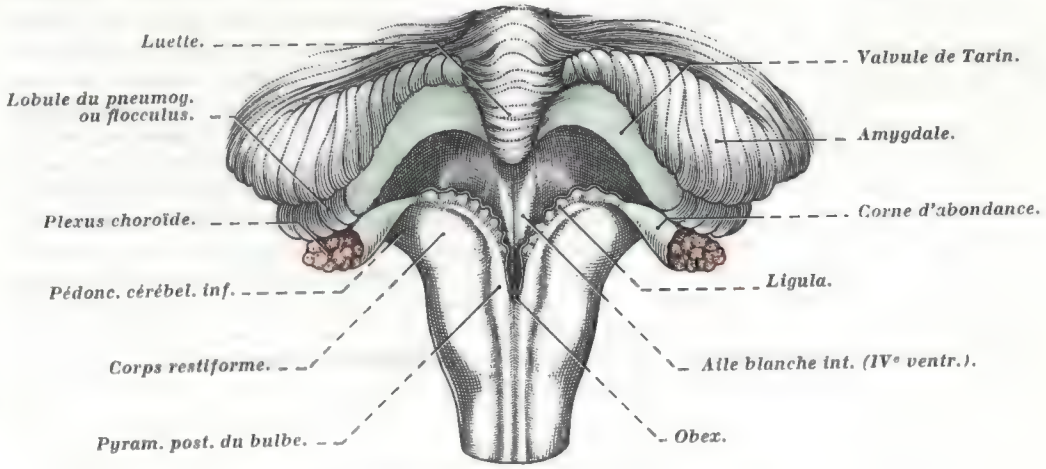

Fig. 300. — *Ligula, cornes d'abondance et valvules de Tarin.*

tiques, ce bord change brusquement de direction pour se diriger horizontalement en dehors en croisant la face postérieure du corps restiforme et du pédoncule cérébelleux inférieur sur lesquels elle s'attache et finalement, elle se termine sur la face latérale du pédoncule.

Dans son ensemble, la ligula présente la forme d'une *équerre*, aussi la divise-t-on en *deux parties* qui sont : *a)* la *ligula interne*; *b)* et la *ligula externe*.

a) La **ligula interne** est un bourrelet quadrangulaire à grand axe oblique, situé en dedans de la clava et du pédoncule cérébelleux inférieur; elle recouvre la *membrana tectoria*.

Par son *bord interne* à contour irrégulier, très mince, elle s'avance plus ou moins vers la ligne médiane. Elle répond à la membrane épendymaire qu'elle recouvre, alors qu'elle est recouverte par la toile choroïdienne; au voisinage de l'obex, ce bord s'unit parfois à celui du côté opposé au-dessous et en arrière du trou de Magendie.

b) La **ligula externe** continue en dehors la précédente un peu au-dessous de l'angle latéral du quatrième ventricule; elle possède une direction transversale. Située à la face

postéro-externe du corps restiforme et du pédoncule cérébelleux inférieur, elle présente l'aspect d'un ruban cintré à concavité antérieure et, à ce niveau, elle détermine avec la face postérieure du corps restiforme et du pédoncule cérébelleux inférieur un véritable tunnel appelé *recessus latéral du quatrième ventricule (recessus lateralis de Reichert)* qu'il prolonge en dehors et au niveau duquel s'engagent les plexus choroïdes latéraux du quatrième ventricule (voy. : *Plexus choroïdes*) (voy. : fig. 300).

Sa partie la plus externe, très évasée en forme de demi-cône ou de cornet à bord frangé ou ondulé où apparaissent les plexus choroïdes latéraux, est désignée sous le nom de *corne d'abondance* (1) (voy. : fig. 300).

La corne d'abondance apparaît au niveau de l'extrémité externe du *recessus lateralis* comme une masse irrégulière, disposée tantôt en massue, tantôt incurvée sur elle-même en forme de crochet, comprise dans la *région de l'angle ponto-cérébelleux* entre le pont de Varole et le paquet acoustico-facial en haut, les trois nerfs mixtes (principalement le glosso-pharyngien) et le flocculus en dehors.

Trous de Luschka. — Au niveau de l'extrémité externe du *recessus lateralis,* Luschka a décrit un orifice qui depuis est désigné dans le langage anatomique sous le nom de *trou de Luschka* (2); anatomiquement et embryologiquement, il n'existe pas d'orifice au niveau du *recessus lateralis*; les travaux de De Ribet (3) ont montré que les plexus choroïdes latéraux, formations pie-mériennes développées autour d'axes conjonctivo-vasculaires, refoulaient devant eux la membrane épendymaire au cours du développement du quatrième ventricule; simultanément la ligula externe entraînée par l'écartement des pédoncules cérébelleux inférieurs suit l'expansion latérale des plexus choroïdes qui, au niveau de la corne d'abondance, sont recouverts par l'épithélium épendymaire; pas plus que les autres plexus choroïdes, la corne d'abondance n'est intra-ventriculaire; en conséquence il n'y a pas de trou de Luschka à proprement parler, mais une extériorisation, une « hernie » en quelque sorte des plexus choroïdes latéraux constituant la corne d'abondance; et d'autre part, il ne peut y avoir d'écoulement de liquide céphalo-rachidien au niveau de ces « *pseudo-orifices* »; mais simplement sécrétion de liquide par la corne d'abondance, liquide qui est déversé directement dans l'espace sous-arachnoïdien.

3. — *Bords du quatrième ventricule.*

Les bords du losange ventriculaire sont au nombre de *quatre* : *deux supérieurs* et *deux inférieurs*; ils sont obliques en sens inverse, de la ligne médiane vers l'extérieur et légèrement curvilignes à convexité regardant le grand axe du quatrième ventricule.

1° Les **bords supérieurs** obliquement dirigés en bas et en dehors correspondent à l'angle dièdre formé par la jonction des pédoncules cérébelleux supérieurs; rappelons que sur ces bords se fixe la valvule de Vieussens (voy. : fig. 297).

2° Les **bords inférieurs** obliquement dirigés en haut et en dehors correspondent à la zone d'implantation de la *ligula interne* sur la face postérieure du bulbe et des pédoncules cérébelleux inférieurs. Rappelons que c'est au niveau des bords inférieurs que se réfléchit la membrane épendymaire pour se continuer avec l'épithélium épendymaire du plancher.

---

(1) La partie enroulée de la ligula ainsi que les plexus choroïdes ont été comparés par Bochdaleck (1849) à une « *corbeille de fleurs* ».

(2) Anatomiste allemand (1820-1875), fut professeur d'Anatomie à l'Université de Tubingen.

(3) Article à consulter : De Ribet : Trou de Magendie ? Trous de Luschka ? *Travaux du Laboratoire d'Anatomie de la Faculté de Médecine d'Alger,* 1941, p. 71.

4. — Angles du quatrième ventricule.

Les angles sont au nombre de *quatre* : un *supérieur*, un *inférieur* et deux *latéraux*.

1° L'**angle supérieur**, le plus aigu des quatre, est masqué par la valvule de Vieussens qui le sépare de la *lingula cerebelli*. Il répond à l'orifice inférieur de l'aqueduc de Sylvius et, en ce lieu, le sillon médian du plancher se continue par le sillon médian de l'aqueduc.

2° L'**angle inférieur** plus ouvert que le précédent correspond à l'angle que forment en divergeant les deux pyramides postérieures du bulbe; à ce niveau, la cavité ventriculaire se continue par le canal de l'épendyme qui présente une petite dilatation ampullaire, appelée *ventricule d'Arantius* (1).

Il répond : *a) en avant*, au bec du calamus; *b)* et *en arrière*, à un mince pont de substance grise, de forme triangulaire à base supérieure appelé *obex* ou *verrou*; de même que la ligula représente les parties atrophiées de la paroi dorsale du myélencéphale, on peut de même considérer l'obex comme représentant le vestige de la partie la plus élevée de la commissure grise postérieure de la moelle; son bord supérieur est libre à l'intérieur du quatrième ventricule et la *membrana tectoria* s'insère sur sa face postérieure; l'épithélium épendymaire tapisse cette face jusqu'au niveau de son bord libre, puis elle se réfléchit pour se continuer plus bas avec l'épithélium du canal épendymaire, de telle sorte qu'entre la *membrana tectoria* et la face dorsale de l'obex, il existe un minuscule cul-de-sac; c'est le *recessus rétro-obicien* (voy. : fig. 299).

3° Les **angles latéraux** (2) du quatrième ventricule sont les plus ouverts. Ils ne se trouvent pas à la jonction des trois pédoncules cérébelleux, comme on serait tenté de le croire, mais plus bas, à la face postérieure des pédoncules cérébelleux inférieurs; toutefois ces angles sont remarquables par les prolongements latéraux qu'ils émettent et auxquels on donne le nom de *recessus latéraux (recessus lateralis)* (voy. : fig. 297).

Les *recessus latéraux* sont dirigés en dehors, en bas et en avant; contournant les pédoncules cérébelleux inférieurs, leur axe est curviligne; ils sont limités : *a) en arrière et en bas*, par la ligula externe et par la toile choroïdienne du quatrième ventricule; *b) en haut*, par le lobule du pneumogastrique; *c)* et *en avant*, par la face postérieure des pédoncules cérébelleux inférieurs (voy. : fig. 297).

Ils se terminent au niveau de l'espace sous-arachnoïdien sans communication orificielle *(pseudo-trous de Luschka)* entre cet espace et la cavité ventriculaire; leur terminaison correspond à la corne d'abondance (voyez précédemment).

CAVITÉ DU QUATRIÈME VENTRICULE

La *cavité ventriculaire* est d'un volume restreint; elle est tapissée en tous ses points par l'épithélium épendymaire, continuation de l'épithélium épendymaire du *canalis centralis* de la moelle, auquel il est identique du point de vue embryonnaire et structural.

Elle renferme une très faible quantité de liquide céphalo-rachidien, mais par suite de l'existence de la *membrana tectoria* et du trou de Magendie, la cavité du quatrième ventri-

---

(1) Anatomiste et chirurgien italien (1530-1589), fut professeur et à l'Université de Bologne.

(2) Article à consulter : P. Meyer : A propos de l'angle latéral du quatrième ventricule. *Comptes rendus de l'Association des Anatomistes*, 1958, p. 495.

cule joue un *rôle mécanique* important dans l'*hydraulique du liquide céphalo-rachidien*; c'est en effet à ce niveau que s'établit la *communication* entre les cavités ventriculaires du névraxe et les espaces sous-arachnoïdiens. La circulation du liquide céphalo-rachidien est possible, soit par l'*apertura medialis*, soit par *dialyse* au niveau de la *membrana tectoria* sous l'influence de la différence de pression intra- et extra-ventriculaire; toutes lésions siégeant dans l'angle dièdre bulbo-cérébelleux (arachnoïdite de la *cisterna magna*, oblitération du trou de Magendie ou imperforation de la *membrana tectoria*) provoque inévitablement une circulation défectueuse du liquide céphalo-rachidien, partant une hypertension intra-ventriculaire qui se répercute sur toutes les cavités centrales du névraxe (hydrocéphalie).

DÉVELOPPEMENT DU QUATRIÈME VENTRICULE

Le développement du quatrième ventricule est lié : *a)* à l'*évolution des deux dernières vésicules cérébrales*, le *myélencéphale* et le *métencéphale*; *b)* à la *formation du bulbe rachidien* (dérivé du myélencéphale) et du *pont de Varole* ou *protubérance annulaire* (dérivé du métencéphale); *c)* et à l'*apparition du cervelet* et des *pédoncules cérébelleux*.

Les vésicules cérébrales, et plus spécialement la *cinquième*, possèdent la même disposition que la moelle embryonnaire avec sa *cavité centrale* et ses *lames* : basale, dorsale, alaires et fondamentales.

Les lames basale, fondamentales, et alaires s'épaississent et se développent considérablement en même temps que la cavité centrale s'élargit dans le sens transversal; les cinquième et quatrième vésicules ne forment plus qu'une cavité unique, aplatie dans le sens antéro-postérieur et d'aspect losangique; c'est la *fosse rhomboïdale (fossa rhomboïdalis)* (*ventricule rhomboïdal* ou futur quatrième ventricule) dont la largeur maxima est atteinte au niveau de la *courbure pontique*.

His avait émis l'hypothèse que l'élargissement de la fosse rhomboïdale, partant la forme du quatrième ventricule, était due à l'apparition de la *courbure pontique*, et il comparait cette plicature à celle que l'on provoquerait sur un tube de caoutchouc fendu longitudinalement et que l'on basculerait dans le sens ventro-dorsal; l'inflexion aurait ainsi pour résultat d'élargir la cavité ventriculaire; longtemps cette conception est restée classique; mais les travaux de Picard-Leroy ont montré que la forme rhomboïdrique du quatrième ventricule est préexistante à l'apparition de l'inflexion pontique; en conséquence elle n'apporte aucune modification à la conformation du ventricule.

Simultanément, la *lame dorsale* ou *pars tegmentalis de la fosse rhomboïdale* subit d'importantes modifications au cours de cet étirement transversal; elle s'amincit considérablement au point de ne posséder « *aucune valeur nerveuse* »; elle est tapissée sur sa face interne par l'épithélium épendymaire, revêtue sur sa face externe de la pie-mère, l'ensemble constituant la *membrane recouvrante du quatrième ventricule (membrana tectoria)*.

Tendue d'une lame alaire à l'autre, la membrane recouvrante conserve toutefois une certaine épaisseur au niveau de ses parties latérales où elle prend le nom de *lèvre rhomboïdale* (future ligula); celle-ci s'incurve en déterminant un repli qui provoque l'apparition d'une étroite gouttière ou *recessus lateralis* (voy. : fig. 301).

Ainsi constitué, le quatrième ventricule embryonnaire se présente avec un *plancher* et un *toit*.

Le plancher répond à la paroi antérieure des troisième et quatrième vésicules cérébrales (bulbe rachidien et pont de Varole); il est composé de deux moitiés triangulaires sensiblement symétriques et équivalentes comprises entre un *sillon médian* et le *recessus lateralis*; au stade 10 millimètres apparaît de part et d'autre du sillon médian, un *sillon latéral (sulcus limitans)*, convexe en dehors, qui divise le plancher en *deux parties* : *a)* l'une *interne (fasciculus teres)* présente l'aspect d'un bourrelet; *b)* l'autre *externe*.

Ce sillon est l'équivalent du sillon homonyme de la moelle; toute la partie qui est située en regard de ce sillon donnera naissance aux noyaux végétatifs avec ses *deux segments* : l'un *viscéral efférent*, situé en dedans du sillon, l'autre *viscéral afférent*, situé en dehors du sillon (voy. : fig. 301).

La *lame fondamentale* donnera naissance aux noyaux moteurs des nerfs crâniens que l'on considère comme dérivés des groupes cellulaires antéro-interne et antéro-externe de la corne antérieure de la moelle *(segment somatique efférent)*.

La *lame alaire* subit une plicature longitudinale déterminée par un sillon externe; la partie interne ou *segment jugal* donne naissance aux noyaux sensitifs, tandis que la partie externe représente le tubercule acoustique *(segment somatique afférent)*.

Ainsi sur le plancher du quatrième ventricule on trouve en allant de dedans en dehors les *trois aires* suivantes : *aire somato-motrice*, *aire végétative* et *aire sensitivo-sensorielle* (voy. : fig. 301).

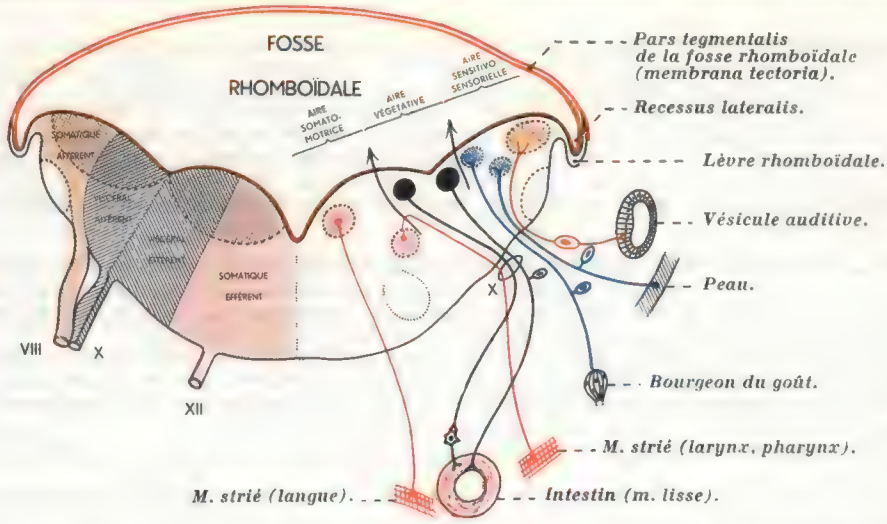

Fig. 301. — *Coupe transversale du bulbe fœtal montrant : 1° la formation du quatrième ventricule (fosse rhomboïdale); 2° la répartition des différents noyaux d'origine ou de terminaison des nerfs crâniens; segment inférieur de la coupe* (schématique).

La partie gauche de la figure montre les aires du bulbe.

Les flèches indiquent la séparation entre les aires somato-motrice, végétative (parasympathique) et sensitivo-sensorielle.

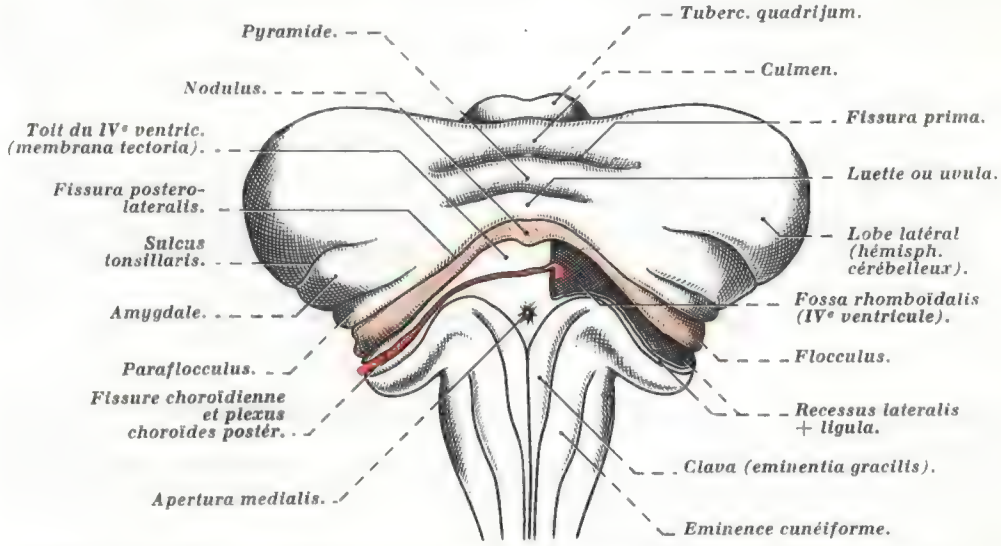

Fig. 302. — *Développement du cervelet et du quatrième ventricule, vue postérieure.*

A droite, la membrana tectoria a été supprimée pour montrer la cavité correspondant au quatrième ventricule et le recessus lateralis.

En rouge, les plexus choroïdes et le sulcus choroïdeus; *en orangé,* le lobe flocculo-nodulaire.

Le **toit** est d'une minceur extrême, tendu entre les deux lèvres rhomboïdales.

Le *sillon interne de la lèvre rhomboïdale* disparaît par soudure de ses parois sauf au niveau des angles latéraux du ventricule où le sillon persiste en constituant à droite et à gauche le *recessus lateralis de Reichert*; la soudure donne naissance à une mince lamelle appelée *ligula.*

Développement des plexus choroïdes. — Les plexus choroïdes du quatrième ventricule *(plexus choroïdes postérieurs)* se développent dans le courant du troisième mois par la formation d'*axes conjonctivo-vasculaires* qui refoulent d'arrière en avant la membrane épendymaire, déterminant ainsi un sillon transversal appelé *fissure choroïdienne (fissura choroïdea)*; ils dépriment la membrane recouvrante de part et d'autre de la ligne médiane, s'étendant de proche en proche jusqu'au *recessus lateralis*; ils s'extériorisent au niveau de la partie latérale du quatrième ventricule entourés par la ligula et coiffés par l'épithélium épendymaire, de telle sorte qu'*ils font saillie dans la cavité ventriculaire sans être contenus dans cette cavité*; en conséquence, *il n'existe pas de trous de Luschka* (voy. : fig. 302).

Formation du trou de Magendie. — Décrit par cet éminent physiologiste en 1842, le *trou de Magendie* ou *apertura medialis* est un orifice médian qui occupe la partie inférieure de la *membrana tectoria* et qui établit une communication entre le quatrième ventricule et les espaces sous-arachnoïdiens et plus spécialement avec la grande citerne *(cisterna magna)*.

Son *existence* a été niée par plusieurs auteurs (1) qui considèrent cet orifice comme un *artéfact*; actuellement, son existence est hors de doute; les progrès de la neurochirurgie ont en effet apporté une contribution nouvelle et récente à la présence de cette communication, présence que la pathologie avait démontrée comme indispensable depuis fort longtemps.

Sa *formation* apparaît comme étant le résultat du développement du tissu arachnoïdien de la grande citerne.

La *membrana tectoria* étant interposée entre le cervelet en haut et en arrière, la quatrième cavité ventriculaire en avant, le tissu arachnoïdien s'interpose en coin, sous l'aspect d'un réticulum dans l'angle dièdre qui correspond à la future citerne bulbo-cérébelleuse; celui-ci adhère d'une part, à la membrane recouvrante et d'autre part, à la face profonde de la dure-mère ainsi qu'au vermis inférieur, de telle sorte qu'au cours du développement la membrane recouvrante est tiraillée d'avant en arrière dans sa partie située au-dessous de la *fissura choroïdea*, déterminant ainsi une évagination médiane appelée *diverticule épendymaire de Wilson* (2), partie qui se résorbe par la suite tout en conservant sa couverture de tissu arachnoïdien.

L'absence de résorption, donc de communication entre les cavités ventriculaires et les espaces arachnoïdiens, entraîne toujours des troubles dans la circulation du liquide céphalo-rachidien et en particulier l'*hydrocéphalie congénitale*.

AQUEDUC DE SYLVIUS

L'aqueduc de Sylvius (3) ou *aqueduc mésencéphalique* est un canal de petite dimension qui fait communiquer entre eux les quatrième et troisième ventricules; il représente embryologiquement les vestiges de la cavité centrale du cerveau moyen ou mésencéphale.

DIMENSIONS. — Sa **longueur** est de 2 centimètres; son **calibre** moyen est de 1 mm. 1/2 de diamètre.

DESCRIPTION. — Il est situé à la jonction de la calotte protubérantielle et de la lame quadrijumelle (voy. : fig. 303).

Envisagé de bas en haut, il prend son origine au niveau de l'angle supérieur du quatrième ventricule sous le sommet de la valvule de Vieussens et il se termine en s'évasant légèrement au-dessous de la commissure blanche postérieure.

A ses deux extrémités, il présente à la coupe un aspect de forme triangulaire à base dorsale et à sommet ventral.

Au niveau de sa partie moyenne, il présente une petite dilatation fusiforme; il offre

---

(1) Article à consulter : Leblanc : La toile choroïdienne inférieure et la communication ventriculo-sous-arachnoïdienne (trou de Magendie). *Travaux du Laboratoire d'Anatomie de la Faculté de Médecine d'Alger*, 1924, p. 23.

(2) Article à consulter : J. Wilson : On the nature and mode of origin of the foramen of Magendie. *Journal of Anatomy*, juil. 1937, p. 423.

(3) Anatomiste français (1478-1555), fut professeur à l'Université de Leyde.

à la coupe l'aspect d'un cœur de carte à jouer dont la partie convexe est tournée en regard des tubercules quadrijumeaux.

Sa *face antérieure* est sillonnée longitudinalement sur la ligne médiane par un sillon qui est la continuation du sillon médian du plancher du quatrième ventricule : c'est le *sillon médian antérieur de l'aqueduc* (tige du calamus).

Sa **direction** est oblique en haut et en avant; il fait un angle de 50 degrés avec l'axe du ventricule (voy. : fig. 322).

Il est tapissé par un revêtement épithélial épendymaire, continuation vers l'encéphale de celui que nous avons déjà décrit au niveau du quatrième ventricule.

Sur toute la longueur de l'aqueduc, on observe l'existence d'un manchon de substance grise que l'on désigne sous le nom de *substance grise centrale (substance grise de l'aqueduc)* au niveau de laquelle se trouvent les noyaux moteurs des nerfs moteurs oculaires communs et pathétiques (voy. : *Constitution anatomique des pédoncules cérébraux*).

En avant de la substance grise de l'aqueduc se place la bandelette longitudinale postérieure (voy. : fig. 70).

TROISIÈME VENTRICULE

Le *troisième ventricule* ou *ventricule moyen* est une cavité impaire, médiane, placée de champ dans le sens antéro-postérieur entre les deux couches optiques; elle est circonscrite par les formations médianes interhémisphériques du cerveau; du point de vue embryologique, elle représente le vestige de la cavité de la deuxième vésicule cérébrale (thalamencéphale ou diencéphale).

C'est aussi une cavité intermédiaire entre les *ventricules latéraux* qui occupent les hémisphères cérébraux avec lesquels il communique par les deux canaux de Monro et le *quatrième ventricule* auquel le relie l'aqueduc de Sylvius (voy. : fig. 303).

SITUATION ET DIMENSIONS. — Le troisième ventricule est situé au-dessous du trigone cérébral et de la toile choroïdienne du troisième ventricule; au-dessus de la région centrale de la base du cerveau qui lui forme son plancher; latéralement, il est limité par les couches optiques.

Sa *projection* sur la partie médiane de la voûte du crâne est située de telle sorte que la verticale menée par le point de croisement de la ligne biauriculaire avec la suture interpariétale passe un peu en avant du centre du ventricule.

La *cavité du troisième ventricule* est très étroite; ses *dimensions* moyennes sont : *a)* dans le sens transversal, un demi-centimètre; *b)* dans le sens sagittal, 2 cm 1/2; *c)* et dans sa plus grande hauteur, 2 cm 1/2, de l'infundibulum à l'habénula (voy. : fig. 303 et 304).

CONFIGURATION ET RAPPORTS. — Le troisième ventricule présente la *forme* d'un sac aplati transversalement; on lui distingue : *a)* deux *parois latérales*; *b)* une *paroi supérieure* ou *voûte*; *c)* une *paroi inférieure* ou *plancher*; *d)* et *deux bords*, l'un *antérieur*, l'autre *postérieur*.

1. — Parois latérales.

La paroi latérale est lisse, de couleur grisâtre et de forme triangulaire à sommet inférieur. Elle présente un sillon à direction antéro-postérieure appelé *sillon de Monro* qui commence en avant au niveau du trou de Monro; légèrement curviligne à convexité inférieure,

il circonscrit inférieurement la couche optique pour se terminer en arrière au voisinage de l'orifice antérieur de l'aqueduc de Sylvius. Un peu en avant et en bas du sillon de Monro, on aperçoit le relief du pilier antérieur du trigone qui s'écarte de plus en plus de celui du côté opposé.

Ces deux formations : sillon de Monro et pilier antérieur du trigone, délimitent entre elles sur chaque face latérale du troisième ventricule *trois régions* ou *étages* qui sont en allant de haut en bas et d'arrière en avant : *a)* l'*étage thalamique*; *b)* l'*étage sous-thalamique* ou *sous-optique*; *c)* et l'*étage infundibulo-tubérien* (voy. : fig. 303).

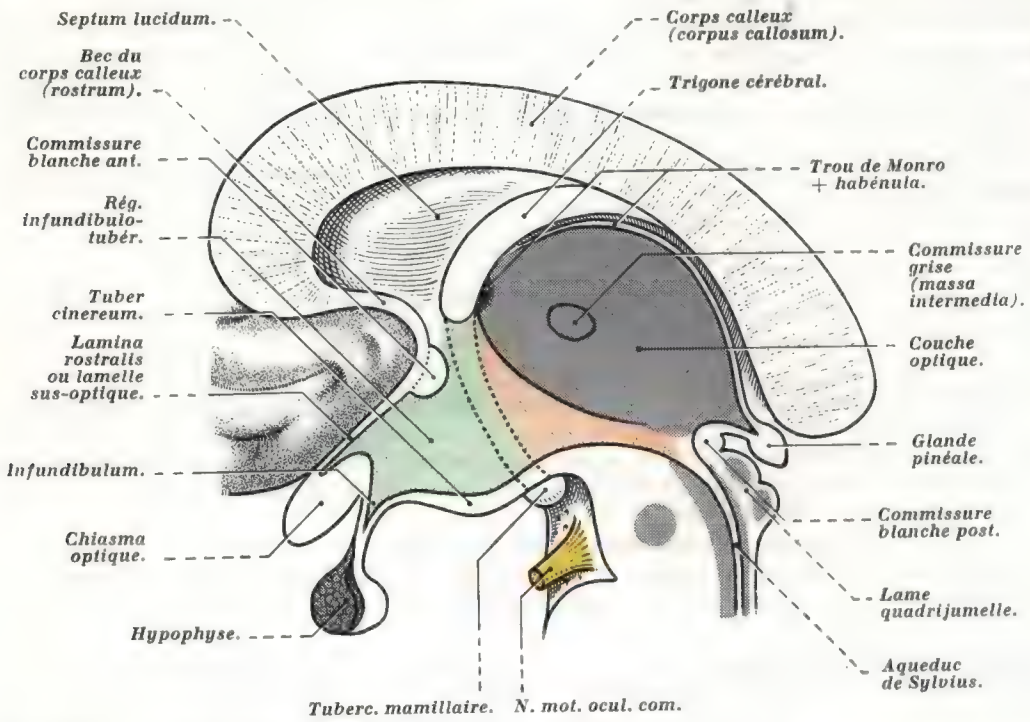

FIG. 303. — *Coupe médio-sagittale du ventricule moyen montrant les trois étages de sa paroi latérale.*

En pointillé gris, l'étage thalamique (couche optique) ; *en vert*, la région infundibulo-tubérienne ; *en orangé*, la région sous-thalamique ou sous-optique.

a) L'**Etage thalamique** est situé entre la voûte du troisième ventricule et le sillon de Monro; de forme ovalaire à grand axe légèrement oblique en haut et en avant, il correspond aux deux tiers antérieurs de la *couche optique* qui est à peu près plane ou très légèrement bombée en dedans, mais toutefois légèrement oblique en bas et en dedans, si bien que les deux faces latérales du troisième ventricule ont tendance à se rapprocher en bas, alors qu'elles s'éloignent l'une de l'autre en haut (voy. : fig. 304).

A sa partie supérieure et près de la voûte, cette face est parcourue d'avant en arrière par un petit bourrelet blanchâtre légèrement convexe en haut qui part de la partie antérieure de la glande pinéale : c'est le *pédoncule antérieur de la glande pinéale* ou *habenula (tænia thalami)* (l'habénula correspond du reste à la limite du ventricule latéral et du ventricule moyen) (voy. : fig. 160 et 181).

A sa partie moyenne, on trouve la *commissure grise* ou *massa intermedia* qui présente

l'aspect d'un pont de substance grise reliant transversalement entre elles les faces internes des couches optiques.

De forme elliptique ou semi-lunaire à la coupe, elle est toujours peu épaisse et quelquefois même absente, son épaisseur moyenne est de un demi-centimètre.

En réalité, la commissure grise n'est pas à proprement parler une « *véritable commissure* » au sens anatomique du mot, car il n'y a aucun échange de fibres nerveuses à ce niveau entre les deux couches optiques.

b) L'**Etage sous-thalamique** est compris entre le sillon de Monro et la saillie des piliers antérieurs du trigone. De petite dimension, il présente un aspect triangulaire à base supérieure correspondant au sillon de Monro et à sommet inférieur répondant à la région mamillaire.

Latéralement, il répond : α) d'une part, aux *formations grises* de la région sous-thalamique et en particulier à la substance grise juxta-ventriculaire et à l'organe paraventriculaire, à la *zona incerta* et au corps de Luys (voy. : fig. 304); β) et d'autre part, aux *formations blanches*, telles que le faisceau de Vicq d'Azyr, le faisceau rétro-réflexe de Meynert qui monte verticalement entre la substance grise juxta-ventriculaire et la couche optique ainsi qu'aux faisceaux thalamique et lenticulaire de Forel (voy. : *Région sous-thalamique*) (voy. : fig. 177 et 183).

c) L'**Etage infundibulo-tubérien** est situé en avant et au-dessous des piliers antérieurs du trigone.

Avec la partie similaire du côté opposé, cette région présente l'aspect d'un entonnoir aplati transversalement dont le sommet inférieur se continue par l'*infundibulum* ou *recessus infundibulaire*.

Cette partie de la face latérale du troisième ventricule est très courte; elle confine au plancher du troisième ventricule et plus particulièrement à la région du *tuber cinereum* (voy. : *Région infundibulo-tubérienne*) et des commissures de la base (voy. : *Systèmes commissuraux*); elle renferme sous la membrane épendymaire de nombreux noyaux gris végétatifs.

2. — *Voûte du troisième ventricule.*

La voûte du troisième ventricule possède une forme triangulaire à base postérieure et à sommet antérieur; elle s'étend latéralement entre les deux couches optiques et dans le sens antéro-postérieur, entre les canaux de Monro et la fente de Bichat.

Sur une coupe frontale du ventricule moyen, la voûte du troisième ventricule est légèrement convexe inférieurement, cette convexité est due à la présence sur la ligne médiane du corps du trigone cérébral qui la refoule en bas (voy. : fig. 304).

Constitution de la voûte du troisième ventricule. — La voûte du ventricule moyen n'est représentée anatomiquement et embryologiquement que par une mince membrane de nature épithéliale qui est constituée par la partie dorsale de la membrane épendymaire du ventricule moyen et à laquelle on donne le nom de *membrane obturatrice* ou *recouvrante du troisième ventricule*; mais à cette membrane s'adjoint la *toile choroïdienne du troisième ventricule* qui la double dorsalement et lui est intimement adhérente, l'ensemble constituant la *membrana tectoria*; ainsi la voûte du troisième ventricule et le toit du quatrième sont constitués de façon identique.

a) La **membrane obturatrice** ou **membrane recouvrante du troisième ventricule** est une membrane épithéliale tendue latéralement entre les deux habénæ et les triangles de l'habénula, lesquels correspondent à la ligne de réflexion de la membrane épendymaire du troisième ventricule; elle est l'équivalent de la membrane épendymaire du toit du quatrième ventricule.

b) La **toile choroïdienne du troisième ventricule** est une formation pie-mérienne constituée par deux feuillets, l'un supérieur, l'autre inférieur, invaginés au niveau de la partie médiane de la fente de Bichat; ce double feuillet pie-mérien s'engage sous le splénium entre, d'une part le corps calleux et le trigone en haut et la membrane épendymaire en bas, d'autre part.

Vue par sa face dorsale, elle présente la forme d'un triangle à base postérieure répondant à la fente de Bichat à sa partie moyenne et dont le sommet correspond à l'écartement

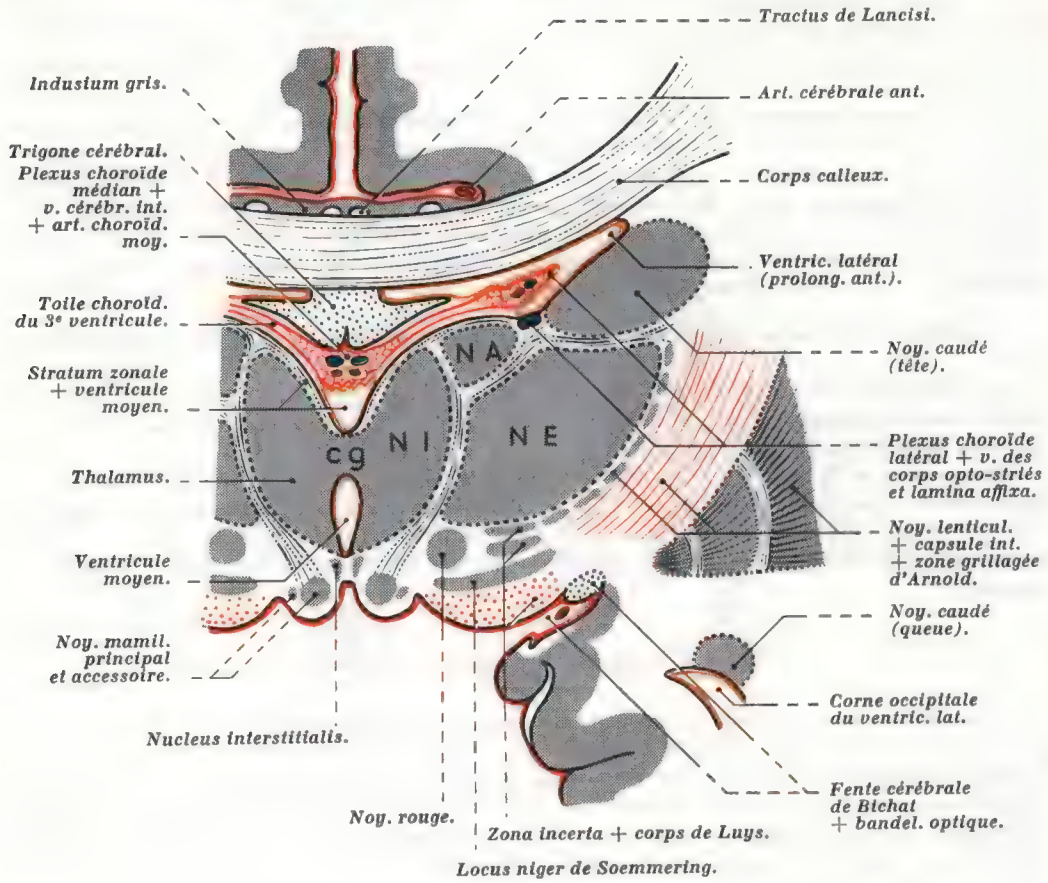

FIG. 304. — *Coupe frontale passant par la commissure grise de la couche optique, montrant la toile choroïdienne du troisième ventricule.*

des piliers antérieurs du trigone; ses bords latéraux s'étendent jusqu'aux plexus choroïdes des ventricules latéraux qui n'en sont qu'une dépendance.

Entre les deux feuillets de la toile choroïdienne, c'est-à-dire dans l'espace sous-arachnoïdien, se trouvent des vaisseaux et en particulier les artères choroïdiennes moyennes ou médianes et les deux veines cérébrales internes qui cheminent d'avant en arrière; juxta-médianes, elles se fusionnent au niveau de la fente cérébrale de Bichat pour donner naissance à la veine de Galien (voy. : *Veines du cerveau*) (voy. : fig. 221).

De chaque côté de la ligne médiane et en dehors des veines cérébrales internes, la toile choroïdienne présente les *plexus choroïdes médians* ou *plexus choroïdes du troisième ventricule* disposés dans le sens antéro-postérieur (voy. : fig. 221 et 222).

Par l'intermédiaire de la voûte, le troisième ventricule répond au *trigone cérébral* adhérant à la toile choroïdienne par des tractus conjonctifs et à la partie médiane du *corps calleux*. Entre le corps calleux et le trigone s'insinue sur un plan sagittal la *queue du septum lucidum*.

3. — *Plancher du troisième ventricule.*

Le plancher du troisième ventricule est très étendu, car il va de l'abouchement de l'aqueduc de Sylvius dans le ventricule moyen en arrière, au chiasma optique en avant; extérieurement il correspond à la partie médiane du losange opto-pédonculaire (voy. : fig. 81 et 86).

Très étroit en arrière, il s'élargit légèrement en avant, au niveau de la région du tuber cinereum, et il se dirige obliquement à 45 degrés en bas et en avant.

Il correspond d'arrière en avant :

a) à l'*espace perforé postérieur*, et à l'écartement des pédoncules cérébraux;

b) à la *région mamillaire* représentée par les deux *tubercules mamillaires*, et à ce niveau chacun d'eux possède deux noyaux gris dans l'épaisseur du plancher; ce sont : le noyau mamillaire principal qui est le plus volumineux et juxta-médian et le noyau mamillaire accessoire qui est plus externe (voy. : fig. 176).

c) enfin au *tuber cinereum*, qui est une éminence arrondie à paroi très mince, formée de substance grise *(substance grise de la base)* comprise entre le chiasma optique et les tubercules mamillaires (voy. : fig. 303).

C'est au niveau de la substance grise de la base que les piliers antérieurs du trigone se dirigent d'avant en arrière pour atteindre les tubercules mamillaires.

Extérieurement, à l'union de son tiers antérieur et de ses deux tiers postérieurs, le tuber se continue en son point déclive par la *tige pituitaire* qui le relie à l'hypophyse (lobe postérieur), et du côté ventriculaire, ce point déclive se traduit par l'existence d'un cul-de-sac légèrement effilé que l'on désigne sous le nom d'*infundibulum* ou de *recessus infundibulaire*.

En avant de la tige, le tuber offre une petite saillie arrondie : c'est l'*éminence sacculaire de Retzius* qui se traduit également du côté du troisième ventricule par une légère dépression appelée *recessus sacculaire* (pour plus de détails, voy. : *Région infundibulo-tubérienne*).

Cette partie du plancher du troisième ventricule répond extérieurement, d'une part, à l'hypophyse logée dans la selle turcique dont il est séparé par la tente pituitaire et à sa *pars tuberalis*, et d'autre part, au chiasma optique et au confluent arachnoïdien préchiasmatique (voy. : fig. 322).

4. — *Bord antérieur.*

Le bord antérieur est très légèrement concave en avant et oblique en bas et en avant, se rapprochant à peu de chose près de la verticale. Il est très mince à certains endroits, comme au niveau de la portion tubérienne du plancher.

Il est constitué de haut en bas : *a)* par les *piliers antérieurs du trigone*; *b)* par la *commissure blanche antérieure*; *c)* et par la *lamelle sus-optique* (voy. : fig. 180 et 303).

a) Les deux *piliers antérieurs du trigone* sont apparents sur le segment antérieur d'une coupe frontale du cerveau passant par le milieu du corps du trigone, après écartement des parois latérales du troisième ventricule.

Ils s'écartent progressivement l'un de l'autre de haut en bas pour se diriger vers la substance grise de la base du troisième ventricule; ils délimitent entre eux et la commissure blanche antérieure au niveau du bord antérieur du troisième ventricule un espace triangulaire médian; cet espace, déprimé, en forme de fossette triangulaire à base infé-

rieure et à sommet supérieur, constitue la *fossette triangulaire de Schwalbe* ou *vulve de Vieussens (recessus vulvaire)* (voy. : fig. 201 et 256).

A la face postérieure (face ventriculaire) des piliers antérieurs du trigone et à la hauteur des canaux de Monro se place une petite saillie médiane située à 6 ou 8 millimètres au-dessus de la commissure blanche antérieure : c'est l'*organe subfornical* (voy. : *Organes épendymaires du troisième ventricule*); cet organe apparaît en relief dans la cavité ventriculaire.

b) La *commissure blanche antérieure* est située devant les piliers antérieurs du trigone; à ce niveau elle se présente sous l'aspect d'un cordon blanc, transversal, très court, légèrement aplati, d'une hauteur d'environ un demi-centimètre et qui va d'un hémisphère à l'autre; elle représente un système commissural composé de fibres nerveuses annexées aux voies olfactives (rhinencéphale) (voy. : *Systèmes commissuraux* et *Voies olfactives*) (voy. : fig. 185 et 201).

c) La *lamelle sus-optique* ou *lame terminale (lamina terminalis)* est une mince lamelle de substance blanche, tendue entre le bec du corps calleux et la face inférieure du chiasma optique.

Elle est extrêmement mince au niveau de sa partie médiane à tel point qu'elle est semi-transparente, constituant ainsi *l'espace clair de Retzius*; c'est du reste *le point le plus aminci de tout l'encéphale*, la membrana tectoria du toit du quatrième ventricule et la membrane recouvrante de la voûte du troisième ventricule étant mises à part, celles-ci n'étant pas constituées par de la substance cérébrale. Elle augmente légèrement d'épaisseur de la ligne médiane à la périphérie.

Cette lame se continue latéralement dans l'espace perforé antérieur, tandis qu'inférieurement elle se continue sans ligne de démarcation bien nette avec la paroi antérieure du tuber au niveau du bord postérieur du chiasma optique (voy. : fig. 303). Contre le bord postérieur du chiasma, la substance blanche de la lamelle sus-optique et la substance grise de la paroi tubérienne sont mélangées; elles forment une bande transversale de couleur gris cendré, plus marquée au niveau de la partie médiane que sur les bords : c'est le *trigone cendré de Müller*.

A la face supérieure du chiasma et à l'union de ses deux moitiés, antérieure et postérieure, elle se réfléchit sur le chiasma avant d'atteindre le bord postérieur de ce dernier, de telle sorte que la cavité du troisième ventricule détermine à ce niveau un petit cul-de-sac que l'on désigne sous le nom de *recessus optique* mais qui serait beaucoup mieux dénommé *recessus supra-chiasmatique*; celui-ci représente la partie la plus large du troisième ventricule (voy. : fig. 181 et 303).

d) Quant au *chiasma optique*, il ne fait pas partie du bord antérieur du troisième ventricule et en est séparé par la partie inférieure de la lamelle sus-optique à laquelle il adhère (voy. : fig. 303).

5. — *Bord postérieur.*

Le bord postérieur du troisième ventricule est très court; il s'étend de la fente de Bichat, c'est-à-dire du bord postérieur de la toile choroïdienne du troisième ventricule, à l'orifice antérieur de l'aqueduc de Sylvius.

A contours irréguliers et sinueux, ce bord est constitué de haut en bas : *a)* par la base de la *glande pinéale*; *b)* par la *commissure blanche postérieure*; *c)* et par l'*orifice antérieur de l'aqueduc de Sylvius* (voy. : fig. 303 et 305).

a) La **Glande pinéale** ou **épiphyse** est une glande de petit volume (grosseur d'un pois) située à la face postérieure du troisième ventricule; elle est logée entre la toile choroïdienne et le tectum. En tapissant la face dorsale de la glande, le feuillet inférieur de la toile choroïdienne détermine avec celle-ci un petit cul-de-sac qui prolonge le ventricule moyen en arrière; c'est le *recessus supra-pinealis de Reichert* ou *cul-de-sac sus-pinéal* (voy. : fig. 305 et 395).

La face antérieure ou base de la glande est échancrée transversalement; cette échancrure apparaît sous l'aspect d'un petit diverticule du troisième ventricule qui constitue *le cul-de-sac* ou *recessus pinéal* improprement appelé par certains auteurs *hile de l'épiphyse* ou *ventricule de la glande pinéale*; ce recessus est limité en haut et en bas par deux minces lamelles de substance blanche qui sont les *lamelles supérieure* et *inférieure* de la glande pinéale. C'est de la lamelle supérieure et de ses bords que partent les *pédoncules antérieurs* de la glande ou *habénæ (tænia thalami)*, et c'est aussi sur le bord antérieur de cette lamelle que se trouve la *commissure interhabénulaire*; quant à la lamelle inférieure, elle forme le plancher du recessus pinéal (voy. : fig. 305).

b) La **Commissure blanche postérieure** sous-jacente à l'épiphyse continue en bas la lamelle inférieure de la glande pinéale. Elle est constituée par une bande transversale très courte de substance blanche, aplatie d'avant en arrière; tendue d'un pulvinar à l'autre, elle ferme en arrière le troisième ventricule; en bas, elle se continue avec la partie supérieure du tectum (lame quadrijumelle).

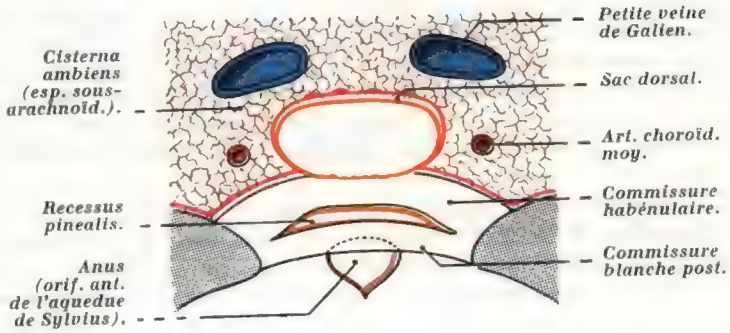

FIG. 305.
Coupe frontale oblique passant par le sac dorsal et les commissures blanche postérieure et habénulaire (schématique) (imité de SITTLER).

En orangé, la membrane épendymaire. *En rouge*, la pie-mère.

Sa face antéro-inférieure est tapissée par l'*organe sous-commissural* (voyez plus loin) (voy. : fig. 181).

Elle représente un système commissural important (voy. : *Systèmes commissuraux*).

c) **L'Orifice antérieur de l'aqueduc de Sylvius** est immédiatement situé au-dessous de la commissure blanche postérieure; il s'évase légèrement en forme d'entonnoir pour constituer l'*anus de Vieussens* (voy. : fig. 305).

Chez le fœtus, il n'est pas rare de rencontrer une petite dépression médiane en cæcum localisée à la partie antérieure du toit de cet orifice.

Rappelons qu'à ce niveau et dans la calotte protubérantielle, le noyau de Darkschewitsch est situé en avant et en dehors de l'anus, donc à la jonction du bord postérieur et du plancher du troisième ventricule; ajoutons également que l'*organe sous-commissural* se prolonge quelque peu sur le toit de l'orifice antérieur de l'aqueduc de Sylvius.

TROUS ET CANAUX DE MONRO

Les *trous de Monro* (1), du nom de l'auteur qui les a décrits en 1797, ou plus exactement les *canaux de Monro* ou *canaux interventriculaires* sont représentés par deux canaux symétriquement disposés qui font communiquer les ventricules latéraux avec le ventri-

(1) Anatomiste écossais (1733-1817), fut professeur d'Anatomie à l'Université d'Edimbourg.

cule moyen d'où la dénomination de *foramen interventriculare* que les anatomistes étrangers donnent parfois à chaque orifice.

Les minutieux travaux de Billet et de ses élèves (1) ont fait apparaître la région des trous de Monro sous un jour nouveau.

Tout d'abord, disons que, si cet orifice interventriculaire peut être dénommé « *trou de Monro* », ce qualificatif ne peut lui être attribué que jusqu'à la fin du deuxième mois (Fénart); en revanche, chez l'adulte, c'est un « *véritable canal* » situé à la jonction de la voûte du troisième ventricule avec son bord antérieur; il est compris entre les piliers antérieurs du trigone et l'extrémité antérieure des couches optiques; il est situé à courte distance du tubercule antérieur de la couche optique (voy. : fig. 172 et 173).

Dirigé transversalement, il mesure 4 à 5 millimètres de long chez l'adulte; légèrement aplati de haut en bas, sa surface de section est rarement circulaire; elle est le plus souvent ovalaire ou elliptique, mesurant 3 à 4 millimètres de diamètre dans le sens antéro-postérieur; Monro comparait son *calibre* à celui d'une plume d'oie.

On peut lui considérer *deux orifices* : *a)* l'un *externe* (c'est le « *vrai trou de Monro* ») correspond au ventricule latéral; *b)* l'autre *interne* correspond au ventricule moyen; il se continue en avant et en arrière par deux étroits sillons bien apparents chez le fœtus, moins apparents chez l'adulte; pour bien apercevoir cet orifice sur une coupe médio-sagittale du cerveau, il faut récliner le pilier antérieur du trigone qui le masque en partie; il est surcroisé à sa face dorsale par l'habénula *(tænia thalami)* qui se continue à ce niveau par la bandelette semi-circulaire *(tænia semi-circularis)*.

Sa *paroi inférieure (plancher)* correspond à la face supérieure du thalamus, dans la zone non revêtue d'épendyme (voy. : fig. 197 et 203); elle s'étend en dehors jusqu'à la *lamina affixa*, lieu où se fixe la membrane épendymaire du ventricule latéral (voy. : fig. 186); sa *paroi supérieure (toit)* (2) est le prolongement en dehors de la membrane recouvrante du troisième ventricule, constituée par les plexus choroïdes latéraux ou plus exactement par le cordon d'union (portion unitive) qui les rattache aux plexus médians; ce cordon est généralement rétréci à ce niveau; il constitue le *collet des plexus*; *quatre veines* importantes convergent à cet endroit constituant un véritable *carrefour veineux*, ce sont : *a)* la *veine des corps opto-striés* ou *veine thalamo-striée* qui parcourt le sillon opto-strié; *b)* la *veine antérieure de la couche optique*; *c)* la *veine du septum lucidum*; *d)* et la *veine des plexus choroïdes*; elles se continuent postérieurement par la veine de Galien (voy. : fig. 172, 175 et 221).

Ainsi envisagés, les *canaux de Monro* ou *canaux interventriculaires* offrent *deux parties* bien distinctes : *a)* l'une mérite véritablement le nom de « *canal* »; elle occupe la partie antéro-inférieure du *foramen interventriculare*; elle fait communiquer les ventricules latéraux et moyen entre eux; au niveau de l'orifice externe, l'épendyme se réfléchit de la face inférieure des plexus latéraux sur la face dorsale de la couche optique (voy. : fig. 203), tandis qu'au niveau des orifices internes, cette partie du ventricule moyen représente un véritable *carrefour liquidien*, qui par sa situation au-dessous de la toile choroïdienne du troisième ventricule, mérite le nom de *carrefour ventriculaire préthalamique*, (Billet); *b)* l'autre occupe la partie postéro-supérieure; elle correspond aux plexus cho-

---

(1) Articles et ouvrages à consulter : H. Billet et R. Fénart : La région du trou de Monro. Le carrefour ventriculaire préthalamique. *Comptes rendus de l'Association des Anatomistes*, 1952, p. 170.

H. Billet et R. Fénart : Etude des communications entre le ventricule moyen et les ventricules latéraux. Le carrefour préthalamique. *Journal des Sciences médicales de Lille*, 10 juin 1952, n° 12.

Carpriau : La région des trous de Monro. Le carrefour ventriculaire préthalamique. Anatomie, embryologie, étude topographique. *Thèse de Lille*, 1953.

P. Hurez : Le carrefour ventriculaire préthalamique. *Thèse de Lille*, 1954.

R. Fénart : *Le carrefour ventriculaire préthalamique. Anatomie, embryologie, étude topographique*, 1 vol. Imprimerie Douriez-Bataille, édit., Lille, 1955.

(2) Article à consulter : A. Beau : Le toit du trou de Monro. *Comptes rendus de l'Association des Anatomistes*, 1955, p. 1080.

roïdes; située au-dessus et en arrière du carrefour liquidien, cette partie, désignée sous le nom de *carrefour choroïdien,* est constituée par la réunion des plexus du troisième ventricule avec ceux des ventricules latéraux *(portion unitive)* (voy. : fig. 221).

Enfin rappelons que c'est au niveau du carrefour ventriculaire préthalamique et près de l'orifice interne des canaux de Monro qu'est situé l'*organe subfornical* sur la face ventriculaire des piliers antérieurs du trigone cérébral (voy. : fig. 181).

Topographiquement et quel que soit le type crânien (dolichocéphale ou brachycéphale), le canal de Monro possède une *situation* relativement fixe; il est situé à 2 centimètres au-dessus du plan de l'étage antérieur du crâne, à 6 centimètres en arrière du pôle frontal et à 6 centimètres et demi de la suture coronale (Lazorthes et Poulhès) (1) (voy. : fig. 312).

Embryologiquement, les canaux de Monro ne sont pas des formations ventriculaires; ils ne sont pas tapissés par l'épendyme pas plus que ne l'est la cavité du septum lucidum; la soudure de la face latérale du diencéphale (future couche optique), à l'hémisphère cérébral (Soudure télencéphalo-diencéphalique) laisse un étroit intervalle (futur canal de Monro) entre le trigone cérébral revêtu inférieurement de la pie-mère et la face supérieure des futures couches optiques également tapissées par la pie-mère; la membrane épendymaire qui tapisse intérieurement le ventricule latéral ne franchit pas dans le sens axial le bord latéral du trigone et la *lamina affixa* (voy. : fig. 158 et 186).

CAVITÉ DU TROISIÈME VENTRICULE

De l'exposé qui précède, il apparaît que la cavité du troisième ventricule est une cavité à contours irréguliers, peu large, puisque son diamètre transversal moyen n'est que de un demi-centimètre, de telle sorte que ses faces latérales sont très rapprochées l'une de l'autre; mais ce qui rend le troisième ventricule important tant du point de vue anatomique que physiologique, c'est :

1° Qu'il s'étend sur plusieurs régions, à savoir : la région thalamique, la région sous-thalamique et la région infundibulo-tubérienne, divisant ainsi le troisième ventricule en trois étages (voyez précédemment).

2° Que certains systèmes commissuraux l'avoisinent et lui servent de limites immédiates ou médiates, telles que les commissures blanches antérieure et postérieure, la commissure interhabénulaire, la commissure du tuber et le trigone cérébral.

3° Que par trois orifices ou conduits, il communique avec les cavités ventriculaires voisines : avec le quatrième ventricule par l'aqueduc de Sylvius; avec les ventricules latéraux par les canaux de Monro.

4° Qu'il présente de nombreux *prolongements* disposés sous la forme de cul-de-sac ou de recessus et qui sont : le *recessus supra-pinealis* ou *sac dorsal,* le *cul-de-sac pinéal,* le *recessus sacculaire,* l'*infundibulum* et le *recessus supra-chiasmatique* (voy. : fig. 181, 287 et 303).

Le **recessus supra-pinealis de Reichart** ou **sac dorsal** (2) est dû à une expansion postérieure de la *membrana tectoria* du quatrième ventricule et plus spécialement de la membrane épendymaire du troisième ventricule; il est situé dans l'*espace sous-arachnoïdien* compris entre le bourrelet du corps calleux en haut et l'épiphyse en bas (voy. : fig. 295, 305 et 306).

---

(1) Article à consulter : G. Lazorthes et J. Poulhès : La situation relativement fixe du trou de Monro. *Comptes rendus de l'Association des Anatomistes,* 1951, p. 298.

(2) Article et ouvrage à consulter : Quercy, de Lachaud et Sittler : Sur la région épiphysaire. I. Le sac dorsal. II. Le canal de Bichat. *Revue neurologique,* 1944, p. 11.
G. Sittler : Sur la région épiphysaire : le sac dorsal, le canal de Bichat. *Thèse de Bordeaux,* 1944.

De *coloration* jaunâtre, parfois brunâtre, il présente un aspect tubuliforme en cône aplati à sommet postérieur; son extrémité atteint la face dorsale du confluent ampullaire (ampoule de Galien). Cette extrémité est parfois effilée, voire même incurvée par rapport au bourrelet du corps calleux; fréquemment, elle est rattachée par des tractus conjonctifs filamenteux au corps calleux : c'est le *prolongement postérieur rétro-calleux*, dans lequel sont placés des vaisseaux d'origine choroïdienne *(pédicule conjonctivo-vasculaire)* (voy. : fig. 306).

Sa partie antérieure disposée en forme d'orifice à grand axe transversal s'ouvre dans le troisième ventricule; elle est située au-dessus de la commissure interhabénulaire. Les parties latérales de cet orifice semblent se continuer par les pédoncules de la glande pinéale *(habenæ)*.

Sa paroi inférieure ou plancher repose sur cette commissure et sur la glande pinéale.

Sa paroi supérieure ou toit est pourvue de deux ou trois rangées parallèles de formations

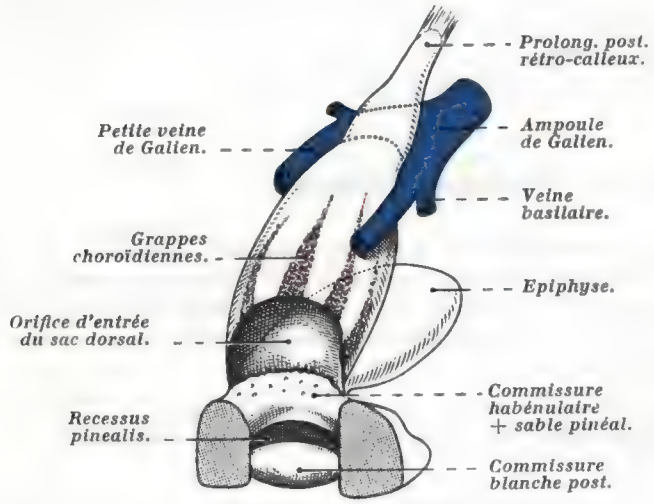

FIG. 306.
Sac dorsal ou recessus suprapinealis de Reichert (schématique). (d'après SITTLER).

choroïdiennes dont l'ensemble constitue les *grappes choroïdiennes* (voy. : fig. 306); celles-ci sont fréquemment imprégnées de minuscules concrétions calcaires (sable pinéal) (voy. : fig. 306).

Le sac dorsal est encadré latéralement par les petites veines de Galien qui se terminent dans l'ampoule de Galien; l'ensemble constitue la *lyre veineuse* (voy. : fig. 229, 305 et 306).

Les *dimensions* et la *forme* du sac dorsal sont très variables et l'on peut distinguer *deux types* : *a)* le sac dorsal est *petit*, peu développé, conique, parfois disposé en *deux compartiments*, l'inférieur étant toujours plus important que le supérieur; la zone d'étranglement correspond au passage des petites veines de Galien; *b)* le sac dorsal est de *grande dimension*, tubuliforme ou conique, aplati de haut en bas, avec (type en bissac) ou sans étranglement interveineux.

5° Que le *point faible* de l'encéphale *(espace clair de Retzius)* occupe sa paroi antérieure.

6° Qu'à son niveau et dans l'épaisseur de ses parois se placent les *noyaux gris végétatifs* les plus importants de l'encéphale ainsi que les *organes épendymaires du troisième ventricule (organe sous-commissural de Dendy et Nicholls, organe subfornical de Putnam et Pines, organe paraventriculaire)* développés dans l'épaisseur de la membrane épendymaire, organes auxquels on reconnaît actuellement un rôle sécrétoire et d'absorption (E. Legait).

7° Enfin qu'elle est en connexion avec les organes principaux *(hypophyse* et *épiphyse)* du système neuro-endocrinien.

Les *parois de la cavité ventriculaire* sont recouvertes par une membrane épithéliale, la *membrane épendymaire* et normalement la cavité est remplie de liquide céphalo-rachidien *(liquide ventriculaire).*

En certains points de la cavité ventriculaire, l'épithélium épendymaire est nettement différencié et présente tous les caractères histo-physiologiques d'une *glande endocrine* donnant ainsi naissance à des formations anatomiques qui rentrent dans le groupe des *glandes neuricrines* de l'encéphale; ce sont : *les organes épendymaires du troisième ventricule,* à savoir : l'*organe sous-commissural*; l'*organe subfornical* et l'*organe para-ventriculaire* (voyez plus loin).

VENTRICULES LATÉRAUX

Du point de vue embryologique, les ventricules latéraux représentent la cavité épendymaire du télencéphale; *du point de vue anatomique,* ce sont deux cavités symétriques, l'une droite et l'autre gauche, situées à l'intérieur des hémisphères cérébraux, qui s'étendent depuis le lobe frontal en avant jusqu'au lobe occipital en arrière.

La connaissance anatomique des ventricules cérébraux et leur topographie est actuellement de la plus haute importance en raison de la pratique courante de la ventriculographie comme moyen d'investigation clinique dans la pathologie nerveuse et plus particulièrement au cours de l'évolution des tumeurs cérébrales.

Les ventricules latéraux sont séparés l'un de l'autre, mais ils communiquent indirectement entre eux par l'intermédiaire du ventricule moyen et des canaux de Monro au niveau d'une région appelée *carrefour ventriculaire préthalamique* (Billet); ils constituent avec le troisième ventricule, les *cavités ventriculaires du cerveau* (voy. : fig. 307).

SITUATION, FORME ET DIVISION. — Ils sont situés approximativement dans la *partie centrale* de chaque hémisphère, sous le corps calleux, enroulés autour des noyaux gris centraux (corps opto-striés) qu'ils circonscrivent; ils sont contournés par l'épanouissement des fibres nerveuses des pédoncules cérébraux.

Cet enroulement des ventricules latéraux est analogue à celui des noyaux caudés; il se fait autour d'eux (voy. : fig. 157 et 158); il est la conséquence de la courbure à concavité antérieure que subit chaque hémisphère au cours de son développement.

Les deux ventricules latéraux ne sont pas exactement parallèles et disposés dans un plan antéro-postérieur; ils sont en effet très rapprochés de la ligne médiane dans leur partie antérieure; mais en revanche ils s'en éloignent notablement dans leur partie postérieure; ils sont orientés dans un plan oblique de haut en bas et de dedans en dehors (voy. : fig. 175).

Dans son ensemble, chaque ventricule latéral présente la forme d'un fer à cheval dont la concavité regarde en bas et en avant; il présente *trois prolongements* qui se dirigent vers les pôles de chaque hémisphère; on les désigne sous le nom de *cornes des ventricules,* à savoir : *a)* la *corne frontale,* ou prolongement antérieur, s'étend de l'extrémité antérieure du ventricule latéral, située en plein lobe frontal, jusqu'à la face postérieure du pulvinar; *b)* la *corne temporale* ou *sphénoïdale* ou prolongement inférieur représente la portion réfléchie du ventricule latéral qui occupe le lobe temporal; *c)* enfin la *corne occipitale* ou prolongement postérieur occupe le lobe occipital.

La jonction des trois cornes est située au niveau de l'extrémité postérieure de la couche optique et constitue le *carrefour ventriculaire.*

Les *longueurs* moyennes des cornes, exprimées en centimètres et envisagées du carrefour à l'extrémité de la corne, sont les suivantes : *a)* 6 à 7 centimètres pour la *corne frontale*; *b)* 3 à 4 centimètres pour la *corne temporale*; *c)* et 3 centimètres pour la *corne occipitale*.

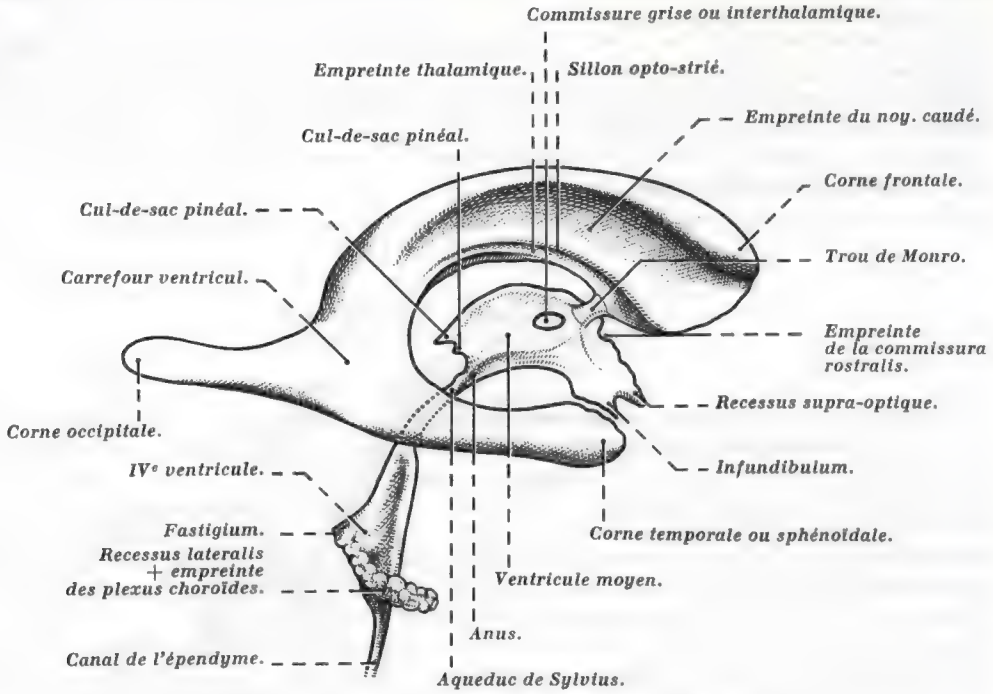

FIG. 307. — *Cavités ventriculaires, vue latérale droite* (schématique).

Notons cependant que ces dimensions sont variables avec la conformation et le volume du cerveau; toutefois, la corne occipitale ne subit pas de variations notables avec le type céphalique (G. Lazorthes et J. Poulhès).

Les parois des ventricules latéraux sont revêtues par l'épithélium épendymaire et la cavité des ventricules latéraux renferme les plexus choroïdes latéraux et du liquide ventriculaire.

I. — CORNE FRONTALE

La *corne frontale* est la plus importante des trois parties du ventricule latéral; elle est située à un niveau supérieur aux deux autres cornes; elle constitue donc l'étage supérieur du ventricule latéral et c'est elle qui communique avec le ventricule moyen par le canal de Monro ou *canal interventriculaire*.

Elle présente une *direction* arquée à convexité supérieure entourant le noyau caudé; plus volumineuse à sa partie antérieure, elle diminue progressivement de calibre d'avant en arrière. Aplatie de haut en bas, elle possède (en moyenne) une *longueur* de 7 centimètres et une *largeur* de 1 cm. 1/2.

On peut lui distinguer *deux parties* par rapport à l'orifice externe du trou de Monro (voy. : fig. 307) : *a)* l'une est située en avant du trou : c'est la *pars anterior* où le ventricule latéral se moule sur la tête du noyau caudé (voy. : fig. 307); sur une coupe frontale, elle

présente tantôt la forme d'un demi-croissant oblique à grosse extrémité externe et supérieure; tantôt, elle apparaît prismatique triangulaire avec une face externe curviligne; elle est limitée : α) *en dedans*, par le septum lucidum et le trigone cérébral; β) *en haut*, par le corps calleux; γ) et *en bas* et *en dehors*, par le noyau caudé; elle se subdivise elle-même d'avant en arrière en *deux portions* (première et deuxième portion) et chacune de ces portions correspond à un territoire bien déterminé sur une ventriculographie antéro-postérieure (occiput-plaque), l'ensemble représentant la partie juxta-médiane de l'ombre ventriculaire (voy. : fig. 316); *b)* l'autre est située en arrière du trou, où la corne frontale est très étroite et disposée horizontalement : c'est la *pars centralis*, ainsi dénommée parce qu'elle correspond à la *région centrale de l'hémisphère* : c'est le *corps ventriculaire* des neuro-chirurgiens (voy. : fig. 308).

On peut considérer à la corne frontale : *a) deux parois* ou *faces supérieure* et *inférieure*; *b)* et *deux bords, externe* et *interne* (voy. : fig. 175).

La *face supérieure* ou *voûte* est concave et correspond au corps calleux (voy. : fig. 307 et 309).

La *face inférieure* ou *plancher* est beaucoup plus complexe; elle présente de dehors en dedans *trois segments* qui sont : *a)* un *segment externe* de couleur grise, représenté par la tête et le corps du noyau caudé qui donnent au plancher du ventricule latéral une forme

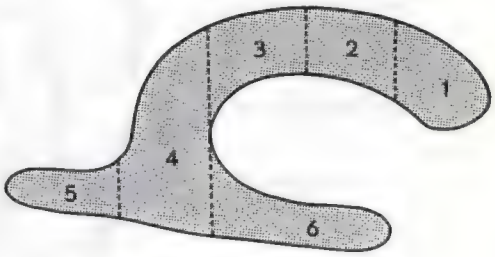

FIG. 308.
Différentes parties constitutives du ventricule latéral, côté droit, vue latérale (schématique).

1, première portion de la corne frontale; *2*, deuxième portion de la corne frontale; *3*, corps ventriculaire (pars centralis); *4*, Carrefour; *5*, corne occipitale; *6*, corne temporale ou sphénoïdale.

convexe dans les deux sens, transversal et sagittal; *b)* un *segment moyen*, de couleur café au lait, le plus large et à direction presque horizontale; il est représenté par la face supérieure de la couche optique recouverte du *stratum zonale* et particulièrement par son tubercule antérieur *(corpus album subrotundum)* qui détermine une saillie dans le ventricule latéral; *c)* enfin, un *segment interne* constitué par la face supérieure du trigone cérébral (voy. : fig. 186).

Entre le tubercule antérieur de la couche optique et le trigone cérébral, se trouve le *canal de Monro* (1) long de 4 à 5 millimètres, d'aspect ovalaire à la coupe et dont le diamètre est d'environ 3 millimètres; il fait communiquer la corne frontale du ventricule latéral avec le ventricule moyen (voy. : *Troisième ventricule*) (voy. : fig. 307).

Entre la couche optique et le noyau caudé, le plancher du ventricule latéral présente un sillon antéro-postérieur très marqué : c'est le *sillon opto-strié* (voy. : fig. 307); ce sillon oblique en dedans et en avant est légèrement convexe en haut; il loge la *veine des corps opto-striés* ou *veine thalamo-striée* qui chemine d'arrière en avant collectant le sang veineux de la couche optique et du noyau caudé; parvenue à l'extrémité antérieure de la couche optique, elle se jette dans la veine cérébrale interne ou petite veine de Galien (voy. : fig. 162, 166, 172 et 175).

Cette veine est recouverte au niveau du sillon opto-strié par une mince bandelette (2 millimètres de large) de substance blanche et par un épaississement de la membrane

(1) Anatomiste écossais, fut professeur d'Anatomie à l'Université d'Edimbourg (1733-1817).

épendymaire qui lui communique une teinte opaline auquel on donne le nom de *lame cornée* ou de *lamina affixa de His* (voy. : fig. 162 et 186).

Enfin, au niveau du sillon, on trouve également une bandelette très mince de substance blanche, le *tænia semi-circularis* qui parcourt le sillon dans toute son étendue; cette bandelette située un peu au-dessous de la veine des corps opto-striés se détache de la face interne du tubercule antérieur de la couche optique par des fibres éparpillées en éventail qui viennent du thalamus, du septum lucidum et du pilier antérieur du trigone, du tubercule olfactif et de la commissure blanche antérieure; il se termine au niveau du noyau amygdalien et dans l'écorce grise du lobule de l'hippocampe (voy. : *Voies olfactives*).

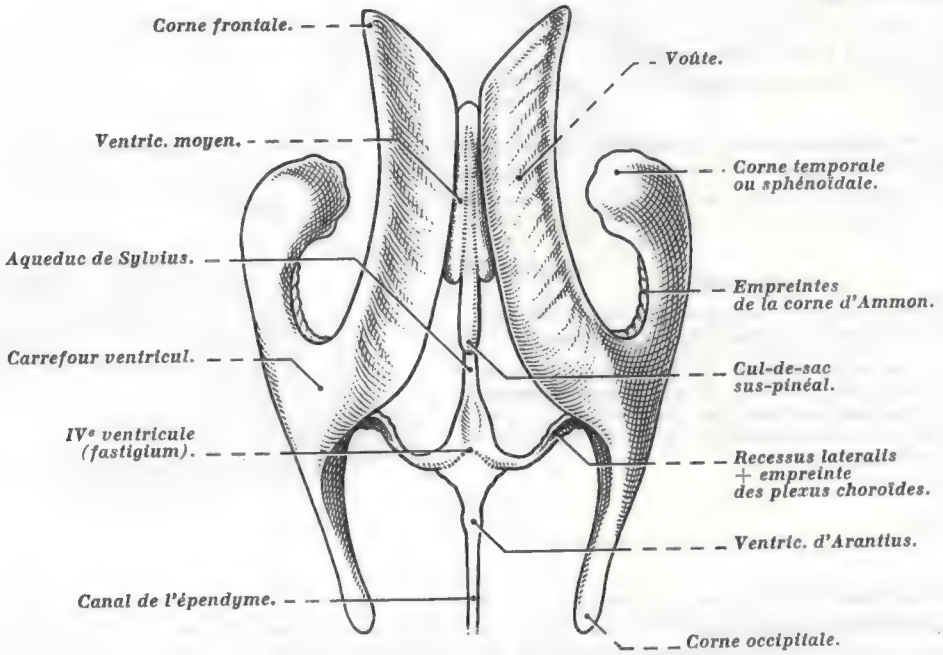

FIG. 309. — *Cavités ventriculaires, vue supérieure* (schématique).

Quant au sillon choroïdien, il est suivi par les plexus choroïdes.

Le *bord interne* est divisé en *deux parties* par rapport au canal de Monro; *a)* dans la *pars anterior*, ce bord est devenu une face par suite de l'écartement produit entre le trigone et le corps calleux; cette face est constituée par le septum lucidum, cloison mince qui sépare les deux ventricules latéraux entre eux; *b)* dans la *pars centralis*, ou *carrefour ventriculaire*, le bord interne correspond à l'angle dièdre formé par le trigone cérébral et le corps calleux (voy. : fig. 307).

Le *bord externe* décrit une courbure à concavité externe; il répond à la jonction du corps calleux et du noyau caudé; il est le plus souvent constitué par une mince nappe de substance grise, périventriculaire, qui surplombe le noyau caudé (voy. : fig. 309).

L'extrémité antérieure de la corne frontale est située à 3 centimètres en arrière du pôle frontal; elle correspond au genou du corps calleux (forceps antérieur).

II. — CORNE TEMPORALE

La *corne temporale* ou *corne sphénoïdale* occupe le lobe temporal; aplatie de haut en bas, elle se dirige légèrement convergente d'arrière en avant et de dehors en dedans, disposée parallèlement à la fente de Bichat (voy. : fig. 309).

Sa longueur moyenne est de 3 cm. 1/2.

Sur une coupe frontale, elle présente l'aspect d'une fente transversale, curviligne, à convexité dorsale et externe; on peut lui considérer comme à la corne frontale *deux parois* ou *faces, supérieure* et *inférieure* et *deux bords, interne* et *externe* (voy. : fig. 310).

La *face supérieure* ou *voûte* est concave; elle est constituée par des fibres blanches qui appartiennent au *tapetum* (voy. : *Systèmes d'association*); elle présente, de dehors en

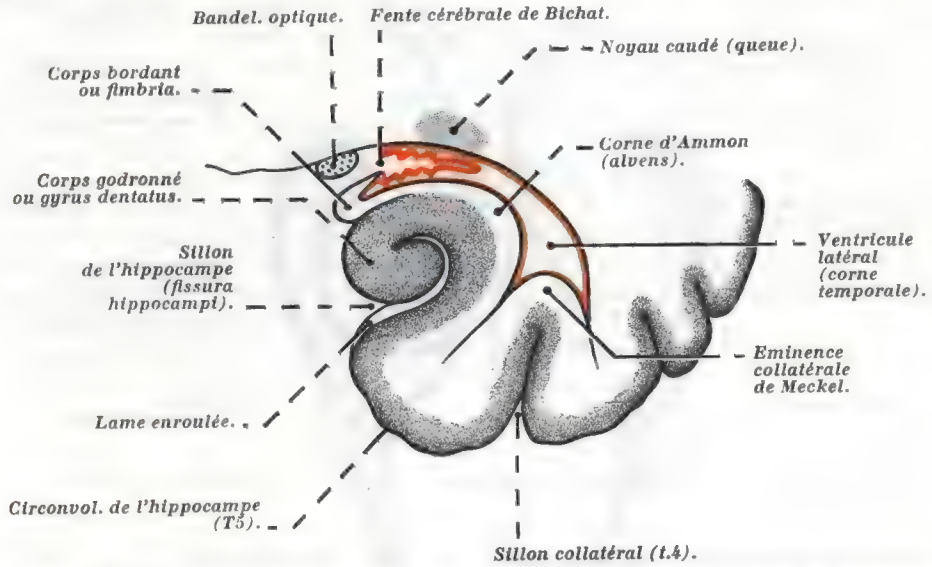

FIG. 310. — *Coupe frontale passant au niveau du prolongement sphénoïdal du ventricule latéral, côté droit; segment antérieur de la coupe.*

En rouge, plexus choroïde; *en orangé,* membrane épendymaire.

dedans, la queue du noyau caudé plus ou moins saillante dans le ventricule latéral et le segment inférieur du *tænia semi-circularis.*

La *face inférieure* ou *plancher* est convexe et se moule sur la corne d'Ammon; elle est constituée en allant de dehors en dedans et de bas en haut par trois formations à disposition curviligne et qui sont : l'éminence collatérale de Meckel, la corne d'Ammon et la fimbria; quant au corps godronné, que certains auteurs placent dans la paroi du ventricule latéral, disons qu'il est complètement indépendant du ventricule (voy. : fig. 310).

L'*éminence collatérale de Meckel (cuissart de Malacarne)* est située un peu en dehors et au-dessous de la corne d'Ammon; elle constitue une saillie analogue à la corne d'Ammon et de même signification qu'elle, car elle correspond au sillon collatéral; elle est donc l'expression ventriculaire d'un sillon cortical (voy. : fig. 310).

La *corne d'Ammon* ou *grand hippocampe* apparaît sous la forme d'un bourrelet arrondi, bosselé, plus volumineux en avant qu'en arrière, qui s'étend depuis le pilier postérieur du trigone et l'ergot de Morand en arrière avec lesquels il se continue, jusqu'à

l'uncus qui le circonscrit en avant; dans son ensemble, elle décrit une courbure à concavité interne et supérieure.

La corne d'Ammon est la conséquence d'un profond sillon de l'écorce temporale, le *sillon de l'hippocampe,* situé entre le corps godronné et la circonvolution de l'hippocampe (cinquième circonvolution temporale); mais quoique constituée par de la substance grise, la corne d'Ammon est recouverte sur le versant ventriculaire par une nappe de substance blanche à laquelle on donne le nom d'*alvéus* (voy. : fig. 310).

Au niveau de son extrémité antérieure, arrondie, elle présente une série de replis transversaux alternant avec des bosselures qui font saillies dans le ventricule latéral : ce sont les *empreintes de la corne d'Ammon* (voy. : fig. 311).

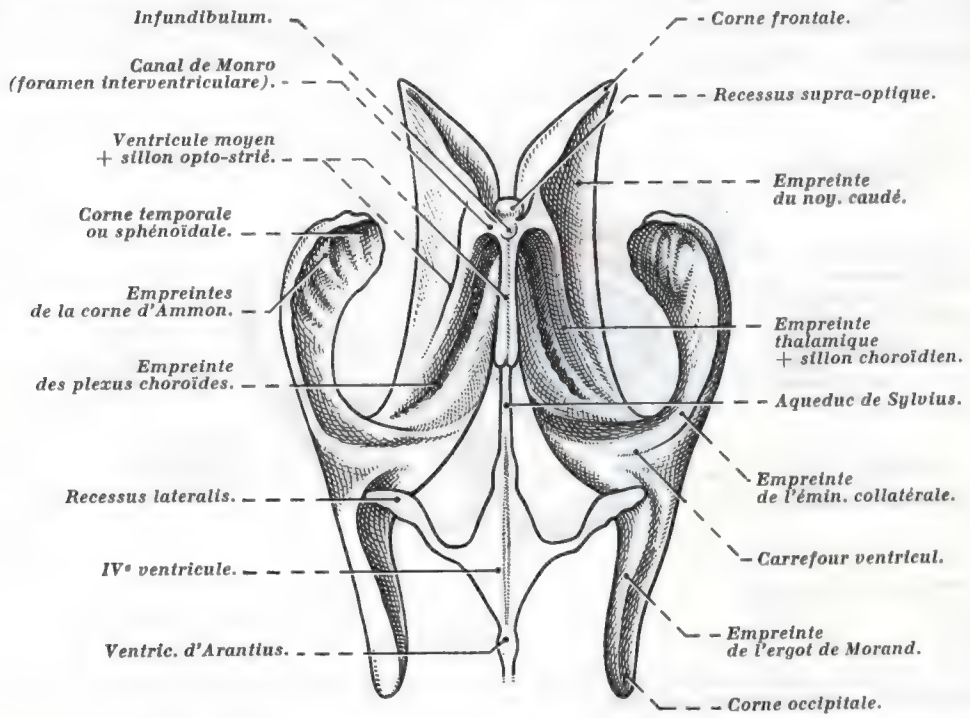

FIG. 311. — *Cavités ventriculaires, vue inférieure* (schématique).

La *fimbria* ou *corps bordant* est une bandelette aplatie de substance blanche qui longe le bord interne de la corne d'Ammon; elle s'étend entre le pilier postérieur du trigone et l'uncus. Par sa face supérieure, elle limite la fente de Bichat et, sur sa face supérieure, elle présente une petite crête dite *crête épendymaire* qui correspond à la zone de réflexion de la membrane épendymaire allant du plancher à la voûte du ventricule latéral et c'est ce voile épendymaire refoulé par les plexus choroïdes qui ferme à ce niveau le ventricule latéral (voy. : fig. 310).

Childe et Penfield (1), se fondant sur l'étude de coupes sériées frontales de la corne temporale, en rapport avec le plus ou moins grand développement de la corne d'Ammon

(1) Article à consulter : A. CHILDE et W. PENFIELD : Anatomic and pneumographic studies of temporal horn, with further note on pneumographic analysis of cerebral ventricles. *Archives of neurology and psychiatry,* mai 1937, p. 1021.

d'une part, et du *gyrus hippocampi*, d'autre part divisent le plancher de la corne sphénoïdale, partant cette dernière, en *deux parties* : *a)* l'une *supérieure* est représentée par une fissure à direction sensiblement horizontale : c'est la *fente supra-cornuale*; *b)* l'autre *inférieure*, plus large et plus étendue que la précédente, située dans un plan presque sagittal : c'est la *fente latéro-cornuale* ou *corps de la corne temporale* (voy. : fig. 310).

Le *bord interne* ou *supérieur* est curviligne, à concavité interne; il correspond à la *fente cérébrale de Bichat*, la limite interne du ventricule latéral correspondant à la *crête épendymaire* (voy. : fig. 311).

La *fente de Bichat* est en réalité fermée par la membrane épendymaire et par la pie-mère refoulée à l'intérieur du ventricule latéral à travers cette fente (plexus choroïdes); mais le liquide ventriculaire peut par dialyse et diffusion au niveau de ces membranes se déverser dans le liquide céphalo-rachidien de l'espace sous-arachnoïdien (voy. : fig. 310).

Le *bord externe* ou *inférieur* est convexe en dehors; il forme un sillon situé à la jonction du tapetum et de l'alvéus (voy. : fig. 195 et 311).

L'*extrémité antérieure* de la corne temporale est située à 1 cm. 1/2 du pôle frontal; elle est surmontée par le noyau amygdalien et se trouve placée en dehors de l'uncus.

Suivant la saillie plus ou moins prononcée et les *variations de position* que présente l'*éminence collatérale* (par conséquent le développement de la *fissura collateralis*) dans la cavité ventriculaire, on peut distinguer sur des coupes frontales de la corne sphénoïdale *deux types morphologiques* extrêmes, à savoir : *a)* l'éminence collatérale est peu développée ou fait défaut; il n'y a pas de sillon sur la paroi ventriculaire au-dessous et en dehors de la corne d'Ammon; la corne présente l'aspect d'un *croissant*; *b)* l'éminence collatérale plus ou moins développée soulève le plancher de la portion latéro-cornuale qui devient nettement convexe (dispositif le plus fréquent) (voy. : fig. 310); *c)* enfin, entre ces deux types, on peut observer tous les intermédiaires.

Le *noyau amygdalien* fait une légère saillie arrondie sur la voûte et sur l'extrémité antérieure du ventricule, constituant le *tubercule amygdalien*.

III. — CORNE OCCIPITALE

La *corne occipitale* ou *corne postérieure* représente la partie postérieure du ventricule latéral située dans le lobe occipital.

Très courte (3 centimètres en moyenne), elle est dirigée obliquement en arrière et un peu en dehors dans un plan horizontal; dans son ensemble elle présente un trajet arqué à concavité interne. Son calibre se rétrécit progressivement d'avant en arrière et se termine par une extrémité effilée, située à 2 cm. 1/2 en moyenne du pôle occipital (voy. : fig. 309 et 311).

Par suite de sa disposition on peut lui considérer *deux parois* ou *faces supéro-externe* et *inféro-interne*, *deux bords*, *supérieur* et *inférieur* et une *extrémité postérieure*.

La *face supéro-externe* ou *voûte* est concave; elle est constituée par le tapetum qui la sépare des radiations optiques et du faisceau longitudinal inférieur (voy. : fig. 195).

La *face inféro-interne* ou *plancher* est convexe; elle est constituée par *deux saillies* blanches, arrondies et superposées qui sont : *a)* la *supérieure* ou *bulbe de la corne postérieure*, constituée par le relief que produit le forceps majeur du corps calleux dans le ventricule latéral; *b)* l'*inférieure* ou *ergot de Morand (petit hippocampe)* plus prononcée que la précédente est une éminence semi-cylindrique qui s'étend sur toute la longueur de la corne postérieure; elle correspond à la saillie de la branche antérieure de la scissure calcarine dont elle représente l'expression ventriculaire (voy. : fig. 311).

Le *bord supérieur* présente l'aspect d'un sillon arrondi et curviligne à concavité interne; il correspond à l'union du forceps majeur et des fibres supérieures du bourrelet du corps calleux (voy. : fig. 195, 309 et 311).

Le *bord inférieur* légèrement arrondi et convexe répond à l'éminence collatérale de Meckel ou croissant de Malacarne qui se prolonge plus ou moins dans la corne postérieure.

A la partie postérieure de la couche optique, le bord inférieur n'est plus représenté que par un petit sillon situé à la jonction des deux faces, sillon qui correspond à la partie inférieure du tapetum.

CARREFOUR VENTRICULAIRE. — Le *carrefour ventriculaire* ou *trigone du ventricule de Schwalbe* représente le point de jonction ou mieux la *zone commune aux trois cornes* du ventricule latéral; c'est aussi la partie la plus large du ventricule, ainsi que la plus facile à atteindre par la ponction.

Il est situé à la face postérieure de la couche optique, où il répond au pulvinar, en avant et au-dessous du bourrelet du corps calleux (splenium).

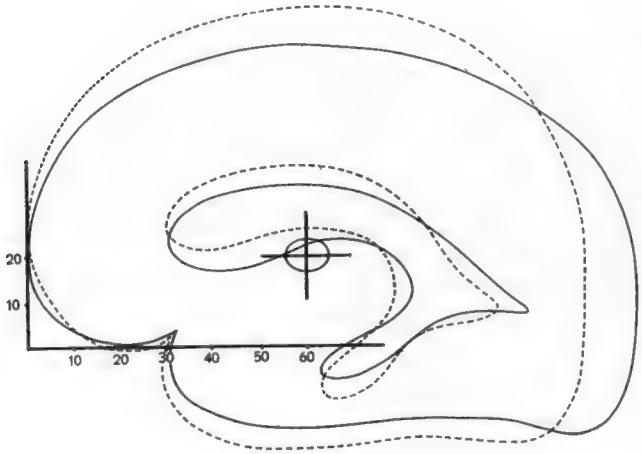

FIG. 312.
Variations des ventricules latéraux suivant le type crânien (d'après G. LAZORTHES).

En trait plein, crâne dolichocéphale; *en pointillé,* crâne brachycéphale.

L'ellipse représente l'aire au niveau de laquelle se situe le trou de Monro dans 95 % des cas.

Les chiffres exprimés en millimètres au niveau des deux lignes orthogonales représentent les repères, du trou de Monro par rapport au pôle frontal et au plan intéressant l'étage antérieur du crâne.

VARIATIONS MORPHOLOGIQUES DES VENTRICULES LATÉRAUX. — Les ventricules latéraux sont sujets à des *variations morphologiques* d'ordre général (aspect, longueur et calibre des cornes); rarement les deux ventricules sont symétriquement disposés; ces variations portent principalement sur les cornes où l'on peut constater des *inégalités* de développement d'un côté par rapport à l'autre *(hypo* ou *hypergénésie),* voire même une *agénésie* de la corne; ces faits sont plus fréquents sur les cornes occipitale et frontale (voy. : fig. 313); quelles que soient les variations que l'on peut observer, disons que pour chaque corne on peut envisager des *cornes longues* et des *cornes courtes,* des *cornes larges* et des *cornes étroites* (voy. : fig. 313); enfin, la situation et la forme des cornes des ventricules sont variables suivant le *type crânien* (voy. : fig. 312).

Variations des cornes des ventricules latéraux. — Indépendamment des variations des ventricules latéraux que l'on peut observer d'un sujet à l'autre et qui sont influencées par la forme et les dimensions de la boîte crânienne, on peut observer l'existence au niveau des cornes de *processus d'accolements* de leurs parois, d'où l'importance que ceux-ci présentent pour l'interprétation des *ventriculographies*; ces accolements réduisent notablement le volume de la chambre ventriculaire. Leur *mécanisme de formation* est très discuté; il serait vraisemblablement en rapport avec la plicature de l'écorce cérébrale (du

moins partiellement); mais les travaux de Lazorthes, Bimes et Poulhès (1) ont montré qu'ils résultent de perturbations d'ordre circulatoire intéressant les capillaires du tissu glial sous-épendymaire; finalement un manchon ou une lame fibreuse se constitue (sans réaction inflammatoire) qui fait disparaître partiellement ou totalement la corne du ventricule.

Lorsque la partie moyenne de la corne disparaît par accolement, elle laisse parfois subsister à son extrémité un *îlot ventriculaire* tapissé par l'épendyme qui présente l'aspect d'une minuscule vésicule remplie de liquide ventriculaire, désignée sous le nom de *vésicule épendymaire*; cette disposition s'observe plus particulièrement au niveau des cornes occipitale et frontale (voy. : fig. 313).

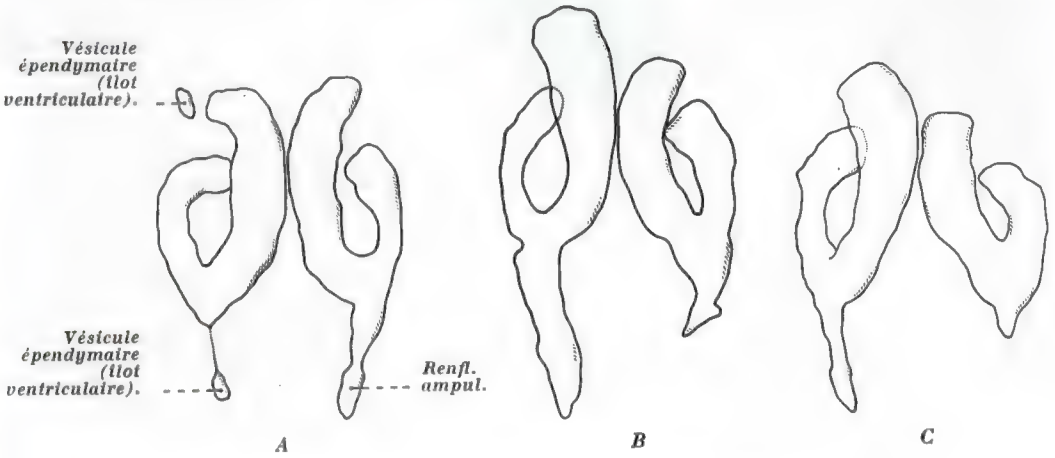

FIG. 313. — *Variations morphologiques des ventricules latéraux, vue supérieure* (d'après G. LAZORTHES).

A. Absence de corne occipitale à gauche, avec îlots ventriculaires (vésicules épendymaires) au niveau de la corne frontale et de la corne occipitale; à droite, présence d'un renflement ampullaire au niveau de la corne occipitale.

B. Inégalité de développement des cornes. Hypergénésie du ventricule gauche portant principalement sur la corne frontale et la corne occipitale; hypogénésie du ventricule droit.

C. Inégalité de développement des deux ventricules. Hypogénésie du ventricule droit.

1° **Variations de la corne frontale.** — Les variations que l'on peut observer sur la corne frontale par suite d'accolements des parois sont nettement apparentes sur les ventriculographies; elles sont au nom de *deux* principales; elles sont dues à des accolements de l'angle supéro-externe de la deuxième portion de la corne.

L'accolement peut être : *a) complet,* l'angle au lieu d'être arrondi devient nettement aigu; il résulte de l'accolement du noyau caudé à la face inférieure du corps calleux : c'est *l'accolement supra-caudé* (voy. : fig. 314 *A*); *b)* ou *incomplet,* dans ce cas, il laisse subsister un *îlot ventriculaire* au niveau de l'angle (voy. : fig. 314 *B*).

2° **Variations de la corne temporale.** — Le processus d'accolement ne s'observe sur la corne temporale que dans le cas de corne étroite; il résulte d'un relief exagéré de la

(1) Articles à consulter : G. LAZORTHES et J. POULHÈS : Les variations des cornes des ventricules latéraux dues à l'accolement de leurs parois. Etude anatomique et radiologique. *Toulouse médical,* n° 4, avril 1948.

G. LAZORTHES, BIMES et J. POULHÈS : Processus d'accolement des parois des ventricules latéraux. *Comptes rendus de l'Association des Anatomistes,* 1949, p. 219.

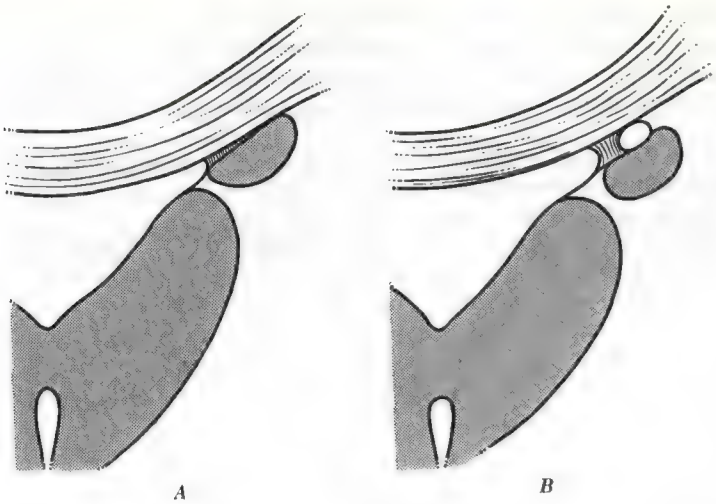

Fig. 314.
Variations du ventricule latéral, vues sur une coupe frontale (schématique) (d'après G. Lazorthes).

A. Accolement de l'angle supéro-externe (accolement supra-caudé).

B. Ilot ventriculaire.

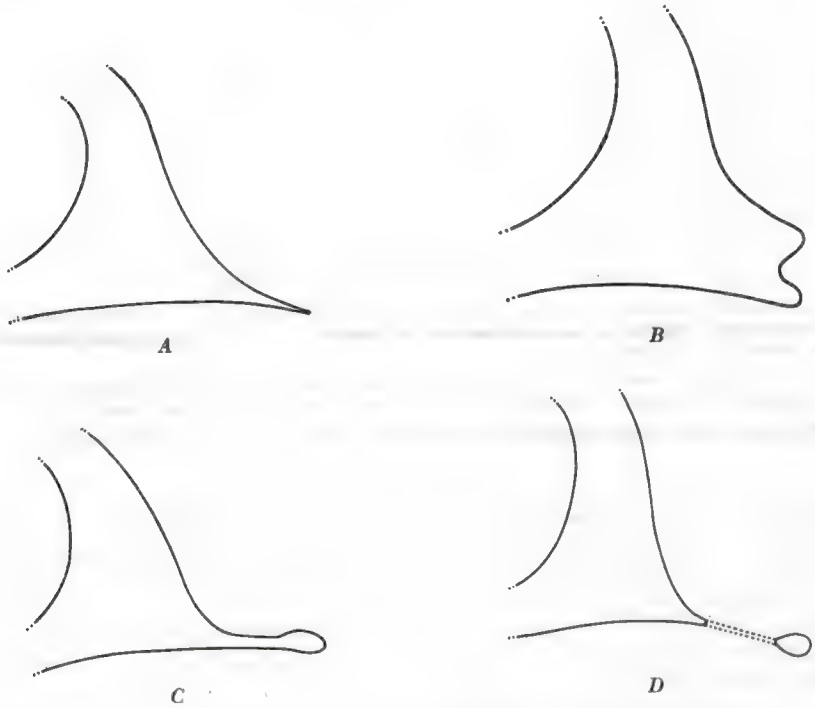

Fig. 315. — *Variations de la corne occipitale du ventricule latéral* (schématique) (imité de G. Lazorthes).

A. Terminaison en pointe. — *B*. Corne occipitale bifide.
C. Terminaison par renflement ampullaire. — *D*. Ilot ventriculaire.

corne d'Ammon qui contracte une adhérence avec la paroi supéro-externe du ventricule; la corne temporale est alors divisée en *deux compartiments (type en bissac)* : *a)* le *compartiment supérieur* répond à la *fente supra-cornuale*; elle communique avec le

carrefour ventriculaire et c'est alors la seule partie de la corne temporale qui soit apparente sur les clichés; *b)* le *compartiment inférieur* correspond à la *fente latéro-cornuale*; elle est le plus souvent à peine visible sur les clichés, d'où l'intérêt de ne point méconnaître cette disposition qui peut prêter à confusion et faire penser à une néoformation de la corne d'Ammon.

3° **Variations de la corne occipitale.** — Parmi les trois cornes du ventricule latéral, la corne occipitale est certainement la plus variable; elle peut être *absente* (due à une saillie exagérée de l'ergot de Morand); *courte* (moins de un centimètre de longueur, disposition plus fréquente à droite qu'à gauche) ou *longue (corne occipitale ancyroïde)*; *étroite* ou *large*.

Indépendamment des processus d'accolement que l'on peut observer au niveau de ses parois, ses *variations* sont en grande partie dues au développement plus ou moins important des formations voisines telles que le forceps major et la scissure calcarine (ergot de Morand).

Les principales variations observées sont :

a) la *terminaison en pointe* (voy. : fig. 315 *A*) due en majeure partie au passage des radiations optiques et des fibres du tapetum (voy. : fig. 196);

b) la *corne occipitale bifide*, toujours courte, centrée sur le petit hippocampe (voy. : fig. 315 *B*);

c) la *terminaison par renflement ampullaire* (voy. : fig. 315 *C*);

d) et la *corne occipitale avec îlot ventriculaire*, plus fréquente à droite qu'à gauche (voy. : fig. 315 *D*).

Ces deux dernières dispositions sont en relation avec un développement important du forceps major qui appuie sur le toit de la corne et diminue son calibre (G. Lazorthes et J. Poulhès) (1).

PLEXUS CHOROÏDES DES VENTRICULES LATÉRAUX. — Chaque ventricule latéral contient des plexus choroïdes qui sont du reste en connexion avec ceux du troisième ventricule, ainsi qu'avec la toile choroïdienne de cette même cavité; toutefois, il y a lieu de remarquer qu'il n'y a pas de plexus choroïdes dans la corne occipitale, mais seulement dans les cornes frontale et sphénoïdale.

Dans la corne frontale, les plexus choroïdes sont placés dans toute l'étendue de cette corne entre le corps calleux et la couche optique. A la face supérieure de la couche optique, ils correspondent au sillon choroïdien (voy. : fig. 160 et 162) qui leur doit sa dénomination; par leur bord interne, ils sont rattachés à la toile choroïdienne du ventricule moyen; quant au bord externe abondamment frangé, il flotte librement dans la cavité du ventricule.

En réalité, les plexus choroïdes des ventricules latéraux ne sont qu'une expansion latérale de la toile choroïdienne du ventricule moyen (voy. : *Ventricule moyen*); l'engagement de cette expansion au niveau du *canal interventriculaire (canal de Monro)* refoule la membrane épendymaire dans la cavité du ventricule, de telle sorte que « *théoriquement* », ces plexus appartiennent autant au ventricule moyen qu'au ventricule latéral (voy. : *Plexus choroïdes des ventricules latéraux*, article *Méninges*) (voy. : fig. 340).

Dans la corne sphénoïdale, les plexus choroïdes ne s'étendent pas sur toute sa longueur; ils s'étalent sur la corne d'Ammon en décrivant un arc de cercle et s'arrêtent un peu avant la portion renflée et mamelonnée de cette dernière (voy. : fig. 340).

---

(1) Article à consulter : G. Lazorthes et J. Poulhès : Les variations de la scissure calcarine et de la corne occipitale des ventricules latéraux. *Comptes rendus de l'Association des Anatomistes*, 1949, p. 210.

Leur bord interne se continue avec la pie-mère dans la fente cérébrale de Bichat, et leur bord externe, ondulé, est libre et flottant dans la corne temporale (voy. : fig. 310 et 340).

Au niveau du carrefour, les plexus choroïdes des ventricules latéraux présentent un épaississement important : c'est le *glomus choroïdien* qui proémine parfois postérieurement sans toutefois occuper la corne occipitale (voy. : *Pie-mère*) (voy. : fig. 340).

Très richement vascularisés, les plexus choroïdes des ventricules latéraux sécrètent le liquide ventriculaire et le liquide céphalo-rachidien.

Anatomie radiologique des ventricules latéraux. Ventriculographie.

Indépendamment des renseignements fournis sur le cadavre par l'étude morphologique des cavités ventriculaires, soit par la méthode des coupes séries, soit par moulage, l'examen radiographique de ces cavités d'une part, sur le cadavre après injection de

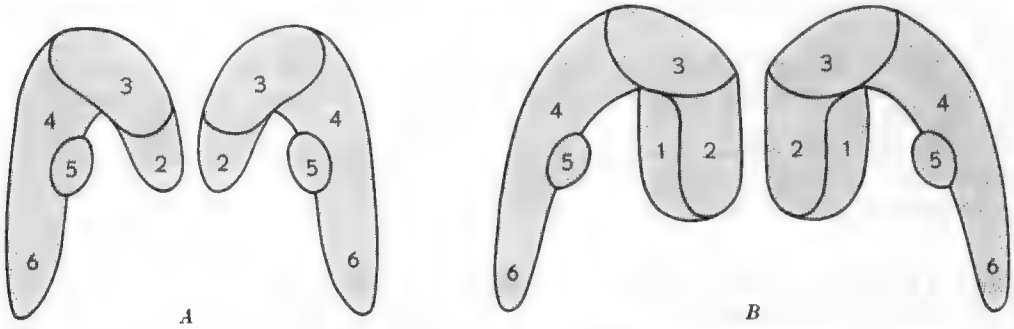

Fig. 316. — *Anatomie radiologique des ventricules latéraux* (schématique).

A. Ventriculographie postéro-antérieure : front-plaque.
B. Ventriculographie antéro-postérieure : occiput-plaque.
1, première portion de la corne frontale; 2, deuxième portion de la corne frontale; 3, corps ventriculaire ou pars centralis; 4, carrefour; 5, corne occipitale; 6, corne temporale.

liquide opaque (lipiodol) et d'autre part, sur le vivant après insufflation gazeuse, a permis, par des *ventriculographies* prises avec des incidences diverses, de préciser la *forme*, la *situation* et la *topographie* des ventricules latéraux par rapport à la surface extérieure du cerveau et à la boîte crânienne (voy. : fig. 316).

Enfin, l'interprétation d'une ventriculographie est devenue pour les neuro-chirurgiens un moyen d'investigation clinique indispensable; les images observées permettent le plus souvent le diagnostic clinique et la localisation d'une tumeur cérébrale.

Les ventriculographies sont obtenues après insufflation gazeuse en procédant à la prise de clichés dans *quatre positions* différentes à savoir : *front-plaque*; *occiput-plaque* et *profil droit* et *gauche*.

Les *teintes* qui figurent sur le négatif permettent en outre la différenciation des portions des ventricules, partant de la forme et de la situation des cornes; l'examen de la figure schématique 316 montre la disposition normale de ces parties sur des ventriculographies front-plaque (fig. *A*) et occiput-plaque (fig. *B*).

L'image normale doit être symétrique par rapport au plan médian et la distance qui sépare les deux ventricules correspondant au septum lucidum est en moyenne de 3 milli-

mètres; lorsque cette distance est nettement supérieure, il y a lieu de penser à l'existence d'un ventricule du septum dit ventricule de la cloison *(cavum septi pellucidi)*.

Sur les ventriculographies de face, occiput-plaque, les trois portions de la *corne frontale* donnent des ombres de forme et de densité différentes. La *première portion* située en avant de la tête du noyau caudé fait apparaître une ombre claire, d'aspect ovalaire; la *deuxième portion* détermine une ombre plus sombre avec sa forme classique dite en « *aile de papillon* »; la *troisième portion*, qui correspond au corps du ventricule, donne une image plus sombre encore, aplatie de haut en bas, située au-dessus des précédentes (voy. : fig. 316).

Les ventriculographies de face, occiput-plaque, de la *corne temporale* ne donnent de résultats tangibles que si la corne est bien insufflée; l'image se traduit par une ombre aplatie transversalement d'aspect souvent semi-lunaire (dont la concavité circonscrit la saillie du grand hippocampe) (G. Lazorthes et J. Poulhès) (voy. : fig. 316).

Sur les ventriculographies de face, front-plaque, la *corne occipitale* apparaît sous l'aspect d'une ombre arrondie plus sombre que celle du reste du ventricule, alors que sur les clichés de profil, elle forme une ombre allongée terminée par un sommet en pointe ou de forme ampullaire (à noter qu'il existe de multiples variations dans la forme et l'aspect de cette corne) (voy. : fig. 316).

D'une manière générale et les cornes frontales mises à part, la ventriculographie, front-plaque, fait apparaître deux images incurvées à convexité supéro-externe : c'est l'image dite en « cornes de taureau renversées » (voy. : fig. 316).

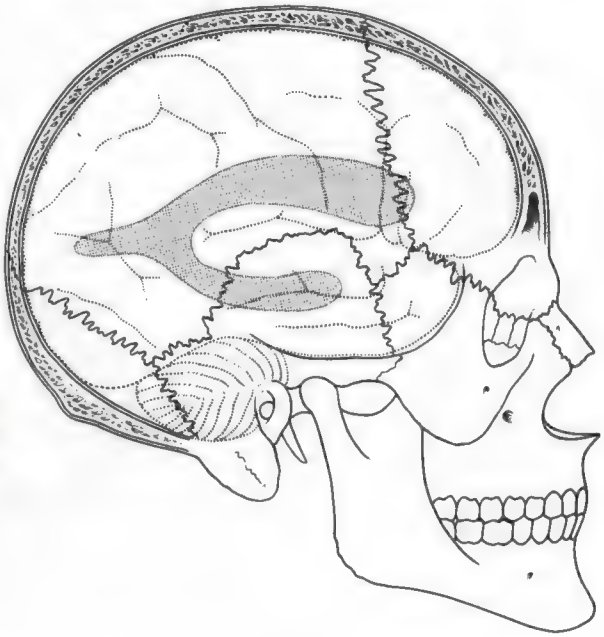

FIG. 317.
Projection du ventricule latéral sur le crâne, côté droit (demi-schématique).

Topographie des ventricules latéraux.

Indépendamment des variations individuelles en rapport avec la configuration du crâne, les ventricules latéraux affectent des *rapports topographiques relativement* précis avec : *a)* d'une part, la surface externe du cerveau; *b)* et d'autre part, la paroi crânienne.

L'*extrémité antérieure de la corne frontale* est située à 3 centimètres ou 3 cm. 1/2 du pôle frontal, à 5 centimètres de la glabelle et à 5 centimètres de la paroi latérale; latéralement, sa projection sur le crâne déborde en avant la suture coronale, un peu en avant et au-dessus du ptérion (voy. : fig. 317 et 318).

Le *corps ventriculaire* est situé à environ 4 centimètres ou 4 cm. 1/2 de la paroi supérieure de la boîte crânienne (voy. : fig. 319).

Le *carrefour ventriculaire* est situé à 6 centimètres de la paroi latérale du crâne; il se projette à 4 centimètres au-dessus de l'astérion, au croisement de deux lignes orthogonales : l'une verticale passe par le bord postérieur de la mastoïde; l'autre horizontale passe

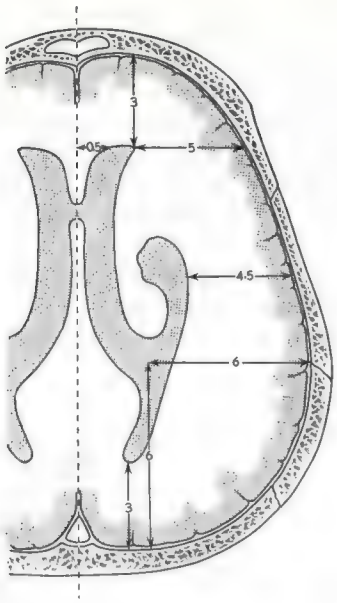

FIG. 318.

Topographie du ventricule latéral, envisagée sur une coupe horizontale du cerveau, côté droit; segment inférieur de la coupe (schématique).

Les chiffres exprimés en centimètres indiquent la distance du ventricule latéral à la face interne de la boîte crânienne et à la ligne médiane.

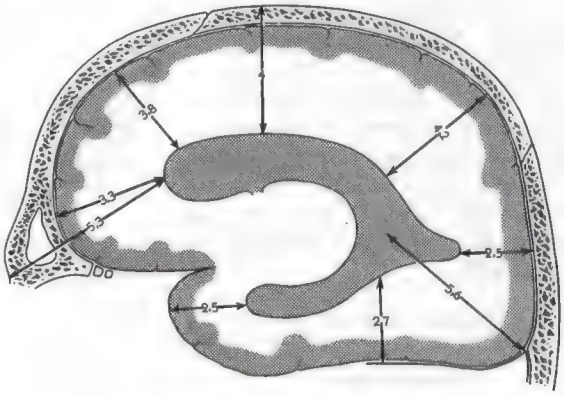

FIG. 319.

Topographie du ventricule latéral, vue sur une coupe médio-sagittale, segment droit de la coupe (schématique).

Les chiffres indiqués sont exprimés en centimètres.

par l'apophyse orbitaire externe du frontal menée parallèlement au zygoma (voy. : fig. 317 et 318).

Le centre du carrefour est situé à 5 cm. 1/2 ou 6 centimètres environ de l'écaille de l'occipital (voy. : fig. 318).

La *corne temporale* est située à 4 cm. 1/2 environ de la paroi latérale du crâne; son extrémité antérieure est placée à 2 cm. 1/2 environ du pôle temporal et sur la base du crâne elle se projette à un millimètre ou deux du trou petit rond (voy. : fig. 318 et 319).

L'*extrémité postérieure de la corne occipitale* (la plus rapprochée de la boîte crânienne, principalement lorsqu'elle affecte le type long) est située à 2 cm. 1/2 ou 3 centimètres de l'écaille de l'occipital (voy. : fig. 318).

MÉNINGES

Les méninges représentent les enveloppes protectrices et nourricières de la masse nerveuse encéphalo-médullaire, des nerfs crâniens et des racines rachidiennes.

CONSTITUTION ANATOMIQUE DES MÉNINGES. — La constitution anatomique des méninges fut différemment interprétée suivant les auteurs; nous décrirons successivement les *deux conceptions* admises qui sont : *a)* d'une part, la *conception classique* des *trois méninges,* décrite autrefois par Bichat; *b)* et d'autre part, la *conception actuelle* des *deux méninges* admise par la plupart des auteurs.

1° Dans la ***conception classique,*** les méninges sont disposées autour du névraxe, qu'elles isolent du squelette environnant (boîte osseuse crânienne et rachis), en l'enveloppant de *trois* membranes concentriques qui sont, en allant de dehors en dedans : *a)* une membrane de nature fibreuse essentiellement protectrice, la *dure-mère*; *b)* une membrane soi-disant séreuse, l'*arachnoïde* constituée par deux feuillets, l'un *pariétal* ou *externe* qui tapisse la dure-mère, l'autre *viscéral* ou *interne*; *c)* et une membrane nourricière richement vascularisée, appelée *pie-mère* (voy. : fig. 320).

Un espace interposé entre l'arachnoïde et la pie-mère dit *espace sous-arachnoïdien* renferme une nappe liquide appelée *liquide céphalo-rachidien*; enfin, entre les deux feuillets de l'arachnoïde on trouve un espace séreux; c'est la *cavité arachnoïdienne* ou *espace subdural* (voy. : fig. 320).

2° Dans la ***conception actuelle,*** fondée sur le développement des méninges par processus de clivage dans la méninge primitive, on admet l'existence de *deux membranes* au lieu de trois qui sont (voy. : fig. 321) :

a) **une méninge externe ou méninge dure (pachyméninge)** dont la constitution est différente chez le fœtus et chez le nouveau-né de ce qu'elle est chez l'adulte; α) *chez l'adulte,* elle est constituée par une couche de tissu fibreux représentant la dure-mère; β) *chez le fœtus* et *chez le nouveau-né,* elle est, en plus, revêtue d'une couche cellulaire à caractère endothélial, formée par des cellules propres aux méninges appelées *méningoblastes*;

b) et une **méninge interne ou méninge molle (leptoméninge)** de nature conjonctive, elle-même constituée par *deux couches* : α) l'une *superficielle,* représentée par l'*arachnoïde,* d'aspect lamellaire à sa périphérie, complétée par un tissu aréolaire et spongieux, creusée de

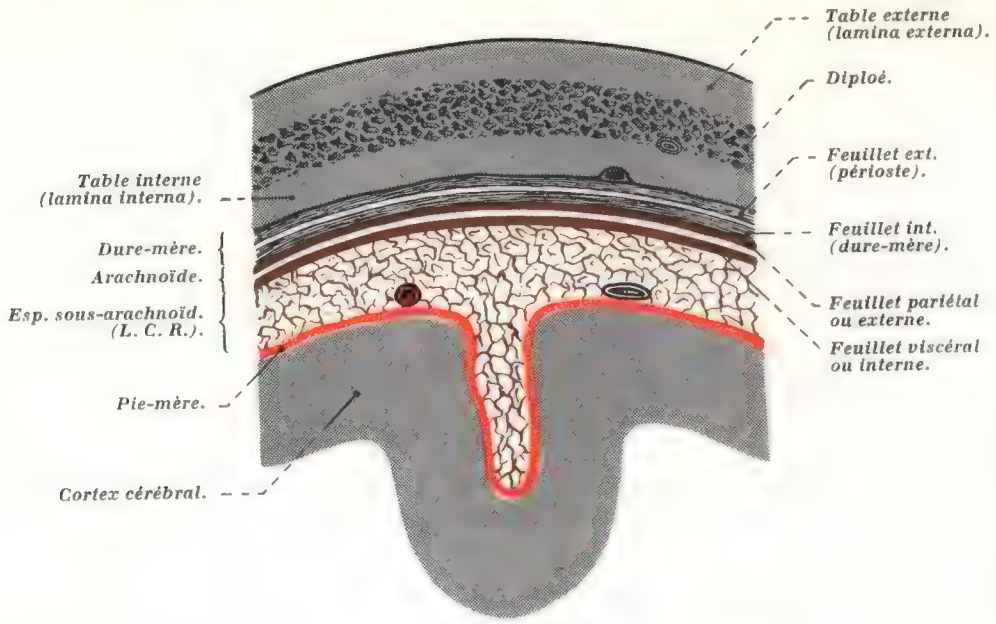

FIG. 320. — *Constitution anatomique des méninges, d'après la conception ancienne de Bichat* (schématique).

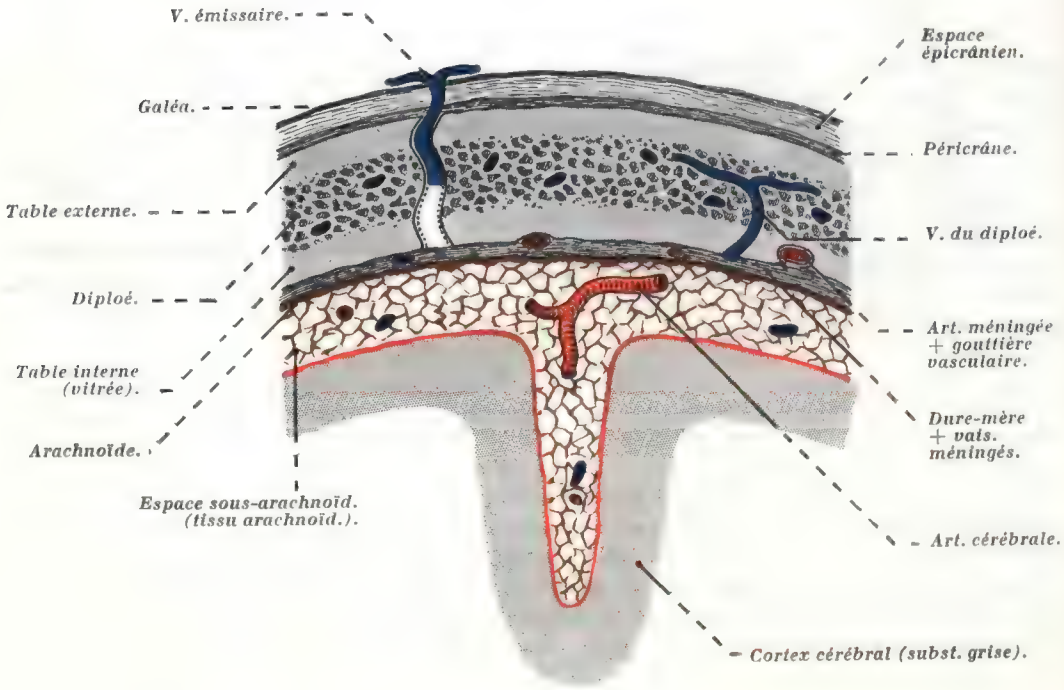

FIG. 321. — *Coupe des méninges crâniennes passant par un sillon ou une scissure de l'écorce cérébrale* (demi-schématique).

La pie-mère est figurée en rouge à la surface du cortex cérébral.

cavités et d'espaces communiquant entre eux; c'est le *tissu arachnoïdien* avec ses *espaces sous-arachnoïdiens* dans lesquels circule le liquide céphalo-rachidien; la partie lamellaire correspond à l'ancienne arachnoïde et sur son versant interne, elle est tapissée par un revêtement endothélial à méningoblastes; β) et l'autre *profonde,* mi-conjonctive, mi-névroglique, moins épaisse que la précédente, mais richement vascularisée, située en contact de la substance nerveuse; elle correspond à la *pie-mère.*

Au niveau du crâne, les méningoblastes sont parfois groupés en amas, disposés en « *tourbillons* » au centre desquels on observe des sphérules collagènes imprégnées de sels de chaux et que l'on désigne sous le nom de *calcosphérites.*

Entre ces deux méninges : méninge dure et méninge molle, il existe un espace virtuel dit *espace sous-dural* ou *subdural (spatium subduralis)* (voy. : fig. 321).

Au niveau du canal rachidien et en certains points de la *boîte crânienne* (espace décollable de Gérard-Marchant), la dure-mère est séparée de la paroi osseuse par l'*espace épidural.*

En résumé, les méninges comprennent de la paroi osseuse (crâne ou rachis) au névraxe *cinq* formations qui sont : *a)* la *dure-mère* ou *pachyméninge*; *b)* l'*espace subdural* (espace virtuel); *c)* l'*arachnoïde* ou *couche sous-durale*; *d)* le *tissu arachnoïdien* ou *formation arachnéenne (espace sous-arachnoïdien)*; *e)* et la *pie-mère*; les trois dernières constituant la *leptoméninge* ou *méninge molle.*

DURE-MÈRE

La *dure-mère* ou *méninge dure (dura mater)* ou *pachyméninge* est la plus superficielle des trois membranes méningées.

Elle se moule exactement sur la boîte crânienne et sur le canal rachidien dont elle affecte la forme et les courbures, depuis la voûte du crâne jusqu'à la partie moyenne du canal sacré.

Dans son ensemble, elle présente la *forme* d'un sac globuleux, irrégulièrement déformé à sa partie antéro-supérieure, où elle enferme l'encéphale (dure-mère crânienne); inférieurement, elle se continue par un manchon tubulaire entourant la moelle (dure-mère rachidienne) (voy. : fig. 322).

Au niveau de la *fente sphénoïdale,* elle se confond avec le périoste orbitaire; enfin, au *trou déchiré antérieur,* elle passe en pont sur cet orifice qu'elle obture et elle adhère à ses bords, constituant ainsi la *membrana obturatoria foraminis laceri de Grüber.*

La plupart des ouvrages classiques reconnaissent à la dure-mère un prolongement qui s'enfonce véritablement dans la *fente ethmoïdale*; en réalité ce prolongement n'existe pas, la dure-mère passe en pont sur cette fente, où elle recouvre à ce niveau le nerf et le ganglion terminal (voy. : *Nerf terminal*).

Au niveau de la *fossette unguéale* située sur la face postérieure du rocher, elle recouvre le *sac endolymphatique* (voy. : *Labyrinthe membraneux,* article : *Oreille interne,* tome V).

La dure-mère est épaisse et très résistante mais son *épaisseur* n'est pas uniforme; les zones où elle présente son maximum d'épaisseur sont l'apophyse basilaire et la région de la charnière cranio-vertébrale ainsi que la partie du sac dural rachidien correspondant au renflement lombaire.

Elle présente une *coloration* blanc nacré, analogue à celle des aponévroses et un aspect strié analogue à celui des tissus fibreux.

Nous la diviserons en *deux parties* : l'une *crânienne,* l'autre *rachidienne.*

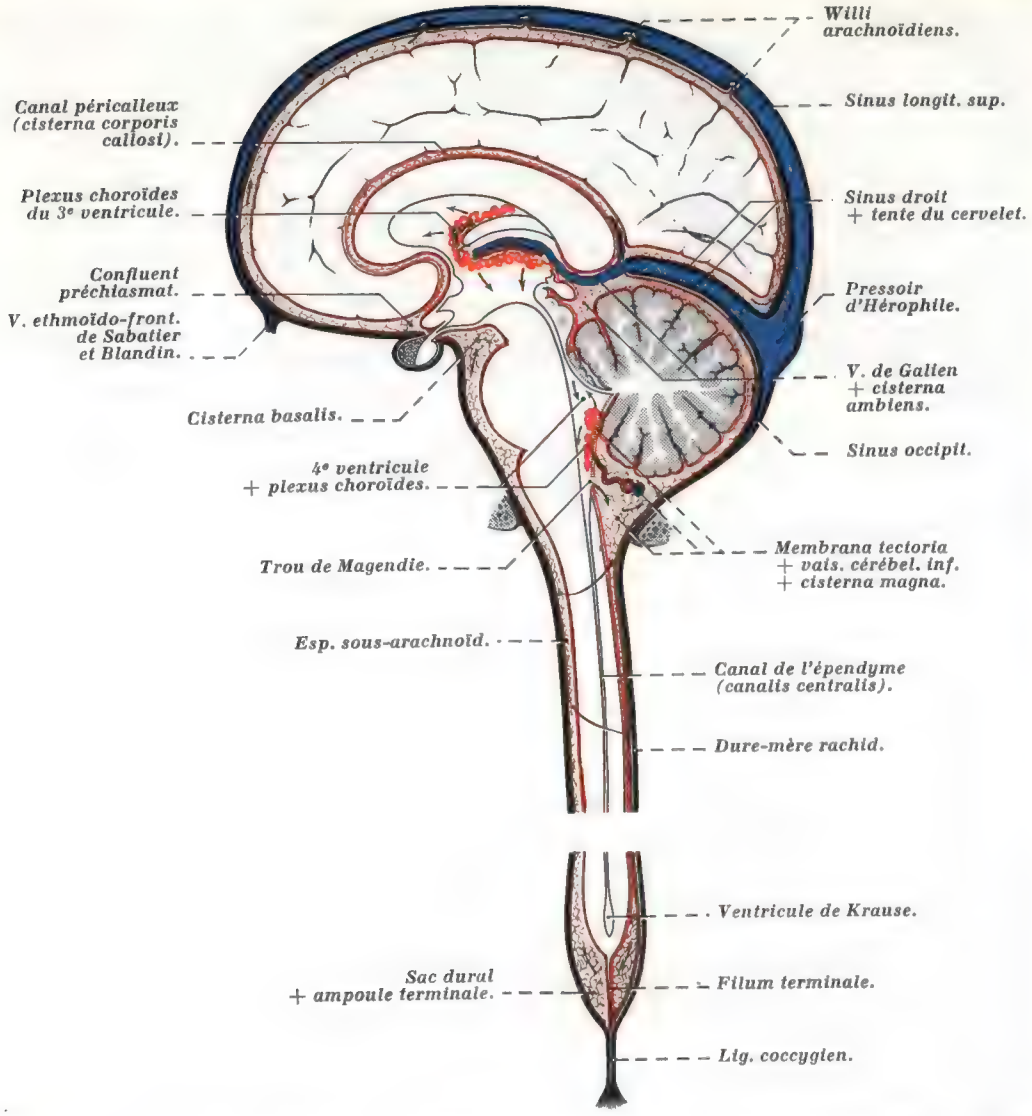

FIG. 322. — *Méninges crânienne et rachidienne vues sur une coupe médio-sagittale ; segment droit de la coupe, montrant l'espace sous-arachnoïdien et la circulation du liquide céphalo-rachidien* (indiqué par des flèches).

En rouge, la pie-mère et les plexus choroïdes.

I. — DURE-MÈRE CRANIENNE

La dure-mère crânienne présente la forme d'une sphère creuse légèrement déformée et aplatie à sa face inférieure enveloppant la masse encéphalique; elle est opaque, mais cependant les sinus veineux ou les lacs sanguins contenus dans son épaisseur ainsi que les hématomes sous-duraux lui communiquent une *coloration bleutée*; inextensible, elle ne

se laisse distendre à la longue que fort peu par une tumeur ou une collection sanguine sous-jacente; elle est parcourue par de nombreux canaux veineux qui constituent les *sinus veineux de la dure-mère.*

La dure-mère crânienne passe en pont sur toutes les sutures et au niveau des orifices crâniens, elle est traversée par des vaisseaux et des nerfs; enfin, les vaisseaux méningés sont situés entre la dure-mère et la paroi osseuse crânienne (voyez plus loin).

Sur la base du crâne, la dure-mère applique artères et nerfs contre l'os, souvent même ceux-ci sont contenus dans des *gouttières vasculaires* ou *nerveuses* creusées sur l'os, en particulier : l'artère méningée moyenne à sa sortie du trou petit rond, les grands nerfs pétreux superficiels sur la face antérieure du rocher, ainsi que le nerf terminal compris entre la face supérieure de l'ethmoïde *(fente ethmoïdale)* et la dure-mère *(canal cranio-nasal de Favaro).*

Elle présente *deux faces* : l'une *externe* ou *crânienne* en rapport avec la table interne du crâne, l'autre *interne* ou *encéphalique.*

1° La **face externe** s'applique contre la face interne ou endocrânienne de la boîte crânienne, dont elle épouse rigoureusement la forme et à laquelle elle sert de périoste interne.

Cette face n'est pas lisse et régulière, mais rugueuse, hérissée de nombreux prolongements *vasculaires* et *fibreux* que l'on distingue bien sous l'eau; ces prolongements s'engagent principalement au niveau de certains orifices du crâne et des sutures osseuses, et c'est par l'intermédiaire de ces derniers que la dure-mère adhère plus ou moins intimement à la paroi crânienne.

Adhérences de la dure-mère. — L'*adhérence* de la dure-mère au crâne est variable suivant les points où on l'envisage; c'est ainsi qu'elle est faible au niveau de la voûte *crânienne,* où elle n'existe guère qu'au voisinage des sutures et de la gouttière sagittale, aussi peut-on la décoller facilement à la spatule au cours des trépanations, et sur toute la convexité du crâne, elle est refoulée par la fraise sans être blessée. Son adhérence est en revanche très forte au niveau de la base et en particulier sur l'apophyse crista galli, sur la gouttière ethmoïdale, sur la selle turcique, sur les apophyses clinoïdes antérieures et postérieures, sur la gouttière basilaire ainsi qu'au pourtour du trou occipital; et latéralement, sur le bord postérieur des petites ailes du sphénoïde (crête sylvienne) et sur le bord supérieur du rocher.

L'adhérence est aussi variable suivant les âges; toute proportion gardée, les adhérences de la voûte sont plus importantes, plus étendues et plus intimes chez l'enfant que chez l'adulte et cela surtout au niveau des sutures, alors qu'elle est beaucoup moins forte sur le reste du crâne; chez l'adulte, l'adhérence est plus faible, mais elle s'exagère avec l'âge et chez le vieillard, la voûte adhère plus ou moins au point de rendre difficile l'ablation de la calotte crânienne au cours des autopsies; cette adhérence est due à l'existence de nombreux tractus fibreux qui pénètrent l'os au voisinage des lacs sanguins et des sinus dure-mériens ainsi qu'aux granulations de Pacchioni, qui lorsqu'elles sont très développées représentent de véritables incrustations méningées dans l'os (voy. : fig. 336).

Zone décollable de Gérard Marchant. — Sur les faces latérales du crâne, dans la région temporo-pariétale, la dure-mère est si peu adhérente et si lâchement réunie à l'os, qu'elle se laisse facilement décoller ; on donne à cette région, le nom de *zone décollable de Gérard Marchant.* Celle-ci s'étend d'avant en arrière du bord postérieur des petites ailes du sphénoïde jusqu'à 3 centimètres en avant de la protubérance occipitale interne, et de haut en bas, depuis le voisinage du sinus longitudinal supérieur jusqu'au sinus latéral. Ses dimensions moyennes sont de 13 centimètres de longueur sur 12 centimètres de hauteur.

Cette zone, véritable *espace épidural* compris entre la face externe de la dure-mère et la face interne de la voûte crânienne, est le siège des épanchements sanguins au cours

des fractures du crâne qui s'accompagnent de lésions des vaisseaux méningés moyens (hématomes extra-duraux), la quantité de sang épanché peut atteindre 150 à 180 grammes entraînant par ce fait des signes de compression cérébrale.

2° La **face interne** est tapissée par l'arachnoïde (feuillet pariétal) qui lui communique cet aspect lisse, poli, brillant et humide qui la caractérise.

Elle présente une série de *prolongements* et de *cloisons* : *a)* les uns à **disposition sagittale** qui sont : la *faux du cerveau* et la *faux du cervelet,* dont l'ensemble constitue la *dure-mère crânienne septale*; *b)* les autres à **disposition transversale** qui sont : la *tente du cervelet* et la *tente pituitaire*; *c)* des **replis,** tels que la *tente du bulbe olfactif de Trolard,* la *tente du nerf optique*; *d)* et une **cavité,** le *cavum de Meckel.*

Ce dispositif permet l'isolement et le maintien avec plus d'efficacité dans la même position des différentes parties de l'encéphale.

La dure-mère crânienne présente en certains points des *îlots sanguins veineux intra-duremériens* et cela principalement au voisinage des sinus veineux, en particulier : *a)* sur la convexité du crâne, de part et d'autre de la gouttière sagittale; ce sont les *lacs sanguins* annexés au sinus longitudinal supérieur; *b)* et dans l'épaisseur de la tente du cervelet où ils constituent les *lacunes veineuses* de la tente (pour plus détails, voy. : *Sinus veineux de la dure-mère,* tome III, fascicule II).

I. — TENTE DU CERVELET

La tente du cervelet *(tentorium cerebelli)* est une cloison transversale comprise entre le cerveau qui est au-dessus et le cervelet qui est au-dessous; elle sépare l'un de l'autre, donc les fosses cérébrale et cérébelleuse; les faces inférieures des lobes occipitaux du cerveau reposent sur elle (voy. : fig. 323).

Examinée en place après ablation des hémisphères cérébraux, elle présente un aspect en forme de toit à deux versants et au niveau de l'arête du toit située dans un plan médio-sagittal, longue de 5 centimètres environ, s'insère la faux du cerveau. La tente du cervelet se montre tendue; chaque moitié exerce une tension réciproque sur celle du côté opposé par suite de ses connexions avec la faux du cerveau, si bien que la section d'un des versants du toit entraîne un relâchement de l'autre moitié; cette propriété est le résultat de la constitution anatomique de la tente du cervelet et de la faux du cerveau (voyez plus loin); cette tension de la tente du cervelet exerce une influence mécanique statique sur le cervelet qui se trouve ainsi protégé contre la pression du cerveau (voy. : fig. 324).

Dans son ensemble, la tente du cervelet affecte une *double forme* : celle d'un *croissant* ouvert en avant, et celle d'un *toit* à deux versants qui se rejoignent au niveau de l'insertion postérieure de la faux du cerveau. Elle présente : *a) deux faces,* l'une *supérieure,* l'autre *inférieure*; *b) deux bords* ou *circonférences,* l'une *antérieure* ou *petite circonférence,* l'autre *postérieure* ou *grande circonférence*; *c)* et un orifice parabolique dénommé *trou ovale de Pacchioni.*

La *face supérieure (face cérébrale)* est plus élevée à sa partie moyenne que partout ailleurs; elle présente deux versants obliquement descendants vers la protubérance occipitale interne, de telle façon que chaque moitié regarde en haut en dehors et en arrière (voy. : fig. 323).

Cette face répond à la face inférieure des lobes occipitaux du cerveau et sur la ligne médiane à l'insertion postérieure de la faux du cerveau.

La *face inférieure (face cérébelleuse)* présente un aspect en forme de voûte à deux pans

qui recouvre directement la face supérieure du cervelet. Elle répond sur la ligne médiane au vermis supérieur et au flumen vermien et latéralement, aux faces supérieures des hémisphères cérébelleux. Sur la ligne médiane et dans son tiers postérieur, elle donne insertion à la faux du cervelet (voy. : fig. 324).

La *grande circonférence* représente le bord postérieur *(bord adhérent)* de la tente du cervelet. Ce bord, convexe, s'insère sur le crâne suivant une ligne d'abord rectiligne puis courbe qui s'étend de l'apophyse clinoïde postérieure à la protubérance occipitale interne en passant par le bord supérieur du rocher et la gouttière latérale de l'occipital (gouttière du sinus latéral) (voy. : fig. 323).

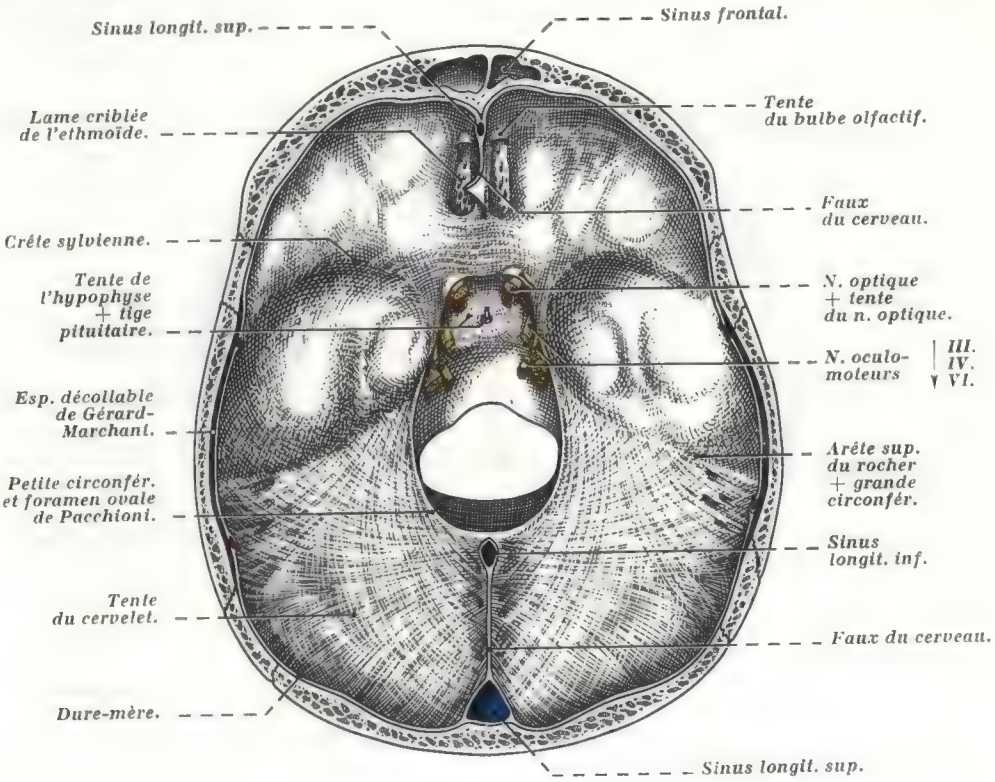

FIG. 323. — *Dure-mère crânienne à la base du crâne. Tente du cervelet et tente de l'hypophyse; vue supérieure.*

Au niveau du rocher et de l'occipital, l'insertion de la tente du cervelet se fait par un dédoublement de celle-ci sur les lèvres de la gouttière du sinus latéral et de la gouttière du sinus pétreux supérieur, de telle façon qu'au niveau de ses insertions osseuses pétro-occipitales, la grande circonférence de la tente du cervelet renferme les sinus latéraux et pétreux supérieurs (voy. : fig. 324).

Un peu en arrière de la fossette du ganglion de Gasser l'insertion de la grande circonférence passe en pont sur le nerf trijumeau *(incisure trigéminale de Grüber)* et détermine avec le rocher un orifice ostéo-fibreux par où la cinquième paire passe de l'étage postérieur dans l'étage moyen du crâne.

Passant en pont de la pointe du rocher à l'apophyse clinoïde postérieure, la grande circonférence est quelque peu épaissie et constitue à ce niveau un cordon fibreux appelé

ligament pétro-clinoïdien; ce ligament est croisé supérieurement et un peu en dehors de l'apophyse clinoïde postérieure par le nerf moteur oculaire commun (1).

La *petite circonférence (bord libre)* concave en avant présente la forme d'un fer à cheval mousse, plutôt arrondi que tranchant, légèrement incurvé en haut, en avant et à contour parabolique.

Libre dans la plus grande partie de son étendue, elle aborde le sommet du rocher, croise en X la grande circonférence en passant par-dessus elle, un peu en dehors de l'apophyse clinoïde postérieure; elle se fixe sur le versant externe et sur le sommet de l'apophyse clinoïde antérieure.

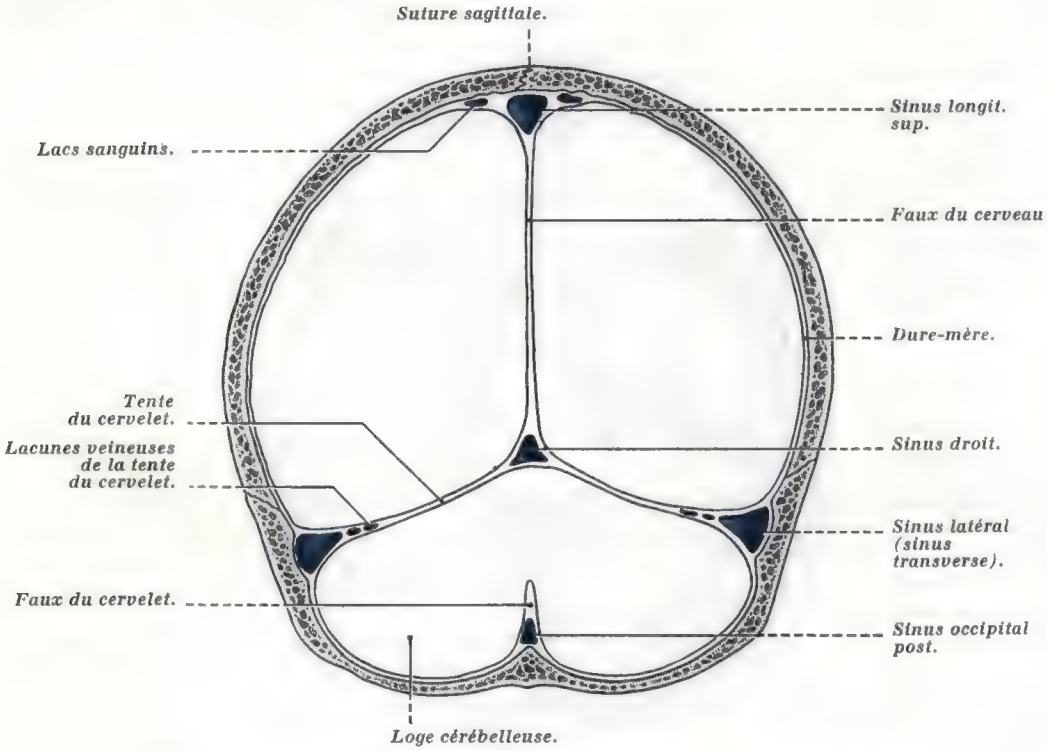

FIG. 324. — *Disposition de la dure-mère sur une coupe frontale du crâne montrant la tente de la dure-mère et les faux du cerveau et du cervelet.*

L'entrecroisement des deux circonférences de la tente du cervelet délimite avec la ligne sagittale interclinoïdienne, un espace triangulaire comblé par la dure-mère; cette lame dure-mérienne à laquelle nous donnons le nom de *lame interclinoïdienne* en raison de sa situation, forme la paroi supérieure ou toit du sinus caverneux; elle se continue : en dedans, avec la tente de l'hypophyse et en dehors, avec la dure-mère de la fosse cérébrale moyenne (voy. : fig. 325).

Les fibres qui constituent la lame interclinoïde subissent une hémitorsade au point de croisement des deux circonférences; celles qui avoisinent l'attache clinoïdienne de la

(1) Article à consulter : LAZORTHES et GAUBERT : Les rapports du III avec la clinoïde postérieure à sa pénétration dans le sinus caverneux. *Comptes rendus de l'Association des Anatomistes*, 1953, p. 161.

grande circonférence dérivent de la partie la plus externe de la tente, tandis que celles qui avoisinent l'attache clinoïdienne de la petite circonférence dérivent de la partie la plus interne de la tente; d'où il résulte une torsion en même temps qu'un croisement au niveau de l'angle postéro-externe de la lame (voy. : fig. 325).

Du versant externe de la petite circonférence et en dehors de la lame interclinoïdienne se détache une lame dure-mérienne oblique en bas, en dehors et très légèrement en avant; elle se fixe sur la face endocrânienne de la grande aile du sphénoïde en dedans des trous ovale et grand rond, où elle se continue avec la dure-mère qui tapisse la fosse sphénoïdale; elle constitue la *paroi externe du sinus caverneux,* mais celle-ci est clivée en deux lames, l'une superficielle, l'autre profonde par le sinus plexiforme (voy. : *Sinus caverneux,* tome III, fascicule 2).

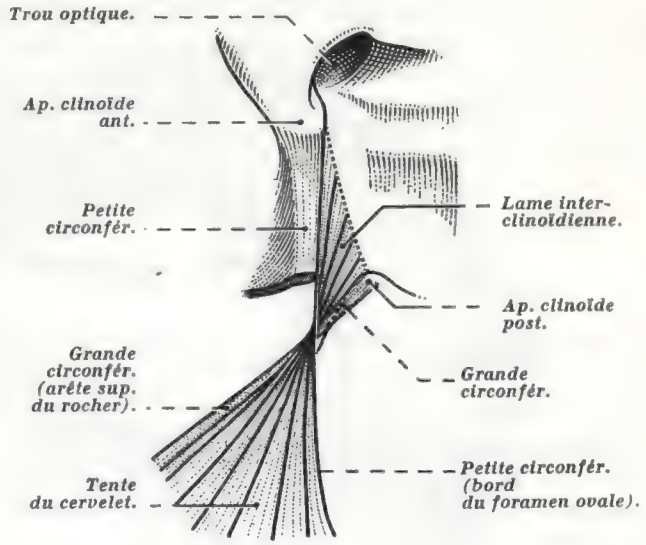

Fig. 325.
Constitution de la lame interclinoïdienne, côté gauche (schématique).

C'est au niveau de cette lame, et dans l'aire du triangle, que les deux nerfs moteur oculaire commun et pathétique pénètrent la paroi externe du sinus caverneux pour se rendre à la fente sphénoïdale.

Le *nerf moteur oculaire commun* pénètre au voisinage de l'angle antérieur contre le bord interne de la petite circonférence (voy. : fig. 329); il s'engage tout d'abord dans un demi-cornet à deux parois, une inférieure formée par le toit du sinus et une supéro-externe représentée par la petite circonférence; le point de pénétration est situé à égale distance entre les apophyses clinoïdes antérieure et postérieure; ce rapport explique les lésions de la troisième paire que l'on observe lors d'un déplacement transversal du tronc cérébral par engagement temporal dans le *foramen ovale* ou à la suite d'hématomes de la base; le nerf pouvant être comprimé contre l'apophyse clinoïde postérieure (Lazorthes et Gaubert).

Le *pathétique* pénètre dans l'angle postéro-externe (voy. : fig. 323, 330 et 352).

Le *trou ovale de Pacchioni* ou *foramen ovale* ou *orifice tentoriel* est compris entre le bord libre de la tente du cervelet et la partie supérieure ou plus exactement le bord supérieur de surface quadrilatère du sphénoïde *(dorsum sellæ).* Cet orifice met en communication les loges cérébelleuse et cérébrale entre elles. Son grand axe, long de 4 à 5 centimètres, est allongé dans le sens antéro-postérieur; transversalement, il se rétrécit d'avant en arrière et présente un aspect parabolique; son diamètre transversal moyen est de 3 cm. 1/2.

Sa *forme* et ses *dimensions* varient suivant le *type crânien*; les travaux de Lazorthes et

Espagno (1) ont montré que le diamètre antéro-postérieur du *foramen ovale* augmente avec celui du crâne; il est de *type ogival* chez les dolichocéphales et de *type roman* chez les brachycéphales.

RAPPORTS. — Situé dans un plan à peu près horizontal, sur le sujet considéré en position debout, il répond au mésencéphale (pédoncules cérébraux) qu'il ceinture en arrière et sur les côtés. Dans la majorité des cas, le *foramen ovale* se projette sur la face postérieure du mésencéphale suivant une ligne horizontale qui passe sensiblement entre les tubercules quadrijumeaux antérieurs et postérieurs, parfois au-dessus, rarement au-dessous. L'artère cérébelleuse supérieure est au-dessous du trou ovale.

Il répond en outre : *a) sur la ligne médiane et en arrière,* à la veine de Galien, à la *cisterna ambiens* et au bourrelet du corps calleux qui est situé sur un plan légèrement supérieur à l'orifice; *b) sur la ligne médiane et en avant,* au sillon pédonculo-protubérantiel et à la bifurcation du tronc basilaire en ses deux branches terminales, les artères cérébrales postérieures qui sont situées au-dessus du plan de l'orifice; *c)* enfin *latéralement,* au triangle de Reil (voy. : *Pédoncules cérébraux*) et au nerf pathétique qui dans la majeure partie de son trajet reste au-dessous de l'orifice (voy. : fig. 322).

II. — FAUX DU CERVEAU

La faux du cerveau ou *grande faux* est une cloison médio-sagittale interposée entre les deux hémisphères cérébraux où elle occupe une partie de la scissure interhémisphérique (voy. : fig. 326 et 327).

Elle présente un aspect falciforme (sa *forme* rappelle assez exactement l'instrument dont elle porte le nom), dont la partie antérieure de plus en plus étroite est légèrement incurvée de haut en bas et d'avant en arrière à la façon d'une serpette. On lui distingue une *base,* postérieure, un *sommet,* antérieur, *deux bords* : l'un *supérieur* l'autre *inférieur* et *deux faces latérales.*

Sa *base,* oblique en bas et en arrière, longue de 5 centimètres environ est implantée sur le faîte de la tente du cervelet (au niveau de la partie médiane) qu'elle maintient dans un état de tension permanente.

Son inclinaison par rapport à la *ligne naso-iniaque* varie suivant la forme du crâne; elle est en moyenne de 45 à 50 degrés chez l'adulte.

Au niveau de sa base, la faux du cerveau est élargie et dédoublée en deux feuillets entre lesquels chemine d'avant en arrière le sinus droit (voy. : *Sinus veineux de la dure-mère,* tome III, fascicule II) (voy. : fig. 322).

Son *bord supérieur (bord adhérent),* convexe, occupe le plan médio-sagittal depuis la protubérance occipitale interne jusqu'au trou borgne; dédoublée sur tout le trajet de ce bord la faux du cerveau s'insère d'arrière en avant : *a)* sur les lèvres de la gouttière sagittale *(sulcus sagittalis)*; elle répond alors au sinus longitudinal supérieur qu'elle contient; *b)* sur la crête frontale interne.

A la jonction de sa base et de son bord supérieur, la faux du cerveau est élargie et correspond au pressoir d'Hérophile (voy. : fig. 322).

Son *bord inférieur (bord libre),* concave, mince et libre s'étend de la partie postérieure et médiane de la petite circonférence de la tente à l'apophyse crista-galli (voy. : fig. 326). Il répond à la face dorsale convexe du corps calleux; au niveau du bourrelet, il repose

(1) Article à consulter : G. Lazorthes et J. Espagno : Le foramen ovale de Pacchioni (Variations générales en fonction de l'indice céphalique). *Comptes rendus de l'Association des Anatomistes,* 1949, p. 427.

directement sur le corps calleux; puis il s'en éloigne de plus en plus d'arrière en avant et s'en approche à nouveau au niveau du genou (voy. : fig. 396).

La faux du cerveau n'occupe pas la totalité de l'espace interhémisphérique; entre le corps calleux et la faux du cerveau, il existe le plus souvent, un espace médian, falciforme, où la face interne des deux hémisphères se trouve vis-à-vis et en rapport direct (voy. : fig. 197).

Cette disposition n'est cependant pas constante; elle s'observe dans plus de la moitié des cas chez l'adulte, de telle sorte que, sur chaque hémisphère, elle laisse à découvert la partie antérieure de la circonvolution du corps calleux, la région du carrefour olfactif, la partie antérieure de la scissure calloso-marginale, la partie inférieure de la frontale interne, le pli de passage fronto-limbique antérieur, et la partie initiale de l'artère cérébrale antérieure avec ses rameaux frontaux antérieurs (voy. : fig. 212).

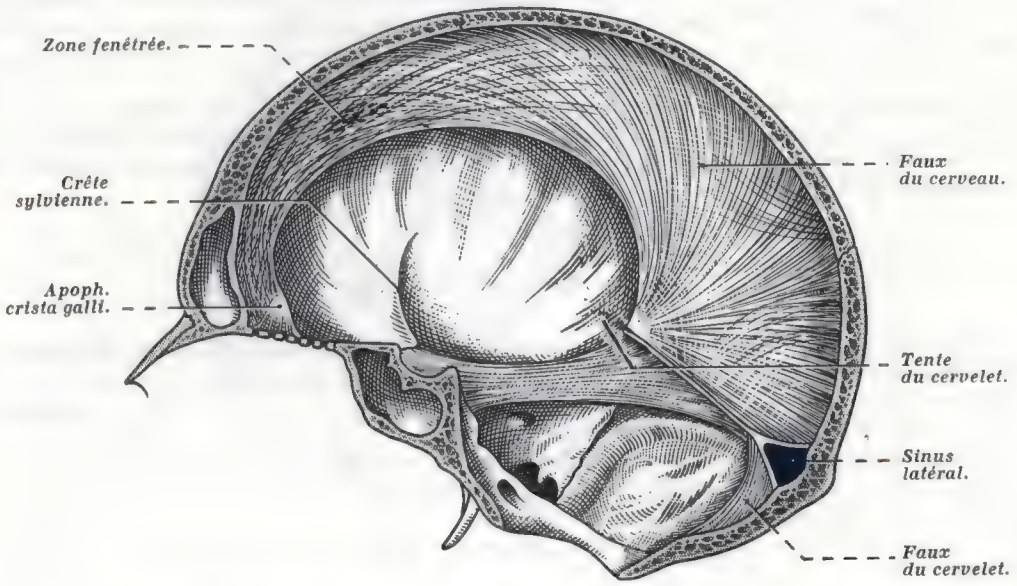

FIG. 326. — *Faux du cerveau et du cervelet et tente du cervelet, vues sur une coupe sagittale paramédiane du crâne; segment droit de la coupe.*

Dans ses trois quarts postérieurs, ce bord est mousse et arrondi; il renferme intérieurement le sinus longitudinal inférieur; dans son quart antérieur, il est très mince et tranchant (voy. : fig. 326).

Le *sommet* de la faux du cerveau correspond à l'apophyse *crista-galli* au niveau de laquelle elle s'insère sur ses bords antérieur et postérieur, mais jamais sur ses faces latérales. En arrière de l'apophyse, l'insertion de la faux s'étend sur la ligne médiane entre les gouttières olfactives jusqu'à 2 ou 3 millimètres en arrière de la suture fronto-ethmoïdale; en avant de l'apophyse, la dure-mère envoie dans le trou borgne un prolongement creux dans lequel se trouve la veine fronto-ethmoïdale de Sabatier-Blandin, origine du sinus longitudinal supérieur.

Ses *faces latérales* sont planes et régulières; elles répondent aux faces internes correspondantes des deux hémisphères cérébraux (voy. : fig. 326).

A sa périphérie, la faux du cerveau est en rapport avec des sinus dure-mériens : sinus longitudinaux supérieur et inférieur et sinus droit.

A l'union de son tiers antérieur et de ses deux tiers postérieurs, la faux du cerveau pré-

sente une raréfaction notable de ses fibres constitutives à tel point qu'il existe à ce niveau, tantôt une zone déhiscente caractérisée par un orifice irrégulier, tantôt au contraire, et c'est le cas le plus fréquent, de multiples petits orifices qui donnent à la faux un aspect grillagé : c'est la *zone fenêtrée de la faux* dont nous verrons plus loin l'origine et la signification (voy. : fig. 326).

Variations de la faux du cerveau (1). — Logée dans la scissure interhémisphérique, la faux du cerveau ne présente pas toujours la même disposition et le même aspect suivant l'âge et aussi suivant les individus, la *forme du crâne* (brachycéphale, dolichocéphale) influe en effet sur son développement, partant sur sa forme et son étendue.

Nous distinguerons *deux types* de faux qui sont : *a)* les *faux complètes* qui occupent toute la scissure et dont le bord libre est au contact de la face dorsale du corps calleux : c'est le *type fœtal* que l'on observe encore chez le nourrisson et le tout jeune enfant; *b)* et les *faux incomplètes* qui sont fréquentes chez l'adulte; elles n'occupent jamais la totalité de la scissure interhémisphérique; elles laissent toujours un espace en avant et en arrière du corps calleux où les faces internes des hémisphères cérébraux sont en rapport direct (voy. : fig. 197).

Indépendamment de son rôle primordial de tenseur de la tente du cervelet, la faux du cerveau forme un écran rigide sagittal, interhémisphérique, qui contrecarre la pression qu'exercerait chaque hémisphère cérébral sur celui du côté opposé dans la position de décubitus latéral ou dans les traumatismes crâniens.

III. — FAUX DU CERVELET

La faux du cervelet ou *petite faux* est comme la précédente une cloison médio-sagittale, verticale, située dans la fosse cérébelleuse entre les deux hémisphères cérébelleux.

La faux du cervelet est implantée à la face inférieure de la tente du cervelet; elle présente la forme d'un demi-croissant (voy. : fig. 327).

Sa *base* oblique en haut et en avant est située à l'opposé de la base de la faux du cerveau; elle se fixe sur la partie médiane de la tente du cervelet et dans son tiers postérieur sur une longueur de 2 centimètres au plus.

Son *bord postérieur* convexe adhère au crâne en s'insérant sur la crête occipitale interne.

Son *bord antérieur,* concave et libre, répond à l'échancrure marsupiale du cervelet, au vermis *(folium et tuber)* et au *flumen vermien.*

Les bords postérieur et antérieur se réunissent un peu au-dessus et en arrière du trou occipital où ils divergent respectivement de chaque côté de la ligne médiane pour aborder le trou occipital en s'atténuant progressivement; cet écartement des deux bords correspond à une dépression située au-dessus et en arrière du trou occipital : c'est la *fossette vermienne*; elle loge la partie postérieure du vermis inférieur du cervelet (voy. : *Occipital,* tome I).

Les branches de bifurcation en s'écartant l'une de l'autre contournent les parties latérales du trou occipital et chacune d'elles contient dans son intérieur la partie inférieure du sinus occipital postérieur correspondant (voy. : *Sinus veineux de la dure-mère,* tome III, fascicule II).

Ses *faces latérales* peu étendues répondent aux hémisphères cérébelleux.

Architecture des faux du cerveau et du cervelet et de la tente du cervelet. — La tente du cervelet est maintenue rigide et à l'état de tension permanente : 1° par les inser-

(1) Ouvrage à consulter : P. Le Paumier : Contribution à l'étude des variations morphologiques de la faux du cerveau et de ses rapports avec la face interne des hémisphères. *Thèse de Lyon,* 1923.

tions osseuses périphériques de la grande circonférence; 2° par la faux du cerveau insérée sur sa ligne médiane de la tente du cervelet et elle même fixée à la partie médiane de la voûte crânienne; cette dernière représente en quelque sorte l'*appareil de soutien* de la tente du cervelet.

La disposition des faisceaux conjonctifs qui constituent ces trois formations montrent que celles-ci font corps les unes avec les autres et sont solidaires dans leur édification; elles sont disposées suivant un principe mécanique de la « *répartition des lignes de force* » de façon à utiliser le minimum de matériaux tout en assurant le maximum de résistance, aussi les faisceaux de fibres conjonctives sont-ils orientés de telle sorte qu'ils utilisent « *à plein* »

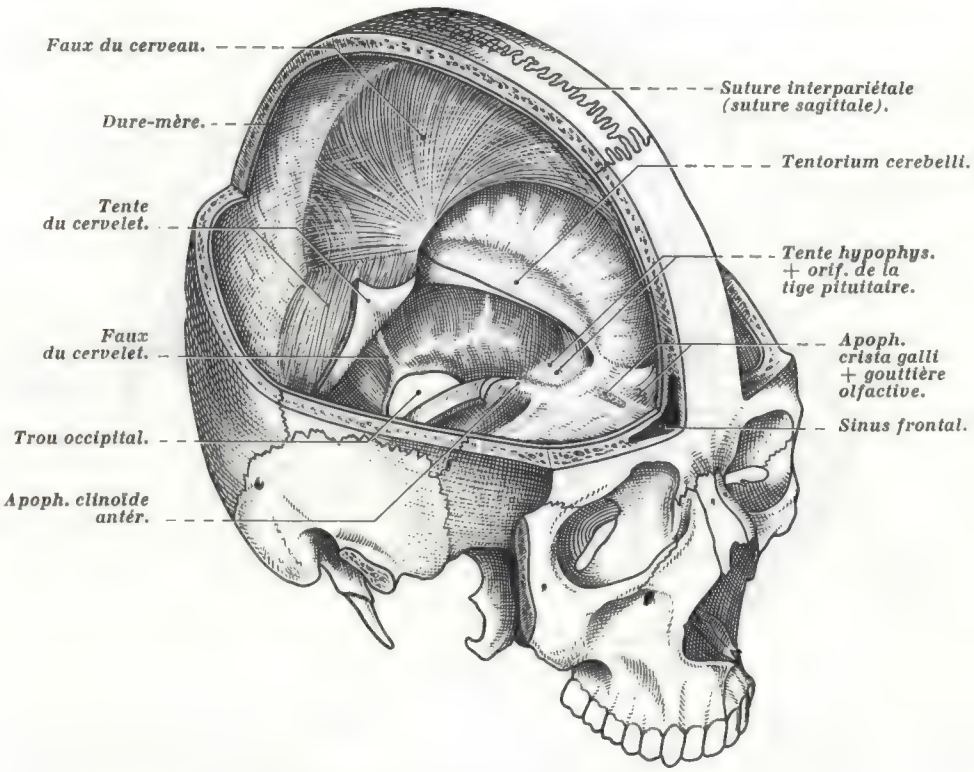

FIG. 327. — *Expansions crâniennes de la dure-mère.*
La tente du cervelet est représentée sectionnée à droite.

leurs *propriétés mécaniques*, à savoir : *a)* résistance considérable à la traction longitudinale; *b)* résistance moindre à la pression transversale; *c)* et peu de résistance au fléchissement.

Les trois formations : faux du cerveau, faux du cervelet et tente du cervelet forment un *système orthogonal* dont l'*axe creux* est représenté par le *sinus droit.*

Chaque moitié de la tente du cervelet est composée de deux ordres de fibres enchevêtrées les unes avec les autres : les unes sont disposées dans un sens radiaire, les autres circulairement.

a) Les **fibres radiaires** passent de la tente du cervelet dans la faux du cerveau et subissent en partie un entrecroisement de chaque côté du sinus droit un peu en arrière de l'abou-

chement du sinus longitudinal inférieur dans ce dernier; c'est l'*entrecroisement des fibres de la tente*; cet entrecroisement est dû à ce que les fibres juxta-médianes de la tente se continuent avec les fibres qui avoisinent le bord inférieur de la faux du cerveau et que les fibres qui bordent le trou ovale de Pacchioni se dirigent vers la base de la faux du cerveau (voy. : fig. 328).

Quelques fibres passent directement sans subir d'entrecroisement de la tente dans la faux.

Quelques fibres à convexité inférieure dites *fibres propres* ou *fibres de renforcement* sont disposées à la partie supérieure de la faux du cerveau; à leurs extrémités elles se fixent sur les bords du *sulcus sagittalis* (voy. : fig. 328).

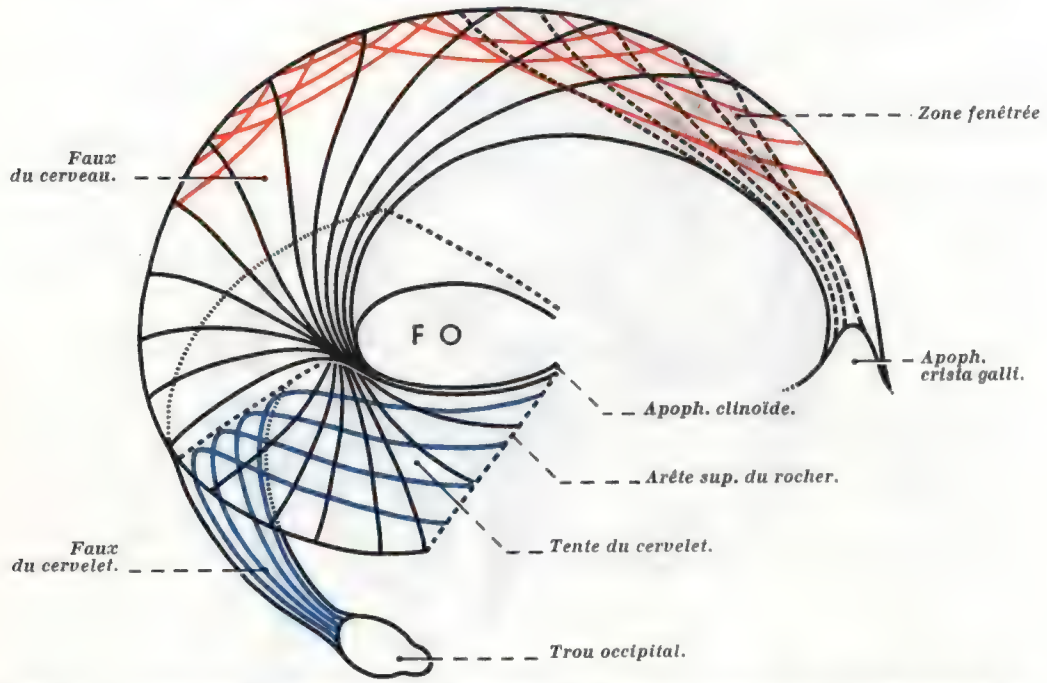

FIG. 328. — *Constitution anatomique de la dure-mère crânienne septale (faux du cerveau et du cervelet) et de la tente du cervelet* (schématique).

FO, foramen ovale de Pacchioni.

En rouge, les fibres propres ou de renforcement de la faux du cerveau.

b) Les **fibres circulaires** irradient des apophyses clinoïdes vers la base des deux faux et passent en majeure partie dans la faux du cervelet; les antérieures passent au-dessous du sinus droit dans la partie opposée de la tente.

La faux du cerveau de même que la faux du cervelet sont constituées par *deux feuillets accolés* dont la dissociation est possible chez le fœtus et le nouveau-né.

A sa partie antérieure, la faux du cerveau présente en outre des fibres circulaires émanées de l'apophyse crista-galli et qui sont disposées sur ses faces latérales en *deux* faisceaux, les unes supérieures, les autres inférieures; la *zone fenêtrée* correspond à la zone faible de la faux comprise entre les fibres venues de la tente du cervelet et celles venues de l'apophyse crista-galli.

D'autre part, par suite de la disposition architecturale des fibres de la tente et des deux faux, le *sinus droit* est compris entre les deux plans de fibres radiaires et circulaires.

En résumé, si l'on envisage la dure-mère crânienne du double point de vue *architectural* et *fonctionnel* on remarque qu'elle possède *deux propriétés principales* qui sont : *a)* son *état permanent de grande tension*; les cloisons dure-mériennes sont en effet fortement tendues avec de très solides points d'attache (apophyse crista-galli, apophyses clinoïdes, arête supérieure du rocher, ligne sagittale médiane); *b) sa structure fonctionnelle type* avec agencement régulier de ses faisceaux de fibres.

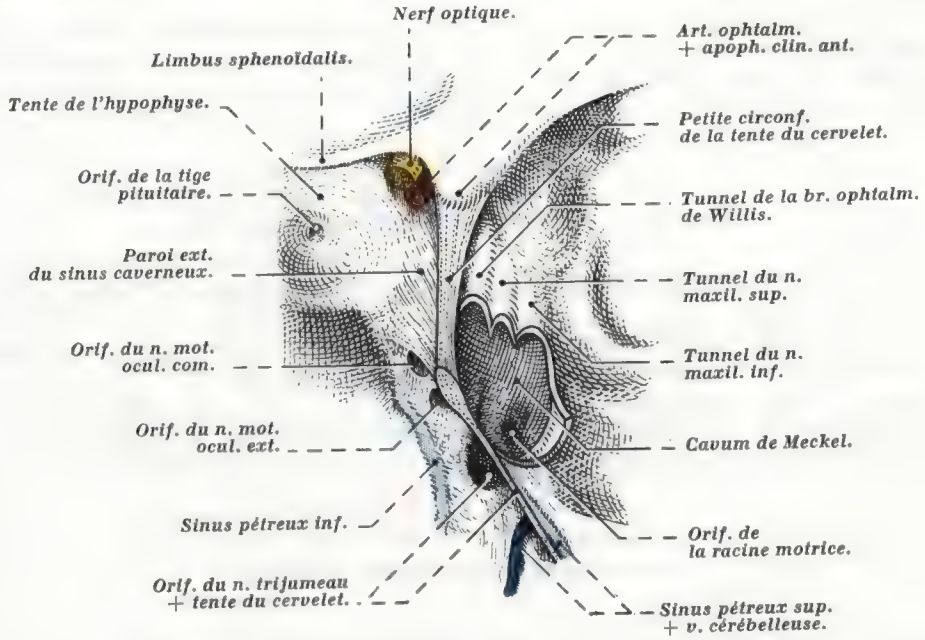

Fig. 329. — *Cavum de Meckel, côté droit; vue supérieure.*

IV. — TENTE PITUITAIRE

La *tente pituitaire* ou *tente de l'hypophyse (tente hypophysaire)* est une cloison horizontale dure-mérienne, que l'on peut comparer à un diaphragme ou à un opercule tendu au-dessus de la selle turcique et de la glande pituitaire *(diaphragme de la selle)* (voy. : fig. 329).

Elle est solidement fixée : *a) en arrière,* au bord supérieur de la lame quadrilatère du sphénoïde et aux apophyses clinoïdes postérieures; *b) en avant,* à la lèvre postérieure de la gouttière optique, au tubercule de la selle et aux apophyses clinoïdes antérieures; *c) latéralement,* elle se continue avec les lames triangulaires interclinoïdiennes.

De forme quadrilatère, la tente de l'hypophyse représente le feuillet superficiel ou direct de la dure-mère au niveau de la loge hypophysaire dont elle forme le couvercle, alors que le périoste qui revêt la selle turcique en représente le feuillet réfléchi ou profond; latéralement, la loge hypophysaire est fermée par deux lames dure-mériennes parallèles disposées dans un plan sagittal; ce sont les *lames sagittales latéro-hypophysaires* qui contribuent à la formation de la paroi interne du sinus caverneux; elles s'attachent : *a) en haut,* sur la tente de l'hypophyse; *b) en bas,* sur l'échancrure latérale de la selle turcique; elles séparent les sinus caverneux de l'hypophyse (voy. : *Loge hypophysaire,* article *Hypophyse*) (voy. : fig. 353).

La tente pituitaire est creusée en avant, d'un canal sinusien transversal qui est la branche antérieure du sinus coronaire, et en arrière, d'un autre canal analogue, mais beaucoup plus étroit; c'est la branche postérieure de ce même sinus; l'ensemble constitue le sinus coronaire ou sinus de Ridley (voy. : fig. 287, 288 et 294).

La tente pituitaire est percée en son centre d'un petit orifice circulaire où passe la tige pituitaire *(orifice pituitaire)*; elle est en outre traversée par des artères hypophysaires (voy. : fig. 329).

La tente pituitaire est en rapport : *a)* en arrière de l'orifice pituitaire, avec le tuber cinereum et en particulier avec l'éminence sacculaire de Retzius; *b)* en avant de cet orifice avec, le chiasma optique qui est couché sur elle, ainsi qu'avec le lobe infundibulo-tubérien de l'hypophyse *(pars tuberalis)* (voy. : fig. 287, 288 et 289).

V. — TENTE DU BULBE OLFACTIF

La tente du bulbe olfactif est constituée par un petit repli transversal et horizontal situé à la partie antérieure de la fosse olfactive.

Elle est comprise entre la partie antérieure de la base de l'apophyse crista-galli en dedans et la suture fronto-ethmoïdale en dehors (voy. : fig. 323).

Ce repli en forme de croissant est long d'environ 3 à 4 millimètres. Son bord postérieur libre et concave en arrière transforme la gouttière olfactive en un petit recessus ostéo-dural, dans lequel se loge l'extrémité antérieure, arrondie, du bulbe olfactif.

VI. — TENTE DU NERF OPTIQUE

La tente du nerf optique est sensiblement identique à la tente du bulbe olfactif; elle est constituée par un petit repli falciforme qui prolonge en arrière la racine supérieure de la petite aile du sphénoïde sur laquelle il s'insère; il est tendu entre le *limbus sphénoïdalis* en dedans et le bord interne de l'apophyse clinoïde antérieure en dehors (voy. : fig. 323).

Il recouvre le nerf optique à son entrée dans le crâne, prolongeant ainsi plus ou moins le canal optique.

Son bord libre postérieur mince et tranchant dessine un arc de cercle à concavité postérieure.

Sa *longueur* est très variable suivant les sujets (5 millimètres en moyenne) (voy. : fig. 330) (voy. : *Rapports du nerf optique*).

VII. — CAVUM DE MECKEL

Le *cavum de Meckel* (1) *(cavum meckeli)* est constitué par un dédoublement de la dure-mère qui occupe la face antérieure du rocher un peu en dehors de son sommet au niveau de la fossette gassérienne. Il loge le ganglion de Gasser situé sur le trajet de la cinquième paire (voy. : fig. 329).

Cette cavité présente une forme triangulaire aplatie avec : *a) quatre prolongements* dont trois antérieurs disposés en doigts de gant et un postérieur; *b)* et *deux parois*, l'une *anté-*

(1) Anatomiste allemand (1724-1774).

rieure épaisse, c'est le *toit*, l'autre *postérieure*, très mince, tapisse la face antérieure du rocher, c'est le *plancher*.

Le *prolongement postérieur* ou *vestibule* est très court; il correspond à l'entrée du nerf trijumeau dans le cavum avec ses deux racines, sensitive et motrice; la racine motrice étant sous-jacente à la racine sensitive. Il est situé sous le sinus pétreux supérieur et son orifice d'entrée correspond à l'incisure trigéminale de Grüber (voy. : *Rocher*, tome I) (voy. : fig. 329).

Les trois *prolongements antérieurs* sont constitués par trois *tunnels ostéo-fibreux* dans lesquels s'engagent les trois branches terminales du nerf trijumeau avant leur sortie du crâne; dans le tunnel interne, le plus long des trois, s'engage la branche ophtalmique de Willis; dans le tunnel moyen passe le nerf maxillaire supérieur qui s'engage ensuite dans le trou grand rond; et dans le tunnel externe, le plus court, passe le nerf maxillaire inférieur qui quitte le crâne par le trou ovale. Ces deux derniers tunnels s'étendent jusqu'aux orifices de sortie du crâne de chacun des nerfs.

Entre les prolongements antérieurs représentant la zone des tunnels et le vestibule, le cavum de Meckel proprement dit constitue la *loge du ganglion de Gasser* ou *loge semi-lunaire*; elle contient le ganglion, la terminaison de la racine motrice du trijumeau et la *cisterna trigemini* (voy. : fig. 365).

Dans sa loge, la face supérieure du ganglion de Gasser adhère au toit du cavum de Meckel; il en est de même des bords latéraux du ganglion, ces adhérences constituant les *ligaments de Princeteau*.

Le cavum répond : *a)* par l'intermédiaire de son toit à la face inférieure du lobe temporal; *b)* tandis que par son *plancher*, il répond à la fossette gassérienne du rocher, au grand nerf pétreux superficiel et aux cellules apexiennes (pour plus de détails, voy. : *Ganglion de Gasser*, article *Nerf trijumeau*).

Le cavum de Meckel et principalement le toit peut présenter des *calcifications* dans son épaisseur; celles-ci sont bien différentes des spicules osseuses du rocher qui bordent la fossette gassérienne; elles peuvent être la cause de névralgies du trijumeau.

D'après Lazorthes et Bimes, le cavum de Meckel serait un *diverticule* de la fosse cérébrale postérieure qui s'insinue entre les deux feuillets composant la dure-mère de la fosse cérébrale moyenne (1).

LOGES INTRA-CRANIENNES. — Par suite de la disposition à l'intérieur de la boîte crânienne des prolongements sagittaux et transversaux de la dure-mère, la *cavité crânienne* est divisée en *cinq compartiments* ou *loges* qui sont : *a)* la *loge cérébrale*; *b)* la *loge cérébelleuse*; *c)* la *loge hypophysaire* ou *pituitaire*; *d)* et les *loges caverneuses* (voy. : fig. 330).

1° Loge cérébrale. — La *loge cérébrale* ou *loge supra-tentoriale* est la plus spacieuse; son plancher est représenté par la dure-mère qui tapisse les étages antérieur et moyen de la base du crâne et par la tente du cervelet; son plafond est constitué par la dure-mère de la voûte (voy. : fig. 330).

Cette loge est subdivisée en *deux compartiments* par la faux du cerveau : ce sont les *loges hémisphériques*, l'une droite et l'autre gauche; symétriques et sensiblement identiques, elles contiennent respectivement chaque hémisphère cérébral, leurs méninges et leurs vaisseaux (voy : fig. 326 et 327).

L'orifice semi-lunaire compris entre le bord libre de la faux du cerveau et la base du crâne établit une communication entre les deux loges; il correspond au corps calleux, au ventricule moyen, à la région infundibulo-tubérienne et au chiasma optique, et d'une manière plus générale au *seuil des hémisphères*.

---

(1) Article à consulter : G. Lazorthes et C. Bimes : Remarques sur la constitution du cavum de Meckel. *Comptes rendus de l'Association des Anatomistes*, 1947, p. 312.

2° **Loge cérébelleuse.** — La *loge cérébelleuse* ou *loge sous-tentoriale* présente un aspect sensiblement semi-sphérique dont le *plancher* en forme de cuvette est représenté par la dure-mère qui tapisse le fond de la fosse cérébelleuse, c'est-à-dire l'écaille de l'occipital, l'apophyse basilaire et la face postérieure des deux roches; le *toit* est constitué par la tente du cervelet. Cette loge communique sur la ligne médiane en bas, avec le canal rachidien et en haut et en avant, avec la loge cérébrale par le *foramen ovale de Pacchioni* (voy. : fig. 330).

Elle contient le cervelet et ses pédoncules, une partie de bulbe rachidien et la protubérance annulaire ainsi que leurs vaisseaux (voy. : *Cervelet*).

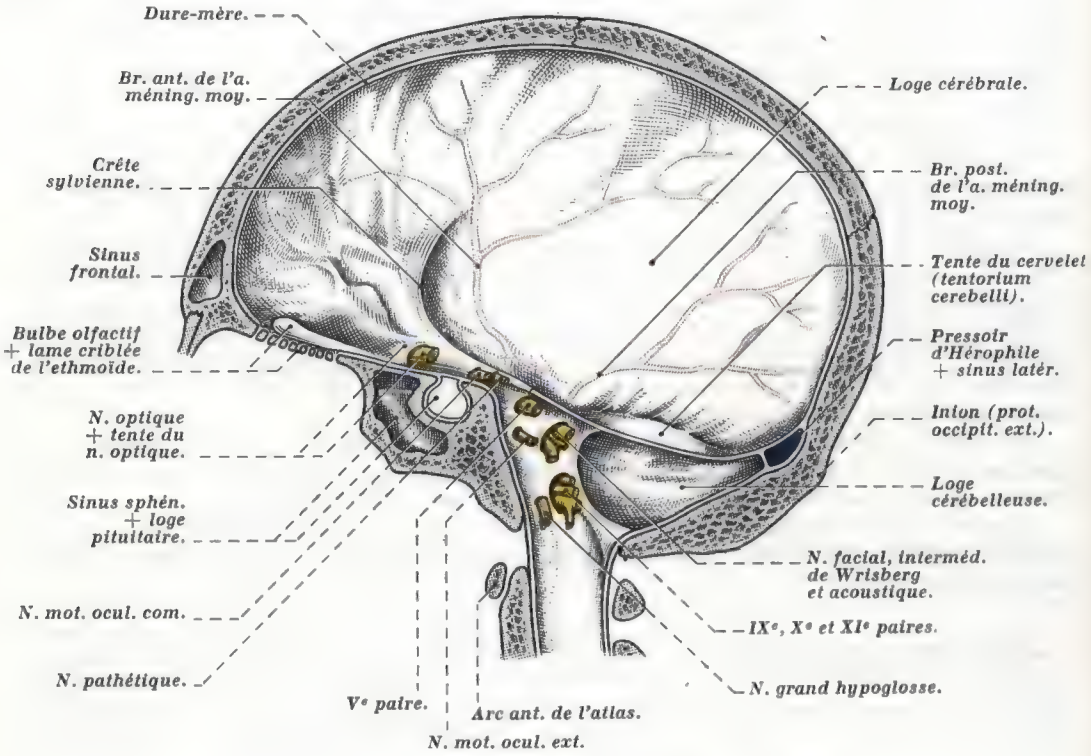

FIG. 330. — *Loges ostéo-durales du crâne et nerfs crâniens un peu avant leur émergence du crâne, vus sur une coupe sagittale paramédiane; segment droit de la coupe.*

3° **Loge hypophysaire** ou **pituitaire.** — Cette loge est la plus petite des loges cérébrales; située sur la partie médiane de la face supérieure du corps du sphénoïde, elle est fermée de toute part et complètement isolée des autres loges (voy. : fig. 330).

Le *plancher* de la loge, excavé, est représenté par le fond de la selle turcique tapissé par un dédoublement de la dure-mère; le *toit* est constitué par la tente hypophysaire (diaphragme de la selle) percée en son centre d'un étroit orifice *(orifice pituitaire)* pour le passage de la tige pituitaire; ses *parois latérales* sont formées par les *lames sagittales latéro-hypophysaires* qui séparent cette loge des sinus caverneux (pour plus de détails, voy. : *Loge hypophysaire,* article : *Hypophyse*) (voy. : fig. 330 et 353).

Elle contient la glande pituitaire et parfois une hypophyse accessoire (hypophyse sous-hypophysaire).

4° Loges caverneuses. — Les *loges caverneuses* sont situées contre les faces latérales du corps du sphénoïde et de part et d'autre de la loge hypophysaire; elles correspondent aux deux plus importants confluents sinusiens de la base du crâne, les *sinus caverneux*, les parois en sont constituées par la dure-mère (pour plus de détails, voy. : *Sinus caverneux*, article *Sinus veineux de la dure-mère*, tome III, fascicule II) (voy. : fig. 353).

Rapports de la dure-mère avec les nerfs crâniens et les vaisseaux à leur sortie du crâne. — La dure-mère se comporte différemment à l'émergence des nerfs crâniens à la base du crâne.

Pour la plupart d'entre eux, la dure-mère les accompagne jusqu'à leurs orifices de sortie respectifs, elle s'en sépare ensuite au-delà de ces orifices en se continuant avec le périoste extra-crânien; c'est ce qui se produit pour le nerf grand hypoglosse dans le canal condylien antérieur, pour le nerf maxillaire inférieur au trou ovale, pour le nerf maxillaire supérieur dans le canal grand rond, pour les trois nerfs mixtes et la veine jugulaire interne au trou déchiré postérieur et pour les filets olfactifs au niveau des orifices de la lame criblée de l'ethmoïde.

Pour d'autres, tels que le facial, l'intermédiaire de Wrisberg et l'auditif, la dure-mère les accompagne en tapissant les parois du conduit auditif interne, c'est ainsi qu'elle revêt toute l'étendue du *conduit auditif interne* formant un véritable manchon dural commun à ces trois nerfs; quant au nerf optique, la dure-mère l'accompagne même au-delà du canal optique; au niveau du *canal optique*, elle se confond avec le périoste, puis elle pénètre dans la cavité orbitaire où elle forme une *gaine durale* au nerf depuis l'orifice crânien du canal optique jusqu'à son insertion sur la face postérieure du globe oculaire (voy. : fig. 348).

II. — DURE-MÈRE RACHIDIENNE

La dure-mère rachidienne présente la forme d'un cylindre creux qui s'etend du trou occipital, où elle est adhérente à son pourtour, jusqu'à la deuxième pièce sacrée où elle se termine en pointe pour former le *cône dural*. Elle renferme la moitié inférieure du bulbe, la moelle épinière, le *filum terminale*, les racines rachidiennes et le spinal médullaire (voy. : fig. 331).

Le cylindre dure-mérien est de diamètre plus petit que celui du canal vertébral dans lequel il est contenu et plus grand que celui de la moelle qu'il renferme, de telle sorte que la moelle flotte librement dans le conduit dure-mérien; aussi, en position verticale et sur un sujet normal, la moelle n'entre-t-elle pas en contact avec les parois de l'étui dure-mérien.

Le *calibre* de la dure-mère rachidienne est variable suivant les points envisagés; il suit en quelque sorte les variations de calibre de la moelle; dans sa portion cervicale, l'étui dure-mérien est plus grand que partout ailleurs; dans sa portion lombaire il est plus large que dans sa portion dorsale mais de dimensions moins grandes toutefois que dans sa portion cervicale; cette dernière affectant toujours un aspect tronconique.

CONFIGURATION ET RAPPORTS. — On lui reconnaît *deux faces* : l'une *externe*, l'autre *interne*.

1° Face externe. — La *face externe* répond aux parois du canal rachidien et elle diffère de la dure-mère crânienne en ce sens qu'elle ne tapisse pas les parois de ce canal et qu'elle ne lui est pas intimement adhérente; elle en est séparée au contraire, par un espace désigné sous le nom d'*espace épidural* dans lequel on rencontre une graisse molle et

fluide et des veines plexiformes qui forment les *plexus veineux intra-rachidiens*; ceux-ci reçoivent au niveau des trous de conjugaison des veines émissaires venues du cercle veineux du trou de conjugaison (voy. : *Veines du rachis*, tome III, fascicule II).

En arrière, la dure-mère rachidienne ne présente aucune connexion avec les lames vertébrales et avec les ligaments jaunes dont elle se trouve située à une certaine distance.

En avant en revanche, la dure-mère rachidienne est attachée au canal rachidien et plus spécialement au ligament vertébral commun postérieur par des formations ligamentaires courtes et serrées dans la région cervicale, allongées et espacées dans la région lombaire :

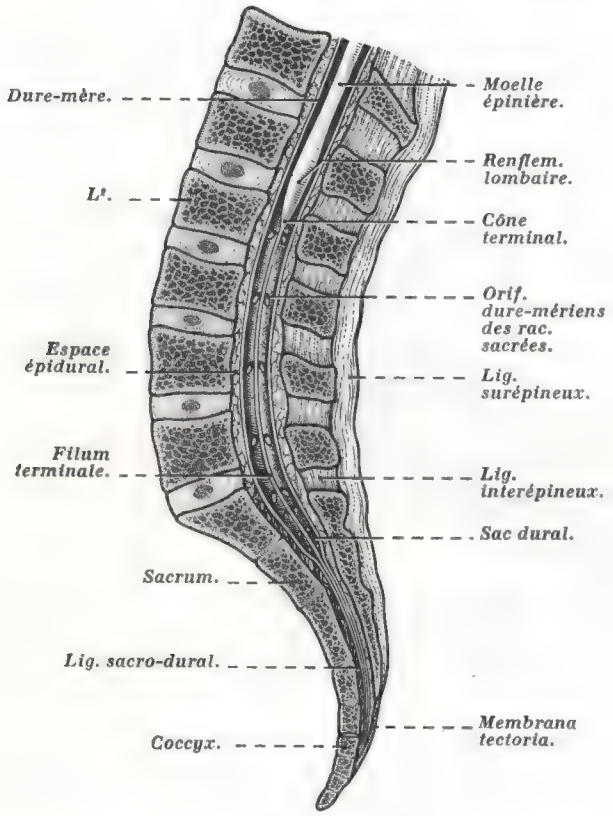

FIG. 331.
Sac dural et partie terminale de la moelle vus sur une coupe médio-sagittale du rachis; segment droit de la coupe.

ce sont les *prolongements ligamenteux*; parmi ceux-ci, un est particulièrement développé : c'est le *ligament sacro-dural antérieur* ou *ligament de Trolard*; représenté par une sorte de cloison médiane, épaisse et fenêtrée, qui s'étend depuis le disque intervertébral qui sépare la quatrième vertèbre lombaire de la cinquième jusqu'à la dernière pièce sacrée; il se fixe, d'une part, sur le versant antérieur du cul-de-sac dural et sur le ligament coccygien et d'autre part, de chaque côté du ligament vertébral commun postérieur, au niveau des disques intervertébraux et des crêtes de soudure des pièces sacrées.

Latéralement, la dure-mère présente : *a)* dans la région cervicale, un peu au-dessous du trou occipital deux orifices circulaires pour le passage des artères vertébrales (voy. : fig. 332); *b)* et sur toute la hauteur de la dure-mère des prolongements latéraux qui enveloppent les racines rachidiennes : ce sont les *gaines durales radiculaires* (voy. : fig. 450); elles délimitent entre elles et la dure-mère un espace prismatique appelé *foramen interradiculaire*.

Le nerf rachidien est constitué par la réunion de deux racines : l'une antérieure, l'autre postérieure et chaque racine accompagnée de sa branche artérielle radiculaire traverse la dure-mère rachidienne par un orifice différent (voy. : fig. 450).

Au niveau de chaque orifice, la dure-mère accompagne la racine rachidienne en formant une gaine fibreuse propre qui l'entoure jusqu'au-delà du ganglion spinal; au niveau du trou de conjugaison, la gaine durale du nerf rachidien se continue autour de l'origine du nerf rachidien où elle se confond avec le périnèvre du nerf (voy. : fig. 450 et 454).

L'orifice externe du trou de conjugaison est fermé par un diaphragme fibreux dit *opercule*; le nerf rachidien et sa gaine durale traversent ce dernier et à son niveau quelques tractus fibreux se continuent extérieurement avec la gaine durale et le périnèvre du nerf (voy. : fig. 450 et 454).

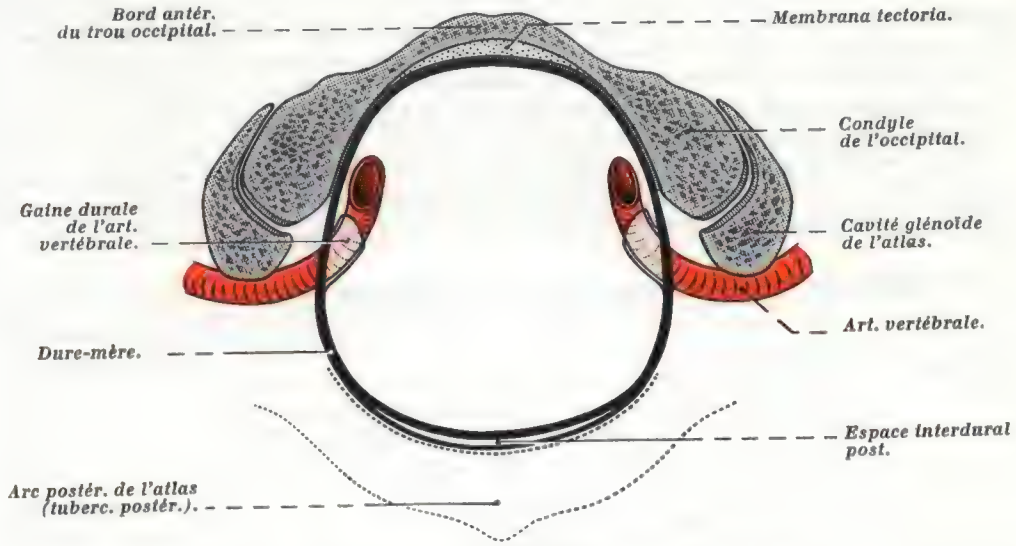

FIG. 332. — *Dure-mère de la charnière cranio-rachidienne, vue sur une coupe transversale* (d'après LAZORTHES, POULHÈS et GAUBERT).

Dans la région sacrée et par suite de la différence de niveau importante qui existe entre l'origine des racines rachidiennes et l'émergence du nerf rachidien au niveau de son trou de conjugaison, les gaines durales sont particulièrement longues et adhèrent fortement aux trous de conjugaison, d'où il en résulte une fixité remarquable des racines à ce niveau (voy. : fig. 453).

2° **Face interne.** — La *face interne* est lisse, polie et humide, revêtue par l'arachnoïde. Sur cette face s'attachent les dentelures des ligaments dentelés qui s'étendent sur toute la hauteur de la moelle et dont la description sera faite plus loin (voy. : *Pie-mère*).

Cette face présente également les *orifices de sortie des racines rachidiennes*; le plus souvent, il existe deux orifices, l'un antérieur, l'autre postérieur pour chaque racine, séparés entre eux par une petite bandelette dure-mérienne verticale; plus rarement les deux racines sortent par le même orifice qui prend alors une forme elliptique à grand axe horizontal (voy. : fig. 331 et 449).

Ces orifices de sortie se superposent du haut en bas de la dure-mère et s'interposent respectivement avec les insertions des dentelures des ligaments dentelés sur la dure-mère (voy. : fig. 449).

CUL-DE-SAC DURAL. — Nous désignerons sous le nom de *cul-de-sac dural* ou plus simplement de *sac dural,* la partie inférieure de la dure-mère rachidienne, c'est-à-dire celle qui renferme les faisceaux de la *queue de cheval*; celui-ci s'étend de la deuxième vertèbre lombaire jusqu'à la deuxième pièce sacrée, où il se termine par une extrémité en forme de pointe d'estompe que l'on appelle le *cône dural* (voy. : fig. 331).

Cette disposition est due à ce que le rachis s'accroît en hauteur plus vite que la moelle et dans le mouvement ascensionnel apparent de celle-ci, le sac dural, qui chez l'embryon contenait la moelle et ses racines rachidiennes ne contient plus chez l'adulte que la queue de cheval (voy. : *Ascension apparente de la moelle*).

A son sommet, le cône dural est perforé par le *filum terminale* (voy. : fig. 331).

LIGAMENT COCCYGIEN. — Le *ligament coccygien* représente le segment inférieur atrophié de la dure-mère rachidienne embryonnaire; c'est-à-dire celle qui entoure le *filum terminale.* Ce ligament est très grêle; il présente la forme d'un cylindre; de coloration blanchâtre, il s'insère en haut au sommet du cône dural et il se termine en bas en s'épanouissant en huit à dix languettes fibreuses aplaties au niveau de la face postérieure des deux premières pièces coccygiennes (voy. : fig. 453).

Disposé dans un plan médio-sagittal, il décrit une courbure à concavité antérieure qui épouse ainsi la courbure du canal sacré; il est fixé par quelques tractus fibreux à la face postérieure des deux dernières pièces sacrées (voy. : fig. 331).

DURE-MÈRE DE LA CHARNIÈRE CRANIO-RACHIDIENNE. — Au niveau de l'union de la cavité crânienne avec le canal rachidien, la dure-mère offre des caractères anatomiques spéciaux qui sont dus en grande partie à l'extrême mobilité des articulations occipito-atloïdiennes et atloïdo-axoïdiennes; sur la charnière cranio-rachidienne, la dure-mère est du type mixte car elle possède à la fois des caractères du *type crânien* et du *type rachidien.*

Au niveau du trou occipital et des deux premières vertèbres cervicales, la dure-mère est épaisse (huit dixièmes de millimètres); elle adhère au pourtour du trou occipital, à l'apophyse basilaire, aux parois du canal rachidien et plus particulièrement à la face postérieure de l'atlas, à l'apophyse odontoïde, au corps de l'axis et aux ligaments postérieurs occipito-atloïdiens, aux ligaments atloïdo-axoïdiens et occipito-axoïdiens.

A sa partie postérieure, elle est constituée par *deux feuillets* : *a)* l'un *externe,* mince, périostique, se confond au niveau de chaque vertèbre avec le périoste vertébral et avec les ligaments; *b)* l'autre *interne,* plus épais, entoure la moelle; c'est la *dure-mère rachidienne proprement dite*; de telle sorte qu'au niveau des arcs postérieurs de l'atlas et de l'axis, il existe dans la moitié postérieure de la dure-mère un *espace interdural* (voy. : fig. 332) qui s'étend en hauteur jusqu'au trou occipital.

Cette disposition de la dure-mère au niveau de la charnière cranio-rachidienne tient à la différence de mobilité du squelette environnant; tandis que le cerveau est contenu dans une boîte osseuse rigide et indéformable, le bulbe rachidien et la moelle sont contenus dans un tube ostéo-membraneux à pièces articulées extrêmement mobiles.

La grande mobilité de l'arc postérieur de l'atlas est vraisemblablement à l'origine de l'*espace interdural,* véritable *plan de glissement* (donc de mobilité) qui assure au cours des mouvements de flexion et d'extension de la tête les déplacements et la tension de cette partie de la dure-mère.

Quittant la gouttière que lui offre l'atlas, l'artère vertébrale traverse la dure-mère obliquement de dehors en dedans et d'arrière en avant au niveau de l'espace occipito-atloïdien; dans sa traversée, elle entraîne avec elle un *manchon dure-mérien* long de 4 à 5 millimètres qui se confond avec l'adventice artérielle (1).

---

(1) G. Lazorthes, J. Poulhès et J. Gaubert : La dure-mère de la charnière cranio-rachidienne. *Comptes rendus de l'Association des Anatomistes,* 1953, p. 169.

STRUCTURE DE LA DURE-MÈRE

La *dure-mère crânienne* est généralement plus épaisse que la dure-mère rachidienne; elle présente une épaisseur moyenne d'un peu plus d'un demi-millimètre; par sa constitution et par ses propriétés physiologiques, elle se rapproche beaucoup du périoste avec lequel elle présente de grandes analogies.

Elle est composée, de *deux feuillets* : *a)* un *feuillet externe* ou *périostique* qui renferme les vaisseaux sanguins de la dure-mère; appliqué directement contre l'os et les ligaments (il leur adhère), il joue le rôle de *périoste interne* au niveau des os du crâne, et comme tout périoste, il est capable de régénérer l'os au niveau des pertes de substance osseuse après trépanation; *b)* et un *feuillet interne* ou *dural* proprement dit; *c)* entre les deux feuillets sont creusés les sinus veineux de la dure-mère, les lacs sanguins et les lacunes veineuses.

Chez le nouveau-né ou chez l'enfant en bas âge, ces deux feuillets sont nettement séparables l'un de l'autre, car il existe un plan de clivage très net; chez l'adulte, ils ne le sont qu'au niveau de certaines formations telles que le cavum de Meckel (on peut décoller le plancher du cavum de Meckel de la face antérieure du rocher), les sinus veineux et les lacs sanguins.

Chez le vieillard, la dure-mère crânienne peut présenter parfois des *plages d'ossification* qui se traduisent généralement par de petites surélévations ou par des spicules; elles s'observent fréquemment au niveau du rocher, du *tentorium cerebelli* et de la faux du cerveau, et d'une manière plus générale, dans les régions où l'adhérence de la dure-mère est la plus forte.

La *dure-mère rachidienne* diffère de la dure-mère crânienne en ce sens qu'elle ne possède qu'un seul feuillet, le *feuillet dural* proprement dit, mais cela à partir de la troisième vertèbre cervicale seulement.

Rappelons que la partie postérieure de la dure-mère rachidienne comprise entre le trou occipital et l'axis est clivée en deux feuillets entre lesquels s'interpose l'*espace interdural* (voyez précédemment) (voy. : fig. 332).

VAISSEAUX ET NERFS

1. — Artères.

Artères de la dure-mère crânienne. — Comme toutes les membranes fibreuses, la dure-mère crânienne est peu vascularisée; ses artères principales proviennent unilatéralement de *quatre sources* qui sont :

a) L'*artère méningée moyenne*, branche de la maxillaire interne; c'est la plus importante et la plus volumineuse de toutes les artères méningées; elle pénètre dans le crâne par le trou petit rond et se ramifie sur la partie latérale et sur la voûte de la dure-mère, en se divisant soit en deux, soit en trois branches terminales (voy. : *Artère méningée moyenne*, tome III, fascicule I) (voy. : fig. 330).

b) L'*artère petite méningée*, également branche de la maxillaire interne, aborde la dure-mère en passant par le trou ovale; elle se distribue à la dure-mère de l'étage moyen de la base du crâne et principalement au cavum de Meckel et à la paroi externe du sinus caverneux.

c) Les *deux artères méningées postérieures* sont : α) l'une, le *rameau méningé de la pharyngienne ascendante* ou *artère méningée postérieure de Cruveilhier*, relativement volumineuse, elle pénètre le crâne par le trou déchiré postérieur; β) l'autre, la *branche méningée postérieure* qui naît de la vertébrale au voisinage du trou occipital.

Ces deux artères se distribuent à la dure-mère de la fosse cérébelleuse et à la tente du cervelet.

d) Les *deux artères méningées antérieures* issues des ethmoïdales antérieure et postérieure, branches de l'ophtalmique; elles se distribuent à la dure-mère de l'étage antérieur du crâne et à la faux du cerveau (voy. : *Artères ethmoïdales*, tome III, fascicule I).

En regard de ces artères principales, la dure-mère reçoit des *artères méningées acces-*

soires, toujours très grêles, à savoir : *a)* les branches méningées de la carotide interne pour les parois du sinus caverneux; *b)* les branches méningées de l'occipitale qui pénètrent dans le crâne par le trou mastoïdien et le trou occipital; *c)* et un rameau méningé, grêle et inconstant, de la pharyngienne ascendante qui pénètre par le canal condylien antérieur.

Artères de la dure-mère rachidienne. — Au niveau de la dure-mère rachidienne, les artères proviennent des artères radiculaires et celles-ci ont elles-mêmes des sources différentes; suivant les étages du rachis elles proviennent des *artères vertébrales,* des intercostales, des lombaires et des sacrées latérales.

2. — Veines.

a) Les **veines de la dure-mère crânienne** sont disposées suivant *deux réseaux* : α) l'un *superficiel* occupe le feuillet externe ou périostique; β) l'autre *profond,* peu développé occupe le feuillet interne ou dural.

Les veines issues de ces deux réseaux se terminent : α) soit directement et isolément dans les *sinus de la dure-mère*; β) soit en accompagnant les artères méningées, telles que les deux veines méningées qui sont satellites de l'artère méningée moyenne et qui se déversent dans les plexus ptérygoïdiens; γ) soit enfin, et cela surtout pour les veines de la convexité, dans les *lacs sanguins* situés de chaque côté du sinus longitudinal supérieur.

b) Les **veines de la dure-mère rachidienne** se jettent dans les plexus intra-rachidiens (voy. : *Veines du rachis,* tome III, fascicule II).

3. — Lymphatiques.

Dans la dure-mère, la lymphe circule par l'intermédiaire de *fentes lymphatiques* tapissées par un revêtement endothélial.

Ces fentes sont en communication au niveau de la face interne de la dure-mère avec le contenu de la cavité arachnoïdienne; à la périphérie de la dure-mère rachidienne, ils se continuent par des vaisseaux collecteurs lymphatiques.

4. — Nerfs.

Les **nerfs de la dure-mère crânienne** peuvent être classés suivant leur situation en *antérieurs, latéraux* et *postérieurs* (1).

a) Les **nerfs antérieurs** sont très grêles et destinés à la dure-mère qui tapisse l'étage antérieur de la base du crâne; ils dérivent du *filet ethmoïdal du rameau nasal de la branche ophtalmique de Willis* et du *nerf sphéno-ethmoïdal de Luschka;* ils sont principalement destinés à la dure-mère qui tapisse la face supérieure de l'ethmoïde et la portion orbitaire du frontal, ainsi qu'à la partie antérieure de la faux du cerveau (voy. : fig. 333).

b) Les **nerfs postérieurs** sont au nombre de *quatre* unilatéralement, à savoir : le *nerf récurrent méningé d'Arnold* ou *nerf récurrent de la tente du cervelet* qui naît de la branche ophtalmique de Willis; l'*accessoire du nerf récurrent d'Arnold* qui naît du pathétique et comme le précédent se distribue à la tente du cervelet; le *rameau récurrent méningé de*

(1) Article à consulter : J. Grzybowski : Innervation de la dure-mère crânienne chez l'homme. *Comptes rendus de l'Association des Anatomistes,* 1931, p. 233.

Luschka qui vient du nerf grand hypoglosse; celui-ci naît peu après la sortie du grand hypoglosse du canal condylien antérieur, il pénètre dans le crâne par ce même canal et se distribue à la dure-mère qui tapisse la fosse cérébelleuse et aux parois du sinus occipital; et le *rameau méningé du ganglion jugulaire* du pneumogastrique qui se distribue également à la dure-mère de la fosse cérébelleuse et aux parois du sinus latéral et plus spécialement à celles de la crosse sinuso-jugulaire (voy. : fig. 333).

c) Les **nerfs latéraux** proviennent du trijumeau, *nerf sensitif* par excellence des méninges. Ils dérivent du *ganglion de Gasser* ou de ses *branches terminales*; ils comprennent : α) un *filet méningé* issu de la branche ophtalmique de Willis dit *nerf de la dure-mère de la*

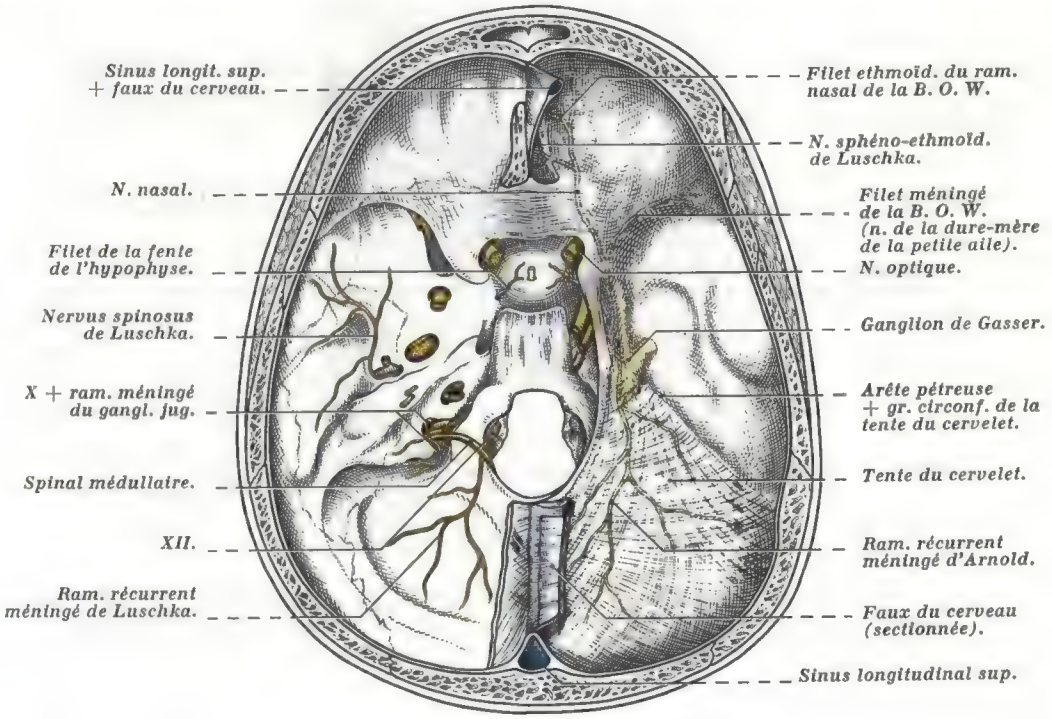

FIG. 333. — *Nerfs de la dure-mère crânienne.*

petite aile; β) quatre à cinq fins filets venus du ganglion de Gasser qui se distribuent à la dure-mère du voisinage; ce sont les *filets sinusiens* destinés aux parois de la loge caverneuse; γ) le *rameau méningé moyen* du nerf maxillaire supérieur qui se détache du tronc de ce nerf un peu au-dessus du trou grand rond, il suit le trajet de l'artère méningée moyenne avec laquelle il partage la distribution, il s'anastomose avec les filets sympathiques de son plexus; δ) et le *nervus spinosus de Luschka* ou *rameau récurrent méningé du nerf maxillaire inférieur* qui naît de ce dernier à sa sortie du trou ovale; il pénètre dans le crâne par le trou petit rond et se distribue comme le précédent à la dure-mère de l'étage moyen ainsi qu'à celle de la voûte du crâne et plus spécialement à celle de la région de la zone décollable de Gérard Marchant (voy. : fig. 333) (voyez également : *Nerfs des sinus veineux de la dure-mère*, tome III, fascicule II).

Ajoutons que les branches du *rameau carotidien* issu du ganglion cervical supérieur abandonnent un filet destiné à la dure-mère et un filet pour la selle turcique *(filets sinusiens)*.

Les **nerfs de la dure-mère rachidienne** sont fournis par les *nerfs sinus-vertébraux* ou *nerfs de Luschka*; seules branches collatérales des nerfs rachidiens (voy. : *Nerfs rachidiens*).

ROLE PHYSIOLOGIQUE DE LA DURE-MÈRE. — Par sa *constitution* et sa *structure*, la dure-mère possède un triple rôle : *a)* malgré son peu d'épaisseur, mais grâce à sa solidité, son *rôle de soutien*, de *protection* et d'*isolement* des principales parties constitutives du névraxe est certainement le plus évident; *b)* par ses sinus veineux et ses lacs sanguins, elle représente un véritable *réservoir veineux* interposé entre la circulation encéphalique et la circulation extra-crânienne; *c)* enfin par son feuillet externe et dans sa portion crânienne, elle possède un *rôle ostéogénétique* d'autant plus important que le sujet est plus jeune.

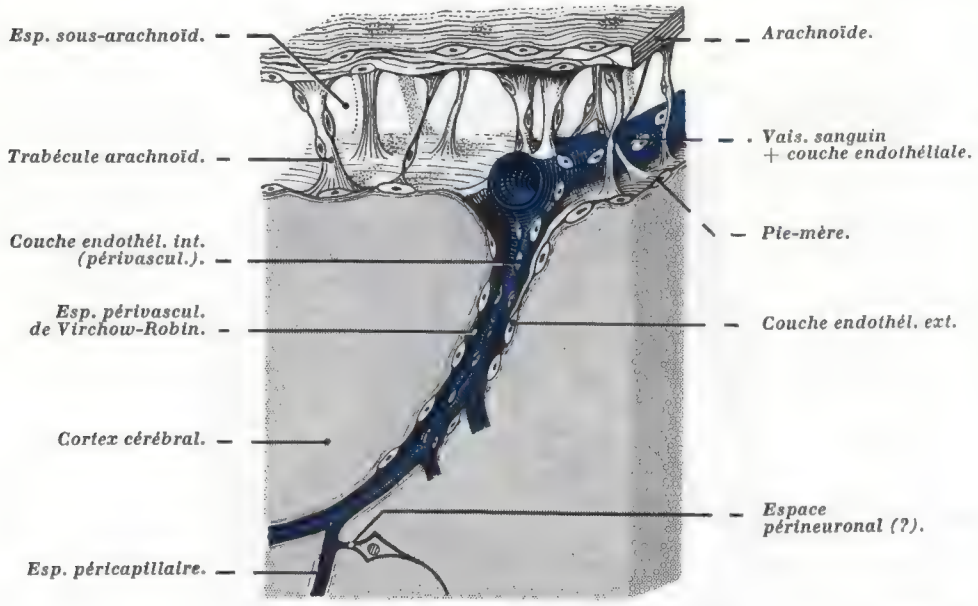

FIG. 334. — *Leptoméninge et constitution de l'espace sous-arachnoïdien; ses connexions avec le tissu nerveux (cortex cérébral,* en grisé). *Espaces périvasculaires de Virchow-Robin.* (Schématique) (D'après L.-H. WEED.)

ARACHNOÏDE ET ESPACES SOUS-ARACHNOÏDIENS

L'arachnoïde est la partie des méninges intermédiaire entre la pie-mère et la dure-mère; considérée autrefois comme une séreuse avec laquelle elle présente certaines analogies, on lui reconnaissait *deux feuillets* : *a)* l'un *pariétal* ou *externe*, très mince conjonctivo-endothélial qui tapisse la face interne de la dure-mère et fait corps avec elle; *b)* l'autre *viscéral* ou *interne*, isolable sous la forme d'une mince membrane transparente située en regard, mais à distance des centres nerveux; elle est séparée de la pie-mère par un espace où circule le liquide céphalo-rachidien (espace sus-arachnoïdien) (voy. : fig. 334).

Entre les deux feuillets se trouve une cavité séreuse appelée *cavité arachnoïdienne* ou *espace subdural*.

On considère actuellement que l'arachnoïde est un tissu *(tissu arachnoïdien* ou *arachnéen)* de nature conjonctive, formé de *deux couches* : *a)* l'une *externe*, lamellaire, tapisse la face profonde de la dure-mère, elle est, elle-même, recouverte par une nappe de cellules

conjonctives à caractère endothélial *(méningoblastes)* : c'est l'*arachnoïde proprement dite* ou *feuillet arachnoïdien*; *b)* l'autre *interne*, formée de tissu aréolaire, interposée entre cette dernière et la pie-mère à laquelle elle adhère : c'est l'*espace sous-arachnoïdien* avec ses *trabécules arachnoïdiennes*; dans cet espace circule le liquide céphalo-rachidien et les vaisseaux du névraxe y sont contenus avant d'aborder ce dernier (voy. : fig. 334).

Comme pour les deux autres méninges, on distingue dans l'arachnoïde : *a)* une *arachnoïde rachidienne* ou *spinale*; *b)* et une *arachnoïde crânienne* ou *encéphalique*.

I. — ARACHNOÏDE RACHIDIENNE

L'arachnoïde rachidienne engaine toute la partie du névraxe contenue dans le canal rachidien, c'est-à-dire la partie inférieure du bulbe, la moelle, les racines rachidiennes, donc la queue de cheval et le *filum terminale*; par ce fait, elle présente la forme d'un cylindre effilé à son extrémité inférieure.

Le *feuillet arachnoïdien* (arachnoïde proprement dite) est intimement uni à la dure-mère et ne peut s'en détacher que par la dissection, il fait corps avec la dure-mère.

L'*espace sous-arachnoïdien de la moelle* occupe environ le tiers du diamètre du canal rachidien; il est constitué par du tissu arachnoïdien et sa disposition est régulière et uniforme; il offre l'aspect d'une gaine cylindrique, modelée autour du névraxe; il se termine comme le sac dural au niveau de la deuxième vertèbre sacrée.

Compris entre le feuillet arachnoïdien et la pie-mère, cet *espace périmédullaire* est de dimension beaucoup plus grande qu'il ne le faut pour contenir la moelle; par ses trabécules il adhère à la pie-mère.

II. — ARACHNOÏDE CRANIENNE

L'arachnoïde crânienne se comporte comme l'arachnoïde rachidienne; elle revêt la face interne de la dure-mère ainsi que tous ses prolongements : faux du cerveau, faux du cervelet et tente du cervelet. L'adhérence entre les deux membranes est intime; aussi, chez l'adulte, l'espace subdural est toujours virtuel.

Elle épouse donc la forme de la masse encéphalique et se modèle sur elle comme la pie-mère; le tissu de l'espace sous-arachnoïdien pénètre dans certaines anfractuosités, telles que les scissures et les sillons; cependant au niveau des circonvolutions cérébrales, elle envoie de simples *trabécules arachnoïdiennes* entre les lèvres de certains sillons ou scissures et sur les parties en relief, elle est adhérente à la pie-mère.

Nous l'étudierons successivement : *a)* au niveau de la *base du cerveau*; *b)* de sa *face externe*; *c)* puis de la *face interne* de chaque hémisphère.

1° **Au niveau de la base du cerveau** et dans sa **partie médiane**, l'arachnoïde dédoublée s'engage dans la scissure interhémisphérique entre les lobes frontaux, mais seulement dans la partie qui correspond à la faux du cerveau, puis elle se continue sur la face interne des deux hémisphères.

Au niveau du chiasma optique, elle passe en pont par-dessus ce dernier et détermine entre le corps calleux et le chiasma, un espace appelé *confluent antérieur* ou *préchiasmatique*; en arrière du chiasma, elle recouvre la dépression losangique comprise entre les lobes temporaux, le chiasma et les deux pédoncules cérébraux où elle constitue le *confluent inférieur ou central*; à ce niveau elle est traversée par la tige pituitaire à laquelle elle forme une gaine *(gaine de la tige pituitaire)*; plus en arrière, elle se prolonge sur la

face antérieure de la protubérance annulaire et du bulbe, où elle contient le tronc basilaire, les deux artères vertébrales et le segment d'origine de leurs branches collatérales et terminales; elle passe en pont par-dessus le sillon bulbo-protubérantiel où elle détermine le *confluent transversal* ou *bulbo-protubérantiel* (voyez plus loin) (voy. : fig. 322 et 335).

Dans ses **parties latérales,** elle recouvre la face inférieure du lobe frontal, passe en pont par-dessus la bandelette olfactive mais enveloppe le bulbe olfactif; du lobe orbitaire, elle passe sur la vallée de Sylvius où elle s'encastre entre ses deux lèvres pour atteindre ensuite le lobe temporal, puis elle revêt la face inférieure de ce lobe et celle du lobe occipital; au niveau de la vallée de Sylvius elle détermine un canal prismatique, large, qui constitue le *confluent latéral* ou *lac sylvien* (voyez plus loin).

2° **Au niveau de la convexité,** l'arachnoïde s'étend du pôle frontal au pôle occipital en tapissant toutes les circonvolutions de la face externe du cerveau. Dans toute cette étendue, elle s'applique sur chaque circonvolution et passe en pont d'un bord à l'autre d'un sillon ou d'une scissure, laissant un espace prismatique sous-arachnoïdien qui accompagne le sillon ou la scissure dans toute son étendue : ce sont les *rivuli* et les *flumina de Duret*; au niveau de la scissure de Sylvius, l'arachnoïde est beaucoup plus développée et plus importante qu'ailleurs; l'espace sous-arachnoïdien y constitue le *lac sylvien.*

3° **Au niveau de la face interne,** l'arachnoïde tapisse la face interne de chaque hémisphère, mais au niveau du bord inférieur de la faux du cerveau entre ce bord et la convexité du corps calleux, il existe un espace triangulaire où les faces internes des deux hémisphères sont adossées et sont recouvertes par la pie-mère; cette zone correspond à l'espace sous-arachnoïdien commun aux deux hémisphères et celui-ci débouche en avant dans le confluent antérieur; on la désigne sous le nom de *canal sous-arachnoïdien péricalleux* (voy. : fig. 322 et 335).

4° **Au niveau du cervelet,** l'arachnoïde entoure celui-ci à la manière d'un sac; c'est le *sac arachnoïdien cérébelleux,* il s'unit au sac arachnoïdien cérébral par une partie rétrécie appelée *collet arachnoïdien,* celui-ci est disposé en ceinture autour des pédoncules cérébraux *(ceinture sous-arachnoïdienne péripédonculaire).*

L'arachnoïde passe du bourrelet du corps calleux et des tubercules quadrijumeaux sur la face dorsale du cervelet où elle détermine un autre espace appelé *confluent supérieur* ou *lac cérébelleux supérieur* (voy. : fig. 322 et 335).

L'arachnoïde recouvre toute la face dorsale du cervelet et au niveau de la circonférence de l'organe, elle tapisse sa face inférieure, puis elle atteint dans sa partie médiane la face postérieure du bulbe où elle présente au niveau de l'espace prismatique bulbo-cérébelleux, un second lac : c'est le *confluent inférieur* ou *lac cérébelleux inférieur (cisterna magna)* (voy. : fig. 322 et 335) (voyez plus loin).

GAINES ARACHNOÏDIENNES. — Dans sa portion crânienne, l'arachnoïde présente *trois* sortes de gaines arachnoïdiennes qui sont : *a)* les *gaines vasculaires*; *b)* les *gaines neurales*; *c)* et la *gaine de la tige pituitaire.*

Toutes ces gaines sont constituées par une condensation du tissu arachnoïdien autour des vaisseaux et des nerfs.

a) **Gaines vasculaires.** — La carotide interne, les artères vertébrales, le polygone artériel de Willis, les artères cérébrales et leurs branches ainsi que les veines encéphaliques qui se déversent dans les sinus de la dure-mère sont contenus dans l'espace sous-arachnoïdien; elles sont entourées d'un manchon très court qui constitue autour du vaisseau une *gaine arachnoïdienne.*

Ces gaines vasculaires sont particulièrement apparentes au voisinage des grosses artères, mais c'est surtout au niveau de la veine de Galien que cette disposition est la plus nette : elle constitue le canal arachnoïdien de Bichat (voy. : *Epiphyse*).

b) **Gaines neurales.** — Au niveau de leur émergence du névraxe, tous les nerfs crâniens sont situés dans l'espace sous-arachnoïdien; ils sont tout d'abord logés pendant un court trajet dans cet espace, puis ils traversent, obliquement pour la plupart, la cavité arachnoïdienne; au voisinage de leur sortie du crâne, l'arachnoïde est disposée autour du nerf de telle sorte qu'elle forme tout d'abord une courte *gaine arachnoïdienne* puis un véritable *cul-de-sac* situé contre l'orifice interne du canal osseux ou contre le versant endocrânien du trou par où le nerf s'engage pour sortir du crâne; ces culs-de-sac sont à peine appréciables, aussi pour les voir, faut-il soulever avec précaution le cerveau au-dessus de la base du crâne et observer les gaines qu'on étire sans les rompre (Charpey).

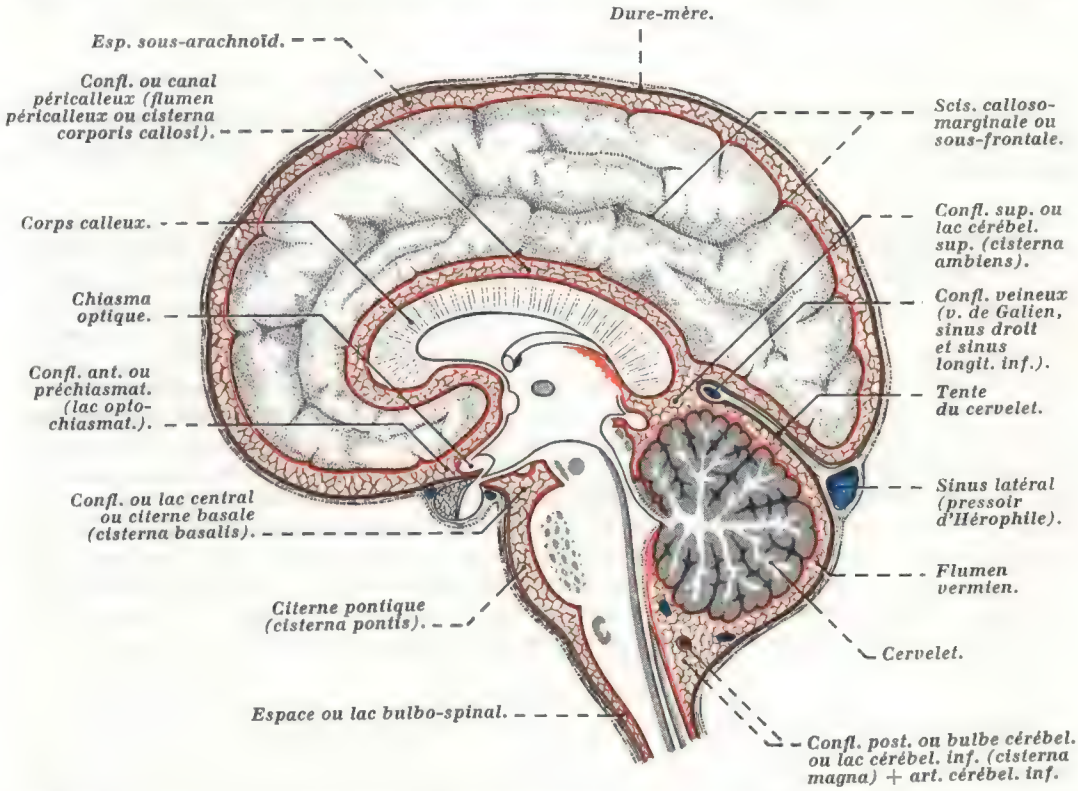

FIG. 335. — *Confluents arachnoïdiens et citernes vus sur une coupe médio-sagittale de l'encéphale; segment droit de la coupe* (demi-schématique).

En rouge, la pie-mère et la toile choroïdienne du troisième ventricule.

La *gaine commune aux trois nerfs : stato-acoustique, intermédiaire de Wrisberg* et *facial* est la seule qui soit bien prononcée; elle s'étend jusqu'au fond du conduit auditif interne et cette disposition explique l'écoulement possible de liquide céphalo-rachidien dans les fractures transversales du rocher.

La *gaine des nerfs optiques* accompagne ceux-ci dans l'orbite jusqu'au niveau du point d'attache du nerf optique sur l'œil (voy. : fig. 348).

Les *multiples gaines des filets olfactifs* traversent les orifices de la lame criblée de l'ethmoïde et se continuent jusque dans la muqueuse pituitaire, où elles se mettent en connexion avec le réseau lymphatique de la muqueuse des fosses nasales.

Le *nerf trijumeau* et son *ganglion de Gasser* contenu dans un dédoublement de la dure-

mère (cavum de Meckel) sont entourés par l'arachnoïde qui leur constitue une gaine et celle-ci accompagne ses branches maxillaires (supérieure et inférieure) jusqu'à leur sortie du crâne au niveau des trous grand rond et ovale; en revanche, l'épanouissement des fascicules constitutifs de la racine sensitive qui représente le plexus triangulaire avant d'aborder le ganglion de Gasser (voy. : *Nerf trijumeau*) dilacère le tissu arachnéen; la gaine arachnoïdienne de la cinquième paire comprise entre les mailles de ces fascicules constitue la *cisterna trigemini* (voy. : fig. 365).

c) **Gaine de la tige pituitaire.** — Cette gaine est intermédiaire entre le lac opto-chiasmatique et la *cisterna basalis*; elle est très courte et constituée par une condensation de tissu arachnoïdien; elle s'étend jusqu'à l'orifice de la tente hypophysaire où l'arachnoïde est traversée par la tige pituitaire (voy. : fig. 335).

ESPACES SOUS-ARACHNOÏDIENS. — Entre l'arachnoïde et la pie-mère apparaît un espace disposé tout autour de la moelle et de l'encéphale; c'est l'*espace sous-arachnoïdien* (1) dans lequel est contenu le liquide céphalo-rachidien.

CONSTITUTION DE L'ESPACE SOUS-ARACHNOÏDIEN. — L'espace sous-arachnoïdien présente des dimensions variables suivant les points envisagés qui dépendent du rapprochement que l'on observe entre le feuillet de l'arachnoïde et la pie-mère (voy. : fig. 334); entre ces deux feuillets sont disposés de nombreux tractus conjonctifs sous la forme de prolongements trabéculaires, filamenteux ou lamellaires, enchevêtrés les uns aux autres et en connexion avec les vaisseaux et les nerfs situés dans l'espace sous-arachnoïdien : vaisseaux et nerfs sur lesquels ces prolongements prennent point d'appui. Un tel dispositif donne à cet espace l'aspect d'un véritable *tissu aréolaire* creusé de cavités qui communiquent toutes les unes avec les autres et auquel on donne le nom de *tissu sous-arachnoïdien* ou plus communément de *tissu arachnoïdien.*

Tous les gros vaisseaux de la base de l'encéphale : artère vertébrale, tronc basilaire, carotide interne et hexagone de Willis ainsi que les vaisseaux de la convexité, les nerfs crâniens à leur émergence du névraxe sont situés dans l'espace sous-arachnoïdien. Ces vaisseaux servent en quelque sorte de support aux trabécules conjonctives du tissu arachnoïdien et les aréoles sont toujours plus nombreuses et plus petites au voisinage des gros vaisseaux.

Espaces périvasculaires de Virchow-Robin. — Les vaisseaux sanguins du névraxe et plus spécialement les artères qui pénètrent le tissu nerveux laissent entre eux et ce dernier, un espace très réduit, presque virtuel, dit *espace périvasculaire de Virchow-Robin* qui continue dans le névraxe l'espace sous-arachnoïdien. Les parois de cet espace sont tapissées par un revêtement de cellules conjonctives aplaties qui constitue la *couche endothéliale externe* de l'espace, alors que le vaisseau est lui-même revêtu d'une couche identique, dite *couche périvasculaire* ou *endothéliale interne*; ce revêtement endothélial s'arrête au point où le vaisseau se capillarise, mais l'espace dit *espace péricapillaire* se prolonge plus profondément; ainsi l'espace sous-arachnoïdien est pourvu de prolongements périvasculaires en miniature où le liquide céphalo-rachidien circule entre les deux couches endothéliales (voy. : fig. 334).

Certains histologistes ont décrit un *espace périneuronal* autour des cellules de la substance grise corticale; il est admis actuellement, comme pour les *espaces de His,* qu'il s'agit là d'un artefact.

L'espace sous-arachnoïdien se comporte différemment au niveau de l'encéphale et de la moelle.

---

(1) On devrait dire *espace* ou *spatium leptoméningé.*

1. — Espace sous-arachnoïdien de l'encéphale.

Au niveau de l'encéphale, l'espace sous-arachnoïdien est très variable comme importance suivant les points envisagés; son *épaisseur* varie entre un et 10 millimètres.

Le liquide céphalo-rachidien est disposé dans les espaces sous-arachnoïdiens en majeure partie au niveau de régions désignées sous les noms de *nappes* et de *lacs* ou de *confluents (confluents sous-arachnoïdiens)*; il est drainé par des voies plus étroites que l'on désigne sous le nom de *flumina* pour les scissures, *rivi* pour les grands sillons et *rivuli* pour les petits sillons (Duret).

CONFLUENTS SOUS-ARACHNOÏDIENS. — Les confluents sous-arachnoïdiens ont été bien décrits par Duret; on doit les considérer comme des réservoirs plus ou moins vastes de liquide céphalo-rachidien situés sur la ligne médiane et par conséquent en nombre impair; ainsi que nous l'avons vu précédemment, ils résultent d'un écartement par rapport à la pie-mère du feuillet de l'arachnoïde qui suit la dure-mère.

Nous décrirons *sept confluents* ou *lacs* qui sont : *a)* le *confluent antérieur* ou *préchiasmatique*; *b)* le *confluent inférieur* ou *central*; *c)* le *confluent basilaire* ou *citerne basilaire*; *d)* le *confluent bulbo-protubérantiel* ou *confluent transverse*; *e)* le *confluent supérieur* ou *lac cérébelleux supérieur*; *f)* le *confluent postérieur* ou *lac cérébelleux inférieur*; *g)* et le *confluent* ou *canal péricalleux* (voy. : fig. 335).

a) Le **confluent antérieur** ou **préchiasmatique (lac** ou **citerne opto-chiasmatique)** est situé sous la base du cerveau; de forme trapézoïdale, il est limité par le chiasma optique et la terminaison des nerfs optiques en arrière et par l'écartement de la scissure interhémisphérique en avant. A sa partie antéro-supérieure, il est en communication avec le *canal sous-arachnoïdien péricalleux*. L'ensemble du confluent antérieur et du canal péricalleux constitue ce que nous désignons sous le nom de *lac calleux*; latéralement, il communique avec les *flumina sylviennes* par l'intermédiaire du lac sylvien de la base; enfin en arrière, il communique avec le *confluent central* (voy. : fig. 335).

Il contient les artères cérébrales antérieures et la communicante antérieure.

Les rapports qu'affecte le confluent antérieur avec le chiasma optique et les nerfs optiques expliquent l'existence des troubles oculaires que l'on observe au cours des arachnoïdites antérieures dites arachnoïdites opto-chiasmatiques.

b) Le **confluent inférieur** ou **central** ou **citerne basale (cisterna basalis)** est plus volumineux et plus étendu que le précédent; de forme quadrilatère, il occupe la partie centrale (d'où son nom) de la base de l'encéphale. Il est compris entre le chiasma optique en avant, le sillon pédonculo-protubérantiel en arrière; latéralement, il est limité par la face interne des deux lobes temporaux. Il est disposé tout autour de la tige pituitaire qui le traverse, d'où la dénomination de *confluent péripituitaire* qu'il mérite par suite de ce rapport important; sa situation par rapport à l'écartement des deux pédoncules cérébraux lui a valu le nom de *cisterna interpédoncularis* ou de *cisterna intercruralis* (voy. : fig. 335).

Il communique : α) *de chaque côté*, avec les lacs sylviens que l'on doit considérer comme des prolongements latéraux du confluent antérieur et avec le confluent supérieur par l'intermédiaire des *canaux circumpédonculaires de Duret*; β) en avant, avec le confluent antérieur; γ) et en arrière, avec le confluent transverse par l'intermédiaire du *canal basilaire* ou *canal protubérantiel médian* qui entoure le tronc basilaire.

Il contient les artères carotides internes au niveau de leur division et les communicantes postérieures.

Les trabécules du tissu sous-arachnoïdien y sont très développées, longues et épaisses; disposées en majeure partie à sens antéro-postérieur en avant, à sens transversal en arrière, au niveau de l'origine des deux nerfs moteurs oculaires communs.

c) Le **confluent basilaire (canal basilaire)** ou **citerne basilaire (cisterna pontis)** ou **lit d'eau de Hilton** (1) (*Hilton's Waterbed* des anatomistes anglais) est situé entre la face antérieure du pont de Varole et l'apophyse basilaire de l'occipital (d'où son nom) (voy. : fig. 335).

Plus important sur la ligne médiane que sur ses parties latérales, il contient le tronc basilaire et ses branches collatérales (voy. : *Tronc basilaire,* tome III, fascicule I).

Il communique en avant, avec la *cisterna basalis* et en arrière avec le lac bulbo-spinal.

d) Le **confluent bulbo-protubérantiel** ou **confluent transverse** est situé au niveau du sillon bulbo-protubérantiel; il est limité latéralement par la saillie du flocculus. Il renferme la terminaison des artères vertébrales, l'origine du tronc basilaire et les artères de la fossette latérale du bulbe.

Il communique : α) *en avant,* avec le confluent central par le canal basilaire; β) latéralement, avec le confluent postérieur par le *canal circumbulbaire* qui suit le trajet des artères vertébrales; γ) et *en bas,* avec les espaces sous-arachnoïdiens de la moelle *(lac bulbo-spinal)* (voy. : fig. 335).

e) Le **confluent supérieur** ou **lac cérébelleux supérieur** ou *cisterna ambiens* est circonscrit par la petite circonférence du cervelet; il correspond au *collet arachnoïdien.* De forme cuboïde, il est compris entre les tubercules quadrijumeaux en avant, le bourrelet du corps calleux en haut, la face supérieure du cervelet et des pédoncules cérébelleux supérieurs en bas et le feuillet de l'arachnoïde qui tapisse la tente du cervelet en arrière (voy. : fig. 335).

Latéralement, il se continue par les *canaux circumpédonculaires de Duret* dans lesquels se loge l'artère cérébrale postérieure; en haut, il communique largement au-dessus du splénium avec le *flumen péricalleux* ou *cisterna corporis callosi* (voy. : fig. 335). Il renferme la veine de Galien et la glande pinéale.

Il est constitué par des trabécules très épaisses et très nombreuses disposées dans le sens sagittal, elles forment un tissu aréolaire très dense et à petites aréoles.

Il envoie un prolongement qui s'interpose entre les deux feuillets de la toile choroïdienne du troisième ventricule (voy. : fig. 322 et 335).

f) Le **confluent postérieur** ou **bulbo-cérébelleux** ou **lac cérébelleux inférieur (cisterna magna)** est le plus volumineux de tous les confluents; de forme prismatique triangulaire, à arête supérieure, il est interposé à la face postérieure du quatrième ventricule entre le cervelet d'une part, le bulbe et les pédoncules cérébelleux inférieurs d'autre part; sa base est représentée par le feuillet de l'arachnoïde tendu entre l'échancrure marsupiale et la face postérieure du bulbe (voy. : fig. 335).

Il communique : α) *latéralement,* par le *canal circumbulbaire* avec le confluent transverse; β) et *en bas,* avec les espaces sous-arachnoïdiens de la moelle et avec la cavité du quatrième ventricule par le *trou de Magendie.* Les trabécules arachnoïdiennes y sont très denses et la majeure partie est disposée dans un sens radiaire autour de l'*apertura medialis.*

Il contient les vaisseaux cérébelleux inférieurs.

C'est au niveau de la *cisterna magna* que l'aiguille pénètre dans la ponction sous-occipitale.

g) Le **confluent** ou **canal péricalleux (flumen pericalleux)** ou **cisterna corporis callosi** est représenté par une nappe de tissu arachnoïdien compris entre la face intérieure des deux hémisphères *(gyrus cinguli)* et le corps calleux; il occupe les *sillons du corps calleux* (voy. : fig. 335).

Il communique : α) *en haut,* avec le tissu arachnoïdien situé entre les deux hémisphères

---

(1) Anatomiste et chirurgien anglais (1805-1878), fut professeur d'Anatomie au Royal College of Surgeons.

de part et d'autre de la faux du cerveau (voy. : fig. 197); β) *en avant,* au niveau de la *lamina terminalis* avec le lac opto-chiasmatique; γ) et *en arrière,* avec la *cisterna ambiens* (voy. : fig. 335).

L'artère cérébrale antérieure est contenue dans le *flumen* pendant la plus grande partie de son trajet, ainsi que la naissance de ses principales collatérales (voy. : fig. 212).

NAPPES. — Les nappes représentent les parties amincies des espaces sous-arachnoïdiens intermédiaires entre les confluents et les lacs; elles correspondent aux parties convexes ou saillantes des hémisphères cérébraux ou du cervelet.

Il existe *trois nappes* principales qui sont : *a)* les deux *nappes cérébrales,* paires et symétriques correspondant à chaque hémisphère; *b)* et la *nappe cérébelleuse*; chacune de ces nappes constitue une *poche* séparée par des parties rétrécies qui sont : le *collet arachnoïdien* situé au niveau de l'orifice de Pacchioni, et au niveau de la scissure inter-hémisphérique, le bord libre de la faux du cerveau étranglant et séparant les deux nappes cérébrales entre elles.

Ces nappes sont cloisonnées par des travées de tissu arachnoïdien et cela principalement entre les deux hémisphères cérébraux (voy. : fig. 334).

FLUMINA. — Les principaux *flumina* sont : *a)* le *flumen sylvien* ou *confluent latéral* correspondant à la partie de la scissure de Sylvius située sur la convexité; *b)* le *flumen rolandique*; *c)* le *flumen du sillon parallèle*; ces deux derniers se déversent comme les affluents d'un fleuve dans le lac sylvien; *d)* et le *flumen vermien* qui circonscrit le vermis cérébelleux; il est intermédiaire entre la *cisterna ambiens* en haut et la *cisterna magna* en bas (voy. : fig. 335).

2. — *Espace sous-arachnoïdien de la moelle.*

L'espace sous-arachnoïdien de la moelle *(espace sous-arachnoïdien périmédullaire)* ou *espace* ou *lac bulbo-spinal* est la continuation vers le bas de l'espace sous-arachnoïdien de l'encéphale; suivant l'expression de Charpy, il est caractérisé par sa *grandeur,* son *uniformité* et par la *régularité de son système de cloisons* (voy. : fig. 450).

Cet espace est relativement vaste, puisqu'il occupe le tiers du canal rachidien; aussi contribue-t-il par ce fait à éviter tout heurt à la moelle au cours des incurvations de grande amplitude de la colonne vertébrale.

Il se moule et se modèle sur la moelle et il s'insinue dans le sillon médian antérieur; il est interrompu par place au niveau des dentelures des ligaments dentelés.

Cette disposition des ligaments dentelés divise l'espace sous-arachnoïdien périmédullaire en *deux chambres* semi-cylindriques totalement différentes comme aspect et structure : l'une *antérieure,* l'autre *postérieure*; toutefois ces deux chambres communiquent entre elles sous chaque *arcade* des ligaments dentelés (voy. : fig. 449).

a) La **chambre antérieure** contient les racines rachidiennes antérieures, leurs artères radiculaires et l'artère spinale antérieure; les trabécules arachnoïdiennes y sont peu nombreuses.

b) La **chambre postérieure** contient les racines rachidiennes postérieures et l'artère spinale postérieure; dans l'espace postérieur, les travées du tissu sous-arachnoïdien sont très développées, elles recouvrent la pie-mère et appliquent les vaisseaux médullaires contre la moelle; des trabécules sont disposées entre les faisceaux d'origine des racines postérieures où elles forment des cloisons latérales.

Au niveau de la ligne médiane, ces trabécules se condensent pour déterminer une

cloison médiane tendue entre la pie-mère et le feuillet de l'arachnoïde, cette cloison sagittale plus ou moins régulière est un véritable ligament d'attache : c'est la *cloison médiane postérieure* ou *septum posticum de Schwalbe* (voy. : *Rapports de la moelle*); son insertion postérieure est presque toujours marquée par un épaississement du feuillet arachnoïdien à ce niveau : c'est le *raphé médian de Magendie*; son insertion antérieure correspond à la *linea spendens*.

Elle est toujours plus développée au niveau de la moelle dorso-lombaire qu'au niveau de la moelle cervicale et du cône terminal, où elle prend un aspect plus mince et fenêtré; cette cloison cesse d'exister au-dessus de la troisième paire cervicale (troisième myélomère) ainsi qu'au niveau du cône terminal, simultanément avec les ligaments dentelés.

A partir du cône terminal (deuxième vertèbre lombaire) l'espace sous-arachnoïdien entoure les faisceaux de la queue de cheval et le *filum terminale* qui baignent dans le liquide céphalo-rachidien; il se termine comme le sac dural au niveau de la deuxième pièce sacrée; toute la partie qui entoure la queue de cheval est plus large que partout ailleurs dans le canal rachidien; elle prend l'aspect d'un cône aplati d'avant en arrière que l'on désigne sous le nom d'*ampoule* ou de *réservoir terminal (sinus terminal)*; c'est à ce niveau que l'on retire le liquide céphalo-rachidien dans la ponction lombaire au lieu d'élection.

Enfin l'espace sous-arachnoïdien est traversé par les racines rachidiennes; l'arachnoïde forme autour d'elles une *gaine arachnoïdienne* très courte qui se prolonge en suivant le nerf rachidien jusqu'au trou de conjugaison où elle se termine en cul-de-sac (voy. : fig. 450).

3. — *Granulations de Pacchioni-Willi arachnoïdiens.*

Les *granulations de Pacchioni* (1) ou *willi arachnoïdiens* sont de petits corpuscules grisâtres situés dans l'épaisseur des méninges crâniennes à l'exclusion des méninges rachidiennes; développées aux dépens du tissu sous-arachnoïdien, elles ont été décrites par Pacchioni en 1721 qui les prit pour des glandes.

SITUATION. — Leur *situation* offre des lieux d'élection en dehors desquels elles sont très rares; c'est ainsi qu'on les rencontre : *a)* en grand nombre, de chaque côté du sinus longitudinal supérieur qu'elles envahissent partiellement; *b)* moins nombreuses mais relativement fréquentes au voisinage du sinus latéral, du sinus caverneux, du sinus pétreux supérieur, de l'abouchement de la veine de Galien dans le sinus droit; *c)* dans le tiers moyen de la face interne de l'hémisphère; *d)* sur la convexité du cerveau au voisinage des pôles frontal et temporal, ainsi qu'au voisinage des branches de division de l'artère méningée moyenne.

FORME. — Leur *forme* est variable avec l'âge.

Chez l'enfant, elles sont sessiles et n'apparaissent que vers l'âge de 7 à 8 ans; elles présentent l'aspect d'une légère surélévation qui déprime la dure-mère. *Chez l'adulte,* elles se transforment par suite d'une évolution spéciale en petites masses ovoïdes pédiculisées dont la grosseur varie de celle d'un grain de mil à celle d'un grain de blé; elles présentent alors un aspect en massue et font hernie dans la lumière des sinus. Elles peuvent être isolées ou conglomérées; les granulations conglomérées s'observent de préférence sur la convexité dans les parties adjacentes au sinus longitudinal supérieur.

Chez le *vieillard,* où certaines sont volumineuses, elles s'incrustent de *concrétions*

(1) Anatomiste et médecin italien (1665-1726).

calcaires (carbonate et phosphate de chaux) qui leur communiquent une consistance ferme et de plus, elles dépriment la table interne des os plats du crâne, où elles déterminent une série d'empreintes cupuliformes, arrondies ou ovalaires; ce sont les *empreintes pacchioniennes* surtout développées de chaque côté de la gouttière sagittale des pariétaux où leur présence amincit d'autant la paroi osseuse crânienne; dans certains cas, rares du reste, on les a vus perforer la paroi crânienne et faire saillie sous l'aponévrose épicrânienne.

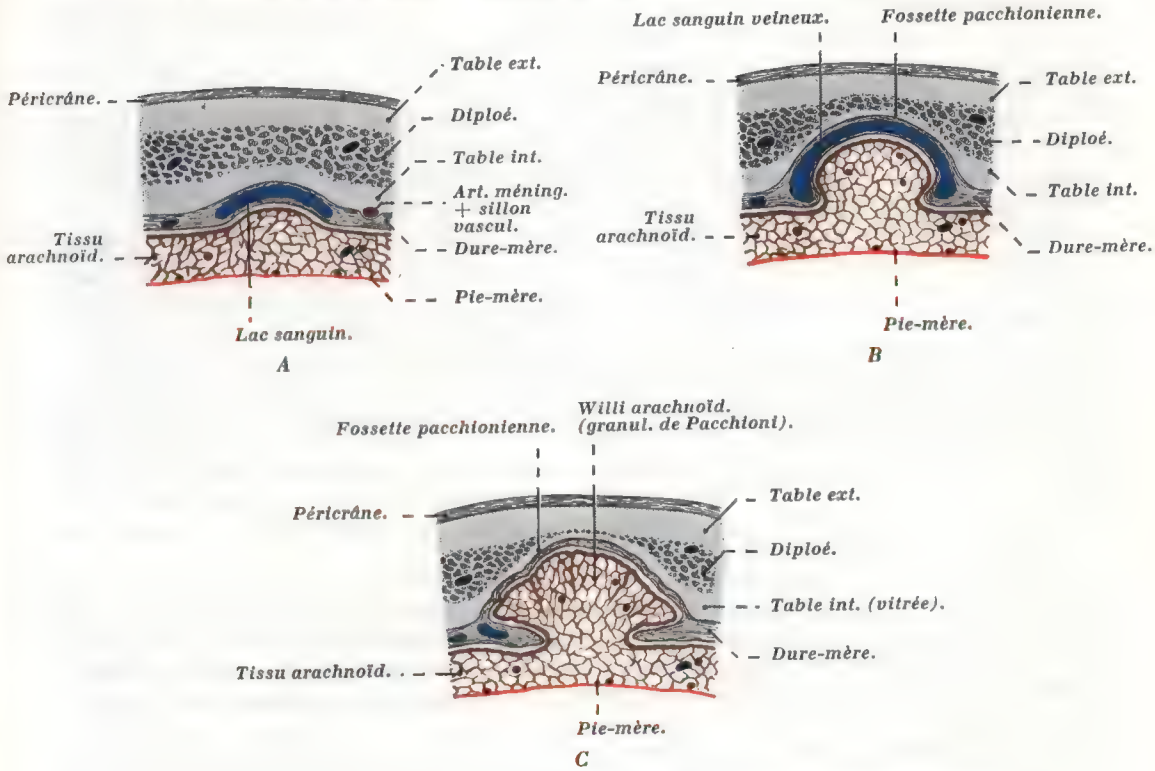

FIG. 336. — *Granulation de Pacchioni à des stades successifs de son évolution; constitution anatomique et structure* (schématique).

A. Phase de début de la granulation (épaississement du tissu arachnoïdien); constitution de la villosité arachnoïdienne.

B. Tendance à la pédiculisation de la granulation et à la destruction de la table interne du crâne (vitrée).

C. Willi arachnoïdien définitivement constitué avec formation de la fossette pacchionienne et disparition du lac sanguin.

NOMBRE. — Leur *nombre* est très variable d'un sujet à l'autre; elles sont en tout cas moins nombreuses chez la femme que chez l'homme et leur nombre augmente avec l'âge, on en compte en moyenne de 250 à 300 chez l'adulte, de 400 à 600 chez le vieillard.

Constitution anatomique. — La granulation de Pacchioni est une formation anatomique qui subit une *évolution constante et régulière*, depuis le moment de son apparition jusqu'à sa constitution définitive chez le vieillard; aussi sa constitution et sa structure sont-elles différentes suivant qu'on l'envisage au début de sa formation chez l'enfant ou chez le vieillard où elle est à l'état de complet développement (voy. : fig. 336).

1° **Chez l'enfant,** elle a été bien étudiée par Weed; elle naît dans la couche la plus superficielle du tissu sous-arachnoïdien sous la forme d'une évagination villeuse qui pénètre dans la dure-mère; elle prend alors l'aspect d'une minuscule *papille* qui fait saillie au niveau de l'espace subdural; c'est à cette formation que l'on donne plus communément le nom de *villosité arachnoïdienne (villus arachnoïdien)*; elle est revêtue d'une couche cellulaire méningoblastique (voy. : fig. 336 *A*).

2° **Chez l'adulte et chez le vieillard,** la granulation de Pacchioni refoule la dure-mère, dissocie sa couche interne pour se loger, soit dans une petite excavation osseuse de la table interne (vitrée) où elle n'est séparée de l'os que par la couche externe de la dure-mère, soit le plus souvent dans une cavité sinusienne.

A ce stade, la granulation de Pacchioni présente *deux parties* : *a)* l'une ovoïde renflée; c'est le *corps* de la granulation qui fait saillie dans la cavité du sinus ou d'un lac veineux qu'elle a refoulé; *b)* l'autre étroite et mince qui met la granulation en connexion avec le tissu sous-arachnoïdien; c'est le *pédicule* (voy. : fig. 336 *B*).

Définitivement constituée, la granulation de Pacchioni présente à la coupe en allant de dedans en dehors *trois parties* constitutives qui sont : *a)* au centre, le *tissu sous-arachnoïdien* qui prend un aspect spongieux; les aréoles sont remplies de liquide céphalo-rachidien et dans la trame conjonctive on rencontre des dépôts de sels calcaires et parfois aussi chez les sujets très vieux de minuscules nodules osseux; *b)* le *feuillet de l'arachnoïde* coiffe le corps de la granulation, il est séparé de la dure-mère par un espace presque virtuel : c'est le *sinus subdural*; il se continue avec l'espace subdural, mais autour du pédicule, la collerette est parfois si étroite que l'on peut admettre une véritable indépendance du sinus; le feuillet arachnoïdien est revêtu d'une couche cellulaire méningoblastique; *c)* et une *tunique dure-mérienne* représentant la *gaine durale,* très mince, formée par la couche interne de la dure-mère; chez le vieillard, les lacs sanguins ont généralement disparu (voy. : fig. 336 *C*).

Dans son ensemble, la granulation de Pacchioni est donc une *expansion* du tissu arachnoïdien, enclavée dans la dure-mère et entourée d'une nappe de sang veineux; cet enclavement explique la raison pour laquelle la granulation de Pacchioni se détache de l'arachnoïde au niveau de son pédicule très fragile, quand on enlève la dure-mère sans précaution; ce qui fit croire aux anciens anatomistes à l'origine durale des granulations de Pacchioni.

Rôle physiologique. — Leur *rôle physiologique* (1) a été longtemps méconnu; on les a considérées à tort comme étant des glandes ayant un rôle sécréteur du liquide céphalo-rachidien; on sait actuellement qu'à leur niveau s'effectue la *résorption* du liquide céphalo-rachidien : une injection colorée (bleu de Prusse) poussée dans les espaces sous-arachnoïdiens, filtre au niveau des granulations pacchioniennes et se répand dans le sang des sinus.

Structure de l'arachnoïde. — L'arachnoïde présente la même structure dans ses portions encéphalique et spinale. Le *feuillet arachnoïdien* est constitué par une lame conjonctive d'une extrême minceur pourvue d'un revêtement endothélial *(méningoblastes)*.

Les *travées arachnoïdiennes* sont constituées : *a)* d'une part, par des *fibres conjonctives*; *b)* et d'autre part, par des *cellules conjonctives* ayant l'aspect endothélial pourvues d'un pouvoir phagocytaire; par endroit, ces cellules se multiplient; elles forment de petits amas polyédriques qui subissent parfois une dégénérescence hyaline; souvent même, elles se séparent de la travée arachnoïdienne pour se répartir dans le liquide céphalo-rachidien où elles constituent les *corps amylacés*; chez le vieillard, elles s'imprègnent fréquemment de sels calcaires et cela principalement au voisinage du feuillet arachnoïdien; elles donnent naissance à des grains minuscules appelés *sable cérébral*; parfois aussi, elles restent incorporées au tissu arachnéen en donnant naissance à des sphérules calcifiées : ce sont les *calcosphérites* ou « kalkkugeln » des anatomistes allemands.

L'arachnoïde ne possède ni vaisseau ni nerf; elle se nourrit par imbibition du liquide céphalo-rachidien contenu dans les mailles des espaces sous-arachnoïdiens.

---

(1) Article à consulter : L. H. Weed : The absorption of cerebrospinal fluid into the venous system. *The American Journal of Anatomy,* 1922-1923, p. 191.

PIE-MÈRE ET PLEXUS CHOROÏDES

La *pie-mère* ou *membrane piale (pia mater)* est la plus interne des méninges, elle se présente sous l'aspect d'une mince membrane, très richement vascularisée qui revêt le névraxe; c'est la *membrane nourricière des centres nerveux.*

Dans le *crâne* et le *canal rachidien*, elle entoure les *nerfs* ou les *racines rachidiennes* jusqu'à leur sortie par les orifices de la base du crâne ou par les trous de conjugaison; elle se continue en dehors du crâne et du rachis sans ligne de démarcation nette avec la gaine de névrilème du tronc nerveux (voy. : fig. 450).

Ces gaines désignées sous le nom de *gaines pie-mériennes* ou de *gaines piales* sont particulièrement développées au niveau de certains nerfs, en particulier du *nerf optique* qu'elles accompagnent dans tout son trajet (voy. : *Gaines du nerf optique*).

Les *filets du nerf olfactif* sont également entourés d'un manchon pie-mérien (très difficile à mettre en évidence) dans leur traversée de la lame criblée de l'ethmoïde (voy. : *Rapports du nerf olfactif avec les méninges*).

Les *caractères anatomiques* et *structuraux* de la pie-mère sont différents suivant qu'on les envisage sur la moelle ou sur l'encéphale; aussi comme pour la dure-mère diviserons-nous l'étude de la pie-mère en *deux parties*, à savoir : *a)* la *pie-mère rachidienne*; *b)* et la *pie-mère crânienne.*

I. — PIE-MÈRE RACHIDIENNE

La *pie-mère rachidienne* ou *pie-mère spinale* représente l'enveloppe médullo-bulbaire située dans le canal rachidien qui contient à la manière d'un fourreau la moitié inférieure du bulbe, la moelle épinière et le filum terminale dans sa portion intra-durale.

La pie-mère rachidienne est beaucoup plus épaisse que la pie-mère crânienne, elle est aussi plus résistante; isolée et étalée, elle présente un aspect opalin à reflets ardoisés dans sa partie supérieure.

1° **Par sa face interne,** la pie-mère adhère à la moelle par l'intermédiaire de la *couche névroglique périmédullaire* ou *intima pia* qui s'interpose entre la pie-mère et le tissu nerveux.

La pie-mère passe en pont d'un cordon postérieur à l'autre par-dessus le sillon médian postérieur; en revanche, elle s'enfonce dans le sillon médian antérieur et le tapisse sur ses deux faces, ainsi que le fond du sillon (cloison médiane antérieure); au niveau de l'entrée du sillon, elle engaine l'artère spinale antérieure et détermine sur la face antérieure de la moelle, une bande longitudinale médiane où la pie-mère spinale est plus épaisse que partout ailleurs : c'est la *linea splendens.*

Contrairement à l'opinion générale émise par certains anatomistes, la pie-mère spinale ne pénètre pas en totalité dans la moelle, elle n'envoie aucun prolongement intra-médullaire, ceux-ci sont tous de nature névroglique *(intima pia)* et accompagnent les artères nourricières de la moelle dans les *septa.*

L'adhérence de la pie-mère à la moelle est beaucoup moins intime que ne le supposaient les classiques, à tel point que sur une moelle fraîche, on peut enlever la pie-mère, voire même la retrousser sur une assez grande surface sans altérer le tissu nerveux.

2° **Par sa face externe,** la pie-mère répond à l'espace sous-arachnoïdien, elle est donc en contact avec le liquide céphalo-rachidien; au niveau de l'émergence des fascicules qui constituent les racines rachidiennes, elle envoie quelques prolongements interfasciculaires.

LIGAMENTS DENTELÉS. — La pie-mère spinale présente *deux* prolongements latéraux, disposés sous la forme de cloisons frontales, rubanées, tendues entre les faces latérales de la moelle et la face interne de la dure-mère : ce sont les *ligaments dentelés.*

Ils s'étendent depuis le trou occipital jusqu'à la hauteur de la première vertèbre lombaire. Par leur bord interne, mince, adhérent et rectiligne, ils s'insèrent sur le cordon latéral de la moelle; par leur bord externe, épais, arrondi et festonné, ils décrivent alternativement et de haut en bas, une série d'arcades à concavité externe : ce sont les *arcades des ligaments dentelés,* et des prolongements que l'on appelle les *dentelures* ou *festons*; ceux-ci, à bords concaves, se fixent sur la dure-mère par une pointe effilée, en suivant une

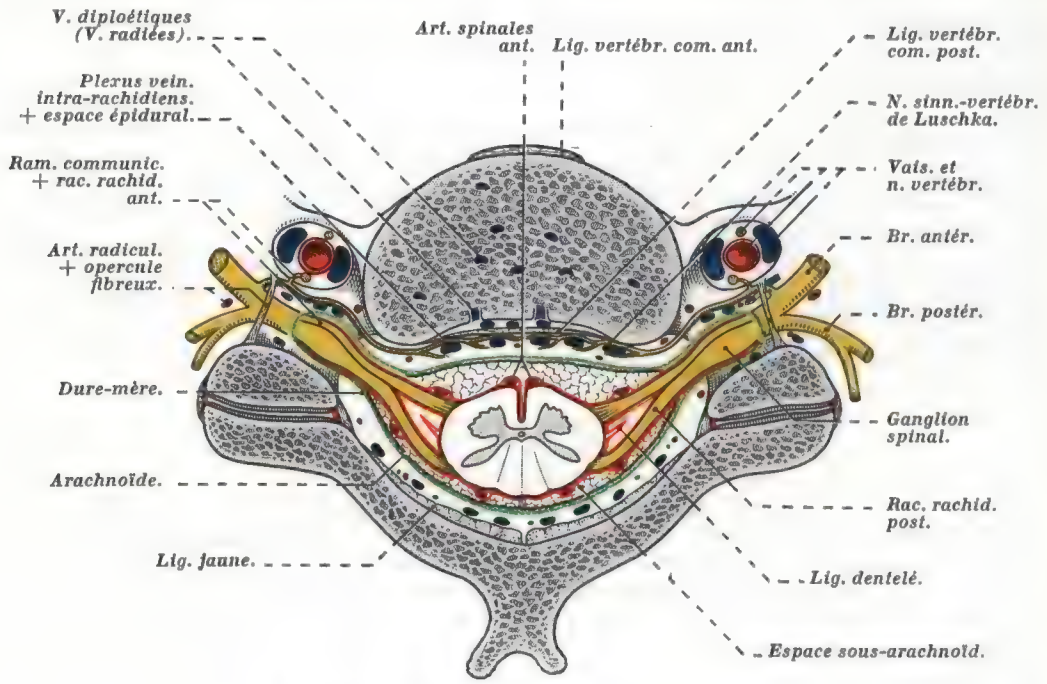

FIG. 337. — *Disposition des ligaments dentelés après ouverture de la dure-mère; vue postérieure.*

ligne verticale placée en regard de la ligne d'insertion médullaire; l'insertion se fait généralement plus près des racines sous-jacentes que des racines sus-jacentes à la dentelure.

La **première dentelure** est épaisse et sensiblement verticale; disposée sous l'aspect d'un cordon, elle s'insère sur la dure-mère en regard de la face interne des masses latérales de l'occipital, au-dessous et en arrière de l'orifice endocrânien du canal condylien antérieur, et au-dessus et en arrière de la traversée duremérienne de l'artère vertébrale; elle est donc située en arrière de l'artère vertébrale et en avant de la racine médullaire du spinal (voy. : fig. 223, tome III, fascicule I).

La **dernière dentelure** est comme la première, presque verticale, très étirée, mince, d'aspect filiforme, disposition en rapport avec l'ascension apparente de la moelle; elle se fixe au-dessus de l'émergence des racines du premier nerf lombaire, parfois plus haut (entre les racines du douzième nerf dorsal et celles du premier nerf lombaire), rarement plus bas.

Les ligaments dentelés sont situés entre les racines antérieures et postérieures de la moelle, et le *nombre des dentelures* est en moyenne de *dix-huit* à *vingt-deux*; elles sont intermédiaires entre les émergences des racines rachidiennes à travers la dure-mère; les *arcades* sont situées en regard des orifices de sortie de ces racines, et parfois on compte une arcade pour deux nerfs rachidiens adjacents, si bien que le *nombre d'arcades* varie entre *dix-huit* et *vingt*; les arcades les plus hautes sont celles qui correspondent au segment thoracique.

Par suite de leur disposition frontale, les ligaments dentelés divisent l'espace sous-arachnoïdien, périmédullaire, en *deux chambres* : *a)* l'une *antérieure* où se trouvent les racines antérieures; *b)* et l'autre *postérieure* qui loge les racines postérieures; cependant ces chambres communiquent entre elles au niveau de chaque arcade.

Les ligaments dentelés jouent un certain rôle en tant que *moyen de fixité de la moelle* et, par leur disposition transversale, de chaque côté de cette dernière, ils balisent la moelle et contribuent à son maintien.

II. — PIE-MÈRE CRANIENNE

La *pie-mère crânienne* ou *pie-mère encéphalique* revêt toute la surface extérieure de l'encéphale; analogue par sa constitution à la pie-mère rachidienne, elle s'en différencie cependant par *trois points* : *a)* elle est beaucoup plus mince que la pie-mère rachidienne, mais en revanche, elle est mieux vascularisée que cette dernière; *b)* elle est beaucoup moins solide et plus friable que la pie-mère rachidienne; *c)* elle n'offre pas une adhérence intime au tissu nerveux et elle s'en détache avec une extrême facilité, beaucoup plus facilement encore qu'au niveau de la moelle, sauf toutefois sur les espaces perforés antérieur et postérieur où l'adhérence est due beaucoup plus à la pénétration des vaisseaux sanguins qu'à la pie-mère elle-même.

1° **Par sa face interne** elle s'applique sur l'encéphale, mais elle ne lui adhère point, si bien que sa décortication est extrêmement facile. Elle se comporte différemment suivant les parties constitutives de celui-ci.

a) Sur le cerveau, elle tapisse toutes les circonvolutions et s'insinue dans les scissures et les sillons de la même façon qu'au niveau du sillon médian antérieur de la moelle; elle revêt aussi toutes les faces et le fond des scissures et des sillons du cerveau, mais en aucun endroit, les parties adossées de la pie-mère ne se fusionnent à l'état normal et toute adhérence doit être considérée comme pathologique; toutefois le seul point où la pie-mère pénètre le cerveau est situé entre le corps godronné et la lame enroulée de la circonvolution de l'hippocampe; la pénétration s'effectue au niveau du sillon de l'hippocampe (voy. : fig. 310).

La surface réelle de la pie-mère cérébrale est donc beaucoup plus grande que la surface apparente du cerveau puisqu'elle correspond à la surface étalée du cerveau.

b) Sur le cervelet, la pie-mère revêt toute la superficie de l'organe et ne s'invagine qu'au niveau des sillons les plus profonds et principalement du grand sillon circonférentiel de Vicq d'Azyr; au niveau des autres sillons qui séparent les lobules entre eux, la pie-mère envoie par sa face profonde un prolongement *(intima pia)* qui ne tapisse qu'incomplètement le sillon (voy. : fig. 335).

c) Sur le tronc cérébral, la pie-mère est plus résistante; elle revêt celui-ci et se continue autour de chaque nerf crânien qui en émane par un manchon pie-mérien *(gaine piale)* qui l'accompagne jusqu'à son orifice de sortie du crâne.

2° **Par sa face externe,** la pie-mère crânienne entre en rapport avec l'espace sous-arachnoïdien; de nombreux et fins tractus conjonctifs qui dépendent du tissu sous-

arachnoïdien s'en détachent; ceux-ci sont particulièrement abondants dans les scissures et les sillons du cerveau ou entre les faces internes de chaque hémisphère au-dessus de la faux du cerveau où ils sont tendus entre les faces opposées de la pie-mère.

III. — PLEXUS CHOROÏDES ET TOILES CHOROÏDIENNES

Les *toiles choroïdiennes* et les *plexus choroïdes* qui leur sont annexés représentent des *formations pie-mériennes,* localisées « *au niveau* » des *cavités ventricules de l'encéphale*; leur dénomination provient de leur analogie avec le chorion fœtal.

La pie-mère s'insinue : *a)* d'une part, par la fente cérébrale de Bichat (parties latérales), où elle donne naissance aux *plexus choroïdes des ventricules latéraux*; *b)* d'autre part, au niveau de la fente cérébrale (partie médiane), où elle constitue la *toile choroïdienne du troisième ventricule* et les *plexus médians*; *c)* et enfin à la face postérieure du bulbe, au niveau de l'angle dièdre bulbo-cérébelleux, où elle forme la *toile choroïdienne* et les *plexus choroïdes du quatrième ventricule.*

Certains auteurs désignent ces formations sous le nom de *pie-mère interne* par opposition à la pie-mère externe; en réalité, il n'est pas possible d'adopter cette qualification, car les plexus choroïdes ne sont pas contenus dans les cavités ventriculaires; au cours de leur développement, ils refoulent devant eux la membrane épendymaire qui tapisse intérieurement les ventricules, *leur situation intra-ventriculaire n'est donc qu'apparente* (voy. : fig. 299 et 310).

Caractères généraux. — Indépendamment de leur *constitution anatomique* et de leur *structure* qui sont identiques pour tous les plexus choroïdes, ceux-ci présentent des *caractères généraux* : *a)* leur surface est toujours irrégulière, de *consistance* molle et granuleuse; *b)* leur *coloration* est rose foncé.

Toile choroïdienne du quatrième ventricule.

La toile choroïdienne du quatrième ventricule ou *toile choroïdienne inférieure* est une formation pie-mérienne qui participe à la constitution du toit du quatrième ventricule.

Située au niveau de l'angle dièdre cérébello-bulbaire, elle présente la *forme* d'une membrane triangulaire à base supérieure et à sommet inférieur interposée entre le cervelet et la face postérieure du bulbe; elle est disposée dans un plan oblique de haut en bas et d'avant en arrière, mais elle se rapproche beaucoup de la verticale (voy. : fig. 335).

Sa *face antérieure* répond à la membrane épendymaire à laquelle elle est intimement unie, constituant ainsi la *membrana tectoria,* aux corps restiformes, à la lingula externe et à l'obex (voy. : fig. 299 et 338) qu'elle recouvre. Sa *face postérieure* répond au vermis inférieur (plus spécialement au nodulus et à la luette) et aux amygdales; entre la face antéro-inférieure du cervelet et la toile choroïdienne s'interpose à la manière d'un coin, du tissu arachnoïdien correspondant à la *cisterna magna,* et au niveau de cette dernière on note la présence des artères cérébelleuses inférieures. Par ses *bords latéraux,* elle répond aux corps restiformes et aux pédoncules cérébelleux inférieurs (voy. : fig. 335).

En haut, sa *base* correspond à la ligne de réflexion de la pie-mère, ligne à peu près horizontale tendue entre l'origine des deux pédoncules cérébelleux inférieurs; cette ligne répond dans sa partie médiane au *nodulus* et latéralement, aux valvules de Tarin; *en bas,* son *sommet* répond à l'obex (voy. : fig. 299).

La toile choroïdienne du quatrième ventricule est percée d'un orifice tout comme la

membrane épendymaire à laquelle elle est superposée : c'est le *trou de Magendie* (1) ou *apertura medialis* qui fait communiquer le quatrième ventricule avec l'espace sous-arachnoïdien (voy. : fig. 299).

Appliquées sur la toile choroïdienne, des travées conjonctives arachnoïdiennes disposées dans un sens radiaire bordent cet orifice (voy. : *Voûte du quatrième ventricule*) (voy. : fig. 298).

Plexus choroïdes du quatrième ventricule.

Au niveau du quatrième ventricule, les plexus choroïdes n'occupent que la moitié inférieure du toit, c'est-à-dire la portion bulbo-cérébelleuse, et c'est à Luschka que revient le mérite d'avoir montré que les plexus choroïdes du quatrième ventricule présentent une

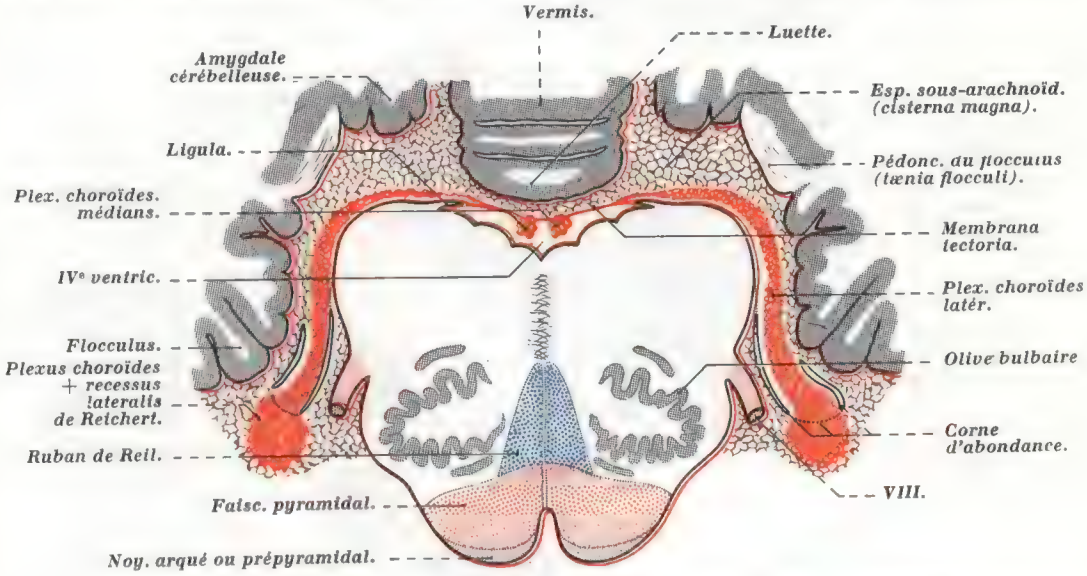

FIG. 338. — *Plexus choroïdes du quatrième ventricule vus sur une coupe transversale du bulbe* (demi-schématique).

En orangé, la membrane épendymaire du quatrième ventricule; *en brun*, le tissu arachnoïdien; *en rouge*, la pie-mère.

disposition analogue à ceux des ventricules latéraux et moyen : comme ceux-ci, ils affectent des rapports analogues avec la toile choroïdienne.

Au niveau du quatrième ventricule on peut distinguer : *a)* des *plexus médians*; *b)* des *plexus latéraux*; *c)* et un *cordon d'union*.

a) Les **Plexus médians (plexus longitudinaux)** sont constitués par deux minces cordons parallèles, à disposition sagittale, situés dans l'épaisseur de la toile choroïdienne du quatrième ventricule, de chaque côté de la ligne médiane et étendus entre les bords latéraux du *nodulus* et le trou de Magendie (voy. : fig. 298 et 299).

Renflés au niveau de leurs extrémités, ils sont en revanche très grêles, presque filiformes,

(1) Article à consulter : E. LEBLANC : La toile choroïdienne inférieure et la communication ventriculo-sous-arachnoïdienne (Trou de Magendie). *Travaux du Laboratoire d'Anatomie de la Faculté de Médecine d'Alger*, 1924, p. 23.

dans leur partie moyenne. En arrière, ils émergent bien souvent de part et d'autre du trou de Magendie sous la forme de deux renflements juxtaposés et divergents en forme de massue qui s'appliquent sous le vermis inférieur; en avant et en haut, ils sont réunis entre eux par un mince et très court *cordon d'union,* encore appelé *plexus choroïde transverse*; celui-ci est situé entre la partie supérieure de la *membrana tectoria* en avant et le *nodulus* en arrière (voy. : fig. 298 et 299).

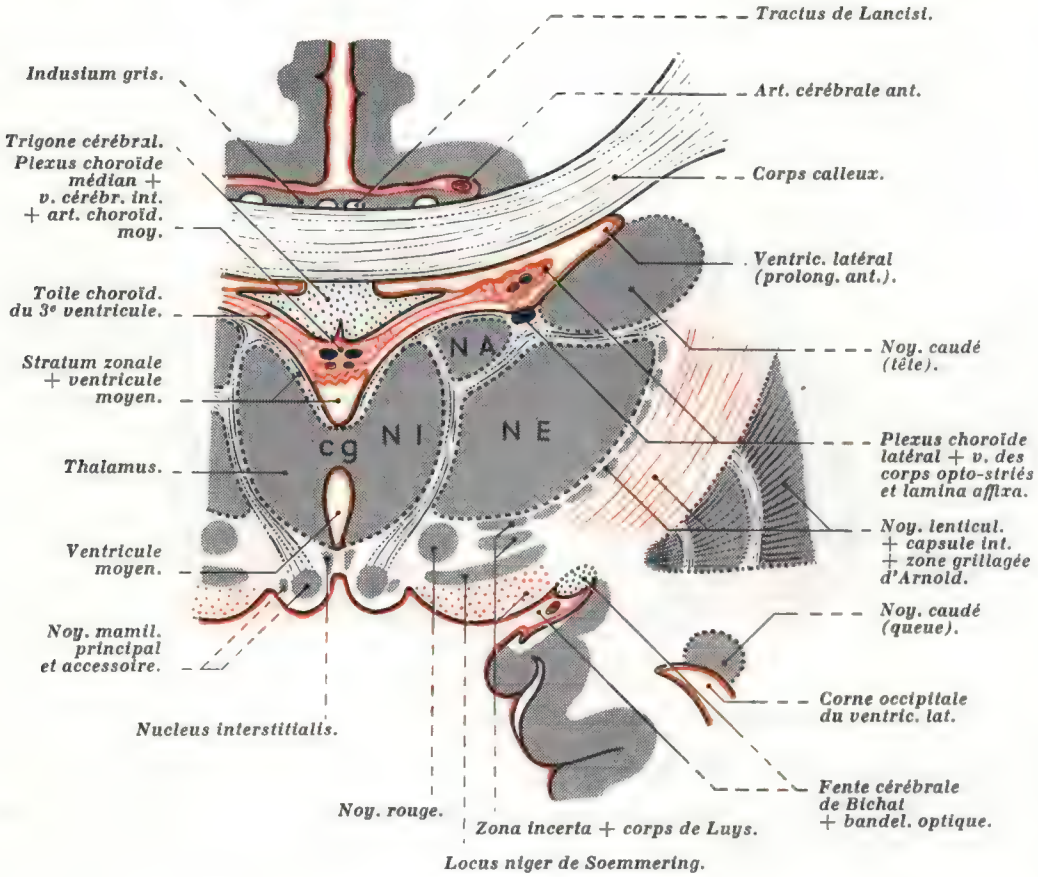

FIG. 339. — *Coupe frontale passant par la commissure grise montrant la disposition de la toile choroïdienne du troisième ventricule et des plexus choroïdes des ventricules latéraux.*

b) Les **Plexus latéraux (plexus tranverses)** occupent la base de la toile choroïdienne du quatrième ventricule; ils présentent à ce niveau un trajet circulaire à concavité antérieure qui entoure le bulbe et les pédoncules cérébelleux inférieurs.

Comme les plexus médians, ils sont très minces dans leur partie moyenne, mais plus volumineux au niveau de leurs extrémités.

Ils n'apparaissent pas groupés et condensés, mais plutôt épars, aplatis d'avant en arrière et très irréguliers au niveau de leur union avec l'extrémité supérieure des plexus médians.

Dans leur trajet, ils empruntent le *diverticule latéral* du quatrième ventricule *(recessus lateralis de Reichert)* où ils croisent successivement la face postérieure du pédoncule cérébelleux inférieur et la face latérale du bulbe; ils sont recouverts par la ligula externe

et par la corne d'abondance; en haut, ils entrent en rapport avec les valvules de Tarin; amincis au niveau du *recessus latéralis,* ils apparaissent au niveau des *pseudo-trous de Luschka,* où ils émergent à la face antéro-latérale du tronc cérébral; extérieurement ils offrent une configuration variable : tantôt renflés en massue, tantôt disposés en crochet; ils constituent l'*ala* (voy. : fig. 300 et 338).

A leur émergence, la ligula externe s'évase en forme de demi-cornet pour constituer la *corne d'abondance* sur laquelle reposent les plexus choroïdes. A ce niveau, ils sont situés aux confins du cervelet, du bulbe et du pédoncule cérébelleux moyen *(angle ponto-cérébelleux)* et un peu au-dessous de la partie la plus externe du sillon bulbo-protubérantiel.

Ils entrent en rapport : *a) en bas,* avec l'amygdale; *b) en haut,* avec le flocculus; *c) en avant* et *en dedans,* avec l'émergence des trois nerfs mixtes et avec l'auditif (voy. : fig. 116 et 117).

Toile choroïdienne du troisième ventricule.

La toile choroïdienne du troisième ventricule ou *toile choroïdienne supérieure* est constituée par une double membrane pie-mérienne invaginée d'arrière en avant à la partie médiane de la fente cérébrale de Bichat; elle est située sous le corps calleux et le trigone cérébral; elle tapisse la face dorsale de la membrane épendymaire du troisième ventricule à laquelle elle adhère et avec laquelle elle constitue la *membrana tectoria,* c'est-à-dire le toit ou plafond du troisième ventricule (voy. : *Troisième ventricule*) (voy. : fig. 339).

De forme triangulaire à base postérieure et à sommet antérieur, elle est sensiblement horizontale et comprise entre les deux couches optiques.

Sa face supérieure épouse la courbure du trigone avec laquelle elle est en rapport et celui-ci la sépare du corps calleux; elle est convexe dans le sens antéro-postérieur et concave transversalement; l'*organe subfornical* adhère à cette face (voy. : fig. 335).

Sa face inférieure présente de chaque côté de la ligne médiane, la saillie des plexus choroïdes du ventricule moyen qui refoulent en bas la membrane épendymaire.

Elle est en rapport : dans sa partie moyenne, avec le ventricule moyen dont elle est séparée par la membrane épendymaire, et dans ses parties latérales avec les deux couches optiques sur lesquelles elle repose (voy. : fig. 339).

Ses bords latéraux correspondent au *sillon choroïdien* des couches optiques, et en dehors de ce sillon, les plexus choroïdes latéraux lui constituent une bordure saillante (voy. : fig. 340).

En avant, son *sommet* répond à l'angle de bifurcation des deux piliers antérieurs du trigone, et à ce niveau la pie-mère se réfléchit en ses deux feuillets superposés.

En arrière, sa *base* répond à la partie moyenne de la fente cérébrale de Bichat comprise entre en haut, le bourrelet du corps calleux et en bas, la glande pinéale à laquelle elle adhère et les tubercules quadrijumeaux. A ce niveau elle répond à la *cisterna ambiens* (voy. : fig. 335).

La toile choroïdienne est composée de *deux feuillets* pie-mériens : *a)* l'un *supérieur* tapisse d'arrière en avant le bourrelet du corps calleux et la face inférieure du trigone; *b)* l'autre *inférieur* tapisse la membrane épendymaire et les couches optiques. Entre les deux feuillets cheminent les *deux veines cérébrales internes* et leurs affluents, et les *artères choroïdiennes moyennes* et *postérieures* (voy. : fig 221).

Les veines cérébrales internes se fusionnent sur la ligne médiane près de la base de la toile choroïdienne supérieure; leur union donne naissance à la *veine de Galien* (voy. : fig. 221).

Plexus choroïdes du troisième ventricule.

Les plexus choroïdes du troisième ventricule ou *plexus choroïdes médians* sont les plus minces et les moins développés de tous les plexus; ils sont développés dans l'épaisseur de la toile choroïdienne du troisième ventricule et plus spécialement de son feuillet inférieur.

Pour bien les étudier, il faut les observer étalés dans l'eau, la face inférieure en haut, sur une toile choroïdienne que l'on aura préalablement enlevée avec soin.

Disposés dans un sens sagittal et paramédians, ils sont situés au-dessous du trigone et s'étendent depuis les canaux de Monro jusqu'à la glande pinéale.

Ils présentent l'aspect de deux cordons granuleux, rougeâtres, sinueux, situés en dehors des veines cérébrales internes qu'ils accompagnent dans tous leur trajet (voy. : fig. 221).

A leur *extrémité postérieure,* ils croisent obliquement et dorsalement la terminaison des veines cérébrales internes, puis ils fusionnent et deviennent franchement médians sur un

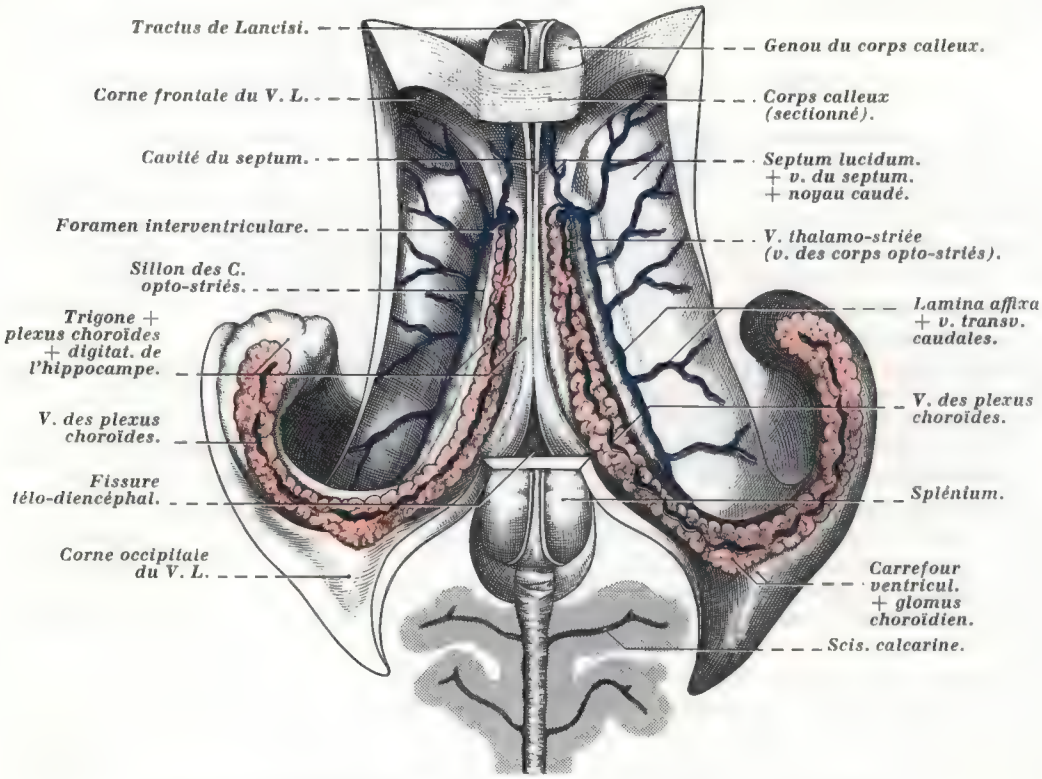

FIG. 340. — *Plexus choroïdes des ventricules latéraux; vue supérieure.*

court trajet de 4 à 5 millimètres environ, sous-jacents à la veine de Galien; ils recouvrent la face supérieure de la glande pinéale, à laquelle ils adhèrent; ils constituent finalement un cordon médian appelé *plexus choroïde de l'épiphyse de Vicq d'Azyr* (voy. : fig. 321).

A leur *extrémité antérieure,* ils occupent le *carrefour ventriculaire préthalamique* et sont unis entre eux par un cordon d'union (portion unitive) de 3 à 4 millimètres de large situé en regard des canaux de Monro, chaque extrémité du cordon d'union s'engage dans l'orifice interne du canal de Monro pour se continuer par les plexus des ventricules latéraux (voy. : fig. 340).

Plexus choroïdes des ventricules latéraux.

Les plexus choroïdes des ventricules latéraux ou *plexus choroïdes latéraux* occupent la corne frontale et la corne sphénoïdale des ventricules latéraux; il n'en existe pas dans la corne occipitale (voy. : fig. 340).

Ces plexus choroïdes sont les plus importants, les plus étendus et les plus volumineux de toutes les formations choroïdiennes; ils se présentent sous l'aspect de deux cordons irréguliers, sinueux, à surface granuleuse, de coloration rougeâtre, de consistance molle, humides au toucher du fait qu'ils baignent dans le liquide ventriculaire.

Ils longent les bords latéraux du trigone cérébral et contournent l'extrémité postérieure de la couche optique; de telle sorte qu'ils affectent la forme d'un fer à cheval dont la concavité regarde en bas, en avant et en dehors.

Ils sont unis aux plexus choroïdes médians par un cordon d'union qui s'engage dans chaque canal de Monro, de telle sorte que l'ensemble des plexus du troisième ventricule et des ventricules latéraux présente l'aspect d'un V ouvert en arrière (voy. : fig. 340).

RAPPORTS. — Pour l'étude de leurs rapports et par suite de leur situation dans les ventricules latéraux, nous les diviserons en *deux portions* : *a)* l'une *supérieure*, est située dans la *corne frontale*; *b)* l'autre *inférieure*, occupe la *corne sphénoïdale*.

a) **Dans la portion supérieure ou frontale,** les plexus choroïdes sont minces, sinueux et très irréguliers.

Ils entrent en rapport : α) *en haut*, avec la face inférieure du corps calleux; β) *en bas*, avec la couche optique sur laquelle ils reposent au niveau du *sillon choroïdien*, mais sans contracter d'adhérences avec elle; γ) *en dehors*, le bord libre des plexus choroïdes latéraux présente un aspect frangé et flotte librement dans la cavité ventriculaire; il est situé à courte distance de la veine des corps opto-striés (voy. : fig. 340); δ) *en dedans*, ils suivent un trajet parallèle au bord externe du trigone cérébral qui représente en quelque sorte leur organe satellite; dans certains cas et par places seulement, le plexus choroïde latéral recouvre une partie du bord externe du trigone.

Par leurs bords internes, les deux plexus choroïdes latéraux se continuent par la toile choroïdienne du troisième ventricule dont ils représentent l'épanouissement latéral.

b) **Dans leur portion inférieure ou sphénoïdale,** les plexus choroïdes latéraux sont beaucoup plus volumineux et surtout plus étalés que dans la portion frontale; ils présentent une forme en crochet qui épouse la courbure du pilier postérieur du trigone et de la corne d'Ammon (voy. : fig. 340).

Ils sont en rapport : α) *en haut*, avec la voûte du ventricule latéral et en particulier avec la queue du noyau caudé; β) *en bas*, avec la corne d'Ammon, sur laquelle ils reposent au niveau de l'alvéus; γ) *en dehors*, leur bord libre est flottant dans la cavité ventriculaire; δ) *en dedans*, ils correspondent à la *fente de Bichat* et à ce niveau la pie-mère s'insinue dans la fente avec ses *deux feuillets*, dont l'un, *inférieur* tapisse la fimbria, et dont l'autre, *supérieur* tapisse successivement la bandelette optique et la voûte de la corne temporale, de telle sorte que les plexus choroïdes latéraux représentent au niveau de la corne sphénoïdale l'épanouissement de la pie-mère interne de la fente de Bichat (voy. : fig. 310).

c) **Dans la région du carrefour,** les plexus choroïdes présentent leur maximum d'épaisseur et constituent à ce niveau un renflement bosselé désigné sous le nom de *glomus choroïdien* dont l'épaisseur varie entre 3 et 5 millimètres; par son *bord postérieur* libre, le glomus répond à la corne occipitale, mais n'y pénètre pas; il possède tout au plus à ce niveau une bosselure qui le prolonge quelque peu en arrière; par son *bord antérieur*, épais, il répond au pulvinar qu'il contourne (voy. : fig. 340).

RAPPORTS DES PLEXUS CHOROÏDES LATÉRAUX AVEC L'ÉPITHÉLIUM ÉPENDYMAIRE. — Au niveau de leurs faces supérieure et inférieure ainsi qu'au niveau de leur bord libre les plexus choroïdes latéraux sont revêtus par l'épithélium épendymaire qu'ils ont en quelque sorte refoulé dans la cavité ventriculaire au cours de leur développement (voy. : fig. 310); d'autre part, par leur bord adhérent, les plexus choroïdes sont en continuité, soit avec la toile choroïdienne du troisième ventricule (corne frontale), soit avec la pie-mère de la fente de Bichat (corne sphénoïdale); en conséquence, les plexus choroïdes latéraux sont contenus dans un revêtement épithélial épendymaire à la manière d'un organe dans le feuillet viscéral d'une séreuse, ils sont donc par ce fait anatomiquement et embryologiquement *extra-ventriculaires*, si l'on envisage que les ventricules latéraux sont fermés par la membrane épendymaire, ce qui est vrai du point de vue embryologique, mais pratiquement inconcevable du point de vue anatomique du fait de la minceur extrême de cette membrane.

***

ARTÈRES DES PLEXUS CHOROÏDES. — Les plexus choroïdes sont richement vascularisés et les artères y sont nombreuses, développées sous la forme d'un véritable réseau ansiforme.

1° Les **plexus des ventricules latéraux** et du **ventricule moyen** sont irrigués par les *artères choroïdiennes*, disposées par paires elles sont au nombre de six, à savoir : *a)* la **choroïdienne antérieure** branche de la carotide interne ou parfois de l'origine de la sylvienne, elle pénètre dans le ventricule latéral au niveau de la corne sphénoïdale, elle se place dans l'épaisseur du bord externe du plexus choroïde qu'elle irrigue par un trajet rétrograde jusqu'au trou de Monro; *b)* la **choroïdienne moyenne ou médiane** qui est une branche venue tantôt de la cérébelleuse supérieure, tantôt de la cérébrale postérieure; elle est dirigée d'arrière en avant et comprise entre les deux feuillets de la toile choroïdienne du troisième ventricule; elle se distribue au plexus choroïde médian; *c)* et la **choroïdienne postérieure**, branche de la cérébrale postérieure qui pénètre le ventricule latéral par la fente de Bichat pour s'engager ensuite dans le plexus choroïde latéral dont elle longe d'arrière en avant toute l'étendue du bord interne jusqu'à l'extrémité de la corne frontale (voy. : fig. 81, 82 et 221).

2° Les **plexus choroïdes du quatrième ventricule** sont irrigués par des branches de la cérébelleuse inférieure (voy. fig. 105).

CONSTITUTION DES PLEXUS CHOROÏDES. — Lorsqu'on examine un fragment de plexus choroïde à la loupe et dans l'eau, on constate qu'il présente un aspect granuleux et qu'il est constitué par des touffes conjonctivo-vasculaires auxquelles on a donné le nom de *villosités choroïdiennes*.

La **villosité choroïdienne** est formée : *a)* par un *axe conjonctif* disposé sous la forme d'un feutrage de fibrilles conjonctives pauvre en éléments élastiques, mais très riche en cellules conjonctives douées de propriétés phagocytaires et migratrices; dans cet axe conjonctif, on rencontre de très nombreux vaisseaux sanguins agencés sous la forme d'*anses vasculaires*; *b)* et par un *revêtement épithélial*, cubique simple, muni d'une mince bordure en brosse : c'est l'*épithélium choroïdien, élément sécréteur du liquide céphalo-rachidien* et membrane dyalisante, capable d'établir l'équilibre entre les cavités ventriculaires et les espaces sous-arachnoïdiens.

Bien que l'épithélium des plexus choroïdes soit d'origine épendymaire, il existe incontestablement une différenciation morphologique et fonctionnelle qui permet de les distinguer de l'épithélium des ventricules (R. Collin).

IV. — STRUCTURE DE LA PIE-MÈRE

La pie-mère présente une structure différente dans ses deux portions spinale et encéphalique.

1° La **pie-mère rachidienne** plus épaisse que la pie-mère crânienne est formée de *deux couches concentriques* : *a)* l'une *interne*, mince, mais très ferme, formée surtout de fibres conjonctives circulaires et d'éléments élastiques : c'est l'*intima pia*; *b)* l'autre *externe*, plus épaisse que la précédente est constituée par des fibres conjonctives à direction longitudinale parallèle au grand axe de la moelle.

2° La **pie-mère crânienne**, très mince est réduite à l'*intima pia*; elle est formée de fibres conjonctives entrelacées dans tous les sens.

V. — VAISSEAUX ET NERFS DE LA PIE-MÈRE

1° Les ***Vaisseaux sanguins*** de la pie-mère sont les mêmes que ceux de l'axe cérébro-spinal.

Les capillaires pie-mériens sont principalement localisés entre les deux couches de la pie-mère rachidienne et à la surface de l'intima pia pour la pie-mère crânienne; de ce vaste *réseau pie-mérien* partent des artérioles qui pénètrent normalement la surface du névraxe.

Gaines périvasculaires et espaces de His. — Au point de pénétration du vaisseau sanguin artériel ou veineux, la pie-mère fournit à ce dernier une gaine conjonctive à double paroi endothéliforme qui s'enfonce dans le tissu nerveux avec le vaisseau; entre les deux revêtements endothéliaux se trouve un espace circulaire périvasculaire qui diminue d'importance au fur et à mesure que le vaisseau se capillarise et qu'il pénètre en profondeur; on donne à cette gaine le nom de *gaine périvasculaire* (*gaines périadventitielles* de certains auteurs) et à l'espace compris entre les deux feuillets concentriques celui d'*espace de His* du nom de l'auteur qui les a décrits le premier en 1865 (Weed) (voy. : fig. 334).

Dans les espaces de His, il n'y circule pas de la lymphe comme on le croyait autrefois; du reste les gaines périvasculaires ne sont nullement de nature lymphatique (Bouin); actuellement on tend à admettre qu'ils représentent les voies d'élimination des produits de désintégration nerveuse.

2° Les ***Lymphatiques*** de la pie-mère ainsi que leur voie de déversement sont mal connus; cependant ils ont été décrits et figurés par Mascagni et par Arnold; très vraisemblablement la lymphe pie-mérienne s'écoule dans les espaces sous-arachnoïdiens.

3° Les ***Nerfs*** de la pie-mère sont *vaso-moteurs* et *sensitifs*; ils constituent un plexus à mailles allongées; ils lui sont fournis par les *plexus périvasculaires* qui accompagnent les vaisseaux sanguins. Ils dérivent : *a)* pour la *pie-mère crânienne* des plexus carotidien et vertébro-basilaire; *b)* pour la *pie-mère rachidienne* des filets issus des racines postérieures et des nerfs sino-vertébraux.

Aux points nodaux des mailles du plexus on rencontre des cellules sympathiques dont l'ensemble constitue le *plexus de Purkinje*.

LIQUIDE CÉPHALO-RACHIDIEN

Le *liquide céphalo-rachidien* est contenu dans les aréoles du tissu sous-arachnoïdien et dans les cavités centrales du névraxe (cavités ventriculaires de l'encéphale et canal de l'épendyme); il entoure le névraxe dans toute son étendue, l'origine des nerfs crâniens et les racines rachidiennes.

Le liquide céphalo-rachidien a été découvert sur le cadavre par Cotugno (1) en 1764, alors que le liquide ventriculaire était connu depuis longtemps; il fut extrait par ponction lombaire pour la première fois par Quincke en 1890.

La *quantité moyenne* de liquide céphalo-rachidien chez un adulte normal est d'environ 120 à 150 grammes; elle varie avec les individus ainsi qu'avec l'âge; elle est plus considérable chez le vieillard (200 cm^3) que chez l'adulte en raison de l'atrophie sénile des centres nerveux.

Il disparaît totalement par résorption, quarante-huit heures après la mort.

La *pression* du liquide céphalo-rachidien (exprimée en centimètres d'eau) dans les espaces sous-arachnoïdiens et mesurée au manomètre anéroïde de Claude est à l'état normal de 20 à 30 centimètres, mais elle est sujette à des variations avec la position du sujet ainsi qu'avec la respiration; c'est ainsi qu'elle est plus élevée dans la position assise que dans la position couchée; qu'elle s'abaisse pendant l'inspiration; qu'elle augmente avec la toux. La pression du liquide céphalo-rachidien augmente par la compression des veines jugulaires; elle redevient normale lorsque l'on cesse la compression *(épreuve de Queckenstedt-Stookey)*. La pression est nulle dans les cavités ventriculaires.

PROPRIÉTÉS PHYSICO-CHIMIQUES (2). — Le liquide céphalo-rachidien est un liquide clair, incolore, transparent, « *limpide comme de l'eau de roche* ».

Sa *densité* moyenne est : 1,008.

Son *point cryscopique* est : 0,57.

L'*indice de réfraction* est : 1,335.

De réaction alcaline, l'eau représente 98,5 % de son poids; le reste est constitué par des chlorures alcalins; de l'albumine et du glucose; l'urée qu'il renferme n'excède jamais 0,10 gramme par litre.

Son *examen cytologique* est d'une très grande importance du point de vue pathologique et à l'état normal, il ne renferme que quelques rares lymphocytes.

Le liquide ventriculaire se différencie du liquide céphalo-rachidien par sa teneur plus faible en albumine, mais plus élevée en glucose.

ORIGINES DU LIQUIDE CÉPHALO-RACHIDIEN. — Actuellement, il est unanimement admis que le *liquide céphalo-rachidien est d'origine plexuelle* (plexus choroïdes), et c'est à Willis que revient le mérite d'avoir envisagé le premier ce rôle en 1664; l'expérience de Dandy chez le chien en est une preuve manifeste par la formation d'une hydrocéphalie expérimentale à la suite d'une oblitération de l'aqueduc de Sylvius; on peut citer de même du point de vue clinique, les syndromes d'hypertension intra-ventriculaire et d'hydrocéphalie consécutifs à l'imperméabilité ou à l'obstruction du trou de Magendie.

---

(1) Anatomiste italien (1736-1822).

(2) Ouvrages à consulter : MESTREZAT : Le liquide céphalo-rachidien normal et pathologique. *Thèse de Montpellier*, 1911.

RISER : *Le liquide céphalo-rachidien*, 1 vol. Masson et Cie, édit., Paris, 1929.

Les plexus choroïdes sont-ils les seules formations capables de fournir le liquide céphalo-rachidien ? Il y a tout lieu de penser que le liquide céphalo-rachidien est également fourni en partie par les *toiles choroïdiennes* et par l'*épithélium épendymaire,* mais toutefois en plus petite quantité que par les plexus choroïdes; enfin pour certains auteurs, une certaine quantité dériverait par transsudation du sérum sanguin au niveau des capillaires méningés et le liquide céphalo-rachidien représenterait le produit issu de tous les *capillaires pie-mériens,* c'est-à-dire de la pie-mère étalée aussi bien que des plexus choroïdes.

MÉCANISME DE LA FORMATION DU LIQUIDE CÉPHALO-RACHIDIEN. — 1° Le liquide céphalo-rachidien provient d'une véritable *sécrétion des plexus choroïdes* et trois faits militent en faveur de cette origine sécrétoire, ce sont : *a)* la structure histologique des plexus choroïdes et le rôle sécréteur de l'*épithélium choroïdien*; *b)* l'action sur la sécrétion plexuelle de la pilocarpine (hypersécrétion) et du salvarsan (hyposécrétion) (Cestan et Riser); *c)* et enfin l'expérience de Weed qui consiste en un écoulement continu goutte à goutte de liquide céphalo-rachidien par cathétérisme de l'aqueduc de Sylvius. 2° Pour d'autres, le liquide céphalo-rachidien serait le produit d'une *filtration,* d'une véritable transsudation d'origine sanguine au niveau des plexus choroïdes (Mestrezat); l'épithélium choroïdien jouerait alors le rôle de membrane dyalisante; cette hypothèse ne peut être admise, puisque la composition du liquide céphalo-rachidien est nettement différente de celle du plasma sanguin.

CIRCULATION DU LIQUIDE CÉPHALO-RACHIDIEN. — Il est indiscutable qu'il existe une *circulation* (1) du liquide céphalo-rachidien; l'injection de liquide coloré dans les ventricules latéraux se retrouve à la ponction lombaire quelques heures plus tard (expérience de Dandy); la circulation se fait donc des cavités ventriculaires vers les espaces sous-arachnoïdiens; le liquide céphalo-rachidien d'origine intra-ventriculaire s'écoule vers les espaces sous-arachnoïdiens par le *trou de Magendie* et peut-être aussi par *dialyse* au niveau de la *membrana tectoria* du quatrième ventricule où il se répartit au niveau des *nappes* et des *confluents* avant de se résorber; une oblitération pathologique des orifices et plus spécialement du trou de Magendie amène la rétention du liquide céphalo-rachidien dans les cavités ventriculaires et par ce fait l'hydrocéphalie.

Le liquide céphalo-rachidien s'écoule très lentement dans les différents confluents sous-arachnoïdiens de la base du cerveau qui constituent de véritables réservoirs, et il ne passe qu'en petite quantité dans les espaces sous-arachnoïdiens périmédullaires ainsi qu'à la convexité du cerveau.

La circulation du liquide céphalo-rachidien dans les mailles et dans les aréoles du tissu sous-arachnoïdien quoique lente est activée par les mouvements respiratoires, les efforts musculaires, ainsi que par les variations de volume du système artériel encéphalique (battements systoliques des artères du cerveau; *pouls cérébral*); elle est contrariée par la stase veineuse intra-crânienne, par l'existence de tumeurs cérébrales et par les réactions inflammatoires méningées.

RÉSORPTION DU LIQUIDE CÉPHALO-RACHIDIEN. — La résorption du liquide céphalo-rachidien se fait par *voie veineuse* au niveau des lacs sanguins et des sinus de la dure-mère; et cela par l'intermédiaire des *villosités arachnoïdiennes* (*willi arachnoïdiens* ou *granulations de Pacchioni*).

La résorption est assez rapide puisqu'une injection de salicylate de soude dans le liquide céphalo-rachidien par ponction lombaire se retrouve un quart d'heure après dans le sang.

---

(1) Article à consulter : L. H. Weed : The cerebro-spinal fluid. *Physiological Revue,* 1922, p. 2.

Cette résorption se fait suivant une *loi hydro-dynamique*; *le courant liquide s'établissant de la zone où la pression est la plus élevée (corps de la granulation) à la zone où la pression est la plus faible (sinus veineux où la pression est négative).*

Certains auteurs (Sicard, Cathelin) admettent que le liquide céphalo-rachidien s'élimine en partie par *voie lymphatique* au niveau des *gaines neurales* par une communication entre les espaces sous-arachnoïdiens et le système lymphatique; cette voie d'élimination est certaine au niveau de la muqueuse nasale par les gaines arachnoïdiennes des filets olfactifs. Quoi qu'il en soit la voie de résorption principale reste incontestablement la *voie veineuse.*

En résumé, d'après les conceptions actuelles sur la constitution des méninges et la sécrétion plexuelle du liquide céphalo-rachidien, le circuit du liquide céphalo-rachidien depuis son origine plexuelle jusqu'à son élimination veineuse est le suivant : *cavités ventriculaires — trou de Magendie, confluents sous-arachnoïdiens, nappes, flumina, rivi et rivuli —, sinus veineux et lacs sanguins*; au niveau des espaces de Virchow-Robin, il y a un courant centrifuge de déversement dans le liquide céphalo-rachidien.

RÉPARTITION TOPOGRAPHIQUE DU LIQUIDE CÉPHALO-RACHIDIEN. — Du point de vue topographique, le *siège* et la *répartition* du liquide céphalo-rachidien peuvent être divisés en *deux compartiments* qui sont :

1° Un **compartiment central** qui comprend les ventricules latéraux annexés à chaque hémisphère cérébral, les canaux de Monro, le troisième ventricule ou ventricule moyen, l'aqueduc de Sylvius, le quatrième ventricule, le canal de l'épendyme (canal central de la moelle) et le ventricule de Krause.

2° Un **compartiment périphérique** qui comprend tous les *espaces sous-arachnoïdiens* avec leurs *confluents*; à ce compartiment il faut ajouter les *espaces de Virchow-Robin* et les *gaines neurales* annexées aux nerfs et racines rachidiennes (voyez précédemment).

La *communication* entre les deux compartiments s'effectue au niveau de la membrana tectoria du quatrième ventricule *(apertura medialis).*

ROLE PHYSIOLOGIQUE. — Le liquide céphalo-rachidien possède des rôles multiples :

a) Son *rôle mécanique* protecteur des centres nerveux contre les à-coups des battements artériels est connu depuis longtemps.

b) Son *rôle hydrostatique* que certains ont voulu lui attribuer, fondé sur le principe d'Archimède, ne saurait être retenu puisque les centres nerveux ne sont pas flottants et que la quantité de liquide est si minime qu'elle ne peut entrer en ligne de compte par rapport à la masse nerveuse.

Cependant un parfait *équilibre* doit toujours exister entre la *sécrétion* et la *résorption* du liquide céphalo-rachidien pour permettre la *stabilité du système hydraulique*; tout obstacle à un niveau quelconque du circuit rompt l'équilibre et entraîne une perturbation dans la circulation; si l'obstacle siège sur le compartiment central, il se produit une hydrocéphalie en amont; une hypersécrétion ou un défaut de résorption amène une hypertension généralisée.

c) Son *rôle nutritif* est indéniable en raison de sa composition et de l'*équilibre osmotique* qu'il entretient avec les centres nerveux; *il constitue le milieu idéal de vie et de fonctionnement pour les centres nerveux.*

d) Pour certains (Collin) il recueillerait les hormones hypophysaires (hydrencéphalocronie).

e) Son *rôle d'élimination* des produits de désintégration des éléments nerveux (acides aminé-choline) est un de ses principaux rôles; ces produits seraient déversés dans le liquide céphalo-rachidien par les espaces de Virchow-Robin et de là entraînés dans le torrent circulatoire par l'intermédiaire des sinus veineux de la dure-mère.

Enfin dans le *domaine pathologique,* son rôle est extrêmement important car la *ponction lombaire* fournit des renseignements cliniques de premier ordre par les modifications physiques chimiques et cytologiques du liquide céphalo-rachidien.

SYSTÈME NERVEUX PÉRIPHÉRIQUE

(NÉVROLOGIE)

La Névrologie est l'étude des *nerfs*.

Du point de vue anatomique, ceux-ci se distinguent en *nerfs cérébro-spinaux* qui se détachent du névraxe et en *nerfs sympathiques* qui appartiennent au système nerveux organo-végétatif. Suivant leur origine, les premiers se divisent à leur tour en *nerfs crâniens* issus du tronc cérébral et en *nerfs rachidiens* issus de la moelle; l'ensemble constitue le *système nerveux périphérique.*

Du point de vue physiologique, et à l'exclusion des nerfs optique et olfactif qui ne sont pas à proprement parler des nerfs, mais des prolongements de l'encéphale (voyez ces nerfs), il est classique de diviser les nerfs en *cinq groupes* qui sont : *a)* les *nerfs sensitifs* ou *nerfs de la sensibilité générale*; *b)* les *nerfs sensoriels* ou *nerfs de la sensibilité spéciale*; *c)* les *nerfs moteurs* dont : α) les uns commandent aux muscles la vie de relation (*nerfs moteurs somatiques* ou *somato-moteurs*); β) les autres au myocarde et aux muscles lisses viscéraux et cutanés (*nerfs moteurs sympathiques* ou *végétatifs*); *d)* les *nerfs vaso-moteurs* qui tiennent sous leur dépendance la musculature lisse vasculaire et l'*adventitia capillaris* (périthélium); *e)* les *nerfs sécrétoires* dont l'action se manifeste principalement sur les glandes et sur les muqueuses. Les deux premiers groupes sont des *nerfs centripètes* dans lesquels l'influx nerveux est dirigé de la périphérie vers le névraxe, les trois autres groupes sont des nerfs centrifuges dans lesquels l'influx nerveux quitte le névraxe pour atteindre à la périphérie : *muscles, glandes* et *vaisseaux.*

Une telle systématisation des nerfs est permise en physiologie mais non en anatomie, car la plupart des nerfs périphériques sont des *nerfs mixtes,* d'autre part, tous les nerfs cérébro-spinaux présentent des connexions avec le système nerveux sympathique; quant aux nerfs vaso-moteurs et sécrétoires, ils appartiennent exclusivement au sympathique ou au parasympathique (voyez plus loin).

ÉTUDE GÉNÉRALE DES NERFS. — Les nerfs sont des cordons ou des filets qui mettent en relation des centres nerveux cérébro-spinaux avec les ganglions sympathiques d'une part, et d'autre part avec les différents organes ou tissus de l'organisme; quels que soient leur origine, leur destination et leur rôle physiologique, ils présentent des *caractères communs,* à savoir : *a)* celui de se ramifier de plus en plus à mesure que l'on s'éloigne des centres nerveux (tout comme les artères lorsqu'on s'éloigne des ventricules du cœur); *b)* celui d'être exclusivement constitués par les *prolongements cylindraxiles* des cellules nerveuses; *c)* ils obéissent à une loi générale *(loi de la symétrie); les nerfs sont pairs* et *symétriquement disposés* de chaque côté du corps; on compte *treize paires de nerfs crâniens et trente et une paires* de *nerfs rachidiens; d)* enfin, ils sont excitables.

Aux nerfs cérébro-spinaux et sympathiques sont annexés en certains points des renflements ovoïdes allongés ou pyramidaux plus ou moins volumineux et de couleur grise ou blanchâtre appelés *ganglions*; ils sont constitués par des cellules (exemples : ganglions spinaux des racines rachidiennes postérieures, ganglion de Gasser du trijumeau, etc.).

ASPECT, FORME ET COLORATION. — Les petits nerfs sont presque toujours franchement cylindriques, les gros troncs nerveux ou les cordons des plexus sont tantôt cylindriques (c'est la forme générale du nerf), tantôt plus ou moins aplatis et rubanés donnant à la coupe une section elliptique; cet aspect rubané des nerfs s'observe de préférence au point

de constitution des troncs nerveux (grand hypoglosse, origine du médian au niveau de la pointe du V médian, du tronc lombo-sacré), sur la plus grande partie du grand nerf sciatique et sur le cubital dans la gouttière épitrochléo-olécrânienne.

La surface extérieure du nerf est lisse et régulière; elle présente parfois cependant de petits renflements arrondis ou fusiformes dus à la condensation du névrilème : ce sont les *ganglions illusoires de Valentin.*

Les nerfs ont une coloration blanche caractéristique due à la gaine de myéline de leurs cylindraxes; toutefois la plupart des nerfs viscéraux ont un aspect blanc grisâtre.

ÉPAISSEUR. — Le diamètre des nerfs est très variable et son épaisseur dépend beaucoup plus de la quantité de tissu conjonctif péri et endo-nerveux *(périnèvre* et *endonèvre)* que du nombre de ses fibres nerveuses.

Le grand nerf sciatique est le plus gros tronc nerveux de l'économie.

ORIGINE. — Les nerfs qui se détachent des centres cérébro-spinaux (névraxe) présentent une double origine, l'une apparente, l'autre réelle.

a) L'*origine apparente* est située à la surface du névraxe en des points variables pour les nerfs crâniens (tronc cérébral); au niveau des sillons collatéraux antérieurs et postérieurs de la moelle pour les nerfs rachidiens (racines rachidiennes).

b) L'*origine réelle* est tantôt *périphérique,* tantôt *centrale.* Dans le *premier cas,* elle siège dans les ganglions (ganglions spinaux, ganglion de Gasser, ganglion géniculé, ganglion plexiforme, ganglion spiral de Corti, etc.) et correspond à un nerf centripète (innervation sensitive ou sensorielle); dans le *deuxième cas,* elle siège dans la substance grise médullaire ou dans les noyaux gris du tronc cérébral (cornes antérieures et latérales de la moelle, noyau somato-moteur de l'hypoglosse, noyau ambigu, noyau des nerfs oculomoteurs) et correspond à un nerf centrifuge.

DIRECTION, TRAJET ET DISTRIBUTION. — Les nerfs (troncs nerveux) s'étendent de leur origine aux organes qu'ils innervent; ils affectent le plus souvent une direction rectiligne toujours beaucoup plus accentuée que celle des artères; parfois ils prennent une direction spiralée (trajet du nerf radial autour de l'humérus) ou un aspect curviligne, ansiforme (nerf récurrent, nerf grand hypoglosse, nerf pathétique, branche profonde du nerf cubital), parfois aussi un trajet en baïonnette (nerf maxillaire supérieur se continuant par le nerf sous-orbitaire); en principe, ils suivent le trajet le plus court entre les centres nerveux et les organes auxquels ils sont destinés; toutefois le trajet de certains nerfs est embryologiquement conditionné par les organes qu'ils traversent ou par les changements de position au cours du développement des organes dans lesquels ils se terminent (exemples : le trajet du nerf facial est en rapport avec le développement du deuxième arc branchial et avec celui de la parotide; le trajet du nerf maxillaire inférieur est subordonné au développement du premier arc branchial ou arc mandibulaire; celui du nerf maxillaire supérieur est en rapport avec le développement du squelette cranio-facial; enfin le trajet des nerfs récurrents, différent à droite et à gauche, résulte d'une différence d'origine de la crosse de l'aorte et de l'artère sous-clavière droite aux dépens des quatrièmes arcs aortiques) (voy. : *Développement de la crosse de l'aorte,* tome III, fascicule I).

Comme les artères, les nerfs abandonnent des *branches collatérales* le long de leur trajet, l'angle sous lequel elles se détachent du tronc nerveux est généralement aigu parfois même très aigu et le plus souvent beaucoup plus aigu que pour les artères; les branches récurrentes sont plutôt rares.

La plupart des gros troncs nerveux se terminent en se divisant en deux ou plusieurs *branches terminales* (*deux* pour le grand nerf sciatique, le sciatique poplité externe, le radial, le cubital, le tibial postérieur; *trois* pour le trijumeau, la branche ophtalmique de Willis; *quatre* pour le crural; *cinq* pour le médian).

Topographiquement, les nerfs se classent comme les vaisseaux sanguins et lymphatiques en *superficiels* et *profonds*; certains troncs nerveux profonds prennent une nouvelle dénomination en changeant de région bien que l'un soit la continuation directe de l'autre (exemples : nerf sciatique poplité interne et nerf tibial postérieur, nerf honteux interne et nerf dorsal de la verge).

PROPRIÉTÉS PHYSIQUES. — Les nerfs sont pourvus d'un certain degré d'*élasticité*; cette propriété résulte de la présence de nombreuses fibres élastiques dans le périnèvre et l'endonèvre; un nerf étiré subit un allongement artificiel qui peut atteindre 15 millimètres sur le médian; et lorsque la traction exercée sur le nerf ne dépasse pas une certaine limite le nerf revient intégralement à sa dimension primitive; cet *allongement élastique* des nerfs leur permet de s'adapter aux différents mouvements de l'organisme; un nerf peut subir un allongement d'un dixième de sa longueur totale sans subir de perturbation dans son état anatomique et physiologique; en chirurgie nerveuse on utilise cette propriété pour réunir bout à bout deux segments plus ou moins écartés d'un même tronc nerveux (suture nerveuse).

Lorsqu'au cours d'une *élongation nerveuse,* les limites de l'élasticité du nerf sont dépassées, le tronc nerveux ne reprend plus sa position initiale; il se produit alors un *allongement permanent* lequel s'accompagne toujours de troubles pathologiques, voire même de paralysie (élongation du plexus brachial dans certains traumatismes du membre supérieur, paralysies obstétricales du nouveau-né par traction sur le membre supérieur dans les présentations de l'épaule).

La *cohésion* et la *résistance à la rupture* sont grandes, mais moins grandes cependant que celles des tendons, plus grandes toutefois que celles des muscles; pour déterminer la rupture d'un grand nerf sciatique, il faut exercer une traction d'environ 55 à 60 kilogrammes, pour produire celle du nerf médian, il faut une force de 20 à 25 kilogrammes (Tillaux).

On appelle *coefficient de résistance* la force exprimée en kilogrammes nécessaire pour entraîner la rupture par traction d'un nerf ayant un millimètre carré de section; elle est en moyenne de 1,45 kilogramme.

La rupture se produit généralement en un *point d'élection* variable pour chaque nerf; ce point est situé pour le grand nerf sciatique à sa sortie du bassin au niveau de l'épine sciatique; pour le médian un peu au-dessus du pli du coude et pour le cubital à sa sortie de la gouttière épitrochléo-olécrânienne.

RAPPORTS. — Les nerfs qui présentent un trajet rectiligne possèdent juste la longueur qu'il leur faut pour aller de leur origine à leur terminaison (Cruveilhier).

Topographiquement, on les distingue en *nerfs superficiels* et en *nerfs profonds.*

1° Les **nerfs superficiels** sont situés dans le tissu cellulaire sous-cutané où ils sont le plus souvent satellites des veines superficielles; au niveau des membres, ils sont plus superficiels que les vaisseaux.

2° Les **nerfs profonds** cheminent dans les espaces celluleux intermusculaires.

Dès leur sortie des trous de conjugaison ou des orifices de la base du crâne, ils ne contractent que peu de rapports avec les *os,* à part quelques rares exceptions, tels sont le nerf radial dans la gouttière radiale de l'humérus, le nerf cubital dans la gouttière épitrochléo-olécrânienne, le tronc lombo-sacré à la face antérieure de l'aileron du sacrum, le nerf facial dans l'aqueduc de Fallope, le nerf dentaire inférieur dans le canal dentaire du maxillaire inférieur.

Dans leur trajet, ils affectent des rapports importants avec les *muscles,* certains même traversent les masses musculaires tels par exemple le nerf musculo-cutané qui traverse

le muscle coraco-brachial, le médian qui chemine entre les deux faisceaux du rond pronateur, les nerfs perforants qui traversent le couturier.

Leurs rapports principaux sont ceux qu'ils possèdent avec les *artères*; ils sont souvent *satellites* des vaisseaux et constituent le *paquet vasculo-nerveux* : les trois organes : artère, veine et nerf étant entourés d'une gaine conjonctive (voy. : *Gaines vasculaires*, tome III, fascicule I).

Aux membres, ils sont généralement plus superficiels que les vaisseaux (creux poplité) et se placent en dehors d'eux par rapport à l'axe du membre sur la majeure partie de leur trajet.

Chaque tronc artériel des membres est accompagné d'un nerf satellite, mais ce nerf n'est pas toujours le même sur tout le trajet du vaisseau, ainsi l'artère fémorale est accompagnée par le nerf saphène interne, branche du crural, alors que l'artère poplitée, le tronc tibio-péronier et l'artère tibiale postérieure qui continue sa direction sont accompagnés par le nerf sciatique poplité interne, branche du grand nerf sciatique, puis par le nerf tibial postérieur. D'autre part, lorsqu'une artère bifurque comme l'artère humérale au pli du coude, le nerf médian accompagne l'artère humérale alors que l'artère radiale et l'artère cubitale, branches de bifurcation, sont satellites des nerfs homonymes.

Certains nerfs présentent parfois des *boucles* elliptiques plus ou moins allongées dans lesquelles s'engagent des artères; telles sont les *boutonnières d'Hartmann* à la main et aux doigts; la boucle de la thyroïdienne inférieure sur le cordon sympathique cervical et parfois sur le ganglion cervical moyen; l'anse sous-clavière de Vieussens et la boucle du nerf auriculo-temporal autour de l'artère méningée moyenne.

ANASTOMOSES ET PLEXUS NERVEUX. — Les nerfs présentent sur leur trajet des échanges de fibres nerveuses qui se font par l'intermédiaire d'*anastomoses*, tantôt simples, tantôt multiples et plus ou moins complexes; l'anastomose nerveuse résulte donc du passage d'un faisceau de fibres d'une branche nerveuse dans une branche voisine; certaines sont très grêles comme par exemple les anastomoses intra-parotidiennes du facial et de l'auriculo-temporal, l'anastomose de Riche et Cannieu; d'autres sont plus volumineuses, telles l'anastomose au bras du médian et du musculo-cutané; la branche interne du spinal qui est une anastomose entre les XIe et X^e paires crâniennes; enfin des anastomoses inconstantes peuvent également exister sur le trajet des nerfs.

On peut classer les anastomoses en *quatre catégories* qui sont : *a)* l'*anastomose simple* dans laquelle une partie des fibres nerveuses d'un nerf passe dans un nerf voisin, cette anastomose peut être oblique, transversale, récurrente ou ansiforme (anse de l'atlas, anse de l'hypoglosse, anse de Haller); *b)* l'*anastomose multiple* qui porte sur l'échange de plusieurs rameaux, soit parallèles, soit de direction différente (anastomose du facial et de l'auriculo-temporal, anastomose du grand hypoglosse et du lingual); *c)* l'*anastomose par entrelacement* ou *plexiforme* dans lesquelles les rameaux anastomosés forment un plexus (plexus pharyngien, plexus tonsillaire d'Andersch); *d)* et l'*anastomose par entrecroisement* ou *chiasma* dans laquelle deux nerfs échangent une partie de leurs fibres après *décussation*, il n'existe pas d'exemple où la décussation soit totale, l'exemple le plus typique est celui du *chiasma optique* où la décussation entre les deux nerfs optiques est partielle (voy. : *Nerf optique*) (voy. : fig. 265).

Dans bien des cas, l'anastomose n'est qu'une restitution des fibres d'un tronc nerveux, fibres qui l'ont abandonné précédemment en un point de son trajet pour suivre un tronc nerveux voisin, tel est le cas de l'anastomose des nerfs médian et musculo-cutané, de l'anastomose du grand hypoglosse avec le plexus cervical et la branche interne du spinal et par ce fait, elles représentent du point de vue fonctionnel de *fausses anastomoses*.

La *fausse anastomose* est donc constituée par l'accolement à un tronc nerveux d'un faisceau de fibres sur un certain parcours de son trajet, ce faisceau rejoignant ensuite son tronc d'origine.

Les *plexus nerveux* sont des entrelacements de fibres ou de cordons nerveux qui unissent des branches différentes.

Les plexus sont nombreux, on les observe : *a)* sur les *nerfs rachidiens* après leur sortie des trous de conjugaison, ce sont les *plexus radiculaires* qui unissent entre eux les différentes racines d'origine d'un même groupe de nerfs; tels sont les plexus cervical, brachial, lombaire et sacré; *b)* au voisinage, à la surface ou à l'intérieur des *viscères*; ce sont les *plexus terminaux* ou *périphériques* (plexus pharyngien, plexus hypogastrique, plexus d'Auerbach, plexus de Meissner); *c)* enfin *autour des artères* (plexus cœliaque, plexus mésentérique).

CONSTITUTION ANATOMIQUE ET STRUCTURE. — Dans le nerf, les fibres nerveuses sont groupées en faisceaux cylindriques dont le volume varie de un cinquième de millimètre à un millimètre de diamètre; chaque faisceau est entouré d'une gaine conjonctive formée de lamelles concentriques; c'est la *gaine lamelleuse de Ranvier* ou *périnèvre*. Dans un même faisceau, les fibres nerveuses sont séparées entre elles par un très fin feutrage conjonctif intra-fasciculaire appelé *endonèvre*; une trame conjonctivo-élastique interfasciculaire sépare les différents faisceaux d'un même nerf entre eux; enfin une enveloppe conjonctivo-élastique dense, appelée *névrilème* ou *épinèvre* entoure le nerf; cette dernière est principalement constituée par des fibres à direction longitudinale (voy. : fig. 349).

Les vaisseaux du nerf cheminent dans la trame interfasciculaire et dans l'épinèvre.

Les petits nerfs sont enveloppés d'une seule gaine conjonctive appelée *gaine de Henle*; au niveau de la plaque motrice, cette gaine se constitue avec l'enveloppe de sarcolemme de la fibre musculaire.

Existe-t-il une *systématisation* précise des fibres des nerfs ? Depuis les travaux de Stoffel, de Jaboulay, de Viannay, de Déjerine, de Pierre-Marie, de Meige et Gosset et de R. Dieulafé, il semble que dans chaque tronc nerveux, on peut distinguer l'existence de *faisceaux* ou de *fascicules* destinés à certaines branches collatérales ou terminales; d'autre part, l'examen électrique des nerfs montre que l'électrisation directe d'un tronc nerveux permet de différencier à la périphérie l'existence de faisceaux dont l'excitation met en jeu des muscles ou des groupes de muscles déterminés; l'examen des blessés atteints de sections partielles des nerfs permet d'aboutir aux mêmes conclusions, de telle sorte qu'on peut reconnaître dans chaque nerf une systématisation intra-tronculaire assez précise de chaque faisceau nerveux.

Les nerfs exclusivement moteurs ou sensitifs sont peu nombreux, les *nerfs mixtes* constituent la majeure partie des troncs nerveux de l'économie et certains nerfs mixtes (nerf pneumogastrique, nerf honteux interne) contiennent simultanément des fibres nerveuses à myéline (fibres somatiques motrices ou sensitives), des fibres amyéliniques (fibres organo-végétatives motrices, vaso-motrices et sensitives).

1° Les **fibres à myéline** comprennent : *a)* les *fibres motrices* d'origine cérébro-spinale (fibres centrifuges ou efférentes somatiques) issues, soit des cellules radiculaires des cornes antérieures de la moelle, soit des cellules motrices des noyaux gris des nerfs crâniens somato-moteurs; *b)* et les *fibres sensitives* d'origine cérébro-spinale (fibres centripètes ou afférentes somatiques) dont le centre cellulaire est situé dans les ganglions spinaux ou dans les ganglions affectés aux nerfs crâniens sensitifs.

2° Les **fibres amyéliniques (fibres de Remak)** comprennent : *a)* des *fibres motrices* et *vaso-motrices*, d'origine sympathique, issues des cellules des noyaux organo-végétatifs de la moelle et des centres parasympathiques du tronc cérébral; ce sont les *fibres préganglionnaires de Langley* qui n'existent qu'au niveau du nerf rachidien et de certains nerfs crâniens où elles représentent le protoneurone des voies motrices ou sécrétoires du parasympathique crânien (moteur oculaire commun, trijumeau, facial, glosso-pharyn-

gien, pneumogastrique); *b)* des *fibres sensitives* nées des ganglions ou des plexus sympathiques ou venues des organes splanchniques.

VAISSEAUX DES NERFS (VASA NERVORUM). — La vascularisation sanguine des nerfs a été particulièrement bien étudiée par Quénu et Lejars (1894), par R. Dieulafé (1931), par Corsy et Salmon (1937) et par Libersa.

1° Artères. — Chaque nerf, qu'il soit superficiel ou profond, possède une ou plusieurs artères (1) (parfois artérioles) qui lui sont fournies par les artères de voisinage : *a)* les unes sont relativement volumineuses comme l'artère du V médian, branche de l'axillaire; l'artère du nerf médian issue de l'interosseuse antérieure ou de la portion oblique de la cubitale; l'artère du grand nerf sciatique venue de l'ischiatique et la majeure partie des artères satellites des nerfs crâniens (artère auditive interne, artère stylo-mastoïdienne, etc.); *b)* les autres peu volumineuses ne sont que de fines artérioles; quoi qu'il en soit, il est exceptionnel qu'un nerf ne possède qu'une seule source artérielle, le même nerf, en effet, reçoit presque toujours plusieurs artères; parfois même celles-ci offrent une disposition segmentaire. Le nombre et les points de pénétration des artères des gros troncs nerveux sont à peu près constants; c'est ainsi que le tronc du grand nerf sciatique reçoit une branche antérieure de l'artère ischiatique et une branche artérielle de chaque artère perforante; en outre toute artériole destinée à un nerf est divisée en rameaux de direction opposée (le plus souvent deux) avant de pénétrer ce nerf, et la pénétration s'effectue sous une incidence oblique et parfois récurrente.

Le réseau artériel du tronc nerveux se continue sur les branches collatérales ou terminales; ce réseau se ramifie en capillaires dans l'endonèvre.

2° Veines. — La disposition des veines à la surface du nerf est semblable à celle des artères, elles forment sur celui-ci une série d'arcades qui par leur confluence donnent naissance aux *veines émissaires* du tronc veineux.

Cependant ces veines ne suivent pas toujours les artères du nerf, elles se jettent (même celles des nerfs superficiels) dans des veines profondes ou dans des veines musculaires.

3° Lymphatiques. — Les nerfs sont pourvus de lymphatiques, mais ceux-ci n'existent que dans le tissu conjonctif interfasciculaire; il n'existe pas de vaisseaux lymphatiques à l'intérieur des faisceaux nerveux.

Dans la gaine lamelleuse (périnèvre), les espaces interlamelleux peuvent être considérés comme des *espaces lymphatiques* où chemine la lymphe; ces espaces présentent une grande importance anatomo-pathologique, car ils sont très vraisemblablement la voie d'acheminement vers les centres nerveux du virus de la rage et de la toxine tétanique.

NERVI NERVORUM. — Les nerfs sont pourvus de fins filets nerveux appelés *nervi nervorum.* Ceux-ci sont de deux sortes : *a)* les uns, d'origine *sympathique,* sont des nerfs amyéliniques, exclusivement *vaso-moteurs*; ils sont très abondants sur les troncs nerveux qui sont pourvus d'une artère propre facilement isolable, tels que le tronc du grand nerf sciatique et le médian; ils suivent les artères des nerfs et forment un plexus autour de leurs ramifications intra-tronculaires; ces nerfs sont à l'origine des *causalgies* (syndrome de Weir-Mitchell); *b)* les autres sont des nerfs *sensitifs,* ils forment un plexus dans le périnèvre et appartiennent au tronc nerveux.

---

(1) Ouvrage et article à consulter : R. Dieulafé : *Texture et vascularisation artérielle des troncs nerveux.* 1 vol. J. B. Baillière, édit., Paris, 1931.

E. Henry : Note sur les artères des nerfs. *Travaux du Laboratoire d'Anatomie de la Faculté de Médecine de Marseille,* 1945-1946, p. 238.

NERFS CRANIENS

Disposés par *paires*, les nerfs crâniens sont représentés par des cordons nerveux qui naissent du *tronc cérébral*; après avoir traversé les orifices de la base du crâne, ils se rendent aux territoires multiples et variés auxquels ils sont destinés.

NOMBRE. — Il existe *treize paires* de nerfs crâniens qui sont :

PREMIÈRE PAIRE : *nerf olfactif.*
DEUXIÈME PAIRE : *nerf optique.*
TROISIÈME PAIRE : *nerf moteur oculaire commun.*
QUATRIÈME PAIRE : *nerf pathétique* ou *nervus trochlearis.*
CINQUIÈME PAIRE : *nerf trijumeau.*
SIXIÈME PAIRE : *nerf moteur oculaire externe* ou *nervus abducens.*
SEPTIÈME PAIRE : *nerf facial* (moteur) et *intermédiaire de Wrisberg* (sensitif et sensoriel).
HUITIÈME PAIRE : *nerf auditif* ou *nerf stato-acoustique (nervus octavus).*
NEUVIÈME PAIRE : *nerf glosso-pharyngien.*
DIXIÈME PAIRE : *nerf pneumogastrique* ou *nerf vague.*
ONZIÈME PAIRE : *nerf spinal (nervus accessorius).*
DOUZIÈME PAIRE : *nerf grand hypoglosse.*

A ces paires crâniennes, il faut ajouter le *nerf terminal (nervus terminalis)* qui devrait être considéré comme le premier des nerfs crâniens.

Les deux premières paires (nerf olfactif et nerf optique) ne sont pas à proprement parler des nerfs crâniens, car ils représentent l'un et l'autre une émanation de l'encéphale.

Le *nerf olfactif* appartient au *rhinencéphale* (voy. : *Voies olfactives*) et le *nerf optique* à l'*ophtalmencéphale* (voy. : *Voies optiques*).

Les fibres nerveuses qui constituent le nerf optique sont représentées par les cylindraxes des cellules ganglionnaires ou multipolaires de la rétine; d'autre part, les fibres nerveuses qui constituent les filets olfactifs sont des formations neuro-épithéliales, le cylindraxe représentant la continuation des cellules olfactives ou cellules de Schultze situées au niveau de la tache olfactive; en conséquence les *dix dernières paires* représentent seulement de *véritables nerfs crâniens* par suite de leurs connexions directes avec la *portion intra-crânienne du névraxe.*

CLASSIFICATION PHYSIOLOGIQUE. — Les nerfs crâniens contiennent des fibres nerveuses *motrices, sensitives, sensorielles* et *végétatives (sécrétoires et motrices)* et *des fibres vasomotrices.* Tandis que les fibres parasympathiques (voy. : *Parasympathique crânien*) sont

des fibres propres pour certains nerfs crâniens, les fibres ortho-sympathiques leurs sont fournies par leurs anastomoses.

On a coutume de classer physiologiquement, les nerfs crâniens en : *nerfs moteurs, nerfs sensoriels* et *nerfs mixtes*; il n'existe pas de nerfs crâniens exclusivement sensitifs.

1° Les nerfs exclusivement **moteurs** sont au nombre de *cinq*, à savoir : les trois *nerfs moteurs de l'œil* (*moteur oculaire commun, pathétique* et *moteur oculaire externe*), le *spinal* et le *grand hypoglosse*.

2° Les nerfs **sensoriels** sont au nombre de *trois* : le *nerf olfactif*, le *nerf optique* et le *nerf auditif* ou *stato-acoustique*.

3° Les nerfs **mixtes** sont au nombre de *quatre*, ce sont : le *trijumeau*, le *facial* avec son *intermédiaire de Wrisberg*, le *glosso-pharyngien* et le *pneumogastrique*.

Le nerf spinal bien que classé dans le groupe des trois nerfs mixtes (glosso-pharyngien, pneumogastrique et spinal) n'est pas un nerf mixte, les fibres sensitives qu'il possède lui viennent de ses anastomoses avec le plexus cervical.

4° Cette classification n'a qu'une valeur toute relative, car elle fait abstraction des *éléments végétatifs* ou *parasympathiques* des nerfs crâniens; aussi est-il plus logique de désigner sous le terme de **nerfs complets** ceux qui possèdent simultanément des *fibres motrices, sensitives* et *végétatives*.

Les *nerfs complets* sont au nombre de *quatre* : le *trijumeau*, le *facial*, le *glosso-pharyngien* et le *pneumogastrique*, ce dernier étant exclusivement végétatif après la naissance du nerf laryngé inférieur.

CONSTITUTION ANATOMIQUE DES NERFS CRANIENS

Les nerfs olfactif et optique mis à part, les nerfs crâniens sont constitués macroscopiquement par *deux parties* : *a)* une *partie centrale* ou *intra-axiale* est située à l'intérieur du tronc cérébral, elle comprend le trajet intra-bulbaire, intra-protubérantiel ou intra-pédonculaire du nerf auquel s'ajoute le trajet intra-médullaire de la racine médullaire du spinal; *b)* et une *partie périphérique* qui se distribue par de nombreuses branches aux organes, muscles, vaisseaux, téguments et muqueuses auxquels le nerf est destiné.

ORIGINES MOTRICES. — Les origines motrices des nerfs crâniens se font au niveau des noyaux gris situés dans le tronc cérébral et au niveau du groupe cellulaire antéro-externe de la moelle cervicale pour le spinal médullaire.

Les *noyaux moteurs somatiques* des nerfs crâniens dérivent de la fragmentation du prolongement vers l'encéphale des cornes antérieures de la moelle. Ils sont disposés suivant *deux colonnes* parallèles, les noyaux se superposant les uns au-dessus des autres du bulbe au mésencéphale.

a) La *colonne interne*, profonde, paramédiane, est située sous le plancher du quatrième ventricule; elle comprend de bas en haut : les noyaux du grand hypoglosse, du moteur oculaire externe, du pathétique et du moteur oculaire commun : c'est la *colonne somitique* destinée aux muscles dérivés des somites céphaliques (voyez plus loin).

b) La *colonne externe*, à situation moins profonde et plus éloignée de la ligne médiane, comprend de bas en haut : le noyau laryngé ou du spinal bulbaire, le noyau ambigu, improprement appelé noyau des nerfs mixtes, destiné aux nerfs glosso-pharyngien et pneumogastrique (noyau ventral du IX et du X), le noyau du facial et le noyau masti-

cateur destiné au trijumeau (nerf maxillaire inférieur) : c'est la *colonne branchiale* destinée aux muscles dérivés des arcs branchiaux (1) (voyez plus loin) (voy. : fig. 341).

Certains nerfs moteurs crâniens possèdent *deux noyaux*, l'un *principal*, l'autre *accessoire* (exemples : moteur oculaire externe, trijumeau).

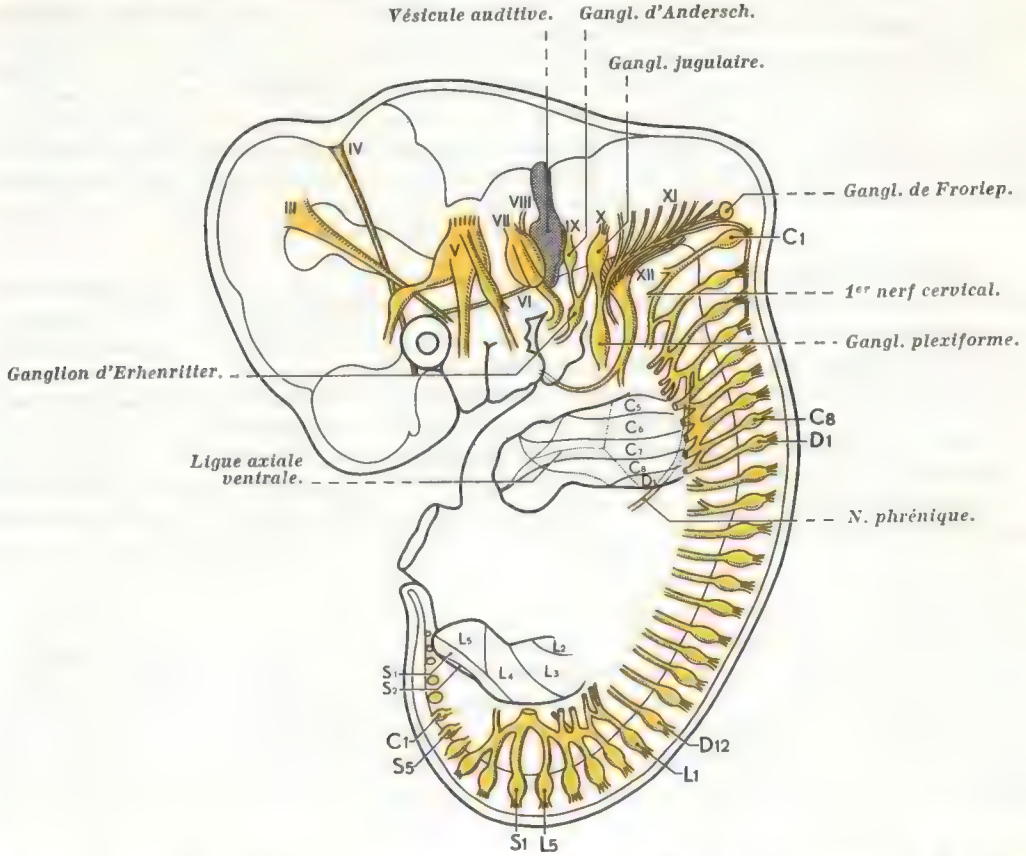

Fig. 341. — *Nerfs crâniens et rachidiens sur un embryon humain de 10 millimètres; disposition des dermatomes au niveau des ébauches des membres supérieur et inférieur, côté droit* (demi-schématique).

Les paires crâniennes sont indiquées en chiffres romains.

ORIGINES SENSITIVES. — Les origines sensitives des nerfs crâniens sont situées dans les ganglions situés sur le trajet de ces nerfs : ce sont le ganglion de Gasser pour le trijumeau, le ganglion géniculé pour le facial et l'intermédiaire de Wrisberg, les ganglions d'Andersch et d'Erhenritter-Müller pour le glosso-pharyngien et les ganglions jugulaire et plexiforme pour le pneumogastrique.

Les cellules de ces ganglions sont analogues aux cellules en T de Ranvier des ganglions spinaux.

---

(1) Ouvrages à consulter : J. Bossy : Etude topographique et volumétrique des noyaux d'origine des nerfs crâniens chez l'homme et quelques mammifères. *Thèse de Lyon*, 1955.

Duroux, Barone, Bossy et Bouvier : *Situation des noyaux des nerfs crâniens dans le tronc cérébral chez l'homme*. 1 vol. Association typographique lyonnaise, édit., Lyon, 1956.

C. Lombard : Contribution à l'étude des noyaux branchio-moteurs des nerfs crâniens. *Thèse de Lyon*, 1957.

TERMINAISONS SENSITIVES. — Les terminaisons sensitives des nerfs crâniens se font au niveau de colonnes grises cellulaires qui résultent de la fragmentation de la corne postérieure de la moelle.

Ces colonnes sont au nombre de deux : l'une *interne*, l'autre *externe*; elles sont en majeure partie situées dans le segment bulbo-protubérantiel du tronc cérébral; toutefois l'une d'elle se prolonge dans les pédoncules cérébraux.

a) La *colonne externe* est constituée par le noyau gélatineux de Rolando; il est destiné au trijumeau (noyau sensitif terminal du V); à ce noyau aboutit la racine descendante sensitive de ce nerf.

b) La *colonne interne* est représentée par le noyau du faisceau solitaire *(nucleus solitarius)*; il est destiné de haut en bas aux fibres sensitives des nerfs intermédiaire de Wrisberg, glosso-pharyngien et pneumogastrique.

ORIGINES SENSORIELLES. — Les origines sensorielles du nerf auditif (nerf stato-acoustique) sont situées au niveau des cellules bipolaires du ganglion spiral de Corti pour la portion acoustique du nerf *(nervus cochlearis)* et au niveau du ganglion de Scarpa pour sa portion vestibulaire *(nervus vestibularis)* (voyez ces nerfs).

Les fibres sensorielles gustatives sont réparties dans deux nerfs : *a)* d'une part dans le glosso-pharyngien; *b)* et d'autre part dans le système : nerf lingual, corde du tympan et intermédiaire de Wrisberg (voy. : *Voies gustatives*).

Nous avons vu précédemment que la disposition des nerfs crâniens ou plus exactement de leur origine dans le névraxe permet de les classer en *deux groupes* qui sont les *nerfs ventraux* et les *nerfs dorsaux* (lois de Van Wijhe (voy. : *Bulbe rachidien*).

1° **Nerfs ventraux.** — Le groupe des *nerfs ventraux* comprend des nerfs exclusivement *moteurs* qui sont : le *grand hypoglosse* et les trois *nerfs moteurs de l'œil.*

Ces nerfs ont une *émergence ventrale*, exception faite pour le pathétique; cette émergence est toujours située près de la ligne médiane; leurs noyaux moteurs sont profondément situés dans le névraxe et près de la ligne médiane (plancher du quatrième ventricule et substance grise de l'aqueduc de Sylvius); ces noyaux représentent le prolongement vers l'encéphale du groupe antéro-interne des cornes antérieures de la moelle; ils sont destinés à des muscles dérivés des somites céphaliques, d'où le nom de *colonne somitique* que l'on donne à ce groupe de noyaux.

2° **Nerfs dorsaux.** — Le groupe des *nerfs dorsaux* comprend : le spinal bulbaire, le pneumogastrique, le glosso-pharyngien, le facial et le trijumeau; ces nerfs sont des *nerfs mixtes*, moteurs et sensitifs (une exception doit être faite pour le nerf spinal dont les fibres sensitives sont des fibres d'emprunt).

Ces nerfs ont une *émergence dorsale* ou mieux *latéro-dorsale* chez l'homme; cette émergence est située assez loin de la ligne médiane; leurs noyaux moteurs sont placés dans la calotte (bulbe et protubérance), éloignés des cavités centrales du névraxe, plancher du quatrième ventricule); ces noyaux représentent le prolongement vers l'encéphale du groupe antéro-externe des cornes antérieures de la moelle.

Leur origine sensitive est située en dehors du névraxe dans des formations ganglionnaires (ganglions d'Andersch et d'Erhenritter-Müller pour le glosso-pharyngien, ganglions jugulaire et plexiforme pour le pneumogastrique, ganglion géniculé pour le facial et l'intermédiaire de Wrisberg et ganglion de Gasser pour le trijumeau); ils sont destinés à des muscles dérivés des plaques latérales (mésoderme des arcs branchiaux), d'où la dénomination de *colonne branchiale* que l'on donne à ce groupe.

La racine motrice des *nerfs dorsaux* étant destinée à la musculature branchiale ou à ses dérivés, il est possible de reconnaître à chaque arc branchial, une paire crânienne déterminée (métamérisation); c'est ainsi que : *a)* le *trijumeau moteur*, nerf masticateur par l'intermédiaire de sa branche maxillaire inférieure, est le nerf du *premier arc branchial* ou

arc mandibulaire; *b)* le *facial* est le nerf du *deuxième arc branchial* ou *arc hyoïdien*, ce qui explique pour quelle raison le nerf du muscle de l'étrier naît du facial tandis que le nerf du muscle du marteau naît du nerf maxillaire inférieur; *c)* le *glossopharyngien* est le nerf du *troisième arc branchial*; *d)* et le *pneumogastrique* par ses nerfs laryngés est le nerf des arcs branchiaux suivants (voy. : fig. 341).

Lorsque l'on compare les nerfs crâniens aux nerfs rachidiens, on constate que l'on peut assimiler les nerfs moteurs et les racines motrices des nerfs mixtes aux racines antérieures motrices des nerfs rachidiens; quant aux ganglions des nerfs crâniens, ils ont la même valeur que les ganglions spinaux dont ils représentent des formations similaires.

Actuellement, cette classification des nerfs crâniens n'est nullement satisfaisante, car elle n'offre pas toute sa valeur anatomique et fonctionnelle quant à la *constitution* et au *rôle physiologique* de ces nerfs; ce fait tient à l'abstraction qu'elle fait des *contingents végétatifs* des nerfs, c'est-à-dire du *parasympathique crânien*.

NOYAUX VÉGÉTATIFS DES NERFS CRANIENS. — Certains nerfs crâniens possèdent des *fibres végétatives* dont l'ensemble appartient au *parasympathique crânien*. Ces nerfs sont : le moteur oculaire commun, le facial, le glosso-pharyngien et le nerf vague; leurs noyaux végétatifs sont situés dans le tronc cérébral au voisinage des noyaux moteurs somatiques.

Nous étudierons ces noyaux avec chaque nerf correspondant.

Tous les nerfs crâniens, à l'exception des trois nerfs sensoriels, renferment en outre des fibres sympathiques (fibres d'emprunt) qui leur sont fournies par l'intermédiaire des anastomoses qu'ils contractent avec le sympathique céphalique ou avec le sympathique cervical (rameau carotidien); ces fibres sont pour la plupart des *fibres vaso-motrices* destinées aux vaisseaux, des *fibres sécrétoires* destinées aux muqueuses et aux glandes.

ANASTOMOSES. — Chaque nerf crânien, sauf les deux premiers, présente des anastomoses avec d'autres nerfs crâniens ainsi qu'avec le plexus cervical et le sympathique. Ces anastomoses représentent des échanges de fibres dont la systématisation peut être démontrée pour chaque nerf; d'autre part malgré ces anastomoses, certains nerfs crâniens conservent leur individualité propre, anatomique et physiologique; c'est ainsi que le nerf grand hypoglosse malgré ses anastomoses reste exclusivement le nerf moteur de la langue.

NERF TERMINAL

De caractère et de signification quelque peu énigmatique, le *nerf terminal* est un nerf phylogénétiquement très ancien que l'on rencontre chez tous les vertébrés (oiseaux exceptés). Confondu d'abord avec le nerf voméro-nasal, il fut rattaché à l'appareil olfactif *(nerf olfactif accessoire)*; puis il fut considéré par certains auteurs comme un nerf sympathique; les récents travaux de G. Lazorthes (1) (1944) ont montré que ce nerf comparable au trijumeau doit être assimilé à un nerf crânien en régression *(premier nerf crânien)*.

Très développé chez les poissons (sélaciens), il conserverait chez ces derniers, la persistance d'une fonction; en revanche, *chez l'homme*, où il se distribue à la muqueuse de la cloison médiane des fosses nasales, ses dimensions et son territoire sont si réduits que son rôle fonctionnel est encore discuté, peut être même problématique.

---

(1) Ouvrage à consulter : G. Lazorthes : Le nerf terminal. *Thèse de Doctorat ès Sciences*, Paris, 1944.

HISTORIQUE. — Le nerf terminal fut signalé pour la première fois en 1878 par Fristch chez le requin, puis décrit par Pinkus (1) en 1894 qui l'appela « *nerf nouveau* », d'où le nom de *nerf de Pinkus* qu'on lui donne encore quelquefois; sa dénomination actuelle *(nerf terminal)* lui a été attribuée par Locy en 1903.

Après une étude détaillée chez les singes (chimpanzé, gibbon), Nicolas publia, en 1918, le premier travail d'ensemble sur le nerf terminal.

Chez l'homme il fut étudié successivement par de Vries (1905), Dollken (1909) qui l'ont partiellement confondu avec le nerf voméro-nasal; puis par Johnston (1913) (2) qui montra chez le fœtus et chez l'adulte les connexions du nerf avec la face orbitaire du lobe frontal et plus spécialement avec la racine olfactive interne et le *gyrus rectus*, et par Mac Cotter (1915) qui précisa le trajet intra-crânien du nerf, son territoire de distribution au niveau de la muqueuse nasale et les connexions de ses propres filets nerveux avec les filets olfactifs. En 1914 et 1917, par une étude du nerf terminal de l'homme chez le fœtus et chez l'adulte, Brookover (3) décrit le *ganglion terminal* qui lui est annexé; enfin en 1944, G. Lazorthes dans sa thèse inaugurale fournit un remarquable travail d'ensemble sur l'étude morphologique, histologique et embryologique du nerf, ainsi qu'une étude d'anatomie comparée de ce dernier chez les vertébrés.

Le nerf terminal ainsi que ses racines d'origine ne sont pas visibles à l'œil nu et, pour l'étudier, il est nécessaire d'avoir recours à l'usage de la loupe binoculaire ou aux coupes histologiques.

ORIGINE APPARENTE. — Chez l'homme et chez la plupart des mammifères, le nerf terminal émerge de la face inférieure du cerveau au niveau du bord antéro-interne ou de la face inférieure de la racine olfactive interne. Il naît par quatre ou cinq filets radiculaires très grêles (si fins que l'on n'est jamais sûr de ne pas en sectionner au cours de la dissection) ; certains de ces filets peuvent être suivis parfois jusqu'à la partie antéro-interne du trigone olfactif; parfois aussi, les filets les plus internes sont appliqués contre la face interne de l'hémisphère et cela plus spécialement chez le fœtus, à tel point que pour les apercevoir, il faut écarter les hémisphères l'un de l'autre; les filets radiculaires les plus externes sont les plus grêles (voy. : fig. 342).

TRAJET ET TERMINAISON. — Après un trajet d'arrière en avant sous la face orbitaire du lobe frontal, les filets radiculaires ne tardent pas à se fusionner; tantôt ils se réunissent à un centimètre ou 1 cm. 1/2 de leurs origines; tantôt, au contraire, ils s'unissent en deux ou trois filets très fins qui restent tout d'abord indépendants, puis ils se fusionnent plus ou moins tardivement et parfois même au niveau du bulbe olfactif (G. Lazorthes). Quoi qu'il en soit, le nerf terminal est le plus souvent constitué par un filet unique situé à mi-distance entre le trigone olfactif et le bulbe olfactif. Il chemine parallèlement au sillon orbitaire interne, traverse la dure-mère au niveau de la base de l'apophyse crista galli, et, sous la dure-mère, il se divise en plusieurs branches qui s'anastomosent entre elles pour constituer avec les nombreuses cellules ou amas cellulaires que l'on rencontre à ce niveau un véritable *plexus ganglionné* improprement appelé *ganglion terminal.*

De ce plexus partent trois ou quatre filets grêles qui traversent verticalement la base du crâne, les uns par la fente ethmoïdale, les autres, par les orifices antérieurs et les plus internes de la lame criblée de l'ethmoïde. Devenus extra-crâniens, les *filets de dis-*

---

(1) Article à consulter : F. Pinkus : Ueber einen nochnichtbeschriebenen Hirnnerven des *Protopterus annectens. Anatomischer Anzeiger,* 1894, p. 562.

(2) Article à consulter : J. B. Johnston : The nervus terminalis in Man and Mammals. *Anatomical Record,* 1914, n° 4, p. 185.

(3) Articles à consulter : Brookover : The nervus terminalis in adult man. *Journal of comparative Neurology,* 1914, p. 131.

Brookover : The peripheral distribution of the nervus terminalis in an infant. *Journal of Comparative Neurology,* 1917, n° 2, p. 349.

tribution du nerf terminal s'épanouissent dans l'épaisseur du chorion de la muqueuse qui tapisse la cloison médiane des fosses nasales.

Le nerf terminal est donc à la fois très grêle et très court et il n'existe à l'état de *filet unique* que dans sa *portion intra-crânienne.*

RAPPORTS. — Par suite de son trajet, on peut distinguer au nerf terminal *trois portions* ou *segments* qui sont : *a)* un *segment intra-crânien* où le nerf occupe l'étage antérieur du crâne; *b)* un *segment intra-osseux* qui correspond à la traversée de la base du crâne au niveau de l'ethmoïde; *c)* et un *segment extra-crânien* ou *nasal* où le nerf est appliqué contre le septum nasal dans l'épaisseur de la partie supérieure de la muqueuse pituitaire.

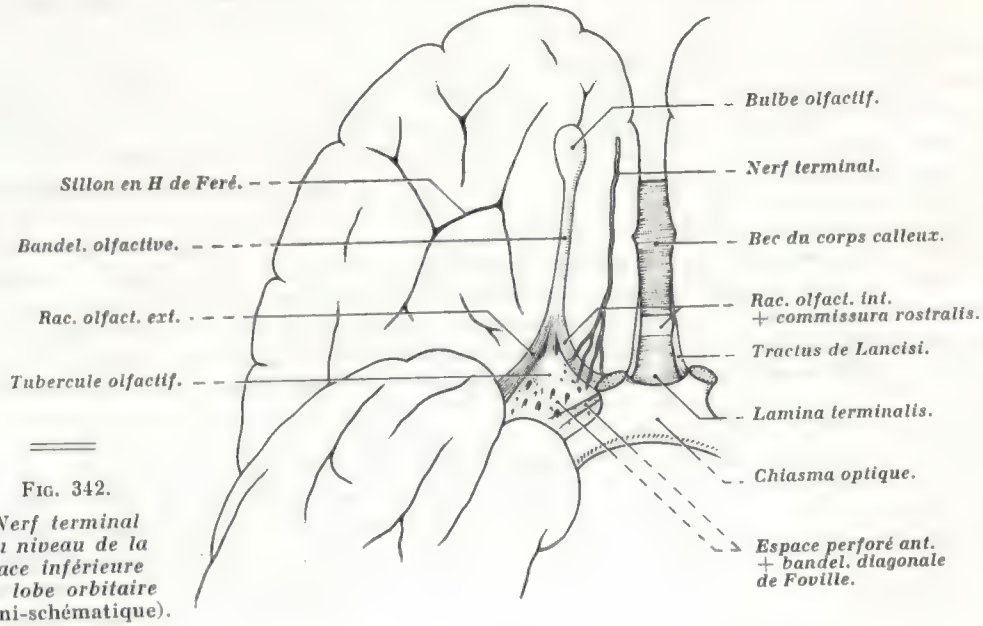

FIG. 342.
Nerf terminal au niveau de la face inférieure du lobe orbitaire (demi-schématique).

1° Segment intra-crânien. — La longueur moyenne du segment intra-crânien est d'environ 6 centimètres et le nerf chemine entre les méninges et le cerveau.

Dans ce segment, nous décrirons sucessivement, les rapports du nerf : *a)* d'une part, *au niveau de ses racines d'origine (filets radiculaires)*; *b)* et d'autre part, *au niveau du nerf proprement dit.*

a) **Rapports des racines d'origine.** — A leur origine, les filets radiculaires constitutifs du nerf terminal sont compris dans le tissu conjonctif pie-mérien dont il est souvent difficile de les distinguer et de les séparer; la pie-mère les applique contre la face inférieure (face orbitaire) du lobe frontal et, sur une préparation, on peut les voir par transparence à la loupe binoculaire; ils apparaissent alors sous l'aspect de minuscules filets blanchâtres (G. Lazorthes).

Ils entrent en rapports : α) *en haut,* avec la racine olfactive interne à laquelle ils sont accolés et avec la partie postérieure de la face orbitaire de la première circonvolution frontale; β) *en bas,* avec le confluent arachnoïdien préchiasmatique, avec la terminaison du nerf optique correspondant qui sous-croise les filets les plus internes et avec la dure-mère qui les sépare du *planum sphenoïdale*; γ) *en dedans,* avec l'artère cérébrale antérieure qui s'anastomose par la communicante antérieure au niveau de la scissure

interhémisphérique avec celle du côté opposé; δ) *en dehors,* avec l'espace perforé antérieur, la bandelette diagonale de Foville et le trigone olfactif; dans l'angle à sinus externe que forme le nerf optique et la bandelette optique, apparaît la terminaison de l'artère carotide interne; celle-ci se divise en un bouquet de quatre branches terminales qui sont : la cérébrale antérieure, la cérébrale moyenne ou sylvienne, la communicante postérieure et la choroïdienne antérieure; parmi celles-ci, seule la première de ces branches présente des rapports avec les filets d'origine du nerf terminal (voy. : fig. 351), signalons enfin à ce niveau, les artères striées antérieures, issues, soit de la carotide interne, soit de l'origine de la sylvienne, qui pénètrent les orifices de l'espace perforé antérieur et dont quelques-unes adhèrent aux racines du nerf à tel point que si l'on soulève le nerf on voit ces artères se tendre (G. Lazorthes); ε) et *en arrière,* avec la partie la plus externe du chiasma optique, avec les bords latéraux de la lamelle sus-optique (lamelle terminale) et avec l'artère cérébrale antérieure.

b) **Rapports du nerf proprement dit.** — Le nerf terminal entre en rapport : α) *en haut,* avec la face inférieure du *gyrus rectus* (partie orbitaire de la première circonvolution frontale) compris entre la scissure interhémisphérique en dedans et le sillon orbitaire interne (sillon olfactif) en dehors (voy. : *Lobe frontal*); le nerf est au contact même de la circonvolution dont il est séparé parfois par des branches collatérales venues de l'artère cérébrale antérieure (voy. : fig. 351); β) *en bas,* avec les méninges, avec les branches corticales de la cérébrale antérieure et plus spécialement avec les branches de l'artère orbitaire destinées au *gyrus rectus* (dans la majeure partie des cas, ces branches sous-croisent le nerf); et avec la partie juxta-médiane de l'étage antérieur de la base du crâne représentée à ce niveau par le *planum sphenoidale* et par la lame criblée de l'ethmoïde quelque peu déprimée en forme de gouttière (gouttière olfactive); le nerf est situé à distance de l'os, car la pie-mère l'applique contre la face inférieure du cerveau; assez souvent même, on peut l'apercevoir à travers cette membrane sous l'aspect d'un très mince filet rectiligne de coloration blanchâtre; souvent aussi, il adhère à la pie-mère et vient avec cette dernière au cours de la dissection (G. Lazorthes); γ) *en dedans,* avec l'*apophyse crista galli* et avec l'*artère cérébrale antérieure* qui gagne rapidement la face interne de l'hémisphère; rappelons qu'à ce niveau, cette artère abandonne la communicante antérieure à l'artère du côté opposé; les filets du nerf terminal sont appliqués contre la face latérale de l'apophyse crista galli et à quelque distance de la lame criblée, donc non directement situés contre elle comme le sont les filets olfactifs (Mac-Cotter); δ) et *en dehors,* avec le *bulbe olfactif,* la *bandelette olfactive* et sa *racine interne*; la bandelette de forme aplatie est, généralement appliquée sous le sillon orbitaire interne dont elle suit la direction, de telle sorte que le trajet sensiblement rectiligne du nerf terminal forme la corde de l'arc à concavité interne que représente la formation olfactive depuis le bulbe jusqu'à sa racine interne (G. Lazorthes); en conséquence, le nerf se rapproche de plus en plus de la bandelette et du bulbe olfactif d'arrière en avant (voy. : fig. 342).

2° Traversée dure-mérienne. — Les rapports du nerf terminal avec la dure-mère et plus spécialement sa traversée dure-mérienne ont été précisés par Favaro (1) (1918 à 1921), successivement chez le fœtus et chez l'adulte.

Le nerf traverse la pie-mère au niveau de la queue de l'apophyse crista galli, puis il traverse la dure-mère qui tapisse la face latérale de cette apophyse; il chemine ensuite d'arrière en avant dans l'*espace épidural* (espace virtuel à ce niveau), c'est-à-dire entre l'os et la dure-mère (d'une façon similaire à celle des nerfs pétreux superficiels sur la face antérieure du rocher) dans un étroit et court conduit ostéo-fibreux qui se termine

(1) Article à consulter : G. Favaro : Nervo terminale e regione etmoidale mediana nell'uomo. *Archivio italiano di Anatomia e di Embryologia,* 1921, p. 227.

à la partie postérieure de la fente ethmoïdale *(canal cranio-nasal de Favaro)*; c'est à ce niveau que le nerf présente son plexus ganglionnaire *(ganglion terminal)*.

3° Segment intra-osseux. — Le nerf terminal est toujours divisé en plusieurs filets qui se détachent du plexus ganglionné lorsqu'il traverse la base du crâne : *a)* les uns, les plus nombreux, passent par la *fente ethmoïdale* et généralement dans la moitié postérieure de cette dernière; ils sortent verticalement pour aborder le toit de la fosse nasale correspondante; *b)* les autres (deux à trois environ) franchissent, en compagnie des filets olfactifs, les orifices les plus internes de la lame criblée de l'ethmoïde.

A ce niveau, le nerf entre en rapport : *a)* avec les *filets olfactifs*; pour certains auteurs (Johnston, Mac-Cotter), il y aurait anastomose entre ces derniers et les branches du nerf terminal; pour d'autres (G. Lazorthes) il n'y aurait que des rapports de contiguïté, le voisinage des deux nerfs (nerf terminal et nerf olfactif) s'expliquant par le fait que leurs branches passent par des orifices communs; *b)* et avec le *nerf nasal interne (filet ethmoïdal du rameau nasal de la branche ophtalmique de Villis)* ainsi qu'avec son artère homonyme, branche de l'ophtalmique; le nerf après avoir pénétré l'étage antérieur du crâne par le canal ethmoïdal antérieur chemine entre la dure-mère et la lame criblée, mais il est sur un plan antérieur au nerf terminal et à son ganglion.

4° Segment extra-crânien. — Ce segment du nerf terminal a été particulièrement étudié par Brookover (1917) chez le nouveau-né. Les branches du nerf terminal sont nombreuses et plexiformes; elles sont situées dans le chorion de la muqueuse pituitaire qui tapisse la partie supérieure du septum nasal et toujours à proximité des artères; ce plexus est si considérable qu'il y a lieu de s'étonner qu'il n'ait pas été vu plus tôt, car il s'étend aussi bien à la région respiratoire qu'à la région olfactive de la muqueuse nasale.

GANGLION TERMINAL OU PLEXUS GANGLIONNÉ TERMINAL INTRA-CRANIEN. — Sur le trajet des fibres du nerf terminal et plus spécialement au niveau de sa partie plexiforme, c'est-à-dire un peu avant sa traversée de l'ethmoïde, ainsi que dans la cloison des fosses nasales, on rencontre de nombreuses cellules nerveuses disséminées et des amas cellulaires qui forment de véritables microganglions.

Dans sa portion intra-crânienne, le nerf terminal affecte l'aspect d'un véritable plexus ganglionné *(plexus ganglionné terminal intra-crânien)* improprement appelé *ganglion terminal.*

Le *ganglion terminal* a été bien étudié par Huber et Guild (1), Brookover et Larsell. Il est situé sur la face latérale de l'apophyse crista galli et en dedans du bulbe olfactif; il est constitué par un enchevêtrement de filets plexiformes et de six à huit microganglions entrelacés dans toutes les directions avec les fibres nerveuses et aussi par des cellules éparses isolées.

Ce ganglion n'est pas visible à l'œil nu et ne peut être mis en évidence que par les procédés histologiques.

Chaque microganglion apparaît formé d'une vingtaine de cellules arrondies, ovalaires ou piriformes, déformées par pression réciproque; leur pôle plus ou moins effilé se continue par une fibre nerveuse.

Les éléments cellulaires qui composent le ganglion terminal sont comparables pour les uns, aux cellules sympathiques (Phelps, Brookover, Huber et Guild), tandis que pour d'autres, ils s'apparentent plus aux cellules des ganglions cérébro-spinaux qu'à celles des ganglions sympathiques (G. Lazorthes).

---

(1) Article à consulter : Huber et Guild : Observations on the peripheral distribution of the nervus terminalis in Mammalia. *Anatomical Record*, 1913, n° 8, p. 253.

ANASTOMOSES. — Nous avons vu précédemment que les *anastomoses* du nerf terminal avec les filets olfactifs ne sont que de *pseudo-anastomoses* et qu'il n'existe entre ce nerf et le nerf olfactif que des rapports de contiguïté; en revanche, le nerf terminal s'anastomose au niveau de la muqueuse du septum nasal avec le *nerf trijumeau* (Ve paire) par l'intermédiaire de la branche interne du nerf nasal interne (nerf ethmoïdal antérieur) et du nerf naso-palatin (nerf sphéno-palatin interne d'Hirschfeld) (voy. : *Nerf trijumeau*).

CONNEXIONS CENTRALES. — Les *connexions centrales* du nerf terminal ne sont pas connues chez l'homme; tout ce que l'on sait, c'est qu'il pénètre le névraxe par la racine olfactive interne et le trigone olfactif (voy. : fig. 342).

Herrick et Mac-Kibben chez les batraciens, et Locy chez les sélaciens ont pu suivre le nerf jusqu'à la paroi centrale du diencéphale et même dans la région interpédonculaire (hypothalamus).

SIGNIFICATION ET ROLE FONCTIONNEL. — Les connaissances que nous possédons actuellement sur le nerf terminal tendent à assimiler ce dernier à un *nerf crânien*; en faveur de cette hypothèse plaident les raisons suivantes : *a)* embryologiquement, le nerf dérive de l'extrémité supérieure de la crête ganglionnaire, ce qui est conforme au développement des nerfs cérébro-spinaux; *b)* ses relations avec la muqueuse des fosses nasales, tout comme le trijumeau avec lequel il échange des anastomoses; *c)* la présence sur son trajet d'un plexus ganglionné dont les cellules se rapprochent du type sensitif; *d)* enfin ses connexions (par plusieurs filets radiculaires) avec le névraxe; cependant la *nature* et la *signification* du nerf terminal sont encore fort énigmatiques; mais ce que l'on peut affirmer, c'est qu'*il n'appartient pas à l'appareil olfactif* (1) et qu'il ne présente avec le nerf olfactif ainsi qu'avec le nerf vomero-nasal que des rapports de voisinage, bien que chez les mammifères la plupart des filets du nerf terminal soient mélangés aux branches du nerf vomero-nasal.

Le nerf terminal n'est pas une composante de l'appareil olfactif; il ne paraît pas posséder de fonction olfactive; c'est avant tout un *nerf du type cérébro-spinal* possédant un plexus ganglionné; en conséquence, il serait assez juste de le considérer comme le *premier nerf segmentaire (premier nerf crânien)* issu du premier neuromère (G. Lazorthes); ses caractères anatomiques le rendent comparable au trijumeau et, comme ce dernier, il possède sur son trajet des cellules sensitives (et peut-être des éléments sympathiques d'après certains auteurs); comme lui, il s'épanouit dans la muqueuse des fosses nasales (2).

Le nerf terminal est un nerf crânien en régression, atrophié par suite de l'énorme développement pris par la cinquième paire; on est en droit de se demander si ce nerf ne possède pas un rôle essentiellement *vaso-moteur* ou *vaso-sensible*; son action sur les vaisseaux sanguins de la muqueuse de la cloison favoriserait ainsi le fonctionnement de l'appareil olfactif.

Son *territoire* est assez restreint; il s'étend seulement à la *partie antéro-supérieure de la muqueuse de la cloison*, le reste de la muqueuse étant du domaine du nerf trijumeau.

NERF OLFACTIF

Le *nerf olfactif* est le nerf de la première paire crânienne; c'est un nerf sensoriel destiné à la perception et à la transmission des sensations olfactives (odeurs) (voy. : fig. 343).

A vrai dire, il n'y a pas de « *nerf olfactif véritable* », car en tant que nerf sensoriel, celui-ci ne possède pas sur son trajet (comme la VIIIe paire par exemple) de ganglion qui puisse être assimilé à un ganglion spinal ou à un ganglion annexé aux « *nerfs crâniens vrais* »; c'est qu'en effet, le nerf olfactif est un dérivé de la *placode olfactive* et

(1) Le nerf terminal existe chez les Cétacés, alors qu'ils ne possèdent ni appareil olfactif, ni nerf vomero-nasal.

(2) Article à consulter : G. Lazorthes : Le nerf terminal est un nerf sensitif. *Comptes rendus de l'Association des Anatomistes*, 1947, p. 306.

les fibres nerveuses qui le composent, groupées en filets très courts, en font un « *nerf dissocié* et *étalé* » compris entre la muqueuse pituitaire et le bulbe olfactif.

CONSTITUTION DU NERF OLFACTIF. — Le nerf olfactif est constitué par un assemblage de fibres nerveuses groupées en petits fascicules dans la partie haute des fosses nasales, sur la paroi externe de celles-ci et sur la cloison, où ils constituent des filets nerveux, les uns grêles et courts, les autres plus volumineux et plus longs et partiellement disposés en *plexus* : ce sont les *filets olfactifs*.

Chaque *filet olfactif* pénètre dans l'étage antérieur du crâne par un des orifices de la lame criblée de l'ethmoïde *(trou olfactif)*; il se termine à la face inférieure du bulbe olfactif dans lequel il pénètre.

Chaque cylindraxe contenu dans les filets olfactifs se termine au niveau du glomérule où il s'arborise et fait synapse avec les prolongements protoplasmiques des cellules mitrales (voy. : *Voies olfactives*).

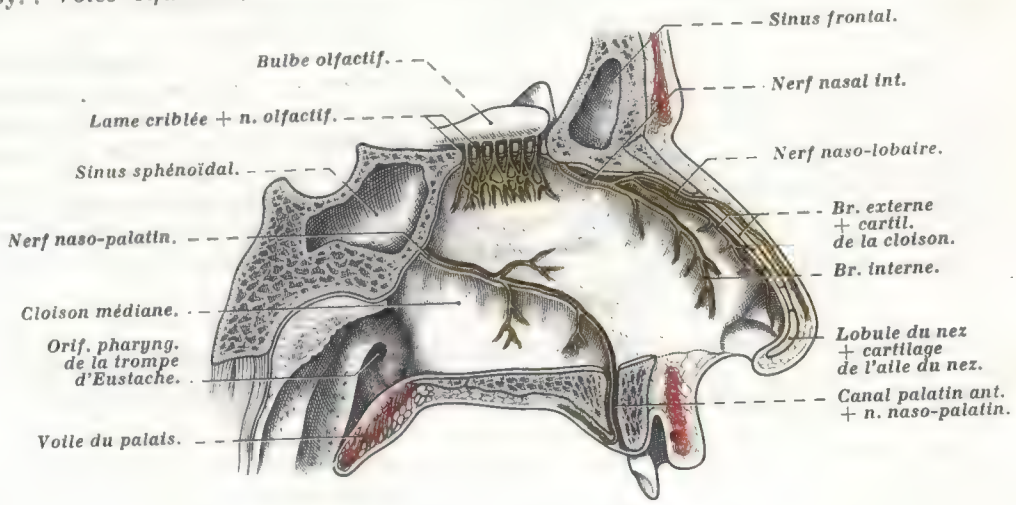

FIG. 343. — *Nerf olfactif et nerfs de la cloison médiane des fosses nasales, côté droit.*

FILETS OLFACTIFS. — Les *filets olfactifs* sont chez l'homme en nombre très variable (on a même signalé leur absence totale); ils sont variables d'un individu à l'autre et sur le même individu d'un côté à l'autre; ils sont en général au nombre de 15 à 20 en moyenne.

D'après leur situation dans chaque fosse nasale, on les classe en *deux groupes* qui sont : *a)* les *filets olfactifs internes*, au nombre de 10 à 12, situés contre la cloison médiane des fosses nasales, au niveau de la lame perpendiculaire de l'ethmoïde; *b)* et les *filets olfactifs externes* au nombre de 6 à 8, situés sur la moitié antérieure des cornets supérieur et moyen.

ORIGINES ET TERMINAISON. — L'*origine apparente* des filets olfactifs est placée au niveau de la *muqueuse pituitaire*; l'*origine réelle* des fibres nerveuses qui les constituent est située au niveau du *neuro-épithélium* de la *tache olfactive* ou chaque fibre nerveuse se détache de la base de la *cellule olfactive* ou *cellule de Schultze* (1). Cette cellule représente le protoneurone de la voie olfactive; elle possède un prolongement périphérique, très

(1) Histologiste allemand (1825-1874).

court, pourvu d'un renflement que l'on désigne sous le nom de *vésicule olfactive de van der Stricht (organe sensitivo-récepteur)*, et un prolongement central qui constitue le cylindraxe des filets olfactifs; ainsi la cellule de Schultze est une cellule hautement différenciée dans la perception et la transmission des sensations olfactives perçues au niveau de la tache olfactive de la muqueuse pituitaire.

La *terminaison apparente* des filets olfactifs se fait à la face inférieure du bulbe olfactif (partie pédiculée du *rhinencéphale*), lieu de pénétration de ces filets dans le rhinencéphale. La *terminaison réelle* des fibres nerveuses olfactives est située dans le bulbe olfactif au niveau de la *couche des glomérules* où le cylindraxe s'articule avec la cellule mitrale.

SITUATION ET DIRECTION. — Les filets olfactifs, qu'ils soient internes ou externes, sont tous situés dans la partie profonde de la muqueuse pituitaire, collés contre le périoste et au voisinage de la voûte des fosses nasales; un peu avant leur traversée de la lame criblée, ils sont même compris dans un dédoublement du périoste.

Dans l'ensemble, leur étendue est très restreinte. Sur la cloison, ils ne dépassent pas la lame perpendiculaire de l'ethmoïde; leur niveau inférieur est toujours situé au-dessus d'un plan passant par le bord libre du cornet supérieur, tandis que sur la paroi externe des fosses nasales, ils ne descendent jamais plus bas que le tiers supérieur du cornet moyen.

Aussi bien sur l'une que sur l'autre face des fosses nasales, ils présentent une disposition en éventail à sommet supérieur de telle façon que les filets olfactifs sont divergents (voy. : fig. 343), les antérieurs se dirigent obliquement en haut et en arrière, les postérieurs en haut et en avant et les filets moyens verticalement.

RAPPORTS. — Par suite de leur trajet, les filets olfactifs occupent donc successivement : *a)* les *fosses nasales*; *b)* les *trous de la lame criblée de l'ethmoïde (trous olfactifs)*; *c)* et l'*étage antérieur de la base du crâne.*

1° **Dans les fosses nasales** (portion extra-crânienne), les *filets olfactifs internes* sont situés contre la lame perpendiculaire de l'ethmoïde sur laquelle ils déterminent dans la partie supérieure de cette lame quelques empreintes qui se traduisent sur l'os par de petits sillons verticaux d'autant plus marqués qu'on se rapproche davantage de la lame criblée (voy. : *Ethmoïde,* tome I).

Ils présentent généralement un dispositif plexiforme et cela principalement à la partie supérieure de la fosse nasale (voy. : fig. 343).

Ils entrent en rapport avec les rameaux terminaux de la branche interne du nerf nasal interne; quant aux ramifications du nerf terminal, elles sont généralement situées sur un plan antérieur aux filets olfactifs (voy. : fig. 343).

Les *filets olfactifs externes* ont, comme les précédents, un dispositif plexiforme à mailles losangiques très serrées; ils cheminent dans d'étroits sillons contre la face interne des masses latérales de l'ethmoïde.

Aussi bien sur la cloison que sur la paroi externe des fosses nasales, tous les filets olfactifs n'ont pas la même *valeur fonctionnelle*; chez l'homme, être microsmatique, seuls ceux qui sont en connexion avec la *tache olfactive* ou *tache jaune (locus luteus d'Ecker)*, centre de perception des odeurs, méritent, au sens physiologique du mot, la dénomination de filets olfactifs; tous les autres ne sont que des filets rudimentaires sans valeur fonctionnelle appréciable.

La *tache olfactive* possède une dimension très restreinte chez l'homme; elle est située dans la partie haute des fosses nasales, sous la lame criblée de l'ethmoïde, au niveau de la partie moyenne du cornet supérieur et de la région située en regard sur la cloison (voy. : *Muqueuse pituitaire,* tome V).

2° **Au niveau des trous de la lame criblée,** les filets olfactifs internes traversent les orifices les plus internes et les filets olfactifs externes ceux du versant externe de la lame, de telle façon qu'ils sont disposés suivant *deux rangées,* l'une *interne,* l'autre *externe,* que l'on retrouve jusqu'à leur terminaison sur le bulbe olfactif.

Ils entrent en rapport à ce niveau : *a)* avec des rameaux vasculaires venus de l'artère ethmoïdale antérieure, rameaux qui accompagnent les filets olfactifs dans leur trajet intra-nasal; *b)* avec les filets du nerf terminal qui, pour la plupart, franchissent les orifices de la lame criblée dans la rangée interne en compagnie des filets olfactifs; *c)* et avec les vaisseaux ethmoïdaux antérieurs et le nerf nasal interne, organes qui, après leur sortie du canal ethmoïdo-frontal antérieur, glissent sur la lame criblée au niveau du *sulcus ethmoidalis.*

3° **Dans l'étage antérieur du crâne** *(portion intra-crânienne),* leur trajet est très court, 1 mm. 1/2 environ; ils se terminent sur la face inférieure du bulbe olfactif qui les recouvre et à ce niveau leur terminaison apparente se fait suivant deux lignes parallèles; les filets olfactifs internes se jettent sur le bord interne du bulbe et les filets olfactifs externes sur la face inférieure.

Les filets olfactifs sont situés dans l'*espace sous-arachnoïdien,* ils entrent en rapport :

a) en bas, avec la face supérieure de la lame criblée de l'ethmoïde *(lamina cribrosa),* légèrement déprimée en gouttière *(gouttière olfactive),* et dont ils viennent de franchir les orifices; rappelons qu'elle présente, un peu en dehors des filets olfactifs, une fente, la fente ethmoïdale *(rima ethmoidalis)* recouverte par la dure-mère; le nerf terminal traverse généralement la dure-mère à ce niveau; il est alors compris dans un canal ostéo-fibreux *(canal cranio-nasal de Favaro)* qui le conduit à la partie postérieure de la fente ethmoïdale; souvent même, il présente à ce niveau l'aspect d'un plexus ganglionné, appelé *ganglion terminal*; (pour plus de détails, voy. : *Nerf terminal*) (voy. : fig. 342);

b) en haut, la face inférieure du bulbe olfactif les sépare de la face inférieure du lobe frontal et plus spécialement du sillon orbitaire interne;

c) en dedans, avec la base de l'apophyse crista galli sur laquelle se fixe la faux du cerveau; le trou borgne situé sur la ligne médiane en avant de l'apophyse précitée laisse émerger la veine ethmoïdo-frontale de Sabatier-Blandin, mais il n'offre que des rapports éloignés avec les filets olfactifs antérieurs;

d) et *en dehors,* avec les vaisseaux ethmoïdaux antérieurs logés dans le sillon ethmoïdal et le nerf nasal interne (filet ethmoïdal du rameau nasal de la branche ophtalmique de Willis); enfin plus en dehors, et par l'intermédiaire de la paroi osseuse du labyrinthe ethmoïdal, avec les *cellules ethmoïdo-frontales*; ces rapports expliquent les troubles de l'olfaction que l'on peut observer dans les fractures de l'étage antérieur de la base du crâne ainsi que dans certains cas de sinusites.

RAPPORTS AVEC LES MÉNINGES. — Les filets olfactifs présentent avec les méninges des rapports qui ont été bien étudiés par Key et Retzius et dont l'ensemble constitue les *gaines méningées* des filets olfactifs.

La *pie-mère* entoure complètement le bulbe olfactif et forme autour de chaque filet une *gaine pie-mérienne* dans sa portion endocrânienne.

La *dure-mère* se fixe autour des orifices de la lame criblée et se continue avec le périoste ethmoïdal; elle forme au niveau du passage des filets olfactifs dans la lame criblée, ainsi que dans la partie endocrânienne, de courts et minces manchons dure-mériens à ces filets.

Dans leur traversée de la lame criblée, les filets olfactifs ne sont pas au contact de l'os; ils en sont séparés par *trois gaines* concentriques, très minces, à savoir : *a)* la pie-mère; *b)* un prolongement de tissu arachnoïdien (espace sous-arachnoïdien); *c)* et un étui dure-mérien.

VASCULARISATION. — Les vaisseaux nourriciers des filets olfactifs sont fournis par des rameaux issus des *artères ethmoïdales,* mais principalement de l'antérieure.

STRUCTURE. — Les filets olfactifs sont constitués par des fibres nerveuses amyéliniques.

NERF VOMÉRO-NASAL. — On donne le nom de *nerf vomèro-nasal* à un filet olfactif qui, chez le fœtus humain se détache du bulbe olfactif, traverse la lame criblée, puis descend obliquement en avant contre la cloison médiane des fosses nasales, en avant du nerf naso-palatin; il est destiné à l'*organe de Jacobson* (voy. : *Organe de Jacobson,* tome V).

NERF OPTIQUE

Le *nerf optique* est annexé à l'appareil de la vision; on a coutume de le considérer comme le nerf de la *deuxième paire crânienne,* mais en réalité *ce n'est pas un nerf crânien,* car embryologiquement, le nerf optique tout comme la rétine représente une émanation du cerveau télencéphale), aussi doit-on le considérer comme l'équivalent d'un faisceau de fibres blanches centrales extériorisées au cours du développement; c'est-à-dire comme la *partie extra-névraxique de l'ophtalmencéphale* (voy. : *Voies optiques*); *rétine* et *nerf optique* constituent un véritable *lobe rétinien* ou *visuel* (voy. : fig. 344).

Le nerf optique est constitué par un assemblage fasciculé des axones émanés des cellules ganglionnaires de la rétine, axones qui transmettent les impressions visuelles aux centres diencéphaliques *(neurone rétino-diencéphalique).*

Du point de vue morphologique, il s'étend de la partie postérieure de l'œil jusqu'à l'angle antéro-externe du chiasma optique.

Du point de vue histologique et *embryologique,* le nerf optique va des cellules ganglionnaires de la rétine, où ses axones prennent naissance, au corps genouillé externe où ils se terminent; ainsi donc, il existe une *portion intra-rétinienne* dite *portion étalée du nerf optique* qui correspond à la couche des fibres nerveuses de la rétine (voy. : *Voies optiques* dans ce tome et *Rétine,* tome V).

ORIGINE. — Au cours de cette étude nous envisagerons la description du nerf optique dans le sens de la marche de l'influx nerveux; c'est-à-dire de l'œil vers le chiasma optique.

Le nerf optique se détache de l'œil au niveau de la face postérieure du globe oculaire dans le quadrant inféro-interne, en un point qui est situé un peu au-dessous et en dedans du pôle postérieur (exactement à 3 millimètres en dedans du méridien vertical et à un millimètre au-dessous du méridien horizontal (voy. : fig. 345).

Le nerf optique résulte du groupement des fibres nerveuses d'origine rétinienne dites *fibres optiques,* à partir de la papille optique.

TRAJET, DIRECTION, TERMINAISON. — De cette origine apparente, le nerf se dirige obliquement en arrière, en dedans et en haut, en décrivant une très légère courbure à convexité interne, puis il franchit le cône musculo-tendineux de l'orbite; il s'engage ensuite dans le canal optique qu'il traverse d'avant en arrière pour aboutir dans la cavité crânienne au niveau de la partie supérieure de la face latérale du corps du sphénoïde en arrière de la gouttière optique; il se dirige alors en dedans et en arrière, se rapprochant de plus en plus de la ligne médiane pour se terminer au niveau de l'angle antéro-externe du chiasma (voy. : fig. 344).

Dans la cavité crânienne, le nerf décrit une légère courbure à convexité externe, si bien

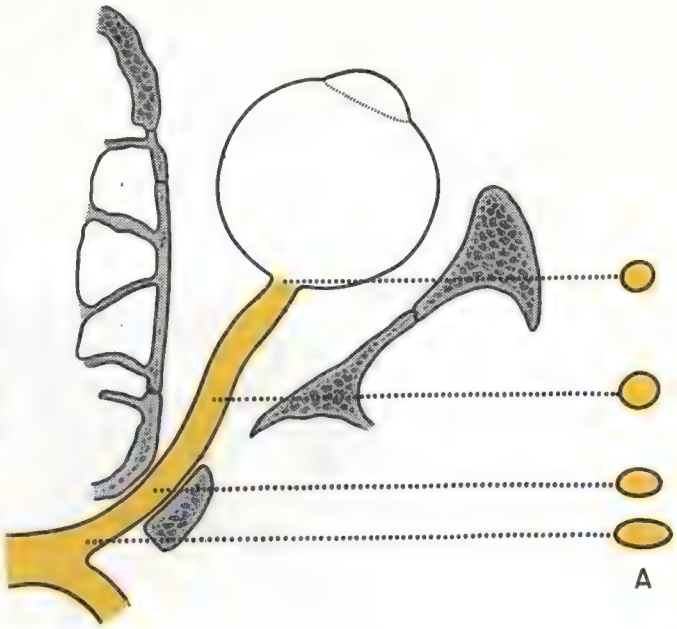

Fig. 344.

Trajet et courbures du nerf optique vus sur une coupe horizontale de la cavité orbitaire droite; segment inférieur de la coupe (schématique).

En *A*, la section du nerf optique aux différents points de son trajet.

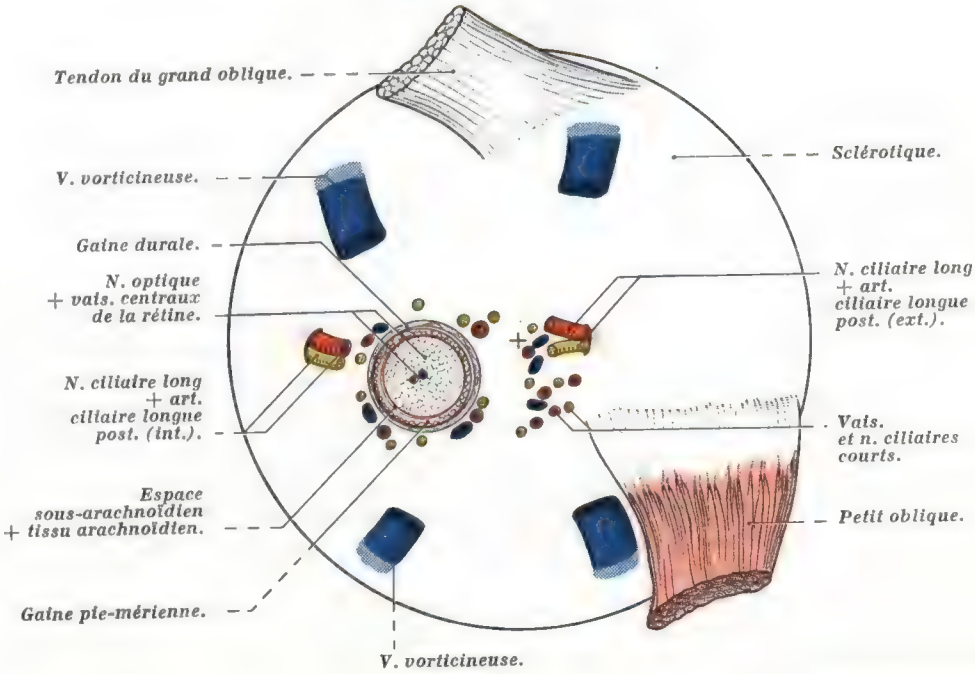

Fig. 345. — *Vue postérieure du globe oculaire droit montrant les rapports du nerf optique à son émergence de l'œil (trois fois grandeur naturelle)* (schématique).

La croix indique la situation du pôle postérieur de l'œil.

que dans l'ensemble le nerf optique présente *deux inflexions* : l'une *intra-orbitaire*, convexe en dedans, l'autre *intra-crânienne*, convexe en dehors (voy. : fig. 344).

Ces courbures sont très variables suivant les sujets, et les *inflexions* que le nerf optique présente dans sa portion intra-orbitaire sont fonction de l'inégalité de longueur qui existe entre celle du nerf et celle qui sépare le pôle postérieur de l'œil du trou optique; elles ont un rôle important dans l'*oculogyrie*, car elles évitent le tiraillement du nerf au cours des déplacements de l'œil.

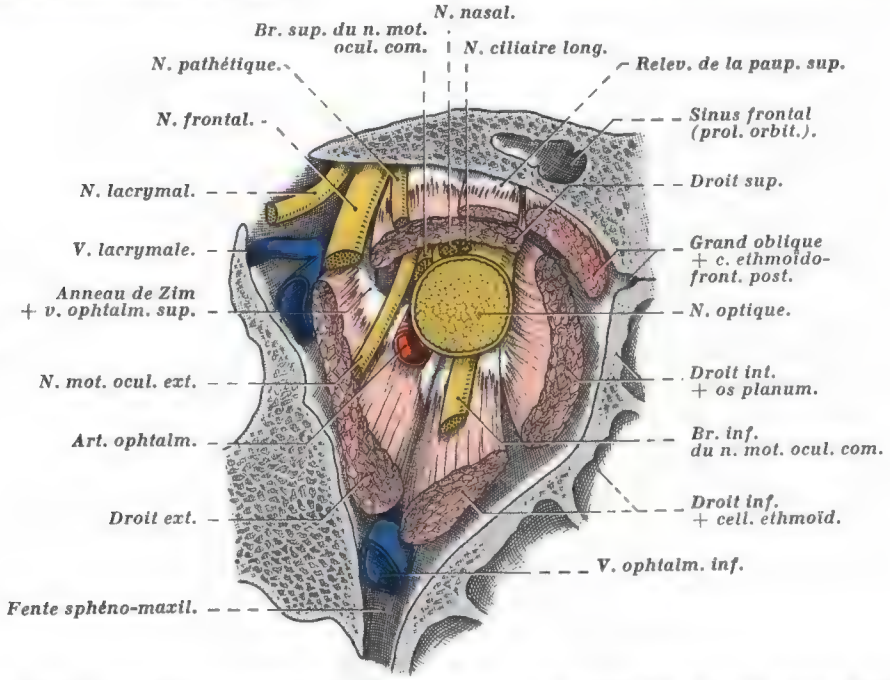

FIG. 346. — *Rapports du nerf optique au sommet de la cavité orbitaire, un peu avant sa traversée du canal optique, vus sur une coupe frontale côté droit; segment postérieur de la coupe* (trois fois grandeur naturelle).

FORME ET DIMENSIONS. — Le nerf optique présente l'aspect d'un cordon blanc régulièrement arrondi dans l'orbite et dans le canal optique; en revanche, dans sa portion intra-crânienne, il est légèrement aplati de haut en bas et large de 4 à 5 millimètres.

Son *calibre moyen* (gaines non comprises) est dans l'orbite de 3 millimètres à 3 mm. 1/2, mais, au niveau du canal optique, il apparaît comme étranglé et d'un calibre légèrement plus petit; parfois même chez les sujets âgés, il est quelque peu aplati par suite de la dilatation et du durcissement des parois du vaisseau associé, dû à l'athérome.

Sa *longueur totale* exprimée en millimètres (du globe oculaire au chiasma) est de 42 chez l'homme et 40 chez la femme.

RAPPORTS. — Par suite de son trajet, le nerf présente *quatre portions* qui sont : *a)* une *portion intra-oculaire* ou *intra-bulbaire*; *b)* une *portion intra-orbitaire*; *c)* une *portion intra-canaliculaire*; *d)* et une *portion intra-crânienne*.

*1° **Dans sa portion intra-oculaire (portion intra-bulbaire),*** très courte (un millimètre), le nerf optique est entouré par les tuniques externe et moyenne de l'œil; il répond à la sclérotique et à la choroïde. A ce niveau, les fibres du nerf optique traversent un

feutrage dense, lamellaire, de tissu conjonctif constitué par la *lamina cribrosa* située au niveau de l'orifice scléral du nerf optique (voy. : *Sclérotique*, tome V).

L'*orifice scléral du nerf optique* possède la forme d'un tronc de cône dont la petite base, antérieure, présente un diamètre de 2 millimètres, tandis que la grande base, postérieure, présente un diamètre de 3 mm. 1/2; cette augmentation progressive d'avant en arrière du diamètre du nerf optique résulte de *deux* faits anatomiques : *a)* d'une part, de la myélinisation des fibres du nerf optique à partir de la *lamina cribrosa*, myélinisation qu'elles conservent jusqu'à leur pénétration dans le corps genouillé externe (dans sa portion intra-oculaire, le nerf optique est amyélinique); *b)* et d'autre part, de la réduction considérable d'épaisseur, d'arrière en avant de la couche névroglique du nerf pendant sa traversée sclérale.

Au niveau de son orifice scléral, l'émergence du nerf optique est normalement disposée par rapport à la sphère oculaire, c'est-à-dire perpendiculairement au plan tangent à l'orifice; en revanche, chez les myopes, le nerf émerge non plus normalement, mais suivant une direction plus ou moins oblique en arrière et en dedans; cette disposition constitue une lésion congénitale connue sous le nom de *myopie axile*.

Au centre du nerf optique se trouvent l'artère et la veine centrale de la rétine (voy. : fig. 345).

A la périphérie du nerf, une gaine circulaire en forme de virole sépare ce dernier : *a)* d'une part, de la rétine proprement dite; c'est le *tissu intermédiaire de Kuhnt*, de nature névroglique; *b)* et d'autre part, de la choroïde et de la sclérotique; c'est la *bordure d'Elschnig*, le tissu qui la compose semble être en continuité avec la gaine piale du nerf.

2° ***Dans sa portion intra-orbitaire,*** relativement courte (3 centimètres), le nerf optique entre en rapport avec les éléments du contenu de l'orbite dans son segment rétro-bulbaire.

Dans la cavité orbitaire, le nerf optique est entouré de toute part par du tissu cellulo-adipeux formant un véritable coussinet qui facilite les déplacements du globe et du nerf : c'est la *graisse orbitaire* ou *corps adipeux de l'orbite*.

Le nerf optique représente à peu de chose près l'*axe* de la pyramide orbitaire.

Il entre en rapport avec les muscles droits et avec le grand oblique disposés autour du nerf en forme de *cône musculaire* ajouré; ces muscles par suite de leur disposition et de leurs insertions se rapprochent de plus en plus du nerf, d'avant en arrière, et, au niveau du fond de l'orbite, le nerf optique entre en rapport direct avec les tendons d'origine des muscles, droit externe, grand oblique, mais plus particulièrement avec celui du droit supérieur qui adhère à sa gaine périnerveuse (voy. : fig. 346).

Le nerf optique entre également en rapport avec les *éléments vasculo-nerveux* de l'orbite.

L'*artère ophtalmique* est située au-dessous du nerf optique dans le fond de la cavité orbitaire, puis plus en avant elle flanque le versant externe du nerf pour croiser celui-ci à sa partie moyenne en passant au-dessus de lui (variété sus-optique, la plus fréquente, 85 % des cas); si bien que, dans son ensemble, l'artère décrit un demi-tour de spire autour du nerf; ensuite elle continue son trajet, oblique en avant et en dedans pour se placer dans l'interstice musculaire compris entre le droit interne et le grand oblique.

Elle fournit l'artère lacrymale au voisinage de son point de croisement avec le nerf, mais celle-ci s'éloigne de plus en plus du nerf dont elle reste séparée à l'origine par la veine ophtalmique (voy. : fig. 347); l'artère musculaire supérieure croise fréquemment, près de sa naissance, la face supérieure du nerf optique, parfois aussi l'artère sus-orbitaire présente une disposition analogue à son origine; quant à l'*artère centrale de la rétine*, toujours grêle, elle chemine tout d'abord contre le versant externe du nerf, puis perfore sa gaine dure-mérienne et après un court trajet pénètre le nerf optique en un point très variable, mais situé le plus souvent au niveau de son versant supéro-externe

(voy. : fig. 345) et au niveau du tiers moyen du segment intra-orbitaire du nerf; la *veine centrale de la rétine* qui l'accompagne abandonne le nerf généralement à 3 ou 4 millimètres en avant du point de pénétration de l'artère; elle se place contre le versant inféro-externe du nerf.

Les deux artères ciliaires longues cheminent sur les faces latérales du nerf; les artères ciliaires courtes en nombre variable (8 à 12 en moyenne) se disposent irrégulièrement autour du nerf accompagnées de leurs veines satellites (voy. : fig. 345).

La *veine ophtalmique supérieure* formée par la réunion de deux racines, un peu en dedans de l'échancrure sus-orbitaire, l'une supérieure, l'autre inférieure, se dirige vers le sommet de la pyramide orbitaire; elle s'engage entre le muscle droit supérieur et le nerf optique en croisant la face supérieure de ce nerf, puis elle longe la face externe de ce dernier entre le droit supérieur et le droit externe; au sommet de l'orbite, elle traverse la fente sphénoïdale en dehors de l'anneau de Zinn pour se déverser à la face antérieure du sinus caverneux. Dans la partie postérieure de la cavité orbitaire, elle s'éloigne de plus en plus du nerf optique en devenant inférieure et externe par rapport à ce nerf (voy. : *Veine ophtalmique,* tome III, fascicule II) (voy. : fig. 346, 347, et 449, 450, t. III, fasc. II).

Cette veine reçoit généralement deux affluents qui croisent transversalement la face supérieure du nerf optique, ce sont : la veine vorticineuse du quadrant supéro-interne et la veine ethmoïdale postérieure (voy. : fig. 345, et 450, t. III, fasc. II).

Le *nerf nasal* croise en X à branches très serrées, la face externe, puis supérieure du nerf optique; de même la *branche supérieure du nerf moteur oculaire commun* croise obliquement la face supérieure du nerf; quant à la branche inférieure de ce même nerf, elle longe la face externe du nerf optique sur une étendue de quelques millimètres (voy. : fig. 346).

Le *ganglion ophtalmique* est situé contre la face externe du nerf optique, un peu en avant du point de croisement du nerf avec l'artère ophtalmique généralement à l'union du tiers antérieur et des deux tiers postérieurs du nerf; les *nerfs ciliaires courts,* rameaux efférents du ganglion sont situés contre la face externe du nerf optique, tout d'abord accolés à sa gaine, ils s'en écartent en arrière du globe oculaire avant de le pénétrer (voy. : fig. 345).

Au sommet de l'orbite et *avant son engagement dans le canal optique,* le nerf optique offre des rapports immédiats avec les organes vasculo-nerveux qui pénètrent ou qui sortent de la cavité orbitaire; sur une coupe frontale de la région (voy. : fig. 346), on constate que le nerf est ceinturé de toute part par le *cône musculo-tendineux* (1) des muscles de l'orbite.

Il entre en rapport : *a) en haut,* avec le droit supérieur qui le sépare du tendon d'insertion du releveur de la paupière supérieure; le versant supéro-externe du nerf est lui-même séparé du bord externe du droit supérieur par la branche supérieure du moteur oculaire commun flanquée en dedans, du nerf nasal et de l'origine des nerfs ciliaires longs (voy. : *Nerf nasal*); le nerf pathétique qui vient d'aborder l'orbite par la fente sphénoïdale au-dessus de l'anneau de Zinn est séparé à ce niveau du nerf optique par toute l'épaisseur du droit supérieur (voy. : fig. 346 et 347); *b) en bas,* avec la branche inférieure du moteur oculaire commun qui le sépare du droit inférieur; à ce niveau, l'artère ophtalmique est inférieure et externe par rapport au nerf optique, elle sépare ce dernier de l'angle dièdre formé par les muscles droit externe et droit inférieur (voy. : fig. 346); *c) en dedans,* avec le droit interne qui le sépare du labyrinthe ethmoïdal (cellules ethmoïdo-frontales); *d)* et *en dehors,* avec le droit externe, l'anneau de Zinn qui le sépare de la veine ophtalmique et avec la terminaison dans cette dernière de la veine lacrymale (voy. : fig. 346).

---

(1) Article à consulter : J. François et A. Neetens : Study of intra-orbital and intra-cranial optic nerve by serial sections. *British Journal of Ophtalmology,* 1956, p. 45.

L'*anneau de Zinn*, véritable *boutonnière du droit externe* (voy. : *Anneau de Zinn*, article *Muscles de l'orbite*, tome V), est disposé dans un plan oblique de dehors en dedans et d'avant en arrière; il est situé en regard de la partie large de la fente sphénoïdale et sur un plan inféro-externe. Dans cet orifice s'engagent pour gagner la cavité orbitaire, les branches supérieure et inférieure du nerf moteur oculaire commun, le nerf nasal qui abandonne peu après son entrée dans l'orbite, la racine longue du ganglion ciliaire, la racine sympathique du ganglion ophtalmique, et le nerf moteur externe, qui relativement éloigné du nerf optique est appliqué contre la face interne du droit externe; à ce niveau, l'artère ophtalmique sépare fréquemment les deux nerfs (voy.: fig. 346 et 451, t. III, fasc. II).

Quant aux nerfs frontal et lacrymal, ils sont situés plus en dehors et pénètrent l'orbite par la fente sphénoïdale, mais en dehors de l'anneau de Zinn (voy. : fig. 346).

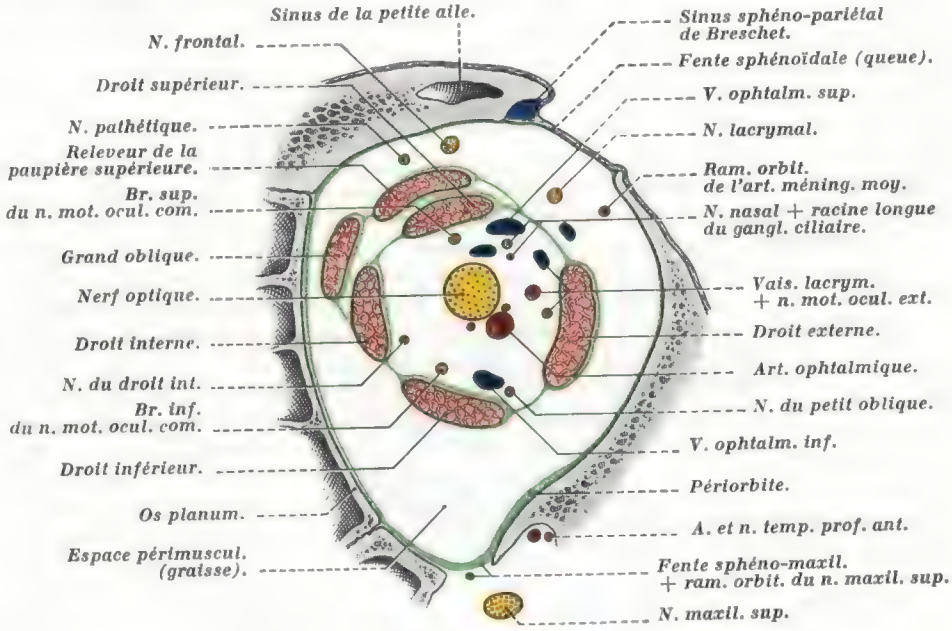

FIG. 347. — *Coupe frontale de la cavité orbitaire droite montrant les rapports du nerf optique; segment antérieur de la coupe. En vert*, la membrane intermusculaire et le périoste.

Avant de quitter l'orbite, le nerf optique traverse un *anneau fibreux* comparable à l'anneau de Zinn, celui-ci d'aspect circulaire mesure environ 4 millimètres de diamètre; il est situé dans les *insertions du droit supérieur, du releveur de la paupière supérieure et du grand oblique*. Dans cet orifice s'engage également l'artère ophtalmique située au-dessous du nerf.

A son émergence en avant et au-dessous du droit supérieur, l'orifice est situé très près de la bandelette supéro-externe de l'anneau de Zinn (pour plus de détails, voy. : *Orifice du nerf optique*, article *Muscles de l'orbite*, tome V).

3° **Dans sa portion intra-canaliculaire,** le nerf occupe le *canal optique*, long d'environ 6 à 8 millimètres. Ce canal d'aspect tronconique à la coupe est dirigé obliquement en arrière, en haut et en dedans; il fait un angle d'environ 35 degrés avec le plan médio-sagittal; il est situé à la base de la petite aile du sphénoïde; simultanément osseux et membraneux, il est constitué par la face latérale du corps du sphénoïde et par les racines

de la petite aile, enfin à sa partie postéro-supérieure, sa paroi supérieure est représentée par la dure-mère qui forme la *tente du nerf optique* (voy. : *Dure-mère crânienne*) (voy. : fig. 348 et 351).

L'orifice antérieur ou orbitaire présente un aspect elliptique à grand axe oblique en bas, en arrière et en dehors; l'orifice postérieur ou crânien, de dimension plus petite est franchement circulaire.

Les parois constituantes du canal optique sont d'importance très inégale; c'est ainsi que sa *paroi externe* est peu accusée, réduite à une simple arche, tandis que sa *paroi interne* représentée par le corps du sphénoïde est très développée et le nerf optique la côtoie sur toute sa longueur : c'est la véritable *paroi anatomique* du canal et c'est aussi la *paroi pathologique*. D'une manière schématique, on peut dire que le canal optique est constitué par une paroi supérieure, alaire, une paroi interne, sinusienne et une paroi externe représentée par l'arc-boutant précité; celui-ci est exceptionnellement pneumatisé, tandis que la petite aile l'est très souvent (voyez plus loin), aussi dans certains cas, le canal optique, partant le nerf optique subit-il un véritable encerclement, à tel point qu'il se trouve en pleine cavité sinusienne (sinus péri-orbitaires) (1).

Dans le canal optique, le nerf présente un aspect cylindrique. Il entre en rapport : *a) en bas,* α) avec la face supérieure de la racine inférieure de la petite aile du sphénoïde qui le sépare de la fente sphénoïdale (partie large) dans laquelle s'engage à ce niveau de bas en haut et de dedans en dehors la racine sympathique du ganglion ciliaire, le nerf nasal et la branche supérieure du moteur oculaire commun (voy. : fig. 346, et 451, t. III, fasc. II), β) ainsi qu'avec : d'une part, un prolongement du sinus sphénoïdal (prolongement orbitaire) que l'on peut observer au niveau de cette racine et d'autre part, les cellules ethmoïdales postérieures (cellules ethmoïdo-sphénoïdales); *b) en haut,* avec la face inférieure de la racine supérieure de la petite aile et avec la tente du nerf optique, constituée par un repli falciforme dure-mérien tendu entre le bord du *limbus sphenoidalis* et l'apophyse clinoïde antérieure; ce repli, dont le bord libre est concave postérieurement, prolonge en arrière l'étendue du canal optique; paroi osseuse et tente séparent le nerf optique de la face inférieure du lobe frontal et en particulier du *gyrus rectus* et de la bandelette olfactive logée dans le sillon orbitaire interne (voy. : fig. 132); *c) en dehors,* avec la réunion des racines supérieure et inférieure de la petite aile, ainsi qu'avec la partie postérieure de la petite aile du sphénoïde au niveau de laquelle on rencontre parfois un sinus, dit *sinus de la petite aile* (voy. : *Sinus sphénoïdaux,* tome V) (voy. : fig. 347 et 348); *d)* et *en dedans,* avec la partie antérieure du corps du sphénoïde déprimée en gouttière (prolongée postérieurement par la gouttière optique), ainsi qu'avec le sinus sphénoïdal. Lorsque ce dernier est très développé, il peut dans certains cas entourer le canal optique sur la plus grande partie de son trajet (voy. : *Sinus sphénoïdaux,* tome V) avec la paroi orbitaire du labyrinthe postérieur; parfois même une cellule ethmoïdo-sphénoïdale peut s'interposer entre le canal optique et la paroi du sinus; ce rapport explique la possibilité d'atteinte du nerf (névrite optique au cours des sinusites sphénoïdales ou dans les ethmoïdites postérieures).

Dans ce trajet, le nerf optique adhère intimement par l'intermédiaire de sa gaine durale aux parois du conduit (voy. : fig. 348) et ce rapport du nerf avec la paroi osseuse explique la possibilité d'une lésion de ce dernier dans les fractures paramédianes de la base du crâne.

Le nerf optique est accompagné dans le canal optique par l'*artère ophtalmique* et par un filet nerveux issu de la branche externe du rameau carotidien (voy. : *innervation de la carotide interne,* tome III, fascicule I); celle-ci est située au-dessous et un peu en dehors du nerf, comprise dans un dédoublement dure-mérien (prolongement orbitaire de la dure-mère), sur les deux tiers postérieurs de son trajet intra-canaliculaire; dans son

(1) Ouvrage à consulter : Léger : Le canal optique et ses rapports avec les sinus postérieurs. *Thèse de Strasbourg,* 1924.

tiers antérieur, l'artère se dégage de la dure-mère et se place au contact du nerf. Ce rapport de l'artère et du nerf situés à plein dans le trajet inextensible du canal optique explique certaines lésions du nerf, telle par exemple la dégénérescence nerveuse et ses conséquences par compression en rapport avec une déformation de l'artère (athérome, ectasie).

4° ***Dans sa portion intra-crânienne,*** très courte (1 cm. 1/2 environ), le nerf optique occupe l'*étage moyen du crâne* et il est compris entre la face inférieure du cerveau et la base du crâne.

Dans le crâne, le nerf optique est oblique en arrière et en dedans, mais le degré de cette obliquité est variable suivant les sujets; elle est conditionnée par l'écartement des deux orifices crâniens des canaux optiques et par la forme, les dimensions et la situation variable du chiasma optique (voy. : *Voies optiques*) (voy. : fig. 351).

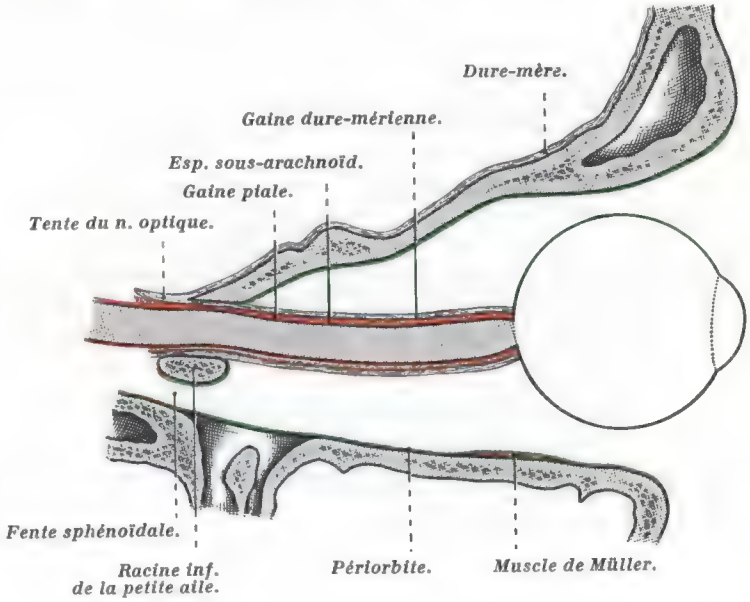

FIG. 348.
Gaines du nerf optique (gaines périoptiques) sur une coupe antéro-postérieure (schématique).

Il répond : *a) en bas,* à la partie la plus externe de la gouttière optique, à la tente de l'hypophyse et par son intermédiaire à la glande pituitaire et plus spécialement à son lobe antérieur *(pars glandularis),* puis au segment antérieur de la face supérieure du sinus caverneux d'où s'échappe la carotide interne; à ce niveau, l'artère ophtalmique, branche collatérale de la carotide interne, naît de la face antérieure de ce vaisseau immédiatement après sa sortie du sinus caverneux, elle se dirige en avant et se place sous le nerf qui la masque en grande partie (voy. : fig. 351); *b) en haut,* à l'espace perforé antérieur, à la racine olfactive interne qu'il croise en X à la partie postérieure du *gyrus rectus* et à l'artère cérébrale antérieure dont la première branche collatérale principale, l'artère récurrente de Heubner (artère striée médiane), s'engage entre la face inférieure du cerveau et le nerf optique (voy. : fig. 132 et 216); la direction de cette artère étant variable, celle-ci croise le nerf optique, tantôt presque transversalement très près du chiasma, tantôt au contraire, plus obliquement au voisinage du trou optique; *c) en dehors,* à l'apophyse clinoïde antérieure sur laquelle se fixe la petite circonférence de la tente du cervelet, à la carotide interne qui se divise dans l'angle externe du chiasma en ses quatre branches terminales (voy. : fig. 351); *c) en dedans* et *en bas,* il répond à distance au tubercule de la selle et au sinus sphénoïdal (variété préhypophysaire).

Dans ce trajet intra-crânien, le nerf optique est accompagné par deux ou trois artérioles venues de la cérébrale antérieure ou de l'ophtalmique *(artères du nerf optique)*.

GAINES DU NERF OPTIQUE. — Dans son trajet intra-crânien, le nerf optique est situé dans l'*espace sous-arachnoïdien (lac opto-chiasmatique)*, mais ce nerf étant un prolongement de l'encéphale, il est entouré jusqu'à son origine apparente par *trois* membranes concentriques qui représentent une émanation des méninges; ce sont les *gaines du nerf optique* ou *gaines péri-optiques*.

Les *gaines péri-optiques* entourent le nerf, auquel elles forment un véritable manchon, dans son trajet intra-canaliculaire et intra-orbitaire; ce sont en allant de la périphérie vers le nerf : la *gaine durale*, la *gaine arachnoïdienne* et la *gaine piale* (voy. : fig. 348).

1° La **gaine durale** ou *dure-mérienne* épaisse d'un demi-millimètre environ entoure le nerf optique à partir de l'orifice crânien du canal optique, mais pendant toute la traversée du canal optique, elle adhère intimement aux parois de celui-ci et fait corps avec le périoste (voy. : fig. 348); elle ne prend une individualité propre qu'au niveau de la portion intra-orbitaire du nerf; à ce niveau, elle est solidement fixée : en arrière, au pourtour du trou optique, où elle vient cependant d'être traversée par l'artère ophtalmique, et en avant, au niveau de la sclérotique.

Au sommet de la pyramide orbitaire le tendon du droit supérieur lui est adhérent (voy. : fig. 346).

2° La **gaine piale** est une mince membrane conjonctivo-vasculaire qui entoure le nerf optique sur tout son trajet; elle s'applique sur la couche névroglique du nerf; elle représente la continuation de la pie-mère cérébrale dont elle possède les mêmes caractères (voy. : fig. 348).

3° La **gaine arachnoïdienne** représente le prolongement de l'arachnoïde endocrânienne; elle est formée par une membrane très mince (10 μ) des faces de laquelle se détachent de nombreux tractus celluleux qui la fixent aux gaines sus- et sous-jacentes formant ainsi un véritable réticulum feutré de *tissu arachnoïdien* (voy. : fig. 348). On rencontre parfois au niveau de cette gaine des *perles arachnoïdiennes (corpora aranacea)*.

ESPACES PÉRI-OPTIQUES. — Cette disposition des gaines péri-optiques dans le trajet intra-orbitaire entraîne la formation de *deux espaces* bien étudiés par A. Key et Retzius qui sont : *a)* l'un *interne*, l'*espace sous-arachnoïdien* situé entre la gaine durale et la gaine piale est cloisonné par de nombreuses trabécules; avant leur pénétration dans le nerf optique les vaisseaux centraux de la rétine sont situés dans l'espace sous-arachnoïdien, accolés au nerf; dans ses aréoles circule le liquide céphalo-rachidien; il est en continuité avec l'espace de même nom, péricérébral et plus spécialement avec la citerne opto-chiasmatique; *b)* l'autre *externe*, plus virtuel que réel, désigné sous le nom d'*espace subdural* est compris entre la gaine durale et le tissu arachnoïdien (voy. : fig. 348).

Au niveau de l'orifice scléral du nerf optique, les gaines et espaces péri-optiques se comportent de la façon suivante : *a)* la *gaine durale* s'infléchit en dehors et se continue sans ligne de démarcation avec les deux tiers externes de la sclérotique; *b)* la *gaine piale* se réfléchit au voisinage de la *lamina cribrosa* et se continue avec la choroïde et la sclérotique; *c)* les *deux espaces sous-arachnoïdien* et *subdural* se terminent en arrière autour de la *lamina cribrosa* en formant un cul-de-sac circulaire; toutefois l'espace sous-arachnoïdien se prolonge plus en avant que l'espace arachnoïdien (voy. : fig. 348).

STRUCTURE DU NERF OPTIQUE. — Sur une coupe transversale, le nerf optique est constitué indépendamment de ses gaines : *a)* par une charpente névroglique; *b)* par des fascicules de fibres nerveuses; *c)* et par les vaisseaux centraux de la rétine.

1° *La charpente névroglique* constitue l'*appareil de soutien* du nerf optique. Elle est disposée : *a)* d'une part, à la périphérie du nerf sous la gaine piale, où elle prend l'aspect d'un manchon de fibres et de cellules névrogliques; c'est la *gaine névroglique sous-piale* ou *manchon névroglique de Fuchs* équivalent du manchon névroglique sous-pial de la moelle; *b)* et d'autre part, par des travées et des cloisons *(cloisons interfasciculaires)*, disposées dans le sens longitudinal du nerf, qui divisent celui-ci en une série de canalicules déformés par pression réciproque et dans lesquels se placent les fascicules de fibres nerveuses; ce dispositif donne à la coupe du nerf optique un aspect dit « *en moelle de jonc* » (voy. : fig. 349).

Au niveau des cloisons interfasciculaires, il existe des espaces improprement désignés sous le nom de *fentes lymphatiques* qui communiquent à la périphérie du nerf avec l'espace sous-arachnoïdien; ce sont des espaces analogues aux espaces de Virchow-Robin.

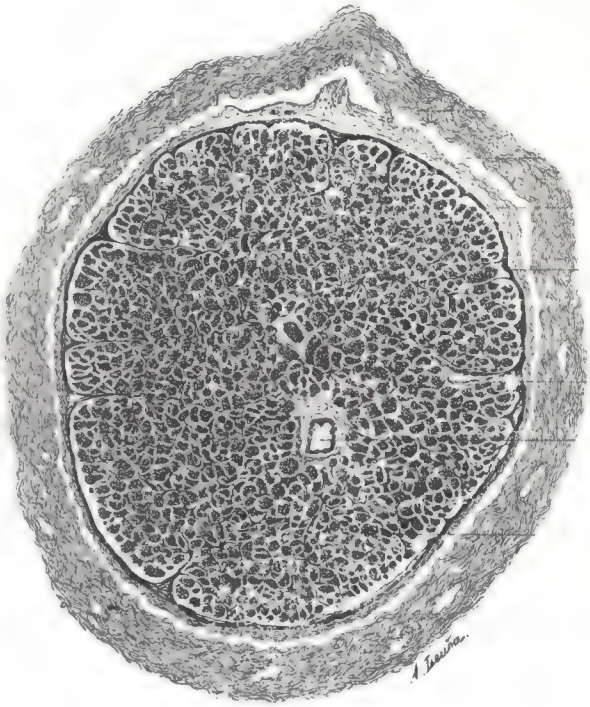

FIG. 349.
Coupe transversale d'un nerf optique de nouveau-né (d'après ROCHON-DUVIGNAUD).

2° Les *fibres nerveuses* du nerf optique sont comme les fibres nerveuses de la substance blanche du névraxe avec lesquelles elles offrent de grandes analogies, c'est-à-dire des fibres myélinisées mais sans gaine de Schwann.

On compte environ 800 000 fibres nerveuses par nerf optique (Krause).

Il existe *deux catégories* de fibres nerveuses au niveau du nerf optique : *a)* la majorité est constituée par des fibres très fines; incomparables comme finesse (2 à 4 μ d'épaisseur), ce sont les plus fines parmi celles des centres nerveux; elles représentent les axones des cellules ganglionnaires de la rétine (cellules multipolaires), c'est-à-dire des fibres sensorielles qui transmettent les excitations lumineuses au corps genouillé externe; *b)* les autres beaucoup moins nombreuses sont des fibres grosses, dites *fibres pupillaires de Dimmer*; elles sont associées à la voie réflexe d'accommodation à la lumière, d'où le nom de *fibres pupillaires réflexes* qu'on leur donne parfois.

3° Les *vaisseaux centraux de la rétine* (artère et veine) occupent la partie centrale du nerf optique dans le tiers antérieur de sa portion intra-orbitaire. Ils sont entourés chacun d'une gaine piale et d'un nerf vaso-moteur du type plexiforme appelé *nerf de Tiedemann*; le tout est compris à l'intérieur d'un manchon névroglique qui isole les vaisseaux des fascicules nerveux; la veine est le plus souvent placée en dehors et au-dessous de l'artère (voy. : fig. 270 et 345).

Dans la moitié postérieure de son segment intra-orbitaire, le nerf optique présente le plus souvent un seul vaisseau veineux central : c'est la *veine centrale postérieure de Kuhnt* qui se jette dans la veine centrale de la rétine dès sa sortie du nerf optique.

VASCULARISATION. — *1° Artères.* — Les *artères* du nerf optique sont grêles, elles proviennent : soit de la carotide interne au niveau de sa terminaison; soit de l'artère ophtalmique ou de ses branches.

La *portion intra-crânienne* du nerf est vascularisée par de minuscules artérioles qui peuvent atteindre le canal optique; elles sont généralement au nombre de deux; elles se détachent du versant antéro-interne du segment terminal de la carotide interne; ce sont les *artères opto-tubérositaires antérieures.*

La face supérieure du nerf reçoit parfois près de sa terminaison, une ou deux artérioles venues de la cérébrale antérieure; elles sont généralement communes au nerf et au chiasma optique *(artères opto-chiasmatiques).*

Le *tiers postérieur de la portion intra-orbitaire* du nerf est irrigué par de petites artères dites *artères du nerf optique* qui naissent soit directement de l'artère ophtalmique, soit de ses branches collatérales (artères ciliaires postérieures, artères musculaires, segment initial de l'artère centrale de la rétine) (voyez ces artères, tome III).

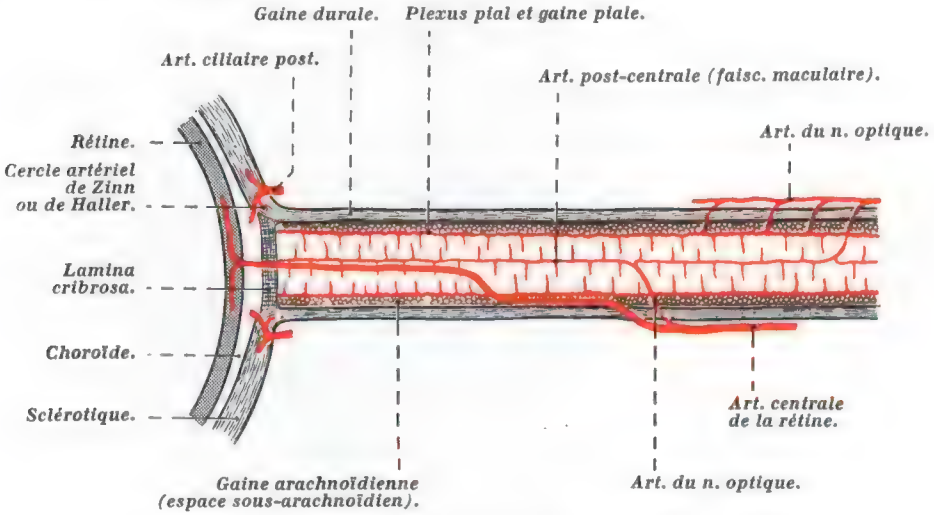

FIG. 350. — *Artères du nerf optique* (schématique).

L'*artère centrale de la rétine* (1) destinée spécialement à la rétine abandonne constamment une artère au nerf optique; celle-ci après avoir pénétré le nerf obliquement se divise en *deux branches* qui suivent un trajet axial; l'une, à direction antérieure, se dirige vers la *lamina cribrosa*; l'autre, à trajet récurrent, se dirige vers le canal optique; cette artère est désignée par la plupart des auteurs étrangers sous le nom d'*artère post-centrale du nerf optique.* Cette artère ou plus exactement ses deux branches de division sont principalement destinées à la vascularisation du *faisceau maculaire* (voy. : fig. 350).

La *partie antérieure du nerf optique* située au niveau de l'orifice scléral du nerf optique est vascularisée par les artères ciliaires postérieures et plus spécialement par des rameaux très grêles, issus du cercle artériel de Zinn.

On peut distinguer au nerf optique *deux systèmes artériels* : *a)* un *système périphérique* ou *pie-mérien,* représenté par un réseau vasculaire situé dans l'épaisseur de la pie-

(1) Ouvrage et article à consulter : A. MAGITOT : Contribution à l'étude de la circulation artérielle et lymphatique du nerf optique et du chiasma. *Thèse de Paris,* 1908.
J. ROUGIER : Considérations anatomiques et physiologiques sur la vascularisation de la rétine et du nerf optique. *Conférences lyonnaises d'ophtalmologie,* avril 1954, n° 4.

mère et dont la constitution dépend principalement des petites artères du nerf optique; de ce réseau pie-mérien, très fin, se détachent de minuscules artérioles qui pénètrent le nerf optique normalement à sa surface pour s'engager dans les cloisons interfasciculaires, leur pénétration affectant toujours un dispositif radiaire (voy. : fig. 350); à noter que la portion intra-canaliculaire du nerf optique présente constamment un réseau pial, relativement pauvre, comparativement à celui des portions intra-orbitaire et intra-crânienne; *b)* et un *système central* ou *axial* représenté par l'*artère post-centrale du nerf optique,* de laquelle à intervalles réguliers, se détachent également de fines artérioles, disposées comme les précédentes à sens radiaire (voy. : fig. 350).

Le nerf optique étant une émanation de l'hémisphère cérébral, sa vascularisation est sensiblement identique à celle du cerveau avec ses artères radiées.

2° Veines. — Les *veines* sont tributaires de la veine centrale de la rétine et des veines ciliaires et par ce fait de la veine ophtalmique.

NERFS MOTEURS DE L'ŒIL

Les nerfs moteurs de l'œil ou *nerfs oculo-moteurs (nerfs oculogyres)* sont au nombre de *trois* pour chaque globe oculaire; ils comprennent les *troisième, quatrième* et *sixième paires crâniennes,* c'est-à-dire : le *moteur oculaire commun* (IIIe paire), le *pathétique* ou *nervus trochlearis* (IVe paire) et le *moteur oculaire externe* ou *nervus abducens* (VIe paire).

Pris isolément, ces nerfs ont une individualité bien nette d'origine, de trajet, de distribution; mais pris dans leur ensemble, ils se présentent comme des troncs nerveux qui prennent leurs origines dans une série de noyaux gris disséminés le long de l'aqueduc de Sylvius, sous le plancher du quatrième ventricule, noyaux qui présentent entre eux des connexions importantes; enfin, d'autre part, leur embryologie, leurs rapports souvent communs, leur action motrice sur un même organe (globe oculaire) sont autant de conditions qui permettent de les envisager comme un faisceau nerveux dont les trois nerfs qui le constituent sont écartés et divergents dans l'étage postérieur du crâne, puis se groupent au niveau du sinus caverneux pour venir par la fente sphénoïdale étaler leurs branches dans l'orbite et distribuer la motricité à la musculature extrinsèque et intrinsèque de l'œil.

DESCRIPTION DES NERFS MOTEURS DE L'ŒIL

Les trois nerfs moteurs de l'œil ont un calibre différent et une importance aussi différente; c'est ainsi que le moteur oculaire commun, nerf principal de l'oculogyrie, est le plus volumineux des trois et cela en raison de la plus grande étendue de son territoire moteur; le nerf pathétique est le plus petit; le nerf moteur oculaire externe est d'un calibre intermédiaire entre les deux.

I. — NERF MOTEUR OCULAIRE COMMUN

ORIGINE APPARENTE. — Le nerf moteur oculaire commun ou nerf de la troisième paire naît dans la région interpédonculaire au niveau du bord interne du pédoncule cérébral (voy. : fig. 57 et 351).

Ses origines se font par l'intermédiaire de *deux groupes* de filets, les uns *internes*, les autres *externes*.

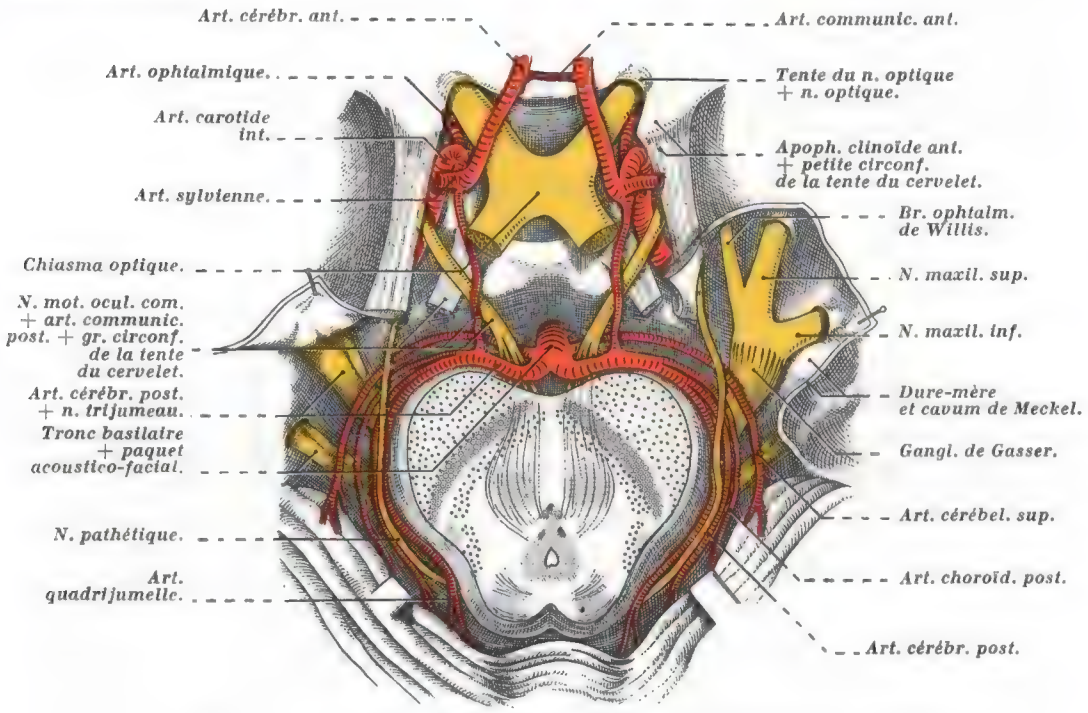

FIG. 351. — *Polygone artériel de Willis et artères circumpédonculaires. Nerfs moteur oculaire commun, pathétique, trijumeau et portion intra-crânienne du nerf optique.*

a) Les *filets internes (racine interne)* constituent le *groupe interpédonculaire*; au nombre de cinq à dix environ, ils émergent au niveau d'un petit sillon noirâtre, appelé *sillon du moteur oculaire commun* ou *sillon nigrique* situé à la limite de l'espace perforé et du pédoncule cérébral. Ce sillon correspond au bord interne du *locus niger de Soemmering (substantia nigra)*.

b) Les *filets externes (racine externe)* constituent le *groupe transpédonculaire*; au nombre de huit à quinze, ils émergent de la face ventrale du pédoncule cérébral très près de son bord interne au niveau d'un petit sillon oblique en bas et en dedans.

Les filets du groupe transpédonculaire remontent toujours plus haut que ceux du groupe interpédonculaire et ils sont le plus souvent séparés entre eux par des rameaux artériels venus de la cérébrale postérieure.

Ces deux groupes de filets se rejoignent de chaque côté de la ligne médiane un peu au-dessus du sillon pédonculo-protubérantiel; leur *ligne d'émergence* présente la forme d'un V à branches très serrées *(angle aigu)* : c'est le *V de Zander*.

RAPPORTS A L'ORIGINE. — *A l'origine,* les filets du moteur oculaire commun sont en rapport avec les artères de la face antérieure du tronc cérébral. La division en T du tronc basilaire en ses deux artères cérébrales postérieures s'effectue au niveau de l'angle inférieur de l'espace perforé postérieur et, à ce niveau, le moteur oculaire commun est encadré par quatre artères qui sont : *a) sur la ligne médiane,* la terminaison du tronc basilaire qui le sépare du nerf du côté opposé; *b) en haut,* l'origine de la cérébrale postérieure; *c) en bas,* la cérébelleuse supérieure qui émane du tronc basilaire un peu avant sa bifurcation; *d)* et *en dehors,* la choroïdienne postérieure branche de la cérébrale postérieure qui se dirige en arrière; ces deux cadres artériels, situés de part et d'autre du tronc basilaire, constituent ce que nous désignons sous le nom de *lunette artérielle du nerf moteur oculaire commun* (voy. : fig. 351).

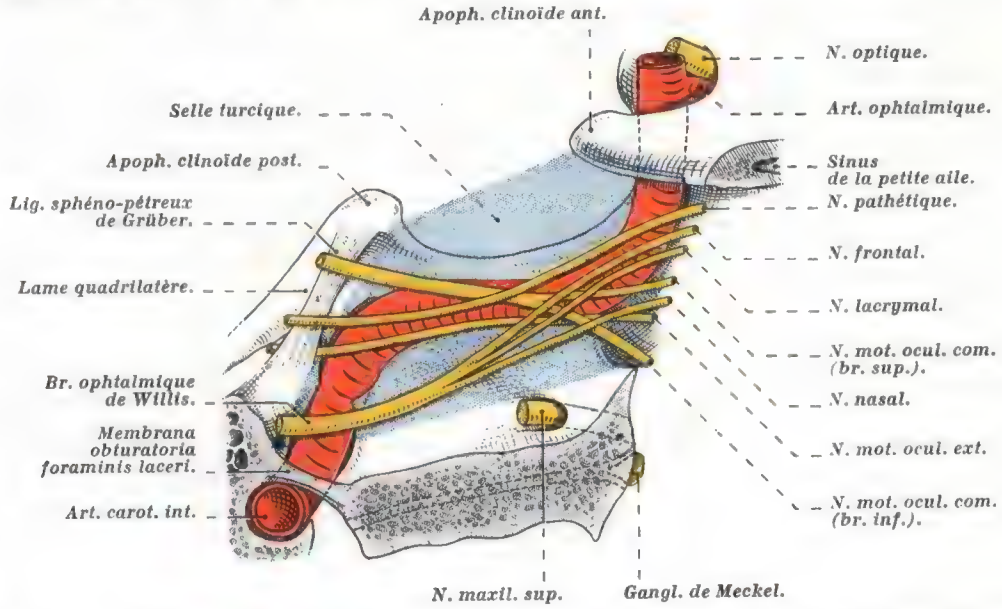

FIG. 352. — *Disposition des nerfs au niveau du sinus caverneux; côté droit, vue latérale* (demi-schématique).

En pointillé bleu, l'emplacement du sinus caverneux; le trajet du canal vidien est indiqué en pointillé.

TRAJET ET DIRECTION. — A son origine, le nerf moteur oculaire commun présente un aspect aplati rubané et fasciculé; les filets qui le constituent décrivent un demi-tour de spire de telle sorte que les inférieurs deviennent supérieurs et externes, puis les filets d'origine se groupent et se condensent en un cordon nerveux arrondi; celui-ci se dirige obliquement en avant, en haut et en dehors, il croise le versant latéral de la lame quadrilatère du sphénoïde en dehors et au-dessous de l'apophyse clinoïde postérieure; puis, parvenu au niveau de l'entrecroisement des deux circonférences de la tente du cervelet, il s'applique tout d'abord sur l'aire du triangle que limitent ces deux circonférences et qui constitue le *toit* du sinus caverneux *(lame interclinoïdienne)*; ensuite il pénètre dans la paroi externe du sinus caverneux, où il chemine tout d'abord à peu près horizontalement puis légèrement oblique en avant et en bas dans l'épaisseur de cette paroi (voy. : fig. 329 et 352).

Son point de pénétration est généralement plus rapproché de l'apophyse clinoïde antérieure que de la postérieure.

TERMINAISON. — Au niveau de l'extrémité antérieure du sinus caverneux, à 2 ou 3 millimètres en arrière de la fente sphénoïdale, il se divise en *deux branches terminales* : la *branche supérieure* et la *branche inférieure* qui pénètrent dans la cavité orbitaire par l'anneau de Zinn où elles se distribuent aux muscles moteurs du globe oculaire sauf le grand oblique et le droit externe (voy. : fig. 354).

II. — NERF PATHÉTIQUE

ORIGINE APPARENTE. — Le nerf pathétique ou *nerf trochléaire (nervus trochlearis)* est le nerf de la quatrième paire; il présente une « *émergence dorsale* », car il naît à la face dorsale de l'isthme de l'encéphale de chaque côté du frein de la valvule de Vieussens *(frenulum veli)*, un peu en arrière et au-dessous des tubercules quadrijumeaux postérieurs. Son émergence est paramédiane, située immédiatement en dehors d'une petite fossette criblée de minuscules orifices vasculaires appelée *fossa perforata de Retzius* (voy. : fig. 58, 63, 72, 75 et 76); la sortie du nerf est généralement constituée par deux ou trois radicules qui s'unissent par la suite pour former le tronc du nerf.

De tous les nerfs crâniens, le pathétique est le seul nerf dont toutes les fibres ont une *décussation totale*, par conséquent le seul nerf qui se termine dans un muscle situé du côté opposé à son origine.

TRAJET ET DIRECTION. — Le pathétique se porte tout d'abord en dehors, puis il s'incurve pour contourner le pédoncule cérébral; il apparaît ensuite sur la face latérale du pédoncule cérébral, se dirige en avant, en bas et en dehors, pénètre la paroi externe du sinus caverneux au niveau de l'angle externe que délimitent entre elles après entrecroisement les deux circonférences de la tente du cervelet; puis il chemine d'arrière en avant dans l'épaisseur de la paroi externe du sinus caverneux, traverse la fente sphénoïdale en dehors de l'anneau de Zinn pour atteindre l'orbite (voy. : fig. 351, 352, 353, 354, et 451, t. III, fasc. II).

TERMINAISON. — Il se termine dans la cavité orbitaire en se divisant en deux ou trois filets qui pénètrent le *muscle grand oblique* par son bord supérieur et au niveau de sa partie moyenne (voy. : fig. 355).

TRAJET CIRCUMPÉDONCULAIRE DU PATHÉTIQUE. — Dans l'ensemble, le nerf pathétique présente l'aspect d'un crochet dont la pointe serait implantée sur la partie médiane du mésencéphale et dont la portion curviligne encadrerait le pédoncule cérébral.

A la face dorsale du mésencéphale, le nerf pathétique est situé sur un plan horizontal; dirigé en dehors, il répond en haut au tubercule quadrijumeau postérieur et en bas à la face dorsale du pédoncule cérébelleux supérieur.

Dans le trajet circumpédonculaire, le nerf pathétique chemine dans l'espace sous-arachnoïdien; il est accompagné par l'artère cérébelleuse supérieure et répond : *a) en dedans*, à la face externe convexe du pédoncule sur laquelle il est appliqué; *b) en dehors*, à la dure-mère qui constitue la petite circonférence de la tente du cervelet et qui forme à ce niveau le trou ovale de Pacchioni dont il se rapproche de plus en plus; *c) en haut*, il est surplombé par la bandelette optique; *d)* et *en bas*, il est à peu de distance du pédoncule cérébelleux moyen.

Arrivé à la base de l'isthme de l'encéphale, le pathétique se place entre le moteur oculaire commun en dedans et le trijumeau en dehors (voy. : fig. 351).

III. — NERF MOTEUR OCULAIRE EXTERNE

ORIGINE APPARENTE. — Le nerf moteur oculaire externe naît par six ou huit filets à la jonction du bulbe et de la protubérance dans le sillon bulbo-protubérantiel à 2 ou 3 millimètres en dehors du trou borgne de Vicq d'Azyr et au-dessus de la saillie des pyramides antérieures du bulbe *(eminentia pyramidalis)* (voy. : fig. 57).

RAPPORTS A L'ORIGINE. — *A son origine,* le nerf entre en *rapport* : *a) en dehors,* avec l'émergence du facial et de l'intermédiaire de Wrisberg; *b)* et *en dedans,* avec l'origine du tronc basilaire qui résulte de la fusion des deux artères vertébrales; ce tronc sépare le nerf de son homonyme du côté opposé (voy. fig. 81).

En haut, il entre en rapport avec l'artère cérébelleuse moyenne qui longe la face antérieure de la protubérance et avec l'artère de la fossette latérale du bulbe; *en bas,* il est situé à une courte distance de la terminaison de l'artère vertébrale lorsque celle-ci croise la face antérieure des pyramides (voy. : fig. 105).

TRAJET ET DIRECTION. — A son origine apparente, le nerf est tout d'abord situé dans l'étage postérieur du crâne; il se dirige en avant en dehors et fortement en haut jusqu'au niveau du bord latéral de la lame quadrilatère du sphénoïde; là il perfore la dure-mère sur le versant postérieur de la pointe du rocher et croise le bord supérieur de cet os; il pénètre dans le sinus caverneux qu'il traverse d'arrière en avant, puis il atteint l'orbite en passant par l'anneau de Zinn (voy. : fig. 329, 352, 353 et 354).

TERMINAISON. — Il se termine dans le *muscle droit externe* qu'il aborde par sa face profonde.

RAPPORT DES NERFS MOTEURS DE L'ŒIL

Par suite de leur trajet, les trois nerfs moteurs de l'œil occupent successivement quatre régions qui sont : *a)* l'*étage postérieur du crâne; b)* l'*étage moyen* où ils sont situés dans le sinus caverneux; *c)* la *fente sphénoïdale; d)* la *cavité orbitaire;* nous étudierons donc successivement les rapports de ces nerfs dans ces quatre régions et cette étude d'ensemble des nerfs moteurs de l'œil trouvera en grande partie sa justification dans ce chapitre, en raison des rapports communs aux trois nerfs.

1. — Dans l'étage postérieur du crâne.

Les trois nerfs affectent des rapports importants avec les *méninges.* Chaque nerf est entouré d'une gaine pie-mérienne ou *gaine piale* qui l'accompagne jusqu'au point où il perfore la dure-mère et tous les trois cheminent dans l'espace sous-arachnoïdien.

Un peu avant de perforer la dure-mère par des orifices différents, les nerfs moteurs de l'œil et plus spécialement le moteur oculaire commun sont entourés d'un manchon de tissu arachnoïdien.

Quant aux *rapports artériels* que présentent les nerfs moteurs de l'œil à leur origine et que nous avons précédemment décrits, ils se font tous dans l'espace sous-arachnoïdien (voyez précédemment).

Sur une vue antérieure du tronc cérébral, les trois paires nerveuses oculo-motrices affectent une *disposition hexagonale* dont les angles supérieurs sont représentés par les deux nerfs moteurs oculaires communs, les angles inférieurs par les deux nerfs moteurs oculaires externes et les angles latéraux par les nerfs pathétiques (voy. : fig. 86).

Chacun de ces nerfs affecte dans l'étage postérieur du crâne une direction différente en raison même de cette disposition hexagonale à l'origine, sur la face ventrale du névraxe; ils se dirigent en haut en avant et en dehors et convergent tous vers le bord latéral de la partie supérieure de l'apophyse basilaire.

A ce niveau, les trois nerfs sont couchés sur la gouttière basilaire recouverts par le tronc cérébral (protubérance annulaire et pédoncule cérébral); quant au trijumeau qui émane de la face antérieure de la protubérance annulaire, il est situé au-dessous et en dehors du pathétique, dans une direction plus oblique que lui, et s'en éloigne de plus en plus (voy. : fig. 351).

TRAVERSÉE DURE-MÉRIENNE. — Les trois nerfs oculo-moteurs s'engagent par des orifices dure-mériens différents qui les conduisent dans le sinus caverneux; ces nerfs traversent la dure-mère de haut en bas dans l'ordre suivant : moteur oculaire commun, pathétique et moteur oculaire externe (voy. : fig. 329 et 330).

Pour bien comprendre la traversée dure-mérienne des trois nerfs oculo-moteurs, il est nécessaire d'envisager la constitution et l'insertion de la tente du cervelet. C'est à ce niveau en effet que les deux circonférences de la tente du cervelet s'attachent sur les apophyses clinoïdes; la petite circonférence s'insère sur l'extrémité et sur le bord externe de l'apophyse clinoïde antérieure; la grande circonférence s'insère sur l'apophyse clinoïde postérieure et sur le bord supérieur du rocher en passant sous la précédente, de telle sorte que ces deux circonférences déterminent par leur entrecroisement un espace triangulaire dont la base répond à une ligne conventionnelle qui rejoint les deux apophyses clinoïdes antérieure et postérieure; cet espace triangulaire est comblé par une lame dure-mérienne, la *lame interclinoïdienne,* représentant la paroi supérieure ou toit du sinus caverneux (voy. : fig. 329); enfin du bord de la petite circonférence se détache une lame oblique en avant, en bas et en dehors qui se fixe sur le sphénoïde en se continuant avec la dure-mère au niveau du versant interne des trous ovale et grand rond : cette lame constitue la paroi externe du sinus caverneux au niveau de laquelle vont cheminer le moteur oculaire commun et le pathétique (voy. : fig. 325 et 353).

Dans le *toit* du sinus caverneux pénètrent le moteur oculaire commun et le pathétique.

Le moteur oculaire commun par sa direction semble plonger dans le sinus; il pénètre dans l'angle antérieur contre la petite circonférence de la tente du cervelet; son point de pénétration a été bien étudié par Lazorthes et Gaubert (1); il s'engage dans un *demi-cornet* à deux parois dont la lame inférieure est représentée par le toit du sinus et la lame supérieure par la petite circonférence de la tente du cervelet (voy. : fig. 329 et 330).

Le pathétique sous-jacent au nerf précédent pénètre dans l'angle postéro-externe au voisinage du croisement des deux circonférences; quant au moteur oculaire externe, il ne pénètre pas la dure-mère dans l'aire du toit mais plus bas au-dessous et en arrière de la grande circonférence, à 2 centimètres au-dessous du bord supérieur de la lame quadrilatère et à un centimètre en dehors de la ligne médiane, c'est-à-dire un peu en dehors du plan sagittal passant par l'apophyse clinoïde postérieure (Hovelacque); ce point de pénétration est en outre situé au-dessous du sinus pétreux inférieur et il correspond à la partie moyenne de la suture pétro-basilaire (voy. : fig. 329 et 330).

---

(1) Article à consulter : G. Lazorthes et J. Gaubert : Les rapports du III et de la clinoïde postérieure à sa pénétration dans le sinus caverneux. *Comptes rendus de l'Association des Anatomistes,* 1953, p. 161.

TRAJET JUXTA-PÉTREUX DU MOTEUR OCULAIRE EXTERNE. — Dans l'étage postérieur du crâne, le *moteur oculaire externe* est sur un plan nettement inférieur aux deux autres nerfs oculo-moteurs. Au niveau de la traversée dure-mérienne, il présente encore la même disposition et avant d'aborder le sinus caverneux, il chemine à la face postérieure du rocher, puis il croise son bord supérieur.

Dans cette portion juxta-pétreuse, le nerf moteur oculaire externe décrit *deux légères courbures* : *a)* l'une *postérieure*, à concavité inférieure, est située dans un plan vertical; *b)* l'autre, *antérieure*, à concavité interne, est située dans un plan horizontal; la première de ces courbures embrasse dans sa concavité le bord supérieur du rocher; la seconde correspond au changement de direction du nerf qui pénètre plus en avant à l'intérieur du sinus caverneux; de ce fait, elle se trouve en dedans des deux autres nerfs oculo-moteurs (voy. : fig. 352); son passage correspond au versant postérieur de la pointe du rocher (extrémité interne) où il laisse parfois une légère empreinte sous la forme d'une petite dépression en gouttière.

Par l'intermédiaire du rocher, le nerf moteur oculaire externe entre en rapport avec la carotide interne située dans le canal carotidien et avec les cellules de la pointe du rocher, dites *cellules angulaires de Mayer*; l'infection de ces cellules pétreuses au cours d'otite moyenne peut entraîner une paralysie de la VIe paire déterminant un syndrome désigné sous le nom de *syndrome de Gradenigo* (otite moyenne purulente, céphalée, strabisme interne).

Au niveau de son passage sur le bord supérieur du rocher, le nerf est compris dans un canal ostéo-fibreux désigné sous le nom de *canal de Dorello* (1) délimité *en bas*, par la gouttière creusée sur la pointe du rocher (apex pétreux) et *en haut*, par le *ligament sphéno-pétreux de Grüber*, petite bandelette fibreuse tendue entre le bord supérieur du rocher et le bord latéral de la lame quadrilatère immédiatement au-dessous de l'apophyse clinoïde postérieure; ce ligament applique le nerf moteur oculaire externe contre le rocher et le maintient en rapport intime avec l'os; ainsi s'explique par ce rapport la possibilité de lésions du moteur oculaire externe (paralysie du muscle droit externe avec strabisme convergent) dans les fractures de la pointe du rocher (voy. : fig. 352).

En haut, le nerf est croisé par le sinus pétreux supérieur creusé dans une gouttière de l'arête supérieure du rocher; ce dernier va se déverser dans le sinus caverneux (voy. : fig. 453 et 455, t. III, fasc. II); *en dedans*, il entre en rapport avec l'extrême pointe du rocher et ces rapports sont variables suivant la configuration que présente le sommet de la pyramide pétreuse à ce niveau; le bord supérieur de l'apex pétreux présente tantôt une petite saillie osseuse variable comme forme et dimension se traduisant par un petit tubercule ou une petite épine; tantôt au contraire, il affecte la forme d'une lamelle plus ou moins épaisse et d'autant plus développée que le sinus pétreux supérieur est plus large; cette lamelle forme à ce niveau la voûte *(segment apexien)* du canal carotidien; elle se continue et se confond en arrière avec la lèvre externe de la gouttière pétreuse inférieure; *en dehors*, le nerf est situé à distance du trijumeau situé au niveau de l'incisure trigéminale de Grüber.

2. — *Dans le sinus caverneux.*

Le moteur oculaire commun et le pathétique sont situés dans l'épaisseur de la *paroi externe du sinus* et, par suite de la constitution de cette paroi qui possède un aspect feuilleté, les nerfs sont séparés les uns des autres par des lames fibreuses et en rapport en dehors avec le sinus plexiforme (voy. : fig. 353). En raison de leur direction et de la division du moteur oculaire commun en ses deux branches terminales, ils présentent

(1) Article à consulter : VAIL : Anatomical studies of Dorello's canal. *Laryngology*, 1922, p. 569.

une disposition et des rapports différents entre eux et avec les autres éléments nerveux inclus dans la paroi, suivant qu'on les envisage à la partie postérieure ou antérieure du sinus.

a) **Dans la partie postérieure de la paroi du sinus,** c'est-à-dire au voisinage de leur point d'entrée, le moteur oculaire commun est le nerf supérieur; il se dirige légèrement oblique en avant et en bas et se divise dans la partie antérieure de la paroi en ses deux branches : supérieure et inférieure.

Le pathétique est situé au-dessous de lui; il se dirige obliquement en haut et en avant dans la partie moyenne de la paroi du sinus caverneux, croise le moteur oculaire commun en passant en dehors de ce nerf et lui devient sous-jacent plus en avant (voy. : fig. 352).

La branche ophtalmique de Willis est située au-dessous du pathétique; logée tout d'abord

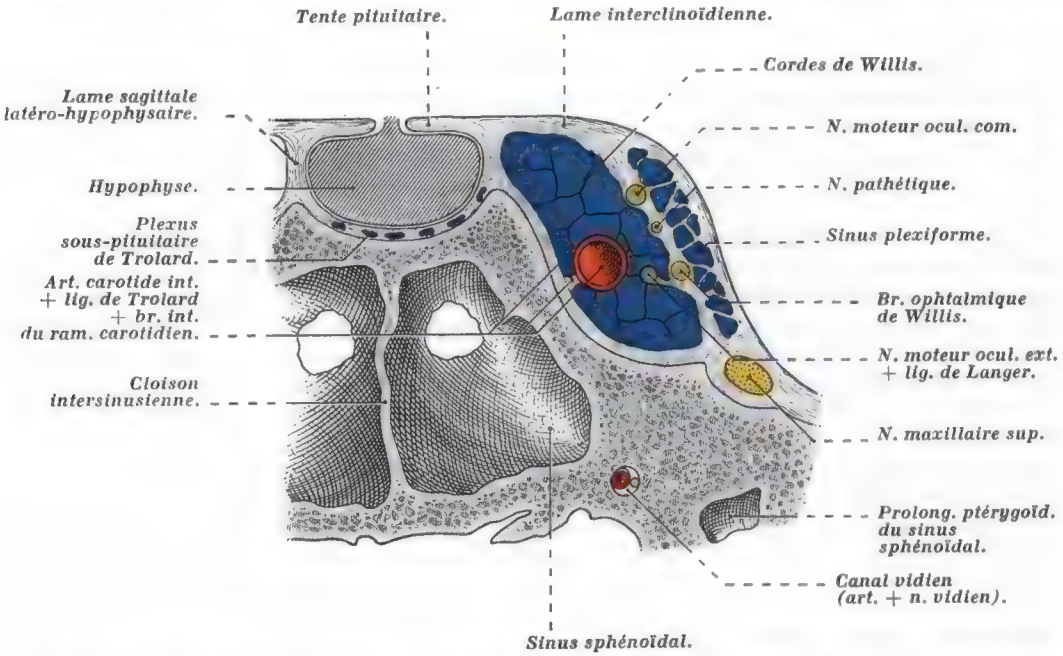

Fig. 353. — *Coupe frontale du sinus caverneux passant par la selle turcique montrant la disposition et les rapports des nerfs oculo-moteurs et de la branche ophtalmique de Willis; côté droit, segment antérieur de la coupe* (demi-schématique).

dans l'épaisseur de la base de la paroi externe, cette branche est obliquement ascendante dans la paroi du sinus; parallèle au pathétique, elle croise comme lui le moteur oculaire commun en passant en dehors de ce nerf, et, dans le tiers antérieur de la paroi, elle se divise en ses trois branches terminales : les nerfs lacrymal, frontal et nasal; tandis que les deux premières deviennent sus-jacentes au moteur oculaire commun, le nasal situé à un niveau inférieur se place entre les deux branches de division du moteur oculaire commun (voy. : fig. 352).

Dans certains cas, la branche ophtalmique de Willis se divise en nasal et tronc lacrymo-frontal au niveau du tiers antérieur de la paroi du sinus au point de croisement de ce nerf avec le moteur oculaire commun, le tronc lacrymo-frontal se divisant à son tour en ses deux branches lacrymale et frontale plus en avant au-dessus du moteur oculaire commun; quoi qu'il en soit, le point de croisement du moteur oculaire commun par les branches de l'ophtalmique de Willis est toujours très antérieur; d'autre part, envisagés sur un plan

frontal passant par la gouttière optique, le pathétique et la branche ophtalmique de Willis sont encore au-dessous du moteur oculaire commun (voy. : fig. 353).

Quant au nerf maxillaire supérieur situé dans un dédoublement de la dure-mère à l'union des parois externe et inférieure du sinus, il est inférieur et externe par rapport aux trois nerfs oculo-moteurs et il n'affecte que des rapports éloignés avec ces nerfs.

b) **Dans la partie antérieure de la paroi du sinus,** par suite des divisions nerveuses précédemment signalées, les nerfs sont disposés de haut en bas de la façon suivante : pathétique, frontal, lacrymal, branche supérieure du moteur oculaire commun, nasal et branche inférieure du moteur oculaire commun (voy. : fig. 352).

De tous ces nerfs, le nasal est le plus externe et il croise la branche inférieure du moteur oculaire commun en passant en dehors d'elle.

Les deux nerfs moteur oculaire commun et pathétique entrent en rapport en dehors avec le *sinus plexiforme* compris dans un dédoublement de la paroi externe du sinus caverneux.

Dans la cavité du sinus caverneux, cheminent le nerf moteur oculaire externe et la carotide interne qui décrit un trajet en S italique; l'artère est accompagnée d'une part par le *rameau carotidien* souvent dédoublé à cet endroit, issu du pôle supérieur du ganglion cervical supérieur, et d'autre part, par un fin plexus veineux *(plexus veineux de Mellinger)*; le nerf est toujours situé près de la paroi externe du sinus; parfois à son contact, il croise l'artère en passant en dehors d'elle, et, d'autre, part, il est situé sensiblement au niveau du plan qui passe par sa portion horizontale; le nerf est entouré d'une gaine qui l'isole du sang veineux : artère et nerf sont reliés aux parois du sinus par des tractus fibreux qui constituent les *cordes de Willis* (pour plus de détails, voy. : *Sinus caverneux,* tome III, fascicule II).

Par l'intermédiaire des parois du sinus caverneux, les nerfs oculo-moteurs entrent en rapport : *a) en haut,* avec la face inférieure du lobe temporal; *b) en dehors* avec le cavum de Meckel mais principalement avec le tunnel du nerf maxillaire supérieur (voy. : fig. 329).

3. — Au niveau de la fente sphénoïdale.

Les nerfs oculo-moteurs quittent le sinus caverneux pour gagner l'orbite; cette fente est un orifice compris entre le corps, les grandes et les petites ailes du sphénoïde; dirigée obliquement en haut et en dehors, elle occupe le tiers postérieur de l'angle supéro-externe de la cavité orbitaire; elle présente l'aspect d'une raquette ou d'une massue à grosse extrémité inféro-interne (voy. : fig. 451, t. III, fasc. II).

La fente sphénoïdale est divisée en *deux parties* : l'une *interne* qui correspond à sa partie large est située immédiatement en arrière de l'anneau de Zinn; l'autre *externe,* effilée constitue la queue de la fente.

a) Dans l'Anneau de Zinn passent les deux branches du moteur oculaire commun et le moteur oculaire externe. Les branches supérieure et inférieure du moteur oculaire commun sont situées respectivement dans les parties supérieure et inférieure de l'anneau; le moteur oculaire externe occupe la partie externe de l'anneau appliqué contre le tendon du muscle droit externe. Dans la partie interne de l'anneau s'engage le nerf nasal et, au-dessous de ce dernier, la racine sympathique du ganglion ophtalmique (voy. : fig. 354 et 451, t. III, fasc. II).

b) En dehors de l'anneau de Zinn et dans la *partie large* de la fente sphénoïdale, passent près de son bord supérieur de dedans en dehors et de bas en haut le pathétique et le frontal au ras du bord supérieur de la fente.

Le nerf lacrymal pénètre dans la fente sphénoïdale à l'union de ses deux parties, c'est-à-dire au point où elle se rétrécit, généralement un peu au-dessus et en dedans de l'épine de Merkel et au-dessus de la veine ophtalmique supérieure; dès qu'il a pénétré dans l'orbite,

ce nerf se dirige obliquement en haut, en dehors et en avant parallèlement à la queue de la fente pour changer de direction au niveau de l'extrémité externe de cette dernière (voy. : fig. 354 et 451, t. III, fasc. II).

c) En dehors de l'anneau de Zinn et dans la *partie étroite* de la fente s'engage le rameau orbitaire de l'artère méningée moyenne (voy. : fig. 451, t. III, fasc. II).

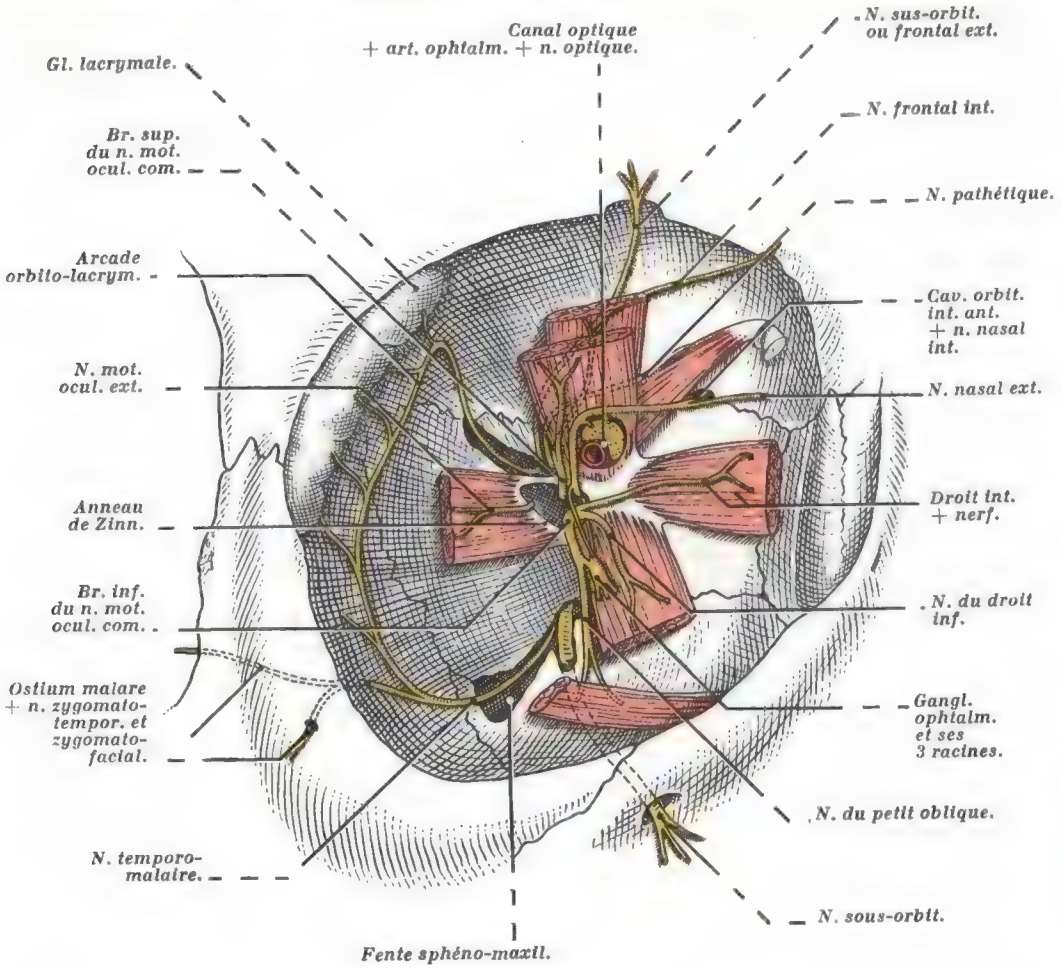

FIG. 354. — *Nerfs de la cavité orbitaire, côté droit; vue antérieure* (demi-schématique).

Quant aux veines ophtalmiques supérieure et inférieure, elles cheminent dans la partie large de la fente sphénoïdale, tantôt réunies en un seul tronc veineux, la veine ophtalmique principale, tantôt au contraire, et c'est le cas le plus fréquent, isolément, la supérieure en dehors du tendon du droit externe et au-dessous du nerf lacrymal et l'inférieure au-dessous du tendon du droit inférieur (voy. : fig. 451, t. III, fasc. II).

Dans cette traversée de la fente sphénoïdale, la branche supérieure du moteur oculaire commun et le pathétique affectent des rapports immédiats ou tout au moins très proches avec la paroi osseuse de la fente; ce fait explique pourquoi ces deux nerfs sont plus fréquemment lésés que les autres dans les fractures de l'étage antérieur du crâne, le trait de fracture siégeant le plus souvent dans la partie large de la fente (voy.: fig. 451, t. III, fasc. II).

4. — Dans l'orbite.

Les quatre branches nerveuses cheminent dans le tissu cellulo-adipeux de la cavité orbitaire à l'intérieur de la pyramide musculaire de l'orbite; elles divergent à partir de l'anneau de Zinn et distribuent l'innervation aux muscles moteurs de l'œil.

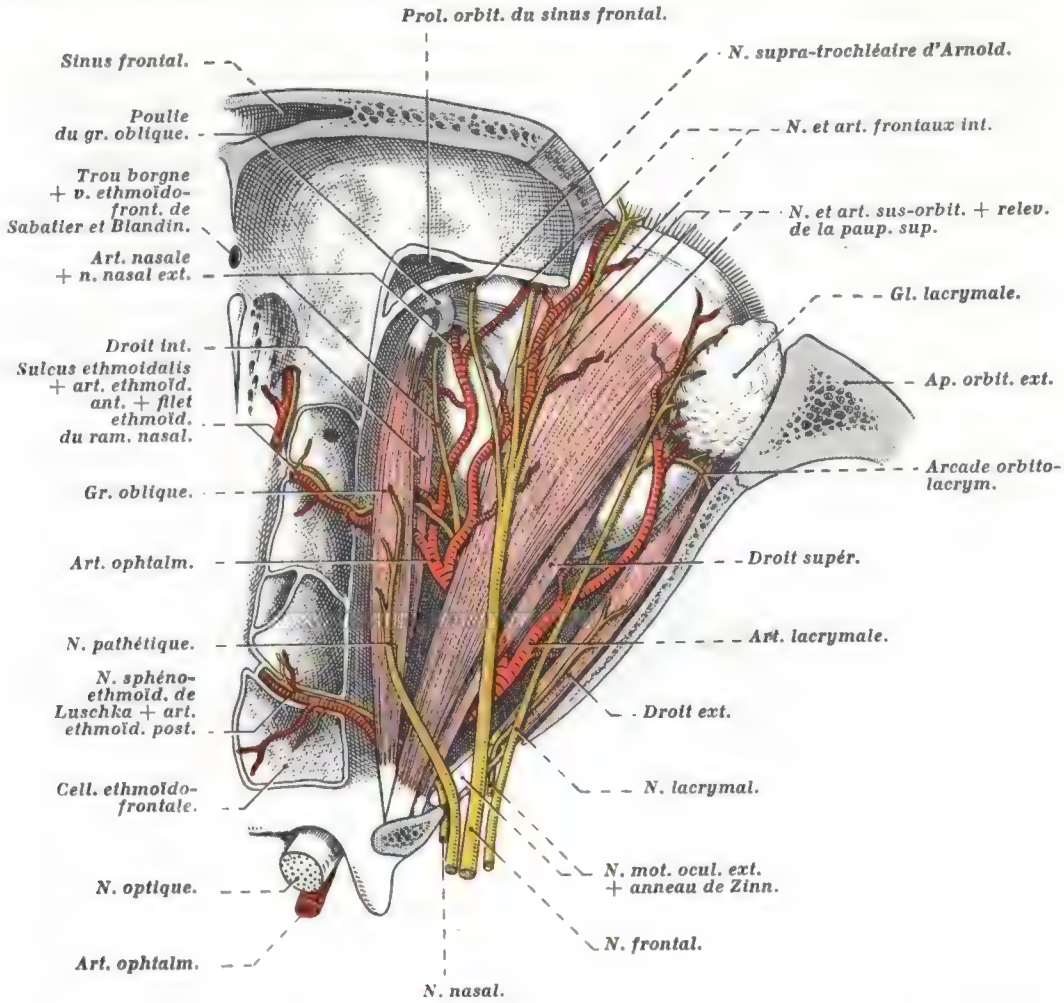

Fig. 355. — *Nerfs et artères de la cavité orbitaire, côté droit; vue supérieure.*

Le *moteur oculaire externe* présente un très court trajet de 3 à 4 millimètres où il est appliqué contre la face interne du muscle droit externe; il se distribue à ce muscle en se divisant en trois à quatre filets qui le pénètrent par sa face interne (voy. : fig. 354).

Le *pathétique* est le plus élevé des trois nerfs; il se dirige obliquement en avant et en dedans, croise la branche supérieure du moteur oculaire commun, puis, situé sous la voûte de l'orbite comme le frontal, il croise la face supérieure du releveur de la paupière supérieure; enfin il longe le bord externe du grand oblique et pénètre ce muscle vers sa partie moyenne en se divisant en trois ou quatre filets (voy. : fig. 355).

La *branche supérieure du moteur oculaire commun,* plus petite que l'inférieure, se dirige obliquement en avant, en haut et en dedans; elle croise l'artère ophtalmique en passant successivement en dehors et au-dessus de cette artère, puis elle se place entre le nerf optique et le droit supérieur (voy. : fig. 354) où elle se divise en deux rameaux qui sont : *a)* d'une part le *nerf du droit supérieur* qui, déjà divisé en trois ou quatre filets, pénètre ce muscle par sa face profonde et à sa partie moyenne; *b)* et d'autre part le *nerf du releveur de la paupière supérieure* qui croise ou traverse le bord externe du droit supérieur, et pénètre le muscle par sa face inférieure.

La *branche inférieure du moteur oculaire commun* plus volumineuse que la précédente (trois fois plus grosse) se dirige obliquement en avant et en bas en s'écartant de plus en plus de l'artère ophtalmique et du nerf optique (voy. : fig. 354); après un court trajet dans l'orbite de 5 à 6 millimètres, elle se bifurque en trois rameaux qui sont : *a)* le *nerf du droit interne* le plus important des trois qui croise obliquement la face inférieure du nerf optique puis aborde la face profonde du muscle à sa partie moyenne déjà divisé en cinq à six filets; *b)* le *nerf du droit inférieur,* très court et très grêle qui se divise en deux filets, lesquels pénètrent dans le muscle par sa face supérieure à l'union du tiers postérieur et des deux tiers antérieurs; *c)* et le *nerf du petit oblique,* filet long et relativement volumineux qui continue la direction du tronc d'origine; il repose sur le versant supérieur du droit inférieur et, divisé en deux ou trois filets, il pénètre le petit oblique par son bord postérieur; il fournit la racine courte (grosse racine) du ganglion ophtalmique (voy. : fig. 354) (pour plus de détails voy. : *Nerf optique* et *Sympathique céphalique* dans ce tome et *Muscles de l'orbite,* tome V).

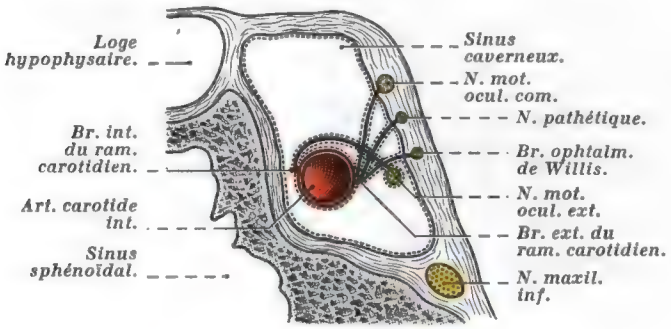

FIG. 356.

Anastomoses du rameau carotidien dans le sinus caverneux, vues sur une coupe frontale, côté droit; segment antérieur de la coupe (schématique).

DISTRIBUTION DES NERFS MOTEURS DE L'ŒIL

1° Branches collatérales. — Parmi les trois nerfs moteurs de l'œil, seul le *pathétique* présente des branches collatérales, à savoir : le *nerf de la tente du cervelet ou accessoire du nerf récurrent d'Arnold* et quelques filets très grêles pour la dure-mère du sinus caverneux.

2° Branches terminales. — Les branches terminales ont été étudiées dans leurs détails au chapitre précédent, nous ne ferons que les résumer ici :

a) Le *moteur oculaire commun* fournit par sa *branche supérieure* le nerf du droit supérieur et le nerf du releveur de la paupière supérieure, et par sa *branche inférieure,* le nerf du droit interne, le nerf du droit inférieur et le nerf du petit oblique;

b) le *pathétique* ou *nervus trochlearis* se distribue au grand oblique;

c) le *moteur oculaire externe* ou *abducens* se distribue au droit externe.

3° Anastomoses. — Dans leur trajet au niveau du sinus caverneux, chacun des trois nerfs moteurs de l'œil échange des anastomoses avec le *sympathique péricarotidien (rameau carotidien)* au nombre de deux ou trois pour chaque nerf (voy. : fig. 356).

ORIGINES RÉELLES

Les noyaux gris d'origine des nerfs moteurs de l'œil sont situés au niveau du *mésencéphale pour le moteur oculaire commun* et le *pathétique,* et au niveau de la *protubérance annulaire* pour le *moteur oculaire externe*; ces noyaux représentent le prolongement vers l'encéphale du groupe cellulaire antéro-interne des cornes antérieures de la moelle (voy. : fig. 60).

1. — Noyaux du moteur oculaire commun.

Le moteur oculaire commun renferme des *fibres motrices somatiques* destinées aux muscles extrinsèques de l'œil, sauf le droit externe et le grand oblique, et des *fibres végétatives* qui appartiennent au parasympathique crânien, destinées au sphincter de l'iris (voy. : fig. 70).

1° Noyau somato-moteur. — Les *fibres motrices somatiques* naissent au niveau d'un noyau gris qui est situé dans la moitié supérieure du pédoncule cérébral à la hauteur des tubercules quadrijumeaux antérieurs. Il est placé très près de la ligne médiane sur la face antérieure de la substance grise de l'aqueduc de Sylvius, derrière le faisceau longitudinal postérieur qui présente une légère excavation pour le recevoir.

De dimensions relativement restreintes, sa hauteur moyenne est de un centimètre, sa largeur de 3 ou 4 millimètres.

A la coupe, il présente un aspect triangulaire; un côté du triangle répond au raphé; l'autre côté, ventral, répond à la bandelette longitudinale postérieure; tandis que le troisième côté, dorsal, est très rapproché du plancher de l'aqueduc de Sylvius (voy. : fig. 357).

Par son pôle inférieur, il confine au noyau du pathétique qui lui est sous-jacent.

Constitution du noyau somato-moteur du III. — De nombreux travaux ont paru relatifs à la constitution du noyau du moteur oculaire commun; mais actuellement la plupart des auteurs admettent que les cellules d'origine somato-motrices du moteur oculaire commun sont groupées en plusieurs noyaux distincts.

Ces noyaux somatiques comprennent : *a) deux noyaux principaux* situés de chaque côté de la ligne médiane; ils sont désignés sous le nom de *noyaux latéraux* ou de *noyaux ventraux*; *b)* et un *noyau central* à situation médiane composé de grandes cellules appelé *noyau de Perlia* (voy. : fig. 357).

Par suite de la situation de leurs groupements cellulaires, chaque *noyau latéral* ou *ventral* se décompose à son tour en *deux colonnes cellulaires* qui sont : *a)* un *noyau ventral antérieur* ou *antéro-latéral* situé très près de la ligne médiane; *b)* et un *noyau ventral postérieur* ou *postéro-latéral* plus éloigné que le précédent de la ligne médiane.

Le *noyau de Perlia (noyau central)* occupe la partie médiane antérieure de la substance grise centrale de l'aqueduc de Sylvius; il est situé sur un plan antérieur par rapport aux deux colonnes cellulaires précitées; il représenterait non pas un noyau somato-moteur proprement dit mais un *centre coordinateur* destiné à régler les mouvements d'accommodation et de convergence *(noyau de la convergence).*

Quant au *noyau de Darkschewitsch,* que l'on rattachait autrefois au noyau du moteur oculaire commun, on admet actuellement qu'il ne présente aucune connexion avec ce

nerf crânien et qu'il doit être rattaché au système de la bandelette longitudinale postérieure (voy. : fig. 78).

Systématisation et localisations motrices du noyau du moteur oculaire commun. — Les localisations motrices du noyau du moteur oculaire commun sont assez difficiles à préciser; néanmoins la plupart des auteurs s'accordent pour admettre : *a)* que les *noyaux antéro-* et *postéro-latéraux* sont destinés à l'innervation des muscles extrinsèques de l'œil, à l'exception du grand oblique et du droit externe, mais y compris le releveur de la paupière supérieure; *b)* que le *noyau central de Perlia* est un *centre supra-nucléaire coordinateur.*

Dans le *noyau principal (noyau ventral)*, les centres moteurs des muscles extrinsèques de l'œil seraient disposés de haut en bas de la façon suivante : releveur de la paupière supérieure, droit supérieur, droit interne, petit oblique et droit inférieur; d'autre part :

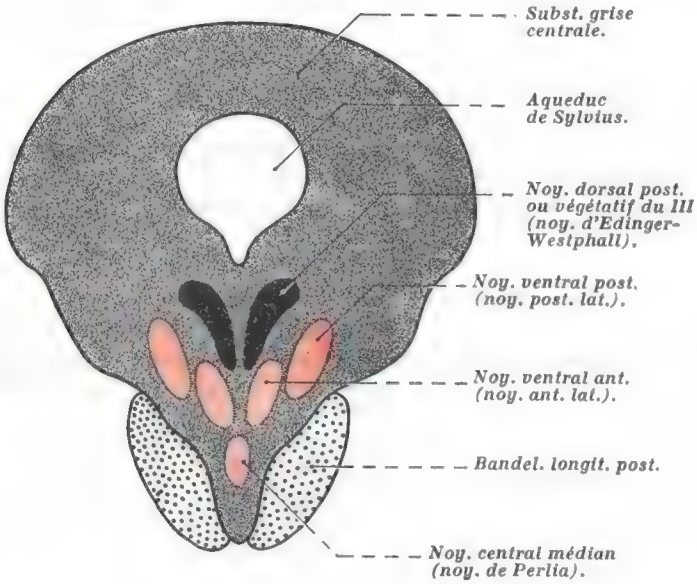

FIG. 357.
Coupe transversale de la substance grise centrale de l'aqueduc de Sylvius intéressant les noyaux du nerf moteur oculaire commun; segment inférieur de la coupe (schématique).

a) le *muscle droit inférieur* recevrait en majeure partie des fibres croisées et quelques fibres directes; *b)* le *muscle petit oblique* des fibres croisées et directes; *c)* le *muscle droit interne* également des fibres directes et croisées mais avec prédominance de fibres directes; *d)* quant aux *muscles droit supérieur* et *releveur de la paupière supérieure* ils ne recevraient que des fibres directes (voy. : fig. 361).

Winckler, qui a fait une minutieuse étude de la question, envisage au niveau des différents noyaux du moteur oculaire commun des *synergies musculaires* au lieu de véritables localisations musculaires; ces synergies sont au nombre de quatre :

a) la convergence liée à l'accommodation et au rétrécissement de la pupille serait sous la dépendance du noyau central de Perlia;

b) la déviation conjuguée bilatérale des yeux (mouvements de latéralité) serait sous la dépendance de l'action simultanée du noyau de l'abducens et de la partie moyenne du noyau principal du moteur oculaire commun;

c) la déviation des yeux en haut et en bas serait sous la dépendance du groupement cellulaire dorsal des noyaux latéraux *(noyau postéro-latéral)*;

d) l'ouverture et la fermeture des paupières avec refuge du globe oculaire sous la paupière supérieure serait sous la dépendance du groupement cellulaire ventral du noyau latéral.

2° *Noyau végétatif.* — Les *fibres végétatives* ou *parasympathiques du III* dérivent d'un petit noyau situé en pleine substance grise de l'aqueduc de Sylvius, au voisinage du noyau somatique du moteur oculaire commun mais sur un plan plus élevé; c'est le *noyau paramédian dorsal* ou *noyau pupillaire* ou *noyau organique de la troisième paire* ou *noyau d'Edinger-Westphall,* par opposition au noyau précédemment décrit (noyau principal latéral) qui représente le noyau somatique. Ce noyau est un *centre mésencéphalique irido-constricteur* (voy. : fig. 70, 357 et 358).

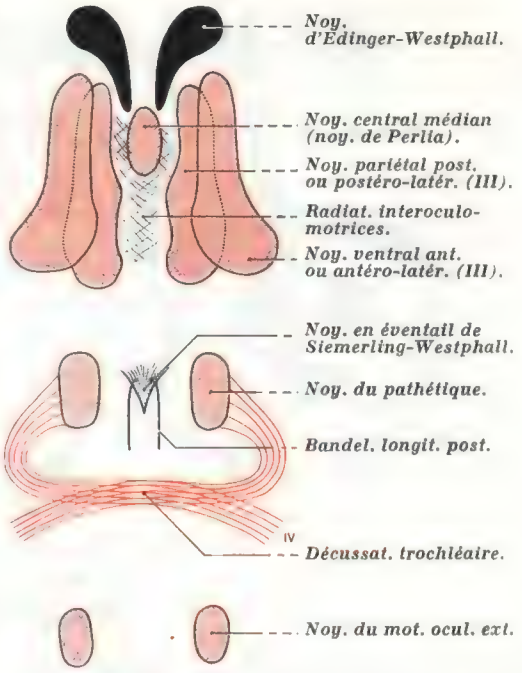

FIG. 358. — *Noyaux oculo-moteurs, vue antérieure* (schématique).

TRAJET INTRA-PÉDONCULAIRE. — Les cylindraxes qui émanent des cellules motrices du noyau du moteur oculaire commun se groupent en petits fascicules sur la face antérieure du noyau; elles se dirigent en avant, traversent successivement la bandelette longitudinale postérieure puis le noyau rouge de la calotte et la partie interne du locus niger de Soemmering pour émerger sur la face antérieure du mésocéphale au niveau du bord interne du pédoncule cérébral.

Sur une coupe horizontale du pédoncule cérébral, les fibres du moteur oculaire commun présentent l'aspect d'un fuseau dont l'extrémité antérieure est nettement condensée au niveau de l'origine apparente du nerf et l'extrémité postérieure légèrement étalée au niveau du noyau somato-moteur de ce nerf (voy. : fig. 359).

Les *fibres somatiques* du moteur oculaire commun sont à la fois directes (les plus nombreuses) et croisées (voyez précédemment); la décussation qui correspond aux *radiations inter-oculo-motrices* s'effectue dans le raphé entre les deux noyaux latéraux principaux au niveau de la décussation de Meynert et sur un plan antérieur aux fibres de la bandelette longitudinale postérieure (voy. : fig. 358).

Les *fibres végétatives* issues du noyau pupillaire sont tout d'abord placées en dedans du nerf dans son trajet intra-axial; puis elles deviennent externes par la suite avant d'atteindre la branche de division inférieure du nerf dans laquelle elles cheminent (1) (voy. : fig. 359).

Elles atteignent le ganglion ciliaire en passant par le nerf du petit optique et la racine courte du ganglion ophtalmique; elles représentent le protoneurone de la voie parasympathique irido-constrictive (voy. : fig. 362).

(1) Article à consulter : G. LAZORTHES, J. GAUBERT et H. PLANEL : Le trajet des fibres de la motricité intrinsèque dans le III. *Comptes rendus de l'Association des Anatomistes*, 1955, p. 472.

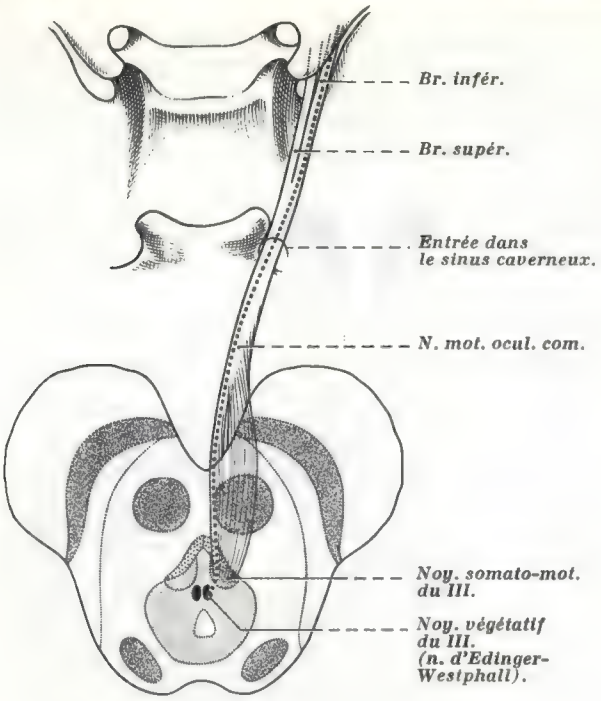

FIG. 359.
Trajet des fibres parasympathiques (en pointillé) *du nerf moteur oculaire commun, côté droit* (schématique) (d'après LAZORTHES, GAUBERT et PLANEL).

2. — *Noyau du pathétique.*

Le noyau somato-moteur du pathétique ou *noyau trochléaire (nucleus trochlearis)* est situé dans le pédoncule cérébral au niveau des tubercules quadrijumeaux postérieurs (voy. : fig. 60).

Très petit et d'aspect ovalaire, il est placé au-dessous du noyau du moteur oculaire commun très près de la ligne médiane sur le versant antérieur de la substance grise de l'aqueduc de Sylvius, en arrière de la bandelette longitudinale postérieure qui s'excave pour le recevoir et qui le sépare des fibres des pédoncules cérébelleux supérieurs et de la commissure de Wernekink (faisceau cérébello-rubrique) (voy. : fig. 71).

Quant au *noyau de Siemerling-Westphall* ou *noyau en éventail,* situé dans la substance grise centrale au niveau du raphé, mais sur un plan postérieur au noyau trochléaire, il représenterait un centre supra-nucléaire (Winckler) et serait vraisemblablement en relation avec la bandelette longitudinale postérieure et le faisceau de Schütz (voy. : fig. 79 et 361).

TRAJET INTRA-PÉDONCULAIRE. — A leur émergence du noyau trochléaire, les fibres du pathétique sont disposées en éventail; elles se dirigent en arrière en contournant la substance grise centrale; ces fibres se groupent alors en un faisceau compact au point où elles croisent en dehors la racine descendante motrice du trijumeau; puis le cordon nerveux se coude à angle droit contre la face latérale de la colonne de substance grise qui entoure l'aqueduc de Sylvius; il devient alors descendant et constitue la branche radiculaire descendante du pathétique; arrivé au niveau de la partie inférieure des tubercules quadrijumeaux postérieurs, le nerf se coude à nouveau pour se diriger transversalement en dedans et en arrière en contournant le versant dorsal de la substance grise centrale;

finalement, il s'entrecroise avec celui du côté opposé à la face dorsale de la voûte de l'aqueduc, c'est la *décussation du pathétique* ou *décussation trochléaire*; puis il émerge du tectum de chaque côté du frein de la valvule de Vieussens (voy. : fig. 72 et 361).

Toutes les fibres du pathétique sont croisées *(décussation totale)*; c'est du reste le seul nerf moteur crânien où toutes les fibres sont croisées.

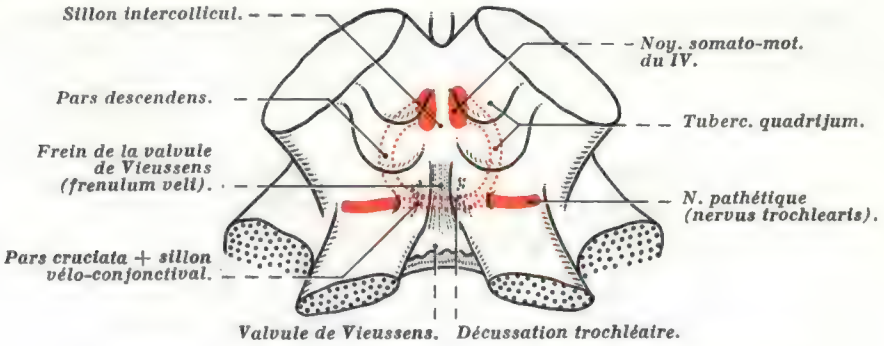

FIG. 360. — *Trajet intra-axial et émergence des nerfs pathétiques; vue postérieure* (schématique).

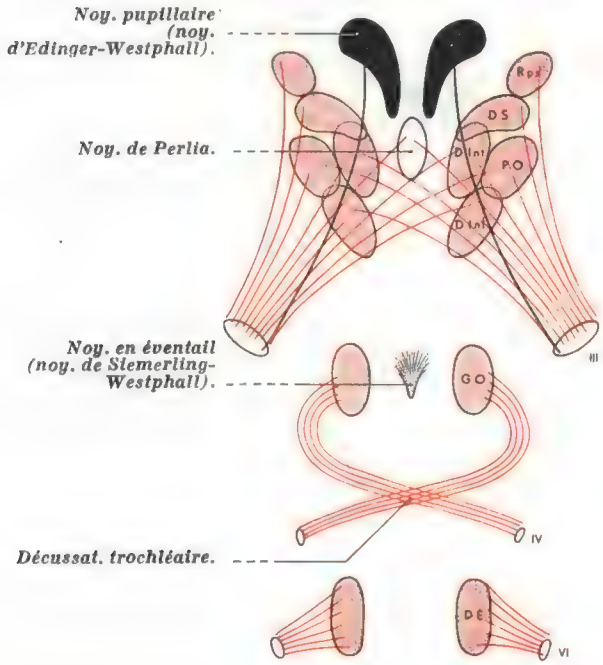

FIG. 361. *Systématisation des nerfs oculo-moteurs et de leurs noyaux.*

Les centres somato-moteurs correspondant aux muscles extrinsèques du globe oculaire sont figurés par leurs initiales.

Dans l'ensemble, le pathétique présente dans le mésencéphale un trajet en fer à cheval dont la concavité est dirigée en dedans et embrasse la substance grise centrale; de ce fait il présente *trois segments* qui sont : *a)* un *segment antérieur* ou *branche radiculaire d'origine*, oblique en arrière et en dehors; *b)* un *segment moyen*, descendant, parallèle à l'aqueduc de Sylvius; c'est la *branche radiculaire descendante* ou *pars descendens*; *c)* et un *segment postérieur* à direction transversale et croisée; c'est la *branche radiculaire de sortie* ou *pars cruciata* (voy. : fig. 72, 77 et 360).

3. — *Noyaux du moteur oculaire externe.*

Les fibres motrices du moteur oculaire externe naissent dans la calotte protubérantielle au niveau de *deux noyaux* qui sont : un *noyau principal* et un *noyau accessoire.*

a) Le **noyau principal** ou **nucleus abducens** est profondément situé sous le plancher du quatrième ventricule où il correspond à une petite saillie arrondie, l'*eminentia teres* (voy. : fig. 61, 62, 63 et 65).

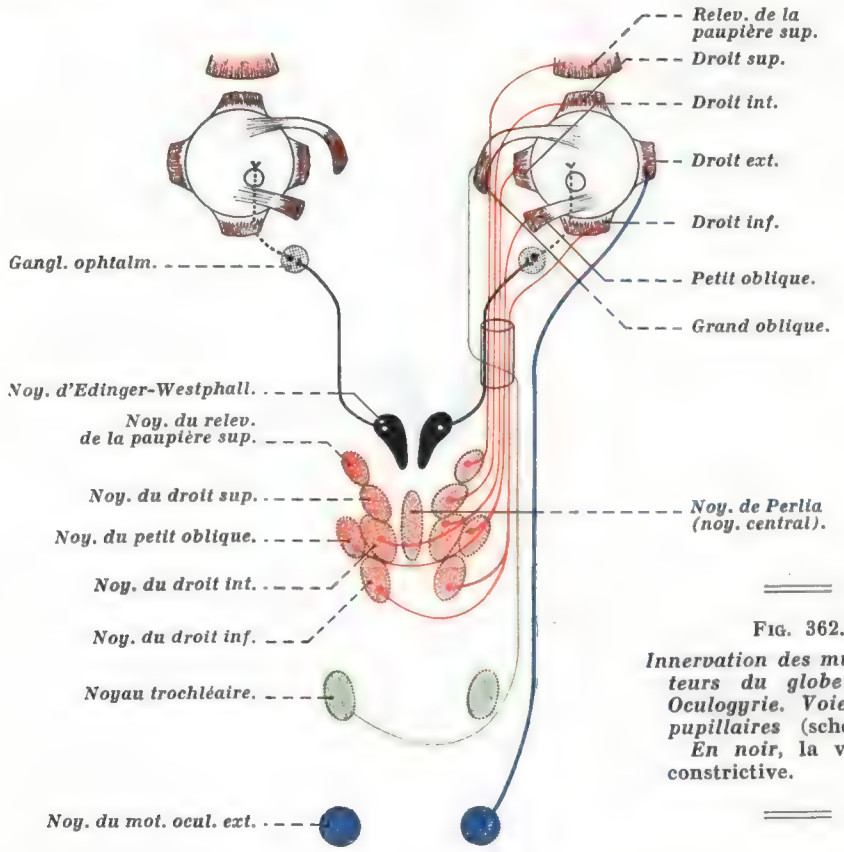

FIG. 362.
Innervation des muscles moteurs du globe oculaire. Oculogyrie. Voies réflexes pupillaires (schématique). *En noir,* la voie irido-constrictive.

Le *nucleus abducens* (1) est représenté par un noyau d'aspect globuleux, ovalaire, qui s'étend sur une hauteur de 4 millimètres environ de chaque côté de la tige du calamus; il est entouré en dedans, en arrière et en dehors par les fibres radiculaires du facial qui le contournent; le genou du facial sépare le noyau du moteur oculaire externe du plancher du quatrième ventricule (voy. : fig. 60, 65 et 361).

Il entre en rapport : *a) en dedans,* avec la bandelette longitudinale postérieure dont il est très proche et avec laquelle il contracte de nombreuses connexions; *b) en avant,* avec l'olive protubérantielle et le faisceau central de la calotte qui le séparent du faisceau vesti-

(1) Article à consulter : DUROUX et BOSSY : Place et signification branchiale du noyau d'origine du nerf pathétique, *Lyon Médical,* 26 juin 1955, p. 605.

bulo-spinal et du *lemniscus médian*; *c) en avant* et *en dehors*, avec le noyau du facial dont il est situé à une certaine distance; *d) en dehors*, avec les noyaux de la VIIIe paire et plus particulièrement avec le noyau triangulaire de Schwalbe qui le sépare du noyau de Deiters; *e) en arrière*, il est masqué par le noyau paramédian dorsal et par les noyaux de l'*eminentia teres* (voy. : fig. 60); *f)* enfin, *en bas*, il confine au noyau du nerf grand hypoglosse dont il représente le prolongement vers le haut.

b) Le **noyau accessoire** est représenté par le *noyau de Van Gehuchten* ou *noyau accessoire ventral* situé en pleine substance réticulée à mi-distance entre le noyau du facial et le noyau principal; il est constitué par une traînée cellulaire éparse que l'on rattache au système oculogyre.

TRAJET INTRA-PROTUBÉRANTIEL. — Au niveau du *nucleus abducens*, les fibres radiculaires du moteur oculaire externe naissent du versant interne du noyau; elles se dirigent obliquement en avant, en bas et en dehors en décrivant une courbure à grand rayon dont la convexité regarde le raphé médian.

Dans leur traversée intra-protubérantielle, les fibres radiculaires du moteur oculaire externe traversent successivement d'arrière en avant, la calotte protubérantielle où elles sont comprises entre : en dedans, le noyau réticulé de la calotte de Betcherew, le noyau central inférieur et la bandelette longitudinale postérieure, et en dehors, le faisceau central de la calotte et l'olive protubérantielle (voy. : fig. 65); puis il traverse les éléments du corps trapézoïde, le ruban de Reil médian, le pied de la protubérance où il chemine à travers les fibres transversales ponto-cérébelleuses et les fascicules du faisceau pyramidal; enfin il émerge du tronc cérébral au niveau du sillon bulbo-protubérantiel au-dessus des pyramides.

Quant aux fibres venues du noyau de Van Gehuchten, elles suivent le même trajet que les fibres du facial, sans toutefois se mélanger à ces dernières; après un trajet récurrent, elles s'unissent aux éléments issus du noyau principal.

Toutes les fibres du moteur oculaire externe sont directes.

CONNEXIONS DES NOYAUX OCULO-MOTEURS ENTRE EUX

Les noyaux des nerfs moteurs de l'œil sont en connexion entre eux : 1° d'une part par l'intermédiaire d'un système de *courtes fibres commissurales internucléaires* qui vont d'un noyau à son homonyme du côté opposé *(radiations inter-oculo-motrices)*; 2° et d'autre part, par l'intermédiaire de la *bandelette longitudinale postérieure* qui est située de chaque côté de la ligne médiane en avant des trois noyaux et qui représente un système d'association internucléaire homo- et hétéro-latéral entre les six noyaux oculo-moteurs (voy. : fig. 52).

Les fibres commissurales internucléaires et les fibres internucléaires croisées ou directes de la bandelette longitudinale postérieure jouent un rôle extrêmement important du point de vue fonctionnel pour les mouvements conjugués des yeux et en particulier en ce qui concerne l'action simultanée des muscles droits interne et externe des deux côtés.

Par l'intermédiaire des fibres croisées internucléaires et de celles de la bandelette longitudinale postérieure croisées ou directes s'expliquent les *mouvements de latéralité* et de *convergence* des yeux.

L'*oculogyrie* comprend dans le sens latéral *deux systèmes moteurs* : l'un *dextrogyre* qui porte le regard à droite, l'autre *lévogyre* qui porte le regard à gauche; chaque noyau du moteur oculaire externe étant soumis à un *centre coordinateur des mouvements de latéralité* (voy. : fig. 362); de même les mouvements de convergence des yeux peuvent s'expli-

quer : soit par l'action simultanée des deux nerfs moteurs oculaires communs agissant sur chacun des muscles droits internes; soit par l'action d'un seul noyau moteur oculaire commun qui commande le droit interne homolotéral et le droit interne hétéro-latéral par l'intermédiaire des fibres commissurales internucléaires ou des fibres croisées de la IIIe paire, de telle sorte que chaque noyau du moteur oculaire commun est l'équivalent d'un *centre de convergence.*

CONNEXIONS CENTRALES DES NOYAUX OCULO-MOTEURS

Les noyaux des nerfs moteurs de l'œil sont en relation avec le *cortex cérébral* par l'intermédiaire du *faisceau géniculé* ou plus exactement de son *contingent oculogyre*; cette voie est croisée, et le lieu de croisement se fait dans le tronc cérébral au niveau du raphé, un peu avant l'arrivée du contingent cortico-nucléaire en regard de chaque noyau.

Les incitations motrices corticales qui sont transmises aux noyaux oculo-moteurs par cette voie proviennent de deux *centres corticaux,* véritables *centres oculogyres*; l'excitation des deux zones corticales entraîne l'apparition de mouvements des globes oculaires : *a)* l'un est situé dans le pied des deuxième et troisième circonvolutions frontales, en avant du sillon prérolandique, à cheval sur le sillon frontal inférieur, il correspond aux confins des aires 6, 8 et 9 de Brodmann; *b)* l'autre est situé à la face externe de l'hémisphère cérébral dans la partie moyenne de l'aire péristriée, empiétant même jusqu'au voisinage du pli courbe; il correspond au carrefour des aires 19, 37, et 39 de Brodmann (voy. : fig. 141 et 142); les fibres qui partent de ce centre feraient partie de la couronne rayonnante de Reil; elles aboutiraient par une voie mal précisée dans la majeure partie des noyaux oculo-moteurs du tronc cérébral; enfin un certain contingent de fibres irait aux tubercules quadrijumeaux antérieurs et par des fibres tecto-nucléaires (faisceau optique descendant de Van Gehuchten ou faisceau descendant de la calotte de Cajal) aboutirait secondairement aux noyaux oculo-moteurs et en particulier au noyau d'Edinger-Westphall.

Etant donné l'entrecroisement de la voie centrale oculogyre (faisceau géniculé), le centre cortical gauche est dextrogyre, tandis que le centre cortical droit est lévogyre.

1° **VOIES MOTRICES OCULOGYRES.** — Les *voies oculogyres* de la motilité volontaire comprennent *deux neurones* principaux :

a) l'un *central* ou *cortico-nucléaire* appartient au faisceau géniculé et aux fibres aberrantes de la voie pédonculaire de Déjerine; il s'étend du centre cortical frontal aux noyaux oculo-moteurs; cette voie est entièrement croisée;

b) l'autre *périphérique,* en partie croisé, en partie direct est constitué par les cellules motrices des noyaux oculo-moteurs somatiques et par leurs prolongements cylindraxiles.

Entre ces deux neurones principaux se placent des *neurones intercalaires* appartenant au système des fibres commissurales internucléaires et au système de la bandelette longitudinale postérieure.

2° **CENTRES COORDINATEURS SUPRA-NUCLÉAIRES.** — Il n'y a pas d'indépendance absolue des trois nerfs moteurs de l'œil, car pour produire les mouvements des globes oculaires, il faut une action simultanée des muscles, c'est-à-dire une relation dans le fonctionnement des différents nerfs moteurs de l'œil et d'une façon plus générale, on doit admettre que tous les mouvements des yeux (oculogyrie) exigent des *actions synergiques* qui supposent elles-mêmes d'abord un *système d'association internucléaire* et ensuite un *centre coordinateur supra-nucléaire* auquel aboutirait le premier neurone de

la voie motrice oculogyre; mais les opinions diffèrent lorsqu'il s'agit de préciser la localisation exacte de ce centre supra-nucléaire.

La seule hypothèse admise actuellement est que le *noyau central de Perlia* représente le *centre de convergence.*

3° **CONNEXIONS AVEC LES CORPS STRIÉS.** — L'existence de connexions entre les lobes frontal et occipital et les noyaux oculo-moteurs étant actuellement admise, il y a lieu de supposer qu'il existe des connexions entre les corps striés et les noyaux oculo-moteurs; celles-ci s'effectueraient par l'intermédiaire des noyaux d'origine de la bandelette longitudinale postérieure (noyaux de Darkschewitsch, noyaux interstitiels de Cajal, noyau en éventail) qui sont en relation avec le *globus pallidus* par des fibres descendantes à destination réticulo-mésencéphalique de l'anse lenticulaire; ainsi les corps striés exerceraient sur la motilité oculaire une *influence mécanique* indirecte d'ordre *statique* et *postural.*

4° **CONNEXIONS AVEC LES NOYAUX DES NERFS MOTEURS CRANIENS.** — La déviation conjuguée de la tête et des yeux exige une connexion certaine entre les noyaux oculo-moteurs et le noyau céphalogyre du spinal médullaire; cette connexion s'établit par la bandelette longitudinale postérieure; d'autre part, dans la voie cortico-nucléaire, le contingent oculogyre chemine au voisinage du contingent céphalogyre; qu'une lésion frappe simultanément l'un et l'autre de ces contingents, il s'ensuit une paralysie homolatérale des deux systèmes (muscles moteurs de l'œil sterno-cléido-mastoïdien et trapèze) entraînant une déviation conjuguée de la tête et des yeux.

VOIES D'ASSOCIATION RÉFLEXES

Les noyaux oculo-moteurs entrent en connexion avec les appareils visuel, vestibulaire, auditif et avec la voie sensitive constituant autant de *voies oculogyres réflexes.*

1° La *voie optique oculogyre* est représentée par le contingent tecto-nucléaire des faisceaux tecto-bulbaire et tecto-spinal. Les fibres de ce faisceau partent du tubercule quadrijumeau antérieur, suivent en avant de la bandelette longitudinale postérieure le trajet du faisceau tecto-spinal; quelques fibres même suivent le même trajet que la bandelette; ces fibres s'entrecroisent sur la ligne médiane dans la calotte pédonculaire en arrière du noyau rouge au niveau de la décussation de Meynert et elles se terminent dans les noyaux oculo-moteurs.

Le *contingent tecto-nucléo-optique* constitue le *faisceau optique descendant de Van Gehuchten* ou *faisceau descendant de la calotte de Cajal.*

Le tubercule quadrijumeau antérieur est donc en relation : *a)* avec les noyaux oculo-moteurs homolatéraux par les fibres tecto-nucléaires optiques; *b)* et avec le noyau d'Edinger-Westphall et les noyaux oculo-moteurs hétéro-latéraux par l'intermédiaire de la bandelette longitudinale postérieure et des fibres commissurales croisées qui réunissent entre eux les noyaux de Darkschewitsch par la commissure blanche postérieure; aussi les tubercules quadrijumeaux antérieurs représentent-ils un véritable *centre optique réflexe* qui intervient vraisemblablement dans la motilité réflexe et en particulier dans le réflexe pupillaire à la lumière.

Beaucoup d'auteurs admettent même que les tubercules quadrijumeaux antérieurs sont avant tout les centres des mouvements associés des yeux pour l'abaissement et l'élévation du globe oculaire; une lésion des tubercules quadrijumeaux antérieurs entraîne, indépen-

damment de la perte de certains réflexes, une paralysie isolée des mouvements de verticalité constituant le syndrome de Parinaud; enfin certains auteurs (Winckler) vont encore plus loin dans la systématisation et admettent que les noyaux de Darkschewitsch représenteraient le centre des mouvements des yeux vers le haut, et le noyau en éventail, le centre des mouvements des yeux vers le bas; comme les mouvements de verticalité des yeux s'exécutent toujours avec un mouvement associé d'ouverture et de fermeture des paupières, l'influence de ces centres doit s'exercer par l'intermédiaire de la bandelette longitudinale postérieure à la fois sur les noyaux du moteur oculaire commun et du facial.

2° La ***voie vestibulo-oculogyre*** a son origine située dans les noyaux de la VIIIe paire et principalement dans le noyau de Deiters. Elle suit le trajet de la bandelette longitudinale postérieure, et, par cette dernière, elle aboutit aux noyaux oculo-moteurs par des fibres ascendantes et descendantes directes et croisées.

Les troubles fonctionnels et les lésions qui portent sur les neurones de cette voie donnent lieu au *nystagmus*.

Les connexions de la voie vestibulaire avec le noyau du moteur oculaire commun expliquent la présence de troubles oculo-moteurs au cours du syndrome de Bonnier (lésions du noyau de Deiters) tels que nystagmus, lenteur du regard latéral, déviation conjuguée des yeux du côté lésé, paresse à l'accommodation).

3° La ***voie acoustico-oculogyre*** ou ***voie cochléaire oculogyre*** prend ses origines au niveau des deux noyaux ventral et dorsal du nerf cochléaire. Elle suit la voie acoustique centrale jusqu'à l'olive protubérantielle, et, de l'olive protubérantielle, elle se termine dans le noyau de l'abducens par des fibres qui partent de la face postérieure de l'olive et qui constituent le pédoncule de l'olive.

Ces deux voies sensorielles vestibulaire et cochléaire recueillent à la périphérie les sensations d'équilibration du corps et les impressions auditives qu'elles transmettent par voie réflexe aux noyaux oculo-moteurs.

4° La ***voie sensitivo-oculogyre*** est une voie réflexe qui emprunte le trajet des fibres sensitives du trijumeau *(voie trigéminale oculogyre réflexe)* et celui de la bandelette longitudinale postérieure; ce dispositif explique les mouvements de latéralité des yeux provoqués par des stimuli à point de départ cutané ou muqueux.

VASCULARISATION ARTÉRIELLE

Les trois nerfs moteurs de l'œil présentent à leur origine apparente et dans l'étage postérieur du crâne une vascularisation artérielle différente pour chaque nerf, alors qu'au niveau du sinus caverneux et dans la cavité orbitaire les vaisseaux artériels destinés à ces nerfs ont une source commune.

1° A l'origine et dans l'étage postérieur du crâne. — *a)* Le *moteur oculaire externe* reçoit une artériole du segment d'origine du tronc basilaire; parfois même cette artère naît d'un tronc commun avec une artère protubérantielle courte; en abordant le tronc nerveux, elle se divise en T donnant deux rameaux, l'un qui va vers le sillon bulbo-protubérantiel, l'autre qui accompagne le nerf jusqu'à l'arête supérieure du rocher.

b) Le *pathétique* est irrigué par des rameaux issus de l'artère cérébelleuse supérieure et des artères quadrijumelles.

c) Le *moteur oculaire commun* reçoit plusieurs artérioles venues des segments d'origine de la cérébelleuse supérieure, de la cérébrale postérieure et de la communicante postérieure.

2° ***Dans le sinus caverneux,*** les trois nerfs sont vascularisés par de minuscules artérioles issues, soit directement de la carotide interne, soit indirectement (par plusieurs rameaux) d'une branche grêle qui se détache de cette artère au niveau de la partie postérieure du sinus *(artère postérieure du sinus caverneux de Ferrari et Ribet).*

3° ***Dans la cavité orbitaire,*** les nerfs oculo-moteurs sont vascularisés par des artérioles venues soit directement de l'artère ophtalmique, soit de ses branches collatérales et principalement des *artères musculaires.*

PHYSIOLOGIE

Les trois nerfs moteurs de l'œil transmettent l'influx moteur à la musculature intrinsèque et extrinsèque de l'œil et la distribution de ces nerfs nous permet de comprendre leur rôle fonctionnel; c'est ainsi que :

1° Le *moteur oculaire commun* par ses *fibres somatiques* innerve le releveur de la paupière supérieure, le droit supérieur, le droit inférieur, le droit interne et le petit oblique; sa section entraîne du ptosis de la paupière supérieure, la perte des mouvements d'élévation, d'abaissement et d'adduction du globe oculaire et une diplopie croisée par strabisme externe.

2° Le *moteur oculaire commun* par ses *fibres parasympathiques* issues du noyau d'Edinger-Westphall, tient sous sa dépendance la motricité et le tonus de la musculature intrinsèque de l'œil. Le nerf du petit oblique, par la racine courte du ganglion ophtalmique, apporte à ce dernier les fibres *irido-constrictives* destinées au sphincter de l'iris dont le rôle est de rétrécir le diaphragme iridien; ainsi s'explique dans les paralysies de la troisième paire, la mydriase par perte du tonus du muscle sphincter iridien et par action de la musculature antagoniste et les troubles de l'accommodation tels que la disparition des réflexes pupillaires à la distance et à la lumière (voy. : fig. 362).

3° Le *pathétique (nervus trochlearis)* innerve le grand oblique; sa paralysie entraîne un déplacement du globe oculaire en haut et en dehors par action antagoniste du petit oblique.

4° Le *moteur oculaire externe (nervus abducens)* innerve le droit externe; sa paralysie entraîne une diplopie latérale homonyme avec strabisme interne.

NERF TRIJUMEAU

Le nerf trijumeau est le *nerf de la cinquième paire*; c'est le plus volumineux de tous les nerfs crâniens et sa dénomination vient de sa division en *trois branches terminales.*

C'est un *nerf mixte* : *a) moteur,* il innerve les muscles masticateurs; *b) sensitif,* il recueille les différentes sensibilités tactile, douloureuse et thermique des téguments de la face, des muqueuses des cavités du massif facial (sinusiennes, nasale et buccale) et des dents; *c)* enfin, il contient des *fibres végétatives sécrétoires.*

ORIGINES APPARENTES. — Le nerf trijumeau émerge de la face antérieure de la protubérance annulaire. Son origine apparente est placée au niveau d'un petit sillon oblique et très court, le *sulcus trigemini,* localisé à l'union du tiers supérieur et des deux tiers inférieurs de la protubérance annulaire; transversalement, le bord externe du nerf correspond conventionnellement à la limite entre la protubérance et le pédoncule cérébelleux moyen *(brachium pontis).*

Cette origine se fait par *deux racines* : *a)* l'une *externe,* volumineuse, c'est la *racine sensitive*; *b)* l'autre *interne* beaucoup plus grêle, c'est la *racine motrice*; entre ces deux racines on voit parfois un pont de substance blanche tendue au-dessus du *sulcus trigemini*

qui unit les deux lèvres de ce dernier; il est formé par un fascicule de fibres ponto-cérébelleuses auquel on donne le nom de *lingula de Wrisberg* ou de *bandelette de Soemmering* (voy. : fig. 57 et 106).

DESCRIPTION DES RACINES. — 1° La **racine sensitive** est constituée par une quarantaine de filets. A son origine, cette racine présente un aspect arrondi ou ovalaire à la coupe; elle se dirige obliquement en avant et en haut. Située dans l'étage postérieur du crâne pendant un court trajet, d'un centimètre en moyenne, étalée et aplatie, d'aspect rubané, elle aborde ensuite le bord supérieur de la pyramide pétreuse qu'elle franchit; elle change alors de direction en abordant l'étage moyen du crâne; elle se dirige obliquement

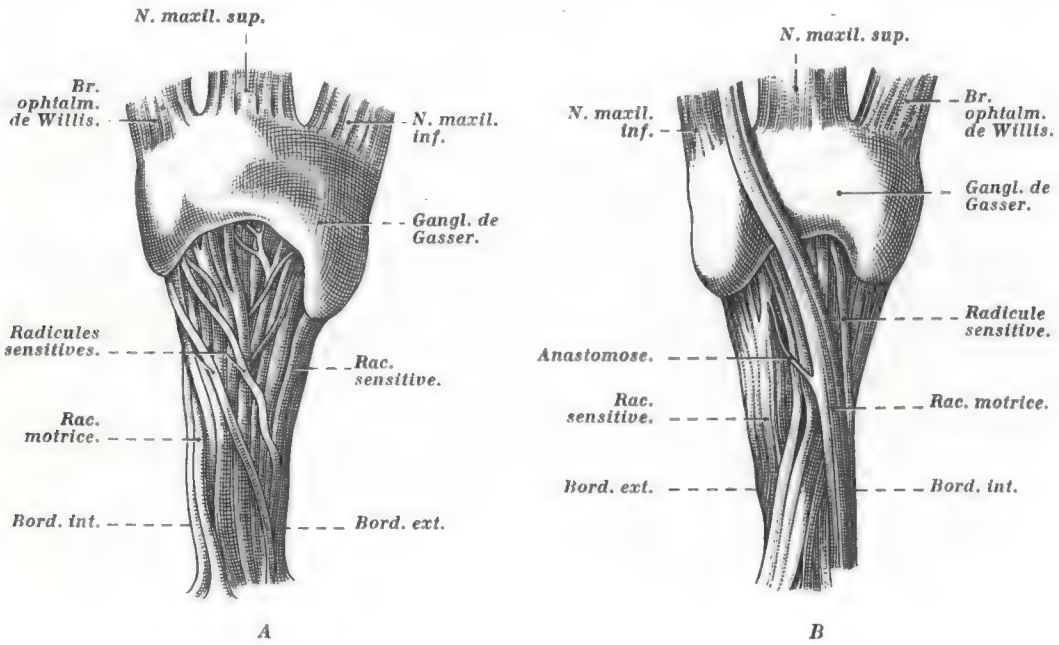

FIG. 363. — *Racines du nerf trijumeau et ganglion de Gasser; côté droit. A, vue supérieure; B, vue inférieure* (d'après A. SICARD).

en avant et en bas en même temps qu'elle s'épanouit en éventail et devient plexiforme; on donne à cette portion de la racine sensitive du trijumeau située sur la face endocrânienne du rocher, en raison de sa forme et de son aspect, le nom de *plexus triangulaire du trijumeau de Valentin*; finalement, elle se termine au niveau d'un gros ganglion aplati, appelé *ganglion de Gasser* (voy. : fig. 351 et 365).

Dans son ensemble, la racine sensitive du trijumeau décrit un trajet en forme d'accent circonflexe dont les branches sont situées à cheval sur les deux versants endocrâniens du rocher et, dans son trajet ponto-gassérien, ses fibres subissent une légère torsion sur l'axe.

Les radicules nerveuses de la racine sensitive du trijumeau ne sont pas toujours parallèles entre elles; elles s'intriquent, s'anastomosent, se divisent, s'enroulent d'un bord à l'autre de la racine (voy. : fig. 363); leur disposition est extrêmement variable, et il n'est pas possible d'individualiser trois portions distinctes dans cette racine, si bien que l'on ne peut jamais affirmer qu'une section partielle intéressera ou épargnera les fibres allant uniquement à l'une des trois branches périphériques; enfin, des fibres sensi-

tives cheminent parfois avec la racine motrice, ce qui explique l'anesthésie partielle possible après neurotomie totale et conservation de la racine motrice (A. Sicard).

2° La **racine motrice** est très grêle, mais plus longue que la racine sensitive. Elle est constituée par six ou huit radicules qui émergent un peu au-dessus et en dedans de la précédente. D'aspect arrondi, elle est placée pendant tout son trajet sous la racine sensitive et le ganglion de Gasser. Elle se dirige obliquement en dehors en suivant un trajet analogue à celui de la racine sensitive, si bien qu'étant située en dedans de la racine sensitive à son origine, elle se place en dehors d'elle au niveau de l'angle externe du ganglion de Gasser; elle se termine en fusionnant avec le *nerf maxillaire inférieur* près de son origine, de telle sorte qu'elle ne contracte avec le ganglion de Gasser que des rapports de contiguïté (voy. : fig. 363).

GANGLION DE GASSER. — Le *ganglion de Gasser* (1) ou *ganglion trigéminal* est le plus volumineux des ganglions cérébro-spinaux; annexé à la racine sensitive du trijumeau, il est l'équivalent d'un ganglion spinal des racines rachidiennes et, comme eux, il est constitué par des cellules unipolaires dites cellules en T (voy. : fig. 351 et 363).

De *couleur* gris jaunâtre, il présente un aspect aplati en forme de croissant avec un *bord postérieur* concave, épais, qui reçoit le plexus triangulaire; un *bord antérieur* convexe, d'aspect plexiforme d'où partent les *trois branches terminales* du trijumeau; une *extrémité interne* effilée, qui se continue sans ligne de démarcation bien nette avec le bord supérieur de la branche ophtalmique et un *bord externe* épais et irrégulièrement arrondi.

Ses *dimensions* sont relativement fixes : sa longueur atteint 6 millimètres; sa largeur (prise entre ses deux extrémités) est d'environ 16 à 18 millimètres; son épaisseur est de 3 millimètres à sa partie moyenne.

Le ganglion de Gasser est situé sur la face antérieure du rocher, où il repose dans une petite dépression ovalaire appelée *fossette du ganglion de Gasser* ou plus simplement *fossette gassérienne*; à ce niveau, le ganglion est compris dans une loge fibreuse duremérienne dite *cavum de Meckel* (2) (voy. : fig. 329, 364 et 365).

Sa face inférieure ou pétreuse est convexe; elle est séparée de la dure-mère par la racine motrice; sa face supérieure est légèrement concave; elle adhère à la paroi supérieure du cavum de Meckel par de fins tractus fibreux.

RAPPORTS DES RACINES. — Par suite de leur trajet et de leurs directions, les deux racines du trijumeau occupent successivement : l'*étage postérieur*, puis l'*étage moyen du crâne* et entre ces deux étages, elles croisent le *bord supérieur du rocher (arête du rocher)*.

1° Dans l'étage postérieur du crâne (portion rétro-gassérienne du trijumeau), les racines occupent la *loge cérébelleuse* ou *loge sous-tentoriale*; elles sont placées dans la partie la plus interne de l'*angle ponto-cérébelleux* (voy. : *Angle ponto-cérébelleux*), au centre d'un espace triangulaire virtuel à l'état normal, mais susceptible d'apparaître en un espace réel après écartement de l'hémisphère cérébelleux; c'est le *triangle trigéminal de Latarjet et Wertheimer* compris entre le bord supérieur du rocher en avant, le cervelet en

(1) Anatomiste autrichien de la deuxième moitié du XVIIIe siècle, fut professeur d'Anatomie à l'Université de Vienne; le ganglion fut décrit par un élève de Gasser et sa dénomination lui fut attribuée en l'honneur du maître.

(2) Article à consulter : C. Frazier et E. Whitehead : The morphology of the Gasserian ganglion. *Brain*, déc. 1925, p. 458.

arrière et la face latérale de l'isthme de l'encéphale en dedans (1) (voy. : fig. 116, 117 et 118).

Dans cet espace, les racines répondent : *a) en avant,* à la face postérieure du rocher tapissée par la dure-mère, la racine motrice étant interposée entre la racine sensitive et

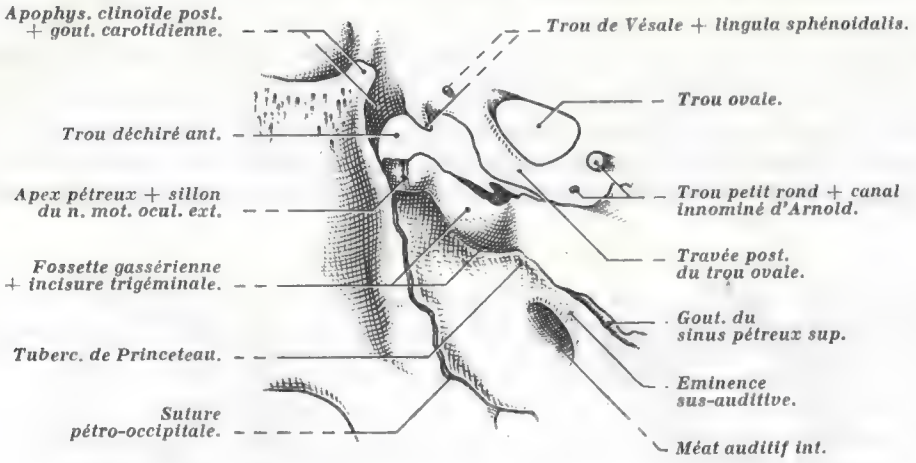

FIG. 364. — *Fossette gassérienne, côté droit; vue supérieure.*

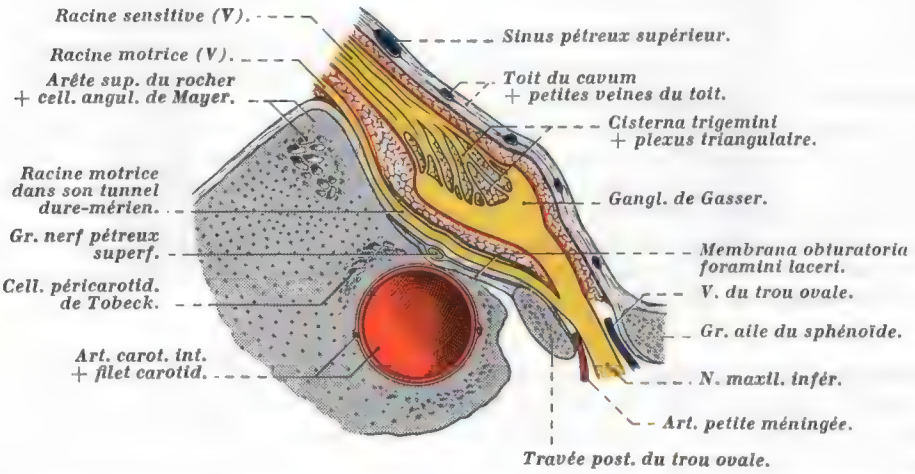

FIG. 365. — *Constitution du cavum de Meckel. Situation et rapports du nerf trijumeau et du ganglion de Gasser, vus sur une coupe du rocher* (demi-schématique).
La pie-mère est figurée *en rouge,* l'arachnoïde *en brun.*

cet os; les deux racines sont situées à distance du rocher et n'entrent en contact avec lui qu'au voisinage de son bord supérieur; *b) en arrière et en haut,* à la protubérance

(1) Articles à consulter : PRINCETEAU : Le trijumeau intra-crânien. *Comptes rendus du Congrès français de Chirurgie,* 1908, p. 781.
KANAVEL et DANIS : Surgical anatomy of the trigeminal nerve. *Surgery, gynecology and obstetrics,* mars 1922, p. 357.
A. LATARJET et P. WERTHEIMER : Rapports de la portion rétro-gassérienne du trijumeau intra-crânien. *Comptes rendus de l'Association des Anatomistes,* 1923, p. 299.
CHRISTMANN : El Trigemino intracraneano : anatomia y topografia. *Revista de cirurgia,* juil.-août 1929, p. 299.

annulaire (tiers supérieur), au bord latéral de l'orifice de Pacchioni (bord libre de la tente du cervelet), au pathétique et aux artères cérébelleuses moyenne et supérieure; *c) en dedans,* au sinus pétreux inférieur; mais elles restent à distance (3 cm. 1/2 environ) du tronc basilaire situé dans la gouttière protubérantielle médiane; toutefois elles entrent en rapport plus immédiat avec ses rameaux artériels protubérantiels (artères circonférentielles courtes) et l'un de ces rameaux fournit l'*artère radiculaire du trijumeau* qui accompagne les racines jusqu'au ganglion de Gasser; *d) en dehors,* à la veine du flocculus et à distance au faisceau acoustico-facial qui s'engage dans le conduit auditif interne et qui, de ce fait, s'écarte de plus en plus du trijumeau et lui est inférieur (voy. : fig. 106, 351 et 366).

Le trijumeau présente également des rapports avec les *méninges*; c'est ainsi que la pie-mère forme une *gaine piale* à chaque racine, tandis que le tissu arachnoïdien de la *cisterna pontis* ou *confluent basilaire* est traversé par les deux racines; il forme une gaine commune à celles-ci jusqu'au voisinage du rocher.

2° ***Au niveau du bord supérieur du rocher,*** les deux racines perforent la dure-mère; elles sont situées au niveau de l'orifice d'entrée (orifice postérieur) du cavum de Meckel; cet orifice de forme elliptique est constitué en bas par la dure-mère qui recouvre le rocher et en haut, par la grande circonférence de la tente du cervelet; la racine motrice est située au-dessous de la racine sensitive et toutes les deux n'entrent en contact qu'avec le versant inférieur de l'orifice (voy. : fig. 365).

Par l'intermédiaire de cet orifice dure-mérien, le trijumeau entre en rapport : *a) en bas,* avec le bord supérieur du rocher, échancré sur une longueur d'un centimètre pour le passage du nerf : c'est l'*incisure trigéminale du Grüber* ou *lunule d'Albinus*; *b) en haut,* avec le sinus pétreux supérieur qui croise en X la direction du nerf (voy. : fig. 364, 365 et 366); *c)* et *en dedans* (mais à distance), avec le *nerf moteur oculaire externe* situé dans le *canal de Dorello* (voyez ce nerf) et avec l'apex pétreux.

3° ***Dans l'étage moyen du crâne,*** la racine sensitive du trijumeau, représentée par le plexus triangulaire, la racine motrice, le ganglion de Gasser et l'origine des trois branches terminales occupent le *cavum de Meckel* (voy. : fig. 329).

a) Le **cavum de Meckel** (1) *(cavum meckeli)* est situé au niveau de la fossette gassérienne, petite dépression cupuliforme placée sur la face antérieure de la pyramidale pétreuse; c'est une loge fibreuse constituée par un dédoublement de la dure-mère. Il est formé par *deux feuillets* dure-mériens : l'un *inférieur,* mince, adhère au périoste de la fossette; l'autre *supérieur,* plus épais, sépare le trijumeau et son ganglion de l'espace sous-arachnoïdien; il contient de nombreuses veinules dont l'ensemble constitue le *plexus veineux du toit* (voy. : fig. 365).

Il présente dans son ensemble et après ouverture une forme triangulaire; en arrière et en haut, son orifice d'entrée, d'aspect ovalaire, laisse pénétrer les deux racines du trijumeau; en avant et en bas, il se continue par *trois tunnels ostéo-fibreux* qui contiennent l'origine des trois branches terminales du trijumeau (voy. : fig. 329).

De haut en bas et d'arrière en avant, il présente *trois segments* qui correspondent à des parties différentes de la Ve paire, à savoir : *a)* le *vestibule* qui correspond au plexus triangulaire de Valentin et présente l'aspect d'un canal aplati et étroit; *b)* la *loge semi-lunaire* d'aspect aplati et plus large qui correspond au ganglion de Gasser; *c)* et la *zone des trois tunnels* qui correspond à l'origine des trois branches terminales et que nous classerons en *tunnel interne* le plus long des trois, pour l'ophtalmique de Willis, *tunnel moyen* ou *intermédiaire,* pour le nerf maxillaire supérieur et *tunnel externe,* le plus court et le plus

(1) Anatomiste allemand (1724-1774).

large, pour le nerf maxillaire inférieur; l'extrémité antérieure des deux derniers tunnels correspond aux orifices de sortie du crâne des cordons nerveux correspondants (pour plus de détails voy. : *Dure-mère crânienne*) (voy. : fig. 329).

La racine motrice est située sous la racine sensitive et sous le bord externe du ganglion de Gasser; elle traverse en oblique le cavum de Meckel, mais elle est séparée du ganglion par des tractus fibreux dure-mériens disposés en ponts au-dessus d'elle.

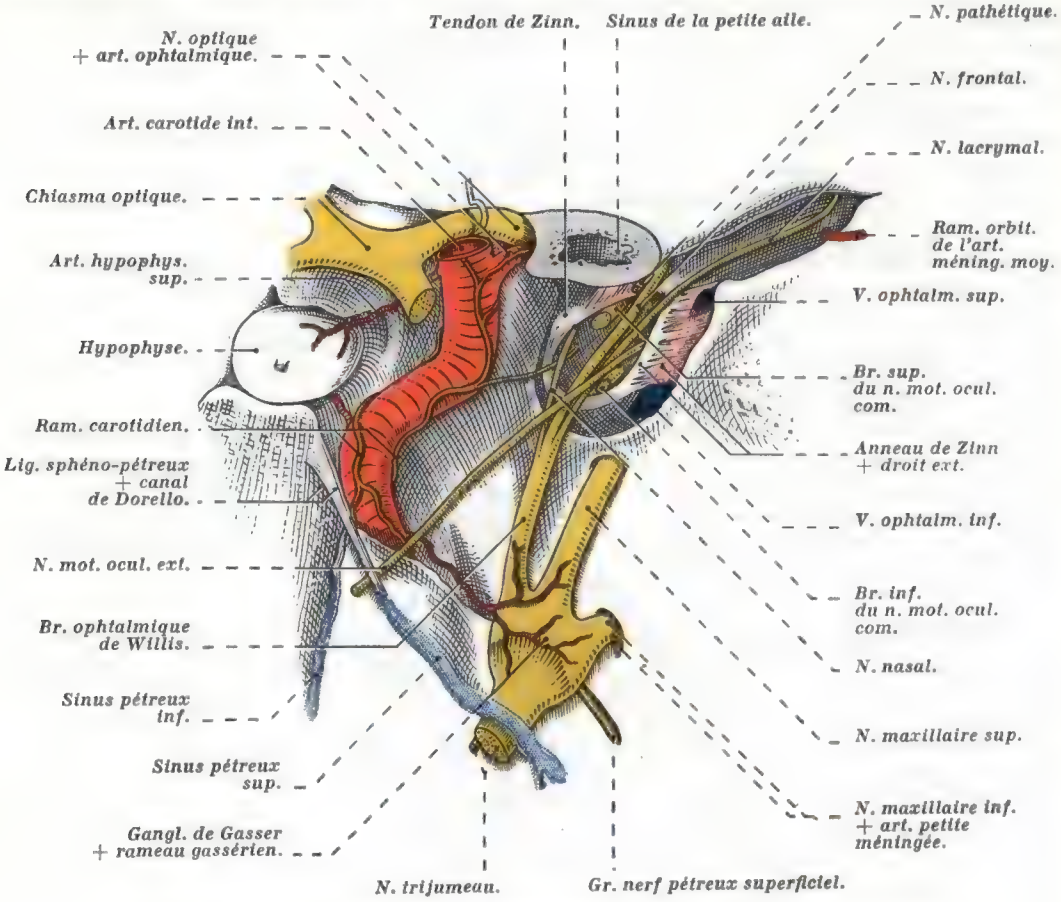

FIG. 366. — *Ganglion de Gasser et branches terminales du nerf trijumeau dans l'étage moyen du crâne; côté droit, vue supérieure.*

Le plexus triangulaire est entouré d'une *gaine piale* et d'un manchon arachnoïdien; cependant le tissu arachnoïdien est dilacéré par les fascicules de la racine sensitive, de telle sorte que son interprétation à travers les mailles du plexus triangulaire constitue la *cisterna trigemini* (voy. : fig. 365).

Ce plexus n'adhère pas aux parois du cavum, en revanche le ganglion de Gasser par sa face antérieure et ses angles interne et externe adhère intimement à la dure-mère, ces adhérences constituant les *ligaments latéraux interne* et *externe de Princeteau* (1).

(1) Article à consulter : BURR et ROBINSON : An anatomical study of the gasserian ganglion, with particular reference to the nature and extent of meckel's cave. *Anatomical Record*, 1925, p. 269.

b) **Par l'intermédiaire du cavum de Meckel,** le trijumeau repose sur la face antérieure du rocher.

Il répond : *en bas,* à l'extrémité interne de la pyramide pétreuse, au segment apexien de la carotide interne entourée de son plexus nerveux et au filet carotidien situés dans le canal carotidien; mais la paroi antéro-supérieure de ce canal est sujette à des *variations* dans sa constitution et sa structure; tantôt elle est très mince, déhiscente même; le ganglion de Gasser n'est séparé de l'artère que par la dure-mère; tantôt au contraire, cette paroi est représentée par une lame osseuse plus ou moins épaisse dans laquelle se logent de minuscules cellules dites *cellules angulaires de Mayer (cellules de la crête pétreuse)* (pour plus de détails voy. : *Rapports de l'artère carotide interne,* tome III, fascicule I) (voy. : fig. 365).

Lorsqu'elle est très développée, la *lingula de Meckel,* petite lame osseuse venue du sphénoïde, peut s'insinuer jusqu'à la face inférieure du ganglion de Gasser (voy. : fig. 364).

Les deux nerfs pétreux à leur sortie de l'hiatus de Fallope et de l'hiatus accessoire glissent sous la dure-mère de la fossette gassérienne (voy. : fig. 365).

En haut, il est en rapport avec la face inférieure du lobe temporal et *en dehors,* avec *deux* saillies osseuses : l'une le *tubercule rétro-gassérien de Princeteau,* relief osseux inconstant, dont la valeur en tant que repère chirurgical dans la neurotomie rétro-gassérienne est illusoire, l'autre l'*éminentia arcuata* située plus en dehors, enfin il répond également à l'artère méningée moyenne qui vient de pénétrer dans le crâne par le trou petit rond et qui lui envoie un fin rameau artériel (voy. : fig. 330 et 364).

En dedans, il est en rapport avec la partie postérieure de la paroi externe du sinus caverneux (1) et au point de vue chirurgical ce rapport est d'une importance de tout premier ordre au cours de la gassérectomie, car la paroi externe du sinus caverneux se confond avec le versant interne du cavum de Meckel et, comme le ganglion est adhérent aux parois de sa loge en avant et sur les bords, il faut éviter au cours de la libération de l'angle interne du ganglion de ne pas ouvrir le sinus caverneux (voy. : fig. 329).

Par l'intermédiaire de la paroi externe du sinus, il est encore en rapport avec la carotide interne qui est située à l'intérieur de celui-ci, où elle décrit à ce niveau son premier coude, et avec les deux nerfs oculo-moteurs et le pathétique, ce dernier n'étant situé qu'à quelques millimètres du ganglion de Gasser (voy. : *Sinus caverneux,* tome III, fascicule II) (voy. : fig. 353).

BRANCHES TERMINALES DU TRIJUMEAU. — Le trijumeau ne fournit pas de branches collatérales importantes, hormis quelques fins *filets méningés,* pour la dure-mère principalement, destinés à la paroi externe du sinus caverneux *(filets sinusiens)* et des *filets ostéo-périostiques* pour le rocher et le corps du sphénoïde; ces filets naissent du ganglion de Gasser; en revanche, il donne *trois branches terminales* qui se détachent du bord antérieur du ganglion de Gasser et qui sont : *a)* la *branche ophtalmique de Willis*; *b)* le *nerf maxillaire supérieur*; *c)* et le *nerf maxillaire inférieur.*

A chacune de ces trois branches nerveuses se trouve annexé un *ganglion sympathique,* à savoir : le *ganglion ophtalmique* à la branche ophtalmique, le *ganglion sphéno-palatin de Meckel* au nerf maxillaire supérieur et le *ganglion otique d'Arnold* au nerf maxillaire inférieur.

---

(1) Article à consulter : Schwadron et Moffett : Relationships of cranial nerves to Meckel's cave and the cavernous sinus. *Anatomical Record,* 1950, p. 131.

I. — BRANCHE OPHTALMIQUE DE WILLIS

La branche ophtalmique de Willis (1) est la plus petite des trois branches terminales du trijumeau.

ORIGINE, TRAJET ET TERMINAISON. — Elle naît de l'angle interne du ganglion de Gasser, au-dessus et en dedans du nerf maxillaire supérieur; elle se dirige obliquement en haut, en avant et en dedans, logée tout d'abord dans le tunnel interne du cavum de Meckel, elle

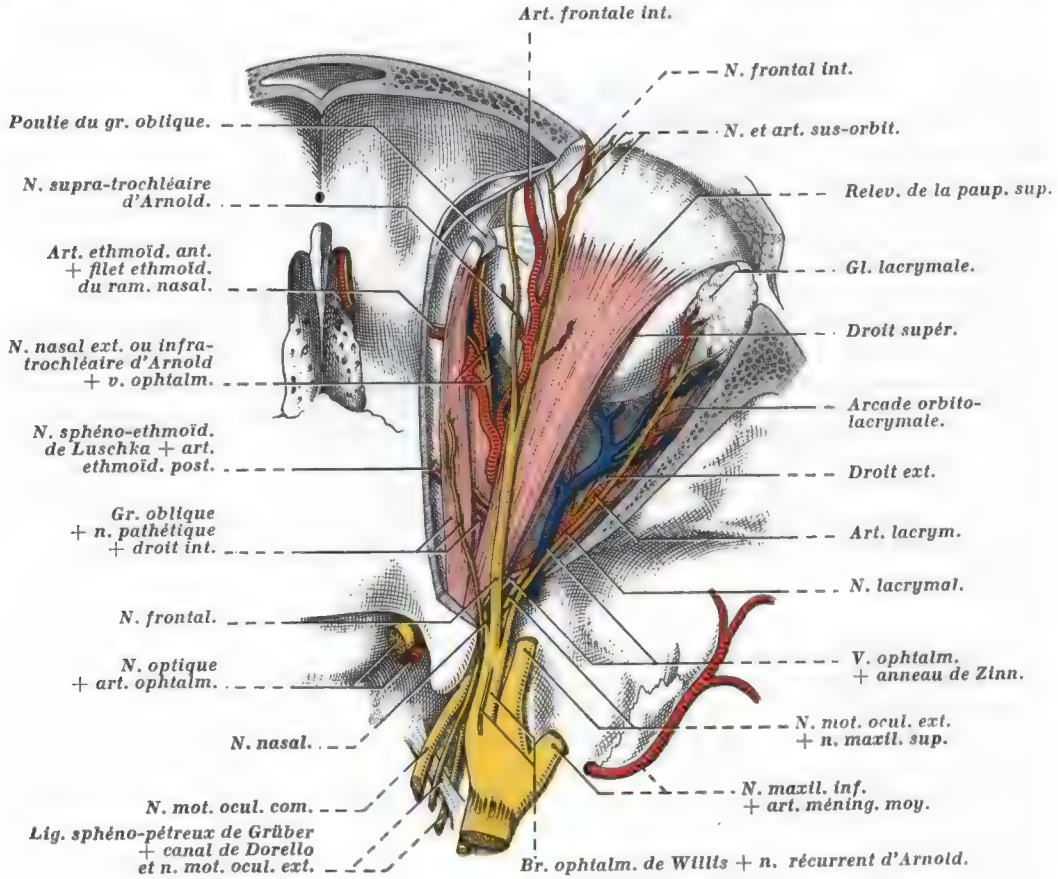

FIG. 367. — *Branche ophtalmique de Willis et nerfs moteurs de l'œil sur une vue supérieure de la cavité orbitaire, côté droit.*

s'engage ensuite dans la *paroi externe du sinus caverneux* et à quelques millimètres en arrière de la fente sphénoïdale, elle se divise en ses *trois branches terminales* : le *nerf nasal*, le *nerf frontal* et le *nerf lacrymal* qui pénètrent dans la cavité orbitaire par cette fente (voy. : fig. 367).

(1) Anatomiste et physiologiste anglais (1621-1675).

Le *mode de division* de la branche ophtalmique est toutefois variable; tantôt le nerf se trifurque, le fait est rare; tantôt au contraire et c'est le cas le plus fréquent, il se divise tout d'abord en deux branches l'une grêle, le nasal, l'autre plus volumineuse, le tronc fronto-lacrymal qui se divise lui-même après un court trajet en ses deux branches.

RAPPORTS. — La branche ophtalmique de Willis est très courte; dans toute l'étendue de son trajet, elle est comprise dans l'étage moyen du crâne où elle occupe successivement : *a)* le *tunnel interne* du cavum de Meckel, au niveau duquel le nerf est aplati et plexiforme; *b)* et *la paroi externe du sinus caverneux* où le tronc nerveux entre en rapport avec les deux nerfs moteur oculaire commun et pathétique qui sont situés au-dessus d'elle et le nerf maxillaire inférieur qui est situé au-dessous.

Par l'intermédiaire de la dure-mère, le nerf est en rapport : α) *en dedans,* avec le nerf moteur oculaire externe et la carotide interne qui sont situés dans le sinus; cette artère lui envoie un fin rameau artériel, c'est l'*artère satellite de la branche ophtalmique de Princeteau*; β) et *en dehors,* avec la face interne du lobe temporal (voy. : fig. 353).

BRANCHES COLLATÉRALES. — Indépendamment de quelques fins filets dure-mériens destinés au cavum de Meckel et au sinus caverneux, la branche ophtalmique de Willis ne donne qu'une seule branche collatérale importante; c'est le *nerf récurrent d'Arnold.*

Le *nerf récurrent d'Arnold,* ou *nerf de la tente du cervelet,* est un long filet très grêle qui naît de l'ophtalmique à quelques millimètres en avant du ganglion de Gasser, au point où la branche ophtalmique pénètre dans le sinus caverneux. Peu après son origine, il s'incurve et se dirige en arrière; il s'accole le plus souvent au nerf pathétique avec lequel il ne présente que des rapports de contiguïté, puis abandonnant le pathétique, il pénètre dans la tente du cervelet au niveau de sa petite circonférence; il se distribue par de nombreux filets très grêles à cette dernière (voy. : fig. 333 et 367).

BRANCHES TERMINALES. — *1° Nerf nasal.* — Le *nerf nasal* est compris, à son origine, dans la paroi externe du sinus caverneux, où il est placé au-dessous des deux autres branches de l'ophtalmique et entre les deux branches de division supérieure et inférieure du moteur oculaire commun (voy. : fig. 352).

Il pénètre dans l'orbite par l'anneau de Zinn où il est situé contre le versant interne de cet anneau (voy. : *Fente sphénoïdale,* tome I et *Muscles de l'orbite,* tome V) au-dessus de la racine sympathique du ganglion ophtalmique (voy. : fig. 451, t. III, fasc. II).

Dans l'orbite, il se dirige en avant et en dedans; il est tout d'abord situé en dehors et un peu au-dessous de l'artère ophtalmique et du nerf optique, puis il croise la face supérieure du nerf optique; il se place au-dessous du droit supérieur, puis entre ce muscle et le grand oblique; finalement il se termine au niveau du trou ethmoïdal antérieur en se divisant en ses *deux branches terminales,* le *nerf nasal interne* et le *nerf nasal externe* (voy. : fig. 369).

1° Ses **branches collatérales** sont : la *racine longue du ganglion ophtalmique,* les *nerfs ciliaires longs* et le *nerf sphéno-ethmoïdal de Luschka.*

a) La *racine longue* ou *racine sensitive du ganglion ophtalmique (racine grêle)* est l'équivalente d'un rameau communicant; elle naît au point où le nerf pénètre dans l'orbite; elle se termine au niveau de l'angle postéro-supérieur du ganglion ophtalmique (voy. : *Ganglion ophtalmique*) (voy. : fig. 369).

b) Les *nerfs ciliaires longs* sont au nombre de *deux* (parfois *trois*); ils naissent au point où le nerf nasal croise la face supérieure du nerf optique; très grêles et longs, ils pénètrent le globe oculaire à sa face postérieure (voy. : fig. 369 et 370).

c) Le *nerf sphéno-ethmoïdal de Luschka* est un petit filet inconstant (un huitième des

cas) qui naît à un demi-centimètre avant la bifurcation du nerf nasal; il pénètre dans le trou ethmoïdal postérieur ou parfois dans un orifice situé sur la suture sphéno-ethmoïdale pour se distribuer à la muqueuse du sinus sphénoïdal et aux cellules ethmoïdales postérieures; exceptionnellement, il fournit un *filet méningé* très grêle qui s'engage dans la suture sphéno-ethmoïdale; il se distribue à la dure-mère de l'étage antérieur du crâne et principalement à celle qui recouvre la lame criblée (voy. : fig. 369).

b) Ses **branches terminales** sont : le *nerf nasal interne* et le *nerf nasal externe.*

a) Le **nerf nasal interne** *(filet ethmoïdal du rameau nasal de la branche ophtalmique de Willis)* naît dans l'orbite; il passe entre le droit interne et le grand oblique, puis il pénètre dans l'étage antérieur du crâne par le canal ethmoïdal antérieur accompagné de l'artère de même nom, branche de l'ophtalmique qui lui est antérieure; le nerf chemine

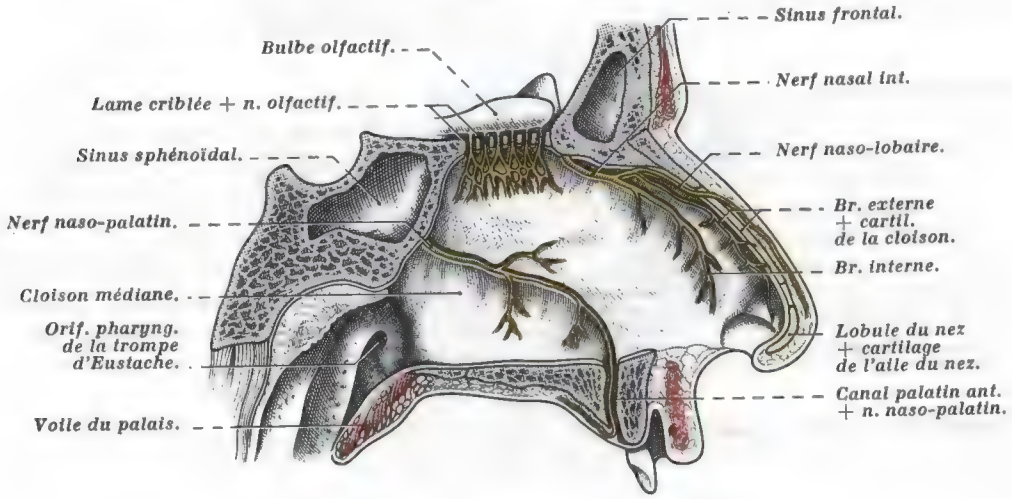

FIG. 368. — *Nerfs de la cloison médiane des fosses nasales, côté droit.*

ensuite sur la lame criblée de l'ethmoïde, où il occupe une petite gouttière sous-jacente à la dure-mère *(sulcus ethmoidalis)*; souvent même, il est compris dans un mince dédoublement de celle-ci; il pénètre ensuite la cavité nasale correspondante en passant par le trou ethmoïdal (voy. : fig. 354 et 355).

A son passage dans le *sulcus ethmoidalis*, il abandonne un *filet méningé* très grêle destiné à la dure-mère de l'étage antérieur du crâne et à la faux du cerveau (voy. : fig. 333).

Au niveau de la partie supérieure de la fosse nasale, le nerf s'applique contre la cloison et, dans sa partie antérieure, il se divise en *deux branches* : l'une *interne*, l'autre *externe* (voy. : fig. 368).

α) La *branche interne* (*nerf ethmoïdal antérieur* de certains auteurs) se distribue à la muqueuse de la cloison et à la muqueuse du sinus frontal; à la partie supérieure de la cloison médiane des fosses nasales, elle s'anastomose avec des branches du nerf terminal (voy. : *Nerf terminal*); β) la *branche externe* ou *nerf naso-lobaire* chemine dans une gouttière située à la face postérieure de l'os propre du nez, puis elle se distribue à la muqueuse de la zone préturbinale, de la tête des cornets moyen et inférieur et du vestibule; elle se termine dans les téguments du lobule du nez (voy. : fig. 368).

b) Le **nerf nasal externe** *(nerf infra-trochléaire d'Arnold)* continue la direction du nasal; il passe sous la poulie du grand oblique, d'où son nom, puis il se divise un peu en arrière du rebord orbitaire en *trois filets* qui sont (voy. : fig. 367) :

α) un *filet lacrymal,* pour le sac lacrymal et les conduits lacrymaux; β) un *filet nasal (nerf dorsal du nez de Trolard)* pour les téguments de la racine et du dos du nez (voy. :

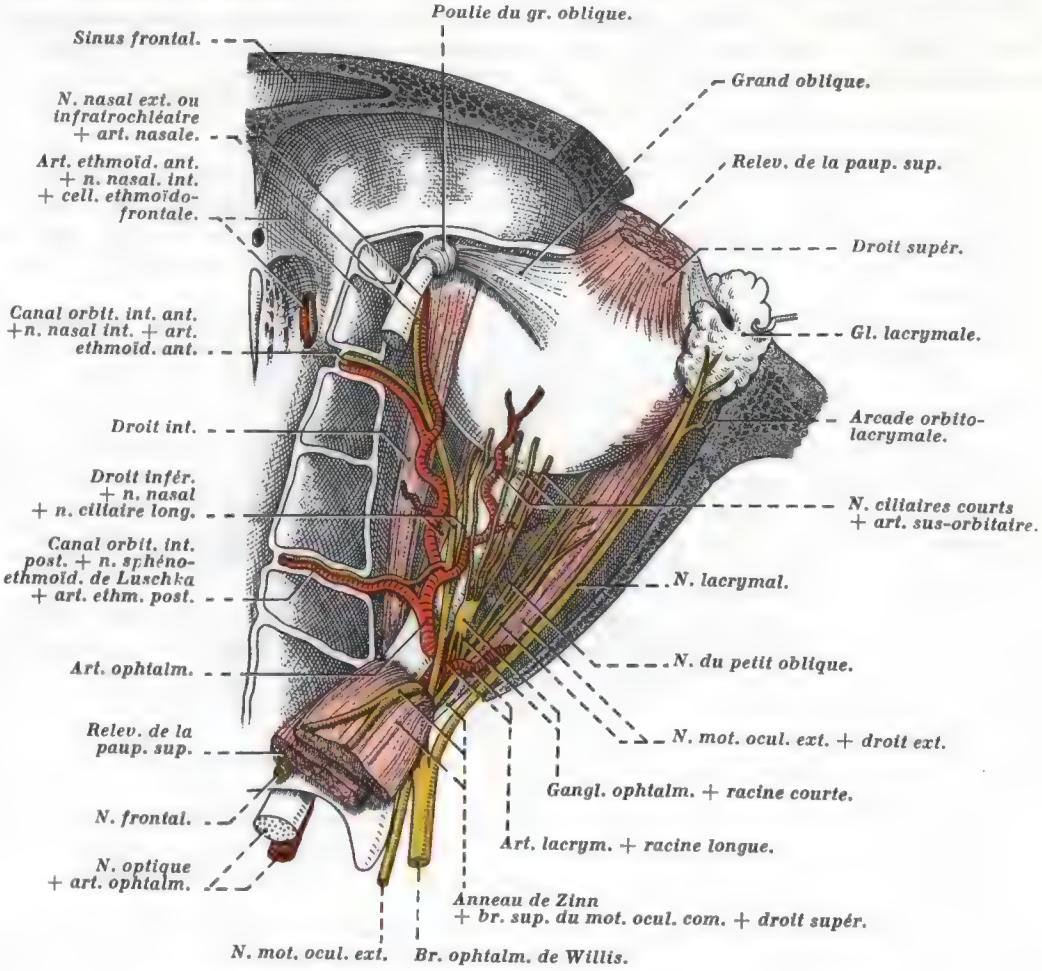

FIG. 369. — *Nerfs et artères de l'orbite, côté droit; vue supérieure. Le releveur de la paupière supérieure et le droit supérieur ont été sectionnés et réclinés.*

fig. 386); γ) et un *filet palpébral,* ascendant, pour les téguments du versant interne de la paupière supérieure.

Le nerf nasal externe s'anastomose avec le nerf supra-trochléaire d'Arnold, branche du frontal.

2° Nerf frontal. — Le *nerf frontal* est la plus volumineuse des trois branches terminales du nerf ophtalmique (voy. : fig. 355 et 367).

Dans la paroi externe du sinus caverneux, il est situé au-dessous du pathétique et sensi-

blement parallèle à ce dernier et au-dessus du nerf lacrymal dont il s'écarte de plus en plus (voy. : fig. 352).

Il pénètre dans l'orbite à l'union de la queue et de la partie élargie de la *fente sphénoïdale,* donc en dehors de l'anneau de Zinn; il est alors situé en dedans du nerf lacrymal et en dehors du pathétique (voy. : fig. 354, 355 et 451, t. III, fasc. II).

Dans l'orbite, il se dirige en avant et légèrement en haut; il est compris entre la voûte de l'orbite et le releveur de la paupière supérieure; à un demi-centimètre en arrière du rebord orbitaire, il se divise en ses *deux* branches terminales, le *nerf frontal externe* et le *nerf frontal interne* (voy. : fig. 367).

1° Ses **branches collatérales** sont :

a) des *filets périostiques, orbitaires,* très grêles;

b) le *nerf supra-trochléaire d'Arnold* qui se détache dans la partie postérieure de l'orbite; il accompagne le frontal, lui étant accolé pendant une partie de son trajet; il passe au-dessus de la poulie du grand oblique, d'où son nom, puis il se termine dans les téguments de la paupière supérieure; il s'anastomose avec le nerf nasal externe (voyez précédemment) (voy. : fig. 367).

D'après S. Rocca, il existerait un rapport volumétrique inversement proportionnel entre le nerf nasal externe et le nerf supra-trochléaire d'Arnold selon que l'un ou l'autre prédomine dans l'innervation de la partie moyenne de la paupière supérieure (1).

c) Enfin fréquemment, il envoie une *anastomose* au nerf lacrymal (un tiers des cas).

2° Ses **branches terminales** sont : le *nerf frontal externe* et le *nerf frontal interne.*

a) Le *nerf frontal externe* ou *nerf sus-orbitaire* représente la branche terminale la plus volumineuse du nerf frontal. Il sort de la cavité orbitaire au niveau de l'échancrure sus-orbitaire transformée en un orifice ostéo-fibreux par un petit ligament *(ligament sus-orbitaire)* qui applique le nerf contre le rebord orbitaire : c'est le point supérieur ou sus-orbitaire de la névralgie de la face.

Le nerf se divise à sa sortie de l'orbite en un bouquet de *rameaux terminaux* que l'on peut classer d'après leur direction en : α) *rameaux frontaux,* ascendants, pour les téguments du front jusqu'au niveau du vertex; β) *rameaux conjonctivo-palpébraux,* descendants, pour la paupière supérieure; γ) et *rameaux ostéo-périostiques,* pour l'os frontal et pour la muqueuse du sinus frontal.

Assez souvent le nerf sus-orbitaire, après un court trajet ascendant sur la face antérieure du frontal se divise en *deux rameaux* : l'un *interne,* l'autre *externe.*

b) Le *nerf frontal interne* (2) est beaucoup plus grêle que le précédent; il émerge de l'orbite un peu en dedans du précédent, au niveau d'une petite échancrure située sur le rebord orbitaire, mais toutefois moins marquée que l'échancrure sus-orbitaire; il est accompagné par l'artère frontale interne.

Comme le précédent, il se distribue en donnant : α) des *rameaux frontaux,* ascendants pour les téguments du front et principalement de la région glabellaire et du sourcil; β) et des *rameaux conjonctivo-palpébraux,* descendants pour la paupière supérieure (tiers interne).

3° **Nerf lacrymal.** — Le *nerf lacrymal* est la plus petite des trois branches de l'ophtalmique. Il naît dans la paroi externe du sinus caverneux où il est situé au-dessus de la branche supérieure du moteur oculaire commun et au-dessous du frontal qui le sépare du pathétique; il pénètre dans l'orbite en passant en dehors de l'anneau de Zinn et un peu au-dessus de la veine ophtalmique, à l'union des parties large et étroite de la fente

(1) Article à consulter : S. Rocca : Sulla distribuzione e sulle anastomosi del nervo frontale nella cavità orbitaria nell' uomo. *Ricerche di Morfologia,* 1948.

(2) Certains auteurs désignent ce nerf sous le nom de *nerf supra-trochléaire* : cette dénomination est à rejeter en raison de la confusion qu'elle crée avec le nerf supra-trochléaire d'Arnold, branche collatérale du nerf frontal (voyez précédemment).

sphénoïdale (voy. : fig. 352, 354, 355, 367, 369 et 451, t. III, fasc. II); il se dirige obliquement en avant et en dehors; son entrée dans la cavité orbitaire s'effectue en quelque sorte par un trajet en baïonnette.

Dans la *cavité orbitaire,* il est situé contre la paroi externe de celle-ci où il longe le bord supérieur du droit externe qui est son muscle satellite; dans son trajet, il est accompagné par les vaisseaux lacrymaux qui lui sont généralement sous-jacents (voy. : fig. 367).

Le nerf se termine au voisinage de la glande lacrymale contre son versant supéro-externe en se ramifiant en un bouquet de filets nerveux (10 à 12 en moyenne) qui, suivant leur destination, sont : *a)* des *rameaux lacrymaux* pour la glande lacrymale; *b)* et des *rameaux conjonctivo-palpébraux* pour le tiers externe de la paupière supérieure.

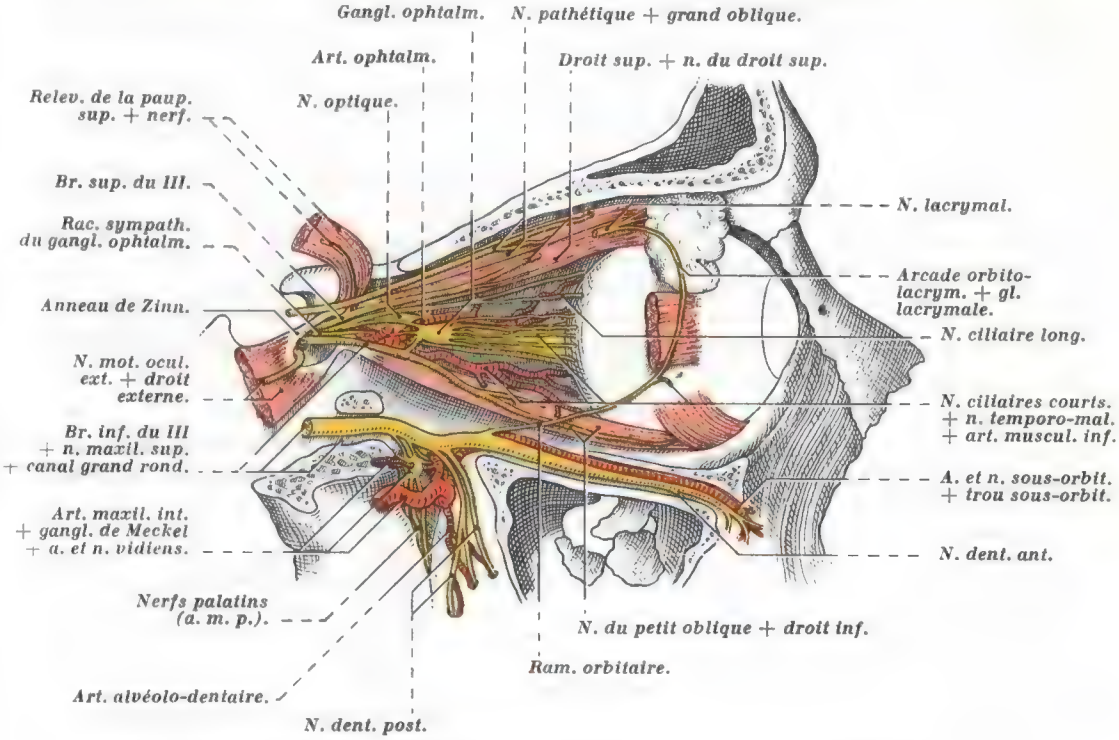

FIG. 370. — *Nerfs de l'orbite et nerf maxillaire inférieur, côté droit; vue externe. Ganglion ophtalmique et ganglion sphéno-palatin (ganglion de Meckel).*
Les nerfs lacrymal et moteur oculaire externe ont été sectionnés.

Le nerf lacrymal présente avec le rameau orbitaire du nerf maxillaire supérieur une anastomose curviligne à convexité antérieure qui constitue l'*arcade orbito-lacrymale,* sur laquelle nous reviendrons en raison de son importance physiologique (voy. : fig. 370); c'est en effet par cette arcade que passent les deutoneurones de la voie sécrétoire lacrymale (voy. : *Parasympathique crânien*).

Fréquemment, le nerf lacrymal se divise en *deux branches* à 15 millimètres environ de la glande : *a)* une *branche supéro-interne* pénètre la loge de la glande et parfois même le parenchyme glandulaire où elle fournit les *rameaux lacrymaux*; *b)* l'autre, *branche inféro-externe* dite *branche anastomotique* va constituer l'*arcade orbito-lacrymale* en s'anastomosant avec le rameau orbitaire du nerf maxillaire supérieur; cette arcade située également dans la loge lacrymale abandonne des *rameaux lacrymaux.*

II. — NERF MAXILLAIRE SUPÉRIEUR

Le *nerf maxillaire supérieur*, nerf exclusivement sensitif, est la branche moyenne du trijumeau; il est moins volumineux que le nerf maxillaire inférieur, mais plus volumineux que la branche ophtalmique de Willis.

ORIGINE, TRAJET, TERMINAISON. — Il naît du bord antérieur convexe du ganglion de Gasser entre l'ophtalmique de Willis en haut et en dedans et le nerf maxillaire inférieur en bas et en dehors (voy. : fig. 367).

Le nerf se dirige en avant et en dehors jusqu'au trou grand rond et pendant ce trajet, il est presque parallèle à la branche ophtalmique, alors qu'il s'écarte à angle droit du nerf maxillaire inférieur.

Situé tout d'abord dans l'étage moyen du crâne (1) où il occupe le tunnel moyen (voyez précédemment), il sort du crâne par le trou grand rond *(canal grand rond)*, puis il pénètre dans l'arrière-fond de la fosse ptérygo-maxillaire, traverse la partie la plus profonde de cette fosse pour s'engager dans la fente ptérygo-maxillaire, puis dans la gouttière et le canal sous-orbitaire; enfin à la partie antérieure de ce canal, il devient superficiel en sortant par le trou sous-orbitaire où il prend le nom de *nerf sous-orbitaire*; il débouche dans la partie haute de la *fosse canine* où il va se terminer en se distribuant par de multiples rameaux aux téguments de la joue.

ASPECT. — Aplati dans sa portion intra-crânienne et plexiforme au voisinage de son origine, ce n'est qu'à partir du canal grand rond qu'il prend l'aspect d'un cordon nerveux cylindrique.

DIRECTION. — Depuis son origine jusqu'au trou grand rond, le nerf maxillaire supérieur est sensiblement horizontal et dirigé en avant et un peu en dehors. A sa sortie du crâne, il se porte obliquement en bas, puis il se redresse pour cheminer dans la fosse ptérygo-maxillaire; dirigé alors obliquement en avant et en dehors, il gagne la partie supérieure de la fente ptérygo-maxillaire, il se porte en avant et un peu en dehors vers l'origine de la gouttière sous-orbitaire et, dans cette dernière portion, il suit la direction du canal sous-orbitaire, oblique en bas, en avant et en dehors (voy. : fig. 373).

Par suite de sa direction et de son trajet, le nerf s'infléchit deux fois; il présente donc *deux coudes* : l'un est situé à sa sortie du crâne; l'autre est placé à l'entrée de la fosse ptérygo-maxillaire si bien que dans son ensemble, il possède un *trajet en baïonnette*.

RAPPORTS. — Pour l'étude de ses rapports on peut considérer au nerf maxillaire supérieur *cinq portions* qui sont :

a) une *portion intra-crânienne*; *b)* une *portion* où il traverse le *canal grand rond*; *c)* une *portion* dans laquelle il occupe la *fosse ptérygo-maxillaire*; *d)* une *portion sous-orbitaire*; *e)* enfin une *portion terminale*, située dans la partie supérieure de la *fosse canine*.

Nous envisagerons ses rapports successivement dans ces *cinq portions*.

---

(1) Article à consulter : J. Figarella : Anatomie médico-chirurgicale de la fosse cérébrale moyenne. *Marseille Médical*, 5 mars 1936, p. 281.

1° A l'origine; le nerf maxillaire supérieur partage ses rapports avec ceux du ganglion de Gasser, car il est situé dans le cavum de Meckel.

Il est en rapport : *a) en haut* et *en dedans,* avec l'origine de la branche ophtalmique; *b) en bas* et *en dehors,* avec l'origine du nerf maxillaire inférieur (voy. : fig. 329).

2° Dans sa portion intra-crânienne, le nerf est situé dans l'*étage moyen* de la base du crâne; il est aplati et rubané, compris dans un dédoublement de la dure-mère constitué par le *tunnel moyen* du cavum de Meckel.

D'abord accolé à la branche ophtalmique de Willis qui lui est sus-jacente et légèrement interne, le nerf maxillaire supérieur chemine parallèlement à elle pendant quelques millimètres, puis s'en écarte à l'approche du sinus caverneux; la branche ophtalmique s'engage dans la paroi externe du sinus, tandis que le nerf maxillaire supérieur s'infléchit en dehors pour aborder le canal grand rond, dans lequel il pénètre. Par suite de ce parallélisme de direction avec la branche ophtalmique, le nerf maxillaire supérieur est donc très près du sinus caverneux, accolé même à la base de sa paroi externe pendant un court trajet; il s'en écarte toutefois quelque peu en avant (voy. : fig. 353).

Le nerf affecte des rapports importants avec le *sinus caverneux* et il est situé à la jonction des parois externe et inférieure de ce dernier sur un plan inférieur à celui de l'ophtalmique; certains auteurs le considèrent comme étant contenu dans la paroi externe du sinus; en réalité le nerf maxillaire supérieur est situé en dehors de l'insertion de la paroi externe du sinus sur le sphénoïde; il est compris dans le dédoublement dure-mérien que lui constitue le tunnel moyen du *cavum meckeli,* mais non pas dans la paroi sinusienne (voy. : fig. 329).

Il entre en rapport avec les nerfs qui sont situés dans la paroi externe du sinus caverneux étagés à un niveau supérieur au nerf maxillaire supérieur, ce sont : la branche ophtalmique, le pathétique et le moteur oculaire commun; à l'intérieur du sinus chemine le moteur oculaire externe et la carotide interne entourée de son plexus sympathique péricarotidien, mais au point où le canal carotidien s'ouvre dans la gouttière du corps du sphénoïde, la carotide interne n'est séparée du nerf que par une mince couche de tissu fibreux; en revanche, lorsque la *lingula sphenoidalis* qui se détache de l'union de la grande aile et du corps du sphénoïde est très développée, elle s'interpose entre l'artère et le nerf, complétant ainsi en haut et en avant la gouttière carotidienne et de ce fait, elle accentue la séparation qui existe entre les deux organes (voy. : fig. 364).

En dehors du nerf maxillaire supérieur, le nerf maxillaire inférieur s'en écarte en formant un angle ouvert en bas et en avant et, après un court trajet intra-crânien, ce dernier gagne le trou ovale nettement postérieur et externe par rapport au trou grand rond.

Dans cette portion, le nerf chemine dans un dédoublement de la dure-mère et par l'intermédiaire de celle-ci, il entre en rapport : *a) en haut,* avec le lobe temporal; *b) en bas,* le nerf est successivement situé sur la face antérieure du rocher puis sur le versant supérieur de la grande aile du sphénoïde (face endocrânienne), en dedans du trou ovale; il entre en rapport au niveau du rocher avec le premier coude de la carotide interne située à l'extrémité interne du canal carotidien et au niveau du sphénoïde, avec le prolongement alaire du sinus sphénoïdal, lorsque celui-ci est très développé; ce prolongement s'engage dans le corps et la grande aile du sphénoïde entre les trous ovale et grand rond; ce rapport explique les troubles sensitifs de la face (névralgie sous-orbitaire) observés dans les sinusites sphénoïdales par névrite du nerf maxillaire supérieur (voy. : fig. 353).

3° Au niveau du canal grand rond, le nerf maxillaire supérieur travers ce conduit d'arrière en avant pour aborder la fosse ptérygo-maxillaire.

Le canal grand rond est creusé sur le versant interne de la grand aile du sphénoïde, entre la racine antérieure et la racine moyenne de cette aile; c'est un canal à section ovalaire (malgré son nom) dont l'axe est oblique en avant et en dedans, de 3 à 4 millimètres de longueur.

Il est situé : *a) en arrière* et *au-dessous* de la fente sphénoïdale où passent la branche ophtalmique et la veine ophtalmique, les deux nerfs oculo-moteurs et le pathétique; *b) en avant* et *au-dessus* du trou ovale où s'engage le nerf maxillaire inférieur accompagné de l'artère petite méningée (voy. : fig. 402).

Le nerf maxillaire supérieur chemine à travers cet orifice accompagné de quelques veinules qui, de la base du sinus caverneux, gagnent les plexus ptérygoïdiens (veines émissaires de Nühn) (voy. : *Sinus veineux de la dure-mère,* tome III, fascicule II).

Pendant cette traversée, le nerf laisse en dedans de lui, le sinus caverneux qui vient affleurer le versant interne du trou grand rond.

4° ***Dans la fosse ptérygo-maxillaire,*** le nerf maxillaire supérieur en occupe l'*arrière-fond.*

Cette fosse se présente sous l'aspect d'une *pyramide quadrangulaire* avec une base, un sommet et quatre faces.

Le *sommet* qui est dirigé en bas et en dessous du nerf est formé par la rencontre de l'apophyse ptérygoïde et de la tubérosité du maxillaire supérieur; la *base* sus-jacente au nerf est constituée en dedans, par la grande aile du sphénoïde et dans sa partie externe par la partie la plus reculée de la fente sphéno-maxillaire; la *paroi interne* est formée de haut en bas par la face externe de l'apophyse sphénoïdale du palatin et plus bas par la face externe de la lame verticale du palatin; le *trou sphéno-palatin* est situé à la partie supérieure de cette face, entre l'apophyse sphénoïdale et l'apophyse orbitaire qui terminent en haut la lame verticale de cet os (voy. : *Palatin,* tome I).

En dehors, le nerf répond non pas à une paroi *(paroi externe)* qui est remplacée par une ouverture plus large en haut qu'en bas et qui met en communication la fosse ptérygo-maxillaire avec la fosse zygomatique (voyez la description de ces fosses, tome I).

Le nerf s'éloigne de la *paroi postérieure* constituée par la face antérieure de l'apophyse ptérygoïde doublée et prolongée en dehors par les muscles ptérygoïdiens; il se dirige vers la paroi antérieure qui n'est autre que la tubérosité du maxillaire supérieur.

Les parois de la fosse ptérygo-maxillaire présentent de nombreux orifices dont deux surtout offrent un intérêt pour l'étude des rapports du nerf, ce sont : l'orifice d'entrée du nerf maxillaire supérieur ou trou grand rond précédemment décrit et son orifice de sortie dans l'arrière-fond de la fosse et la fente sphéno-maxillaire qui est située à l'union de la base et de la paroi antérieure de la fosse ptérygo-maxillaire; elle se continue en haut et en bas par la fente ptérygo-maxillaire; ces deux fentes se réunissent en constituant un fer à cheval qui embrasse la tubérosité du maxillaire supérieur.

Dans l'*arrière-fond de la fosse ptérygo-maxillaire,* le nerf traverse en diagonale la partie la plus élevée de celle-ci au sein d'un tissu graisseux semi-fluide. Il apparaît tout d'abord dans l'arrière-fond de la fosse accolé au plafond de celle-ci; il laisse donc sur un plan supérieur et légèrement antérieur la partie postérieure de la fente sphéno-maxillaire comblée à l'état frais par un feuillet fibreux; à ce niveau, le nerf a en dedans et au-dessous de lui, le *ganglion sphéno-palatin de Meckel,* situé dans une fossette à l'entrée du canal vidien et sur lequel nous reviendrons.

Le nerf après avoir décrit son premier coude se porte en bas et en dehors, puis il s'engage dans la *partie haute* de la *fente ptérygo-maxillaire*; c'est une fente de forme triangulaire à sommet inférieur, dont la lèvre antérieure verticale est formée par la tubérosité du maxillaire supérieur tandis que la lèvre postérieure, oblique en bas et en avant est représentée par le bord antérieur de l'apophyse ptérygoïde; à ce niveau, le nerf se met en rapport avec les insertions du ptérygoïdien externe qui se font un peu en arrière de celui-ci sur la face externe de l'aile externe débordant cependant légèrement au-dessus de ce muscle au point où il s'insère sur le tubercule sphénoïdal.

De la fente ptérygo-maxillaire, le nerf se porte en avant et en dehors vers l'orifice postérieur du canal sous-orbitaire et dans ce trajet, il traverse la fente sphéno-maxillaire. Cette portion représente le « *tronçon chirurgical* » du nerf maxillaire supérieur, car c'est

à ce niveau que l'on intervient sur ce nerf au cours des névralgies rebelles de la face; aussi ses rapports sont-ils importants à connaître et en particulier avec le squelette, car c'est ce dernier qui sert de repère et de guide au chirurgien.

Le nerf est profondément situé dans la partie la plus élevée de la fosse ptérygo-maxillaire, sur le même plan que la face inférieure de la grande aile du sphénoïde; cette face se prolonge d'ailleurs en avant et en dehors par le plan sous-temporal *(planum infratemporale)* et elle sert de guide pour atteindre le nerf à sa sortie du crâne; en revanche, en suivant la paroi antérieure de la fosse, c'est-à-dire la tubérosité du maxillaire supérieur, on atteint le nerf à l'entrée de la gouttière sous-orbitaire. Le plan sous-temporal est limité en dehors par la crête du sphénoïde, crête qui se prolonge parfois en un tubercule saillant, le *tubercule sphénoïdal*; dans ce cas, cette saillie osseuse protège le nerf et rend ainsi l'abord chirurgical de celui-ci plus difficile.

Dans la fosse ptérygo-maxillaire, en plus des différentes branches nerveuses qui émanent à titre de collatérales du nerf maxillaire supérieur, celui-ci entre en rapport avec l'*artère maxillaire interne* et quelques-unes de ses branches, ainsi qu'avec les veines qui les accompagnent (voy. : fig. 370).

L'*artère maxillaire interne* aborde la fosse ptérygo-maxillaire où elle est en position inférieure et externe par rapport au nerf; nettement flexueuse, elle s'applique contre la face postérieure de la tubérosité du maxillaire supérieur, puis se dirige transversalement en croisant obliquement en X le nerf maxillaire supérieur à 1 cm. 1/2 environ au-dessous de lui; peu après, elle aborde le trou sphéno-palatin, dans lequel elle s'engage, pour se terminer en se continuant par l'artère sphéno-palatine; mais avant sa pénétration dans cet orifice, elle décrit presque toujours une boucle, qui la met en contact avec la face interne du nerf.

Dans cette région, elle fournit *quatre branches collatérales* qui se mettent en rapport avec le nerf; ce sont : *a)* l'*artère sous-orbitaire* qui gagne, peu après son origine, le versant externe du nerf, chemine avec lui pendant 3 ou 4 millimètres dans la fosse ptérygo-maxillaire, puis les deux organes pénètrent dans la fente ptérygo-maxillaire, l'artère en dehors, le nerf en dedans; *b)* l'*artère vidienne* qui chemine dans l'arrière-fond de la fosse; elle passe en dedans et un peu au-dessous du ganglion de Meckel, aborde le canal vidien dans lequel elle s'engage d'avant en arrière en compagnie du nerf de même nom et cela après avoir croisé le nerf maxillaire supérieur en dedans; *c)* l'*artère ptérygo-palatine* et la *palatine supérieure*, qui naissent de la maxillaire interne à ce niveau, n'offrent qu'un intérêt relatif, car elles n'ont que des rapports éloignés avec le nerf maxillaire supérieur.

Ces artères sont accompagnées de nombreuses veines plexiformes qui aboutissent à la *veine maxillaire interne*; celle-ci côtoie l'artère de même nom en sens inverse; elle n'entre en rapport avec le nerf maxillaire supérieur que dans sa portion antéro-supérieure, c'est-à-dire avant sa pénétration dans la fente ptérygo-maxillaire; les veines étant richement anastomosées entre elles forment un *plexus*, aussi peuvent-elles gêner l'opérateur dans la recherche du nerf.

5° ***Dans sa portion sous-orbitaire,*** le nerf chemine tout d'abord dans la *gouttière*, puis dans le *canal sous-orbitaire*; mais dans cette partie de son trajet, il prend le nom de *nerf sous-orbitaire* (1).

Il est séparé des organes de la cavité orbitaire par une lamelle fibreuse qui passant en pont sur la gouttière réunit les deux lèvres de cette dernière : c'est la *périorbite* (voy. : fig. 370).

Plus en avant dans le canal osseux, il est distant du plancher de la cavité orbitaire de 2 à 3 millimètres.

---

(1) Dénomination en rapport avec la situation du nerf.

A son entrée dans la cavité orbitaire, le nerf répond à la convexité de l'anneau de Zinn en haut et en dedans, puis il longe à un centimètre environ de celui-ci le bord externe du droit inférieur et il s'écarte de plus en plus de ce muscle au fur et à mesure qu'il se dirige en avant (voy. : fig. 370).

Il est séparé de l'antre d'Highmore par une mince cloison osseuse qui peut, dans certains cas, présenter des zones de déhiscence comblées par le périoste orbitaire et recouvertes par la muqueuse qui tapisse la cavité du sinus, ce qui explique la possibilité de névralgies faciales au cours des sinusites maxillaires.

Le nerf sous-orbitaire est accompagné par l'artère de même nom, branche de la maxillaire interne; cette artère d'abord située en dehors du nerf se place par la suite en dedans en le croisant tantôt au-dessus, tantôt au-dessous et parfois même le nerf lui offre une boucle.

6° Dans sa portion terminale au niveau du trou sous-orbitaire, le nerf émerge à 4 ou 5 millimètres au-dessous du rebord inférieur de la cavité orbitaire; il sort par le *trou sous-orbitaire* et constitue en ce lieu un des points de la névralgie du trijumeau, le point moyen ou point sous-orbitaire; sur les personnes amaigries on perçoit assez bien ce point à la palpation sous la forme d'une petite dépression située un peu au-dessous du point le plus déclive du rebord orbitaire, sur la verticale passant par l'échancrure sus-orbitaire; à plusieurs reprises nous avons observé un dédoublement de cet orifice.

A sa sortie du trou sous-orbitaire, le nerf est accompagné par l'artère qui est située généralement en dedans du nerf. (voy. : fig. 370).

Les filets terminaux du nerf sous-orbitaire s'épanouissent à la sortie du trou sous-orbitaire dans la partie supérieure de la *fosse canine,* en un bouquet de branches. Ils sont recouverts par l'élévateur propre de la lèvre supérieure, l'élévateur commun de la lèvre supérieure et de l'aile du nez; ce plan musculaire les sépare d'ailleurs des rameaux palpébraux inférieurs du nerf facial, de la veine faciale, du tissu cellulaire sous-cutané et de la peau; en haut, ils entrent en rapport avec l'orbiculaire des paupières et, profondément, le muscle canin les sépare de la paroi osseuse de la fosse canine (voy. : fig. 400).

BRANCHES COLLATÉRALES. — Le nerf maxillaire supérieur fournit *six* branches collatérales dont une seule pendant son trajet intra-crânien : c'est le *rameau méningé moyen*; toutes les autres naissent dans sa portion ptérygo-maxillaire; ce sont : le *rameau orbitaire,* le *nerf sphéno-palatin* auquel se trouve annexé le *ganglion de Meckel,* les deux *nerfs dentaires postérieurs,* le *nerf dentaire moyen* et le *nerf dentaire antérieur*; ces quatre branches nerveuses prennent part à la constitution d'un riche plexus nerveux appelé *plexus dentaire* et les filets qui en partent sont destinés aux dents de l'arcade dentaire supérieure (voy. : fig. 370 et 373).

1° Le **rameau méningé moyen** se détache un peu avant le passage du nerf dans le canal grand rond; il accompagne la méningée moyenne et se distribue à la dure-mère de l'étage moyen du crâne; il s'anastomose avec un rameau analogue venu du maxillaire inférieur.

2° Le **rameau orbitaire** naît du tronc nerveux à la sortie du canal grand rond ou au niveau de son orifice antérieur; il chemine parallèlement au nerf auquel il reste accolé jusque dans la cavité orbitaire; à ce niveau, il se sépare du nerf sous-orbitaire, puis il se dirige dans l'orbite en haut et en avant appliqué contre la paroi externe; il s'anastomose avec le nerf lacrymal pour constituer l'*arcade orbito-lacrymale* (voy. : fig. 370).

Il fournit *deux branches* : *a)* l'une *conjonctivo-palpébrale* glisse sous la glande lacrymale et se distribue à la moitié externe de la paupière inférieure; *b)* l'autre, appelée *nerf temporo-malaire,* pénètre dans le canal malaire (canal en Y) et après un court trajet se divise en *deux filets,* l'un *temporal,* l'autre *malaire* : α) le *filet temporal* ou *nerf zygomato-temporal* débouche dans la fosse temporale, où il s'anastomose avec le nerf

temporal profond antérieur, puis il perfore le muscle temporal au voisinage de ses insertions antéro-supérieures pour se distribuer à la peau de la région temporo-malaire; β) le *filet malaire,* ou *nerf zygomato-facial,* débouche à la face externe de l'os malaire *(ostium malare)*; il se distribue à la peau de la pommette.

Son territoire d'innervation toujours peu étendu est à cheval sur les territoires cutanés des nerfs auriculo-temporal et sous-orbitaire (voy. : fig. 386).

Le nerf temporo-malaire est accompagné dans son trajet par la branche malaire de l'artère lacrymale (voy. : *Artère lacrymale,* tome III, fascicule I). Il est parfois dédoublé.

3° Le **nerf sphéno-palatin** est la plus importante de toutes les branches du maxillaire supérieur.

Il est situé dans le fond de la fosse ptérygo-maxillaire où il naît par trois ou quatre racines plexiformes accolées; à la partie moyenne de cette fosse, après un court trajet oblique en bas et en dedans, ces racines s'accolent à la face externe du ganglion sphéno-palatin ou ganglion de Meckel (voy. : fig. 370).

GANGLION SPHÉNO-PALATIN DE MECKEL

Le *ganglion sphéno-palatin de Meckel* est une formation sympathique céphalique de forme très variable, mais généralement triangulaire, conique ou piriforme (voy. : fig. 370); il est situé dans un évasement de la partie antérieure du canal vidien *(loge du ganglion de Meckel)* contre la paroi interne de la fosse ptérygo-maxillaire en arrière du maxillaire supérieur, en dedans des insertions du ptérygoïdien externe; il est sous-jacent au nerf maxillaire supérieur (pour plus de détails, voy. : *Ganglion sphéno-palatin,* article *Sympathique céphalique*) (voy. : fig. 370).

Après son passage au niveau du ganglion de Meckel avec lequel il échange des filets nerveux, le nerf sphéno-palatin s'épanouit en donnant plusieurs *rameaux terminaux* qui sont : les *nerfs nasaux supérieurs,* le *nerf naso-palatin,* les *trois nerfs palatins* et des *rameaux orbitaires* (1).

1° Les **nerfs nasaux supérieurs** sont au nombre de *trois* ou *quatre*; ces filets nerveux s'engagent dans le trou sphéno-palatin avec l'artère sphéno-palatine; ils se distribuent à la muqueuse des cornets supérieur et moyen et du méat ainsi qu'à la muqueuse des cellules ethmoïdales (voy. : fig. 371).

Parmi ces nerfs, l'un d'eux, très grêle, difficile à disséquer, appelé *nerf pharyngien de Bock (nervus pharyngeus)* ou *nerf ptérygo-palatin* s'engage dans le canal ptérygo-palatin accompagné de l'artère de même nom pour se distribuer à la muqueuse qui entoure l'orifice pharyngé de la trompe d'Eustache.

2° Le **nerf naso-palatin** ou **nerf sphéno-palatin interne d'Hirschfeld** s'engage dans le trou sphéno-palatin en avant et au-dessous de l'artère sphéno-palatine, puis il atteint la cloison des fosses nasales, qu'il croise en diagonale d'arrière en avant, logé dans une petite gouttière du vomer, parallèle à la suture voméro-ethmoïdo-chondrale; il aboutit au conduit palatin antérieur qu'il traverse accolé à celui du côté opposé; il se distribue à la muqueuse de la cloison et de la sous-cloison et au quart antérieur de la voûte palatine (voy. : fig. 343 et 372).

Sur la cloison des fosses nasales (partie supérieure), le nerf naso-palatin s'anastomose avec des filets du nerf terminal (voy. : *Nerf terminal*).

---

(1) Ouvrage à consulter : Roger Escat : Anatomie médico-chirurgicale du ganglion sphéno-palatin. *Thèse de Toulouse,* 1945.

3° Les **nerfs palatins** sont au nombre de *trois* que l'on qualifie de nerfs palatins antérieur, moyen et postérieur et tous les trois ont un trajet vertical (voy. : fig. 370).

a) Le **nerf palatin antérieur** est le plus volumineux des trois; il chemine dans le *canal palatin principal* ou *postérieur* en compagnie de l'artère palatine descendante; il se distribue à la voûte palatine et à la muqueuse du cornet et du méat inférieur par un *filet nasal* qui perfore la lame verticale du palatin; ce filet est appelé *nerf nasal inférieur* (voy. : fig. 371 et 372).

b) Le **nerf palatin moyen** est le plus grêle des trois; il chemine avec le précédent dans le *canal palatin principal* auquel il est accolé; il abandonne celui-ci un peu avant d'atteindre

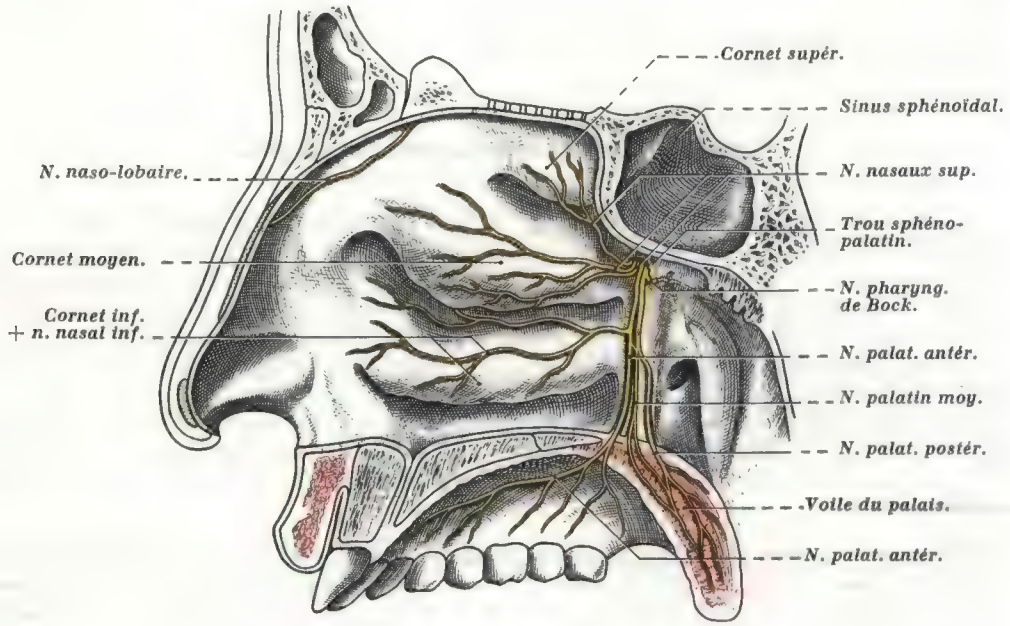

Fig. 371. — *Nerf sphéno-palatin et nerfs palatins, côté droit.*

la base du voile du palais; il se dirige en arrière et pénètre dans le *conduit palatin accessoire* situé au niveau de la lame verticale du palatin; à la face inférieure de l'apophyse pyramidale, il se ramifie et se distribue à la muqueuse de la moitié postérieure de la voûte palatine et de la partie antérieure du voile (voy. : fig. 371 et 372).

c) Le **nerf palatin postérieur** s'engage tout d'abord dans le *canal palatin principal* accolé aux deux autres nerfs palatins; puis, après un court trajet de quelques millimètres, il abandonne les deux autres nerfs palatins pour s'engager dans le *canal palatin accessoire,* où il est accompagné par une fine artériole issue de l'artère palatine descendante.

Dans ce canal après avoir reçu une anastomose du nerf palatin antérieur, le nerf se divise en *deux branches* : l'une *antérieure,* l'autre *postérieure.*

La *branche antérieure* est *sensitive*; elle se ramifie à la face inférieure de l'apophyse pyramidale et se distribue à la muqueuse du voile du palais et à celle qui recouvre les piliers dans leur portion supra-tonsillaire.

La *branche postérieure* plus volumineuse que la précédente est *motrice* (1); dès sa sortie du conduit osseux, elle atteint le voile du palais un peu au-dessus et en avant du crochet de l'aile interne, puis elle s'incurve en arrière, croise la face inférieure de l'épanouissement du tendon du péristaphylin externe; elle se ramifie sous l'aponévrose du voile en donnant des *rameaux moteurs* à l'azygos de la luette, au péristaphylin interne, au glosso-staphylin et au chef palatin du pharyngo-staphylin (voy. : fig. 371 et 372).

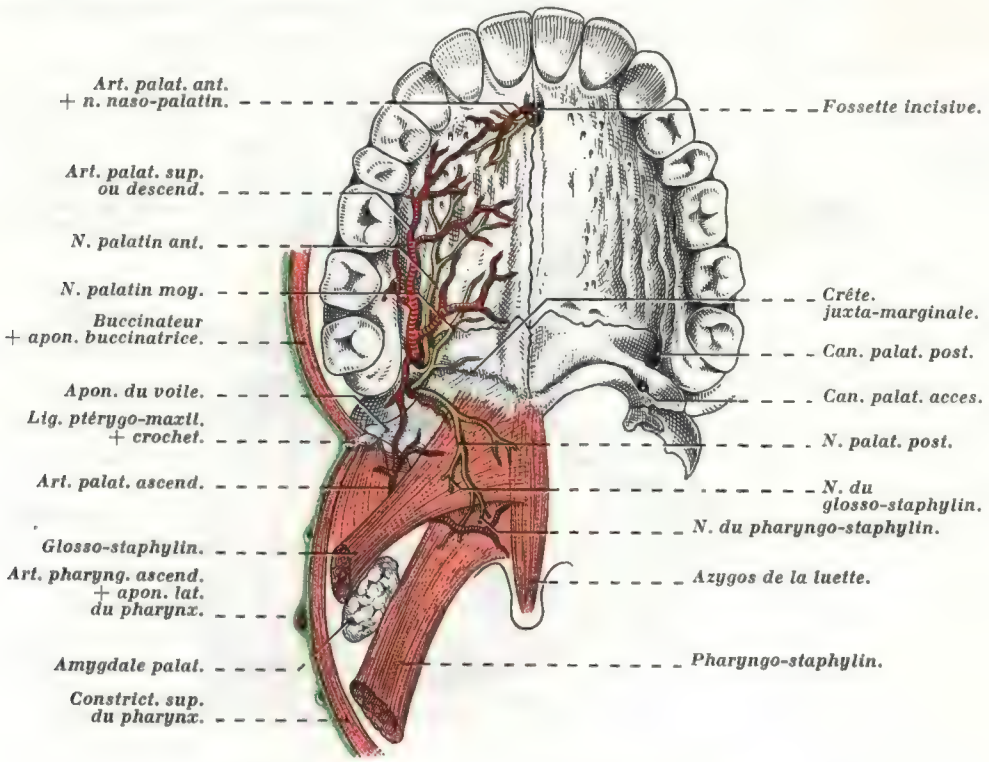

FIG. 372. — *Nerfs palatins* (demi-schématique).
En vert, les aponévroses buccinatrice et péripharyngée.

Ces filets moteurs proviennent vraisemblablement du facial par le nerf vidien.

d) Les **rameaux orbitaires** sont au nombre de deux ou trois. Ils pénètrent dans la cavité orbitaire par la fente sphéno-maxillaire, puis ils se dirigent vers la paroi interne de l'orbite où ils s'engagent dans des orifices différents qui sont : soit le *canal ethmoïdo-frontal postérieur*, soit la suture sphéno-ethmoïdale, et parfois même par un orifice spécial de la lame papyracée de l'ethmoïde; ils se distribuent à la muqueuse des cellules ethmoïdales; ces rameaux envoient des filets au muscle de Müller.

4° Les **nerfs dentaires** sont au nombre de *trois* : *antérieur, moyen* et *postérieur*.

---

(1) Article à consulter : ROUSSET : Description anatomique des nerfs des muscles du voile du palais. *Bulletin et Mémoires de la Société anatomique de Paris*, 1922, p. 225.

a) Le **nerf dentaire postérieur** quitte le tronc nerveux au point où il passe dans la fente ptérygo-maxillaire. Très court, il se divise en *deux* ou *trois filets* qui descendent verticalement sur la tubérosité du maxillaire inférieur; ces filets glissent dans des gouttières, puis s'engagent dans des conduits osseux différents pour constituer finalement un riche réseau anastomotique alvéolaire et péridentaire (voy. : fig. 373).

Bien souvent dès l'origine, le nerf dentaire postérieur est divisé et l'on compte *deux* ou *trois nerfs dentaires postérieurs* qui cheminent sur la tubérosité du maxillaire accompagnés par des ramifications de l'artère alvéolo-antrale, branche de la maxillaire interne.

Il se distribue principalement aux molaires et à la deuxième prémolaire.

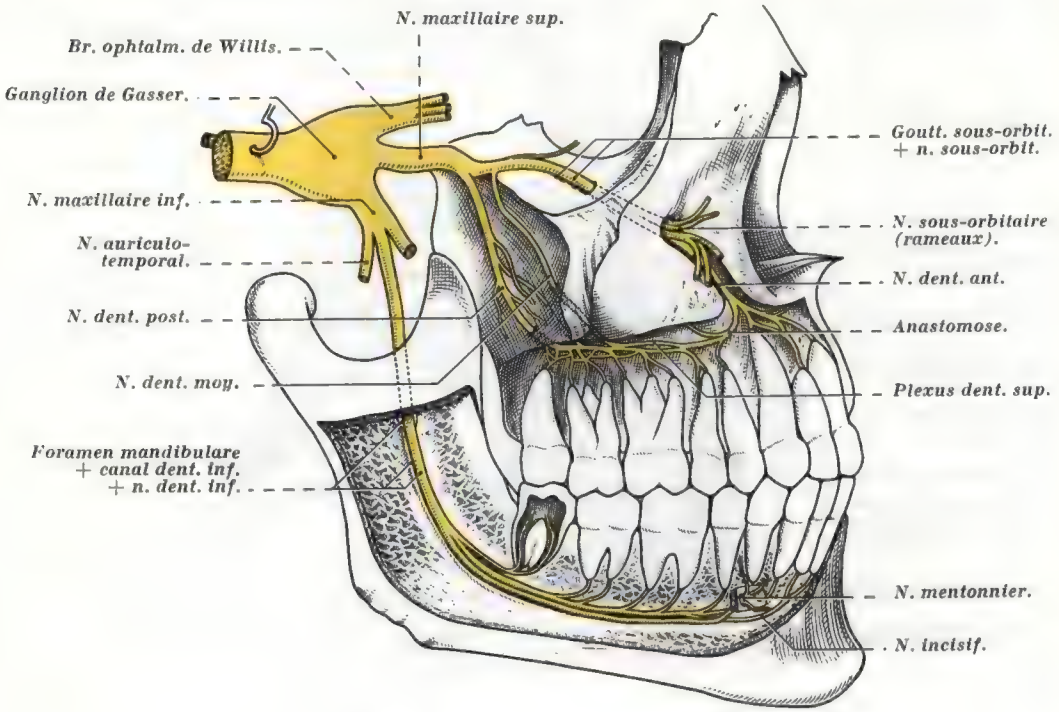

FIG. 373. — *Nerfs dentaires, côté droit.*

b) Le **nerf dentaire moyen,** inconstant, est toujours grêle; il se détache au même niveau que le précédent, il chemine dans la paroi externe de l'antre d'Highmore et se distribue à la première pré-molaire.

c) Le **nerf dentaire antérieur** naît dans le canal sous-orbitaire à cinq millimètres environ en arrière du trou sous-orbitaire; peu après sa naissance, il s'engage dans un canal osseux étroit qui occupe successivement le plancher de l'orbite et la paroi antérieure du sinus maxillaire; tantôt simple, tantôt dédoublé, ce conduit amène le nerf au niveau des incisives supérieures : c'est le *canal dentaire antérieur (canalis alveolaris anterior)* (voy. : *Maxillaire supérieur,* tome I). Dans son trajet, il est accompagné par une artériole, le rameau dentaire antérieur de l'artère sous-orbitaire (voy. : fig. 373).

Il se divise généralement en trois branches terminales qui se distribuent en donnant des *filets dentaires* pour les deux incisives et la canine supérieures, des *filets ostéo-périostés* pour le maxillaire supérieur et des *filets nasaux* pour la muqueuse qui environne le point d'abouchement du canal nasal.

Les trois nerfs dentaires forment en s'anastomosant un riche plexus appelé *plexus dentaire supérieur (plexus dentalis maxillaris)* qui fournit des *filets dentaires*, des *filets ostéo-périostés* et *alvéolaires* pour le maxillaire supérieur et des *filets muqueux* pour la gencive.

Le filet qui est destiné à la *première prémolaire* provient le plus souvent d'une arcade anastomotique tendue entre les nerfs dentaires antérieur et moyen (voy. : fig. 373). Sur ce plexus on observe parfois chez certains sujets deux minuscules masses gangliformes : ce sont les *ganglions de Valentin* et *de Bochdaleck*.

Branches terminales. — Au niveau du trou sous-orbitaire, le nerf s'épanouit en un certain nombre de branches sensitives destinées aux téguments de la face, ce sont : les *rameaux sous-orbitaires* que l'on peut classer en : *a) rameaux conjonctivo-palpébraux* à trajet ascendant; ils traversent l'élévateur propre de la lèvre supérieure, passent soit en dessus, soit en dessous de la veine faciale et se distribuent à la paupière inférieure et à la conjonctive; *b) rameaux nasaux* pour l'aile du nez; *c)* et *rameaux jugo-labiaux* à trajet descendant pour les téguments de la joue et la lèvre supérieure (voy. : fig. 386 et 400).

III. — NERF MAXILLAIRE INFÉRIEUR

Le *nerf maxillaire inférieur* est la plus volumineuse des trois branches du trijumeau; c'est un nerf mixte sensitif et moteur.

ORIGINE. — Le nerf naît par *deux racines* : *a)* l'une, la plus grosse se détache du bord convexe et de l'angle externe du ganglion de Gasser; aplatie et plexiforme, elle s'écarte à angle droit du nerf maxillaire supérieur et du ganglion; c'est la *racine sensitive*; *b)* l'autre, beaucoup plus petite, est la *racine motrice*; elle naît isolément de la face antérieure de la protubérance, suit le même trajet que la racine sensitive du trijumeau sous laquelle elle est cachée, puis elle passe sous le ganglion de Gasser avant de se jeter dans la racine sensitive qu'elle aborde au niveau de son versant externe (voy. : fig. 57 et 374).

En avant du ganglion de Gasser, les deux racines sont plexiformes et entremêlent leurs fibres en constituant le *plexus nerveux de Santorini et Girardi*.

La racine motrice représente le *nerf masticateur*; elle renferme toutes les fibres somato-motrices du trijumeau issues du noyau masticateur et de son noyau accessoire.

TRAJET ET TERMINAISON. — Parti du bord antérieur convexe du ganglion de Gasser, le nerf se dirige en avant et en dehors pour atteindre le *trou ovale* dans lequel il plonge verticalement et, à quelques millimètres après sa sortie du crâne, il se divise dans l'*espace maxillo-pharyngien* en ses branches terminales (voy. : fig. 375).

RAPPORTS. — Très court, le tronc du nerf maxillaire inférieur qui n'a jamais plus de 2 centimètres de long présente une angulation à angle droit et à sinus ouvert en arrière dont l'angle correspond au bord postérieur du trou ovale. Par suite de sa situation et de son trajet, le nerf occupe successivement : *a)* l'*étage moyen* de la base du crâne; *b)* le *trou ovale*; *c)* et dans sa *portion extra-crânienne*, l'*espace maxillo-pharyngien*.

1° ***Dans l'étage moyen du crâne,*** le nerf maxillaire inférieur possède un court trajet de 4 ou 5 millimètres en moyenne; les deux racines aplaties sont comprises dans le tunnel externe du cavum de Meckel, tunnel très court du reste qui est formé par un dédoublement de la dure-mère. La racine motrice est à ce niveau sous-jacente à la racine sensitive; elle en est séparée par un mince feuillet fibreux de nature dure-mérienne et ce n'est qu'un peu

avant la traversée du trou ovale que les deux racines se fusionnent et forment le tronc du nerf maxillaire inférieur (voy. : fig. 329 et 374).

Par l'intermédiaire de la dure-mère, le nerf maxillaire inférieur entre en rapport : *a) en bas,* avec la suture sphéno-pétreuse et avec la grande aile du sphénoïde, légèrement excavée en gouttière en arrière du trou ovale pour recevoir le nerf; à ce niveau, passent sous la dure-mère, les deux nerfs grand et petit pétreux superficiels; *b) en haut,* avec

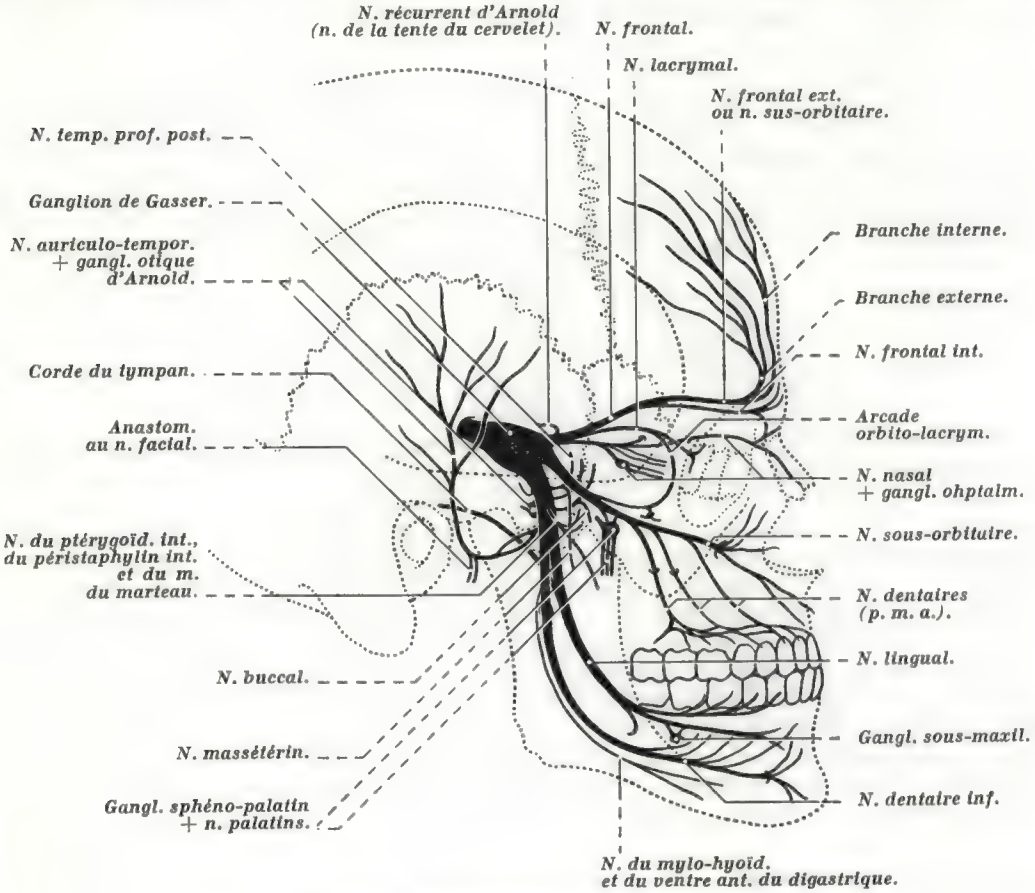

FIG. 374. — *Nerf trijumeau et ses branches, vue latérale droite* (schématique).

la face inférieure du lobe temporal; *c) en dedans,* avec le nerf maxillaire supérieur dont il s'écarte de plus en plus, ce dernier quittant le crâne par le canal grand rond (voy. : fig. 364 et 365).

2° ***Au niveau du trou ovale,*** orifice creusé dans la grande aile du sphénoïde, le nerf présente l'aspect d'un cordon nerveux légèrement aplati dans le sens transversal; il traverse cet orifice verticalement (voy. : fig. 374).

Le nerf maxillaire inférieur est accompagné dans sa traversée par : d'une part, l'*artère petite méningée,* branche de la maxillaire interne; celle-ci est située en dehors et un peu en arrière du nerf, et d'autre part, par un fin plexus veineux, parfois aussi par une veine (veine du trou ovale) allant se déverser dans les plexus ptérygoïdiens (voy. : fig. 375).

Le nerf maxillaire inférieur répond à ce niveau : *a) en arrière,* au trou petit rond, au niveau duquel passe l'artère méningée moyenne branche de la maxillaire interne (voy. : fig. 383); *b) en avant,* et à un centimètre environ, au trou grand rond dans lequel s'engage

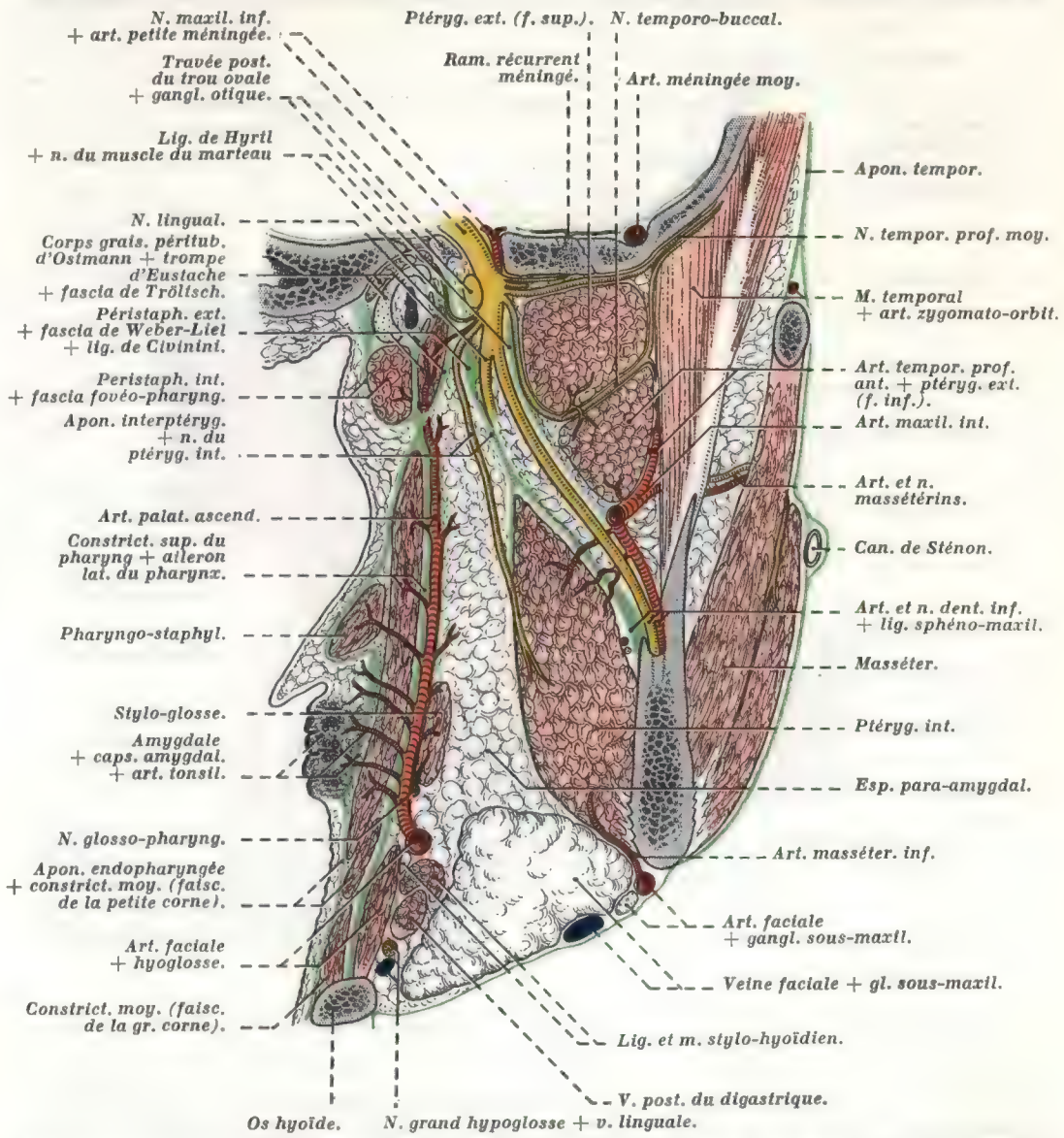

FIG. 375. — *Rapports du nerf maxillaire inférieur et de ses branches sur une coupe frontale de l'espace maxillo-pharyngien, côté droit; segment antérieur de la coupe.*
Les aponévroses sont représentées *en vert.*

le nerf maxillaire supérieur; *c) en dehors,* au canal innominé d'Arnold, inconstant, où passe le petit nerf pétreux superficiel accolé au petit nerf pétreux profond; *d) en dedans* et un peu *en avant,* au trou de Vésale où s'engage une veine émissaire qui fait communiquer la circulation veineuse intra-crânienne avec les plexus ptérygoïdiens.

3° ***Dans sa portion extra-crânienne,*** le nerf est très court (un demi-centimètre environ). Il est légèrement oblique en dehors et en avant et situé sous la base du crâne dans la partie haute de l'*espace maxillo-pharyngien* (voy. : fig. 375).

Cet espace est limité : *a) en haut,* par la face inférieure de la grande aile du sphénoïde

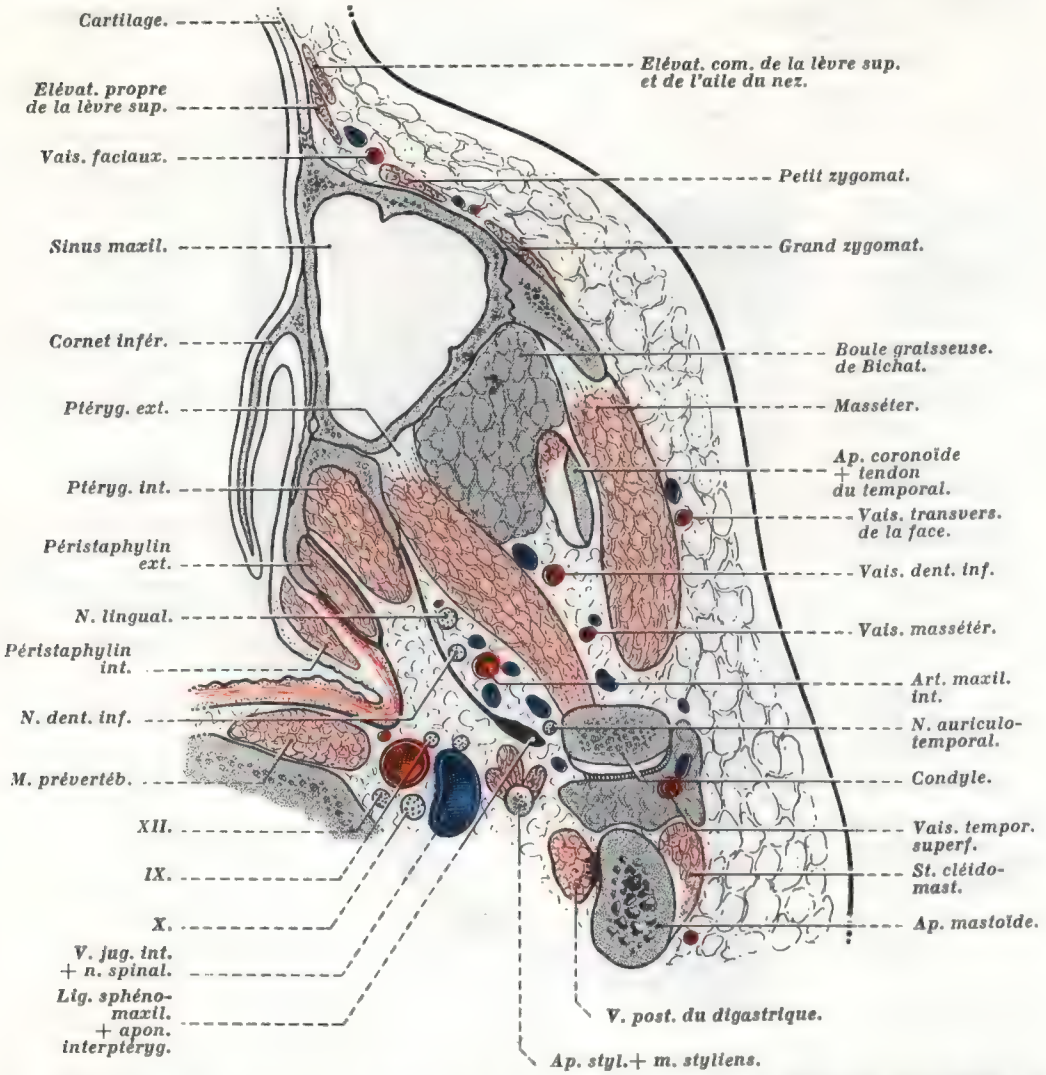

FIG. 376. — *Coupe transversale passant par le condyle du maxillaire inférieur, intéressant les fosses zygomatique, ptérygoïde et ptérygo-maxillaire, et montrant :* 1° les rapports des nerfs lingual, dentaire inférieur et auriculo-temporal dans l'espace maxillo-pharyngien; 2° et les rapports des nerfs crâniens dans l'espace latéro-pharyngien postérieur; côté droit, segment inférieur de la coupe (demi-schématique).

qui confine en arrière au rocher et où nous avons vu le nerf émerger dans la région; *b) en bas,* la loge est ouverte et communique largement avec la région cervicale; *c) en dedans,* par la paroi latérale du pharynx formée à ce niveau par le constricteur supérieur du pharynx; *d) en dehors,* par la branche montante du maxillaire inférieur doublée des

muscles ptérygoïdiens; à ce niveau nous verrons deux des branches les plus importantes du nerf maxillaire inférieur, le *lingual* et le *dentaire inférieur* se rapprocher et s'accoler à cette paroi externe; *e) en arrière,* par une cloison musculo-aponévrotique oblique, formée par l'apophyse styloïde d'où irradient les trois muscles styliens : stylo-glosse, stylo-pharyngien et stylo-hyoïdien, et par l'aileron latéral du pharynx : ou aponévrose stylo-pharyngée, en avant de laquelle se trouve parfois le prolongement pharyngien de la parotide; *f) en avant,* la paroi de l'espace est constituée par la réunion des parois interne et externe, aussi est-ce plutôt un angle dièdre qui répond au bord postérieur de l'aile interne de l'apophyse ptérygoïde.

Dans cet espace, le nerf est entouré de veines tributaires des plexus ptérygoïdiens; il en occupe la partie supérieure, c'est-à-dire l'*espace interptérygoïdien* compris entre les deux muscles ptérygoïdiens externe et interne.

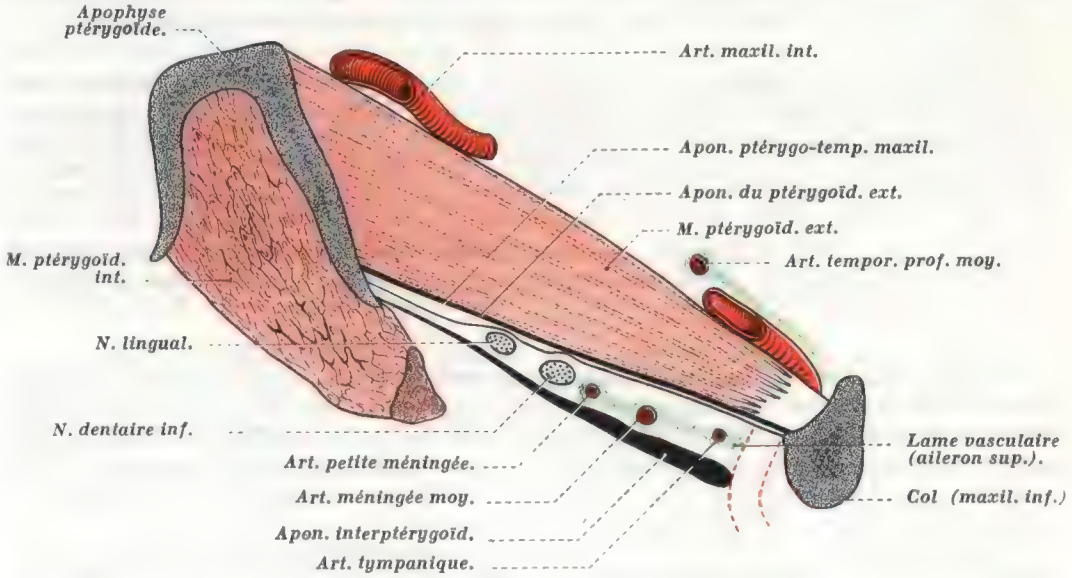

FIG. 377. — *Nerfs lingual et dentaire inférieur dans l'espace interptérygoïdien; leurs rapports avec les aponévroses interptérygoïdienne et ptérygo-temporo-maxillaire sur une coupe transversale passant par les muscles ptérygoïdiens, côté droit; segment inférieur de la coupe* (demi-schématique) (d'après HOVELACQUE et VIRENQUE).

En vert, la lame vasculaire des branches de l'artère maxillaire interne (aileron supérieur).

Dans cet espace, le nerf maxillaire inférieur (ainsi que l'origine de ses branches) est compris entre deux feuillets aponévrotiques : l'aponévrose interptérygoïdienne en dedans et en arrière et l'aponévrose ptérygo-temporo-maxillaire en avant et en dehors.

L'*aponévrose interptérygoïdienne* (1) est une lame fibreuse qui, comme son nom l'indique, est comprise entre les deux muscles ptérygoïdiens; à ce niveau elle est très mince : c'est la *portion cribriforme* ou *zone criblée,* mais elle est renforcée par le ligament ptérygo-épineux de Civinini qui sépare le nerf de l'espace sous-parotidien antérieur.

L'*aponévrose ptérygo-temporo-maxillaire,* beaucoup plus mince et moins étendue que la précédente, est située en avant et en dehors d'elle; elle est appliquée derrière le ptérygoï-

(1) Article à consulter : ROUVIÈRE : L'aponévrose interptérygoïdienne et ses rapports avec le nerf maxillaire inférieur. *Presse médicale,* 26 juin 1912, p. 551.

dien externe qu'elle sépare du nerf maxillaire inférieur; sa partie supérieure située sous la grande aile du sphénoïde est renforcée par le ligament de Hyrtl (pour plus de détails voy. : *Aponévroses annexées aux muscles masticateurs*, tome I) (voy. : fig. 375 et 377).

Dans l'*espace interptérygoïdien*, le nerf maxillaire inférieur entre également en rapport avec le *ptérygoïdien externe* qui est situé en dehors et en avant du nerf, avec le *péristaphylin externe* et avec la paroi pharyngée qui sont situés en dedans.

En avant du nerf se trouve le plan osseux des apophyses ptérygoïdes; en arrière et en dehors l'artère méningée moyenne monte verticalement vers le trou petit rond; en dedans, se place la portion cartilagineuse de la trompe d'Eustache dont il est séparé par le ganglion optique d'Arnold et par des faisceaux du péristaphylin externe (voy. : fig. 375, 376 et 378).

Tous ces organes sont situés dans une graisse semi-fluide qui comble tous les espaces situés entre eux et dans laquelle on rencontre plusieurs branches de l'artère maxillaire interne que nous retrouverons à l'étude des branches du nerf maxillaire supérieur.

GANGLION OTIQUE D'ARNOLD. — A sa sortie du crâne, le nerf maxillaire inférieur entre en rapport et en connexion avec un ganglion qui appartient au sympathique céphalique : c'est le *ganglion otique d'Arnold*; ce ganglion de forme oblongue, long d'un demi-centimètre, de coloration gris rougeâtre est couché transversalement sur le versant interne du nerf maxillaire inférieur; il est situé à un centimètre au-dessous du trou ovale (voy. : fig. 378).

Il reçoit deux ou trois racines très courtes et grêles venues du nerf maxillaire inférieur qui l'abordent par son bord supérieur (voy. : *Ganglion otique d'Arnold*, article *Sympathique céphalique*).

BRANCHE COLLATÉRALE. RAMEAU RÉCURRENT MÉNINGÉ. — Le nerf maxillaire inférieur ne fournit qu'une seule branche collatérale : c'est le *rameau récurrent méningé* ou *nervus spinosus de Luschka*. Il naît immédiatement après sa sortie du trou ovale de la face interne du tronc nerveux et, grossi d'un filet très grêle qui lui vient du ganglion otique, il pénètre dans le crâne par le trou petit rond avec l'artère méningée moyenne, puis il se divise en *deux filets* : l'un *antérieur*, l'autre *postérieur* (voy. : fig. 333 et 375).

a) Le *filet antérieur* suit la branche antérieure de l'artère méningée moyenne; il se distribue à la dure-mère de l'étage moyen du crâne (voy. : fig. 333); *b)* le *filet postérieur* pénètre par la fissure pétro-squameuse; il se termine dans la muqueuse des cellules mastoïdiennes.

Le rameau récurrent méningé s'anastomose avec le rameau méningé moyen du nerf maxillaire supérieur.

BRANCHES TERMINALES

Dans la majorité des cas, le nerf maxillaire inférieur se divise en un bouquet de *sept branches terminales* qui sont le plus souvent groupées en *deux troncs* très courts, à savoir : 1° un **tronc antérieur** ou **nerf crotaphytico-buccinateur** qui donne *trois branches*, les *trois nerfs temporaux* : *nerf temporal profond moyen*, *nerf temporo-massétérin*, et *nerf temporo-buccal*; 2° et un **tronc postérieur** qui fournit les quatre autres branches, à savoir : le *nerf auriculo-temporal*, le *nerf dentaire inférieur*, le *nerf lingual*, et le *tronc commun des nerfs musculaires* qui sont : le *nerf du ptérygoïdien interne*, le *nerf du péristaphylin externe* et le *nerf du muscle du marteau*.

1° Le ***nerf temporal profond moyen*** est le plus volumineux des trois nerfs temporaux (voy. : fig. 375). Il naît de la face antérieure du tronc antérieur à 2 ou 3 millimètres du trou ovale; il chemine horizontalement à la face inférieure de la grande aile du sphénoïde,

au-dessus du ptérygoïdien externe; il traverse le *trou de Hyrtl*, puis il atteint la crête sphéno-temporale contre laquelle il s'infléchit et à ce niveau, il s'engage sous cette crête dans un étroit sillon limité par deux petites saillies osseuses; il se dégage du ptérygoïdien externe puis il monte verticalement dans la fosse temporale entre le plan osseux et le muscle temporal auquel il se distribue par sa face profonde (voy. : fig. 379).

Il est accompagné dans son trajet par l'artère temporale profonde moyenne et ses deux veines (voy. : fig. 380).

2° Le ***nerf temporo-massétérin*** naît au même niveau que le précédent. Il chemine entre le ptérygoïdien externe et la crête temporale du sphénoïde, s'engage dans le trou de Hyrtl *(porus crotaphitico-buccinatorius de Hyrtl)*, puis il se divise en abordant la fosse zygomatique en *deux branches* qui sont : *a)* le *nerf temporal profond postérieur* qui présente un trajet ascendant et se ramifie dans le muscle temporal qu'il aborde par sa face profonde; *b)* et le *nerf massétérin* qui descend sur la face antéro-externe du ptérygoïdien externe, où il abandonne deux filets pour l'articulation temporo-maxillaire, puis il traverse l'échancrure sigmoïde entre le bord postérieur du tendon du temporal en avant et le col du condyle et l'articulation temporo-maxillaire; il change ensuite de direction en croisant le bord postérieur du faisceau profond du masséter; il devient alors oblique en bas et en avant, puis il s'insinue dans l'interstice musculaire compris entre les deux faisceaux du masséter. Il se distribue à ce muscle auquel il fournit quatre ou cinq filets transversaux ou ascendants et un seul filet descendant pour le faisceau superficiel du masséter qui représente la continuation du nerf (voy. : fig. 379 et 380).

Dans son trajet, il accompagne les veines et l'artère de même nom avec lesquelles il forme le *pédicule massétérin*; il est situé tantôt en avant, tantôt en arrière de l'artère.

3° Le ***nerf temporo-buccal*** se détache du nerf maxillaire inférieur par *deux racines* qui se réunissent après un court trajet. Il chemine sous la grande aile du sphénoïde, passe dans le trou de Hyrtl, puis entre les deux chefs du ptérygoïdien externe auquel il abandonne un filet musculaire pour chaque chef *(nerfs du ptérygoïdien externe)*. Il se termine en se divisant en *deux branches* qui sont : le *nerf temporal profond antérieur* et le *nerf buccal* (voy. : fig. 379 et 380).

a) Le **nerf temporal profond antérieur** se place sur la face antérieure du chef supérieur du ptérygoïdien externe où devenu ascendant, il se distribue finalement à la face profonde du muscle temporal dans son tiers antérieur.

Il s'anastomose avec le rameau temporal du filet temporo-malaire venu du rameau orbitaire du maxillaire supérieur.

Les trois nerfs temporaux s'anastomosent entre eux et sont accompagnés par les artères de même nom.

b) Le **nerf buccal**, plus volumineux que le précédent, continue le trajet du tronc primitif; il passe sur la face antérieure du chef inférieur du ptérygoïdien externe et sous l'artère maxillaire interne, puis il chemine sur la tubérosité du maxillaire supérieur et glisse ensuite entre la face externe du buccinateur et de la boule graisseuse de Bichat; il se termine par deux sortes de filets qui sont (voy. : fig. 379 et 380) :

α) des *rameaux superficiels* ou *cutanés* pour les téguments de la joue et de la commissure des lèvres, dont un s'anastomose par un ou deux filets avec le facial et plus spécialement avec le nerf du triangulaire des lèvres en formant une anse qui embrasse dans sa concavité la veine faciale; c'est l'*anastomose d'Hovelacque* (cette anastomose est fréquemment intra-musculaire); β) et des *rameaux profonds* ou muqueux qui perforent le buccinateur sans lui abandonner de filets; ils se distribuent à la muqueuse de la joue et aux glandes molaires.

Dans son trajet, le nerf buccal est accompagné par l'artère buccale, branche de la maxillaire interne.

4° Le ***tronc commun des nerfs du ptérygoïdien interne, du péristaphylin externe et du muscle du marteau*** est un rameau très court, mais relativement volumineux. Il naît du tronc postérieur, se dirige obliquement en bas et en dedans, puis il s'applique contre le versant antérieur du ganglion otique d'Arnold, ne contractant avec ce dernier que des rapports de contiguïté.

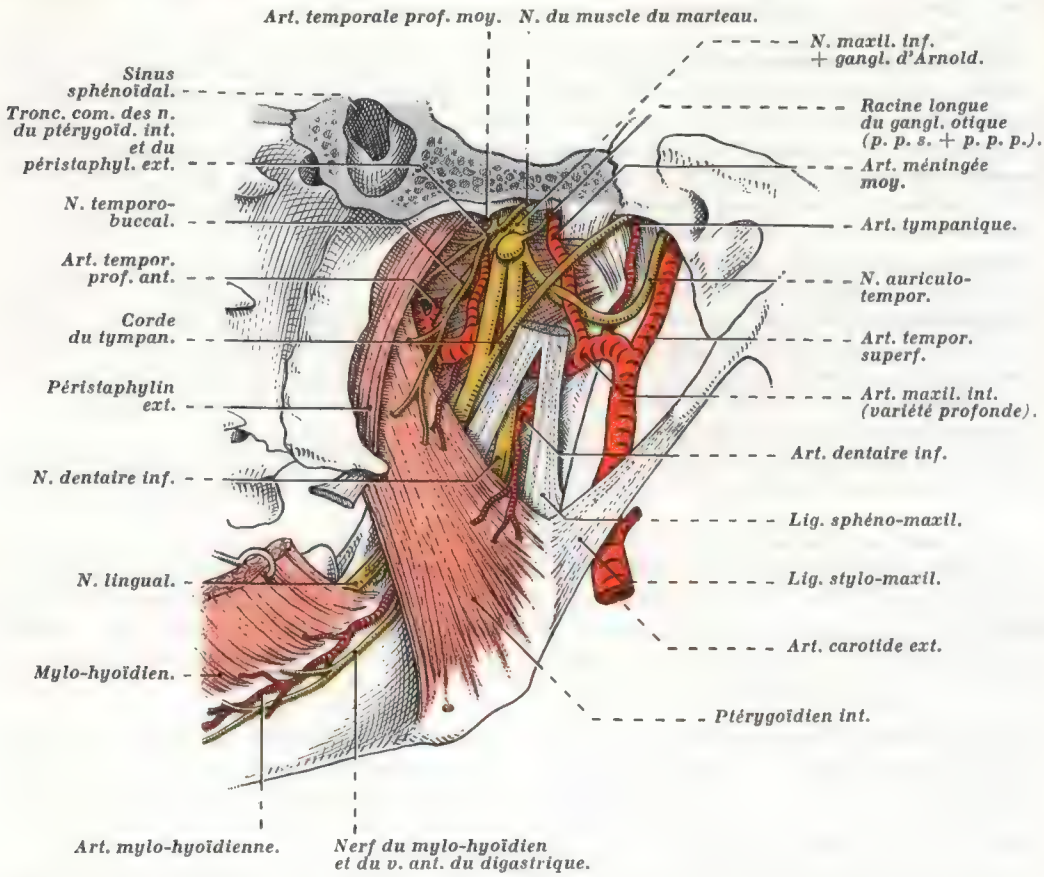

FIG. 378. — *Disposition du nerf maxillaire inférieur et de ses branches au niveau de l'espace interptérygoïdien; côté droit, vue interne.*

Le ligament sphéno-maxillaire a été partiellement réséqué pour montrer la boucle du nerf auriculo-temporal et l'artère méningée moyenne; le mylo-hyoïdien sectionné est relevé pour montrer l'artère mylo-hyoïdienne et le nerf du mylo-hyoïdien et du ventre antérieur du digastrique.

Le nerf s'engage dans le trou ptérygo-épineux, limité par le ligament de Civinini et le bord postérieur de l'aile externe de l'apophyse ptérygoïde, puis il se divise en *trois* branches terminales : *a)* le **nerf du ptérygoïdien interne**, filet satellite de l'artère ptérygoïdienne, se porte en bas et en dehors pour se ramifier à la face postéro-interne du muscle qu'il innerve; *b)* le **nerf du péristaphylin externe** aborde ce muscle par son bord postérieur; *c)* et le **nerf du muscle du marteau**, le plus grêle des trois se dirige en arrière et en dehors pour atteindre le muscle au niveau de ses origines sur la convexité du cartilage tubaire (voy. : fig. 375 et 378).

5° Le ***nerf auriculo-temporal*** est une des plus volumineuses branches externes du maxillaire inférieur. Il naît de la face postérieure du tronc postérieur par *deux racines* qui se réunissent après un trajet de quelques millimètres (de 10 à 15 en moyenne) en formant une *boutonnière* dans laquelle passe l'*artère méningée moyenne* (voy. : fig. 378 et 379).

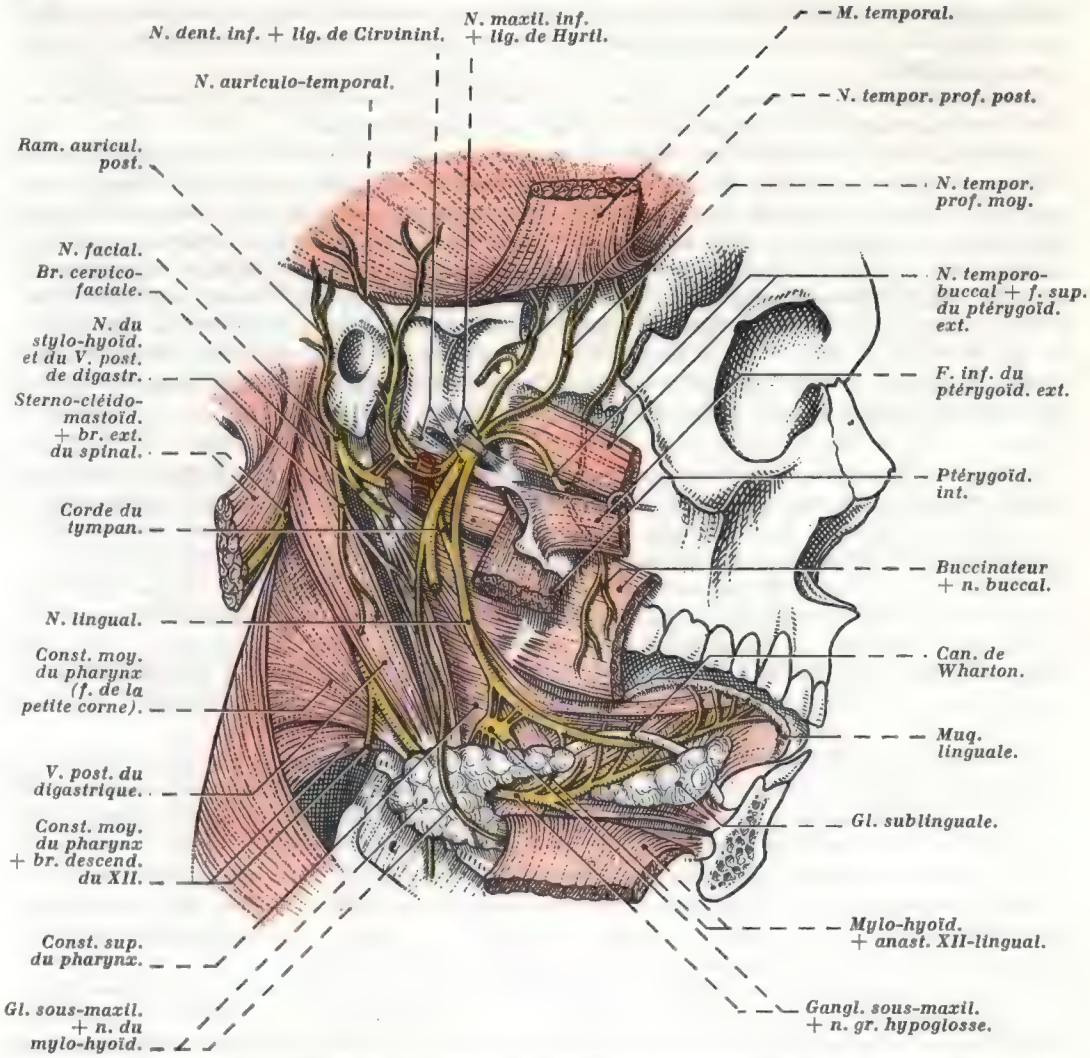

FIG. 379. — *Epanouissement du nerf maxillaire inférieur à sa sortie de la base du crâne. Nerf facial et nerf grand hypoglosse; côté droit.*

Il se dirige en bas et en dehors dans la région interptérygoïdienne, parallèlement à l'artère maxillaire interne qui lui est sous-jacente. A sa sortie du crâne, il passe tout d'abord entre le ligament de Hyrtl et le ligament ptérygo-épineux de Civinini, puis il traverse la *boutonnière rétro-condylienne de Juvara* en compagnie de l'artère maxillaire interne compris dans la gaine vasculaire de ce vaisseau; lorsque la veine homonyme est nettement individualisée (non plexiforme), elle est toujours placée au-dessous du nerf qu'elle sépare de l'artère.

Atteignant la face postérieure du col du condyle qu'il cravate, et toujours sus-jacent à l'artère, il s'engage dans l'épaisseur de la parotide qu'il traverse.

Dans la parotide, il se redresse, monte verticalement en avant du conduit auditif externe ou plus exactement en avant du tragus; dans son trajet ascendant, il prend le nom de *nerf temporal superficiel* et se trouve accompagné de l'artère et de la veine temporale superficielle qui sont généralement placées en avant du nerf; parfois cependant et en raison des flexuosités de l'artère, le nerf peut se placer en dehors de cette dernière (Aigrot) (voy. : fig. 396).

A un centimètre au-dessus de l'arcade zygomatique, il se divise en donnant plusieurs *filets terminaux sensitifs* pour les *téguments de la région temporale.*

Chemin faisant, il fournit un grand nombre de *rameaux collatéraux* qui sont : *a)* en *dedans du col du condyle* : des *filets anastomotiques* pour les plexus sympathiques de la maxillaire interne et de la méningée moyenne; un *filet anastomotique* pour le dentaire inférieur et un *filet articulaire* pour la face interne de l'articulation temporo-maxillaire; *b)* au *niveau du col du condyle* : *deux rameaux anastomotiques* pour le facial ou sa branche temporo-faciale (ces anastomoses sont intra-parotidiennes); un *rameau anastomotique* pour le plexus sympathique de la carotide externe; des *filets glandulaires parotidiens* (nerfs sécrétoires) (voy. : *Voies sécrétoires salivaires*); des *filets cutanés auriculaires* qui se distribuent au conduit auditif externe, à la peau du tragus, à la partie antérieure du pavillon de l'oreille et à la partie ascendante de l'hélix (voy. : fig. 386).

6° Le ***nerf dentaire inférieur*** est la plus grosse des branches du maxillaire inférieur, avec le lingual il semble continuer la direction du maxillaire inférieur. Il naît à un demi-centimètre au-dessous du trou ovale, se porte obliquement en bas en avant et en dehors vers l'orifice d'entrée du canal dentaire (voy. : fig. 374 et 375).

D'abord contigu au nerf lingual qui lui est antérieur et plus interne, il s'en écarte en faisant avec lui un angle aigu; il chemine tout d'abord dans l'espace compris entre le ptérygoïdien interne et le ptérygoïdien externe *(espace interptérygoïdien),* où il est compris entre les deux aponévroses interptérygoïdienne en arrière et ptérygo-temporo-maxillaire en avant; il est croisé à ce niveau en dedans, par la corde du tympan, en avant et en dehors par l'artère maxillaire interne (voy. : fig. 376, 377 et 378).

Dans la partie inférieure de l'espace interptérygoïdien, le nerf s'insinue entre le muscle ptérygoïdien interne et la branche montante du maxillaire inférieur; cheminant dans cet angle dièdre ostéo-musculaire, il gagne l'orifice supérieur du canal dentaire ou *foramen mandibulare* dans lequel il s'engage accompagné des *artère* et *veine homonymes.*

Dans cette portion *(segment libre),* le nerf dentaire inférieur entre en rapport avec des branches collatérales de l'artère maxillaire interne, toutes comprises dans une *lame vasculaire* qui représente les *ailerons* de cette artère (voy. : *Lames vasculaires,* tome III, fascicule I); la *méningée moyenne* monte verticalement en arrière et en dehors du nerf et le nerf auriculo-temporal lui offre une *boutonnière nerveuse*; la *petite méningée* est généralement située très près du nerf contre son versant externe et parallèle à ce dernier; enfin, l'*artère dentaire inférieure,* dont l'origine est postérieure au nerf homonyme, se rapproche de plus en plus de celui-ci qu'elle atteint à son entrée dans le canal dentaire inférieur (voy. : fig. 377 et 378).

Avant son entrée dans le *canal mandibulaire,* le nerf est appliqué contre la face interne de la branche montante du maxillaire inférieur où il occupe une petite dépression infundibuliforme située à égale distance des bords antérieur et postérieur; elle est limitée par deux berges en forme de crêtes plus ou moins saillantes; l'une antérieure est représentée par la base et le bord postérieur de l'épine de Spix; l'autre postérieure est constituée par l'*antilingula* ou crête ptérygoïdienne. Sur ces crêtes se fixent les faisceaux antérieur et postérieur du ligament sphéno-maxillaire; vu par sa face interne, le nerf apparaît entre les deux faisceaux de ce ligament (voy. : *Branche montante du maxillaire inférieur* et *Articulation temporo-maxillaire,* tome I) (voy. : fig. 378).

DISTRIBUTION DU NERF DENTAIRE INFÉRIEUR. — *a)* **Avant son entrée dans le canal dentaire inférieur,** le nerf donne des *branches collatérales* qui sont :

α) un *rameau anastomotique pour le lingual* (quelquefois double) qui naît à un centimètre au-dessous de l'origine du nerf dentaire inférieur; il se dirige obliquement en bas, en avant et en dedans pour se jeter à angle aigu sur le lingual (voy. : fig. 402);

β) et le *nerf du mylo-hyoïdien et du ventre antérieur du digastrique* (1); celui-ci naît tantôt un peu avant l'orifice d'entrée du canal dentaire (origine haute), tantôt plus bas entre les deux branches du ligament sphéno-maxillaire, plus rarement l'origine du nerf est située dans le canal; dans ce cas, il émerge à la face interne de la branche montante après avoir traversé un canalicule (origine basse) (voy. : fig. 378, 379 et 381).

Il s'engage entre les deux branches de bifurcation du ligament sphéno-maxillaire accompagné de l'artère mylo-hyoïdienne dans un orifice ostéo-fibreux désigné sous le nom de *trou mylo-hyoïdien*; il glisse dans la gouttière mylo-hyoïdienne où il est maintenu par une lamelle fibreuse qui dépend de l'aponévrose interptérygoïdienne; situé dans l'angle dièdre inférieur constitué par le maxillaire inférieur en dehors et le mylo-hyoïdien en dedans et en haut (voy. : fig. 381), il n'aborde le muscle mylo-hyoïdien qu'à la partie antérieure de la loge sous-maxillaire, parfois même avant d'atteindre le muscle il en est séparé par un prolongement de la glande.

Dans sa partie terminale (segment de ramification), il fournit trois ou quatre filets qui abordent le muscle mylo-hyoïdien par sa face inférieure, puis il se termine dans le ventre antérieur du digastrique par un rameau qui se divise le plus souvent en *deux filets* en abordant le muscle.

Dans son trajet, il est fréquemment accompagné d'une *artère sous-mentale accessoire* issue de l'artère faciale (voy. : fig. 381).

Il donne parfois un *filet cutané* qui accompagne l'artère sous-mentale *(filet cutané de Valentin)* qui se distribue à la peau de la région sous-mentonnière.

Il présente parfois une *anastomose transmylo-hyoïdienne,* récurrente, avec le nerf lingual.

b) **Dans le canal dentaire inférieur,** le nerf est généralement situé au-dessus et en dedans de ses vaisseaux homonymes (voy. : fig. 373, 374 et 381).

Son **mode de division** est variable suivant les sujets (2) et sa *distribution intra-canaliculaire* peut se ramener à *trois types* qui sont : le *type bifurqué,* le *type trifurqué* et le *type plexiforme.*

α) Dans le **type bifurqué,** le nerf se divise en *deux branches,* tantôt précocement, peu après son entrée dans le canal mandibulaire, tantôt plus tardivement, au-dessous de la première molaire ou de la deuxième prémolaire; l'une plus volumineuse que l'autre représente le *nerf dentaire inférieur proprement dit*; l'autre plus grêle appelée *nerf mentonnier* émerge au trou mentonnier et s'épanouit en un bouquet de branches terminales *(rameaux mentonniers)*; l'émergence du nerf correspond au point inférieur ou mentonnier de la névralgie de la face; ses *filets profonds* vont à la muqueuse de la lèvre inférieure et de la gencive; ses *filets superficiels* se distribuent à la peau du menton et de la lèvre inférieure; ce nerf ne donne aucun filet aux dents.

Ces deux branches s'anastomosent entre elles (voy. : fig. 382).

---

(1) Article à consulter : G. Paturet et J. Paturet : Le nerf du mylo-hyoïdien et du ventre antérieur du digastrique. *Comptes rendus de l'Association des Anatomistes,* 1954, p. 535.

(2) Article et ouvrage à consulter : E. Olivier : Le canal dentaire inférieur et son nerf chez l'adulte. *Annales d'Anatomie pathologique et d'Anatomie normale médico-chirurgicale,* déc. 1927, n° 9, p. 975.

Etienne Mileff : Contribution à l'étude anatomique et fonctionnelle du nerf dentaire inférieur. *Thèse de Lyon,* 1929.

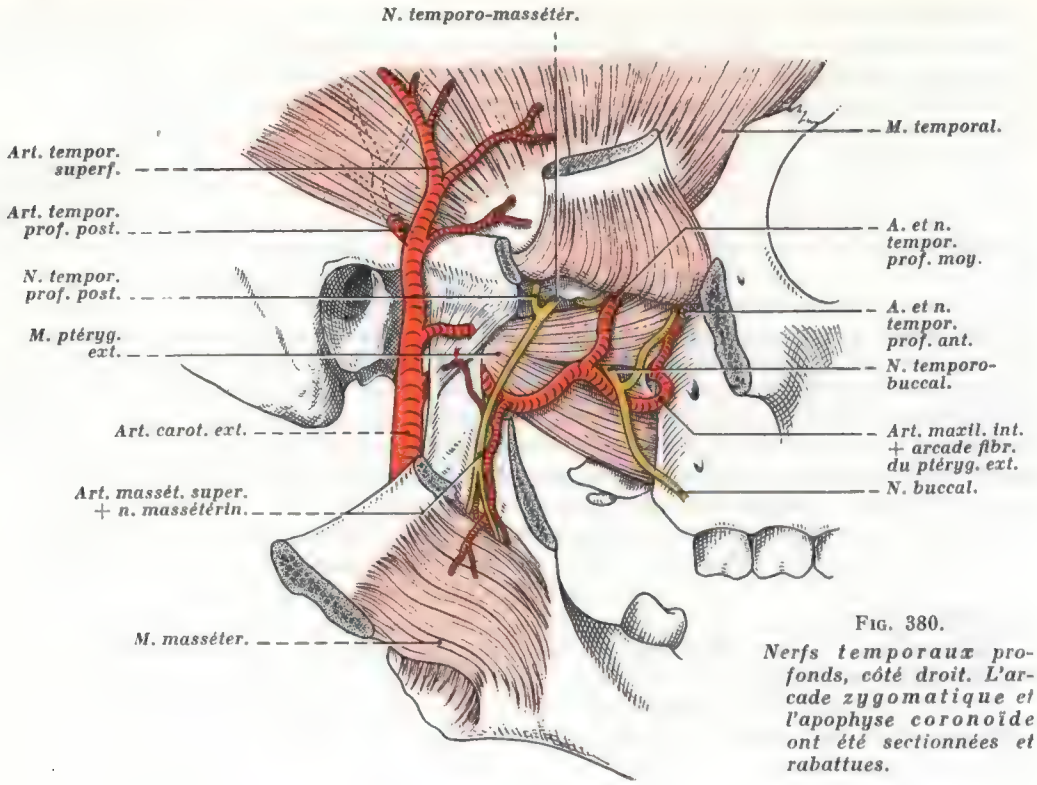

FIG. 380.
Nerfs temporaux profonds, côté droit. L'arcade zygomatique et l'apophyse coronoïde ont été sectionnées et rabattues.

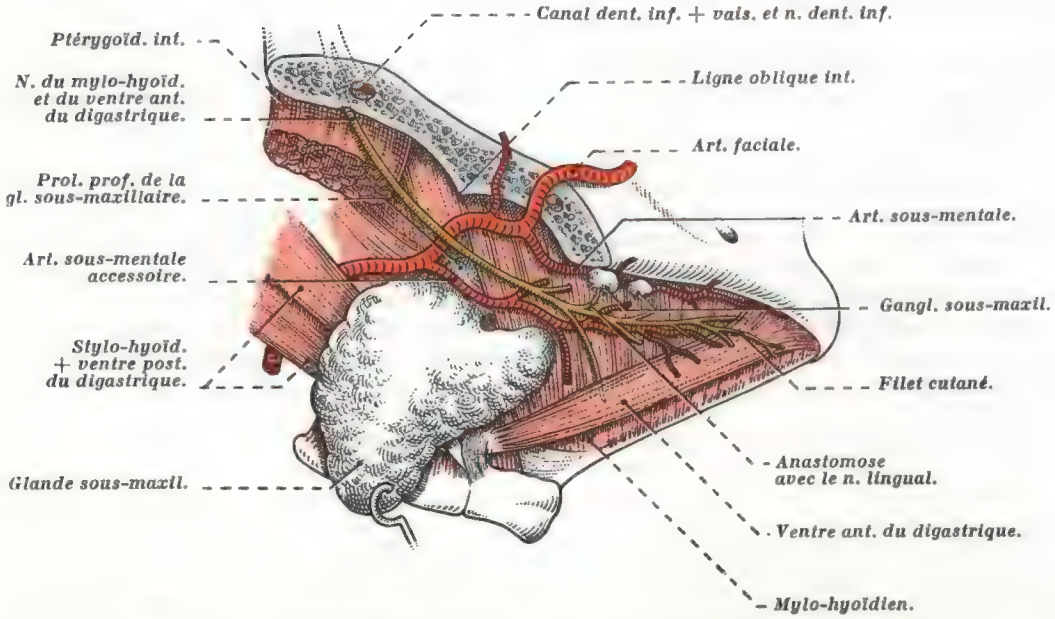

FIG. 381. — *Nerf du mylo-hyoïdien et du ventre antérieur du digastrique.*
(d'après G. PATURET et J. PATURET).

β) Dans le **type trifurqué** (le plus fréquent), le nerf dentaire inférieur fournit *trois branches* qui sont : un *nerf mentonnier* relativement volumineux qui se comporte comme dans le cas précédent; une branche pour les molaires et prémolaires; le filet destiné aux

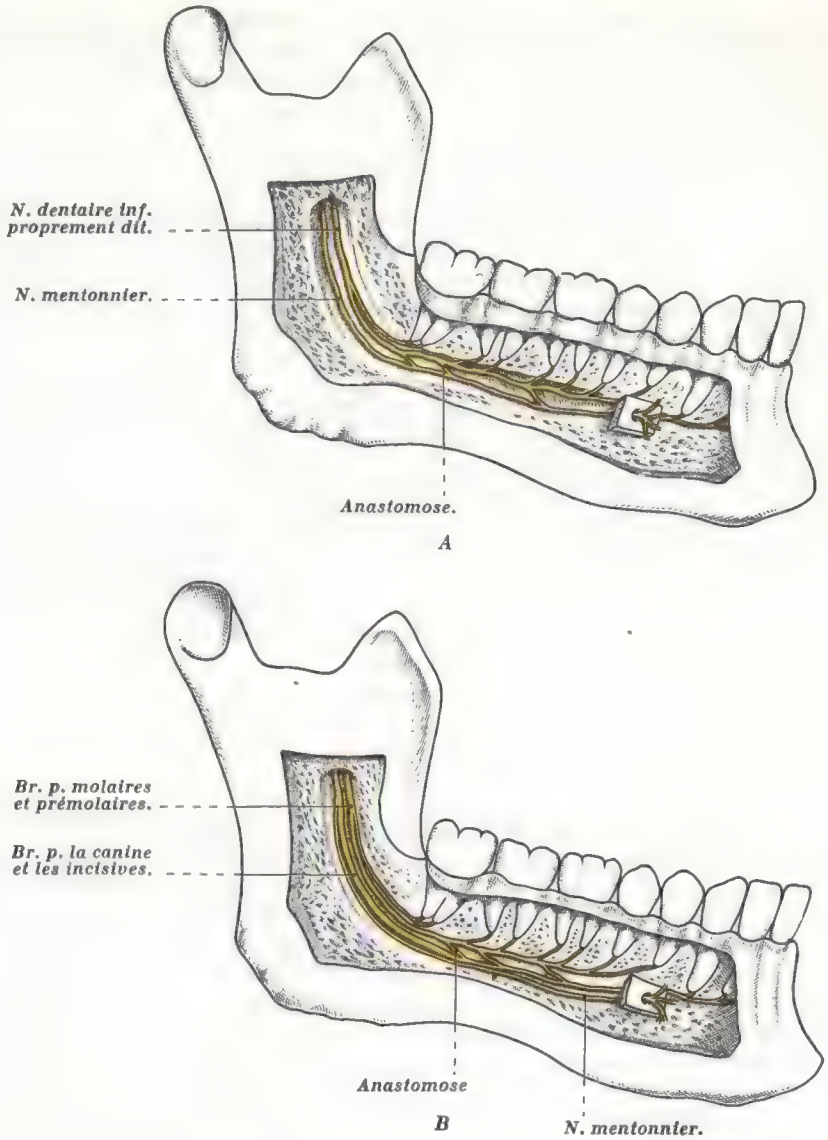

Fig. 382. — *Principaux types de division du nerf dentaire inférieur.*
A, type bifurqué. — *B*, type trifurqué.

molaires est généralement situé dans un canalicule désigné sous le nom de *canal de Robinson* (voy. : *Canaux creusés dans le maxillaire inférieur*, tome I); et une branche pour la canine et les incisives; c'est cette branche que certains auteurs désignent sous le nom de *nerf incisif*; ces trois branches échangent des anastomoses entre elles (voy. : fig. 382).

Le plus souvent, les deux branches destinées à l'innervation dentaire ont un tronc commun très court de telle sorte que le canal mandibulaire ne possède qu'un seul nerf qui innerve toutes les dents : c'est le *nerf dental* (E. Olivier).

γ) Dans le **type plexiforme** (rare), il est difficile de reconnaître une distribution type, les branches nerveuses étant richement anastomosées; elles forment un *réseau* à mailles allongées et cette disposition rappelle celle du plexus dentaire supérieur que l'on observe au maxillaire supérieur; mais le plus souvent on peut reconnaître un *nerf mentonnier* dans la partie terminale du canal dentaire.

Notons enfin que la distribution des nerfs dentaires inférieurs n'est pas toujours identique à droite et à gauche chez le même sujet.

Au cours de son trajet dans le canal mandibulaire, le nerf fournit : *a)* des *rameaux dentaires* pour les racines des dents inférieures (pour l'innervation des dents, voy. : *Vaisseaux et Nerfs des dents*, tome VI); *b)* des *rameaux gingivaux* pour la muqueuse des gencives; *c)* et des *filets périostiques* et *ligamentaires* pour le maxillaire inférieur et pour le ligament alvéolo-dentaire (périodonte).

7° Le ***nerf lingual*** possède un volume à peu près égal au nerf précédent. A son origine, il présente le même trajet et les mêmes rapports que ce dernier, mais il ne tarde pas à s'en séparer pour lui devenir plus interne (voy. : fig. 375, 376 et 377).

Comme le nerf dentaire inférieur, il est situé tout d'abord entre les deux ptérygoïdiens où il chemine entre deux aponévroses; il répond donc en avant et en dehors, à l'aponévrose ptérygo-temporo-maxillaire et en arrière et en dedans, à l'aponévrose ptérygo-temporo-maxillaire et en arrière et en dedans, à l'aponévrose interptérygoïdienne; lorsque l'*artère maxillaire interne* chemine sur la face profonde du ptérygoïdien externe *(variété profonde)*, elle croise la face antérieure du nerf lingual auquel elle abandonne une petite artériole : c'est l'*artère du nerf lingual de Juvara.*

Au-dessous du ptérygoïdien externe, le nerf lingual change de direction, il devient franchement oblique en bas et en avant, il longe le bord antérieur de l'aponévrose interptérygoïdienne et s'écarte de plus en plus du nerf dentaire inférieur qui lui est postérieur et externe (voy. : fig. 378).

Dans l'espace interptérygoïdien, il reçoit par son versant postérieur et à angle très aigu, la *corde du tympan* venue du facial; puis, plus bas, le nerf lingual croise le bord inférieur du buccinateur très près de son insertion sur la *crista buccinatoria* et le ligament ptérygo-maxillaire (voy. : fig. 378 et 379); ensuite il aborde la *face latérale de la langue* en suivant les fibres du stylo-glosse. Il chemine sur la face externe du muscle hyoglosse, sous la glande sous-maxillaire, puis sous la muqueuse qui se réfléchit pour constituer le sillon gingivo-lingual; il est accompagné d'un réseau de veines satellites et à ce niveau, il est sus-jacent au nerf grand hypoglosse; continuant sa courbe concave en avant et en haut, il longe en dedans la glande sublinguale accompagné des vaisseaux sublingaux qui lui sont inférieurs, puis se place en dehors des fibres du génio-glosse, passe sous le *canal de Wharton* qu'il accroche en quelque sorte, accompagné des vaisseaux ranins (voy. : fig. 379). A la pointe de la langue où il est déjà ramifié, il est situé tout d'abord en dehors du lingual inférieur, puis sous ce muscle. Il se termine dans la muqueuse de la pointe de la langue en se divisant en ses *rameaux terminaux.*

Au nerf lingual sont annexées des formations sympathiques ganglionnaires qui sont : le *ganglion sous-maxillaire*, le *ganglion de Langley*, le *ganglion sublingual de Blandin* et les *microganglions de Paladino* (voy. : *Sympathique céphalique*).

DISTRIBUTION DU NERF LINGUAL. — Ses *rameaux collatéraux* peuvent se classer d'après leur situation en externes, supérieurs et inférieurs.

a) Les *rameaux externes* se distribuent à la face interne du maxillaire inférieur au

niveau des deux dernières molaires où ils se perdent dans la muqueuse de la langue, de la gencive et du sillon gingivo-lingual.

b) Les *rameaux supérieurs* vont au versant postéro-supérieur de l'amygdale *(rameaux tonsillaires)* à la muqueuse linguale et à la muqueuse de la partie antérieure de l'oropharynx, en particulier à la partie supérieure des piliers du voile.

c) Les *rameaux inférieurs* sont les racines du ganglion sous-maxillaire dont le nombre varie entre 3 et 5 en moyenne et le *nerf sublingual* (voy. : fig. 379 et 381).

Le **nerf sublingual** naît au point où le lingual contourne le canal de Wharton; très grêle, il se dirige obliquement en bas et en avant pour se terminer sur la face externe de la glande sublinguale par de multiples filets anastomosés entre eux.

A ce nerf est annexé le *ganglion sublingual de Blandin.*

Ses *rameaux terminaux* vont à la *muqueuse linguale* de la pointe de la langue, des deux tiers antérieurs de la face dorsale et des bords et de la face inférieure correspondante, c'est-à-dire à toute la partie située en avant du V lingual ou plus exactement à la muqueuse qui recouvre l'ébauche antérieure de la langue *(tuberculum impar de His).*

Quelques *filets glandulaires* se terminent dans les glandes salivaires aberrantes *(glandes de Fröhse-Blandin* et *glandes de Weber)* situées sur les bords latéraux de la langue.

Sur son trajet, le nerf lingual présente des *anastomoses* qui sont : *a)* une avec le nerf dentaire inférieur; *b)* une avec le *facial* : c'est la *corde du tympan* (la plus importante de toutes); elle aborde le nerf par sa face postérieure à angle très aigu au niveau du bord postérieur du ptérygoïdien interne; *c)* avec le *grand hypoglosse* par deux anses nerveuses grêles à concavité postérieure situées à la face externe de l'hyoglosse; *d)* enfin il envoie également une anastomose au nerf du *mylo-hyoïdien (anastomose transmylo-hyoïdienne de Sappey)* (voy. : fig. 379).

***

ANASTOMOSES

Le nerf trijumeau présente de multiples anastomoses :

1° *Entre ses trois branches terminales :* le maxillaire supérieur et le maxillaire inférieur s'anastomosent dans l'étage moyen du crâne par échange de nombreuses fibres à type plexiforme, par l'intermédiaire des deux rameaux méningés et par l'intermédiaire du nerf temporo-malaire et du nerf temporal profond antérieur.

Le maxillaire supérieur et l'ophtalmique de Willis s'anastomosent par l'intermédiaire de l'*arcade orbito-lacrymale,* cette arcade présente une grande importance physiologique, car c'est par son intermédiaire qu'arrivent à la glande lacrymale, les fibres sécrétoires constituées par les deutoneurones de la voie lacrymale, issus du ganglion de Meckel (voy. : *Origines réelles du facial*), et par l'intermédiaire des filets conjonctivo-palpébraux du nerf sous-orbitaire avec les filets palpébraux des nerfs lacrymal, frontal interne et nasal externe.

Enfin des branches de chaque tronc nerveux terminal présentent des anastomoses entre elles, telles que l'anastomose du dentaire inférieur et du lingual, l'anastomose transmylo-hyoïdienne de Sappey entre le nerf du mylo-hyoïdien et le lingual, les anastomoses des trois nerfs temporaux profonds entre eux et les anastomoses des nerfs palatins antérieur et postérieur.

2° Avec les *nerfs crâniens* :

a) Avec le *facial,* les anastomoses sont nombreuses; elles se font par l'intermédiaire de la corde du tympan, par l'auriculo-temporal (anastomose intra-parotidienne généralement double), entre le nerf buccal et les rameaux buccaux du facial *(anastomose d'Hovelacque)*

et par les deux nerfs pétreux superficiels (ganglion de Meckel et ganglion otique d'Arnold).

D'autre part, il y a lieu de signaler au niveau des trous sus-orbitaires, sous-orbitaire et mentonnier l'épanouissement des branches du trijumeau; celles-ci s'anastomosent avec les rameaux terminaux du facial, mais en réalité il n'y a pas échange de fibres, mais simplement des rapports de contiguïté entre les filets terminaux des deux nerfs constituant ainsi de *fausses anastomoses.*

b) Avec le *glosso-pharyngien* et le *nerf lingual* sous la muqueuse de la langue au niveau du V lingual.

3° Avec le *plexus cervical superficiel* par l'intermédiaire : *a)* du nerf auriculo-temporal et de la branche auriculaire du plexus cervical superficiel; *b)* du nerf mentonnier et des filets ascendants de la branche cervicale transverse (inconstante).

4° Avec le *grand nerf occipital d'Arnold,* par l'intermédiaire des rameaux postérieurs de l'auriculo-temporal.

5° Enfin avec le *sympathique,* par le plexus carotidien interne et le ganglion de Gasser (cette anastomose dite *anastomose sympathico-gassérienne de François Franck* est niée par beaucoup d'auteurs); par une anastomose grêle entre le filet carotidien et la branche ophtalmique de Willis dans le sinus caverneux (voy. : fig. 356); par le nerf auriculo-temporal et le plexus carotidien externe; par le lingual et les ganglions sous-maxillaire et sublingual; entre les plexus de la maxillaire interne et de ses branches avec les nerfs dentaire inférieur et lingual, enfin par l'intermédiaire des ganglions de Meckel et d'Arnold.

VASCULARISATION

Nous envisagerons la *vascularisation artérielle* de la Ve paire successivement dans ses différentes portions : racines, ganglion de Gasser et branches terminales (1).

Vascularisation des racines. — Les deux racines du nerf tirent leur vascularisation d'une artériole grêle dite *artère radiculaire du trijumeau.* Elle naît tantôt d'une artère protubérantielle (artère circonférentielle courte), tantôt directement du tronc basilaire; au contact des racines, elle se divise en *deux branches* : l'une accompagne ces dernières jusqu'au plexus triangulaire, l'autre à trajet récurrent atteint la protubérance annulaire et pénètre même dans le *sulcus trigemini.*

Vascularisation du ganglion de Gasser. — Le ganglion de Gasser logé dans le cavum de Meckel est richement vascularisé : il reçoit des artères de *trois sources,* à savoir :

a) De la *carotide interne* par une artériole dite *rameau gassérien* qui se détache à l'intérieur du sinus caverneux; dirigé obliquement en dehors et en bas, il aborde le ganglion par son versant interne et se divise généralement en *deux branches,* l'une supérieure, l'autre inférieure qui prennent le ganglion de Gasser dans une fourche (voy. : fig. 383).

Chez certains sujets, il existe parfois deux rameaux gassériens, l'un antérieur, l'autre postérieur et ce dernier naît le plus souvent d'un tronc commun récurrent destiné à la tente du cervelet et au ganglion de Gasser.

b) De l'*artère méningée moyenne (branche postérieure)* qui fournit une artériole destinée aux parois du cavum et au ganglion; dirigée transversalement en dedans, elle atteint

---

(1) Articles et ouvrage à consulter : Ferrari et De Ribet : La circulation artérielle du trijumeau intra-crânien. *Travaux du Laboratoire d'Anatomie de la Faculté de Médecine d'Alger,* 1927, p. 3.

Bergmann : Studies on the blood vessels of the human gasserian ganglion. *Anatomical Record,* 1942, p. 609.

C. Libersa : Contribution à l'étude de la vascularisation artérielle des nerfs crâniens. *Thèse de Lille,* 1951.

le bord externe du ganglion de Gasser où elle se divise en *deux rameaux*, l'un supérieur, l'autre inférieur (voy. : fig. 383).

c) Et de l'*artère petite méningée* qui peu après son entrée dans le crâne fournit immédiatement au-dessus du trou ovale un rameau artériel grêle (inconstant) qui vascularise principalement la portion intra-crânienne du nerf maxillaire inférieur ainsi que la partie adjacente du ganglion de Gasser (voy. : fig. 383).

Vascularisation des branches terminales. — A leur naissance, c'est-à-dire au niveau des trois tunnels dure-mériens, les trois branches terminales possèdent la même vascularisation que le ganglion de Gasser.

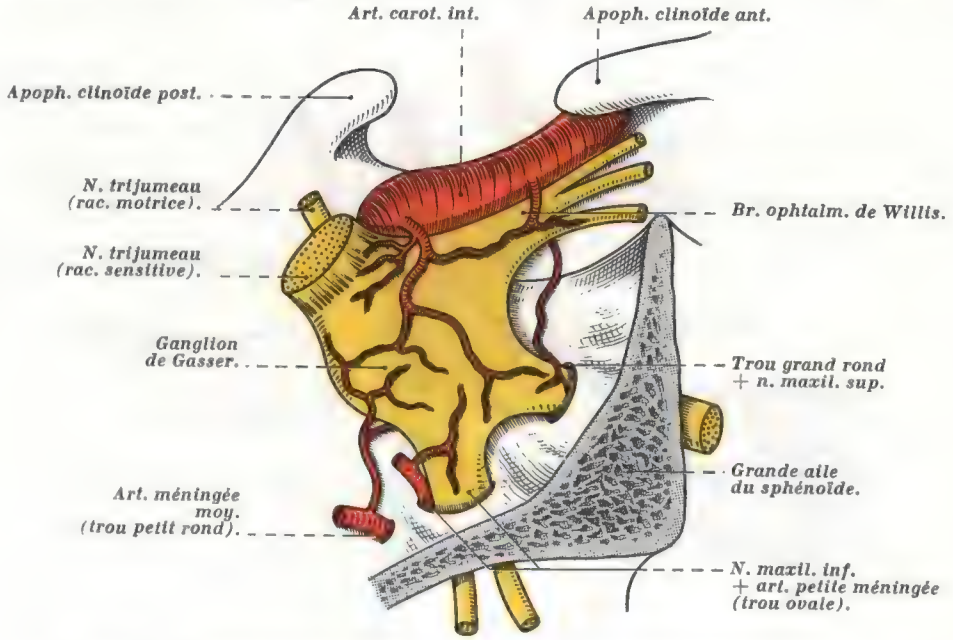

FIG. 383. — *Vascularisation artérielle du ganglion de Gasser et de ses branches, côté droit, vue latérale* (schématique) (d'après LIBERSA).

a) La *branche ophtalmique de Willis* reçoit généralement *deux rameaux*; l'un *postérieur* qui est représenté par une collatérale du rameau gassérien issu de la carotide interne (voy. : fig. 383) : c'est le *rameau satellite de la branche ophtalmique de Princeteau*; il accompagne le nerf jusqu'à la fente sphénoïdale; l'autre *antérieur* naît de l'artère ophtalmique dans la cavité orbitaire, il aborde le nerf nasal et se divise en T, la branche postérieure atteint la branche ophtalmique de Willis.

Le *nerf frontal* est vascularisé par des rameaux de l'artère sus-orbitaire et le *nerf lacrymal* par des artérioles issues de l'artère homonyme (voy. : fig. 400).

b) Le *nerf maxillaire supérieur* et le *nerf sus-orbitaire* reçoivent des rameaux artériels issus de l'artère méningée moyenne et de l'artère sous-orbitaire.

c) Le *nerf maxillaire inférieur* dans sa courte portion extra-crânienne est vascularisé par des rameaux issus des collatérales de la maxillaire interne et plus spécialement de l'artère petite méningée (voy. : fig. 383).

Le *nerf auriculo-temporal* reçoit des artérioles de l'artère méningée moyenne qui se détachent au voisinage de la boutonnière nerveuse et de la temporale superficielle dans la partie où le nerf lui devient satellite (voy. : fig. 384).

Le *nerf dentaire inférieur* est richement vascularisé par des rameaux venus les uns directement de la maxillaire interne, les autres (les plus nombreux) de la dentaire inférieure, parfois aussi d'une artère ptérygoïdienne (artère musculo-nerveuse) (voy. : fig. 384).

Le *nerf lingual* est vascularisé : α) dans la première partie de son trajet (région interptérygoïdienne) par des rameaux issus des artères petite méningée, dentaire inférieure et ptérygoïdiennes; β) et dans la deuxième partie par l'artère sublinguale (voy. : fig. 384 et 446).

L'*artère du nerf lingual de Juvara* est une branche relativement volumineuse qui se détache tantôt de la maxillaire interne (50 % des cas), tantôt de la dentaire inférieure; elle accompagne le nerf lingual jusqu'au point où celui-ci change de direction.

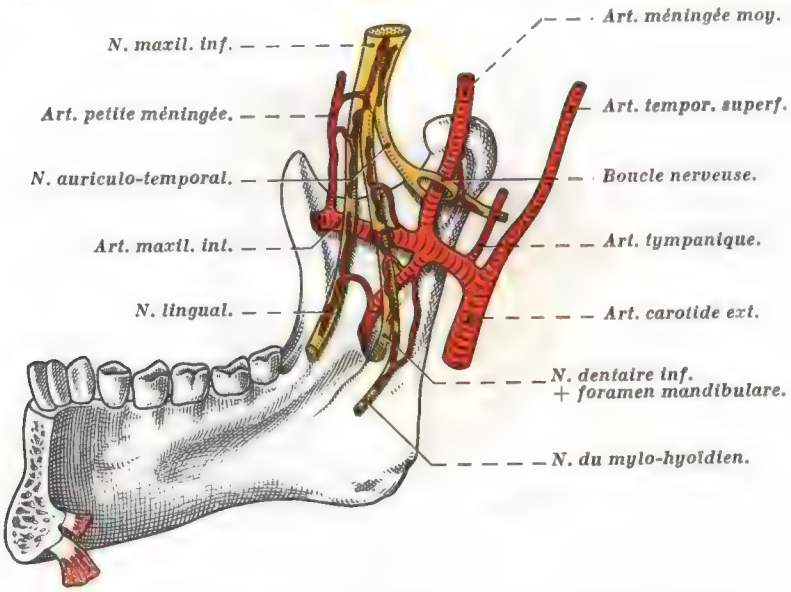

FIG. 384. — *Vascularisation artérielle du nerf maxillaire inférieur et de ses branches terminales, côté droit, vue interne* (d'après LIBERSA).

ORIGINES RÉELLES

Le nerf trijumeau est un nerf mixte : aussi ses origines réelles sont-elles différentes suivant que l'on envisage sa racine motrice, sa racine sensitive, et ses fibres végétatives.

I. **RACINE MOTRICE.** — Les fibres de la racine motrice émanent de *deux* noyaux somato-moteurs : l'un *principal* désigné sous le nom de *noyau masticateur* et l'autre *accessoire*, sus-jacent à ce dernier (voy. : fig. 385).

a) Le **noyau masticateur** *(noyau principal)* est un noyau gris allongé, haut d'un demi-centimètre; il est situé profondément dans la calotte protubérantielle, à mi-chemin entre les fibres ponto-cérébelleuses transversales et le quatrième ventricule; au-dessus du noyau du facial auquel il fait suite; en dedans du noyau sensitif du trijumeau dont il dépasse légèrement le pôle supérieur de sa racine ascendante; en arrière de l'olive protubérantielle.

En arrière, il répond à la *fovea superior* du plancher du quatrième ventricule que l'on désigne encore pour cette raison sous le nom de *fovea trigemini*.

b) Le **noyau accessoire** ne constitue pas à proprement parler un noyau compact. Il est représenté par des traînées de substance grise éparse et sus-jacente au noyau principal; elles s'étendent sur toute la hauteur de la calotte dans la région protubérantielle supérieure; elles se prolongent même dans le mésencéphale jusqu'au voisinage de l'aqueduc de Sylvius et par suite de ce prolongement et de sa situation, ce noyau est parfois désigné sous le nom de *noyau mésencéphalique du trijumeau* (voy. : fig. 385).

Ces deux noyaux représentent le prolongement dans l'encéphale du groupe cellulaire antéro-externe de la moelle; c'est du reste le noyau le plus élevé de ce groupe dans le tronc cérébral (voy. : fig. 63).

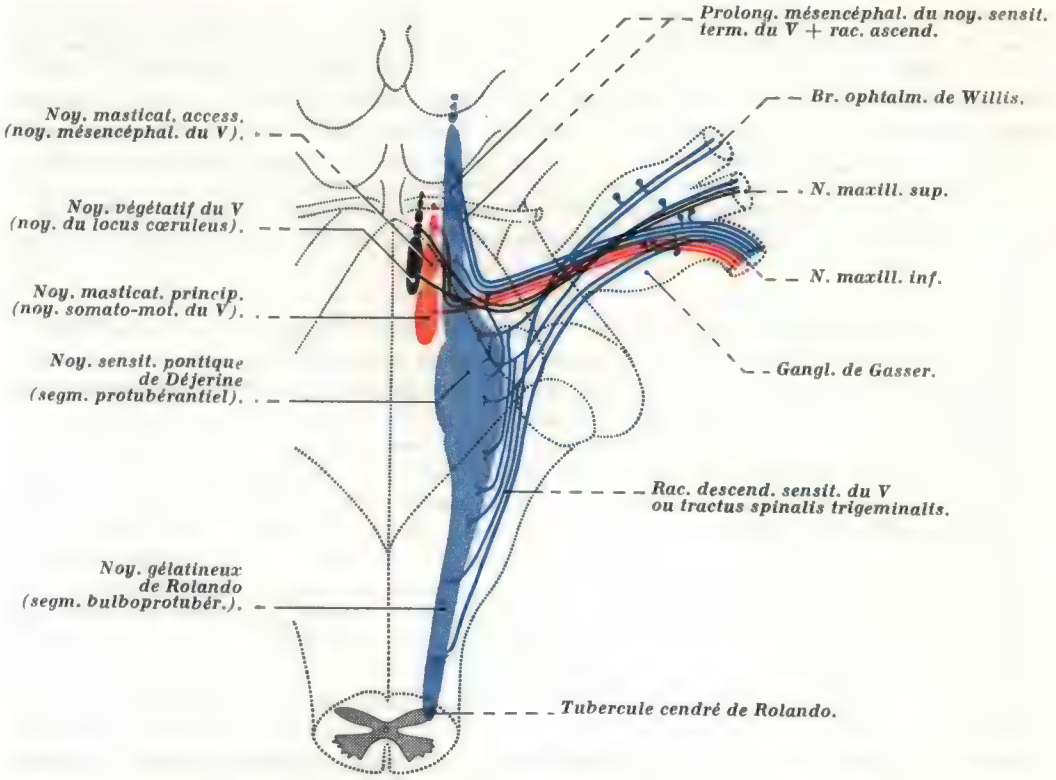

FIG. 385. — *Noyaux du trijumeau dans le tronc cérébral, côté droit; vue postérieure. Systématisation de la cinquième paire* (schématique).

En bleu, trijumeau sensitif; *en rouge,* trijumeau moteur; *en noir,* trijumeau végétatif (parasympathique crânien).

Trajet intra-protubérantiel. — Les cylindraxes qui naissent des cellules des noyaux moteurs du trijumeau se groupent suivant leurs origines nucléaires en *deux racines* : l'une *principale* ou *inférieure,* l'autre *accessoire* ou *supérieure* que l'on désigne encore sous le nom de *racine motrice descendante* ou *mésencéphalique* (voy. : fig. 385).

a) La **racine motrice inférieure** est la plus importante des deux; elle forme un faisceau compact qui provient du noyau masticateur; celui-ci se dirige obliquement en avant, en dehors et en haut, il passe entre l'olive supérieure et le noyau gélatineux de Rolando, traverse les fibres ponto-cérébelleuses situées dans le pied de la protubérance, passe en dehors de la voie motrice principale (faisceau pyramidal) pour émerger sur la face antérieure du pont de Varole (voy. : fig. 61).

b) La **racine motrice supérieure** ou **mésencéphalique** émane des cellules du noyau mésencéphalique; ses fibres se groupent en un faisceau descendant d'où son nom de *racine descendante motrice du trijumeau*; ce faisceau plus grêle que le précédent se place à la face externe du noyau augmentant ainsi progressivement de volume au fur et à mesure qu'il descend; au niveau du pôle supérieur du noyau masticateur, il se coude à angle droit puis s'unit aux éléments de la racine principale (voy. : fig. 385).

Dans tout le trajet intra-protubérantiel du trijumeau, les fibres motrices sont placées en dedans des fibres sensitives de la racine.

II. **RACINE SENSITIVE.** — La racine sensitive tire ses origines des cellules en T situées dans le ganglion de Gasser. De ces cellules partent *deux prolongements* : l'un *périphérique* ou *cellulipète* qui ramène vers les centres nerveux la sensibilité captée dans le territoire du trijumeau; l'autre *central* ou *cellulifuge* dont l'ensemble représente la racine sensitive; celle-ci pénètre dans la protubérance en dehors et un peu au-dessous de l'émergence de la racine motrice; elle accomplit le trajet de cette dernière en sens inverse et en dehors d'elle pour se terminer dans le bulbe et la protubérance au niveau du *noyau gélatineux de Rolando* ou *noyau sensitif terminal du V*, se prolongeant même inférieurement dans la partie haute de la moelle cervicale au niveau de la tête de la corne postérieure (voy. : fig. 385).

Noyau de terminaison de la racine sensitive. — Les cylindraxes qui constituent la racine sensitive du trijumeau se terminent tous dans une longue colonne de substance grise (la plus longue du tronc cérébral) qui s'étend depuis la première paire cervicale (premier myélomère) jusqu'à la partie inférieure du mésencéphale.

Cette colonne grise qui constitue le *noyau sensitif terminal du trijumeau* comprend *trois segments* qui sont de bas en haut : *a)* un *segment cervical* représenté par la tête de la corne postérieure située superficiellement sur la partie latérale de la moelle cervicale; *b)* un *segment bulbo-protubérantiel* qui constitue le *noyau gélatineux de Rolando*, véritable *noyau sensitif principal terminal du trijumeau*; il est situé dans la calotte en dehors du noyau ambigu, en dedans du corps restiforme; au niveau de la région bulbaire inférieure, ce noyau est très superficiel, il fait saillie sur la face latérale du bulbe recouvert par une mince couche de substance blanche où il constitue le *tubercule cendré de Rolando (eminentia trigeminalis)*; *c)* et un *segment protubérantiel* représentant la partie supérieure du noyau gélatineux; celui-ci est situé dans le tiers supérieur de la calotte protubérantielle; c'est le *noyau principal* ou *noyau sensitif pontique de Déjerine*; il se prolonge quelque peu vers le mésencéphale par des traînées cellulaires dont l'ensemble constitue le *prolongement mésencéphalique* (voy. : fig. 385 et 422).

Ces noyaux représentent la continuation vers l'encéphale des cellules de la tête de la corne postérieure de la moelle (voy. : fig. 49, 61 et 385).

Racines descendante et ascendante sensitives du trijumeau (1). — Quelle que soit la branche terminale qui les achemine vers la protubérance annulaire, les fibres sensitives du trijumeau abordent le noyau sensitif terminal de ce nerf par son *versant externe* où elles se divisent en *deux branches* : l'une *descendante*, l'autre *ascendante* (voy. : fig. 385).

a) Les **fibres descendantes** se groupent en un faisceau compact qui entoure à la manière d'une gouttière la face externe du noyau sensitif du trijumeau; on désigne cette portion descendante terminale des fibres sensitives du trijumeau sous le nom de *racine descendante sensitive du trijumeau* ou de *racine spinale (tractus spinalis trigeminis)*; toutes les

(1) La dénomination de ces racines est fondée sur le sens de l'influx nerveux dans les fibres consécutives de la racine sensitive.

fibres qui la constituent se terminent dans le noyau gélatineux de Rolando et dans la tête de la corne postérieure (portion cervicale) (voy. : fig. 385).

Sur une coupe horizontale du bulbe ou de la protubérance, la racine descendante présente la forme d'un croissant *(lunule trigéminale)* placé à la face externe du noyau gélatineux; les fibres issues de chacune des trois branches du trijumeau occupent un emplacement déterminé; celles de la branche ophtalmique sont placées en avant; celles du nerf maxillaire supérieur sont au milieu et celles du nerf maxillaire inférieur en arrière.

Faisceau de Probst. — Un faible contingent de fibres nerveuses issues de la racine descendante du trijumeau quittent cette racine, cheminent dans la réticulée grise du pont, puis du bulbe et, après entrecroisement au niveau du raphé avec celles du côté opposé, se placent à la partie dorsale du noyau sensitif terminal du V du côté opposé où elles se terminent (fibres croisées); on donne à l'ensemble de ce contingent le nom de *faisceau de Probst* (voy. : fig. 49).

b) Les **fibres ascendantes** sont généralement plus courtes que les précédentes; elles représentent l'ensemble des collatérales ascendantes nées au point où le prolongement cellulipète du neurone se coude; elles forment un faisceau qui s'appuie contre le versant externe du noyau sensitif pontique de Déjerine : c'est la *racine ascendante sensitive du trijumeau*; les supérieures atteignent le mésencéphale.

Rapports du noyau sensitif terminal du trijumeau et de ses racines descendante et ascendante. — Le noyau sensitif du trijumeau et ses racines occupent, de haut en bas, la partie inférieure du mésencéphale, la protubérance, le bulbe et la partie haute de la moelle cervicale jusqu'à la deuxième paire cervicale, c'est-à-dire toute la partie de la moelle cervicale qui correspond au premier myélomère; sur toute cette hauteur du névraxe, ils sont accolés l'un à l'autre, les racines descendante et ascendante étant en dehors du noyau (voy. : fig. 385).

a) **Dans le mésencéphale,** le noyau sensitif est représenté par des traînées cellulaires discontinues placées dans la partie latérale de la substance grise centrale; les fibres de la racine ascendante *(lunule trigéminale)* se placent entre le *lemniscus latéral* en dehors et la substance grise de l'aqueduc de Sylvius en dedans (voy. : fig. 72) et en arrière du faisceau central de la calotte (voy. : fig. 72).

b) **Dans la protubérance annulaire,** ils sont profondément situés dans la *calotte*, en dehors de la substance réticulée, du noyau masticateur, de l'olive protubérantielle, du noyau du facial et de sa racine intra-protubérantielle (branche radiculaire externe); en dedans de la racine vestibulaire du nerf auditif; en arrière des fibres transversales ponto-cérébelleuses qui occupent le pied et en avant des noyaux de l'auditif (noyaux vestibulaires) (voy. : fig. 61, 62, 405, 412 et 421).

c) **Dans le bulbe rachidien**, la racine descendante et le noyau gélatineux sont relativement plus superficiels. Ils sont situés en arrière et en dehors du faisceau latéral du bulbe et des fibres radiculaires des nerfs mixtes dont les fibres sensitives traversent la racine descendante pour se rendre au noyau du faisceau solitaire *(nucleus solitarius)*; en avant et en dedans du corps restiforme qui se continue par le pédoncule cérébelleux inférieur (voy. : fig. 56, 421 et 422); quant au faisceau de Flechsig, il quitte le bulbe pour passer dans le pédoncule cérébelleux inférieur de telle façon qu'il s'enroule en un demi-tour de spire autour de la racine descendante du trijumeau, étant successivement antérieur, latéral puis postérieur par rapport à cette dernière.

Dans la *moelle cervicale*, le noyau sensitif du trijumeau est très superficiel; il est situé latéralement à la jonction du cordon postérieur et du cordon latéral dépourvu de

zone de Lissauer; il correspond à la substance gélatineuse de Rolando et il est traversé par les fibres sensitives des racines postérieures des deux premiers nerfs cervicaux.

La plupart des fibres de la branche ophtalmique de Willis vont se terminer dans le noyau sensitif pontique de Déjerine et dans le *tractus spinalis trigeminis*; celles *du nerf maxillaire inférieur* constituent la majeure partie de la racine descendante ou mésencéphalique du V; elles aboutissent dans le noyau principal et dans son prolongement mésencéphalique (voy. : fig. 385).

Origines réelles des fibres parasympathiques. — Les fibres végétatives de la cinquième paire sont issues d'un noyau protubérantiel profondément situé sous le plancher du quatrième ventricule au niveau du *locus cœruleus* contigu au noyau masticateur accessoire; d'où la dénomination de *noyau du locus cœruleus* qu'on lui attribue parfois *(nucleus pigmentosus)* (voy. : fig. 385).

Ce noyau est situé dans la substance grise sous-épendymaire qui constitue le *solum griseum.*

Il est prolongé à sa partie supérieure par des amas cellulaires qui atteignent le mésencéphale *(noyau mésencéphalique)*; ceux-ci sont situés dans la partie latérale de la substance grise de l'aqueduc de Sylvius, immédiatement en dedans de la partie la plus élevée du noyau sensitif terminal du trijumeau; l'ensemble de ces formations constitue le *noyau végétatif du V.*

Les fibres qui partent de ce noyau suivent les éléments du trijumeau et passent dans le nerf maxillaire supérieur où elles aboutissent au ganglion sphéno-palatin; elles représentent le protoneurone d'une voie sécrétoire muco-nasale et palatine (glandes palatines) (voy. : fig. 370 et 385).

Il y a tout lieu de penser qu'un certain contingent de fibres végétatives s'engage par la racine motrice et le nerf maxillaire inférieur dans le nerf lingual, prenant ainsi une certaine part dans la sécrétion salivaire sous-maxillaire et sublinguale.

CONNEXIONS CENTRALES

1° Le ***trijumeau moteur*** est en connexion avec l'écorce cérébrale par l'intermédiaire du *contingent cortico-trigéminal* du *faisceau géniculé* dont toutes les fibres sont croisées dans la protubérance avant d'aboutir au noyau masticateur. Ces fibres partent du *centre masticateur* situé dans la partie inférieure de la frontale ascendante au voisinage de l'opercule rolandique en avant du centre du facial et en arrière du centre phonatoire.

2° Le ***trijumeau sensitif*** est en connexion avec la *couche optique* et par son intermédiaire avec la zone somato-sensitive du cortex (pariétale ascendante) par l'intermédiaire des neurones thalamo-corticaux de la voie sensitive finale commune.

Le contingent du trijumeau sensitif représentant la *voie centrale trigéminale* est constitué par le *faisceau quinto-thalamique (faisceau trigémino-thalamique)* dont toutes les fibres sont croisées (voy. : fig. 251 et 252).

Ce faisceau s'étend tout d'abord près de son origine sur toute la hauteur du tronc cérébral où il forme un volumineux tractus creusé en gouttière à sa face interne, dans laquelle se loge le noyau gélatineux de Rolando, de telle sorte que noyau sensitif et faisceau présentent la même topographie depuis la moelle cervicale jusqu'au mésencéphale.

Des cellules du noyau sensitif terminal du trijumeau partent des cylindraxes qui se dirigent en haut et en dedans; situés dans la calotte bulbo-protubérantielle, ceux-ci s'entrecroisent au niveau du raphé médian bulbaire en arrière du ruban de Reil dans la substance réticulée interolivaire du bulbe; après décussation, la voie trigéminale se scinde en *deux contingents* : *a)* l'un, le plus important, constitue la *voie trigéminale centrale* proprement

dite dont les fibres se mélangent aux fibres les plus externes du ruban de Reil; elles aboutissent au *noyau latéro-ventral postérieur* du thalamus qui représente le *centre sensitif principal du thalamus*; *b)* l'autre constitue la *voie trigéminale dorsale* et ses fibres se mêlent à celles du faisceau spino-thalamique; elles aboutissent au *noyau semi-lunaire de Flechsig (nucleus arcuatus).*

Les fibres trigéminales centrales qui partent de la partie bulbaire inférieure du noyau gélatineux de Rolando se dirigent tout d'abord transversalement en dedans avant de devenir ascendantes pour aboutir au ruban de Reil; leur groupement constitue un faisceau désigné sous le nom de *vinculum* compris entre le noyau gélatineux en dehors, la substance grise centrale en dedans, le faisceau de Burdach en arrière et le faisceau pyramidal croisé en avant (voy. : fig. 54).

C'est par cette voie trigéminale centrale que sont amenées dans l'aire somato-sensitive du cortex cérébral *(gyrus post-centralis)* les différentes sensibilités des téguments de la face, des muqueuses, de la conjonctive, de la cornée et des dents.

VOIES D'ASSOCIATION RÉFLEXES

Le noyau sensitif terminal du trijumeau est en connexion avec les noyaux des nerfs crâniens par l'intermédiaire de la *bandelette longitudinale postérieure,* par des fibres directes et croisées et plus particulièrement avec les noyaux des nerfs moteurs de l'œil *(voie trigémino-oculogyre),* du spinal médullaire *(voie trigémino-céphalogyre)* et du facial *(réflexe oculo-palpébral),* constituant ainsi autant de voies réflexes importantes.

Le *noyau du locus cœruleus* est en connexion par le *faisceau de Schutz* avec les centres végétatifs diencéphaliques.

SYSTÉMATISATION DU TRIJUMEAU

Par ses deux racines sensitive et motrice, son centre végétatif du *locus cœruleus,* son ganglion de Gasser et ses trois branches terminales, le trijumeau comprend *quatre systèmes* :

a) un **système moteur** ou **masticateur** représenté par le noyau masticateur, la racine motrice et les fibres motrices du nerf maxillaire inférieur destinées aux muscles masticateurs ainsi qu'au péristaphylin externe, au muscle du marteau, au mylo-hyoïdien et au ventre antérieur du digastrique, tous éléments musculaires striés dérivés de l'arc mandibulaire;

b) un **système sensitif, maxillo-mandibulaire** (1) qui comprend les deux nerfs maxillaires supérieur et inférieur et pour ce dernier dans sa portion sensitive seulement; le *centre trophique* est situé dans le ganglion de Gasser et la terminaison dans le noyau sensitif terminal du trijumeau;

c) un **système sensitif ophtalmique** indépendant du précédent qui comprend la branche ophtalmique de Willis dont les origines sont situées comme pour le système précédent dans le ganglion de Gasser et la terminaison dans le noyau gélatineux de Rolando; nous avons vu précédemment que les connexions centrales de ces deux systèmes sensitifs s'effectuent par l'intermédiaire du ruban de Reil médian et du faisceau spino-thalamique;

---

(1) Ouvrages à consulter : E. Hartmann : La neurotomie rétro-gassérienne. *Thèse de Paris,* 1924. André Sicard : La neurotomie rétro-gassérienne partielle dans le traitement de la névralgie faciale. *Thèse de Paris,* 1931.

d) et un **système sécrétoire** représenté : α) d'une part, par le noyau végétatif du V *(noyau du locus cœruleus)* et par le neurone qui en part pour aboutir au ganglion de Meckel par le nerf maxillaire supérieur; cette voie sécrétoire est destinée aux muqueuses des fosses nasales et du voile du palais ainsi qu'aux glandes palatines; le deuxième neurone étant situé dans les nerfs nasaux supérieurs et naso-palatins (voy. : fig. 371); β) et d'autre part, des *voies d'emprunt* venues du facial ou du glosso-pharyngien qui participent à la constitution de la *voie sécrétoire lacrymale* par le nerf sous-orbitaire et l'arcade orbito-lacrymale; de la *voie sécrétoire salivaire sous-maxillaire* et *sublinguale* par la corde du tympan et le nerf lingual, et de la *voie sécrétoire salivaire parotidienne* par le nerf auriculo-temporal.

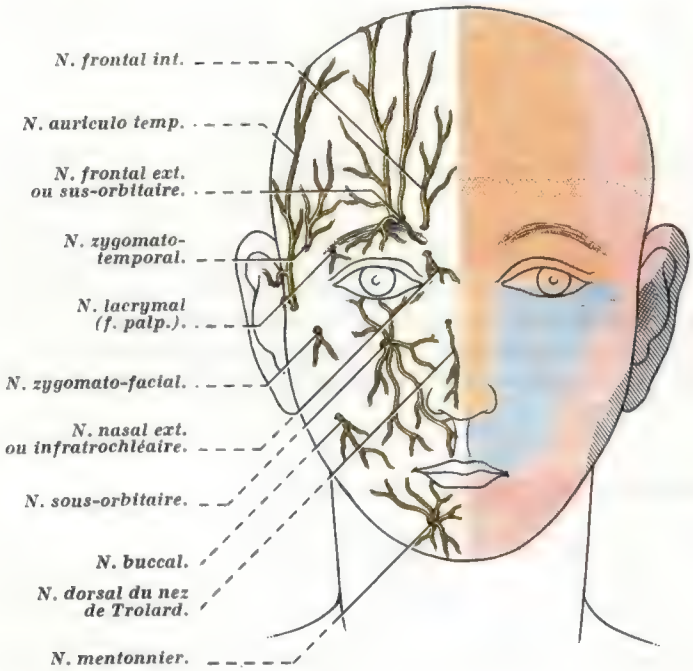

FIG. 386.
Distribution sensitive cutanée de la face (schématique).

Côté gauche : territoires sensitifs du nerf trijumeau ; *orangé*, branche ophtalmique de Willis; *bleu*, nerf maxillaire supérieur ; *rose*, nerf maxillaire inférieur; *en hachures obliques noires*, territoire innervé par le plexus cervical superficiel; *en quadrillé noir*, zone de Ramsay-Hunt (VIIe).

Coté droit: épanouissement des filets sensitifs cutanés issus du nerf trijumeau.

PHYSIOLOGIE. — Le trijumeau est un *nerf mixte* (1), *sensitif, moteur* et *sécrétoire*; certaines de ses fonctions végétatives (vaso-motrices ou sécrétoires) lui proviennent de ses anastomoses avec le sympathique (plexus carotidien) et sont de ce fait des *fonctions d'emprunt*; toutefois le nerf trijumeau est avant tout à son origine un nerf sensitivo-moteur; il devient à la périphérie, du fait de ces emprunts multiples, un *nerf de sécrétion* et de *régulation vaso-motrice*.

1° ***Nerf moteur,*** le trijumeau est destiné : *a)* aux *muscles masticateurs* (temporal, masséter et ptérygoïdiens), *muscles moteurs de la mandibule* : élévateurs, propulseurs, rétropulseurs et diducteurs de la mâchoire inférieure; *b)* aux muscles abaisseurs de la mâchoire tels que le mylo-hyoïdien et le ventre antérieur du digastrique.

En conséquence, par l'intermédiaire du nerf maxillaire inférieur, le trijumeau commande à tous les mouvements d'élévation, d'abaissement, de diduction, de propulsion et de rétropulsion de la mâchoire inférieure : c'est le *nerf de la mastication* d'où son nom de *nerf masticateur*.

Ces muscles dérivent d'une ébauche commune qui représente l'appareil musculaire annexé au premier arc branchial ou arc mandibulaire.

---

(1) Articles à consulter : J. DUGUET : Physiologie du trijumeau. *Biologie médicale*, 1933, p. 195. W. KRAUS : Cutaneous distribution of trigeminal nerve. *Annals of Surgery*, janv. 1935, p. 212.

2° ***Nerf sensitif,*** le trijumeau est le nerf de toutes les sensibilités des téguments (tactile, douloureuse et thermique) d'une partie du crâne et de l'hémiface correspondante, de la cornée, de la conjonctive et des muqueuses qui tapissent les cavités du massif facial telles que : sinus, cavité nasale, palais et joue; la section de sa racine sensitive que l'on pratique chirurgicalement dans

Fig. 387.

Territoires sensitifs cutanés de la face et du cou; vue latérale, côté droit.

En orangé, territoire de la branche ophtalmique de Willis; *en bleu,* territoire du nerf maxillaire supérieur; *en rose,* territoire du nerf maxillaire inférieur; *en quadrillé noir,* territoire du nerf facial (rameau sensitif du conduit auditif externe, zone de Ramsay-Hunt); *en hachures noires,* territoire du plexus cervical superficiel; *en pointillé gris,* territoire des branches postérieures des nerfs cervicaux.

Les croix indiquent : la supérieure, l'émergence sous la peau du grand nerf occipital d'Arnold; l'inférieure, le point d'Erb.

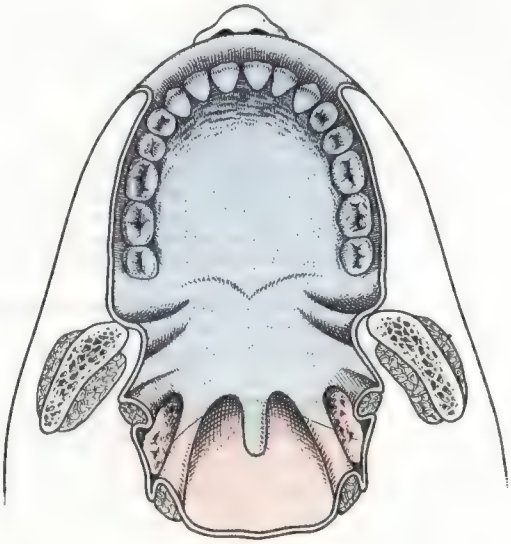

Fig. 388.

Innervation du palais et de l'isthme du gosier (schématique).

En bleu, nerf trijumeau; *en rose,* nerfs glosso-pharyngien et pneumogastrique (plexus pharyngien); *en hachures,* muqueuse du pilier antérieur du voile (rameau lingual du facial).

les névralgies rebelles de la face (neurotomie rétro-gassérienne) entraîne une anesthésie complète de tous ces territoires.

Il fournit également la sensibilité à une partie des méninges (voy. : *Innervation de la dure-mère*).

TERRITOIRES SENSITIFS DU TRIJUMEAU. — Le trijumeau innerve par chacune de ses trois branches un territoire cutané ou muqueux bien déterminé et la *topographie* de chacun de ces

territoires est actuellement bien connue, aidée en cela par la clinique (zonas, névralgie essentielle du trijumeau, tics douloureux de la face) et par la chirurgie (alcoolisation des branches du trijumeau et neurotomie) (voy. : fig. 386 et 387).

Le ***territoire de la branche ophtalmique*** comprend : *a)* pour les téguments, les deux tiers antérieurs de la région occipito-frontale, la région sourcilière et glabellaire, la paupière supérieure, le dos et l'aile du nez; *b)* pour les muqueuses, les sinus frontal, sphénoïdal et les cellules ethmoïdales; *c)* et un territoire conjonctivo-cornéen.

Le ***territoire du nerf maxillaire supérieur*** comprend : *a)* pour les téguments, la lèvre supérieure, la volute de l'aile du nez, la région génienne et malaire antérieure et la paupière inférieure; *b)* pour les muqueuses, la voûte palatine, le voile du palais, une partie des fosses nasales, les gencives supérieures; *c)* la pulpe dentaire des dents supérieures (voy. : fig. 388).

Le ***territoire du nerf maxillaire inférieur*** comprend : *a)* pour les téguments, la moitié antérieure de la région temporo-pariétale, la région génienne et malaire postérieure, les deux tiers antéro-supérieurs de la région massétérine, la région mentonnière, le tiers antérieur de la portion ascendante de l'hélix, une étroite bande de la face externe du pavillon de l'oreille au-dessus de la conque et le tragus; *b)* pour les muqueuses, le plancher de la bouche, la muqueuse jugale, la lèvre inférieure, les gencives inférieures et les deux tiers antérieurs de la muqueuse linguale; *c)* et la pulpe dentaire des dents inférieures (voy. : fig. 386, 387, 408 et 423).

Les deux branches terminales du trijumeau participent à l'innervation de la *dure-mère* par leurs rameaux méningés (voy. : *Innervation de la dure-mère*) et à l'innervation de l'articulation temporo-maxillaire par leurs rameaux articulaires.

Les limites de ces différents territoires cutanés sont loin d'être bien tranchées; ils empiètent les uns sur les autres et se superposent au niveau de leurs limites; ainsi dans l'anesthésie des branches du trijumeau, le territoire anesthésié est toujours moindre que ne l'indique le territoire anatomique.

Les fibres sensorielles du lingual se rendent par la corde du tympan à l'intermédiaire de Wrisberg dont elles dépendent; seules les fibres de la sensibilité générale appartiennent au système trigeminal.

3° ***Nerf sécrétoire,*** il contribue par son *centre végétatif* à la sécrétion muco-nasale et à la sécrétion des glandes palatines; les autres sécrétions (lacrymale et salivaire) sont dues à ses connexions avec le parasympathique crânien annexé aux VIIe et IXe paires crâniennes.

Existe-t-il une systématisation des fibres nerveuses sensitives du trijumeau ? L'expérimentation et la neuro-chirurgie montrent que chaque radicule du trijumeau sensitif correspond à un territoire déterminé; mais à la complexité de la disposition anatomique correspond une complexité non moins grande de la topographie sensitive; aussi la neurotomie partielle, rétro-gassérienne, donne le plus souvent des résultats inattendus et parfois paradoxaux (A. Sicard).

HOMOLOGIE. — Le nerf trijumeau est comme le facial, l'*équivalent* d'un *nerf rachidien,* car il présente tous les caractères de ceux-ci; il possède en effet deux racines, l'une, motrice équivalente d'une racine rachidienne antérieure, l'autre, sensitive en tout comparable à la racine postérieure, et un ganglion (ganglion de Gasser) constitué par un amas de cellules unipolaires dont les prolongements cylindraxiles se bifurquent en T avec une branche (prolongement central) qui occupe la racine sensitive tandis que l'autre (prolongement périphérique) se rend aux différents territoires périphériques sensitifs du nerf.

Le tronc commun mixte est représenté dans ce cas par trois nerfs périphériques au lieu d'un seul (branche ophtalmique de Willis et nerfs maxillaires supérieur et inférieur).

Le trijumeau est le nerf du métamère crânien qui correspond à l'*arc mandibulaire.*

NERF FACIAL

Le *nerf facial* ou *nerf de la septième paire* est un nerf mixte : moteur, sensitif et sensoriel. Il présente *deux racines* : *a)* l'une *motrice* : c'est le nerf facial proprement dit; *b)* l'autre *sensitivo-sensorielle* : c'est l'*intermédiaire de Wrisberg ou nervus intermedio-facialis* qui va de l'origine apparente du facial jusqu'au ganglion géniculé; pendant ce trajet les deux racines sont séparées tandis qu'elles sont fusionnées sur le reste de leur parcours (voy. : fig. 43).

ORIGINE APPARENTE. — Le facial naît par ses deux racines dans le sillon bulbo-protubérantiel au niveau de la fossette latérale du bulbe, sur la verticale qui passe par l'origine apparente du trijumeau. Sa *racine motrice,* la plus volumineuse est interne, constituée par cinq à six filets qui s'unissent peu après en un tronc nerveux, d'abord aplati, puis arrondi; sa *racine sensitive,* plus petite, est externe, formée par la réunion de deux à trois filets (voy. : fig. 43).

En dedans du facial se trouve la fossette sus-olivaire et en dehors, le nerf auditif.

TRAJET, DIRECTION, TERMINAISON. — Accompagnées par l'auditif, les racines se portent en haut en avant et en dehors vers l'orifice du conduit auditif interne dans lequel elles s'engagent pour suivre ce conduit dans toute son étendue. Parvenues à l'extrémité du conduit, les deux racines du facial pénètrent dans un canal osseux creusé dans le

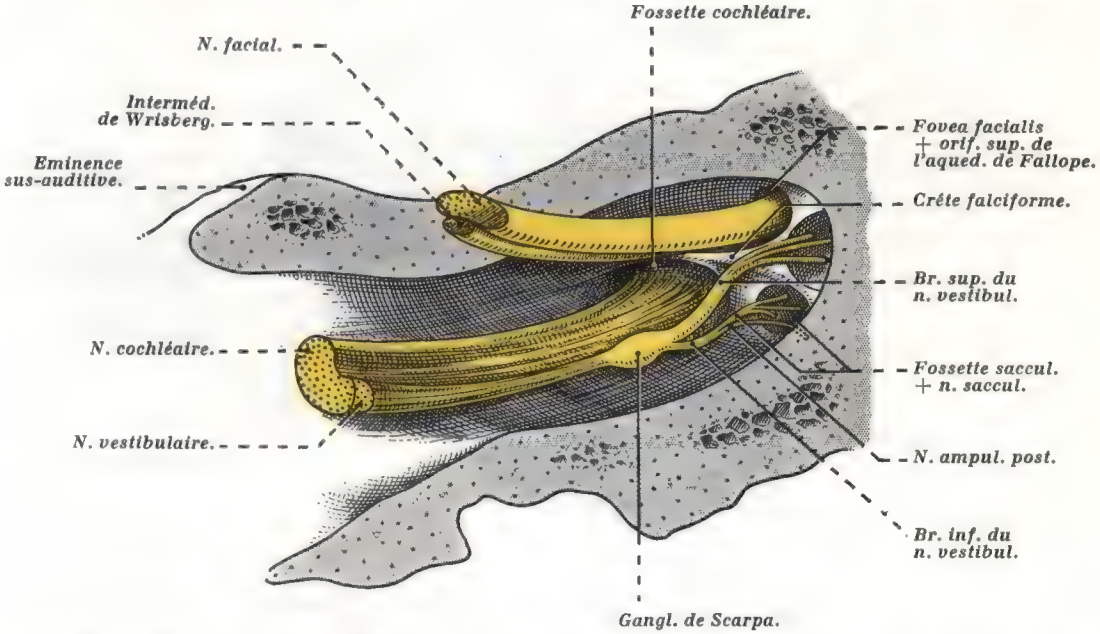

FIG. 389. — *Nerfs facial et auditif dans le conduit auditif interne, côté droit* (demi-schématique). La figure représente le segment antéro-interne de la coupe du conduit auditif interne; les nerfs facial et intermédiaire de Wrisberg sont représentés relevés.

temporal appelé *aqueduc de Fallope* dont le facial suit toutes les inflexions. Il continue d'abord obliquement en avant et en dehors perpendiculairement à l'axe du rocher la direction du conduit auditif interne; puis, après un court trajet, il s'infléchit à 50 ou 60 degrés au point où vient se brancher l'hiatus de Fallope : c'est le *genou du facial;* il se dirige alors en arrière et en dehors, parallèlement à l'axe du rocher sur un trajet d'un centimètre environ; puis, devenu sensiblement vertical, il émerge du crâne par un orifice arrondi appelé *trou stylo-mastoïdien,* orifice placé entre la base de l'apophyse styloïde et l'apophyse mastoïde (voy. : *Os temporal,* tome I) (voy. : fig. 389, 391 et 393).

A sa sortie du crâne, il se place à la limite des espaces sous-parotidiens postérieur et antérieur; il s'infléchit en décrivant une courbe concave en avant et en dehors, et, après avoir franchi le triangle stylo-digastrique, il pénètre dans la parotide où il se termine en se ramifiant en ses *branches terminales* (voy. : fig. 395 et 396).

Dans ce trajet, le nerf facial présente des *inflexions* et parmi celles-ci une, plus accusée et aussi plus importante que les autres appelée *genou du facial;* elle est située dans l'aqueduc de Fallope; à son niveau se place le *ganglion géniculé;* le genou représente la délimitation entre la *portion des racines* et celle du *tronc du nerf facial* (voy. : fig. 391).

Ganglion géniculé. — Le ganglion géniculé annexé à l'intermédiaire de Wrisberg (VII *bis*) est situé dans l'aqueduc de Fallope au niveau du genou du facial; il est placé dans une petite fossette en forme de dôme appelée *logette du ganglion géniculé* (voy. : *Logette du ganglion géniculé,* article *Aqueduc de Fallope,* tome I).

De forme prismatique triangulaire, sa base est appliquée sur le facial qu'il coiffe et avec lequel il semble faire corps; de couleur grisâtre, il tranche nettement sur la coloration du nerf facial. Par son extrémité interne, il reçoit l'intermédiaire de Wrisberg

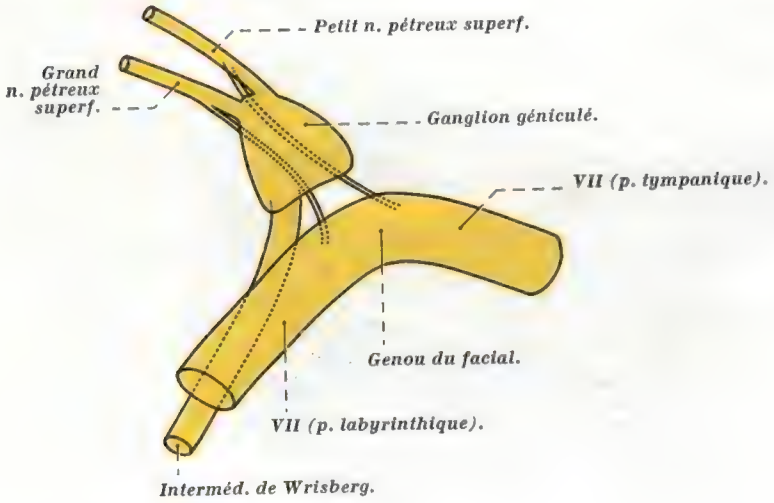

FIG. 390. *Ganglion géniculé et ses connexions, côté droit; vue supérieure* (schématique).

et par son extrémité externe se continue avec le facial; son sommet dirigé en avant et en dehors répond à l'hiatus de Fallope, il donne naissance au grand nerf pétreux superficiel (voy. : fig. 390 et 391).

Il est constitué par des cellules en T et de ce fait il représente l'équivalent d'un ganglion spinal.

RAPPORTS DU NERF FACIAL. — Par suite de son trajet, on distingue au nerf facial *trois portions* successives qui sont : *a)* une *portion intra-crânienne* dans laquelle le nerf occupe successivement l'étage postérieur du crâne et le conduit auditif interne; *b)* une *portion intra-pétreuse* où le nerf traverse le rocher contenu dans l'aqueduc de Fallope; *c)* et une *portion extra-crânienne* où le nerf est situé dans l'espace sous-parotidien postérieur, puis dans la parotide; c'est au niveau de ces différentes régions que nous envisagerons ses rapports.

*1° **Rapports à l'origine.*** — A son émergence du tronc cérébral, c'est-à-dire au niveau du sillon bulbo-protubérantiel, le facial entre en rapport; *a) en haut,* avec la protubérance annulaire (bourrelet protubérantiel inférieur); *b) en bas,* avec la face latérale du bulbe et plus particulièrement avec le cordon latéral et la saillie de l'olive bulbaire dont il est relativement éloigné; *c) en dehors,* avec l'origine de l'auditif qui le sépare de l'origine

du glosso-pharyngien; *d)* enfin *en dedans,* avec la fossette sus-olivaire qui le sépare de l'origine apparente du moteur oculaire externe (voy. : fig. 43 et 86).

Au niveau de l'origine apparente du facial l'artère de la fossette latérale du bulbe venue du tronc basilaire se ramifie, et de ce fait entre en rapport avec les filets d'origine du nerf facial auquel elle abandonne un fin rameau radiculaire (voy. : fig. 81).

2° ***Dans l'étage postérieur du crâne.*** — Cette partie du facial s'étend depuis son origine apparente jusqu'à son entrée dans le conduit auditif interne; il est situé dans la *loge cérébelleuse* ou *loge sous-tentoriale,* où il occupe la partie postéro-externe de l'angle ponto-cérébelleux (voy. : *Angle ponto-cérébelleux*) (voy. : fig. 116 et 117); il entre en rapport avec les *méninges.*

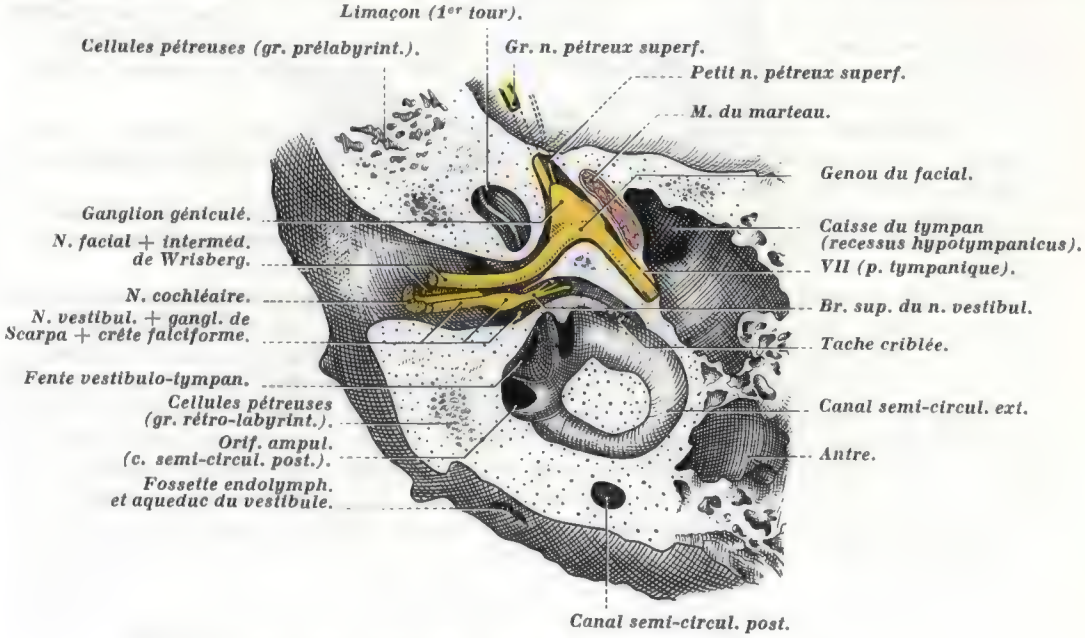

Fig. 391. — *Situation, trajet et rapports du nerf facial dans ses portions labyrinthique et tympanique. Rapports du ganglion géniculé.*

(En partie d'après Philippe Bellocq.)

Pendant ce trajet, le nerf est oblique en avant en dehors et en haut, les trois nerfs facial, intermédiaire de Wrisberg et auditif sont situés dans l'espace sous-arachnoïdien et ils sont unis entre eux par de fins tractus de tissu celluleux lâche appartenant au tissu sous-arachnoïdien; la pie-mère forme une *gaine piale* autour de chaque tronc nerveux; quant à la dure-mère, elle adhère au pourtour de l'orifice du conduit auditif interne et les trois nerfs la perforent à ce niveau (voy. : fig. 330 et 333).

Dans le crâne, les trois nerfs affectent une disposition particulière, disposition qui sera plus nette encore dans le conduit interne. Le facial est le plus élevé des trois, l'auditif est inférieur et ces deux nerfs sont plus ou moins aplatis, ou même excavés en gouttières opposées, de telle sorte que l'intermédiaire de Wrisberg glisse entre les deux (voy. : fig. 389), l'ensemble formant le *faisceau acoustico-facial.*

Le facial et l'intermédiaire répondent en avant au corps de l'occipital qu'ils croisent au-dessus du tubercule occipital; mais le facial occupant un plan supérieur et interne par rapport au faisceau des trois nerfs mixtes, qui lui, repose sur le tubercule occipital, ce faisceau détermine avec la VIIe paire un angle ouvert en avant et en dehors.

3° Dans le conduit auditif interne. — Les rapports des éléments du faisceau acoustico-facial entre eux sont les mêmes que dans la portion intra-crânienne; le facial est toujours le plus élevé des trois nerfs du paquet acoustico-facial, tandis que l'intermédiaire de Wrisberg est logé dans la gouttière excavée de la portion cochléaire du nerf auditif (voy. : fig. 389 et 391).

Dans ce conduit, d'une longueur de 10 millimètres, le facial prend la même direction que le conduit lui-même; c'est-à-dire qu'il est oblique en dehors et légèrement en arrière et en bas, ne subissant qu'une très légère inflexion en y pénétrant.

Il y est accompagné par l'artère auditive interne et par ses deux veines qui vont se jeter dans le sinus pétreux inférieur.

Au niveau du conduit, la gaine dure-mérienne se confond avec le périoste qui tapisse ses parois; quant à la gaine arachnoïdienne, elle sépare les nerfs des parois du conduit auditif interne; l'espace sous-arachnoïdien communique avec les cavités périlymphatiques de l'oreille interne expliquant de ce fait l'issue possible par l'oreille de liquide céphalo-rachidien dans les fractures du rocher.

Par l'intermédiaire de la paroi du conduit auditif interne, le nerf répond au canal carotidien renfermant la carotide interne accompagnée du rameau carotidien, et entourée de son plexus nerveux sympathique.

Au niveau du fond du conduit auditif interne, les éléments constitutifs du paquet acoustico-facial divergent pour s'engager respectivement dans des orifices différents (voy. : fig. 391).

Le fond du conduit auditif interne est divisé par une crête falciforme, horizontale, en *deux versants,* l'un *supérieur,* l'autre *inférieur;* chacun de ces versants étant à son tour subdivisé en deux fossettes par une crête verticale moins apparente que la précédente.

Le *facial* et l'*intermédiaire de Wrisberg* s'engagent dans l'orifice interne de l'aqueduc de Fallope situé dans la fossette antéro-supérieure *(fovea facialis);* quant à l'auditif déjà divisé, il s'engage par de multiples orifices au niveau des fossettes vestibulaire et cochléaire; le nerf cochléaire, sous-jacent au facial, s'engage dans les orifices du crible spiroïde du limaçon. Les branches supérieures du nerf vestibulaire s'engagent en arrière du facial dans la fossette vestibulaire supérieure; celles du nerf vestibulaire inférieur pénètrent dans la fossette vestibulaire inférieure ainsi que le nerf sacculaire. Sur la paroi postérieure du conduit auditif interne, à une très faible distance du fond, se trouve un minuscule orifice isolé; le *foramen singulare de Morgagni* (voy. : *Conduit auditif interne,* article *Temporal,* tome I, et *Distribution du nerf auditif dans l'oreille interne,* tome V) (voy. : fig. 391).

4° Dans l'aqueduc de Fallope. — Le nerf facial occupe l'*aqueduc de Fallope* ou *canalis facialis* depuis son orifice d'entrée jusqu'au trou stylo-mastoïdien. Il est dans ce conduit contigu au périoste et suit toutes les inflexions de ce canal (voy. : fig. 391 et 393).

Il est accompagné par l'*artère stylo-mastoïdienne* venue soit de l'occipitale, soit le plus souvent de l'auriculaire postérieure.

Par suite de la direction du conduit osseux, on considère au facial *trois portions* (1) à peu près rectilignes réunies entre elles par deux petites portions arquées que l'on désigne respectivement sous les noms de *genou* et de *coude* du facial (voy. : *Aqueduc de Fallope,* article *Temporal,* tome I).

a) La **première portion,** sensiblement horizontale, continue la direction du conduit auditif interne : c'est la *portion labyrinthique.* Longue d'un demi-centimètre, elle est perpendiculaire à l'axe du rocher. Dans cette portion, le facial et l'intermédiaire de Wrisberg cheminent côte à côte jusqu'au ganglion géniculé; ils sont situés sur le même

(1) Ouvrage à consulter : P. Modot : Contribution à l'étude anatomique du nerf facial intra-pétreux et de ses rapports otologiques. *Thèse de Paris,* 1952.

plan que la paroi supérieure du vestibule et ils répondent : α) *en avant* et *en dedans*, aux spires supérieures du limaçon; β) *en arrière* et *en dehors*, au vestibule et aux canalicules des nerfs utriculaire et ampullaires supérieur et externe; γ) *en haut*, ils sont surplombés par le canal semi-circulaire supérieur et par les cellules pétreuses du groupe sus-labyrinthique (voy. : fig. 391 et 392).

b) Dans sa **deuxième portion**, l'aqueduc de Fallope est sensiblement parallèle à l'axe du rocher; oblique en arrière, en dehors et un peu en bas : c'est la *portion tympanique*. Elle

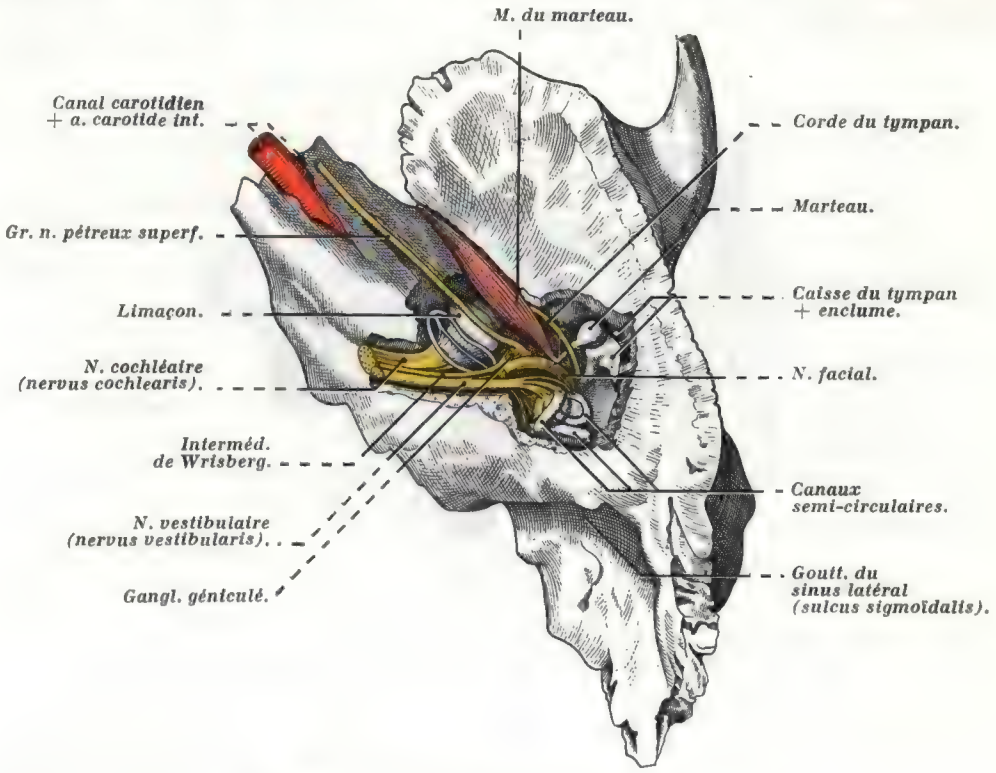

FIG. 392. — *Nerfs auditif et facial intra-pétreux, côté droit; vue supérieure* (d'après Hirschfeld).

est longue d'environ un centimètre et par suite de sa direction, c'est dans cette portion que le nerf facial est le plus souvent lésé dans les fractures du rocher (fractures perpendiculaires à l'axe) (voy. : fig. 393).

Dans sa portion tympanique, le facial et l'intermédiaire de Wrisberg sont fusionnés; le nerf répond en dehors, à la paroi interne de la caisse du tympan; le conduit fait saillie à l'intérieur de cette cavité où il constitue l'*éminence du canal du facial (eminentia facialis)*; la paroi est tantôt mince et lamelleuse, tantôt déhiscente et constituée par le périoste et la muqueuse de la caisse : aussi de tels rapports expliquent-ils la possibilité de lésion du facial dans les otites moyennes suppurées.

A ce niveau, le facial est encore situé sur un plan supérieur au limaçon qui refoule en dehors la paroi interne de la caisse, où il détermine une saillie appelée *promontoire* (premier tour de spire), saillie sur laquelle rampe le *nerf de Jacobson* et ses branches; en outre, il est placé à un niveau supérieur au bec en cuiller de Hughier qui s'applique sur

la paroi interne de la caisse et dans la gouttière duquel chemine le muscle du marteau *(canal du muscle du marteau)* (voy. : *Os temporal,* tome I et *Caisse du tympan,* tome V) (voy. : fig. 393).

Il surplombe également la fenêtre ovale obturée par la palatine de l'étrier et par le ligament annulaire de la base de cet os; un rameau du nerf de Jacobson se distribue à sa muqueuse.

Il est surplombé par le *canal semi-circulaire externe* ou *horizontal* et en dedans, il répond comme précédemment au *vestibule* ou mieux à l'union du plafond et de la paroi externe du vestibule (voy. : fig. 391 et 394).

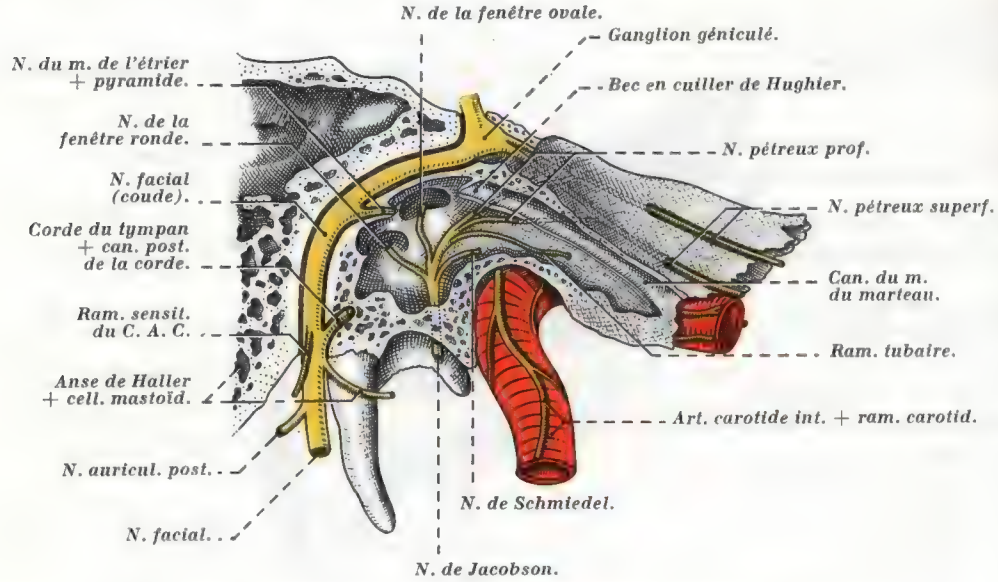

FIG. 393. — *Nerf facial dans l'aqueduc de Fallope et nerfs de Jacobson.*

Dans cette portion, l'aqueduc, partant le nerf facial, s'engage dans un étroit défilé compris entre le canal semi-circulaire horizontal en haut et la paroi vestibulaire en bas et en dedans; toutefois les rapports du facial sont variables suivant la situation basse ou haute de l'aqueduc de Fallope (Ph. Bellocq).

En *situation basse,* l'aqueduc déborde le versant supérieur de la fenêtre ovale qu'il masque en grande partie; le facial se trouve alors à égale distance (rarement plus d'un millimètre) de l'ampoule du canal semi-circulaire de la fenêtre ovale et du vestibule.

En *situation haute* (rare), le facial reste éloigné de la fenêtre ovale et ne la déborde que fort peu.

Entre la fenêtre ovale et la pyramide, la caisse présente une petite excavation sus-jacente au nerf : c'est le *ponticulus promontori de Schwalbe.*

Au niveau de la partie terminale de sa portion tympanique, le facial passe au-dessus de la pyramide, d'où s'échappe le tendon du muscle de l'étrier (voy. : fig. 393).

En dedans, le facial dépasse en arrière la paroi interne de la caisse et se trouve en rapport avec la partie postérieure du canal semi-circulaire horizontal; c'est à ce niveau que le facial décrit sa deuxième inflexion ou *coude du facial* (voy. : fig. 394).

Dans cette portion, le facial est accompagné par un rameau artériel venu de l'artère méningée moyennne qui a pénétré l'aqueduc par l'hiatus de Fallope.

Genou du facial. — Le genou du facial est situé à l'union des deux portions précédentes; à ce niveau le facial forme un angle aigu d'environ 75 degrés ouvert en arrière et en dehors (voy. : fig. 391 et 392).

Le genou est situé en arrière et en dehors du limaçon; il répond à son sommet. Il est coiffé par le ganglion géniculé dont la base repose sur le genou; nous avons vu que ce ganglion occupait une petite excavation ovalaire que lui ménage la voûte de l'aqueduc; c'est la *logette du ganglion géniculé*; à ce niveau le ganglion est séparé de la dure-mère par une mince cloison osseuse de 2 à 3 millimètres d'épaisseur.

c) Dans sa **troisième portion,** le facial est vertical et occupe la *portion mastoïdienne* de l'aqueduc de Fallope.

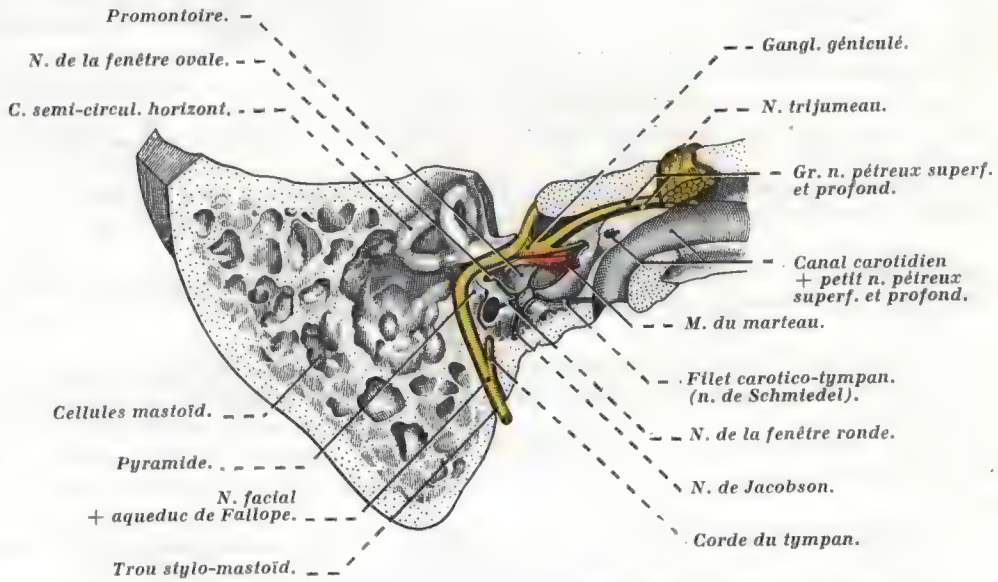

FIG. 394. — *Nerf facial et ses branches dans leur portion intra-pétreuse (en jaune).* Nerf de Jacobson et ses branches *(en noir)*, côté droit (d'après Hovelacque).

Cette portion fait avec la précédente un coude dont les rapports avec *l'antre mastoïdien* sont importants à connaître du point de vue chirurgical : c'est le *coude du facial* que l'on désigne parfois sous le nom de *genou du facial* (deuxième), partie la plus vulnérable du nerf (voy. : fig. 393 et 394).

Coude ou deuxième genou du facial. — Il répond : *a) en haut,* à l'*aditus ad antrum* dont il est séparé par une lame de tissu osseux compact; les rapports avec le plancher de l'aditus sont variables suivant que le coude est plus ou moins accentué; aussi distinguerons-nous *deux variétés* : α) ou bien le coude est peu accentué, alors les deux portions se coudent brusquement en formant un angle légèrement arrondi; dans ce cas, le nerf se trouve à distance du plancher; il court alors peu de risques d'être lésé dans les trépanations de l'antre; β) ou bien les deux portions sont réunies par un *segment curviligne* long de 4 à 5 millimètres qui s'avance sous le plancher de l'antre et peut être blessé si l'on abrase trop largement sa paroi externe; *b) en bas,* le coude du facial répond à la *pyramide* et au tendon du muscle de l'étrier; *c) en dedans,* il répond à la partie postérieure du canal semi-circulaire externe; *d)* et *en dehors,* à la mastoïde, et plus spécialement aux cellules mastoïdiennes (voy. : fig. 393).

Dans la *portion mastoïdienne,* longue de 10 à 12 millimètres, l'aqueduc est creusé dans une lame osseuse compacte de 3 à 4 millimètres d'épaisseur en moyenne, située en arrière de l'arc postérieur du cercle tympanal; c'est la *lame arquée prémastoïdienne de Chipault* ou *massif osseux de Gellé*; par son intermédiaire, le facial répond : *a)* en *arrière et en dehors* : aux cellules mastoïdiennes, *b) en dedans,* au sinus latéral auquel fait suite le *golfe de la veine jugulaire interne* et dont le sépare quelques cellules pneumatiques dites *cellules intersinuso-faciales*; *c)* et en *avant,* à la demi-circonférence postérieure de la membrane du tympan oblique en bas et en dedans; si l'on considère un plan passant par celle-ci, il coupera le facial de telle sorte que le nerf sera placé en dedans dans sa partie supérieure, en dehors dans sa partie inférieure (voy. : fig. 393, 394 et 397).

Le facial répond en outre en avant : α) dans la *partie supérieure,* à la face postérieure de la caisse, au canal du muscle de l'étrier et à la pyramide entourée de ses *trois fossettes* : *sinus tympani, fossette sus-pyramidale de Sappey et fossette prépyramidale de Grivot* (voy. : *Caisse du tympan,* tome V); β) dans la *partie inférieure,* au conduit auditif externe et aux cellules mastoïdiennes dites *cellules de l'écaille* qui sont toujours situées sur un plan plus externe que le facial; quelques-unes même des cellules de la partie inférieure se groupent autour de l'aqueduc de Fallope où elles constituent les *cellules périfaciales de Bellin.*

La situation du facial à ce niveau est importante à connaître afin d'éviter de léser ce nerf au cours des trépanations mastoïdiennes.

Chez l'enfant où l'antre est situé très haut, l'évidement pétro-mastoïdien ne lèsera que difficilement le facial qui est situé entièrement au-dessous de l'antre.

Chez l'adulte, la trépanation se fait suivant un carré d'attaque de un centimètre de côté environ situé dans le quadrant antéro-supérieur de la face externe de la mastoïde (voy. : *Os temporal,* tome I); le facial est sous-jacent à l'antre situé à 13 millimètres environ en arrière du plan frontal passant par l'épine de Henle; toutefois l'antre présente parfois un prolongement inférieur qui vient recouvrir la face externe du coude du facial.

*5° **Au trou stylo-mastoïdien.*** — A son émergence du trou stylo-mastoïdien, le facial se dirige obliquement en bas, en avant et en dehors (voy. : fig. 395 et 396).

Il entre en rapport : *a) en avant,* avec la base de l'apophyse styloïde sur laquelle viennent s'insérer les muscles styliens, à un niveau inférieur à cet orifice; l'apophyse styloïde sépare le nerf de l'apophyse vaginale du temporal; *b) en arrière,* avec la suture occipito-temporale, dont il est très près et dont l'en sépare la *gouttière de l'artère occipitale; c) en dehors :* avec l'apophyse mastoïde dont il est distant de 15 millimètres environ et sur laquelle vient s'insérer le ventre postérieur du digastrique dans la rainure digastrique; et avec la portion tympanale du temporal; *d)* enfin *en dedans,* avec la fosse jugulaire *(fossa jugularis),* dans laquelle se loge le golfe de la veine jugulaire interne qui le sépare de l'émergence des trois nerfs mixtes.

Au trou stylo-mastoïdien, l'artère stylo-mastoïdienne, branche de l'auriculaire postérieure, pénètre l'aqueduc de Fallope; elle accompagne le nerf facial dans sa portion mastoïdienne (voy. : fig. 396).

*6° **Dans l'espace sous-parotidien postérieur.*** — Dans cet espace (1), le nerf offre un court trajet oblique en bas, en avant et en dehors; c'est en outre le nerf le plus externe de la région (voy. : fig. 395 et 396).

Il entre en rapport : *a) en avant,* avec le stylo-hyoïdien et l'apophyse styloïde sur

(1) Article à consulter : C. Cody : Surgical Anatomy of the facial nerve outside the skull. *Archives of Otolaryngology,* sept. 1954, n° 3, p. 291.

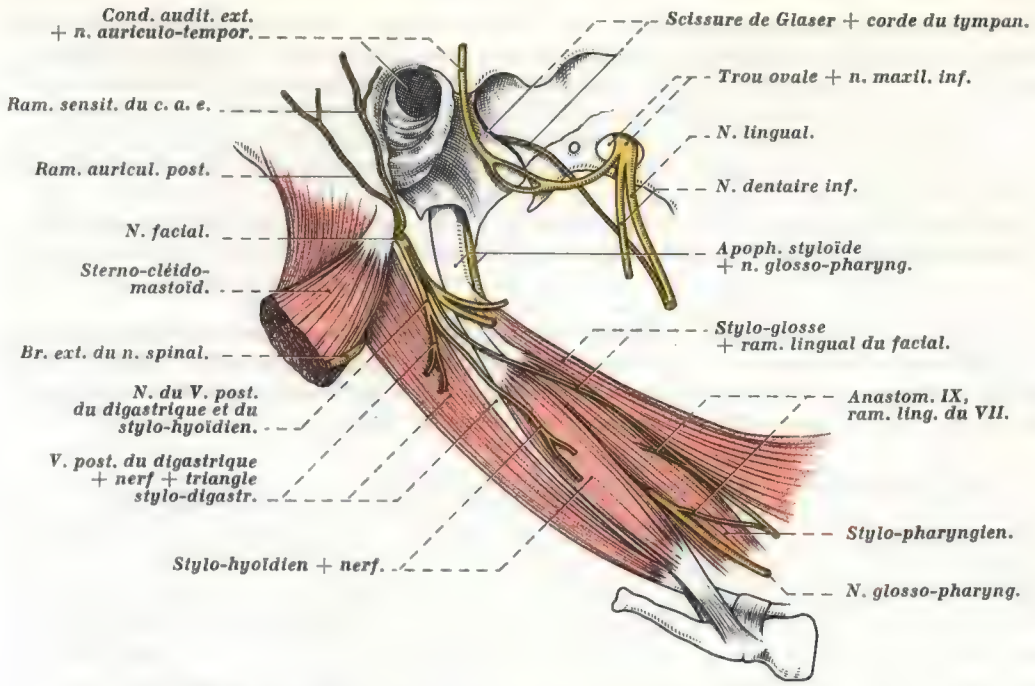

FIG. 395. — *Nerf facial dans le triangle stylo-digastrique. Rameau lingual du facial et ses anastomoses; côté droit, vue latérale.*

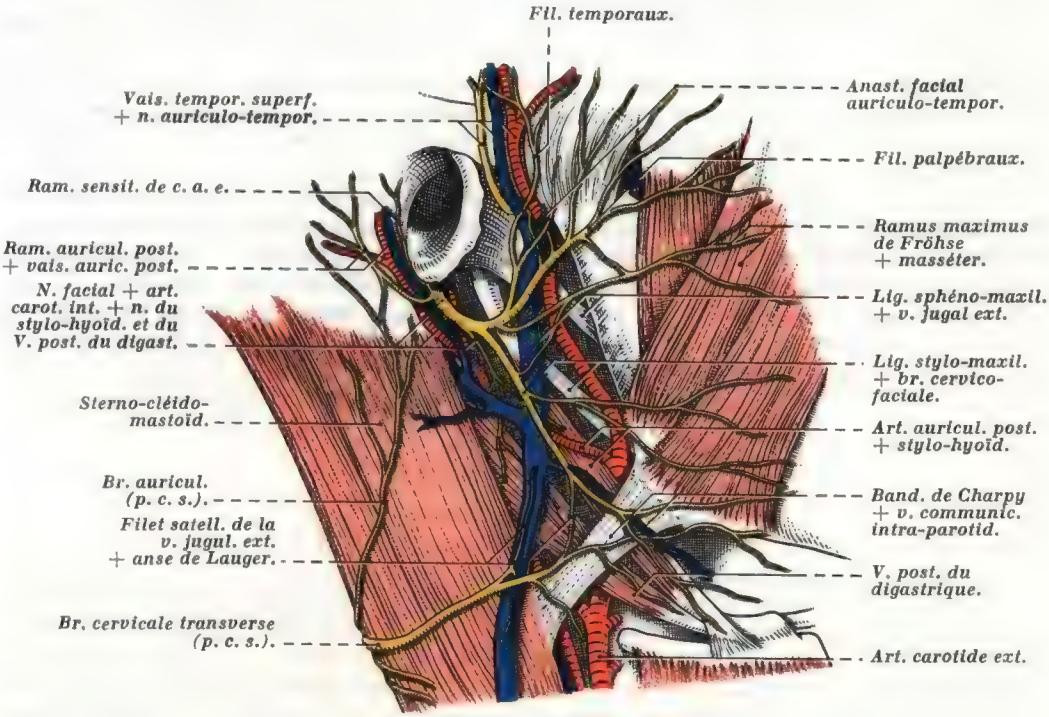

FIG. 396. — *Nerf facial dans la loge parotidienne, côté droit.*

laquelle viennent s'insérer en outre les deux autres muscles styliens et le ligament stylo-maxillaire; ce plan musculaire forme la paroi antérieure de l'espace, complétée en dedans par l'aileron latéral du pharynx; *b) en dedans,* avec la base de l'apophyse styloïde qui le sépare de la veine jugulaire interne; l'artère occipitale croise le nerf et le sépare des autres organes de la loge qui sont profonds et éloignés du facial; *c)* et *en dehors,* avec le sommet de la mastoïde et le ventre postérieur du digastrique qui l'éloigne du sterno-cléido-mastoïdien.

Avant son entrée dans la glande parotide, le facial est croisé par l'artère auriculaire postérieure qui lui abandonne une de ses branches collatérales, l'*artère stylo-mastoïdienne*; celle-ci accompagne le facial, et pénètre avec lui dans le trou stylo-mastoïdien; parfois le nerf facial forme une boucle nerveuse à cette artère (voy. : fig. 396).

Avant d'aborder la parotide, le facial traverse l'espace intermusculaire triangulaire à base supérieure compris entre le ventre postérieur du digastrique et le stylo-hyoïdien (triangle rétro-stylo-hyoïdien ou stylo-digastrique de J. L. Faure) au niveau duquel la parotide envoie parfois un petit prolongement (voy. : fig. 395).

7° ***Dans la parotide.*** — La pénétration du facial dans la parotide se fait à des hauteurs variables, mais toujours au niveau de sa face postérieure. Le nerf entre dans la glande accompagné d'une branche descendante venue de l'artère stylo-mastoïdienne; c'est l'*artère satellite du facial de Friteau* qui le suit jusqu'à sa terminaison.

Le facial présente un trajet curviligne à concavité antérieure; il se dirige en bas, en avant et en dehors, si bien qu'il devient de plus en plus superficiel et à sa terminaison, il est situé très près de la paroi externe de la loge parotidienne dont il n'est séparé que par une mince couche glandulaire. Le nerf est lâchement uni au tissu glandulaire; aussi la dissection du tronc nerveux et de ses branches intra-parotidiennes est-elle relativement facile sur le cadavre; en revanche, il est plus difficile d'enlever une tumeur parotidienne non encapsulée sans déterminer une paralysie faciale tout au moins partielle.

Dans la glande, le nerf facial est l'organe le plus superficiel; l'artère carotide externe et ses deux branches terminales, temporale superficielle et maxillaire interne, représentent le plan profond, des organes intra-parotidiens; entre les deux plans se placent la veine jugulaire externe et ses branches d'origine accompagnées de quelques ganglions lymphatiques (ganglions intra-parotidiens) (voy. : *Veine jugulaire externe,* tome III, fascicule II) (voy. : fig. 396).

Le facial entre également en rapport à la partie supérieure de la glande, mais à distance, avec le *nerf auriculo-temporal* qui après avoir contourné transversalement le col du condyle du maxillaire inférieur se dirige verticalement en avant du tragus; les deux nerfs échangent une ou plusieurs anastomoses intra-glandulaires (voy. : fig. 396).

Par l'intermédiaire de la glande, le facial répond à la paroi de la loge parotidienne représentée en dehors par l'aponévrose cervicale superficielle dont le nerf facial tend à se rapprocher de plus en plus (voy. : *Glande parotide,* tome VI).

DIVISION DU FACIAL

C'est toujours en pleine glande parotide que le nerf facial se divise et se ramifie en ses *branches terminales* (voy. : fig. 396).

La plupart des anatomistes décrivent la terminaison du facial en *deux branches* : *a)* l'une *supérieure,* la plus volumineuse appelée *branche temporo-faciale*; elle se dirige à peu près horizontalement, sus-jacente aux canaux qui vont constituer le *canal de Stenon* et sous-jacente aux vaisseaux transversaux de la face, ces organes étant du reste sur un plan plus profond qu'elle; avant sa sortie de la glande, cette branche se divise en quatre ou cinq rameaux divergents, le plus souvent anastomosés entre eux; *b)* l'autre *inférieure,*

oblique en bas et en avant constitue la *branche cervico-faciale,* plus grêle que la précédente; elle émerge de la parotide déjà divisée en deux ou trois rameaux au niveau de son pôle inférieur et très superficielle; à sa sortie de la loge parotidienne elle n'est séparée de l'aponévrose de revêtement de la glande que par quelques pelotons glandulaires.

La division du nerf s'effectue le plus souvent au niveau de son point de croisement avec la veine jugulaire externe ou un peu en arrière de cette dernière (voy. : fig. 396).

Si ce mode de division du facial existe, ce qui est indéniable, il est loin de représenter selon nous le type le plus fréquent et nos recherches sur la disposition du facial intra-parotidien nous obligent à décrire *quatre types* de division intra-parotidienne de ce nerf qui sont :

a) un **type à trois branches,** véritable trifurcation *(patte d'oie de Valentin)* qui est le type le plus fréquent (55 % des cas) dans lequel le facial se divise en : α) une *branche supérieure,* ascendante, *temporo-faciale*; β) une *branche moyenne,* presque horizontale, *transverso-faciale* qui correspond au *ramus maximus de Fröhse*; et une *branche inférieure,* descendante, *cervico-faciale.*

b) un **type plexiforme périveineux** assez fréquent, mais toutefois plus rare que le précédent (25 % des cas), dans lequel le facial intra-parotidien est constitué par des rameaux (de cinq à huit) anastomosés entre eux sous la forme de *boucles nerveuses* périveineuses entourant la veine jugulaire externe; toutefois il y a lieu de remarquer que dans ce type, la majorité des branches du facial sont situées en dehors de la veine jugulaire externe : c'est le *plexus intra-parotidien du nerf facial*;

c) un **type plexiforme extra-veineux** (10 % des cas) analogue au précédent et dans lequel il est impossible de reconnaître des branches terminales en raison des nombreuses anastomoses que présentent dans la glande les premières ramifications du facial; mais à l'inverse du type précédent, presque toutes ces branches sont superficielles et situées en dehors de la veine jugulaire externe;

d) et un **type à deux branches** qui représente le type décrit par les classiques sous la forme d'une *bifurcation* en branches temporo- et cervico-faciale (10 % des cas).

Dans la parotide, le facial ou ses branches échangent toujours deux et parfois trois *anastomoses* avec le *nerf auriculo-temporal* et cela quel que soit le type de division.

Quoi qu'il en soit, le nerf facial et ses branches sont placés en plein parenchyme glandulaire dans un espace celluleux *(espace de Grégoire)* compris entre deux lobes glandulaires repliés l'un sur l'autre et rattachés l'un à l'autre à la partie inférieure de la glande par une portion commune, de telle sorte que le nerf apparaît suivant l'expression de Grégoire « *comme un signet placé dans un livre* » et dont le dos du livre serait orienté vers le bas. Cette disposition résulte du développement de la glande sous la forme de deux lobes incurvés qui se réunissent au-dessus du nerf; malgré tout, le *plan de clivage* occupé par le nerf facial n'est bien apparent qu'à la partie antérieure et supérieure de la parotide.

BRANCHES COLLATÉRALES

Dans son trajet, le nerf facial fournit un certain nombre de *branches collatérales*; nous les classerons en *branches intra-pétreuses* et en *branches extra-pétreuses.*

BRANCHES INTRA-PÉTREUSES. — *1° **Dans le conduit auditif interne,*** il fournit : un *filet ostéo-périostique* pour le rocher, et des *filets vasculaires* très grêles pour les vaisseaux auditifs internes.

2° **Dans le canal de Fallope,** il donne *cinq branches* qui sont : *a)* le *grand nerf pétreux superficiel*; *b)* le *petit nerf pétreux superficiel*; *c)* le *nerf du muscle de l'étrier*; *d)* la *corde du tympan*; *e)* et le *rameau sensitif du conduit auditif externe.*

a) Le ***grand nerf pétreux superficiel*** naît du sommet du ganglion géniculé; il se dirige en avant, chemine dans un conduit spécial du rocher appelé canalicule du grand nerf pétreux superficiel; il sort à la face antérieure du rocher par l'hiatus de Fallope. A sa sortie de l'hiatus, il chemine dans une gouttière; il reçoit le grand nerf pétreux profond venu du nerf de Jacobson, puis il se dirige en avant sous la dure-mère jusqu'au trou déchiré antérieur dont il traverse la *membrana obturatoria*; il reçoit également un filet sympathique venu du plexus carotidien interne et prend dès lors le nom de *nerf vidien* (voy. : fig. 390, 391, 392, 393 et 402).

A sa sortie de la base du crâne, il s'engage dans le canal vidien, puis se termine dans la fosse ptérygo-maxillaire, où il aboutit au *ganglion sphéno-palatin de Meckel* annexé au nerf maxillaire supérieur.

Le grand nerf pétreux superficiel abandonne quelques fins filets dure-mériens (sensitifs) et deux ou trois filets anastomotiques au ganglion de Gasser *(anastomoses pétro-gassériennes)* (Lazorthes, Gaubert et Planel) (1).

Le grand nerf pétreux superficiel et son prolongement le nerf vidien conduisent vraisemblablement des *fibres motrices* aux muscles du voile du palais; celles-ci atteignent le voile par l'intermédiaire de la branche postérieure du nerf palatin postérieur (2) (voy. : *Nerf palatin postérieur*).

b) Le ***petit nerf pétreux superficiel,*** plus grêle que le précédent, naît du ganglion géniculé à quelques millimètres de ce dernier et en dehors de lui; il suit un trajet sensiblement parallèle au grand nerf pétreux superficiel et sort du rocher sur sa face antérieure par l'hiatus accessoire situé au-dessous du précédent; il chemine dans l'étage moyen du crâne sous la dure-mère et sort du crâne, soit au niveau de la suture sphéno-pétreuse par un petit orifice, soit le plus souvent au niveau du canal innominé d'Arnold; mais avant sa sortie du crâne, il reçoit le petit nerf pétreux profond, venu du nerf de Jacobson; il se termine dans le ganglion optique d'Arnold annexé au nerf maxillaire inférieur (voy. : *Sympathique céphalique*) (voy. : fig. 402).

c) Le ***nerf du muscle de l'étrier*** est un filet très court et très grêle qui naît de la portion mastoïdienne un peu au-dessous du coude de l'aqueduc de Fallope. Il se dirige obliquement en haut et en avant dans l'épaisseur de la lame arquée prémastoïdienne, puis il pénètre dans le canal de la pyramide et se distribue au muscle de l'étrier qu'il aborde dans sa partie moyenne après s'être divisé en deux branches terminales (voy. : fig. 393).

d) La ***corde du tympan*** (3) est la plus volumineuse des branches du facial. Elle naît à un demi-centimètre au-dessus du trou stylo-mastoïdien, de la portion mastoïdienne du facial; suivant un trajet récurrent, la corde du tympan se porte en haut et en avant, s'engage dans un canal osseux appelé *canal postérieur de la corde* qui l'amène dans la caisse du tympan au niveau de la paroi postérieure; elle traverse la caisse d'arrière en avant en décrivant une courbe à concavité inférieure, puis elle s'engage dans un nouveau

---

(1) Article à consulter : Lazorthes, Gaubert et Planel : Le grand nerf pétreux superficiel. *Comptes rendus de l'Association des Anatomistes,* 1955, p. 519.

(2) Article à consulter : M. Portmann : Sur la systématisation des nerfs transpétreux. *Revue de Laryngologie, Otologie et Rhinologie,* 1955, p. 281.

(3) Brochure à consulter : Hovelacque et Reinhold : *La corde du tympan, ses rapports avec les scissures tympano-pétreuses, le ligament antérieur du marteau et certaines formations fibreuses.* A. Legrand, édit., Paris, 1920.

canal osseux de 8 à 10 millimètres de longueur; c'est le *canal antérieur de la corde* ou *canal de Hughier* situé un peu au-dessus de la scissure de Glaser et parallèle à elle; elle sort du crâne, en dedans de la cavité glénoïde par un orifice situé dans la scissure de Glaser et voisin de la face interne de l'épine du sphénoïde.

A sa sortie du crâne, elle se porte en bas et en avant dans l'espace maxillo-pharyngien, où elle occupe la région interptérygoïdienne; elle croise la face interne de l'artère méningée moyenne, du dentaire inférieur et de l'auriculo-temporal; elle reçoit un ou deux filets anastomotiques venus du ganglion d'Arnold, puis elle se jette à angle très aigu sur le nerf lingual où elle se termine (voy. : fig. 393, 394 et 397).

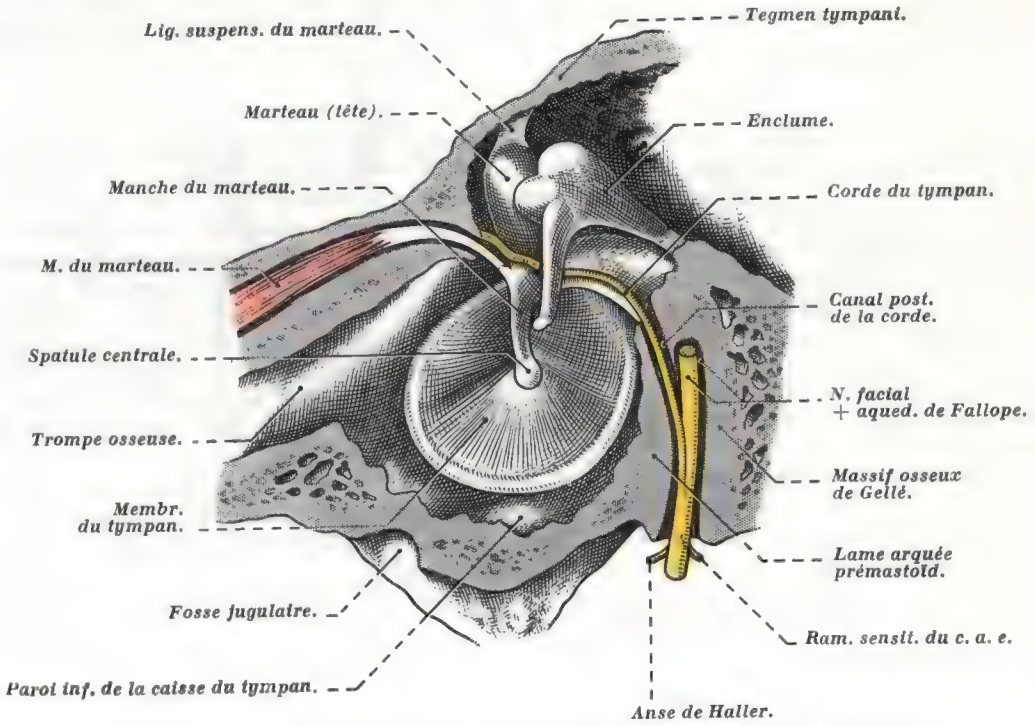

FIG. 397. — *Corde du tympan; ses rapports dans la caisse du tympan, côté droit.*

RAPPORTS. — Dans son passage à travers la caisse du tympan, la corde présente des rapports importants.

Tout d'abord *à son entrée dans la caisse,* elle émerge au-dessous de la fossette sus-pyramidale de Sappey et elle est comprise entre l'os tympanal en dehors, la pyramide et la fossette de Grivot en dedans.

Dans la caisse, elle s'applique à la manière d'un arc de cercle contre la partie supérieure de la membrane du tympan; cet arc à concavité inférieure que décrit la corde passe entre le *manche du marteau* qui est en dehors et la branche verticale de l'enclume qui est en dedans et un peu en arrière (voy. : fig. 397).

Elle correspond à la limite de la membrane du tympan d'avec la *membrane flaccide de Shrapnell*; elle répond alors aux replis tympano-malléolaires antérieur et postérieur séparant deux excavations, la *poche de Prussak* en haut et les *poches de Tröltsch* en bas situées de chaque côté du marteau. Dans ce trajet, elle est située dans l'épaisseur des replis muqueux tympano-malléolaires postérieur et antérieur dont elle détermine le relief.

DISTRIBUTION DE LA CORDE DU TYMPAN. — La corde du tympan donne parfois (la moitié des cas) peu après sa sortie du crâne au niveau de l'épine du sphénoïde un *rameau tubaire* (Hovelacque et Reinhold) pour la trompe d'Eustache.

Après sa fusion avec le lingual, la corde du tympan partage le trajet de ce nerf et se distribue : *a)* aux glandes sous-maxillaire et sublinguale auxquelles elle fournit des fibres sécrétoires par l'intermédiaire d'un deuxième neurone issu des ganglions sous-maxillaire et sublingual (voy. : *Voies sécrétoires salivaires*); *b)* et à la *muqueuse linguale* au niveau de la face dorsale des deux tiers antérieurs de la langue à laquelle elle fournit des *fibres sensitives* et *sensorielles* destinées aux bourgeons du goût *(fibres gustatives)* (voy. : *Voies gustatives*) (voy. : fig. 423).

Le trajet et la distribution sensitive de la corde du tympan expliquent les otalgies que l'on observe au cours des ulcérations ou des cancers de la langue et principalement de ceux des bords latéraux.

a) Le **rameau sensitif du conduit auditif externe,** improprement appelé *rameau auriculaire du pneumogastrique,* se détache du facial un peu au-dessous de l'origine de la corde, à un ou deux millimètres au-dessus du trou stylo-mastoïdien. Il sort avec le facial par cet orifice, se dirige en dehors et en arrière, contourne le bord antérieur de l'apophyse mastoïde, puis il se dirige en avant et en haut, croise l'artère auriculaire postérieure, reçoit une anastomose de la branche auriculaire du plexus cervical superficiel, puis il perfore la paroi postérieure du cartilage du conduit auditif externe pour se distribuer finalement à la *zone de Ramsey-Hunt* qui comprend la majeure partie de la face externe de la membrane du tympan, les téguments du conduit auditif externe, le méat auditif, la conque, le tragus, la racine de l'hélix, la fossette naviculaire, la fossette de l'anthélix et la base du lobule (voy. : *Pavillon de l'oreille,* tome V) (voy. : fig. 393, 395, 396, 397, 399, 408 et 414).

La topographie et l'étendue du territoire sensitif de ce nerf sont corroborées par des faits cliniques tels que le *zona géniculé* ou *zona de Ramsay-Hunt,* les éruptions zostériformes siégeant dans leur forme complète sur tout le territoire cutané auriculaire précité et également sur les deux tiers antérieurs de l'hémilangue.

Signalons également le *nerf de la fenêtre ovale de Valentin,* filet très grêle, inconstant, qui se détache du facial au niveau de son coude.

BRANCHES EXTRA-PÉTREUSES

Les branches extra-pétreuses du facial sont au nombre de *quatre,* ce sont :

a) le *rameau auriculaire postérieur*; *b)* le *nerf du stylo-hyoïdien*; *c)* le *nerf du ventre postérieur du digastrique* qui naît souvent du tronc commun avec le précédent; *d)* et le *rameau lingual du facial.*

a) Le **rameau auriculaire postérieur** ou **nerf auriculo-occipital de Cruveilhier** nait à 4 ou 5 millimètres au-dessous du trou stylo-mastoïdien; relativement volumineux, il se dirige en dehors, passe en avant du ventre postérieur du digastrique, puis, après avoir croisé l'artère auriculaire postérieure, il remonte sur la face externe de la mastoïde où il se divise en *deux rameaux* : α) l'un *postérieur,* horizontal, destiné au *muscle occipital* s'anastomose avec le grand nerf occipital d'Arnold; β) l'autre *antérieur,* ascendant, plus grêle que le précédent, pour les *muscles auriculaires postérieur* et *supérieur* (voy. : fig. 393, 395, 396 et 414).

Pour certains auteurs, ce rameau abandonnerait au cours de son trajet quelques filets cutanés à la région mastoïdienne et pariétale.

b) Le **nerf du stylo-hyoïdien** et du **ventre postérieur du digastrique** naît à un centimètre du trou stylo-mastoïdien; après un court trajet de quelques millimètres, il se divise en deux filets : α) l'un grêle, le *nerf du stylo-hyoïdien* pénètre le muscle près de son insertion stylienne; β) l'autre plus volumineux, le *nerf du ventre postérieur du digastrique* aborde le corps charnu de ce muscle au niveau de son tiers supérieur (voy. : fig. 395 et 414).

Ces nerfs peuvent naître isolément du facial.

c) Le **rameau lingual du facial** est un filet grêle, inconstant, qui naît du versant interne du tronc nerveux, le plus souvent un peu au-dessous du nerf précédent, parfois cependant dans la partie terminale de l'aqueduc de Fallope; dans ce cas il émerge à la base du crâne par un canalicule situé à proximité de l'aqueduc.

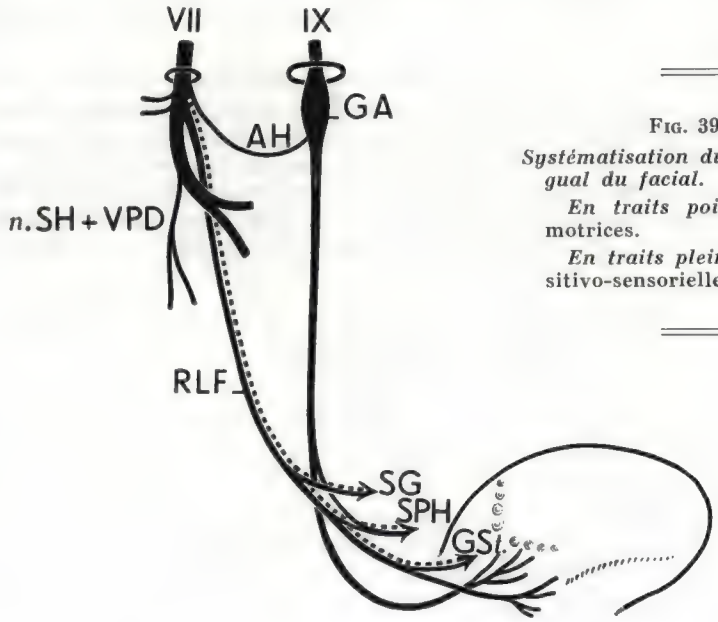

Fig. 398.
Systématisation du rameau lingual du facial.
En traits pointillés, fibres motrices.
En traits pleins, fibres sensitivo-sensorielles.

Peu après sa naissance, il contourne la base de l'apophyse styloïde (versant postéro-externe) pour se diriger obliquement en bas et en avant en suivant un trajet sensiblement parallèle au bord inférieur de l'apophyse vaginale, puis il s'applique contre le bord antérieur du stylo-pharyngien, parfois même il glisse dans l'angle dièdre que forme ce muscle avec le stylo-glosse (voy. : fig. 395).

Quittant l'espace rétro-stylien, il aborde ensuite la région para-amygdalienne, il perfore l'étui pharyngé (faisceau ptérygo-maxillaire du constricteur supérieur du pharynx) en passant entre le pilier antérieur du voile et l'amygdale (voy. : fig. 418 et 423).

Il se termine à la base de la langue en avant du glosso-staphylin en se ramifiant en *quatre* ou *cinq rameaux* grêles qui sont : α) des *filets musculaires* pour le *stylo-glosse* et le *glosso-staphylin* (*nerf du stylo-glosse* et du *glosso-staphylin,* Sappey); β) et des *filets muqueux* pour la base de la langue et la muqueuse du pilier antérieur du voile et du bord antérieur de l'amygdale, de telle sorte que son territoire d'innervation terminale, sensitivo-sensorielle, apparaît comme une « *enclave* » entre les territoires des nerfs lingual et glosso-pharyngien (J. Paturet) (1) (voy. : fig. 418 et 423).

(1) Article à consulter : J. Paturet : Le rameau lingual du facial. *Comptes rendus de l'Association des Anatomistes,* 1958.

Il s'anastomose avec le nerf du stylo-pharyngien, venu du glosso-pharyngien et parfois même directement avec la IXe paire par l'échange d'un ou deux filets situés en avant du stylo-pharyngien (voy. : fig. 395); enfin à la base de la langue ses rameaux terminaux s'anastomosent également en arrière du V lingual avec des filets muqueux du glosso-pharyngien.

La **systématisation** du rameau lingual du facial est liée à l'existence ou non de l'anse de Haller (voy. : *Nerf glosso-pharyngien*) :

a) Le *rameau lingual du facial existe sans anse de Haller,* c'est le cas le plus fréquent, il est alors volumineux et supplée l'anse de Haller : α) les *fibres motrices* (voy. : fig. 398, traits pointillés) sont destinées aux trois muscles : stylo-glosse, stylo-pharyngien et glosso-staphylin; β) les *fibres sensitivo-sensorielles* destinées à la muqueuse (voy. : fig. 398, traits pleins) sont alors transmises au *nucleus solitarius* par le nerf intermédiaire de Wrisberg.

b) Le *rameau lingual du facial existe simultanément avec l'anse de Haller* (moitié des cas); il est dans ce cas généralement grêle : α) les *fibres motrices* suivent le même trajet que précédemment; β) les *fibres sensitivo-sensorielles* ont *deux voies* pour atteindre le noyau du faisceau solitaire, à savoir : d'une part, le rameau lingual et la VIIe paire; et d'autre part, le rameau lingual, l'anse de Haller et le glosso-pharyngien; dans les deux cas, les cellules sensitives sont situées dans les ganglions annexés à ces nerfs : ganglion géniculé pour le facial, ganglion d'Andersch pour le glosso-pharyngien.

BRANCHES TERMINALES

Le nerf facial se termine en se divisant dans la parotide en ses *trois branches* : *temporo-faciale, transverso-faciale* et *cervico-faciale.*

1° La ***branche temporo-faciale*** est la plus volumineuse des trois; elle forme bien souvent un fin plexus anastomotique intra-parotidien d'où partent ses branches et ce plexus reçoit une ou deux anastomoses venues de l'auriculo-temporal.

Les rameaux qui partent de cette branche peuvent suivant leur distribution être classés en *rameaux temporaux, frontaux et palpébraux* (voy. : fig. 399).

a) Les **rameaux temporaux** au nombre de *deux* en général montent verticalement au devant du tragus; ils se distribuent au muscle auriculaire antérieur et aux petits muscles intrinsèques du pavillon de l'oreille.

Ces rameaux s'anastomosent avec le nerf auriculo-temporal.

b) Les **rameaux frontaux** plus volumineux et plus nombreux que les précédents sont au nombre de *deux* ou *trois.* Du type plexiforme le plus souvent, ils croisent la face externe de l'apophyse zygomatique et se distribuent aux muscles frontal et sourcilier qu'ils abordent par leur face profonde.

c) Les **rameaux palpébraux** se dirigent obliquement vers l'angle externe de l'œil *(canthus minor)*; ils se distribuent aux muscles suivants : orbiculaire des paupières, muscle de Horner, sourcilier, abaisseur du sourcil et pyramidal du nez.

2° La ***branche transverso-faciale*** se dirige horizontalement. Située le plus souvent dans le prolongement massétérin de la parotide, elle croise en dehors les canaux intra-parotidiens d'origine du canal de Stenon; elle se place à quelques millimètres au-dessus de ce canal, puis elle croise la face externe du masséter, où elle s'épanouit en *quatre* ou *cinq* branches terminales.

Cette branche correspond au *ramus maximus de Fröhse*; elle fournit des *rameaux sous-orbitaires* et *buccaux supérieurs* (voy. : fig. 399 et 400).

a) Les **rameaux sous-orbitaires** au nombre de deux ou trois sont généralement volumineux; ils passent sous les muscles zygomatiques et se distribuent aux muscles superficiels de la face : grand et petit zygomatiques, élévateur commun de l'aile du nez et de la lèvre supérieure, élévateur propre de la lèvre supérieure, canin, transverse du nez et myrtiforme (voy. : fig. 399 et 400).

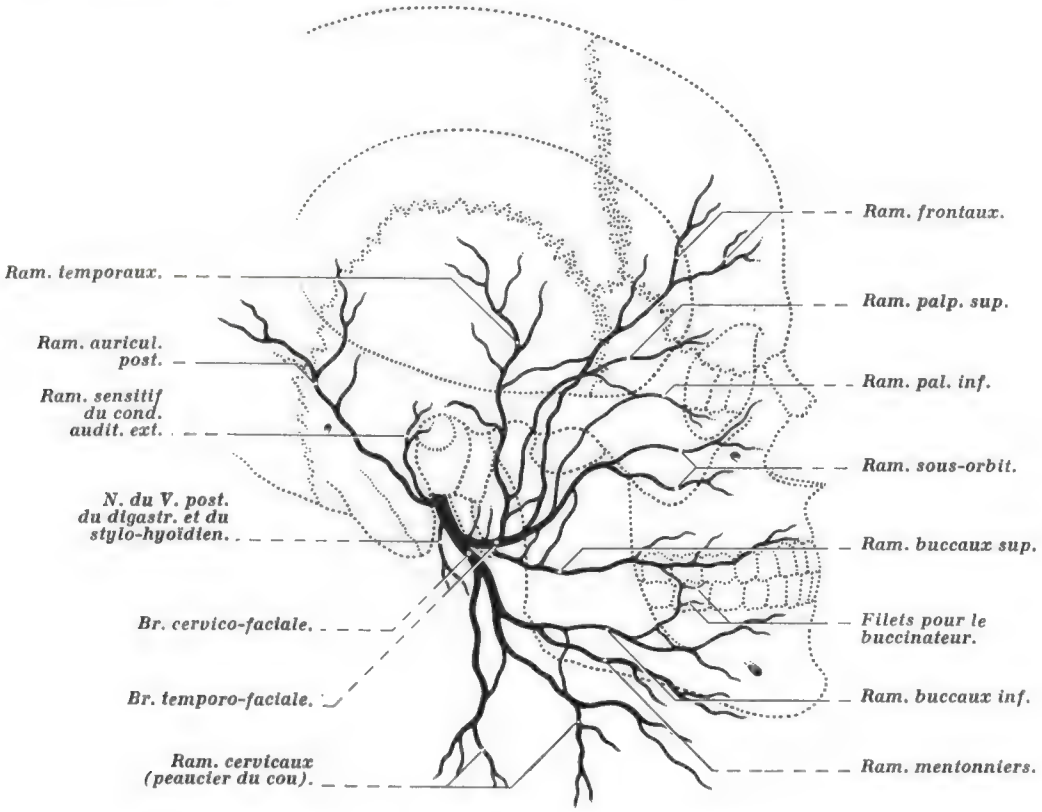

FIG. 399. — *Nerf facial extra-crânien et ses branches; vue latérale droite* (schématique).

b) Les **rameaux buccaux supérieurs** sont représentés par un tronc unique sur la plus grande partie de leur trajet; ce tronc se divise ensuite en *deux branches* un peu au-dessus de la commissure des lèvres.

Ces branches se distribuent : au buccinateur, à la moitié supérieure de l'orbiculaire des lèvres et au muscle incisif supérieur; au voisinage de la boule graisseuse de Bichat elles s'anastomosent avec des filets du nerf buccal (voy. : fig. 399 et 400).

3° La ***branche cervico-faciale*** est la moins volumineuse des trois branches terminales du facial, mais, bien souvent, c'est aussi la mieux individualisée des trois. Elle se dirige dans la parotide obliquement en bas, en avant, en dehors; elle se ramifie à sa sortie de la glande en *quatre* ou *cinq* rameaux. Les inférieurs perforent la bandelette maxillaire de Charpy et la plupart d'entre eux sont situés en dehors des vaisseaux faciaux (voy. : fig. 400).

Elle fournit des rameaux *buccaux inférieurs, mentonniers* et *cervicaux.*

a) Les **rameaux buccaux inférieurs** naissent d'un tronc unique qui croise la face externe du masséter, longe le bord inférieur de la mâchoire; ils se distribuent au risorius de Santorini, au buccinateur et à la moitié inférieure de l'orbiculaire des lèvres (voy. : fig. 399 et 400).

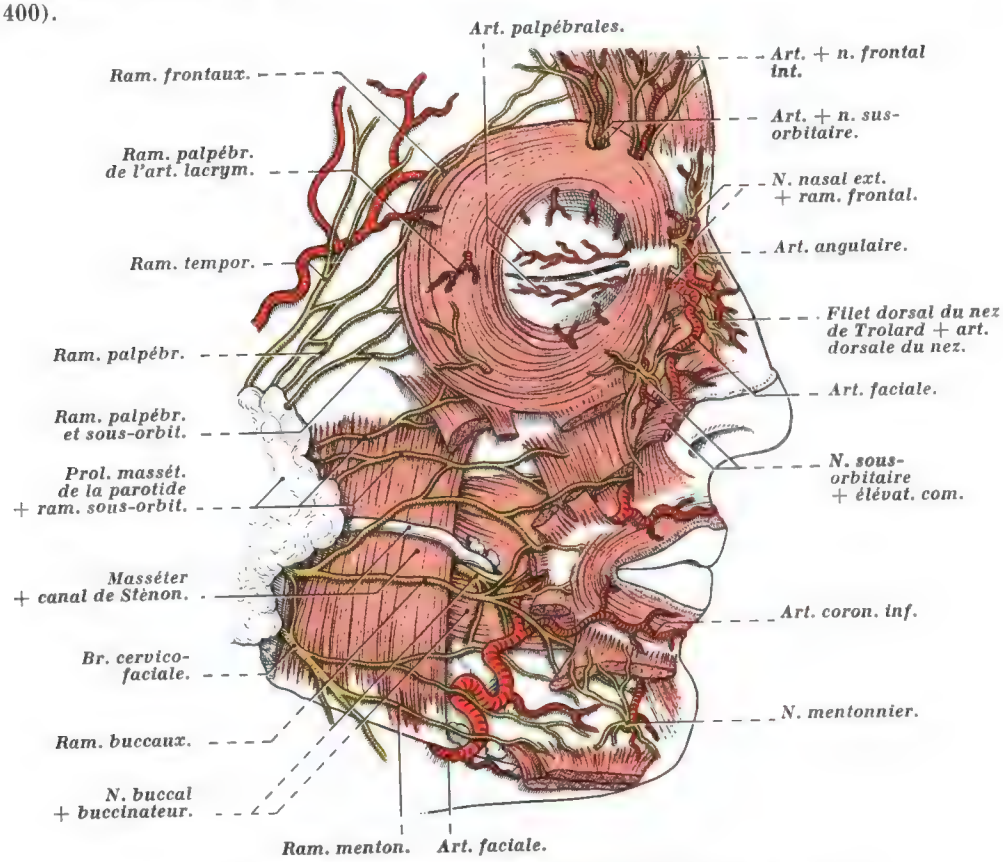

FIG. 400. — *Epanouissement des nerfs sensitifs de la face et filets terminaux au nerf facial sur une vue latérale de la face, côté droit.*

b) Les **rameaux mentonniers** naissent comme les précédents, bien souvent d'un tronc unique. Ils se distribuent au muscle de la houppe du menton, au triangulaire des lèvres, au carré du menton et au muscle incisif inférieur (voy. : fig. 399 et 400).

On observe parfois dans l'épaisseur du triangulaire des lèvres une anastomose entre un filet du nerf buccal et un rameau du facial : c'est l'*anastomose d'Hovelacque*; celle-ci n'est qu'une « *fausse anastomose* » car il n'y a qu'une juxtaposition des filets et non pas échange de fibres nerveuses.

c) Les **rameaux cervicaux** sont au nombre de *deux* ou *trois*; après un trajet descendant, ils cheminent sous le peaucier du cou auquel ils se distribuent et qu'ils abordent par sa face profonde; un de ces rameaux s'anastomose avec la *branche cervicale transverse* du plexus cervical superficiel pour constituer l'*anse de Langer* (1).

Des *anastomoses* du facial se constituent avec les *nerfs crâniens* voisins, le *plexus cervical superficiel* et le *sympathique*.

(1) Anatomiste autrichien (1819-1887), fut professeur d'Anatomie à l'Université de Vienne.

ANASTOMOSES

Des anastomoses du facial se constituent avec les *nerfs crâniens* voisins, le *plexus cervical superficiel* et le *sympathique.*

1° Avec les **nerfs crâniens,** elles se font :

a) Avec l'**auditif** par l'intermédiaire de *deux anastomoses* : α) l'une *postérieure* située dans le conduit auditif interne va de l'intermédiaire de Wrisberg à la portion vestibulaire de l'auditif; β) l'autre *antérieure* représentée par un ou deux filets part du genou du facial, pour se jeter dans le *ganglion de Scarpa* (voy. : fig. 401); γ) enfin parfois au niveau de leur *origine apparente,* il y a échange de fibres entre les deux troncs nerveux.

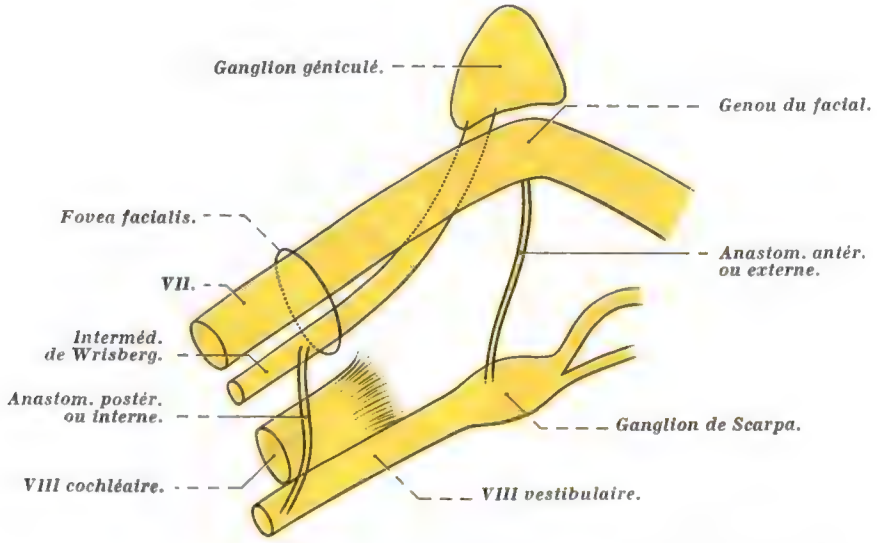

FIG. 401. — *Anastomoses entre les nerfs facial et auditif* (schématique).

b) Avec le **glosso-pharyngien,** par l'intermédiaire des deux nerfs pétreux superficiels et du rameau lingual du facial avec le nerf du stylo-pharyngien; mais principalement par l'*anse de Haller* ou *rameau anastomotique du facial au glosso-pharyngien*; cette anse inconstante se détache du tronc nerveux à sa sortie du trou stylo-mastoïdien; elle contourne la face antérieure de la veine jugulaire interne, croise le pneumogastrique en avant puis se termine dans le ganglion d'Andersch (voy. : fig. 402 et 414).

Concave en haut, elle se présente néanmoins sous différents aspects, car elle est très variable dans sa *forme,* sa *longueur* et son *calibre*; aussi peut-on distinguer *trois types d'anses* suivant qu'elles sont *courtes, moyennes* ou *longues*; ce dernier type étant le plus fréquent peut atteindre 8 à 10 centimètres, parfois même l'anse traverse le ventre postérieur du digastrique (1) *(anse transfixiante)* auquel elle abandonne des filets grêles.

---

(1) Article à consulter : Y. GUERRIER et R. COLIN : Innervation du ventre postérieur du digastrique et anse de Haller. *Comptes rendus de l'Association des Anatomistes,* 1949, p. 373.

Rappelons que la présence de l'anse de Haller est parfois subordonnée à l'existence ou non du rameau lingual du facial (voyez ce nerf), cependant les deux peuvent exister simultanément sur le même sujet.

c) Avec le **trijumeau,** les anastomoses sont multiples et importantes; elles se font : α) par les *nerfs pétreux* qui se terminent dans les ganglions sphéno-palatin et otique annexés respectivement aux nerfs maxillaires supérieur et inférieur; β) par la *corde du*

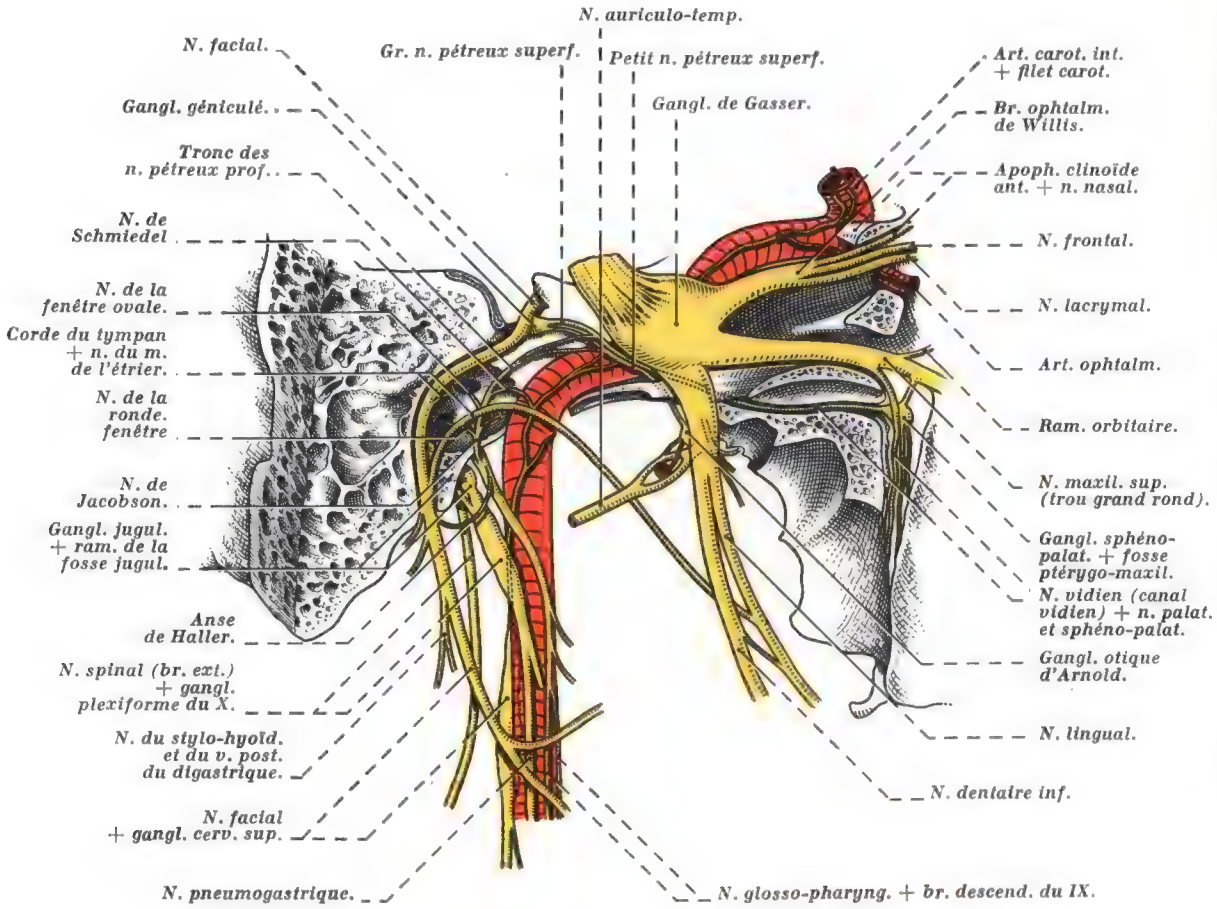

FIG. 402. — *Nerfs facial et trijumeau, leurs anastomoses. Nerf du trou déchiré postérieur sous la base du crâne, côté droit; vue externe.*

tympan qui renferme : des *fibres centrifuges* appartenant en propre au facial; ces fibres sont sécrétoires; des *fibres centripètes* qui sont des fibres de la sensibilité générale et de la sensibilité gustative venues de la langue et qui appartiennent à l'intermédiaire de Wrisberg (voy. : fig. 402); γ) par les rameaux buccaux supérieurs et le nerf buccal *(anastomose d'Hovelacque).* Elles se font également au niveau de l'épanouissement des rameaux du facial avec les ramifications terminales des trois branches du trijumeau après leur sortie des trous sus-orbitaire, sous-orbitaire et mentonnier; ces anastomoses entrent dans la constitution des *plexus sus-orbitaire, sous-orbitaire* et *mentonnier*; elles se font : par l'intermédiaire du nerf sus-orbitaire avec les rameaux frontaux; par les rameaux

sous-orbitaires du trijumeau et ceux du facial; et enfin entre les rameaux mentonniers du facial et le nerf mentonnier du maxillaire inférieur; δ) et entre l'auriculo-temporal et la branche temporo-faciale, par deux anastomoses intra-parotidiennes qui longent la face postérieure du col du condyle (voy. : fig. 403).

Une telle disposition des anastomoses du facial avec les branches terminales de la Vᵉ paire, nerf sensitif de la face indiquerait la possibilité d'existence de fibres sensitives dans les rameaux terminaux de la VIIᵉ paire; mais beaucoup d'anatomistes admettent que ces anastomoses terminales ne sont en réalité que de « *fausses anastomoses* » et qu'il n'y a que des rapports de contiguïté entre les filets nerveux des deux paires crâniennes.

d) Avec le **pneumogastrique** par l'intermédiaire du *rameau de la fosse jugulaire*; filet nerveux très grêle qui se détache de la Xᵉ paire un peu au-dessous du ganglion jugulaire,

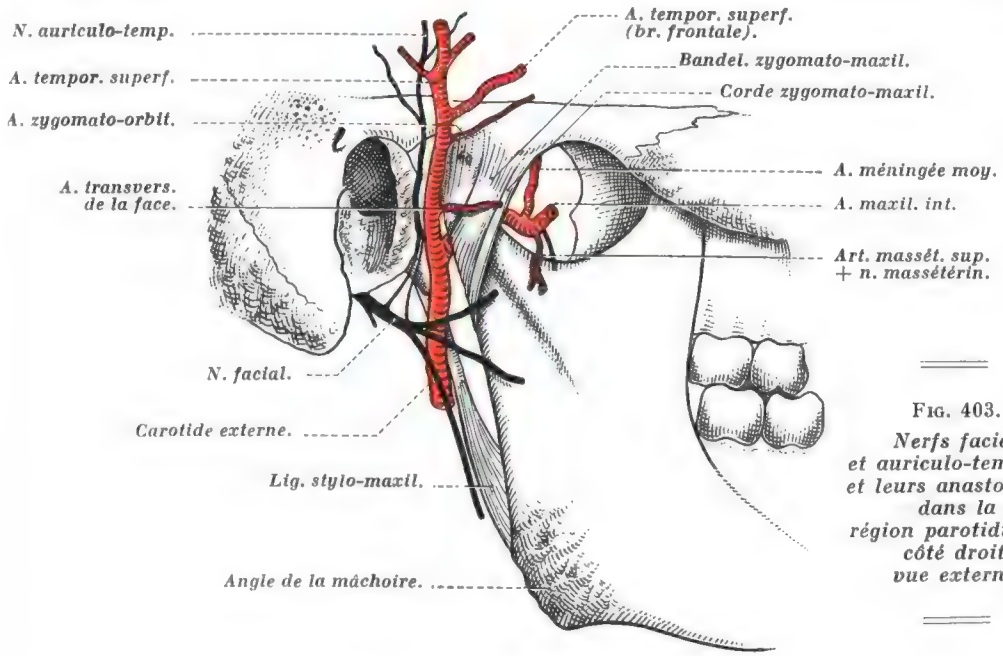

FIG. 403.
Nerfs facial et auriculo-temporal et leurs anastomoses dans la région parotidienne; côté droit, vue externe.

il pénètre dans un canalicule osseux qui l'amène dans l'aqueduc de Fallope où il se jette sur le facial; parfois même, il s'accole pendant un court trajet au rameau sensitif du conduit auditif externe (voy. : fig. 402 et 414).

2° Avec le ***plexus cervical superficiel,*** entre d'une part, le rameau auriculaire postérieur du facial et la branche auriculaire du plexus cervical superficiel et d'autre part, par l'intermédiaire de l'*anse de Langer,* anastomose tendue entre la branche cervicale transverse et un des rameaux de la branche cervico-faciale; parfois aussi entre la branche cervico-faciale du facial et le rameau parotidien du plexus cervical superficiel (anastomose inconstante) (voy. : fig. 396).

e) Avec le **grand nerf occipital d'Arnold,** par l'intermédiaire du rameau auriculaire postérieur du facial.

3° Enfin, avec le ***sympathique,*** par le grand nerf pétreux superficiel et le plexus sympathique péricarotidien interne (constitution du *nerf vidien*) (voy. : fig. 402).

VASCULARISATION

La vascularisation artérielle du nerf facial a été particulièrement étudiée par l'école montpelliéraine (Laux et Guerrier) (1) et plus récemment par Libersa (2).

Nous décrirons *quatre pédicules* à ce tronc nerveux dont : *a) deux principaux* qui accompagnent le nerf dans son trajet intra-pétreux (conduit auditif interne et aqueduc de Fallope) et qui pénètrent : α) l'un *interne*, par le méat auditif interne; β) l'autre *externe*, par le trou stylo-mastoïdien; le premier est représenté par l'*artère auditive interne* dont la distribution est commune aux trois nerfs : facial, intermédiaire de Wrisberg et auditif : c'est donc l'*artère du faisceau acoustico-facial*; le second est représenté par

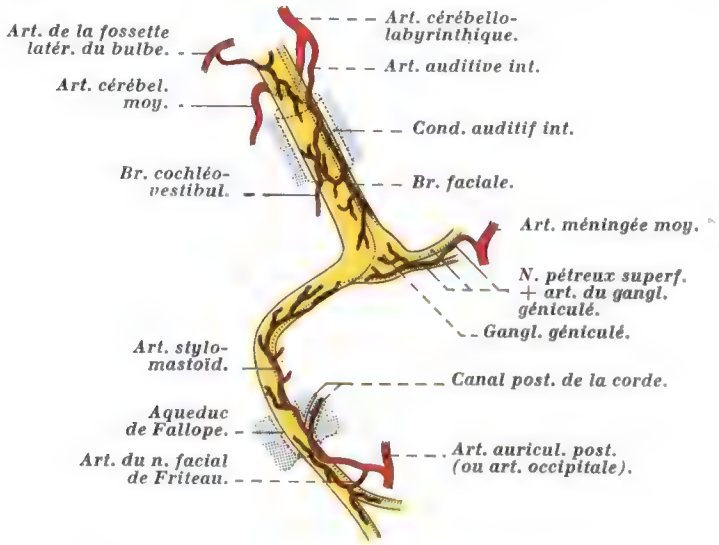

FIG. 404. *Vascularisation artérielle du nerf facial* (schématique).

l'artère stylo-mastoïdienne; *b)* et *deux accessoires* constitués : α) l'un, par une *artère radiculaire*; β) l'autre, par l'*artère du ganglion géniculé*, issue de l'artère méningée moyenne.

1° L'**artère auditive interne** naît tantôt isolément du tronc basilaire, tantôt et le plus souvent (80 % des cas) d'un tronc commun avec l'artère cérébelleuse moyenne (tronc cérébello-labyrinthique) (Guerrier et Villaceque) (3) (voy. : fig. 81 et 106).

Dans sa portion intra-crânienne, cette artère se distribue par une ou deux branches au paquet acoustico-facial; chaque branche aborde le paquet nerveux en se divisant en T (voy. : fig. 404).

Fréquemment l'artère décrit une *anse vasculaire* au niveau du méat auditif interne (type antérieur).

A son entrée dans le conduit auditif interne, l'artère se divise en *deux branches*, de

(1) Article à consulter : LAUX et L. GUERRIER : Les pédicules artériels du nerf facial intra-crânien. *Bulletin et Mémoires de la Société anatomique de Paris*, 1er juil. 1948.

(2) Ouvrage à consulter : C. LIBERSA : Contribution à l'étude de la vascularisation artérielle des nerfs crâniens. *Thèse de Lille*, 1951.

(3) Article à consulter : GUERRIER et VILLACEQUE : Origine et comportement des artères cérébelleuses moyenne et auditive interne. *Comptes rendus de l'Association des Anatomistes*, 1949, p. 377.

calibre sensiblement égal : *a)* l'une, destinée au paquet vasculo-nerveux (VII, VII *bis* et VIII), accompagne le nerf facial dans son segment labyrinthique en pénétrant le rocher avec ce dernier au niveau de la *fovea facialis*; *b)* l'autre, dite *branche cochléo-vestibulaire,* est destinée à l'oreille interne (voy. : fig. 404).

2° L'**artère stylo-mastoïdienne** naît sous la base du crâne, tantôt de l'artère auriculaire postérieure, tantôt de l'artère occipitale; son origine est donc relativement profonde. Lorsqu'elle naît de l'occipitale, elle s'en détache contre le ventre postérieur du digastrique; lorsqu'elle naît de l'artère auriculaire postérieure, son origine est située le plus souvent sous le sterno-cléido-mastoïdien; parfois même, elle peut naître à l'intérieur de la parotide.

Elle se dirige obliquement en haut vers la face interne de l'apophyse mastoïde, où elle s'engage dans le trou stylo-mastoïdien en se plaçant généralement en avant du nerf; elle accompagne le nerf facial jusque dans son segment tympanique, mais elle ne dépasse pas le ganglion géniculé (voy. : fig. 414).

Dans son trajet, elle fournit des rameaux très grêles au nerf; une branche accompagne la corde du tympan.

Avant de pénétrer l'aqueduc de Fallope, elle abandonne une artériole pour le nerf facial extra-crânien; c'est l'*artère du nerf facial de Friteau* destinée principalement au nerf facial intra-parotidien (voy. : fig. 404).

3° L'**artère radiculaire** est une branche très grêle issue de l'artère de la fossette latérale du bulbe, parfois aussi de l'artère cérébro-labyrinthique, lorsque cette dernière décrit une boucle assez prononcée en avant et au-dessous du paquet acoustico-facial. Elle est destinée uniquement à la portion intra-crânienne du paquet acoustico-facial.

4° L'**artère du ganglion géniculé** (1) (J. Terracol, Gros et Y. Guerrier) ou *rameau pétreux d'Arnold et Theile* est une branche grêle issue de la branche postérieure de l'artère méningée moyenne; elle s'engage dans le rocher par l'hiatus de Fallope où elle accompagne le grand nerf pétreux superficiel. Elle est destinée tout spécialement au *ganglion géniculé* ainsi qu'aux parties du nerf facial et de l'intermédiaire de Wrisberg voisines de ce ganglion (voy. : fig. 404).

ORIGINES RÉELLES

Les origines réelles du facial sont différentes suivant que l'on envisage sa racine motrice (facial proprement dit) et sa racine sensitive (intermédiaire de Wrisberg), d'autre part la VIIe paire possède également des fibres végétatives parasympathiques.

I. **RACINE MOTRICE.** — Le *noyau somato-moteur du facial* est situé dans la protubérance annulaire, au niveau de la région protubérantielle inférieure (voy. : fig. 405).

C'est un noyau de forme ovoïde, allongé, légèrement renflé en bas, dont la longueur est de 5 millimètres, la largeur de 1 mm. 1/2 et son épaisseur de 2 ou 3 millimètres. On peut le considérer comme le prolongement à distance du noyau ambigu ou noyau somato-moteur du IX et du X qui lui-même représente la continuation vers l'encéphale du groupe antéro-externe des cellules radiculaires des cornes antérieures de la moelle (voy. : fig. 21).

Il est situé dans la formation réticulée, en arrière des fibres transversales ponto-

(1) Article à consulter : J. Terracol, C. Gros et Y. Guerrier : L'artère du ganglion géniculé; son intérêt neuro-chirurgical. *Société des Sciences médicales et biologiques de Montpellier,* 25 avril 1947.

cérébelleuses de la protubérance dont il est séparé par les faisceaux rubro-spinal et spino-thalamique, en avant du plancher du quatrième ventricule dont il est distant de 5 millimètres environ, en dedans de la racine descendante du trijumeau dont il est séparé par ses propres fibres d'émergence sur une certaine hauteur, et en dehors de la racine du moteur oculaire externe dont il est séparé par le faisceau central de la calotte et de la partie supérieure de l'olive protubérantielle (voy. : fig. 62 et 65).

Son extrémité inférieure se trouve à une faible distance du noyau ambigu dont il paraît être la continuation; son extrémité supérieure est assez rapprochée du noyau masticateur (voy. : fig. 60).

Ce noyau est constitué par de grosses cellules unipolaires et celles-ci sont réparties en *quatre groupes* dans chaque noyau, correspondant à des territoires moteurs déterminés, ce sont : *a)* un *groupe externe* ou *facial inférieur,* le plus important de tous pour les muscles

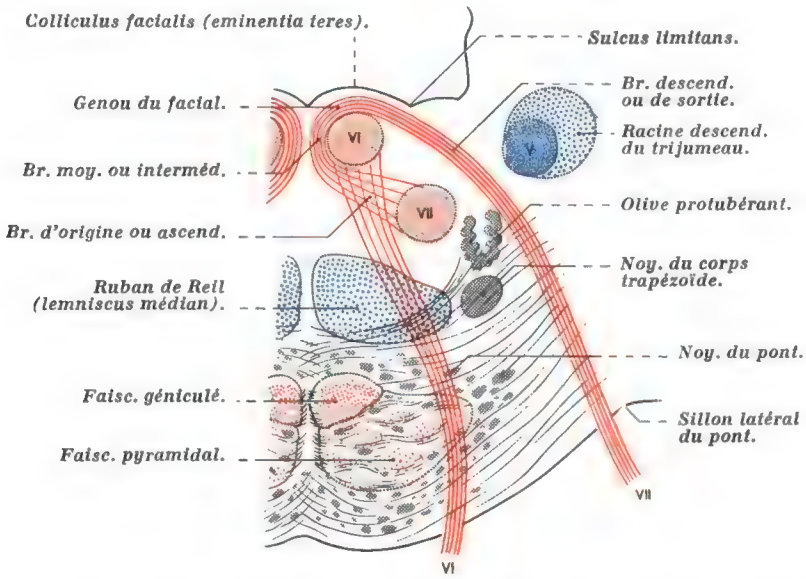

FIG. 405. — *Trajet intra-axial et rapports des nerfs facial et moteur oculaire externe vus sur une coupe transversale de la protubérance annulaire; segment inférieur de la coupe* (schématique).

peauciers de la face et du cou; *b)* deux *groupes internes* ou *groupes auriculaires* pour les muscles du pavillon de l'oreille et le muscle de l'étrier; *c)* et un *groupe supérieur* ou *facial supérieur* destiné à l'orbiculaire des paupières, au frontal et au sourcilier.

Cette *systématisation* du noyau facial permet d'expliquer la théorie dite du facial supérieur des cliniciens (intégrité des muscles orbiculaires de la paupière, du sourcilier et du frontal au cours des certaines paralysies faciales).

Trajet intra-protubérantiel. — De ce noyau, les fibres du facial se portent tout d'abord en arrière et en haut, puis elles contournent le noyau du moteur oculaire externe et finalement traversent la protubérance d'arrière en avant et de haut en bas. Dans ce trajet, elles ne sont pas situées sur un plan horizontal, car elles entourent en hélice le noyau de l'abducens de telle sorte qu'on ne peut voir la totalité de leur trajet sur une coupe transversale (voy. : fig. 405).

Le trajet intra-protubérantiel du facial comprend *trois portions* ou *branches* qui sont :

a) une *branche d'origine* ou *branche radiculaire interne* qui n'est autre que la partie initiale du nerf; elle se dirige en haut, en arrière et en dedans jusqu'au plancher du quatrième ventricule; arrivée près de la ligne médiane, elle se recourbe en haut et en dehors et se continue par :

b) une *branche intermédiaire* ou *branche radiculaire ascendante*; celle-ci monte en spirale entre le raphé médian et la bandelette longitudinale postérieure d'une part et le noyau du moteur oculaire externe d'autre part; elle soulève le plancher du quatrième ventricule en constituant l'*eminentia teres* ou *tubercule du facial de Koelliker (colliculus facialis)*; dans la substance grise sous-épendymaire apparaissent deux noyaux gris qui sont le *noyau paramédian dorsal* et le *noyau de l'éminentia teres*. Cette branche se coude ensuite presque à angle droit contre le flanc externe du noyau de l'abducens déterminant ainsi un coude situé en arrière de ce noyau : c'est le *genou du facial (troisième genou)*;

c) après ce court trajet ascendant de 4 à 5 millimètres, à la branche intermédiaire fait suite la *branche d'émergence* ou *branche radiculaire externe* qui s'écarte de plus en plus du raphé médian pour se diriger en avant, en bas et en dehors; elle passe entre l'olive supérieure, dont elle est séparée par le faisceau rubro-spinal et le noyau du facial en dedans, la racine descendante du trijumeau et le noyau gélatineux de Rolando (noyau sensitif terminal du V) en dehors, puis, traversant d'arrière en avant les fibres ponto-cérébelleuses du pied de la protubérance, le nerf émerge dans le sillon bulbo-protubérantiel au niveau de la fossette latérale du bulbe; cette émergence se fait à un niveau inférieur au noyau d'origine, généralement à 2 millimètres au-dessous du pôle inférieur du noyau du facial (voy. : fig. 42 et 43).

II. **RACINE SENSITIVE.** — La racine sensitive ou *intermédiaire de Wrisberg* tire ses origines réelles des cellules du *ganglion géniculé* et cette racine est l'équivalent d'une racine postérieure rachidienne *(XIIIe paire crânienne de Sapolini)*.

Les cellules unipolaires du ganglion géniculé émettent deux prolongements à l'égal des cellules en T des ganglions spinaux : *a)* l'un *périphérique* ou *cellulipète* qui vient d'un point quelconque du territoire sensitif du facial par l'intermédiaire de la corde du tympan et du rameau sensitif du conduit auditif externe; *b)* l'autre *central* ou *cellulifuge* constitue le nerf intermédiaire de Wrisberg (VII *bis*) qui pénètre le névraxe au niveau du sillon bulbo-protubérantiel entre le facial et l'auditif; arrivé à la partie dorsale de la région bulbaire supérieure, chaque cylindraxe devient descendant et se place en dedans des fibres terminales sensitives du glosso-pharyngien contribuant ainsi à la constitution du faisceau solitaire (voy. : fig. 46).

Toutes les fibres de l'intermédiaire de Wrisberg se terminent dans le tiers supérieur du *noyau du faisceau solitaire (nucleus solitarius)* au-dessus de la terminaison du glosso-pharyngien (voy. : fig. 51).

III. **ORIGINES RÉELLES DES FIBRES PARASYMPATHIQUES.** — Le nerf facial présente *deux centres végétatifs* qui sont : le *noyau lacrymo-muco-nasal* et le *noyau salivaire supérieur*; tous les deux appartiennent au parasympathique crânien.

1° Le **noyau lacrymo-muco-nasal** ou **noyau de Yagita** est profondément situé dans la substance réticulée du pont, en arrière du noyau moteur du facial et un peu en dedans de la racine descendante du trijumeau (voy. : fig. 46).

Ce noyau de forme ovoïde se continue vers le bulbe par des traînées cellulaires éparses qui s'arrêtent à la jonction du bulbe et de la protubérance.

Les fibres nerveuses végétatives qui partent de ce noyau se mêlent à celles du facial et sont toutes homolatérales.

Elles suivent le trajet de ce nerf jusqu'au genou du facial, puis elles passent dans le grand nerf pétreux superficiel et dans le nerf vidien pour se terminer dans le ganglion

sphéno-palatin de Meckel où elles font synapse avec les cellules de ce ganglion (voy. : fig. 406).

De ce relais, part un neurone terminal qui : *a)* d'une part, par la voie du nerf maxillaire supérieur et de son rameau orbitaire (arcade orbito-lacrymale) aboutit à la glande larcymale; *b)* et d'autre part, par les nerfs nasaux supérieurs et le nerf naso-palatin aboutit à la muqueuse des fosses nasales (voy. : fig. 406).

Ce noyau tient sous sa dépendance la sécrétion normale et continue des larmes ainsi que la sécrétion nasale qui est entretenue en permanence par les sensations périphériques recueillies au niveau de la cornée, de la conjonctive et des voies respiratoires supérieures (température de l'air ambiant, sécheresse de la cornée ou des fosses nasales).

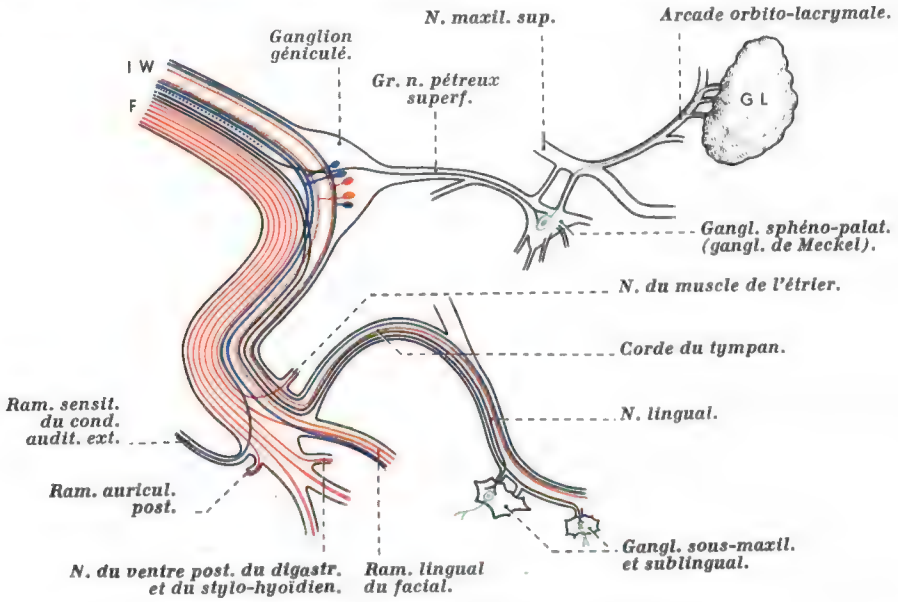

FIG. 406. — *Systématisation du nerf facial* (F) *et de l'intermédiaire de Wrisberg* (schématique).

En rouge, fibres somato-motrices; *en bleu,* fibres de la sensibilité générale; *en noir,* fibres végétatives (parasympathique crânien); *en orangé,* fibres gustatives; *en vert,* deutoneurones végétatifs sécrétoires (fibres post-ganglionnaires).

G. L. glande lacrymale.

Ce noyau est également un *centre réflexe* de l'hypersécrétion lacrymale et nasale; enfin, étant donné que le grand nerf pétreux superficiel est interposé sur la voie sécrétoire lacrymale, on pratique la résection de ce nerf dans le « *larmoiement prandial* » connu sous le nom de « *syndrome des larmes de crocodiles* ».

Le *larmoiement* ou *pleurer réflexe* est un acte réflexe conditionné : α) soit par une excitation ou une irritation mécanique ou inflammatoire conjonctivo-cornéenne (corps étrangers des culs-de-sac conjonctivaux, kératite, conjonctivite, corps étrangers de la cornée, courant d'air froid, vapeurs ou gaz irritants) et dans ce cas, il emprunte la voie du trijumeau et de la bandelette longitudinale postérieure; β) soit par asthénopie oculaire (éblouissement) et en pareil cas, il emprunte la voie optique, le tubercule quadrijumeau antérieur et la bandelette longitudinale postérieure.

2° Le **noyau salivaire supérieur** ou **noyau salivaire pontique** occupe la région protubérantielle inférieure; il est profondément situé au-dessous du noyau lacrymo-muco-nasal (voy. :

fig. 46 et 60); ce n'est pas un véritable noyau formé d'éléments cellulaires groupés et condensés, car il est constitué par une traînée longitudinale de cellules végétatives situées dans la substance réticulée du pont sous le plancher du quatrième ventricule, un peu en dedans du noyau de Deiters. Sus-jacent au noyau salivaire inférieur, il s'étend en hauteur entre le noyau somato-moteur du facial et le noyau masticateur.

Les fibres issues des cellules de ce noyau suivent le trajet du nerf facial jusqu'à la naissance de la corde du tympan; toutes les fibres issues du noyau salivaire supérieur passent par la corde du tympan puis dans le nerf lingual; elles se terminent dans le ganglion sous-maxillaire, le ganglion de Langley et le ganglion sublingual (voy. : fig. 406) où elles font synapse avec les cellules de ces ganglions; le neurone terminal qui en part (fibre post-ganglionnaire) aboutit aux glandes salivaires sous-maxillaire et sublinguale.

Le noyau salivaire supérieur tient donc sous sa dépendance la sécrétion salivaire des deux glandes sous-maxillaire et sublinguale (salive fluide ou tympanique); toutes les fibres sécrétoires passent par la corde du tympan.

CONNEXIONS CENTRALES

I. **PORTION MOTRICE.** — Le noyau moteur du facial est en connexion avec l'écorce cérébrale par l'intermédiaire du faisceau géniculé; le centre cortical du facial est situé dans la partie inférieure de la frontale ascendante.

Il est placé au-dessus de la scissure du Sylvius, en avant de l'opercule rolandique, en arrière du centre masticateur et au-dessous du centre moteur lingual (voy. : fig. 147).

Les fibres qui partent de ce centre (voie faciale corticale) se mélangent à celles du faisceau géniculé qu'elles contribuent à former.

Le faisceau géniculé traverse successivement la capsule interne où il occupe le genou, puis la partie interne du pied du pédoncule cérébral; dans la partie moyenne de la protubérance, toutes les fibres se croisent avec celles du côté opposé avant d'atteindre le noyau moteur du facial.

Pour certains auteurs (Wilson), le noyau moteur du facial serait également en connexion avec les corps striés par les radiations de la calotte, le noyau rouge et le faisceau central de la calotte, connexions qui assureraient une mobilité automatique aux muscles faciaux; ainsi s'expliqueraient certains symptômes que l'on observe dans la maladie de Parkinson et dans les syndromes pseudo-bulbaires, telle que la dissociation de l'expression de la physionomie.

II. **PORTION SENSITIVO-SENSORIELLE.** — Le nerf intermédiaire de Wrisberg est un nerf à la fois sensitif et sensoriel par sa continuité : lingual, corde du tympan, VII *bis*. Il est en connexion : *a)* pour sa *partie sensitive* avec le cortex, par l'intermédiaire du noyau du faisceau solitaire et par le ruban de Reil médian. Du noyau du faisceau solitaire se détachent des neurones qui après décussation se mêlent aux fibres du ruban de Reil pour aboutir tout d'abord au thalamus, puis après relais thalamique au cortex dans l'aire sensitive (neurone thalamo-cortical) localisée au niveau de la pariétale ascendante *(gyrus post-centralis)* (voy. : fig. 147); *b)* pour sa *partie sensorielle*, voy. : *Voies gustatives*.

Pour sa *partie sécrétoire* (parasympathique crânien), le nerf facial est en connexion avec les noyaux végétatifs de l'hypothalamus par l'intermédiaire du faisceau de Schutz (voy. : fig. 79).

III. **VOIES D'ASSOCIATION RÉFLEXE.** — Les voies d'association réflexe se font : *a)* avec le *trijumeau*; l'irritation de la cornée, de la conjonctive ou des fosses nasales (vapeurs d'ammoniaque ou d'aldéhyde formique) produit en effet du larmoiement (pleurer réflexe); *b)* et avec les *voies optiques* et le système des tubercules quadrijumeaux postérieurs par l'intermédiaire de la bandelette longitudinale postérieure.

SYSTÉMATISATION ET PHYSIOLOGIE. — Le nerf facial (1) est un *nerf mixte* à la fois *moteur, sensitif, sensoriel* et *sécrétoire.*

1° **Nerf moteur,** le facial est le nerf de la physionomie et de l'expression *(nerf de la mimique).* Il innerve tous les muscles peauciers de la tête, de la face, du cou et du pavillon de l'oreille; sa section entraîne la paralysie de la moitié de la face (paralysie faciale unilatérale).

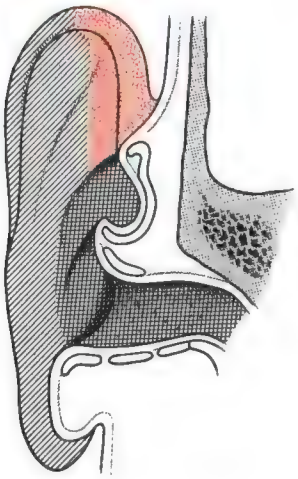

Fig. 407.
Territoires d'innervation des téguments du pavillon de l'oreille et du conduit auditif externe vus sur une coupe frontale de ce conduit; segment postérieur de la coupe (schématique).

En rose, territoire du nerf maxillaire inférieur (nerf auriculo-temporal); *en quadrillé noir,* territoire du nerf facial (rameau du conduit auditif externe); *en hachures noires obliques,* territoire du plexus cervical superficiel.

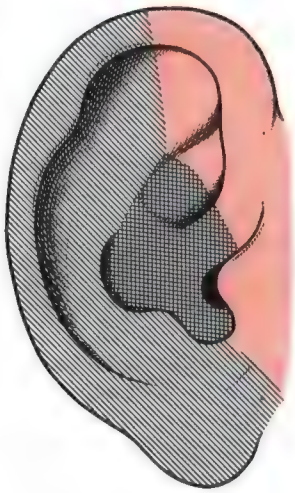

Fig. 408.
Innervation sensitive des téguments du pavillon de l'oreille et du conduit auditif externe; côté droit.

En rose, territoire du nerf maxillaire inférieur (nerf auriculo-temporal); *en quadrillé noir,* territoire du nerf facial (rameau du conduit auditif externe); *en hachures noires obliques,* territoire du plexus cervical superficiel.

Par son innervation du muscle de Horner, le facial préside à l'*écoulement des larmes,* et sa paralysie entraîne le larmoiement (épiphora). Il joue en outre un rôle moteur accessoire ; *a)* dans la *respiration* (nerf moteur de l'aile du nez); *b)* dans la *mastication* et la *parole* (nerf moteur des joues et des lèvres); *c)* dans la *mastication* et la *déglutition* par l'action des muscles glosso-staphylin et stylo-glosse; *d)* et dans *l'audition* par le jeu des osselets de l'ouïe.

2° **Nerf sensitif,** le facial, par l'intermédiaire de Wrisberg, innerve : *a)* les téguments du conduit auditif externe, une partie du pavillon de l'oreille (conque), le versant externe de la membrane du

(1) Article à consulter : B. Pommé et J. Duguet : Physiologie du nerf facial. *Revue de stomatologie,* mai 1935, n° 5, p. 1.

tympan (zone de Ramsay-Hunt; *b)* et une partie de la muqueuse du pilier antérieur du voile par son rameau lingual (voy. : fig. 407 et 408).

3° **Nerf sensoriel,** par l'intermédiaire du lingual et de la corde du tympan le facial recueille la sensibilité gustative des deux tiers antérieurs de la muqueuse de la face dorsale de la langue (voy. : fig. 423).

4° **Nerf secrétoire,** par ses fibres parasympathiques crâniennes, le facial est le nerf de la sécrétion lacrymale, de la sécrétion muqueuse nasale, et de la sécrétion salivaire (salive tympanique) des glandes sous-maxillaire et sublinguale (voy. : fig. 406).

Ses fibres gustatives et sécrétoires qui sont incorporées dans le *système facial-corde du tympan-lingual* appartiennent par leurs origines ou leur terminaison à la VIIe paire crânienne; mais leur distribution organique s'effectue par l'intermédiaire de la Ve paire (nerf lingual).

HOMOLOGIE. — Comme le trijumeau, le nerf facial est analogue aux *nerfs rachidiens* auxquels il ressemble en tout point, car il possède : *a)* deux racines : l'une motrice équivalente de la racine antérieure des nerfs rachidiens, et l'autre sensitive qui correspond à la racine postérieure; *b)* un ganglion, le ganglion géniculé, équivalent des ganglions spinaux; *c)* et un tronc mixte; c'est le facial combiné à sa portion sensitive.

Le nerf facial correspond au métamère crânien dépendant de l'arc branchial hyoïdien. Ses fibres motrices se distribuent à des muscles dérivés du mésoderme latéral, c'est-à-dire des muscles branchiaux.

NERF AUDITIF OU NERF STATO-ACOUSTIQUE

Le *nerf auditif* ou *nerf acoustique* est le nerf de la VIIIe paire (1) *(nervus octavus)*; c'est un nerf exclusivement *sensoriel*; il est constitué chez l'homme comme chez tous les vertébrés supérieurs par l'accolement de deux troncs nerveux et il préside à *deux sens*: *a)* d'une part, l'*ouïe (audition)* par l'intermédiaire du *nerf cochléaire* (*nervus cochlearis*-VIII-C); *b)* et d'autre part, le *sens de la statique* et *de l'équilibration* par l'intermédiaire du *nerf vestibulaire* (*nervus vestibularis*-VIII-V); en conséquence, du point de vue purement fonctionnel, sa véritable dénomination devrait être celle de « *nerf stato-acoustique* ».

Les deux nerfs (cochléaire et vestibulaire) diffèrent non seulement par leur rôle fonctionnel, mais aussi anatomiquement par leur distribution périphérique (origines), par leur terminaison intra-axiale (noyaux) et aussi par des connexions centrales différentes (pour plus de détails, voy. : *Voies auditives* et *Voies de la statique et de l'équilibration*).

ORIGINE APPARENTE. — Le nerf auditif émerge du névraxe dans le sillon bulbo-protubérantiel au niveau de la *fossette latérale du bulbe,* en dehors de l'intermédiaire de Wrisberg qui le sépare du nerf facial et au-dessus de l'émergence du nerf glosso-pharyngien dont il est situé à courte distance (voy. : fig. 42 et 43).

Il est classique de dire que le nerf auditif présente *deux racines* : *a)* une *racine interne* ou *racine vestibulaire*; *b)* et une *racine externe* ou *racine cochléaire*; mais au niveau de son origine apparente et pendant une grande partie de son trajet, les deux racines sont accolées et ce n'est qu'après avoir pénétré dans le tronc cérébral qu'elles se séparent l'une de l'autre (voy. : fig. 62).

TRAJET ET DIRECTION. — De cette origine apparente, le nerf auditif se dirige obliquement en haut, en dehors et en avant vers le conduit auditif interne dans lequel il pénètre et parcourt dans toute son étendue.

---

(1) Article à consulter : SHUTE : L'Anatomie du VIIIe nerf crânien chez l'homme. *Proceedings of the Royal Society of Medicine,* déc. 1951, n° 12.

Dans ce trajet, le nerf auditif est accompagné par le nerf facial et par l'intermédiaire de Wrisberg; le faisceau que composent ces trois nerfs constituant le *faisceau acoustico-facial* (voy. : fig. 409).

TERMINAISON. — Le nerf auditif se termine dans le fond du conduit auditif interne, où il se divise en *deux branches* : *a)* l'une *antéro-inférieure* dite *branche limacéenne* ou *cochléaire* se distribue au limaçon; *b)* l'autre *postérieure* ou *branche vestibulaire* se distribue au vestibule et aux canaux semi-circulaires (voy. : fig. 410).

Le *nerf stato-acoustique* s'étend donc de l'oreille interne à la fossette latérale du bulbe.

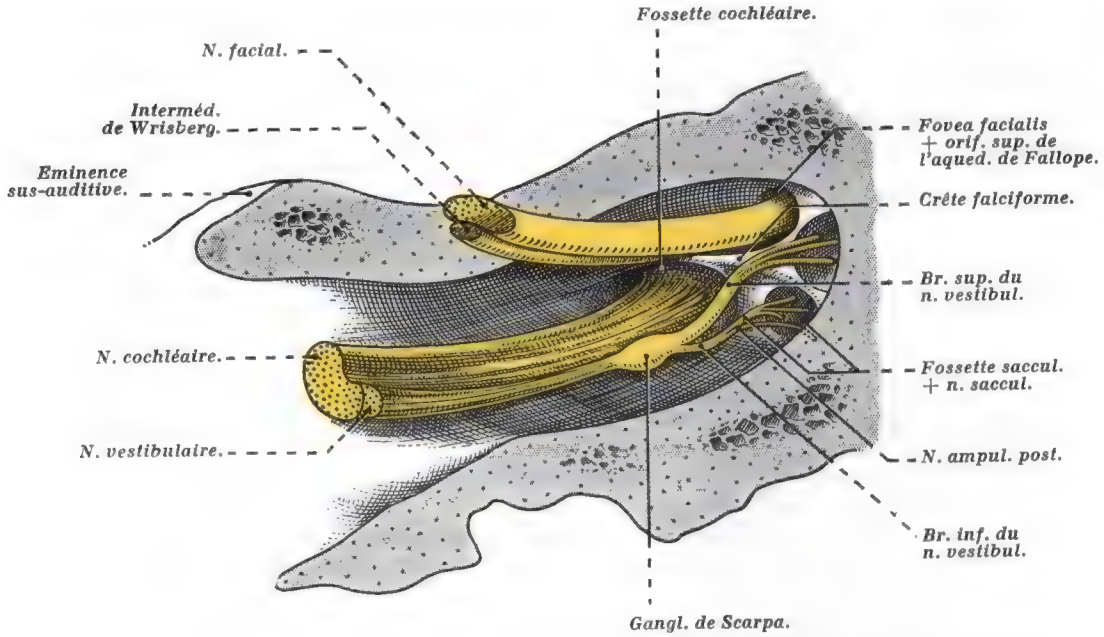

Fig. 409. — *Nerfs auditif et facial dans le fond du conduit auditif interne, côté droit* (demi-schématique).

La figure représente le segment antéro-interne de la coupe du conduit auditif interne; les nerfs facial et intermédiaire de Wrisberg sont représentés relevés.

RAPPORTS DU NERF STATO-ACOUSTIQUE. — Par suite de son trajet, le nerf stato-acoustique occupe successivement : l'*étage postérieur du crâne* et le *conduit auditif interne* : il présente donc *deux portions*, très courtes du reste, à savoir : *a)* une *portion intra-crânienne*; *b)* et une *portion intra-pétreuse* (1) et, dans ces deux portions, le tronc nerveux est entouré d'une *gaine piale*.

1° A son origine apparente, le nerf entre en rapport : *a) en dedans*, avec l'émergence de l'intermédiaire de Wrisberg et du facial qui le séparent de la fossette sus-olivaire et

(1) Articles à consulter : Rasmussen : Studies of eighth cranial nerve of man. *The Laryngoscope*, janv. 1940, p. 67.
M. Portmann : A propos de la topographie des nerfs de l'oreille moyenne. *Revue de Laryngologie, Otologie et Rhinologie*, 1955, p. 273.

du nerf moteur oculaire externe; *b) en dehors,* avec l'émergence du glosso-pharyngien qui est située à un niveau inférieur à celle de l'auditif dans la partie supérieure du sillon des nerfs mixtes; *c) en haut,* au bord inférieur de la protubérance annulaire; à ce niveau, se terminent l'artère de la fossette latérale du bulbe venue du tronc basilaire et quelquefois son artère accessoire; *d)* et *en bas,* au cordon latéral du bulbe et sur un plan antérieur à la saillie de l'olive bulbaire *(eminentia olivaris)* (voy. : fig. 42, 43, 81 et 83).

2° **Dans sa portion intra-crânienne,** le nerf est situé dans la *loge cérébelleuse (loge sous-tentoriale)* où il occupe la région dite de l'*angle ponto-cérébelleux* limitée : *a) en avant,* par la face postéro-supérieure du rocher qui présente l'orifice du conduit auditif interne (méat auditif interne) masqué en partie par l'auvent que lui forme l'éminence sus-auditive; *b) en dedans,* par une ligne conventionnelle située à la limite entre le pont

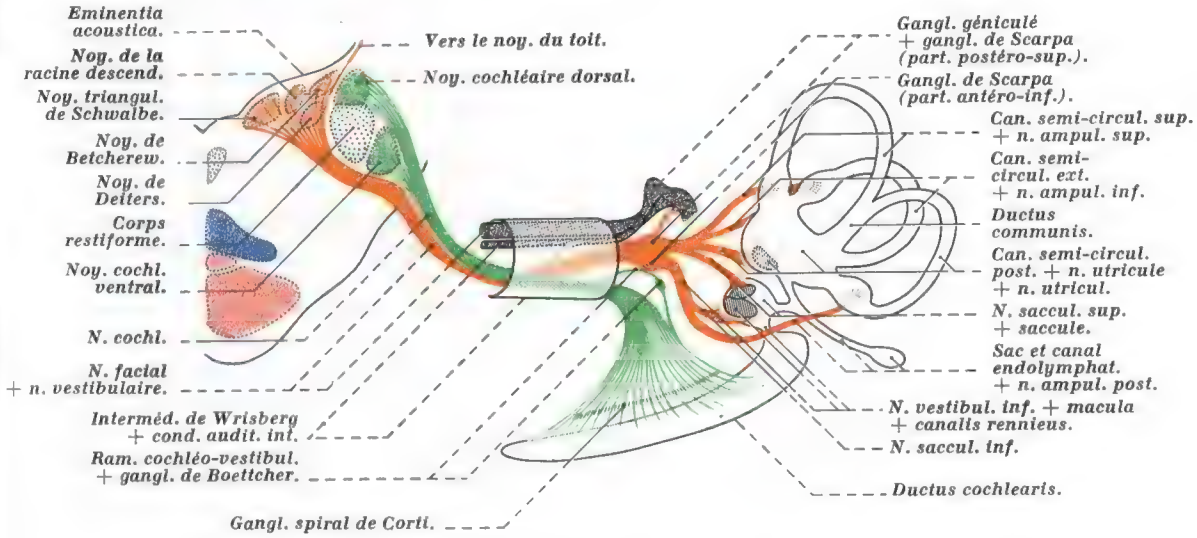

FIG. 410. — *Schéma du nerf stato-acoustique de son origine à sa terminaison. En orangé,* nerf vestibulaire; *en vert,* nerf cochléaire.

de Varole et le pédoncule cérébelleux moyen *(brachium pontis)*; *c)* et *en arrière,* par l'hémisphère cérébelleux et plus spécialement par les lobules digastrique et quadrilatère séparés entre eux par la partie antérieure du grand sillon circonférentiel de Vicq d'Azyr (pour plus de détails, voy. : *Angle ponto-cérébelleux*) (voy. : fig. 116 et 117).

Dans cette région, les trois éléments du *faisceau acoustico-facial* sont juxtaposés et tous les trois sont compris dans l'espace sous-arachnoïdien; l'auditif, légèrement excavé, en gouttière, est le plus bas des trois nerfs; le facial est le plus élevé tandis que l'intermédiaire de Wrisberg chemine entre les deux (voy. : *Nerf facial*) (voy. : fig. 118, 330 et 415).

L'auditif entre en rapport : *a) en avant,* avec le bord latéral de la gouttière basilaire qu'il croise un peu au-dessus du tubercule de l'occipital et avec la suture pétro-occipitale et le sinus pétreux inférieur qu'elle contient, enfin avec la face postéro-supérieure de la pyramide pétreuse dans laquelle le faisceau acoustico-facial va pénétrer dans le rocher; *b) en arrière et en haut,* il suit le bord antérieur du flocculus et il répond à l'origine du pédoncule cérébelleux moyen, au point où celui-ci se détache de la protubérance annulaire, et au sommet de l'*angle ponto-cérébelleux* avec les plexus choroïdes latéraux et la corne d'abondance, éléments qui apparaissent dans le *recessus lateralis de Reichert* immédiatement au-dessous

du *brachium pontis* (voy. : fig. 117) et dans la partie antérieure du grand sillon circonférentiel.

L'*artère auditive interne* ou le *tronc cérébello-labyrinthique,* issus du tronc basilaire, atteint le faisceau acoustico-facial, partant le nerf auditif avant son entrée dans le conduit auditif interne; l'*artère cérébelleuse moyenne* se détache le plus souvent de ce tronc, passe tantôt au-dessus, tantôt au-dessous du faisceau, parfois entre les éléments de ce dernier où elle décrit une boucle concave en arrière et en dedans (Y. Guerrier et G. Villaceque) (voy. : fig. 81, 83 et 105).

La *veine cérébelleuse latérale supérieure* ou *veine de Dandy* est satellite du nerf auditif avant de se terminer dans le sinus pétreux supérieur.

Ces rapports expliquent pour quelle raison les troubles labyrinthiques et auditifs (hypoacousie progressive unilatérale suivie de surdité, bourdonnements d'oreille, vertiges) sont constants dans les tumeurs dites de l'angle ponto-cérébelleux, ces tumeurs étant du reste le plus souvent des tumeurs de la VIIIe paire (voy. : *Angle ponto-cérébelleux*) (voy. : fig. 117).

Le faisceau des trois nerfs : glosso-pharyngien, pneumo-gastrique et spinal bulbaire se dirigeant vers le trou déchiré postérieur est situé en dehors et en arrière de l'auditif et sur un plan quelque peu inférieur (voy. : fig. 415).

Le trijumeau est situé à distance de l'auditif sur un plan supérieur par rapport à ce nerf.

*3° **Dans sa portion intra-pétreuse,*** le nerf auditif présente dans le *conduit auditif interne* les mêmes rapports que le nerf facial (voy. : *Nerf facial*) (voy. : fig. 409).

La dure-mère se confond avec le périoste du conduit.

La gaine arachnoïdienne commune aux trois nerfs est une des plus nettes du crâne; elle les accompagne jusqu'au fond du conduit auditif interne; à ce niveau, l'espace sous-arachnoïdien communique avec l'espace périlymphatique du labyrinthe; ce fait explique les symptômes labyrinthiques observés au cours des méningites (syndrome labyrinthique de Voltolini).

Dans le conduit, les trois nerfs sont superposés. L'auditif est le plus volumineux et le plus bas, il repose sur le plancher du conduit, il est excavé en gouttière pour recevoir l'intermédiaire de Wrisberg, d'où la dénomination de ce dernier; la portion cochléaire du nerf est la plus importante; elle occupe la partie interne du cordon nerveux; sa portion vestibulaire, moitié moins volumineuse, en occupe la partie externe; le facial légèrement aplati est situé au-dessus (voy. : fig. 409).

Le faisceau acoustico-facial subit une légère torsion hélicoïdale, de telle sorte que l'auditif étant placé en dehors du facial et de l'intermédiaire de Wrisberg au niveau de la fossette latérale du bulbe, il se trouve situé au-dessous de ces nerfs au fond du conduit auditif interne (voy. : fig. 409).

Les rapports avec les parois du conduit auditif interne expliquent les troubles auriculaires (auditifs et labyrinthiques) que l'on observe à titre de symptômes ou de séquelles dans les fractures ou les ostéites du rocher (bourdonnements d'oreilles, vertiges) par compression ou irritation du nerf auditif.

Dans le conduit auditif interne, l'auditif est accompagné par l'artère auditive interne et ses veines.

Par l'intermédiaire du conduit auditif interne, il entre en rapport avec le premier coude de la carotide interne située dans le canal carotidien et avec le filet carotidien issu du ganglion cervical supérieur du sympathique (voy. : fig. 402).

DISTRIBUTION DU NERF STATO-ACOUSTIQUE

C'est au *fond* du conduit auditif interne que le nerf stato-acoustique se divise en ses *deux branches terminales* de volume inégal : a) l'une est *antéro-inférieure,* volumineuse et aplatie : c'est la branche ou nerf cochléaire; b) l'autre est postérieure plus arrondie : c'est la *branche* ou *nerf vestibulaire* (voy. : fig. 411).

Les ramifications de l'une et l'autre de ces branches traversent par des orifices différents le fond du conduit auditif interne pour accéder aux cavités de l'oreille interne.

Le **fond du conduit auditif interne** est constitué par une lame osseuse disposée dans un sens presque sagittal; elle sépare le conduit auditif interne de la base du limaçon (columelle) et de la paroi interne du vestibule.

Ce fond d'aspect ovalaire présente à l'union de son tiers supérieur et de ses deux tiers inférieurs une crête osseuse mousse, transversale, légèrement arquée à convexité supérieure : c'est la *crête falciforme* ou *crista transversa*; elle divise le fond du conduit en *deux étages* : l'un *supérieur,* l'autre *inférieur* et chaque étage est à son tour subdivisé en deux fossettes par la présence d'une petite crête verticale; ce sont les *crêtes verticales supérieure et inférieure* (voy. : fig. 409).

Ainsi, par suite de ce dispositif crucial, le fond du conduit auditif interne se présente avec *quatre fossettes* dans lesquelles s'engagent les nerfs du faisceau acoustico-facial.

a) **Dans l'étage supérieur,** la fossette antérieure est la plus large; évasée en avant en forme de gouttière, elle correspond à l'orifice d'entrée de l'aqueduc de Fallope dans lequel s'engagent le nerf facial et l'intermédiaire de Wrisberg; aussi pour cette raison la désigne-t-on sous le nom de *fossette faciale (fovea facialis)*; la fossette postérieure est plus étroite, rugueuse, perforée de trois ou quatre orifices; c'est la *fossette vestibulaire supérieure* ou *fossette cribriforme (fovea cribriformis)* (voy. : fig. 409).

b) **Dans l'étage inférieur,** la fossette antérieure est la plus large et la plus importante de toutes; elle présente l'aspect d'une dépression spiroïde qui correspond à la base de la columelle; elle est criblée de nombreux orifices *(foramina modioli)*; l'ensemble constitue le *crible spiroïde du limaçon* ou *tractus spiralis foraminosus*; on la désigne sous le nom de *fossette cochléaire*; dans les orifices de cette fossette s'engagent, groupées en petits fascicules, les fibres du nerf cochléaire; la fossette postérieure est très réduite : c'est la *fossette vestibulaire inférieure,* présentant deux ou trois orifices par où pénètrent les branches terminales du nerf vestibulaire inférieur (voy. : *Conduit auditif interne,* article *Temporal,* tome I) (voy. : fig. 409).

1° Le **nerf cochléaire** (VIII-C) prend un aspect aplati au point où il se détache du tronc de l'auditif; il s'étale en éventail et s'amincit en même temps qu'il s'enroule en volute en abordant la fossette cochléaire (voy. : fig. 409 et 411); cette disposition amène les fascicules de fibres nerveuses en regard de leurs orifices respectifs au niveau du crible spiroïde; chaque fascicule de fibres pénètre ainsi dans l'orifice qui lui est ménagé dans le fond de la fossette cochléaire; ces orifices sont disposés suivant deux rangées concentriques groupées au niveau de petites fossettes rectangulaires qui sont d'autant plus petites qu'on se rapproche davantage du canal central de la columelle.

Les fascicules cheminent dans la columelle parallèlement à son axe dans de petits canaux osseux creusés dans la partie axiale de la lame des contours qui les conduisent au canal spiral de Rosenthal; à ce niveau, ils se terminent dans le *ganglion spiral* ou

ganglion de Corti (1) représenté par un étalement ganglionnaire qui occupe le canal de Rosenthal (2) (voy. : fig. 410 et 411).

A ce ganglion aboutissent les prolongements périphériques cylindraxiles des cellules bipolaires de l'organe de Corti en passant par les canalicules de la lame spirale (voy. : *Voies acoustiques* dans ce tome et *Organe de Corti,* tome V).

2° Le **nerf vestibulaire** (VIII-V) est beaucoup plus grêle que le précédent; il présente dans le conduit auditif interne un très court trajet (2 millimètres environ); il se jette sur un ganglion qui lui est annexé appelé *ganglion de Scarpa*; celui-ci est situé au fond du

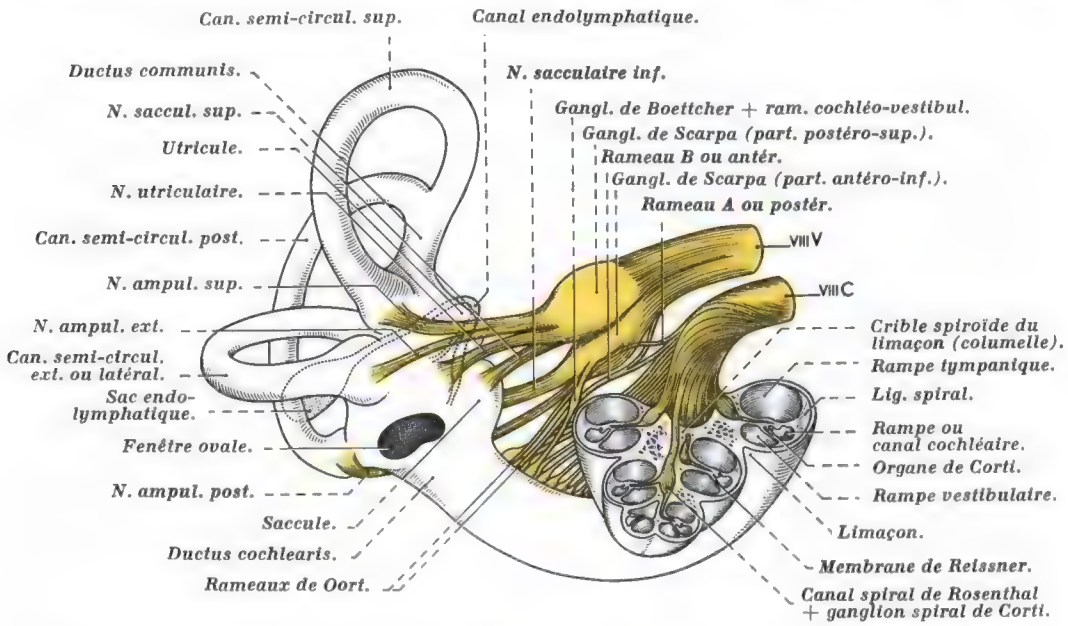

FIG. 411. — *Nerf stato-acoustique à son origine (VIIIe paire)* (demi-schématique).
VIII V, nerf vestibulaire *(pars vestibularis).*
VIII C, nerf cochléaire *(pars cochlearis).*
(A noter : *a)* la division du nerf vestibulaire en deux parties, supérieure et inférieure; *b)* et la torsion des fibres du nerf cochléaire).

conduit auditif interne et, de ce ganglion, partent *deux branches* très courtes (presque immédiatement ramifiées dès leur naissance) : l'une *supérieure,* l'autre *inférieure* (voy. : *Oreille interne, Terminaison du nerf auditif,* tome V) (voy. : fig. 409, 410 et 411).

Au ganglion de Scarpa, ainsi qu'à la partie terminale du nerf vestibulaire, on peut distinguer *deux parties* qui, suivant leur situation, sont : les parties postéro-supérieure et antéro-inférieure du ganglion; à la première correspond le *nerf vestibulaire supérieur* et à la seconde, le *nerf vestibulaire inférieur* (voy. : fig. 410).

a) La **branche supérieure** ou **nerf vestibulaire supérieur** est située sur le même plan que le facial mais en arrière de lui (voy. : fig. 409); elle se dirige vers la fossette cribriforme où elle se divise en *quatre branches* qui traversent les orifices de la fossette vestibulaire

(1) Histologiste italien (1822-1888).
(2) Anatomiste allemand de la première moitié du XIXe siècle.

supérieure; ces branches sont le *nerf utriculaire* qui se rend à la tache acoustique de l'utricule, le *nerf sacculaire supérieur* qui se termine dans la tache acoustique du saccule et les *nerfs ampullaires supérieur et externe* qui se distribuent respectivement aux crêtes acoustiques des ampoules des canaux semi-circulaires supérieur et externe; fréquemment ces deux nerfs se détachent de la partie postéro-supérieure du ganglion de Scarpa par un tronc commun très court (voy. : fig. 410 et 411).

b) La **branche inférieure** ou **nerf vestibulaire inférieur** est située sur le même plan que le nerf cochléaire; elle se divise en *deux branches* qui sont : l'une le *nerf sacculaire inférieur*, la plus volumineuse passe par les orifices de la fossette vestibulaire inférieure pour se distribuer à la tache acoustique du saccule, et le *nerf ampullaire postérieur* qui traverse un petit canal osseux situé à la jonction de la paroi postérieure et du fond du conduit auditif interne appelé *foramen singulare de Morgagni* pour se distribuer à la crête acoustique de l'ampoule du canal semi-circulaire postérieur (voy. : fig. 409, 410 et 411).

En résumé, le nerf vestibulaire fournit les nerfs utriculaire, sacculaires et ampullaires supérieur, externe et postérieur destinés au neuro-épithélium des crêtes et taches acoustiques du labyrinthique membraneux.

FIBRES ABERRANTES DU NERF STATO-ACOUSTIQUE

Indépendamment de la distribution classique du nerf stato-acoustique que nous venons de décrire avec les ganglions annexés à chaque branche (ganglion de Corti pour la voie cochléaire et ganglion de Scarpa pour la voie vestibulaire), il existe des *fibres aberrantes* annexées à chacune des portions de la VIIIe paire, ce sont : *a)* le *rameau cochléo-vestibulaire*; *b)* les *deux rameaux de Oort*; *c)* et le *rameau sacculo-cochléaire de Hardy*.

*1° **Rameau cochléo-vestibulaire.*** — Ce rameau issu du nerf cochléaire dans son segment initial s'engage dans un pertuis osseux situé sur le versant antérieur de la fossette vestibulaire inférieure; dans le fond du conduit auditif interne, il se jette sur un petit ganglion dit *ganglion de Boettcher* (1) situé dans l'angle dièdre formé par le nerf vestibulaire inférieur en arrière et les fibres cochléaires en avant (voy. : fig. 410 et 411).

On considère ce rameau comme étant constitué par des fibres aberrantes vestibulaires inférieures qui empruntent la voie cochléaire, le ganglion de Boettcher étant une dépendance du ganglion de Scarpa (partie antéro-inférieure).

*2° **Rameaux de Oort.*** — Les *rameaux de Oort* sont au nombre de *deux* : le *rameau A* ou *rameau postérieur* et le *rameau B* ou *rameau antérieur*.

Le **rameau A** quitte le nerf cochléaire à la base du limaçon; il suit le même trajet que ce nerf, puis, au fond du conduit auditif interne, il contourne la face inférieure du ganglion de Scarpa et parfois même traverse le ganglion vestibulaire inférieur avant de rejoindre le nerf cochléaire à sa partie supérieure (voy. : fig. 411).

Le **rameau B** suit un trajet sensiblement parallèle au rameau précédent, puis il se divise en deux branches contre le ganglion vestibulaire inférieur, l'une passe dans le nerf vestibulaire inférieur, l'autre rejoint le nerf cochléaire (voy. : fig. 411).

Ces deux rameaux sont constitués par des *fibres aberrantes de la voie cochléaire*; cer-

(1) Médecin et embryologiste esthonien, fut professeur à l'Université de Dorpat (1831-1889).

tains procédés histologiques (imprégnations argentiques par la méthode de Weber) ont permis de suivre les fibres de ces rameaux jusqu'au premier tour de spire du limaçon (M. Portmann) (1).

3° Rameau sacculo-cochléaire de Hardy. — Ce rameau généralement très grêle est constitué par quelques fibres seulement; il est bien issu du saccule au contact du nerf sacculaire inférieur; il passe dans le canal de Rosenthal où sont situées ses cellules ganglionnaires (ganglion de Corti), puis il continue son trajet dans le nerf cochléaire.

ANASTOMOSES. — Les deux branches vestibulaire et cochléaire s'anastomosent entre elles; le ganglion de Scarpa envoie plusieurs filets très grêles à la partie spiralée du nerf cochléaire; ce sont les *anastomoses de Cannieu.*

L'auditif et le facial échangent également des fibres par *deux anastomoses,* très grêles, situées dans le conduit auditif interne; l'une *interne* ou *postérieure* est tendue entre l'intermédiaire de Wrisberg et le nerf vestibulaire; l'autre *externe* ou *antérieure* va du genou du facial au ganglion de Scarpa (voy. : fig. 401).

VASCULARISATION. — Le nerf stato-acoustique est vascularisé par : *a)* une *artère radiculaire* venue de l'artère de la fossette latérale du bulbe; celle-ci se divise en *deux rameaux,* l'un *périphérique* et l'autre *central* qui accompagne le nerf dans le tronc cérébral (importance dans le syndrome de Wallenberg); *b)* et par l'*artère auditive interne,* branche du tronc basilaire ou de la cérébelleuse moyenne; cette artère est l'*artère commune* aux éléments du faisceau acoustico-facial dans le conduit auditif interne; au fond de ce conduit, chaque branche de la VIIIe paire est accompagnée d'une branche de division de l'artère auditive interne : *artère cochléenne* pour le nerf cochléaire et *artère vestibulaire* pour le nerf homonyme (voy. : fig. 81, 105 et 118).

Terminaisons réelles du nerf stato-acoustique. — Les terminaisons réelles du nerf stato-acoustique sont différentes suivant qu'on les envisage pour le nerf cochléaire et pour le nerf vestibulaire.

1° Le **Nerf cochléaire,** nerf de l'audition tire ses origines des cellules bipolaires du *ganglion de Corti.* Chaque cellule présente deux prolongements cylindraxiles, l'un périphérique qui se met en connexion avec les *cellules ciliées (cellules auditives)* de l'organe de Corti; l'autre central dont l'ensemble constitue le nerf puis la racine cochléaire qui pénètre le bulbe au niveau du sillon bulbo-protubérantiel.

2° Le **Nerf vestibulaire,** nerf du sens de l'orientation et de l'équilibration prend ses origines dans les cellules bipolaires du *ganglion de Scarpa*; comme celles du ganglion de Corti, ces cellules présentent deux prolongements cylindraxiles; le *prolongement périphérique* est en rapport avec les cellules ciliées des organes stato-récepteurs (taches et crêtes auditives), le *prolongement central* constitue le nerf et la racine vestibulaires.

NOYAUX DE TERMINAISON DE L'AUDITIF. — Pénétrant le tronc cérébral au niveau du sillon bulbo-protubérantiel, les deux racines de la VIIIe paire sont : *a)* l'une *externe* : c'est la *racine cochléaire*; *b)* l'autre *interne* : c'est la *racine vestibulaire.* Ces deux racines suivent un trajet différent, séparées l'une de l'autre par les éléments du pédoncule cérébelleux inférieur qui forme le corps restiforme; mais avant leur pénétration intra-axiale, les fibres des deux racines se croisent dans un mouvement de torsion hélicoïdale (voy. : *Voies acoustiques*) (voy. : fig. 410).

---

(1) Ouvrage à consulter : M. Portmann : Les fibres nerveuses efférentes cochléaires. *Thèse de Bordeaux,* 1952.

1° La **racine cochléaire** se termine dans la partie supérieure du bulbe et dans la région protubérantielle inférieure au niveau de *deux noyaux* qui sont, l'un *dorsal*, l'autre *ventral* : *a)* le *noyau cochléaire dorsal* est situé sous le plancher du quatrième ventricule; il correspond à la partie la plus externe du tubercule acoustique ou *eminentia acoustica*; *b)* le *noyau cochléaire ventral* est situé en arrière des fibres ponto-cérébelleuses du *brachium pontis*.

Les deux noyaux sont séparés par le corps restiforme (voy. : fig. 410 et 412).

2° La **racine vestibulaire** traverse obliquement la région bulbo-protubérantielle; ses fibres cheminent à travers les fibres ponto-cérébelleuses et dans leur trajet intra-axial se

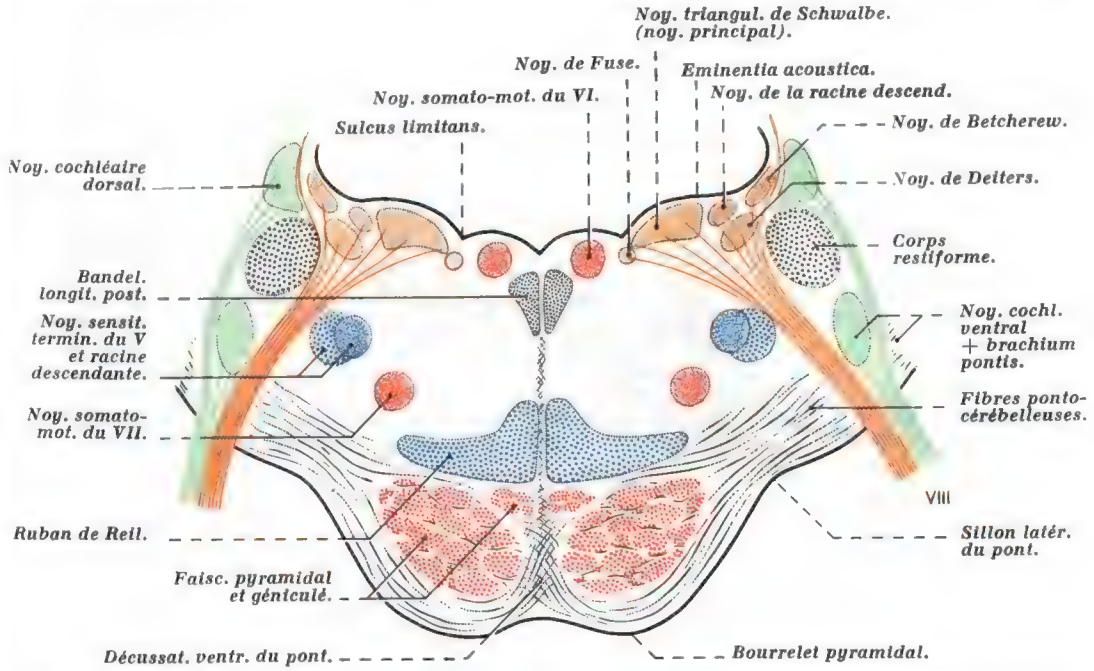

FIG. 412. — *Terminaison intra-axiale de la VIIIe paire (nerf stato-acoustique)* (demi-schématique). *En orangé*, le VIII vestibulaire; *en vert*, le VIII cochléaire.
La coupe passe par la partie inférieure de la protubérance annulaire.

trouvent les noyaux les plus externes du pont, à cheval sur la protubérance et le *brachium pontis*, l'ensemble constituant le *noyau intra-radiculaire vestibulaire* ou *noyau de Klossowsky* (voy. : fig 62 et 412).

Cette racine se termine en s'épanouissant sous le plancher du quatrième ventricule au niveau de *quatre* noyaux gris qui sont : le *noyau triangulaire* ou *noyau de Schwalbe*, le *noyau angulaire de Betcherew*, le *noyau de Deiters* et le *noyau de la racine descendante de Roller*.

Tous ces noyaux sont situés sous le plancher du quatrième ventricule à cheval sur le bulbe et sur la protubérance annulaire; enfin, un contingent de fibres vestibulaires va par le corps juxta-restiforme directement au cervelet, où elles se terminent dans le *noyau du toit* en constituant le *faisceau vestibulo-cérébelleux d'André Thomas* (voy. : fig. 276).

Le *noyau triangulaire de Schwalbe* ou *noyau dorsal interne* ou *noyau principal (nucleus terminalis medialis)* est le plus interne et le plus volumineux des quatre noyaux vestibulaires de forme prismatique triangulaire, il est situé entre le noyau du moteur oculaire

externe en dedans et les noyaux de Deiters et de la racine descendante en dehors; ces derniers le séparent du corps restiforme; il correspond à l'*aile blanche externe* (voy. : fig. 412).

Un minuscule noyau aberrant dit *noyau de Fuse* est placé contre son versant interne (pour certains auteurs ce noyau serait rattaché à la VIe paire) (voy. : fig. 412).

Le *noyau angulaire de Betcherew* ou *noyau latéral* ou *noyau dorsal externe (nucleus terminalis superior)* est le plus haut situé des quatre noyaux; il occupe sous le plancher du quatrième ventricule la région de l'angle latéral de ce ventricule, d'où son nom; il s'étend en majeure partie dans la région protubérantielle inférieure où il est placé en dedans du noyau cochléaire dorsal, en arrière du noyau de Deiters, et en avant des stries acoustiques *(tractus trapézoidalis dorsalis)* (voy. : fig. 413).

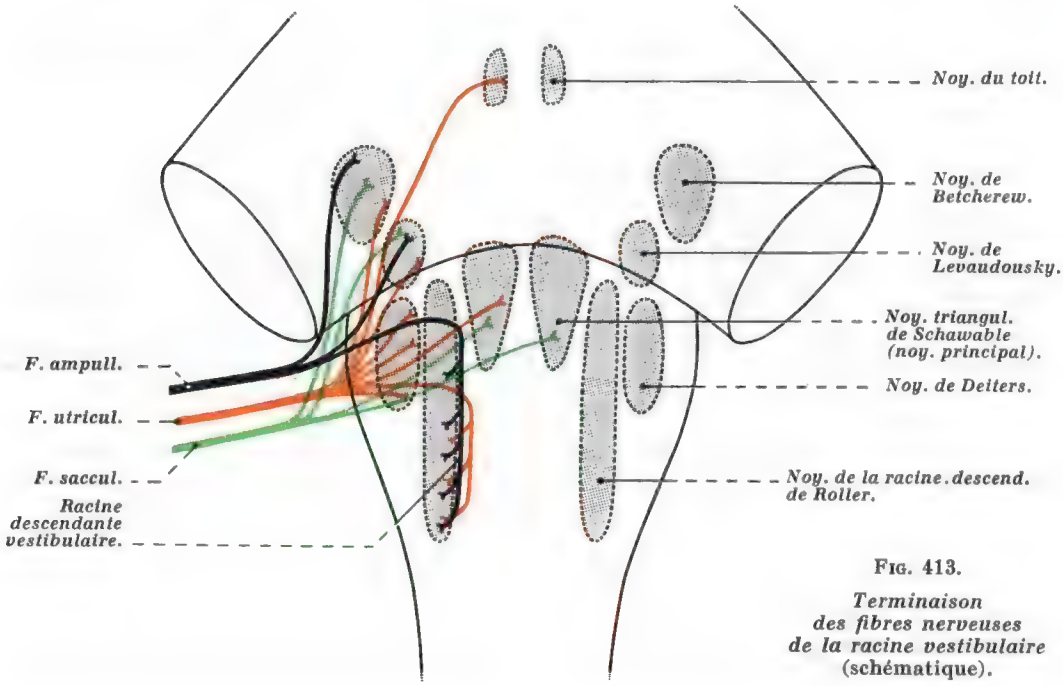

FIG. 413.

Terminaison des fibres nerveuses de la racine vestibulaire (schématique).

Il est prolongé à sa partie inférieure par un noyau plus ou moins diffus qui s'étend dans la région bulbaire supérieure auquel on donne le nom de *noyau de Lewandowsky*.

Le *noyau de Deiters (nucleus terminalis lateralis)* est situé en dehors du noyau principal et en arrière du noyau gélatineux de Rolando et de la racine descendante du trijumeau.

Le *noyau de la racine descendante de Roller (nucleus terminalis spinalis)* est représenté par une traînée cellulaire irrégulière et discontinue qui prolonge vers le bas le noyau de Deiters; il est exclusivement bulbaire.

Il est situé entre le corps restiforme et la racine descendante du nerf vestibulaire (voy. : fig. 412).

Terminaison des éléments de la racine vestibulaire. — Par suite de la torsion des fibres du nerf stato-acoustique, on peut reconnaître la disposition suivante au niveau de la pénétration du nerf dans la fossette latérale du bulbe : les fibres cochléaires qui étaient

antérieures dans le conduit auditif interne passent à la partie postérieure du nerf à son entrée dans le névraxe, de telle sorte que l'on trouve : *a) en arrière,* le *nerf cochléaire*; *b) en avant,* le *nerf vestibulaire*; *c)* et *de haut en bas,* les fibres sacculaires (voy. : fig. 410 et 412).

La **distribution** et la **répartition** (1) à chaque noyau des fibres vestibulaires est la suivante :

a) Les **fibres ampullaires** se divisent en *deux rameaux* : α) l'un, *ascendant,* se termine dans le noyau de Betcherew et dans le noyau de Lewandowsky; β) l'autre, *descendant* participe à la constitution de la racine descendante vestibulaire et toutes se terminent dans le noyau de Roller, ce dernier étant situé entre sa racine en dedans et le corps restiforme en dehors (voy. : fig. 413).

Quelques collatérales aboutissent au noyau de Deiters.

b) Les **fibres utriculaires** se terminent en majeure partie dans le noyau de Deiters qui devient le *centre primaire principal des fibres utriculaires.*

Le reste du contingent utriculaire se divise : α) en *fibres ascendantes* qui aboutissent aux noyaux de Betcherew, de Lewandowsky et du toit *(nucleus fastigii)*; β) et en *fibres descendantes,* peu nombreuses destinées au noyau de Roller; γ) quelques fibres à trajet horizontal se terminent dans le noyau triangulaire.

c) Les **fibres sacculaires** se terminent : α) les unes *ascendantes* dans les noyaux de Betcherew et de Lewandowsky; β) les autres *horizontales* et *descendantes* dans le noyau triangulaire de Schwalbe (dont certaines seraient croisées).

CONNEXIONS CENTRALES. — Les connexions centrales de la huitième paire sont différentes suivant qu'on les envisage pour chaque partie : cochléaire et vestibulaire.

a) **Nerf cochléaire.** — Des noyaux de terminaison de la racine cochléaire partent les fibres nerveuses qui vont constituer la *voie acoustique centrale* : les unes *directes,* les autres *croisées*; après relais dans les noyaux protubérantiels (olive supérieure, olive accessoire et noyau du corps trapézoïde), elles se groupent pour constituer *deux* faisceaux ascendants, l'un droit, l'autre gauche que l'on désigne sous le nom de *faisceaux acoustiques* (voy. : fig. 273). Dans le mésencéphale, chaque faisceau s'engage dans le *ruban de Reil latéral (lemniscus lateral)*; ce faisceau aboutit au corps genouillé interne; de ce relais ganglionnaire part le *faisceau métathalamo-cortical* pour se terminer dans *l'aire auditive* du lobe temporal.

Des collatérales se détachent du *lemniscus lateral* à destination du tubercule quadrijumeau postérieur (voy. : fig. 77 et 273) (voy. : *Voies acoustiques*).

b) **Nerf vestibulaire.** — Des *fibres afférentes* aux noyaux vestibulaires établissent des connexions avec certains centres nerveux du névraxe, ce sont :

a) des fibres issues du *flocculus* qui se projettent sur les noyaux de Betcherew et de Lewandowsky; *b)* pour certains auteurs, des fibres corticales venues du lobe frontal aboutiraient au noyau de Deiters *(faisceau fronto-labyrinthique de Delmas-Marsallet)*; *c)* enfin, notons que le noyau de la racine descendante est en connexion avec le *noyau du toit* par le faisceau en crochet de Russell.

VOIES D'ASSOCIATION RÉFLEXES. — Les principales connexions des voies vestibulaires sont des *voies d'association réflexes.* Ces voies sont multiples.

---

(1) Article à consulter : Duroux, Mounier-Kuhn, Bossy et Persillon : Données anatomiques concernant les centres et les voies vestibulaires de l'homme. *Revue de Laryngologie,* juil.-août 1954.

Elles se font : *a)* d'une part, par l'intermédiaire de la *bandelette longitudinale postérieure* et plus spécialement du *faisceau vestibulaire de la bandelette longitudinale postérieure* ou *faisceau vestibulo-mésencéphalique de Van Gehuchten* qui établit des connexions entre les noyaux vestibulaires et les noyaux somato-moteurs des nerfs crâniens (nerf facial, nerfs moteurs de l'œil et plus spécialement IIIe et IVe paires et nerf spinal); cette voie d'association explique certains mouvements de la face, de la tête et des globes oculaires *(voie réflexe oculogyre à point de départ vestibulaire)*; c'est également par le système de la bandelette longitudinale postérieure que s'expliquent certains actes réflexes vestibulo-oculogyres tels que le nystagmus; *b)* d'autre part, avec la *moelle* (corne antérieure et plus spécialement avec le noyau somato-moteur du spinal médullaire) par le *faisceau vestibulo-spinal* ou *deitéro-spinal,* dont la plus grande partie des fibres est directe *(voie réflexe céphalogyre à point de départ vestibulaire)* (voy. : fig. 53) (voy. : *Voies vestibulaires*).

PHYSIOLOGIE. — En résumé, le *sens de l'audition* est sous la dépendance de la *voie cochléaire* qui comprend : *a)* un *appareil phono-récepteur,* c'est l'organe de Corti; *b)* un ensemble de *neurones de transmission* dont le nerf cochléaire représente le protoneurone; *c)* enfin un *appareil de réception,* c'est le centre cortical auditif qui enregistre et analyse l'image auditive.

Le *sens de la statique, de l'orientation et de l'équilibration* est sous la dépendance de la *voie vestibulaire*; par l'intermédiaire des variations de pression que subit le liquide endolymphatique, cette voie transmet aux centres supérieurs par les cellules ciliées (neuro-épithélium) de l'appareil vestibulaire (taches et crêtes acoustiques) et par les neurones de la voie vestibulaire, l'expression de nos attitudes, de nos mouvements, de leur direction; en un mot elle nous renseigne à chaque instant sur notre orientation et sur la situation que nous occupons dans l'espace (cette situation étant physiologiquement rapportée suivant trois plans orthogonaux).

Cette *dualité* du nerf auditif (VIIIe paire) tant anatomique que physiologique se retrouve en pathologie; c'est ainsi que les lésions de l'appareil ou de la voie vestibulaire entraînent des perturbations dans le mécanisme du sens de l'équilibre et de l'orientation sans provoquer de troubles de l'ouïe (vertiges, troubles de la marche, nystagmus); de même que les lésions de la voie cochléaire se traduisent par des troubles de l'audition sans troubles des fonctions d'équilibration (hypo- ou hyperacousie, hallucinations auditives, tintements et bourdonnements d'oreille).

NERF GLOSSO-PHARYNGIEN

Le *nerf glosso-pharyngien* ou *nerf de la neuvième paire* est un *nerf mixte* ou plus exactement un *nerf complet* à la fois moteur, sensitif, sensoriel et sécrétoire et de ce fait ses origines sont différentes suivant le rôle fonctionnel de ses fibres.

Il apporte la motricité à certains muscles du pharynx, du voile du palais et de la langue; il transmet la sensibilité d'une partie des muqueuses de la langue, de l'isthme du gosier, de la trompe d'Eustache et de la caisse du tympan; c'est donc bien un « *nerf glosso-pharyngien* »; enfin il intervient dans la sécrétion salivaire parotidienne.

ORIGINE APPARENTE. — Son origine apparente est située au niveau du *sillon collatéral postérieur du bulbe* ou *sillon des nerfs mixtes* au-dessous de l'auditif et au-dessus du pneumogastrique (voy. : fig. 42 et 43).

TRAJET ET DIRECTION. — Il se détache de la face antéro-externe du bulbe par cinq ou six filets qui sont lâchement unis entre eux; puis les filets se réunissent en un tronc commun, le nerf se dirige horizontalement en avant et en dehors accompagné par les deux autres nerfs sous-jacents pneumogastrique et spinal; il s'engage avec eux dans le trou déchiré postérieur qu'il traverse pour quitter le crâne (voy. : fig. 414 et 415).

Filet ethmoïd. du n. nasal int. + art. ethmoïd. ant. + n. terminal.
V. ethmoïdo-frontale de Sabatier et Blandin.
Filets olfactifs (lame criblée de l'ethmoïde).
Br. sup. du n. mot. ocul. com. (en pointillé).
N. nasal (en pointillé).
N. lacrymal + ram. orbit. de l'art. méningée moy.
N. optique + art. ophtalmique.
N. frontal et pathétique.
N. maxil. sup. + v. de Nühn.
Br. inf. du n. mot. ocul. com. + n. mot. ocul. ext.
Tronc basil. + n. vidien + ram. méningé de la pharyng. ascend.
V. ophtalm.
N. gr. hypoglosse + art. vertébrale.
Art. méningée moy. + nervus spinosus de Luschka.
Art. audit. int. + paquet acoustico-facial.
N. maxil. inf. + a. et v. petite méningée.
Sinus pétro-squameux + gr. n. pét. + ram. de la br. post. de la ménin. moy.
V. de l'aqueduc du vestibule.
V. émis. mastoïd.
N. pneumogastr.
N. spinal.
V. jugul. int. (golfe).
N. glosso-pharyng.

FIG. 414. — *Trous et canaux de la base du crâne; vaisseaux et nerfs qui les traversent, côté droit; vue endocrânienne.*

FIG. 415.

Vue endocrânienne des organes vasculo-nerveux du trou déchiré postérieur, côté droit (schématique).

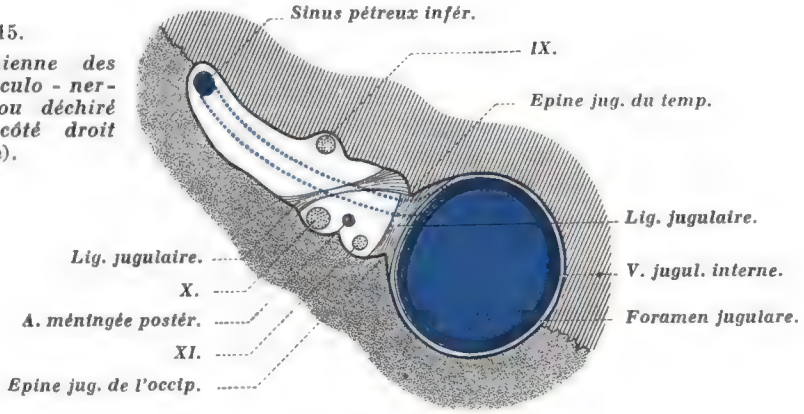

A sa sortie du crâne, il change de direction et devient alors vertical; il traverse l'espace sous-parotidien postérieur en s'écartant de plus en plus du pneumogastrique et du spinal qui l'avaient accompagné jusqu'alors; puis il s'incurve en avant et en dedans, glisse entre le stylo-pharyngien et le stylo-glosse pour pénétrer dans la base de la langue où il se ramifie dans la muqueuse linguale en un bouquet de branches terminales (voy. : fig. 395, 402, 416 et 418).

Dans son ensemble, le nerf glosso-pharyngien décrit une courbe dont la concavité regarde en haut et en avant; celle-ci est comprise dans une courbe de plus grand rayon représentée par celle du nerf grand hypoglosse, mais il circonscrit la courbe plus petite du nerf lingual (voy. : fig. 425).

GANGLIONS. — Le nerf glosso-pharyngien présente sur son trajet *deux ganglions* : l'un principal, le *ganglion d'Andersch*; l'autre accessoire, le *ganglion d'Ehrenritter-Müller.*

*1° **Ganglion d'Andersch.*** — Le *ganglion d'Andersch* (1) est situé au point où le glosso-pharyngien traverse le trou déchiré postérieur; variable comme forme et comme consistance, il est tantôt ferme et arrondi, bien délimité; tantôt au contraire, il est mou, diffus et d'aspect plexiforme (voy. : fig. 416 et 424).

De couleur grisâtre, il tranche sur l'aspect que présente le cordon nerveux; il coiffe celui-ci en avant au niveau du coude qu'il décrit lorsqu'il sort du crâne pour se diriger ensuite verticalement.

Il est en grande partie situé dans une petite fossette dite *fossette pyramidale du ganglion d'Andersch,* creusée sur la face inférieure de la pyramide pétreuse, en dedans de la fosse jugulaire, et en arrière de l'orifice inférieur du canal carotidien; au niveau du sommet de cette fossette vient déboucher *l'aqueduc du limaçon* (voy. : *Rocher,* tome I).

*2° **Ganglion d'Ehrenritter-Müller.*** — Un peu au-dessus de ce ganglion à 2 ou 3 millimètres environ se trouve le *ganglion d'Ehrenritter-Müller* (ou plus simplement *ganglion d'Ehrenritter*) (2).

Souvent indépendant du ganglion principal, il peut cependant être fusionné, avec ce dernier, ou tout au moins réuni par une traînée ganglionnaire plus ou moins nette.

Beaucoup plus petit que le précédent, il est de forme ovoïde et de coloration rougeâtre; il est situé contre le versant externe de l'épine jugulaire du temporal.

RAPPORTS DU NERF GLOSSO-PHARYNGIEN

Par suite de son trajet, nous distinguerons au glosso-pharyngien comme à tous les nerfs crâniens *deux portions* : l'une *intra-crânienne,* l'autre *extra-crânienne*; nous envisagerons successivement ses rapports : 1° *à son origine*; 2° *dans le crâne*; 3° *au niveau de sa traversée du trou déchiré postérieur*; 4° enfin *en dehors du crâne*; mais par suite de la courbe qu'il décrit à sa sortie du trou déchiré postérieur nous diviserons la portion extra-crânienne du glosso-pharyngien en *deux segments* : *a)* l'un *vertical* situé dans l'*espace sous-parotidien postérieur*; *b)* l'autre *horizontal* où il aborde la langue.

I. **RAPPORTS A L'ORIGINE.** — A son origine, le nerf glosso-pharyngien est constitué par ses filets d'origine (cinq à six en moyenne). Il est situé dans le sillon des nerfs mixtes,

(1) Anatomiste allemand de la fin du XVIIe siècle.
(2) Anatomiste autrichien de la deuxième moitié du XVIIe siècle.

couché sur le versant antéro-externe du corps restiforme, en arrière et en dehors de la saillie de l'olive bulbaire dont il est séparé par le sillon rétro-olivaire et un rameau artériel.

En bas, il est séparé des origines du pneumogastrique par une petite veinule et cette dernière le sépare de l'origine apparente du spinal bulbaire.

En haut, il est relativement proche du sillon bulbo-protubérantiel; il est éloigné de 8 millimètres environ du faisceau acoustico-facial (voy. : fig. 42 et 43).

II. **RAPPORTS DANS LE CRANE.** — Dans le crâne, le glosso-pharyngien est accompagné des autres nerfs mixtes et tous les trois sont situés dans l'espace sous-arachnoïdien, le pneumogastrique étant sous-jacent au glosso-pharyngien, tandis que le spinal est le plus reculé avec tendance à devenir externe par rapport aux deux nerfs précédents.

La pie-mère se réfléchit sur le nerf et lui forme une *gaine piale*; quant à la dure-mère, elle adhère au pourtour du trou déchiré postérieur.

Le faisceau des trois nerfs glisse en avant sur le flanc postéro-externe du tubercule de l'occipital, placé à la jonction du corps de l'occipital et de ses masses latérales; le nerf décrit à ce niveau une légère courbure dont la concavité regarde en bas, en dehors et en avant et il laisse sa trace sur l'os sous la forme d'un sillon ou d'une gouttière; c'est le *sillon des nerfs mixtes* (voy. : *Occipital,* tome I).

En haut, il est séparé du faisceau nerveux constitué par l'acoustique, le facial et l'intermédiaire de Wrisberg par un espace angulaire à sommet bulbaire.

En arrière, il est surplombé par le flocculus ou lobule du pneumogastrique (voy. : fig. 116).

En dehors, il répond à la partie terminale du sinus latéral (crosse sinuso-jugulaire) (voy. : fig. 414).

III. **RAPPORTS AU NIVEAU DU TROU DÉCHIRÉ POSTÉRIEUR.** — Le glosso-pharyngien occupe la partie antéro-interne allongée et rétrécie de cet orifice (voy. : fig. 415).

Cet orifice à contour irrégulier est situé au niveau de la suture pétro-occipitale, son grand axe est oblique en arrière et en dehors. Il est surplombé et masqué en partie par le versant postérieur du rocher et il est sous-jacent au conduit auditif interne qui livre passage au faisceau acoustico-facial (voy. : fig. 414).

Cet orifice est échancré par deux épines osseuses; l'une située sur le rocher est l'épine jugulaire du temporal *(spina jugularis)*; l'autre située en regard sur l'occipital est l'épine jugulaire de l'occipital (voyez ces os, tome I); une bandelette fibreuse est tendue entre les deux épines; c'est le *ligament jugulaire,* en forme de V ouvert en arrière et en dedans, qui parfois peut s'ossifier partiellement. Epines et ligament divisent le trou déchiré postérieur en *trois compartiments* d'inégale importance (voy. : fig. 415 et 424).

Dans le *compartiment postéro-externe,* le plus vaste d'ailleurs des trois, aboutit le sinus latéral qui va bientôt se continuer par le golfe de la veine jugulaire interne d'où le nom de trou jugulaire *(foramen jugulare)* que l'on donne parfois à cet orifice. Le *compartiment antéro-interne* beaucoup plus petit que le précédent est étroit et allongé, à la fois vasculaire et nerveux; il livre passage au sinus pétreux inférieur et au glosso-pharyngien; ce nerf est placé contre le versant postérieur du rocher en dehors du sinus pétreux inférieur. A ce niveau, le glosso-pharyngien fait un coude à angle droit et plonge dans l'espace latéro-pharyngien postérieur en prenant une direction nettement verticale; ce coude est coiffé par le ganglion d'Andersch.

Dans le *compartiment moyen,* le plus petit des trois, compris entre les deux faisceaux du ligament jugulaire, passent les deux autres nerfs : pneumogastrique et spinal; ces nerfs sont plus en arrière et plus en dehors que le glosso-pharyngien et le pneumogastrique est le plus interne des deux; c'est à la sortie du trou déchiré postérieur que le spinal se divise en ses deux branches : interne et externe; la branche interne va se jeter sur le pôle supérieur du ganglion plexiforme du pneumogastrique (voy. : fig. 416).

Il passe également dans le trou déchiré postérieur et dans le compartiment moyen, donc en arrière et en dehors du glosso-pharyngien, le rameau méningé de la pharyngienne ascendante *(artère méningée postérieure de Cruveilhier)* (voy. : fig. 416).

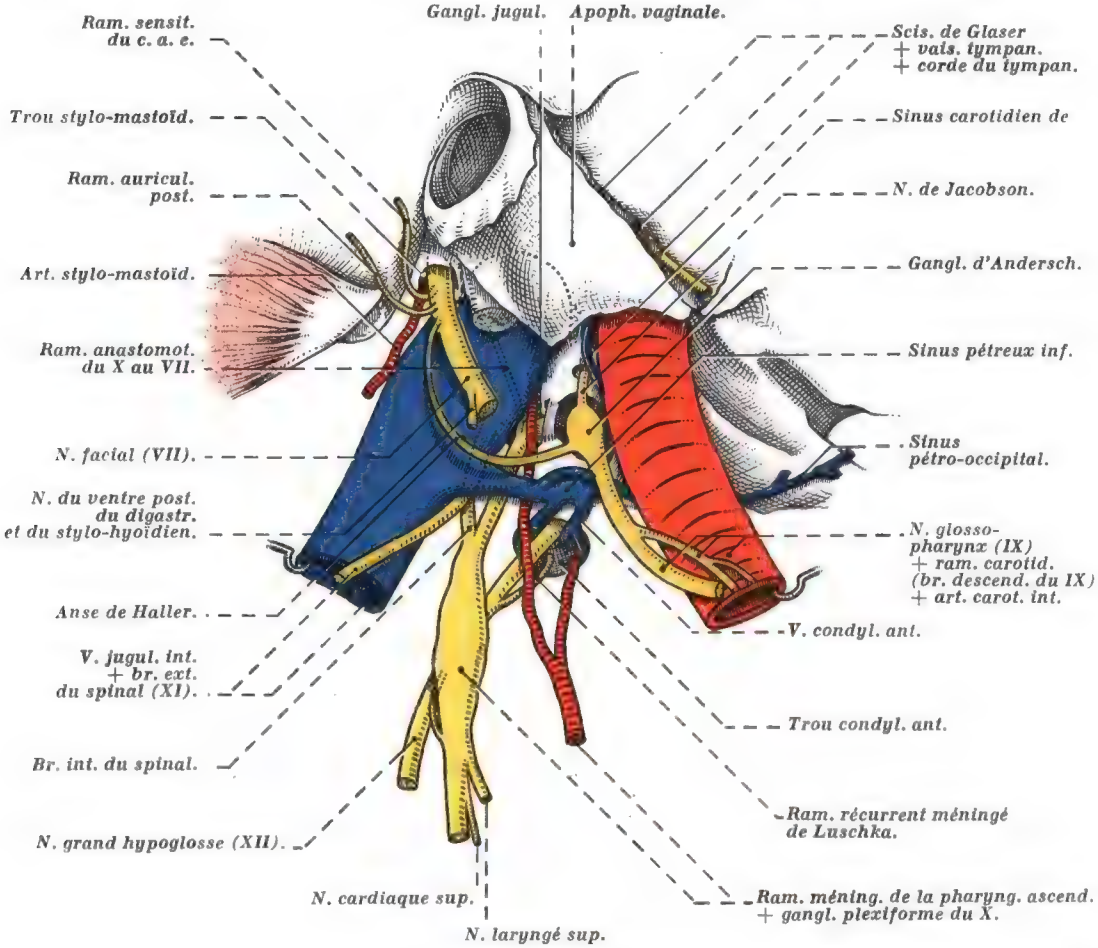

FIG. 416. — *Les nerfs crâniens (XII, XI, X, IX et VII) à leur sortie de la base du crâne, côté droit; vue inféro-externe.*

Les vaisseaux ont été écartés l'un de l'autre pour montrer l'émergence des nerfs à la base du crâne.

IV. **RAPPORTS DANS L'ESPACE SOUS-PAROTIDIEN POSTÉRIEUR.** — A sa sortie du crâne, le glosso-pharyngien descend verticalement au-dessous du trou déchiré postérieur, tandis que les autres nerfs qui l'ont accompagné jusque-là vont diverger dans différentes directions.

Le pneumogastrique descend en arrière et en dehors du glosso-pharyngien et le spinal encore plus en arrière s'écarte de ces deux nerfs et leur devient externe (voy. : fig. 416).

A sa sortie du crâne et ayant pris tous les caractères d'une veine, le sinus pétreux inférieur croise obliquement la face antérieure des nerfs pneumogastrique et spinal; il passe donc en arrière du glosso-pharyngien avant de se terminer dans le golfe de la veine jugulaire interne après avoir reçu un affluent le sinus d'Englisch (voy. : fig. 416 et 424).

La *portion verticale* du glosso-pharyngien occupe l'*espace sous-parotidien postérieur* ou *espace rétro-stylien (espace latéro-pharyngien postérieur)*; dans cet espace, il entre en rapport avec les vaisseaux et les nerfs qui traversent la région.

D'abord franchement postérieur, le glosso-pharyngien va devenir progressivement antérieur en décrivant sa courbe et il entre particulièrement en rapport avec la paroi interne de l'espace (voy. : fig. 395).

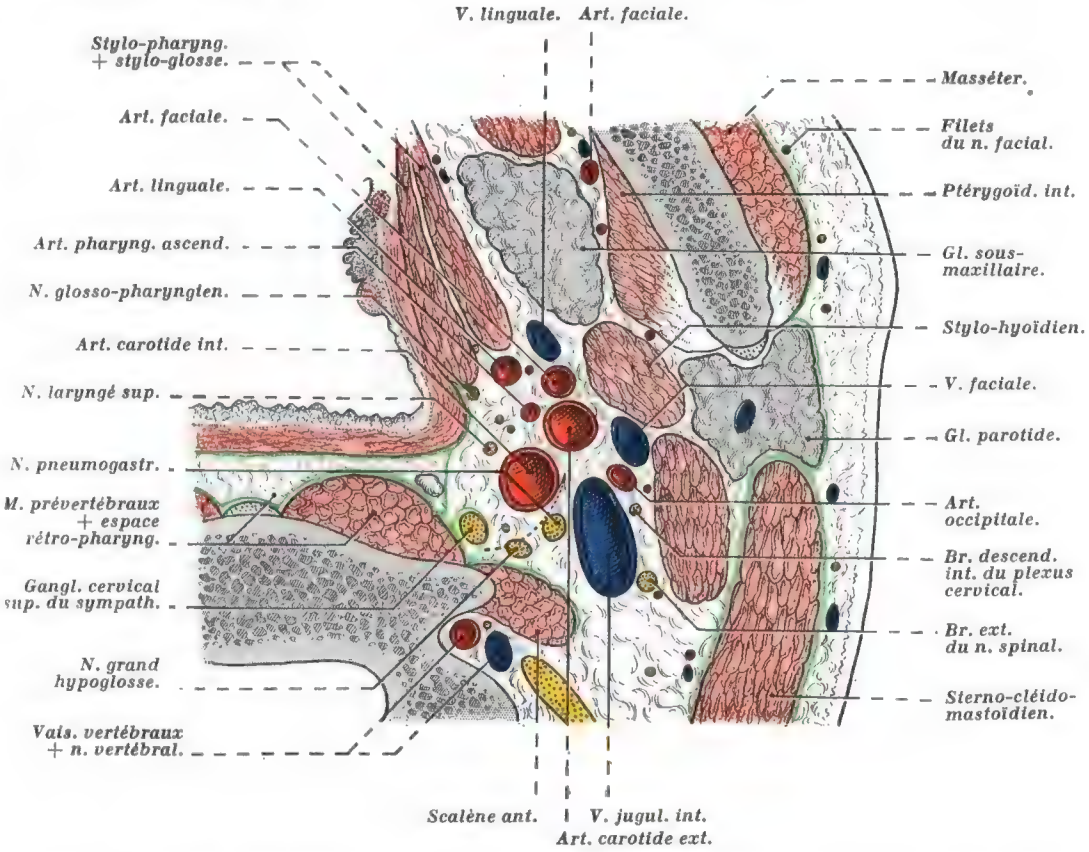

FIG. 417. — *Coupe transversale du cou, oblique de haut en bas et d'avant en arrière, passant un peu au-dessus de la bifurcation carotidienne; côté droit, segment inférieur de la coupe.*

En vert, les aponévroses. La flèche pointillée indique le trajet suivi par le nerf grand hypoglosse.

Les *parois* de cet espace sont constituées :

a) en arrière, par les apophyses transverses des premières vertèbres cervicales doublées en avant par les muscles prévertébraux (long du cou et droits antérieurs de la tête).

b) En avant, ce sont les muscles styliens qui forment le bouquet de Riolan : stylo-pharyngien, stylo-glosse et stylo-hyoïdien, auxquels il faut ajouter le diaphragme aponévrotique stylo-pharyngé ou aileron latéral du pharynx (voy : fig. 417).

c) En dedans, c'est la paroi pharyngée représentée par le constricteur supérieur du pharynx, continuée en arrière par les lames sagittales de Charpy.

d) En dehors, c'est le sterno-cléido-mastoïdien et le ventre postérieur du digastrique (voy. : fig. 417).

e) En haut, l'espace est fermé par la face inférieure de la pyramide pétreuse, tandis qu'*en bas,* il communique largement avec la région carotidienne.

Dans cet espace, le paquet vasculo-nerveux du cou (voy. : fig. 417) : jugulaire interne, carotide interne et pneumogastrique descendent verticalement engainés dans un manchon aponévrotique commun, la gaine vasculaire du cou; la carotide interne est en dedans, la jugulaire interne en dehors et le pneumogastrique est situé dans l'angle dièdre postérieur que forment ces deux vaisseaux; mais à la partie supérieure de l'espace à 2 ou 3 centimètres de la base du crâne, les deux vaisseaux divergent pour pénétrer dans le crâne par des orifices différents : canal carotidien et trou déchiré postérieur, de telle sorte qu'ils laissent entre eux un espace triangulaire, intervasculaire, à base crânienne et à sommet vasculaire; c'est l'*espace interjugulo-carotidien* dont le nerf glosso-pharyngien occupe la partie antérieure (voy. : *Rapports de la veine jugulaire interne,* tome III, fascicule II).

D'abord franchement rétro-carotidien, le glosso-pharyngien contourne la carotide interne en croisant obliquement sa face externe de haut en bas, d'arrière en avant et un peu de dedans en dehors; il passe alors entre la carotide interne d'une part et le pneumogastrique d'autre part; à ce niveau, le nerf grand hypoglosse est le plus reculé des nerfs de la région; peu après sa sortie du trou condylien antérieur, il continue son trajet oblique en bas, en dehors et en avant, puis il atteint la face postérieure du paquet vasculo-nerveux jugulo-carotidien; il s'infléchit alors en avant et décrit une courbe concave en haut, en avant et en dedans en passant entre la jugulaire interne d'une part, le pneumogastrique et la carotide interne d'autre part; il traverse le plan jugulo-carotidien à un niveau inférieur à celui du glosso-pharyngien, un peu au-dessous du pôle inférieur du ganglion plexiforme (voy. : fig. 396, 416, 425 et 426).

Dans leur traversée du faisceau vasculo-nerveux inter-jugulo-carotidien, le glosso-pharyngien et le grand hypoglosse sont séparés entre eux par le cordon nerveux vertical du pneumogastrique.

Quant au spinal voisin du glosso-pharyngien et séparé de lui par le pneumogastrique à sa sortie du crâne il s'en écarte de plus en plus, croisant tantôt la face antérieure, variété la plus fréquente, tantôt la face postérieure de la veine jugulaire interne pour aborder la face profonde du sterno-cléido-mastoïdien après avoir fourni sa branche interne au ganglion plexiforme (voy. : *Nerf spinal*) (voy. : fig. 417, 425 et 426).

Plus profondément situé dans un mince dédoublement de l'aponévrose prévertébrale on trouve le *sympathique cervical* représenté à ce niveau par son ganglion cervical supérieur; ce ganglion au contact de la paroi postérieure de l'espace sous-parotidien postérieur est séparé du glosso-pharyngien par un intervalle de quelques millimètres; mais la plupart des filets efférents qu'il donne à la carotide interne croisent la face interne de la IXe paire (voy. : fig. 417, 425 et 426).

Enfin collée contre la paroi pharyngée, nous signalerons l'*artère pharyngienne ascendante* qui n'est pas très éloignée du glosso-pharyngien (voy. : fig. 417).

Des ganglions lymphatiques sont placés dans le tissu cellulo-graisseux de la région; ils sont appliqués contre la face externe de la veine jugulaire interne où ils représentent les ganglions les plus élevés de la chaîne; parmi ceux-ci, il en est un, toujours plus volumineux que les autres, situé au-dessous du ventre postérieur du digastrique : c'est le *ganglion principal de Küttner.*

V. **RAPPORTS DE LA PORTION HORIZONTALE.** — A 8 ou 10 centimètres de la base du crâne, le glosso-pharyngien s'incurve, puis il se dirige en avant en s'éloignant de plus en plus des organes précédemment signalés; il aborde la base de la langue en continuant sa courbe (voy. : fig. 395, 425 et 426).

Dans cette dernière portion presque horizontale, le nerf répond à la partie inférieure de l'*espace sous-parotidien antérieur* ou plus exactement à la *région para-amygdalienne (espace maxillo-pharyngien).*

Le nerf s'engage tout d'abord entre la carotide externe en dehors et la carotide interne en

dedans et cette dernière le sépare du nerf laryngé supérieur venu du pneumogastrique; en dedans, il est séparé du pharynx au niveau du pôle inférieur de l'amygdale palatine par une nappe de tissu cellulo-graisseux; à ce niveau la paroi pharyngée est représentée par le faisceau lingual du constricteur supérieur du pharynx (muscle pharyngo-glosse) revêtu de l'aponévrose péripharyngée et au-dessous du constricteur simplement par cette aponévrose dans la partie qui correspond à l'hiatus compris entre les constricteurs supérieur et moyen; il croise obliquement la face externe du stylo-pharyngien un peu au-dessus du point où ce muscle s'engage dans l'interstice musculaire : constricteur supérieur-constricteur moyen. Il est séparé de la paroi pharyngée par l'artère palatine ascendante, branche de

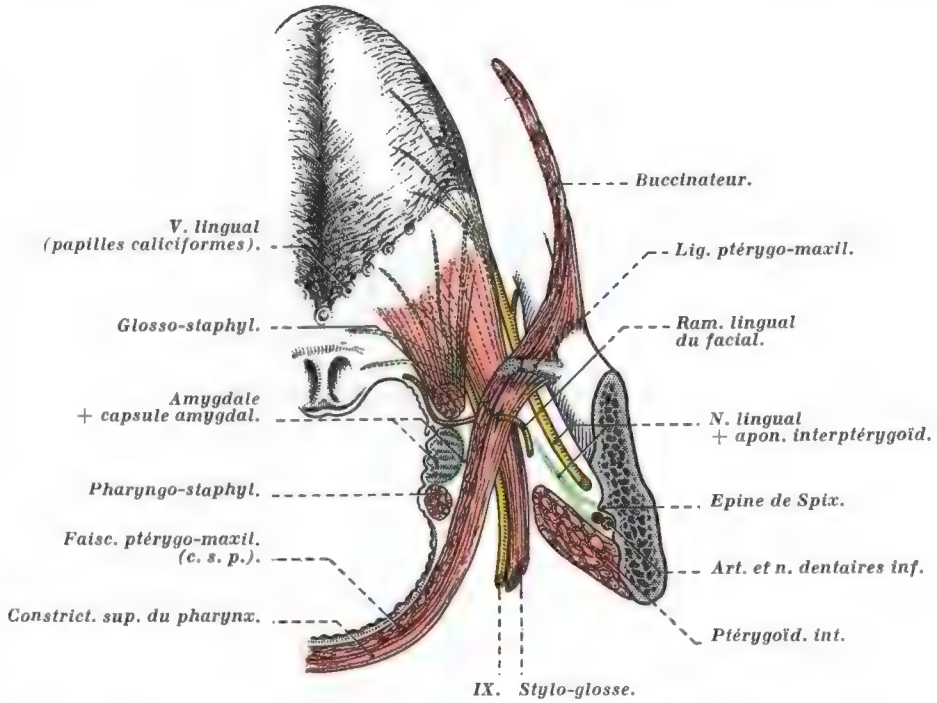

Fig. 418. — *Rapports du nerf glosso-pharyngien et du rameau lingual du facial, vus sur une coupe transversale passant par la branche montante du maxillaire inférieur, côté droit; segment inférieur de la coupe* (demi-schématique).

la faciale; quittant la région, ce nerf se coude brusquement en avant et en dedans pour traverser la paroi pharyngée au niveau d'un *hiatus musculaire,* limité en haut, par le faisceau mylo-hyoïdien du constricteur supérieur et en bas, par le faisceau lingual de ce dernier; l'orifice où il s'engage présente le plus souvent une arcade à concavité antéro-inférieure; il aborde ensuite la *base de la langue* appliqué contre la face profonde du *muscle stylo-glosse* qui devient dès lors son *muscle satellite* (voy. : fig. 418); il se dirige en avant, en haut et un peu en dedans compris entre ce muscle en dehors et le faisceau lingual du constricteur supérieur du pharynx en dedans; puis à la base de la langue, il se termine en s'épanouissant *(branches terminales)* dans la muqueuse située en arrière du V lingual (voy. : fig. 395, 425 et 426).

BRANCHES COLLATÉRALES

Dans son trajet, la IXe paire abandonne des *branches collatérales* au nombre de *trois* principales qui sont : le *nerf de Jacobson,* le *nerf du stylo-pharyngien,* le *nerf du stylo-glosse* et des *rameaux pharyngiens, tonsillaires* et *carotidiens.*

1° Nerf de Jacobson. — Le *nerf de Jacobson* (1) naît de la face antéro-externe du ganglion d'Andersch; il se dirige en avant et en dehors, puis il se coude à angle droit pour se diriger ensuite verticalement; il pénètre presque aussitôt dans un canal osseux creusé dans l'épaisseur du rocher appelé *canal tympanique* ou *canal de Jacobson,* dont l'orifice inférieur est situé sur une crête osseuse qui sépare l'orifice inférieur du canal carotidien de la fosse jugulaire (crête jugulaire) et dont l'orifice d'entrée dans la caisse du tympan est situé au-dessous du promontoire à l'union des parois interne et inférieure, en dedans de la suture qui unit l'os tympanal au rocher (voy. : *Os temporal,* tome I) (voy. : fig. 419 et 424).

Dans le canal tympanique, le nerf est accompagné d'une artériole qui est le plus souvent une branche de la pharyngienne ascendante *(rameau tympanique),* mais parfois aussi une branche de la méningée moyenne; il est en outre entouré d'un tissu rougeâtre qui possède les mêmes caractères que le corpuscule rétro-carotidien : c'est le *paraganglion tympanique* interposé entre le nerf et le périoste, auquel on donnait autrefois le nom impropre de *glande tympanique.*

Après un trajet de 6 à 8 millimètres environ dans ce canal, le nerf émerge sur la paroi inférieure de la caisse du tympan, puis il s'applique sur sa paroi interne, où il est logé sous la muqueuse dans un étroit sillon osseux; un peu au-dessous du promontoire, il se divise en *six filets terminaux* que l'on qualifie d'après leur situation de *postérieurs, antérieurs* et *supérieurs* (voy. : fig. 419).

a) Les deux **filets postérieurs** sont : α) l'un *supérieur* destiné à la muqueuse de la fenêtre ovale; β) l'autre *inférieur* pour la muqueuse de la fenêtre ronde.

b) Les deux **filets antérieurs** sont : α) l'un, le *rameau tubaire* destiné à la muqueuse de la trompe d'Eustache; ce rameau est fréquemment double (parfois triple); il peut être suivi jusqu'à l'orifice pharyngien de la trompe (Arnold); β) l'autre, le *nerf carotico-tympanique* ou *nerf de Schmiedel* qui sort de la caisse par un conduit spécial, le *canal carotico-tympanique*; ce conduit l'amène dans la portion verticale du canal carotidien où il se distribue à la carotide interne (voy. : fig. 419).

c) Les deux **filets supérieurs** sont constitués par les *nerfs pétreux profonds*; ils ont une disposition absolument identique au filet précédent; chaque filet s'engage dans un conduit osseux qui l'amène sur la face antérieure du rocher où : α) le *grand nerf pétreux profond* se réunit au grand nerf pétreux superficiel; β) tandis que le petit nerf pétreux profond aboutit au petit nerf pétreux superficiel : tous les deux, branches du nerf facial (voy. : fig. 402).

Les grands nerfs pétreux profond et superficiel réunis forment un cordon nerveux qui reçoit un filet sympathique venu du plexus carotidien; il prend dès lors le nom de *nerf vidien*; il perfore la lame fibreuse qui obture le trou déchiré antérieur *(membrana obturatoria foraminis laceri de Grüber),* puis, pénétrant dans le canal vidien, il le parcourt

(1) Anatomiste et chirurgien danois (1783-1843).

d'arrière en avant pour aboutir à l'extrémité postérieure du ganglion sphéno-palatin de Meckel où il se termine.

Les petits nerfs pétreux profond et superficiel réunis sortent du crâne, soit par la suture sphéno-pétreuse, soit par le trou innominé d'Arnold *(canaliculus innominatus)* et de là, le filet nerveux commun se jette dans le ganglion otique d'Arnold, se comportant vis-à-vis de ce ganglion comme le nerf vidien vis-à-vis du ganglion de Meckel (voy. : fig. 402).

Le petit nerf pétreux profond peut être considéré comme la continuation directe du nerf de Jacobson qui représente une longue anastomose tendue entre le ganglion d'Andersch et le ganglion otique.

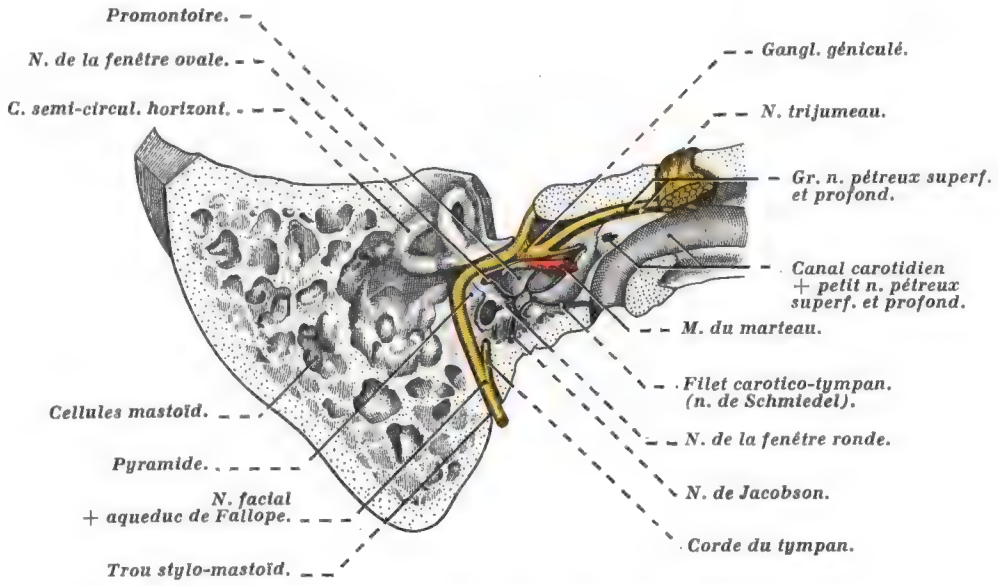

FIG. 419. — *Nerf de Jacobson et ses branches. Nerf facial dans l'aqueduc de Faloppe.*

EN RÉSUMÉ, sur les *six rameaux* du nerf de Jacobson : *a) trois* sont des *rameaux muqueux,* ce sont : le *rameau tubaire,* le *rameau de la fenêtre ovale* et le *rameau de la fenêtre ronde*; *b) trois* sont des *rameaux anastomotiques,* ce sont : le *nerf carotico-tympanique,* le *grand nerf pétreux profond* et le *petit nerf pétreux profond.*

2° Nerf du stylo-pharyngien.— Le *nerf du stylo-pharyngien* se détache de la IXe paire au point où celle-ci atteint le bord postérieur de ce muscle, et, après un trajet très court (10 à 12 millimètres environ), il aborde ce dernier et le pénètre après s'être anastomosé avec un filet venu du rameau lingual du facial (voy. : fig. 395, 420 et 425).

D'après Sappey, ce nerf abandonne parfois un ou deux fins rameaux au stylo-hyoïdien et au ventre postérieur du digastrique.

Il existe parfois deux nerfs du stylo-pharyngien.

3° Nerf du stylo-glosse. — Le *nerf du stylo-glosse* se détache généralement un peu au-dessous du nerf du stylo-pharyngien; parfois aussi il naît d'un tronc commun avec ce dernier. Il descend en suivant le même trajet que le glosso-pharyngien, puis il pénètre le muscle par sa face profonde au niveau de son tiers inférieur. Il s'anastomose avec le rameau lingual du facial (voy. : fig. 395, 420 et 426).

4° Nerf du glosso-staphylin. — Ce rameau décrit par Krause est inconstant; très grêle, il se détache du glosso-pharyngien lorsque ce dernier pénètre dans la base de la langue; il aborde le muscle par sa face externe.

5° Rameaux pharyngiens. — Les *rameaux pharyngiens* de la IXe paire sont au nombre de deux ou trois. Echelonnés le long de son trajet à des hauteurs variables, ils s'en détachent le plus souvent au point où le nerf croise la carotide interne, parfois aussi lorsque le nerf aborde le stylo-glosse; ils se portent en dedans et s'anastomosant avec des

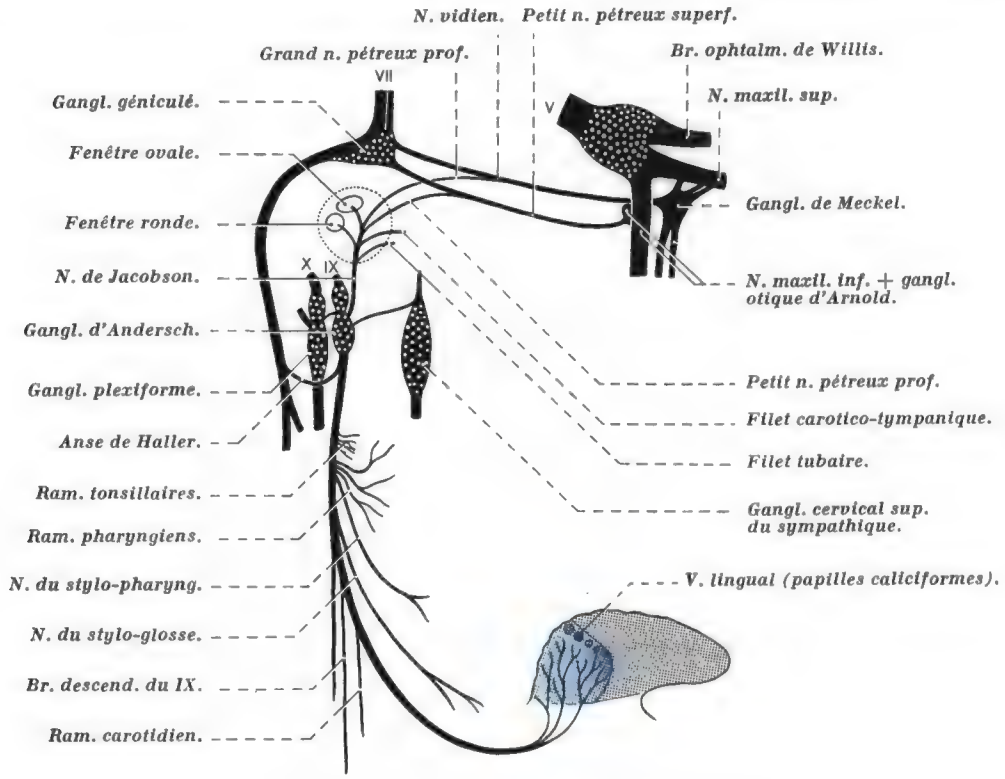

FIG. 420. — *Schéma du nerf glosso-pharyngien.*
En bleu, territoire d'innervation du nerf glosso-pharyngien.
En quadrillé noir, territoire d'innervation du nerf lingual.

filets pharyngiens venus du pneumogastrique et du sympathique, ils contribuent à former le *plexus pharyngien.* Parmi ces filets, certains sont *moteurs* et destinés au constricteur supérieur du pharynx et au pharyngo-staphylin (voy. : fig. 420).

6° Rameaux tonsillaires. — Les *rameaux tonsillaires* naissent du glosso-pharyngien à quelques millimètres en arrière de la base de la langue; ils se portent vers la face externe de l'amygdale, où ils forment un plexus dont les mailles entourent l'épanouissement de l'artère tonsillaire (ou les rameaux tonsillaires) venue de la palatine ascendante : c'est le *plexus tonsillaire d'Andersch* destiné à la muqueuse amygdalienne et à la muqueuse avoisinante qui recouvre les deux piliers du voile (voy. : fig. 420).

7° ***Rameaux carotidiens.*** — Les *rameaux carotidiens* sont généralement au nombre de *deux*. Ils se détachent du nerf lorsque celui-ci croise la face externe de la carotide interne, parfois entremêlés avec les rameaux pharyngiens. Ils descendent le long de la carotide interne et s'anastomosent tout autour de l'artère en formant avec les rameaux issus du pneumogastrique et du ganglion cervical supérieur du sympathique, le *plexus carotidien*. Ces anastomoses sont particulièrement denses dans la fourche des carotides où ils forment le *plexus intercarotidien d'Arnold* (voy. : fig. 420).

Ils se terminent dans le *corpuscule rétro-carotidien (glomus carotidien)* qu'ils abordent par son pôle supérieur; quelques filets se continuent sur la carotide primitive.

Parmi ces rameaux, il en est un, généralement volumineux qui descend verticalement sur le versant antéro-externe de la carotide interne pour se terminer au niveau du *sinus carotidien*. Ce nerf envoie toujours une anastomose ansiforme à l'un des rameaux carotidiens du pneumogastrique. Pour cette raison et par analogie avec la branche descendante de l'hypoglosse, on dénomme ce nerf : *branche descendante du glosso-pharyngien* et l'anastomose, l'*anse du glosso-pharyngien* (voy. : fig. 430) (voy. : *Innervation du système carotidien*, tome III, fascicule I).

BRANCHES TERMINALES

A la base de la langue, le nerf glosso-pharyngien s'épanouit en un bouquet de *branches terminales* au point où le stylo-glosse pénètre la langue.

Ces filets terminaux cheminent sous la couche glandulaire qui double la partie postérieure de la muqueuse linguale, c'est-à-dire celle qui est située en arrière du V lingual; ces filets s'anastomosent entre eux en formant un plexus à mailles assez irrégulières qui s'unit à celui du côté opposé sur la ligne médiane, l'ensemble constituant le *plexus lingual*.

Autour du trou borgne *(foramen cæcum)*, le plexus est très riche et très ténu; c'est le *plexus coronaire du trou borgne de Valentin* ou *circulus nervosus foraminis cœci*.

Terminaison des fibres du glosso-pharyngien. — De ce plexus partent *trois* sortes de fibres qui sont :

1° *des fibres sympathiques* amenées par l'anastomose de la IXe paire avec le système sympathique; elles sont *vaso-motrices* et *sécrétoires* et sont destinées aux vaisseaux et aux glandes de la muqueuse linguale;

2° des *fibres de la sensibilité générale* qui se terminent en formant des arborisations dans l'épithélium pavimenteux de la muqueuse linguale, dans le territoire situé en arrière du V lingual;

3° enfin des *fibres de la sensibilité spéciale* dites *fibres gustatives* qui se terminent dans des formations particulières de la muqueuse de la langue appelées *bourgeons du goût*, petites formations ovoïdes dont les cellules de soutien s'imbriquent avec les *cellules sensorielles gustatives* comme les tranches d'un melon.

Les fibres terminales du nerf forment sous l'épithélium lingual et au voisinage des bourgeons, le *plexus sous-gemmal* d'où partent d'autres fibres qui forment entre les bourgeons, le *plexus intergemmal* et autour des bourgeons, le *plexus périgemmal* (voy.: Muqueuse *linguale*, tome VI).

Il y a contiguïté entre la cellule sensorielle gustative et l'arborisation terminale du nerf.

ANASTOMOSES

Le glosso-pharyngien s'anastomose avec le trijumeau, le facial, le pneumogastrique et le sympathique.

1° **Avec le trijumeau** sous la muqueuse de la langue au niveau du V lingual par l'interpénétration des fibres nerveuses des nerfs lingual et glosso-pharyngien.

2° **Avec le facial,** il présente *deux sortes* d'anastomoses : l'une *directe,* les autres *indirectes* : *a)* l'*anastomose directe* est représentée par un filet qui émerge du facial à sa sortie du trou stylo-mastoïdien; celui-ci contourne la face antéro-externe de la veine jugulaire interne, puis la face antérieure du spinal et du pneumogastrique pour se terminer, soit dans le nerf au-dessous du ganglion d'Andersch, soit dans une de ses branches; cette anastomose ansiforme, à concavité supérieure, cachée derrière la base de l'apophyse styloïde est désignée sous le nom d'*anse de Haller.* L'anse nerveuse, inconstante et variable dans son calibre et sa longueur, est le plus souvent subordonnée à l'existence ou à l'absence du rameau lingual du facial (voyez ce nerf) (voy. : fig. 395, 402 et 416); mais exceptionnellement, lorsqu'il n'existe, ni anse de Haller, ni rameau lingual du facial, le glosso-pharyngien abandonne un filet nerveux dit *filet accessoire lingual* qui remplace le rameau lingual du facial; *b) les anastomoses indirectes* sont constituées d'une part, par l'intermédiaire des *nerfs pétreux* (union des grand et petit pétreux profonds et des grand et petit pétreux superficiels), et d'autre part, par l'anastomose du nerf du stylo-glosse avec le rameau lingual du facial.

3° **Avec le pneumogastrique** *(anastomose de Bichat),* l'anastomose est placée à la sortie du trou déchiré postérieur ou au niveau de cet orifice entre le ganglion d'Andersch et le ganglion jugulaire; elle est toujours très grêle et très courte; elle comprend des fibres motrices qui passent du glosso-pharyngien dans le vague.

D'après Cruveilhier, l'anastomose ne se ferait pas avec le pneumogastrique mais avec la branche interne du spinal (notons que l'on peut rencontrer chez certains sujets un accolement complet entre le glosso-pharyngien et le vago-spinal).

Au niveau de la partie postéro-inférieure de la base de la langue des anastomoses entre les deux nerfs s'établissent par interpénétration des fibres du nerf laryngé supérieur et du glosso-pharyngien (voy. : fig. 423).

4° **Avec le sympathique,** l'anastomose est constituée entre le ganglion d'Andersch et le pôle supérieur du ganglion cervical supérieur ou l'origine du filet carotidien; en outre, le nerf carotico-tympanique s'anastomose dans le canal carotidien avec le filet carotidien issu du ganglion cervical supérieur (plexus péricarotidien).

Signalons en outre, les anastomoses du glosso-pharyngien avec le *pneumogastrique (anse du glosso-pharyngien)* et le *sympathique* par l'intermédiaire des *plexus carotidiens* et *pharyngiens.*

VASCULARISATION

La IXe paire tire sa vascularisation :

a) Dans sa *portion intra-crânienne,* d'une artériole *(artère radiculaire)* qui se détache le plus souvent d'un tronc commun avec l'artère de la fossette latérale du bulbe (75 % des cas), parfois cependant de l'artère cérébello-labyrinthique, plus rarement directement de l'artère vertébrale.

Cette artère aborde le nerf près de son origine apparente où elle se divise en deux rameaux, l'un périphérique qui accompagne le nerf jusqu'au trou déchiré postérieur,

l'autre central qui pénètre le bulbe et va jusqu'aux noyaux du glosso-pharyngien; certains auteurs ont suggéré que l'artério-sclérose de cette artère pouvait être la cause de la *névralgie du glosso-pharyngien (syndrome de l'artère radiculaire du glosso-pharyngien de Mathieu et Strub).*

b) Dans l'*espace rétro-stylien,* par des rameaux très grêles que lui fournit l'artère pharyngienne ascendante.

c) Dans la *région para-amygdalienne* et dans la *langue,* par des rameaux de la palatine inférieure (et parfois même directement de l'artère faciale) et de l'artère dorsale de la langue.

ORIGINES RÉELLES

Le nerf glosso-pharyngien, *nerf complet,* est constitué par des fibres motrices, sensitives, sensorielles et végétatives (fibres parasympathiques) : aussi les origines réelles de ces fibres nerveuses sont-elles différentes pour chaque sorte (voy. : fig. 421).

1° ***Portion motrice.*** — Les fibres motrices prennent naissance dans le bulbe rachidien; leur origine est située à la partie supérieure du *noyau ambigu* ou *noyau somato-moteur du IX et du X,* c'est-à-dire de la portion de ce noyau sus-jacente à l'origine des fibres somato-motrices du pneumogastrique (voy. : fig. 49 et 50); le noyau bulbaire du glosso-pharyngien représente donc le prolongement vers l'encéphale du groupe cellulaire antéro-externe des cellules radiculaires des cornes antérieures de la moelle (voy. : fig. 17).

Ce noyau est situé profondément dans le bulbe en pleine substance réticulée à la hauteur de l'olive bulbaire; il est placé en arrière de cette dernière dont il est séparé par la parolive dorsale et le faisceau central de la calotte; en avant du noyau dorsal de l'aile grise et du noyau du faisceau solitaire *(nucleus salitarius),* en dedans mais assez éloigné de la racine descendante du trijumeau, séparé de cette dernière par la partie intra-axiale des nerfs mixtes (voy. : fig. 49).

En dedans, on trouve traversant la substance réticulée, les fibres de la XIIe paire qui le sépare du ruban de Reil, ainsi que le système des fibres trigéminales (voy. : fig. 49).

Il est composé de grandes cellules multipolaires et d'un plexus formé de fines arborisations provenant de collatérales.

Trajet intra-bulbaire. — Les cylindraxes issus des cellules motrices de ce noyau se dirigent tout d'abord en arrière; puis à mi-chemin entre le noyau ambigu et le plancher du quatrième ventricule, ils s'incurvent, changent de direction, se dirigent en avant et en dehors, passent en dedans de la racine descendante du trijumeau et du noyau sensitif terminal du V ou noyau gélatineux de Rolando (quelques fibres traversent même cette racine et ce noyau) et du faisceau spino-thalamique postérieur; finalement, ils émergent à la face antéro-externe du bulbe au niveau du sillon collatéral postérieur, où ils se groupent pour constituer cinq ou six radicules très grêles unis entre eux par des tractus celluleux, puis ils fusionnent et forment le glosso-pharyngien moteur (voy. : fig. 43, 49 et 421).

Dans son ensemble, le trajet intra-bulbaire des fibres motrices du glosso-pharyngien présente un aspect en crochet (voy. : fig. 421).

2° ***Portion sensitivo-sensorielle.*** — La portion sensitivo-sensorielle de la IXe paire tire son origine des cellules des deux ganglions (ganglion d'Andersch et ganglion d'Erhenritter) échelonnés sur le trajet de ce nerf et qui sont les équivalents d'un ganglion spinal (voy. : fig. 422).

Les cellules qui constituent ces ganglions possèdent *deux prolongements cylindraxiles* : *a)* l'un, *périphérique* ou *cellulipète,* apporte l'influx sensitivo-sensoriel du territoire du nerf (muqueuse linguale et pharyngienne); *b)* l'autre, *central* ou *cellulifuge,* transmet la

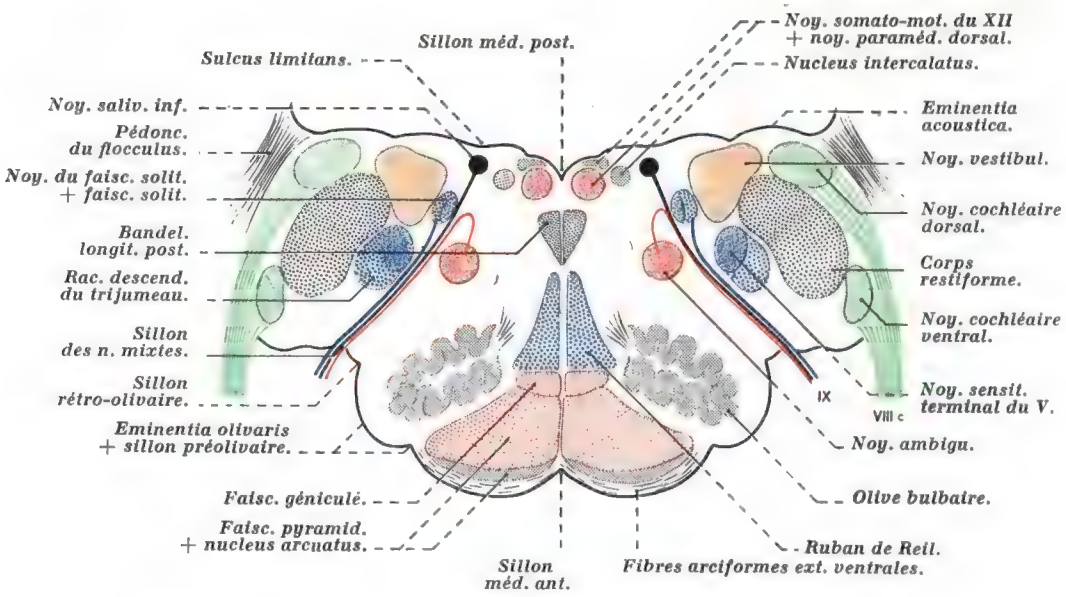

FIG. 421. — *Coupe transversale passant par la partie supérieure du bulbe montrant la terminaison du nerf cochléaire* (en vert). *et les noyaux du nerf glosso-pharyngien* (schématique).

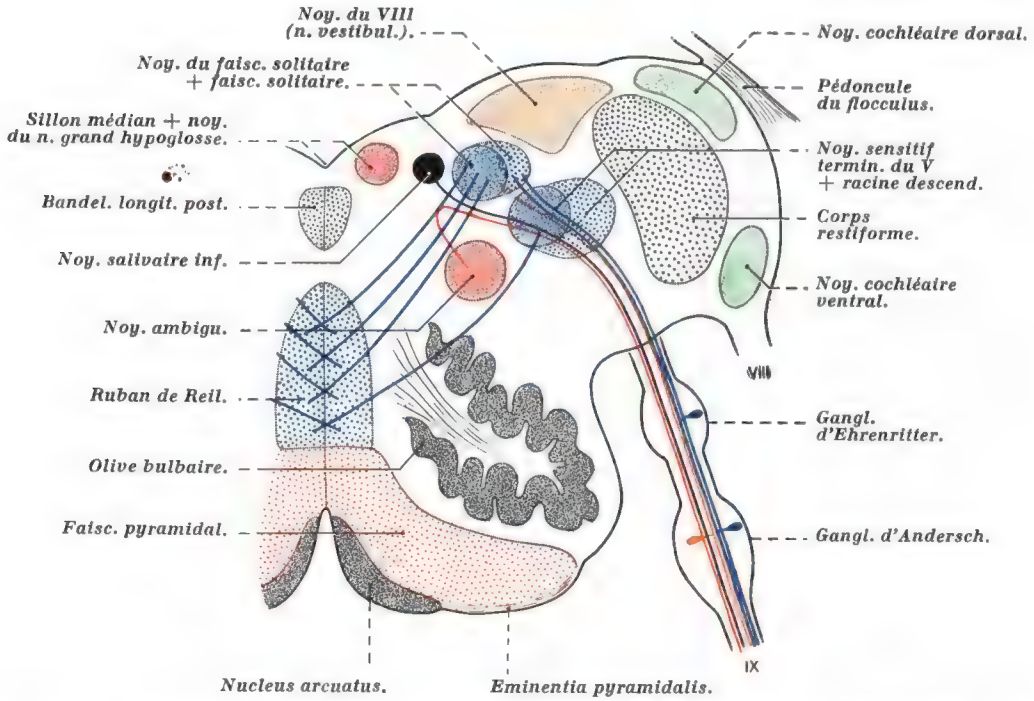

FIG. 422. — *Systématisation du nerf glosso-pharyngien sur une coupe transversale du bulbe rachidien; segment inférieur de la coupe* (schématique).

En rouge, fibres somato-motrices; *en bleu,* fibres sensitives; *en noir,* fibres végétatives (parasympathique crânien); *en orangé,* fibres gustatives.

sensibilité en suivant le trajet du nerf intimement mêlé aux fibres motrices jusqu'à son centre bulbaire.

Ce prolongement central après avoir pénétré dans le bulbe suit le même trajet que les fibres motrices; puis, au voisinage du plancher du quatrième ventricule un peu en dehors du noyau dorsal de l'aile grise (noyau viscéro-moteur du vague), il change de direction et devient descendant en même temps qu'il se place en dehors du *noyau du faisceau solitaire (nucleus solitarius),* au niveau duquel il se termine dans sa partie moyenne, la partie sus-jacente étant réservée à l'intermédiaire de Wrisberg et la partie inférieure au pneumogastrique, les fibres de ces nerfs se comportant comme la racine descendante du trijumeau vis-à-vis du noyau sensitif terminal du V (voy. : fig. 422).

Ces fibres nerveuses apportent au noyau du faisceau solitaire les impressions de la sensiblité générale et spéciale (gustative) captées au niveau de la muqueuse de la base de la langue et en particulier au niveau des papilles caliciformes du V lingual, d'où la dénomination de *noyau gustatif de Nageote* que l'on donne parfois à cette partie du *nucleus solitarius* (voy. : fig. 51).

Le *noyau du faisceau solitaire* est un amas allongé de substance grise qui occupe la partie postérieure de la substance réticulée du bulbe en avant et en dehors du noyau dorsal de l'aile grise. Ce noyau s'étend sur une longueur de 2 cm. 1/2 environ; sur son versant externe, il est flanqué par les fibres descendantes de l'intermédiaire de Wrisberg, du glosso-pharyngien et du pneumogastrique (voy. : fig. 49, 50 et 51). Le noyau du faisceau solitaire représente la continuation vers l'encéphale du noyau de la base de la corne postérieure de la moelle (voy. : fig. 17).

ORIGINES RÉELLES DES FIBRES VÉGÉTATIVES

Les fibres végétatives du glosso-pharyngien appartiennent au parasympathique crânien; elles naissent au niveau d'un petit noyau végétatif appelé *noyau salivaire inférieur de Kohnstamm (noyau salivaire bulbaire).* Il est situé sous le plancher du quatrième ventricule au niveau de l'aile grise, en arrière du noyau ambigu, en dedans du noyau du faisceau solitaire (voy. : fig. 46, 421 et 422).

Les cylindraxes issus de ce noyau suivent le trajet intra-bulbaire des fibres motrices et sensitives du glosso-pharyngien auxquelles elles sont intimement mélangées jusqu'au ganglion d'Andersch. A la sortie du crâne, elles passent dans le nerf de Jacobson, puis dans le nerf petit pétreux profond; elles se terminent dans le ganglion otique d'Arnold, où elles font synapse avec les cellules de ce ganglion; de ce ganglion partent des fibres post-ganglionnaires sécrétoires qui entrent dans la constitution du nerf auriculo-temporal : ces fibres se terminent dans la parotide (voy. : *Parasympathique crânien* dans ce tome et *Innervation de la parotide,* tome VI).

Les fibres parasympathiques du glosso-pharyngien représentent donc les fibres centrifuges de l'*arc réflexe salivaire.*

CONNEXIONS CENTRALES

Le noyau ambigu est en connexion : *a)* d'une part, avec le *cortex* par le faisceau géniculé, dont toutes les fibres sont croisées; le *centre moteur cortical* du glosso-pharyngien, *centre de la déglutition* est localisé à la partie inférieure de la frontale ascendante; *b)* et d'autre part, avec les noyaux du trijumeau et du pneumogastrique par le système de la *bandelette longitudinale postérieure (voie réflexe de la déglutition).*

Quant aux connexions centrales du *noyau du faisceau solitaire,* elles se font par la voie du *ruban de Reil,* qui après décussation aboutit à la couche optique; le neurone terminal

thalamo-cortical qu'intéresse le *contingent sensitif* du glosso-pharyngien, suit le même trajet que les fibres de la sensibilité générale pour aboutir au cortex dans l'aire sensitive de la pariétale ascendante (aires 3, 1, 2 de Brodmann) (voy. : fig. 141 et 142).

Le *trajet du contingent sensoriel* représentant la *voie gustative centrale* est mal connu : il aboutirait au cortex de la partie antérieure et moyenne de la circonvolution de l'hippocampe.

Le *noyau salivaire bulbaire* est en connexion avec les *centres végétatifs diencéphaliques* par l'intermédiaire du *faisceau de Schutz.*

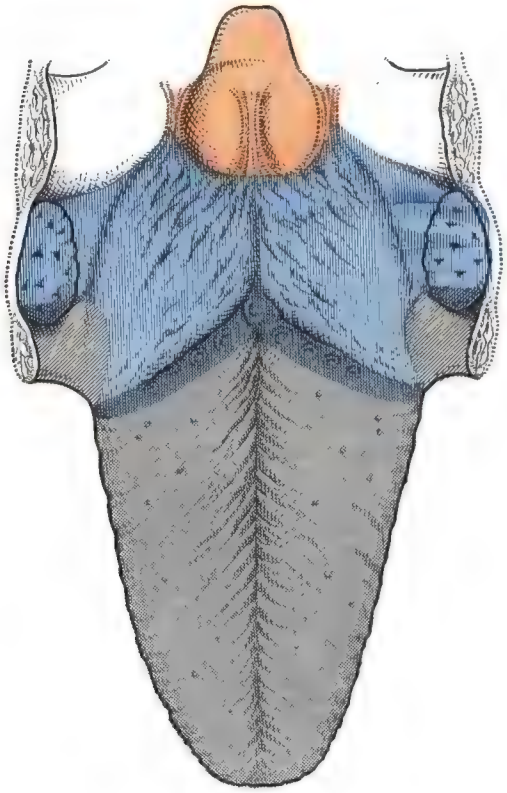

FIG. 423.
Territoires sensitifs et sensoriels de la face dorsale de la langue (schématique).

En orangé, territoire du nerf pneumogastrique (nerf laryngé supérieur); *en bleu,* territoire du nerf glosso-pharyngien; *en pointillé gris,* territoire du nerf lingual; *en hachures obliques noires,* territoire du rameau lingual du facial.

PHYSIOLOGIE. — Le glosso-pharyngien (1) est un *nerf complet* : moteur, sensitif et sensoriel et en outre il contient des fibres végétatives, sécrétoires salivaires.

1° **Nerf moteur,** le glosso-pharyngien innerve les muscles stylo-glosse, stylo-pharyngien, constricteur supérieur du pharynx et pharyngo-staphylin; mais certains de ces muscles partagent leur innervation avec le facial (stylo-glosse) et avec le vago-spinal pour les muscles du pharynx. Il intervient dans les mouvements du pharynx et en particulier dans la *déglutition,* mais cette fonction est sous la dépendance de plusieurs nerfs.

2° **Nerf sensitif,** il prend part à l'innervation de la muqueuse du pharynx, de l'isthme du gosier au niveau de la région amygdalienne, d'une partie de la trompe d'Eustache et de la caisse du tympan; mais il se distribue principalement à la muqueuse linguale à laquelle il donne la sensibilité générale en arrière du V lingual (voy. : fig. 423).

(1) Article à consulter : B. POMMÉ et DUGUET : Physiologie du nerf glosso-pharyngien. *Biologie médicale,* 1934, p. 187.

Les troubles de la déglutition et principalement la dysphagie qu'entraîne le passage des aliments au niveau de la base de la langue et de l'isthme du gosier sont en rapport avec une contracture réflexe dont le point de départ est déclenché par la douleur survenue dans le territoire muqueux innervé par la IXe paire (*trigger zone* des anglais).

Notons que le *nerf de Hering* destiné au *sinus carotidien, centre baro-sensible* et dont l'importance physiologique est grande appartient à la IXe paire.

3° **Nerf sensoriel,** son *territoire lingual* correspond à la muqueuse située en arrière du V lingual; il est limité en avant par une ligne en forme de V, parallèle au V lingual, qui déborde ce dernier en avant de 2 ou 3 millimètres (voy. : *Muqueuse linguale,* tome VI) (voy. : fig. 423).

Il innerve donc la base de la langue (tiers postérieur), c'est-à-dire la portion formée aux dépens des deux ébauches latérales postérieures de l'embryon, le reste de la langue étant innervé par le nerf lingual et par le rameau lingual du facial (voyez ce nerf); notons toutefois que dans certains cas, ce rameau apporte au glosso-pharyngien des fibres sensitivo-sensorielles par l'intermédiaire de l'anse de Haller.

Rappelons que dans le syndrome du trou déchiré postérieur (syndrome de Vernet) où il existe une atteinte du glosso-pharyngien, on constate une anesthésie, partant une perte de la sensibilité générale et gustative en arrière du V lingual, au niveau du pilier antérieur du voile et du bord antérieur de l'amygdale; c'est-à-dire dans toute l'étendue de la muqueuse innervée par la IXe paire et le rameau lingual du facial (voy. : fig. 388 et 423).

Le nerf glosso-pharyngien est le *nerf du goût* par excellence; d'autre part, il serait principalement destiné à la perception des saveurs amères.

4° **Nerf secrétoire,** il commande la *sécrétion salivaire de la parotide*; il agit également par *voie réflexe* sur cette sécrétion.

Nous avons vu que par l'intermédiaire d'une des branches collatérales, le nerf de Jacobson, il transmet la sensibilité de certaines muqueuses; ce dernier constitue également une *voie anastomotique* importante entre le facial, le plexus carotidien, le trijumeau d'une part et le glosso-pharyngien d'autre part, mais beaucoup de fibres de ce nerf ne font que traverser la caisse sans s'y arrêter pour aller d'un nerf à l'autre.

Le nerf glosso-pharyngien peut être considéré comme un *nerf mixte dorsal,* par la situation de son noyau moteur, par sa dualité motrice et sensitivo-sensorielle et par sa distribution à des muscles dérivés des plaques latérales; c'est le *nerf du troisième arc branchial de l'embryon*; enfin c'est un *nerf complet* par ses fibres parasympathiques.

NERF PNEUMOGASTRIQUE

Le *nerf pneumogastrique* ou *nerf vague* est le *nerf de la Xe paire*; de tous les nerfs crâniens, c'est celui qui possède le territoire le plus étendu et cela principalement du point de vue viscéral.

Le nerf pneumogastrique est un *nerf mixte,* moteur et sensitif, à la fois somatique et végétatif, donc un *nerf complet* qui se distribue au larynx, à tous les viscères du thorax et de l'abdomen, et pour ces derniers, il participe à leur innervation avec le sympathique.

ORIGINE APPARENTE. — Le pneumogastrique, nerf bulbaire, naît en arrière de l'olive au niveau du *sillon collatéral postérieur du bulbe* ou *sillon des nerfs mixtes,* où son origine apparente est située entre celle du glosso-pharyngien qui lui est sus-jacente et l'émergence de la racine bulbaire du spinal qui lui est sous-jacente (voy. : fig. 42 et 43).

A sa naissance il est constitué par dix à quinze filets radiculaires disposés les uns au-dessus des autres.

TRAJET ET DIRECTION. — Les filets d'origine convergent les uns vers les autres pour former un tronc nerveux, d'abord aplati, puis cylindrique; ce tronc se dirige obliquement en avant, en haut et en dehors; il aborde le trou déchiré postérieur accompagné par les deux autres nerfs : glosso-pharyngien et spinal (voy. : fig. 424).

Au niveau du trou déchiré postérieur, il sort du crâne et change de direction; il s'infléchit verticalement en bas, puis il traverse successivement de haut en bas l'espace sous-parotidien postérieur ou espace rétro-stylien et le cou où il accompagne le faisceau vasculaire jugulo-carotidien; à la base du cou, il croise antérieurement l'artère sous-clavière, puis il pénètre dans le thorax où il chemine dans le médiastin; le gauche croise en avant la crosse de l'aorte, puis tous les deux s'engagent respectivement derrière les pédicules pulmonaires (voy. : fig. 417, 428 et 429).

Séparés jusqu'ici, les deux nerfs pneumogastriques se rapprochent et se juxtaposent à l'œsophage thoracique, le droit en arrière, le gauche en avant de l'œsophage; ils traversent le diaphragme par l'orifice œsophagien et pénètrent dans l'abdomen où ils se distribuent aux viscères digestifs et annexes : estomac, foie, voies biliaires, rate, duodéno-pancréas, jéjuno-iléon, cæcum, appendice et côlons (voyez plus loin) (voy. : fig. 433).

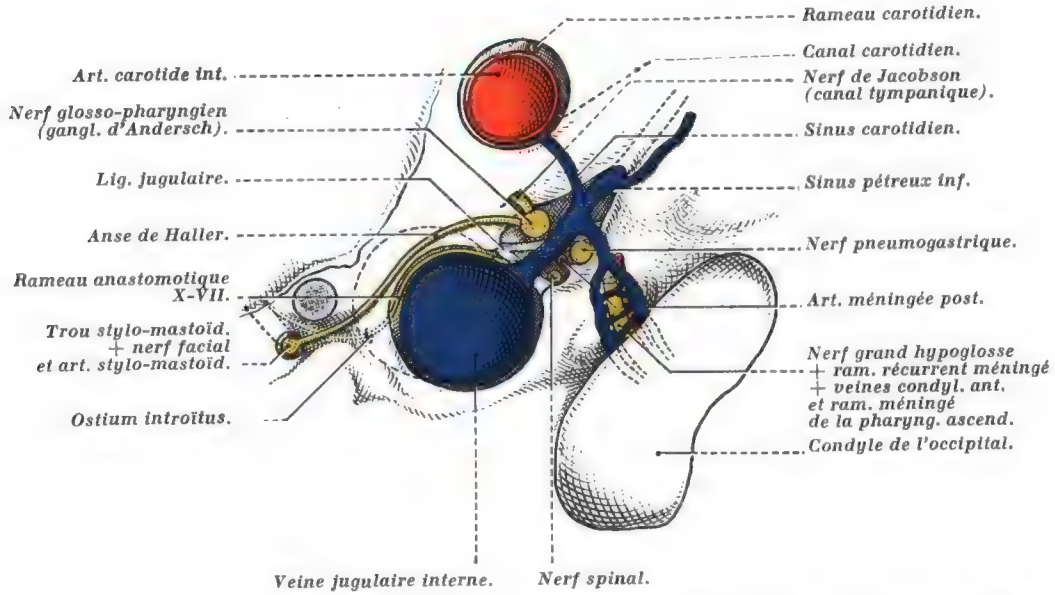

FIG. 424. — *Rapports des nerfs crâniens à leur sortie du trou déchiré postérieur; côté droit, vue inférieure* (demi-schématique).

L'apophyse styloïde est représentée sectionnée à sa base *(en pointillé gris)*.

GANGLIONS. — Le pneumogastrique présente sur son trajet et à sa sortie du crâne *deux ganglions* qui sont : l'un *supérieur*, le *ganglion jugulaire*, l'autre *inférieur*, le *ganglion plexiforme* (voy. : fig. 402, 416 et 430).

1° Le **ganglion jugulaire** est situé au niveau du trou déchiré postérieur. Il se présente sous l'aspect d'une petite masse ovoïde de la grosseur d'un grain de blé, de couleur grisâtre qui tranche sur la coloration du tronc nerveux.

2° Le **ganglion plexiforme** plus volumineux que le précédent, lui est sous-jacent; situé dans l'espace sous-parotidien postérieur, il présente l'aspect d'un renflement fusiforme allongé, long de 12 millimètres environ, à pourtour irrégulier, parfois plexiforme (d'où son nom) *(plexus ganglioformis de Willis)*.

Par son pôle supérieur, il reçoit la *branche interne du nerf spinal (nerf vago-spinal)* (voy. : fig. 416).

RAPPORTS DU NERF PNEUMOGASTRIQUE. — Par suite de son trajet et de sa direction, le nerf pneumogastrique occupe successivement :

1° l'*étage postérieur du crâne*;
2° le *trou déchiré postérieur*;
3° l'espace *sous-parotidien postérieur* ou espace rétro-stylien;
4° le *cou* où il occupe la *région carotidienne*;
5° le *thorax* où il est situé dans le *médiastin*;
6° l'*orifice œsophagien du diaphragme*;
7° et enfin l'*abdomen* où les deux pneumogastriques ont un trajet et une destination différents.

Nous envisagerons successivement ses rapports dans ces différentes régions.

1° ***A l'origine,*** les filets du pneumogastrique s'étagent sur une hauteur d'environ 3 millimètres et le nerf entre en rapport : *a) en dedans,* avec la saillie de l'olive bulbaire *(eminentia olivaris)* dont il s'éloigne de plus en plus et dont le séparent le sillon rétro-olivaire et le cordon latéral du bulbe (voy. : fig. 42); *b) en dehors,* avec le corps restiforme; *c) en bas,* avec le nerf spinal *(racine bulbaire)* dont le sépare une veinule; *d) en haut,* avec le nerf glosso-pharyngien qui le sépare du sillon bulbo-protubérantiel et de la fossette latérale du bulbe où se trouve l'émergence de l'auditif; *e)* et *en arrière,* avec le corps restiforme (voy. : fig. 42 et 43).

2° ***Dans l'étage postérieur du crâne,*** le pneumogastrique partage ses rapports avec ceux du glosso-pharyngien qui lui est parallèle, le glosso-pharyngien étant situé au-dessus et en dedans du nerf.

Les trois nerfs mixtes : glosso-pharyngien, pneumogastrique et spinal présentent chacun une gaine piale propre; ils sont situés dans l'espace sous-arachnoïdien.

Le nerf entre en rapport : *a) en avant,* avec le tubercule de l'occipital où il glisse sur l'os et contre le versant postérieur du tubercule, dans une petite gouttière appelée *gouttière des nerfs mixtes*; *b) en arrière,* avec le *flocculus* ou lobule du pneumogastrique et l'amygdale cérébelleuse; *c) en haut,* avec le faisceau acoustico-facial composé en allant de dedans en dehors par le facial, l'intermédiaire de Wrisberg et l'auditif; ces nerfs pénètrent le conduit auditif interne accompagnés de l'artère auditive interne; *d)* et *en dehors,* avec la partie terminale du sinus latéral (crosse sinuso-jugulaire) dont il se rapproche de plus en plus (voy. : fig. 116, 117, 118 et 414).

3° ***Au niveau du trou déchiré postérieur,*** le pneumogastrique accompagné du spinal est situé dans le *compartiment moyen* de cet orifice, c'est-à-dire entre les deux faisceaux du ligament jugulaire qui, parfois peut être ossifié chez le vieillard (voy. : *Trou déchiré postérieur,* tome I) (voy. : fig. 424).

Dans cet orifice, le pneumogastrique est le plus volumineux des deux nerfs et il présente son *ganglion jugulaire.* Il est situé un peu en avant et en dedans du spinal; l'artère méningée postérieure, branche de la pharyngienne ascendante, est située en dehors du pneumogastrique.

Par l'intermédiaire des deux faisceaux du ligament jugulaire, le pneumogastrique entre en rapport : *a) en dehors* et *en arrière,* avec le golfe de la veine jugulaire interne qui occupe le *foramen jugulare* et la fosse jugulaire; *b)* et *en avant* et *en dedans,* avec le glosso-pharyngien situé dans le compartiment interne et appliqué contre la paroi antérieure du trou déchiré postérieur; enfin plus en dedans avec le sinus pétreux inférieur qui sort du crâne dans l'angle interne de l'orifice pour devenir veineux.

4° ***Dans l'espace sous-parotidien postérieur*** ou ***espace rétro-stylien,*** le pneumogastrique descend verticalement; il présente à ce niveau, c'est-à-dire au-dessous de la base du crâne, son ganglion plexiforme qui reçoit la branche interne du spinal; dans ce trajet

descendant, le pneumogastrique accompagne jusqu'à la base du cou la veine jugulaire interne et les artères carotides interne et primitive; l'ensemble forme le *faisceau* ou *paquet vasculo-nerveux jugulo-carotidien* (voy. : fig. 417).

Sous la base du crâne, la carotide interne pénètre dans le canal carotidien situé à la face inférieure de la pyramide pétreuse; la jugulaire interne émerge du crâne par le trou jugulaire; or, dans la partie inférieure de l'espace, les deux vaisseaux sont au contact l'un de l'autre, de telle sorte qu'entre la veine jugulaire interne et la carotide interne apparaît sous la base du crâne un espace intervasculaire triangulaire à base pétreuse, répondant

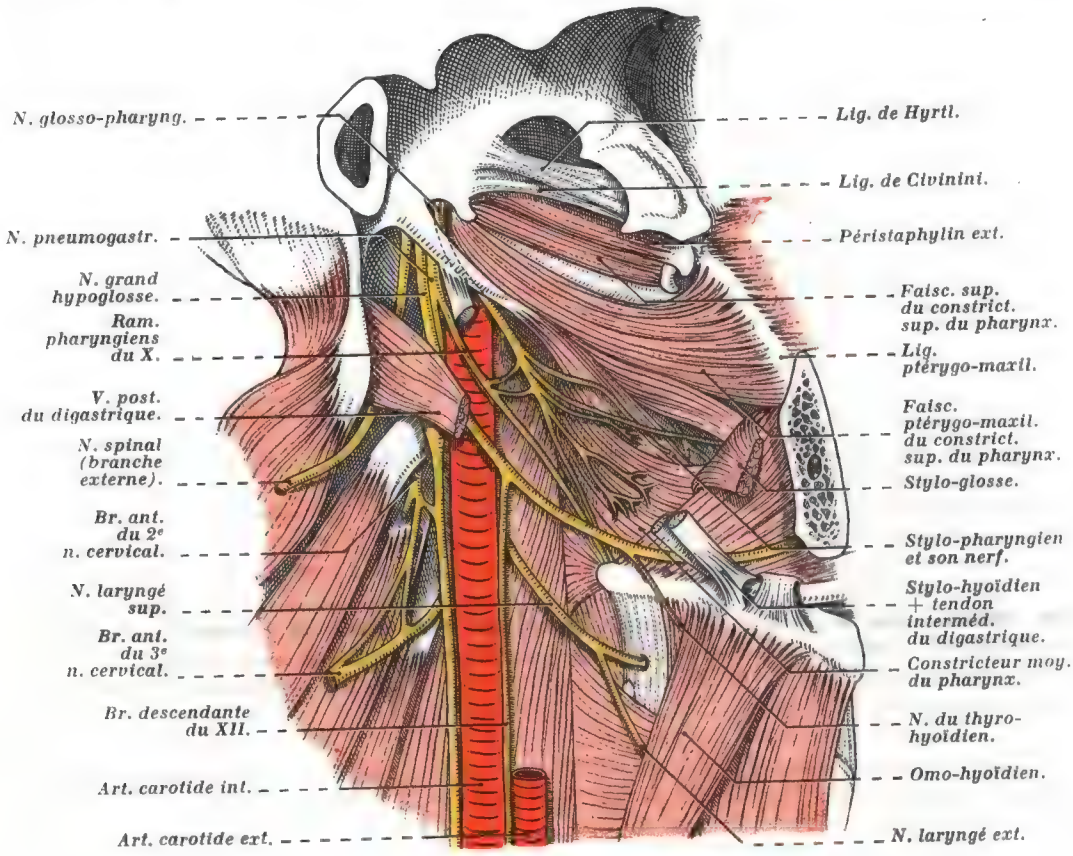

FIG. 425. — *Nerfs crâniens à la sortie de la base du crâne; côté droit, vue latérale* (d'après HOVELACQUE).

Le ventre postérieur du digastrique et le stylo-hyoïdien ont été partiellement réséqués.

à la distance comprise entre les deux orifices précités, c'est l'*espace inter-jugulo-carotidien* au niveau duquel le pneumogastrique glisse verticalement sur le versant postéro-interne de la jugulaire interne (voy. : fig. 416).

Le *glosso-pharyngien,* d'abord situé en arrière de la carotide interne, traverse cet espace en se dirigeant en bas, en avant et en dehors, de telle sorte qu'il croise en dedans le pneumogastrique pour lui devenir antérieur et s'en éloigner de plus en plus (voy. : fig. 416, 417 et 425).

Le *spinal* par sa branche externe s'écarte de plus en plus du pneumogastrique; il se dirige en dehors et en bas, croisant obliquement la face antérieure de la jugulaire interne

et plus rarement sa face postérieure; en position préjugulaire la veine sépare le pneumogastrique du spinal (voy. : *Nerf spinal*) (voy. : fig. 416, 417 et 425).

Le *grand hypoglosse* est le nerf postérieur de la région; à sa sortie du canal condylien antérieur, il se dirige en bas et en dehors, traverse le paquet vasculo-nerveux en passant au-dessous du ganglion plexiforme dont il croise le pôle inférieur; il chemine alors

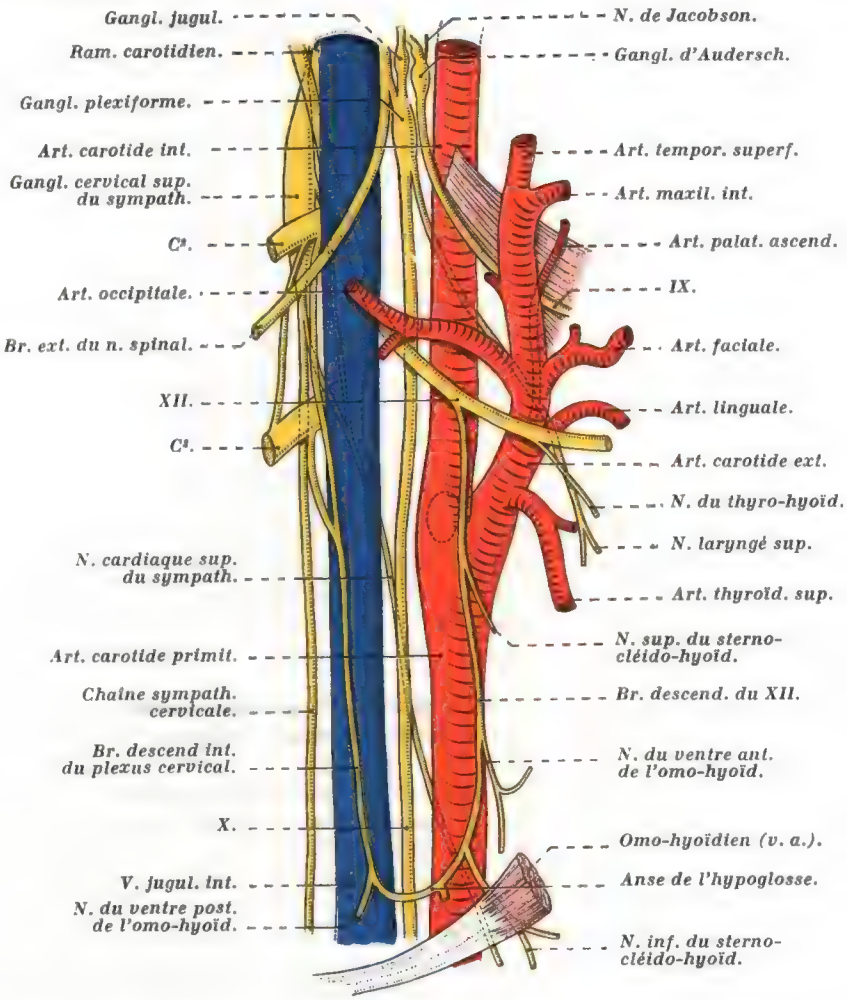

FIG. 426. — *Rapports nerveux des vaisseaux carotidiens et de la veine jugulaire interne; côté droit, vue externe* (demi-schématique).
En pointillé, la situation du corpuscule rétro-carotidien.

entre la carotide interne et le pneumogastrique en dedans et la jugulaire interne en dehors (voy. : fig. 416 et 426).

Le *sympathique* est représenté à ce niveau par son *ganglion cervical supérieur*, du pôle supérieur duquel s'échappe le filet carotidien; d'aspect fusiforme allongé, il est franchement postérieur, situé contre les muscles prévertébraux compris dans un mince dédoublement de l'aponévrose prévertébrale (voy. : fig. 416 et 430).

Le *ganglion cervical supérieur* est situé derrière le pneumogastrique et ce rapport est

important à connaître, car dans la résection de ce ganglion (sympathectomie ganglionnaire cervicale), il faut éviter de le confondre avec le ganglion plexiforme du pneumogastrique et pour cela, le procédé le plus sûr, est de ne point perdre de vue que le pneumogastrique est compris dans la gaine vasculaire jugulo-carotidienne et de ne jamais disséquer cette gaine sous prétexte de rechercher le ganglion cervical supérieur, un écarteur devant récliner et cacher le faisceau vasculo-nerveux; on trouve toujours le ganglion cervical supérieur entre l'écarteur et les apophyses transverses des trois premières vertèbres cervicales (voy. : fig. 428).

Dans cet espace, tous ces organes sont entourés par du tissu cellulo-adipeux au sein duquel on rencontre des ganglions lymphatiques disposés pour la plupart contre la face externe de la jugulaire interne; ce sont les ganglions les plus élevés de la chaîne jugulaire interne.

L'*artère pharyngienne ascendante,* plus interne, chemine contre la paroi interne de l'espace, donc à distance du pneumogastrique (voy. : fig. 417 et 442).

Le *nerf laryngé supérieur,* branche du pneumogastrique, émané du tronc nerveux un peu au-dessous du ganglion plexiforme, s'écarte de plus en plus du pneumogastrique en se dirigeant en bas, en avant et en dedans (voy. : fig. 417, 425, 426, 430 et 442).

Quant aux *parois* de l'espace sous-parotidien postérieur, elles ont été décrites avec les rapports du nerf glosso-pharyngien dans cet espace, auquel nous renvoyons le lecteur; mais, par suite de son trajet verticalement descendant, le pneumogastrique n'offre que des rapports éloignés avec ces parois (voy. : *Nerf glosso-pharyngien*).

5° **Dans la région carotidienne,** le nerf pneumogastrique est compris dans le paquet vasculo-nerveux jugulo-carotidien, c'est-à-dire dans la *gaine vasculaire du cou*; celle-ci est constituée par un manchon aponévrotique cylindrique contenant : en dehors, la veine jugulaire interne; en dedans, la carotide interne et la carotide primitive, et, dans l'angle dièdre postérieur formé par ces vaisseaux, le nerf pneumogastrique. Une cloison sagittale sépare les deux vaisseaux : c'est le *septum de Langenbeck*; celui-ci se dédouble en arrière pour contenir le nerf pneumogastrique dans un étroit étui de forme prismatique triangulaire (voy. : fig. 425, 427 et 442).

Au niveau du cou, les rapports du pneumogastrique avec les parois de la *loge carotidienne* se font par l'intermédiaire de cette gaine vasculaire, et le nerf est assez éloigné de ces parois.

A la face externe de la gaine, on rencontre de nombreux *ganglions lymphatiques* représentant la *chaîne jugulaire interne* ou *cervicale profonde*; parmi ces ganglions, deux sont particulièrement volumineux; ce sont, le *ganglion principal de Küttner,* situé immédiatement au-dessous du ventre postérieur du digastrique, et le *ganglion sus-omo-hyoïdien de Poirier,* situé un peu au-dessus du tendon intermédiaire de l'omo-hyoïdien.

Sur la face antérieure de la gaine, chemine la *branche descendante* du nerf grand hypoglosse; celle-ci s'anastomose un peu au-dessus du tendon intermédiaire de l'omo-hyoïdien avec la branche descendante du plexus cervical en formant l'*anse de l'hypoglosse* (voy. : fig. 426).

Au niveau du *triangle de Farabeuf* le nerf est séparé de la carotide externe et de ses premières branches collatérales par la carotide interne (voy. : fig. 443) (voy. : *Triangle de Farabeuf,* tome III).

En dedans, le pneumogastrique entre en rapport avec l'*axe viscéral du cou,* c'est-à-dire avec le lobe latéral du corps thyroïde; trachée et œsophage sont contenus dans un manchon aponévrotique commun appelé *gaine viscérale du cou* et la gaine vasculaire adhère à cette dernière (voy. : fig. 428 et 429).

Les *nerfs récurrents,* branches des pneumogastriques, sont appliqués contre la face latérale de la trachée, le gauche sur un plan antérieur à celui du droit; ils sont accompagnés d'une chaîne ganglionnaire lymphatique dite *chaîne récurrentielle* (voy. : fig. 428 et 429).

En arrière, le nerf entre en rapport avec la *chaîne sympathique cervicale* qui descend verticalement sur la face antérieure des muscles prévertébraux comprise dans un dédoublement de l'aponévrose prévertébrale; le cordon sympathique est situé un peu en dehors du pneumogastrique, mais les *nerfs cardiaques* issus du sympathique croisent le pneumogastrique en passant en dedans du cordon nerveux (voy. : *Nerfs du cœur,* tome III, fascicule I) (voy. : fig. 430 et 442).

L'*artère thyroïdienne inférieure* décrit un trajet en S italique avant d'aborder le pôle inférieur du lobe thyroïdien; elle croise en arrière le nerf pneumogastrique.

*6° **A leur entrée dans le thorax,*** c'est-à-dire ***à la base du cou,*** les rapports des pneumogastriques sont différents à droite et à gauche et ceci en raison de l'origine différente des artères carotides primitives et sous-clavières.

a) **A droite,** le pneumogastrique quitte l'angle dièdre postérieur jugulo-carotidien pour croiser la face externe de la carotide primitive près de son origine, puis il s'engage entre l'artère sous-clavière en arrière et sa veine homonyme en avant; dans sa traversée intervasculaire, le nerf est toujours au contact de la face antérieure de l'artère sous-clavière et, à ce niveau, émet une de ses plus importantes branches collatérales, le nerf récurrent droit qui contourne l'artère sous-clavière *(anse du récurrent)* (voy. : fig. 428).

En avant, le nerf pneumogastrique est recouvert par la terminaison de la veine jugulaire interne qui forme en se réunissant à la veine sous-clavière le *confluent veineux jugulo-sous-clavier* ou *confluent de Pirogoff* (voy. : fig. 428).

Dans l'*angle de Pirogoff* viennent se déverser à la face dorsale de la veine sous-clavière, la veine vertébrale qui croise le pneumogastrique en dehors pour aborder la région, la veine jugulaire antérieure, la veine jugulaire externe et la grande veine lymphatique.

En dehors du pneumogastrique, le sympathique décrit autour de l'artère sous-clavière une boucle nerveuse presque toujours formée par deux ou trois rameaux qui réunissent tantôt le premier ganglion thoracique au ganglion cervical inférieur, tantôt deux points du ganglion stellaire ou ce dernier à la chaîne sympathique cervicale : c'est l'*anse de Vieussens* (voy. : fig. 522 et 528). Le sympathique envoie à ce niveau une anastomose au pneumogastrique qui passe sous l'artère sous-clavière.

Plus en dehors, descend le *nerf phrénique,* qui croise la face antérieure de l'artère sous-clavière au voisinage de la naissance de la mammaire interne; ce nerf envoie une anastomose au ganglion cervical inférieur qui passe également sous l'artère : c'est l'*anastomose phrénico-stellaire.*

Au-dessous de l'artère sous-clavière s'engage également la veine jugulaire postérieure de Walther qui s'abouche à la face postérieure de la veine sous-clavière ou parfois même dans la terminaison de la veine vertébrale; cette veine croise à ce niveau la face externe du pneumogastrique au-dessus de l'émergence du nerf récurrent.

b) **A gauche,** les deux artères carotide primitive et sous-clavière naissent de la crosse de l'aorte et, la carotide primitive étant sur un plan antérieur par rapport à la sous-clavière, le nerf pneumogastrique qui l'accompagne reste donc éloigné de l'artère sous-clavière et n'entre jamais en contact avec elle.

Le pneumogastrique descend verticalement; il entre dans le thorax en un point placé légèrement plus en dedans qu'à droite; il longe le flanc externe de la carotide primitive qu'il ne quitte pas jusqu'à sa rencontre de la crosse de l'aorte (voy. : fig. 427).

Le nerf cardiaque supérieur du pneumogastrique est situé un peu en dedans et en avant, appliqué sur la face antérieure de la carotide primitive.

Le nerf est séparé du flanc gauche de la trachée par la carotide primitive (voy. : fig. 427).

En arrière, il est à distance de la sous-clavière qui se dirige verticalement en haut et en dehors pour contourner le versant antérieur du dôme pleural.

Le sympathique et son anse de Vieussens sont situés en dehors du nerf pneumogastrique, appliqués contre l'artère sous-clavière.

Le nerf phrénique est situé en avant et en dehors du pneumogastrique et n'offre que des rapports éloignés avec ce dernier (voy. : fig. 427).

La crosse du canal thoracique croise le pneumogastrique en dehors pour aborder l'angle de Pirogoff où elle se termine dans la veine sous-clavière gauche.

7° ***Dans le médiastin*** et pour mieux préciser ses rapports nous envisagerons ceux-ci respectivement de chaque côté et successivement au-dessus, en arrière et au-dessous des pédicules pulmonaires.

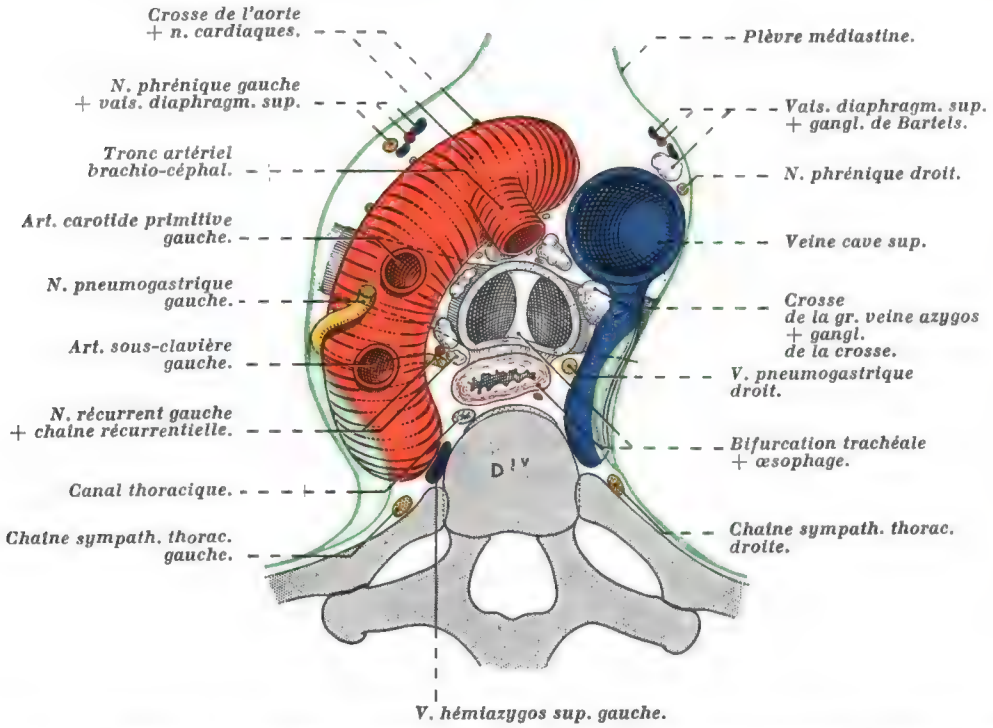

Fig. 427. — *Rapports des chaînes sympathiques thoraciques, des nerfs pneumogastriques et phréniques, et du nerf récurrent gauche, vus sur une coupe transversale passant par le corps de la quatrième vertèbre dorsale; segment inférieur de la coupe* (demi-schématique).

En vert, la plèvre médiastine; *en pointillé vert,* les fossettes pleurales rétro-sus-aortique et sus-azygos.

a) **Au-dessus du pédicule pulmonaire,** les deux pneumogastriques occupent le *médiastin antérieur* et la direction des deux nerfs ainsi que leurs rapports sont différents à droite et à gauche.

Direction. — A leur entrée dans le médiastin, les deux nerfs abordent le *vestibule médiastinal,* espace compris entre les deux dômes pleuraux (voy. : *Vestibule médiastinal,* tome III, fascicule II).

Le pneumogastrique droit est situé sur un plan antérieur à celui du pneumogastrique gauche; il se dirige obliquement en bas et en arrière pour aborder la face postérieure de la bronche droite, tandis que le pneumogastrique gauche se dirige presque verticalement jusqu'à la rencontre de la crosse aortique, toutefois, légèrement oblique en bas et en dedans; il croise alors la face antéro-externe de la crosse de l'aorte puis se dirige obliquement en bas, en dehors et en arrière (voy. : fig. 427, 428 et 429).

Rapports. — 1° **A droite,** le pneumogastrique entre en rapport : *a) en dedans,* avec le flanc droit de la trachée, mais il est situé plus près de sa face postérieure que de sa face antérieure, et avec les ganglions intertrachéo-bronchiques de Baréty; *b) en avant,* avec le tronc veineux brachio-céphalique droit et la veine cave supérieure; *c) en avant* et *en dedans,* avec les nerfs cardiaques du sympathique; quant au tronc artériel brachio-céphalique oblique en haut et à droite, il s'éloigne de plus en plus du nerf au fur et à mesure que celui-ci descend dans le médiastin, et, au niveau de la bifurcation de la trachée, les deux organes sont séparés par cette dernière et par l'origine de la bronche droite; *d) en dehors,* avec la crosse de la grande veine azygos qui passe par-dessus la bronche droite et avec la plèvre médiastine et la face interne du poumon droit; à ce niveau, la crosse de la grande veine azygos reçoit la veine intercostale supérieure droite et elle est généralement surplombée par un ganglion de la chaîne latéro-trachéale droite dit *ganglion de la crosse de l'azygos*; ce dernier est situé très près du nerf (voy. : fig. 427).

2° **A gauche,** le pneumogastrique suit le flanc externe de la carotide primitive; il est longé parallèlement en avant et en dedans par le nerf cardiaque supérieur du pneumogastrique qui est placé sur la face antérieure de l'artère.

Au niveau de l'origine de la carotide primitive sur la convexité de la crosse aortique, le pneumogastrique s'écarte de celle-ci, puis il croise obliquement la face antéro-externe de la crosse en se portant en bas et en arrière; il passe en dehors du ligament artériel, puis il glisse en arrière de la branche gauche de l'artère pulmonaire.

Au-dessus de la crosse aortique, il entre en rapport : *en avant,* avec le tronc veineux brachio-céphalique qui reçoit inférieurement la veine mammaire interne gauche; *en arrière et en dehors,* avec l'artère sous-clavière qui le sépare de la face médiastinale du poumon gauche.

La crosse de l'aorte sépare le nerf du flanc gauche de la trachée et du nerf récurrent; rappelons que le pneumogastrique abandonne ce nerf contre la face antérieure de la crosse aortique (voy. : *Rapports de la crosse de l'aorte,* tome III, fascicule I). Tant à droite qu'à gauche, les deux nerfs phréniques accolés à la plèvre médiastinale sont situés sur un plan antérieur à celui des nerfs pneumogastriques (voy. : fig. 427).

b) **Au niveau du pédicule pulmonaire** les deux nerfs pénètrent dans le *médiastin postérieur*; ils présentent le plus souvent un aspect rubané ou plexiforme allongé et d'autre part, ils émettent à ce niveau de nombreuses branches collatérales qui vont aux viscères médiastinaux (voy. : fig. 428 et 429).

Le *pneumogastrique gauche* est plus écarté de la ligne médiane que le pneumogastrique droit; il converge vers l'œsophage et se dirige obliquement en bas et en dedans; il croise successivement la face postérieure des éléments du pédicule pulmonaire, de haut en bas : branche gauche de l'artère pulmonaire, bronche gauche, artère bronchique et veine pulmonaire gauche (voy. : fig. 429 et 433).

Pour aborder la face antérieure de l'œsophage, il chemine dans un interstice compris entre les veines pulmonaires gauches et le péricarde en avant et l'aorte descendante en arrière.

Il entre en rapport à distance : *en dehors,* avec la réflexion de la plèvre médiastine au niveau du hile pulmonaire et avec les ganglions du pédicule pulmonaire; *en dedans,* avec l'aorte descendante.

Le *pneumogastrique* droit est presque vertical, légèrement oblique en bas et en arrière; il longe le bord droit de l'œsophage et croise la face postérieure de la bronche droite à quelques millimètres en dehors de son origine; puis les veines pulmonaires droites; quant à la branche droite de l'artère pulmonaire, elle n'entre pas en rapport avec le pneumogastrique; elle en est séparée par la bronche droite; en arrière, il est croisé par la grande veine azygos (voy. : fig. 428 et 433).

Quant au hile pulmonaire, il est beaucoup plus éloigné du pneumogastrique à gauche qu'à droite.

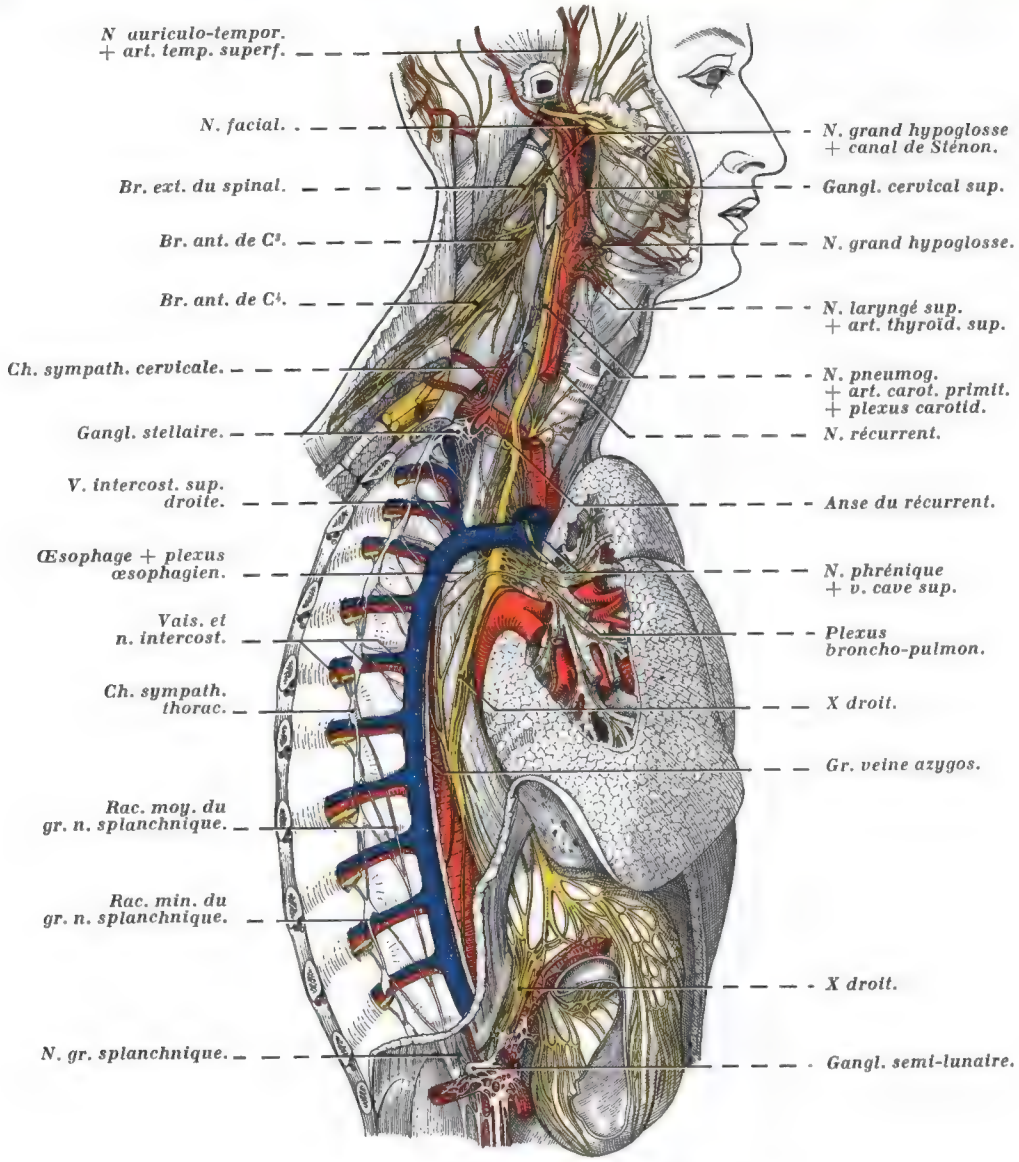

FIG. 428. — *Nerf pneumogastrique droit* (d'après HIRSCHFELD).

Tant à droite qu'à gauche, les deux pneumogastriques sont en rapport au niveau des bronches avec le groupe des ganglions trachéo-bronchiques droit et gauche de Baréty.

c) **Au-dessous du pédicule pulmonaire,** les nerfs pneumogastriques occupent le *médiastin postérieur* et se placent contre l'*œsophage « organe directeur de la région »*; les rapports des nerfs sont différents pour le droit et pour le gauche, car le pneumogastrique gauche se place sur la face antérieure de l'œsophage, tandis que le pneumogastrique droit se place sur sa face postérieure; mais le pneumogastrique gauche atteint l'œsophage à un niveau bien supérieur au point où le pneumogastrique droit le rejoint en arrière; à ce

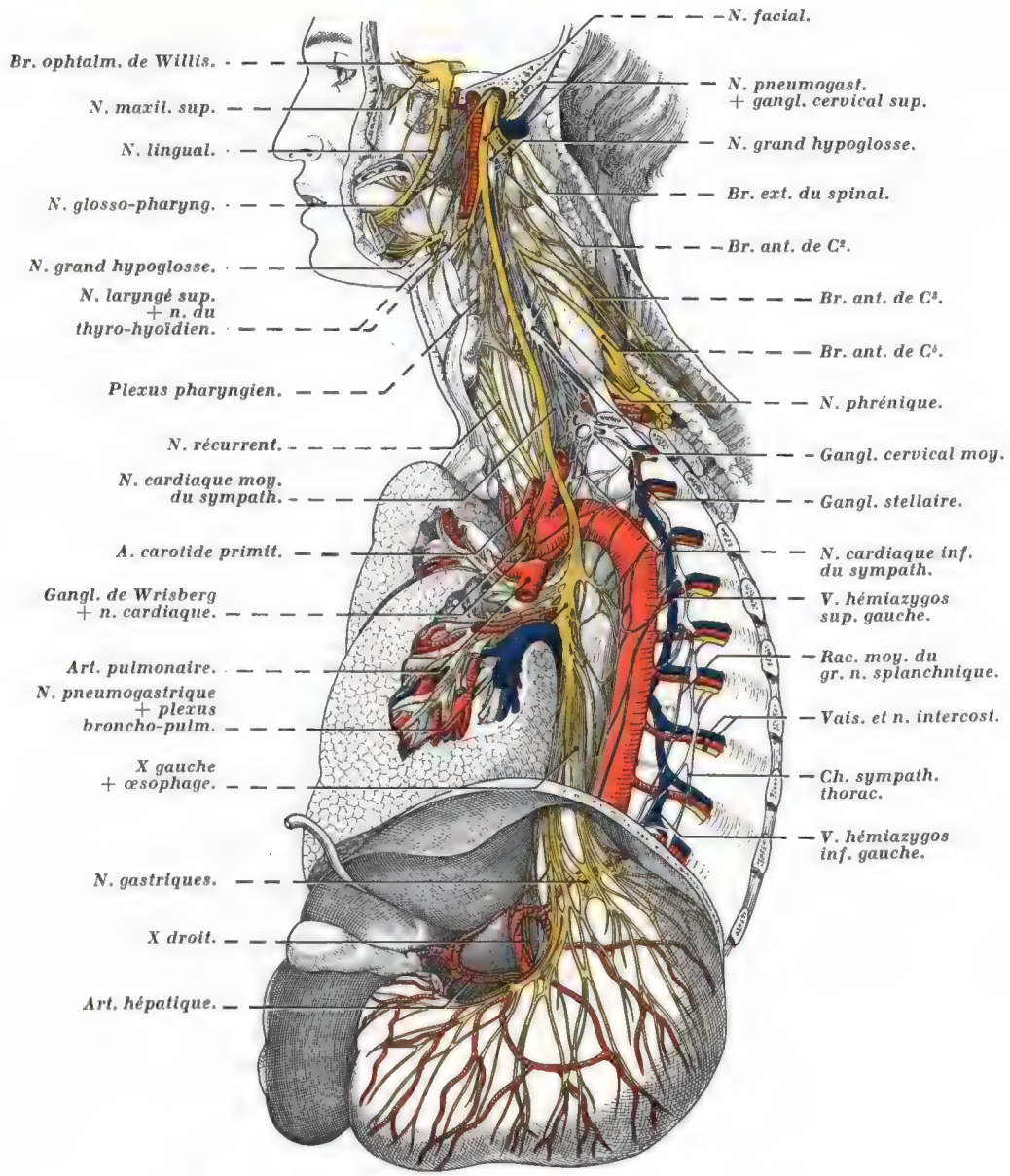

FIG. 429. — *Nerf pneumogastrique gauche* (d'après HIRSCHFELD).

niveau, les deux nerfs échangent entre eux de multiples anastomoses péri-œsophagiennes; enfin dans ce segment le pneumogastrique gauche est toujours plus éloigné de la ligne médiane que le pneumogastrique droit.

Le *pneumogastrique droit et ses ramifications plexiformes* entrent en rapport en arrière avec l'aorte thoracique descendante et l'origine des artères intercostales, la grande veine azygos et la terminaison des veines intercostales gauches, le canal thoracique, le cul-de-sac pleural rétro-œsophagien et le ligament de Morosow (voy. : fig. 428).

Le *pneumogastrique gauche et ses ramifications plexiformes* entrent en rapport en avant avec le péricarde fibreux et par son intermédiaire avec le cul-de-sac de Haller; ce rapport expliquerait la dysphagie dans les épanchements péricardiques importants par compression et irritation du plexus nerveux péri-œsophagien.

8° ***Au niveau de l'orifice œsophagien du diaphragme (hiatus œsophagien),*** la disposition des deux nerfs est variable : *a)* tantôt les deux nerfs se présentent à nouveau sous l'aspect de deux cordons nerveux, le droit étant toujours plus volumineux que le gauche, et, comme dans leur portion médiastinale, ils échangent des filets anastomotiques entre eux, les deux nerfs traversent le diaphragme avec l'œsophage; le pneumogastrique droit est situé sur la face postérieure de l'œsophage plus près de son bord droit que de son bord gauche; le pneumogastrique gauche est situé au niveau de la partie médiane de la face antérieure de l'œsophage; *b)* tantôt au contraire, et c'est le cas le plus fréquent, les anastomoses ne permettent pas de distinguer ce qui appartient à l'un ou à l'autre des deux cordons nerveux, à tel point qu'il est difficile de parler de pneumogastrique droit et de pneumogastrique gauche et que l'on peut tout au plus envisager à ce niveau l'existence d'un *pneumogastrique pré-œsophagien* ou *antérieur* et d'un *pneumogastrique rétro-œsophagien* ou *postérieur* (voy. : fig. 428 et 429).

9° ***Dans l'abdomen,*** le *pneumogastrique gauche* ou *antérieur* (des classiques) chemine en avant de la portion abdominale de l'œsophage en se rapprochant de plus en plus de son bord interne, puis il croise la face antérieure du cardia dont il reste distant de 2 à 3 millimètres (Wertheimer) (voy. : fig. 429).

Situé sous le péritoine, il est accompagné à ce niveau par les rameaux antérieurs cardio-œsophagiens de l'artère cardio-tubérositaire venue de la coronaire stomachique et forme parfois des boucles nerveuses à ces artères; il répond à l'échancrure œsophagienne du lobe gauche du foie.

Le nerf se termine vers la partie haute de la petite courbure et à droite du cardia en prenant un aspect aplati étalé et plexiforme d'où s'échappent ses branches terminales gastriques et hépatiques (voyez plus loin).

Le *pneumogastrique droit* ou *postérieur* (des classiques) plus volumineux et plus long que le gauche croise la face postérieure de l'œsophage abdominal près du cardia, au contact duquel il se place; il se dirige obliquement en bas et en arrière, s'engage entre le feuillet postérieur de l'arrière-cavité des épiploons et la paroi abdominale, puis il se place sur la face antérieure de l'aorte pour se terminer apparemment un peu au-dessus de l'origine de l'artère coronaire stomachique en se divisant en plusieurs branches (voyez plus loin) (voy. : fig. 428).

DISTRIBUTION

Le nerf pneumogastrique fournit des *branches collatérales*; quant à sa terminaison intra-abdominale nous verrons qu'elle est un peu spéciale.

Suivant leur lieu d'origine on peut classer les branches collatérales en *branches intra-crâniennes, cervicales, thoraciques* et *abdominales*; mais pour plus de commodité dans la description nous étudierons les collatérales du pneumogastrique suivant leur destination et c'est ainsi que nous envisagerons à chaque pneumogastrique la distribution suivante:

1° un *rameau méningé*;
2° des *nerfs pharyngiens*;
3° des *rameaux carotidiens*;

4° un *nerf laryngé supérieur*;
5° un *nerf laryngé inférieur* ou *nerf récurrent*;
6° des *nerfs cardiaques*;
7° des *rameaux trachéaux*;
8° des *rameaux broncho-pulmonaires*;
9° des *rameaux péricardiques*;
10° et des *rameaux œsophagiens.*

I. — BRANCHES COLLATÉRALES

1. — Rameau méningé.

Le *rameau méningé* est la seule branche intra-crânienne que fournit le pneumogastrique. Très grêle, il naît du ganglion jugulaire au niveau du trou déchiré postérieur; il se distribue à la dure-mère qui tapisse la base du crâne au niveau de l'étage postérieur ainsi qu'aux parois du sinus latéral (voy. : fig. 333).

2. — Nerfs pharyngiens.

Les *nerfs pharyngiens* naissent du versant interne du ganglion plexiforme, mais rien n'est plus variable que leur mode d'origine : *a)* tantôt, et c'est le cas le plus fréquent, il existe *deux nerfs* qui sont les *nerfs pharyngiens supérieur* et *inférieur* qui naissent très près l'un de l'autre; ils croisent le versant externe, puis antérieur de la carotide interne en se dirigeant en bas, en avant et en dedans pour aborder la paroi latérale du pharynx ou chaque nerf est déjà divisé en deux ou trois rameaux; *b)* tantôt au contraire, il n'existe qu'un seul nerf pharyngien, très court, mais assez volumineux et sus-jacent au nerf laryngé supérieur; il s'en distingue par son volume plus faible; ce nerf se divise rapidement en deux ou trois rameaux peu après son croisement de la carotide interne; *c)* enfin dans certains cas plus rares, les nerfs pharyngiens naissent par quatre à cinq rameaux du ganglion plexiforme et du segment d'origine du nerf laryngé supérieur *(rameaux pharyngiens)*, ils sont alors plexiformes sur toute l'étendue de leur trajet (voy. : fig. 425).

Les ramifications des nerfs pharyngiens se distribuent sur la face latérale et postérieure du pharynx en s'anastomosant avec les rameaux pharyngiens venus du glosso-pharyngien et des rameaux du sympathique pour constituer le *plexus pharyngien* qui fournit au pharynx des fibres motrices, sensitives et sécrétoires.

3. — Rameaux carotidiens.

Les *rameaux carotidiens* sont au nombre de *deux* ou *trois*. Très grêles, ils naissent du ganglion plexiforme ou du nerf pharyngien inférieur près de son origine; ils accompagnent l'artère carotide interne et se terminent dans le corpuscule rétro-carotidien; ils s'anastomosent avec les rameaux carotidiens du glosso-pharyngien et du sympathique et contribuent à la formation du *plexus carotidien* (voy. : *Innervation du système carotidien*, tome III, fascicule I) (voy. : fig. 430).

4. — Nerf laryngé supérieur.

Le *nerf laryngé supérieur* (1) est une branche relativement volumineuse qui se détache du pneumogastrique au niveau du versant antéro-interne du pôle inférieur de son ganglion plexiforme.

Trajet, direction, terminaison. — Dès cette origine, le nerf se porte obliquement en bas et en avant plaqué contre la paroi latérale du pharynx; il traverse tout d'abord

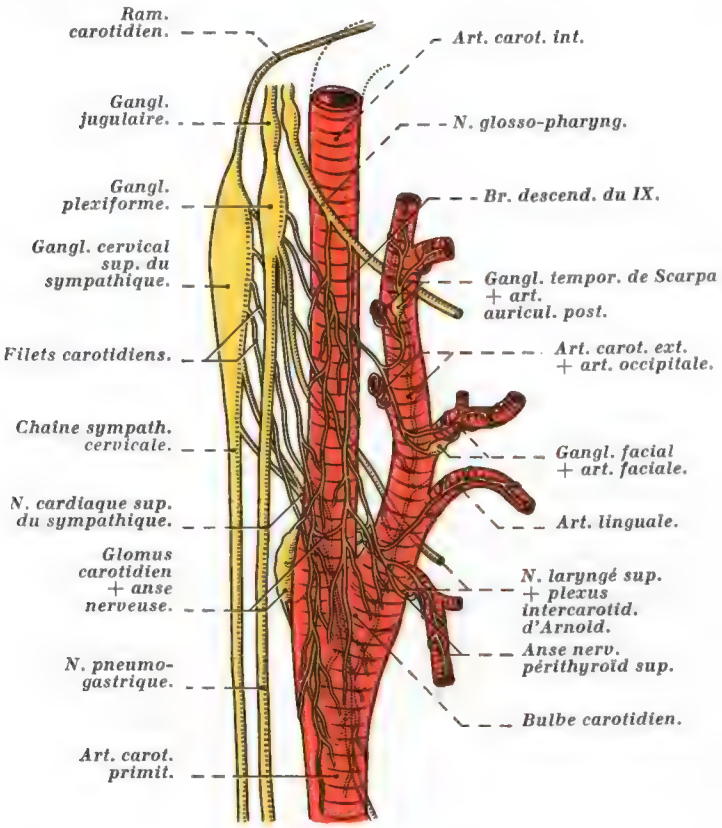

FIG. 430.
Rameaux vasculaires carotidiens des nerfs glosso - pharyngien et pneumogastrique, et du ganglion cervical supérieur du sympathique; côté droit, vue latérale (schématique).

l'espace sous-parotidien postérieur, puis la région carotidienne. Il se termine au niveau de la grande corne de l'os hyoïde en se divisant en *deux branches* d'inégal volume : *a)* l'une *supérieure* ou *interne,* volumineuse, qui prolonge la direction du tronc nerveux; elle s'applique contre la membrane thyro-hyoïdienne; *b)* l'autre *inférieure* ou *externe,* grêle, à trajet descendant est désignée sous le nom de *nerf laryngé externe.*

Le nerf laryngé supérieur et sa branche supérieure décrivent une courbe à concavité supérieure sous-jacente à celle du glosso-pharyngien et parmi toutes les courbes nerveuses de la région depuis la base de la langue jusqu'à la paroi latérale du pharynx, c'est la « *courbe nerveuse la plus basse et la plus profonde* » (voy. : fig. 416, 425, 426 et 430).

(1) Article à consulter : G. LAUX et J. CABANAC : Note sur l'anatomie du nerf laryngé supérieur. *Annales d'Anatomie pathologique et d'Anatomie normale médico-chirurgicale,* 1930, p. 378.

Rapports. — Nous envisagerons successivement ses rapports : 1° à l'*origine*; 2° dans l'*espace sous-parotidien postérieur*; 3° et dans la *région carotidienne.*

1° **Rapports à l'origine.** — Le nerf est situé en arrière et en dehors de la carotide interne entre le plan de cette artère et le ganglion cervical supérieur. Il est surplombé : *a)* par le grand hypoglosse qui amorce sa courbe en croisant postérieurement le pôle supérieur du ganglion cervical supérieur; à ce niveau, la XII° paire est située très près du nerf laryngé supérieur dont elle n'est séparée que par le ganglion plexiforme (voy. : fig. 426, 430 et 442); *b)* et par l'origine des rameaux pharyngiens du pneumogastrique.

2° **Rapports dans l'espace sous-parotidien postérieur.** — Dans cette région, le nerf descend obliquement en se rapprochant progressivement de la paroi interne de l'espace; il répond : *a) en arrière,* à la face antérieure du ganglion cervical supérieur du sympathique et plus en arrière aux muscles prévertébraux; *b) en avant,* à la face postérieure de la carotide interne que le nerf va contourner en spirale plus bas; et à distance au diaphragme stylien et plus spécialement au stylo-pharyngien et au nerf glosso-pharyngien; *c) en dedans,* à la paroi pharyngée et à la cloison sagittale de Charpy; *d)* et *en dehors,* au cordon nerveux du pneumogastrique dont il s'éloigne à angle aigu et à la veine jugulaire interne (voy. : fig. 417, 425, 426, 430 et 442).

3° **Rapports dans la région carotidienne.** — Le nerf pénètre obliquement la région carotidienne après avoir croisé successivement la face interne de la carotide interne puis de la carotide externe et de la linguale en dedans du plan du *triangle de Farabeuf* (voy. : *Triangle de Farabeuf,* tome III). A ce niveau, il est profond, plaqué contre la paroi pharyngée, compris entre cette dernière et le paquet vasculo-nerveux du cou (voy. : fig. 443).

Il répond : *a) en dedans,* au constricteur moyen du pharynx recouvert de l'aponévrose péripharyngée et aux plexus pharyngiens; *b) en dehors,* aux vaisseaux carotidiens (carotide interne et carotide externe) et au segment d'origine de l'artère linguale. Ce plan artériel carotidien sépare le nerf de la courbe de l'hypoglosse qui est en situation plus élevée que celle du nerf laryngé supérieur (voy. : *Nerf grand hypoglosse*), enfin, plus en dehors, à la veine jugulaire interne et au tronc veineux thyro-linguo-facial ainsi qu'aux éléments ganglionnaires lymphatiques qui sont appliqués contre cette veine; comme rapports plus éloignés, citons la face profonde du muscle sterno-cléido-mastoïdien qui représente le couvercle de la région et la bandelette maxillaire de Charpy qui rattache le bord antérieur de ce muscle à l'angle de la mâchoire; *c) en arrière,* le nerf s'éloigne de plus en plus de la chaîne sympathique cervicale et des muscles prévertébraux; *d) en avant,* il répond à la grande corne de l'os hyoïde et au ligament thyro-hyoïdien latéral (voy. : fig. 426 et 443).

Au niveau de sa terminaison, le nerf occupe la partie la plus reculée de la *région sous-hyoïdienne latérale*; le nerf est profond, presque horizontal et c'est à ce niveau qu'il se divise. Il est accompagné par le paquet vasculaire laryngé supérieur. Il répond au ligament thyro-hyoïdien latéral, au pharyngo-staphylin, mais en aucun cas, il n'entre en rapport avec le constricteur inférieur; le nerf laryngé supérieur est toujours situé au-dessus de ce muscle, dirigé parallèlement à son bord supérieur (voy. : fig. 443).

Distribution du nerf laryngé supérieur. — Le nerf laryngé supérieur fournit des *branches collatérales* et des *branches terminales.*

1° Les **branches collatérales** sont :

a) des *rameaux anastomotiques* pour le ganglion cervical supérieur et des *rameaux anastomotiques* pour le plexus pharyngien;

b) des *rameaux laryngés* qui constituent avec des filets anastomotiques issus du sympathique cervical le *plexus laryngé de Haller* situé à la face externe du larynx;

c) et accessoirement, un *filet cardiaque* pour le plexus cardiaque antérieur.

2° Les **branches terminales** sont : la *branche supérieure* ou *interne* et la *branche inférieure* ou *externe*.

La **branche supérieure** ou **interne** représente pour beaucoup d'auteurs la continuation du nerf laryngé supérieur. Peu après sa naissance, cette branche s'applique presque horizontalement contre la membrane thyro-hyoïdienne où elle est accompagnée le plus souvent par l'artère laryngée supérieure, branche de la thyroïdienne supérieure (voy. : fig. 425).

Le nerf s'engage sous le muscle thyro-hyoïdien, puis il perfore la membrane thyro-hyoïdienne pour pénétrer le larynx; la perforation de la membrane est très variable : tantôt le nerf s'engage dans un orifice relativement large, ombiliqué, limité en avant par un repli semi-lunaire (Chalier et Bonnet); tantôt au contraire, le nerf est déjà divisé en *trois* ou *quatre branches* lorsqu'il pénètre cette membrane par des orifices distincts. Le point de pénétration dans le larynx est variable; le plus souvent, il est situé près du bord supérieur du muscle thyro-hyoïdien à mi-distance entre l'os hyoïde et le bord supérieur du cartilage thyroïde.

Le nerf du thyro-hyoïdien né du grand hypoglosse croise la grande corne de l'os hyoïde en avant et au-dessus de la branche interne du nerf laryngé supérieur (voy. : fig. 425 et 443).

La distribution des *rameaux terminaux* de la branche supérieure ou interne est la suivante. Elle fournit :

a) des *rameaux épiglottiques* au nombre de *deux* ou *trois*; ils se distribuent à la muqueuse des replis aryténo-épiglottiques ainsi qu'à la muqueuse de l'épiglotte;

b) des *rameaux linguaux* qui vont à la muqueuse de la base de la langue, le territoire lingual du laryngé supérieur étant du reste très restreint; il est compris entre les deux replis glosso-épiglottiques latéraux, en arrière du territoire du glosso-pharyngien avec chevauchement à ce niveau entre les deux territoires (voy. : fig. 423 et 432);

c) des *rameaux pharyngés* pour la muqueuse de la portion laryngée du pharynx (laryngo-pharynx) et plus particulièrement des gouttières pharyngo-laryngées;

d) des *rameaux laryngés* qui se distribuent à la muqueuse du larynx dans sa portion sus-glottique.

Cette branche envoie une anastomose au nerf récurrent désignée sous le nom d'*anse de Galien* (voy. : fig. 432).

La **branche inférieure** ou **externe** que l'on désigne plus communément sous le nom de *nerf laryngé externe* est très grêle; elle décrit un trajet arciforme à convexité postérieure contre la face externe du faisceau thyroïdien du constricteur inférieur du pharynx (voy. : fig. 425).

Dans son trajet, le nerf est accompagné par l'artère crico-thyroïdienne qui se place généralement en avant et en dedans du nerf.

Le plus souvent divisé en deux ou trois rameaux, il chemine à la face antéro-externe du muscle crico-thyroïdien auquel il fournit son innervation par un ou deux filets, puis finalement le nerf ou ses rameaux terminaux perforent la membrane crico-thyroïdienne (ou plus exactement le ligament conoïde) accompagnés des rameaux de l'artère laryngée inférieure, ils se distribuent à la muqueuse laryngée dans sa portion sous-glottique.

Au cours de son trajet, le nerf laryngé externe abandonne quelques filets pour le plexus laryngé de Haller et pour le plexus pharyngien.

Il fournit également un filet très grêle au pôle supérieur du lobe latéral du corps thyroïde; fréquemment, le nerf laryngé externe reçoit une anastomose du nerf cardiaque supérieur du sympathique; c'est l'*anse de Dröbnik* (voy. : *Sympathique cervical*) (voy. : fig. 533).

5. — Nerf laryngé inférieur ou nerf récurrent.

Le *nerf laryngé inférieur* ou *nerf récurrent* est la plus volumineuse des branches collatérales du pneumogastrique.

ORIGINE. — L'origine est différente à droite et à gauche. Le *récurrent droit* plus court que le gauche naît à la *base du cou* au niveau du point de croisement du pneumogastrique

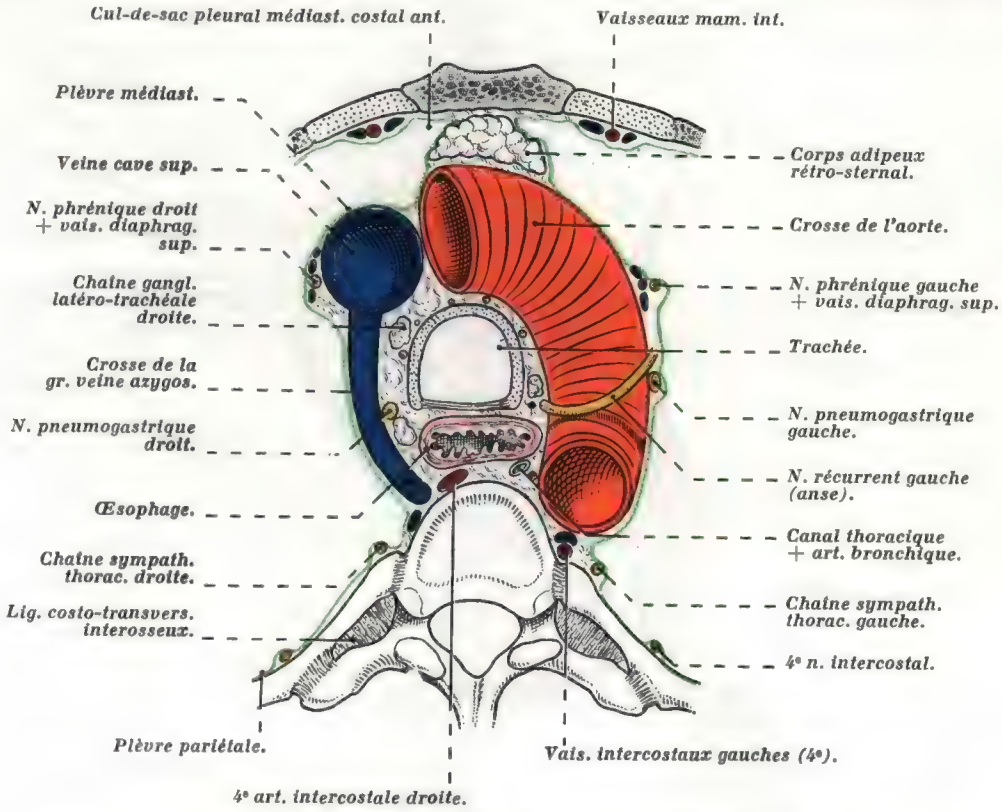

FIG. 431. — *Coupe transversale du médiastin passant par la quatrième vertèbre dorsale montrant l'anse du nerf récurrent gauche et les rapports des nerfs pneumogastriques; segment supérieur de la coupe* (demi-schématique).

avec l'artère sous-clavière. Le *récurrent gauche* naît dans le *thorax* devant la portion transversale de la crosse aortique. Tous les deux décrivent à l'origine une courbe à concavité supérieure qui embrasse chaque vaisseau précité : c'est l'*anse des récurrents*; l'anse du récurrent droit passe sous l'artère sous-clavière, l'anse du récurrent gauche passe sous la crosse de l'aorte (voy. : fig. 428, 429 et 431).

Cette différence d'origine est le fait d'un dispositif embryonnaire des nerfs récurrents. Chez l'embryon, chaque pneumogastrique envoie au larynx un nerf qui se détache au niveau du sixième arc aortique et le contourne; c'est le futur récurrent; or à droite, les sixième et cinquième arcs aortiques disparaissent; à gauche, le cinquième arc disparaît également, tandis que le sixième donne dans sa moitié interne la branche gauche de l'artère

pulmonaire et dans sa moitié externe le ligament artériel vestige du canal artériel de Botal : cela explique pour quelles raisons le récurrent droit passe sous l'artère sous-clavière droite dérivée du quatrième arc aortique et le récurrent gauche à la jonction du ligament artériel avec la portion transversale de la crosse aortique (voy. : *Développement de la crosse de l'aorte*, tome III, fascicule I).

A une certaine époque de la vie embryonnaire, alors même que le système des arcs aortiques est encore cervical, l'origine des deux récurrents est située à peu de chose près

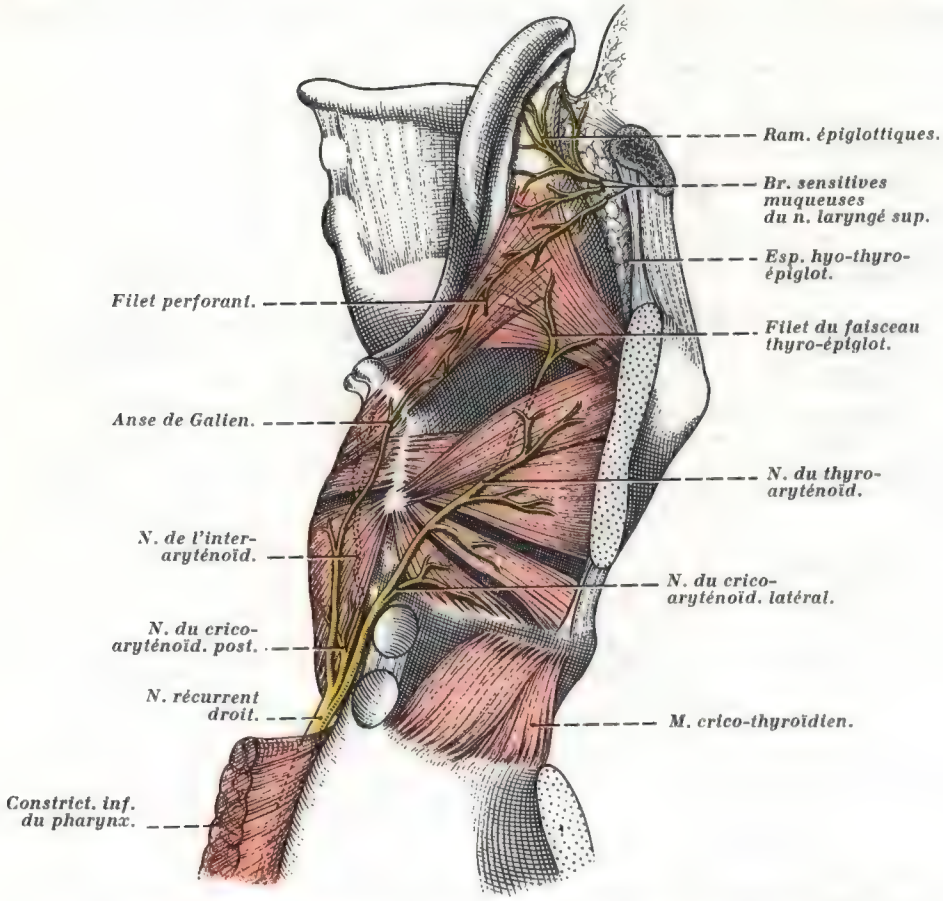

FIG. 432. — *Terminaison des nerfs laryngés supérieur et inférieur, côté droit.*
La lame latérale du cartilage thyroïde a été sectionnée et rabattue; la moitié droite de l'os hyoïde a été supprimée.

au même niveau et ce n'est que plus tard lorsque les gros troncs vasculaires descendent de la région cervicale dans le thorax (descente apparente) qu'il existe une différence de niveau notable entre l'origine des deux nerfs.

La crosse aortique descendant beaucoup plus que la sous-clavière droite entraîne le récurrent gauche plus bas que la sous-clavière n'entraîne le récurrent droit, et tandis qu'à la naissance le récurrent gauche est encore à la base du cou au niveau de la fourchette sternale par suite de la situation haute de la crosse aortique, plus tard, chez l'adulte, et cela consécutivement à la descente apparente de la crosse aortique, le récurrent gauche sera nettement thoracique à sa naissance.

TRAJET ET DIRECTION. — Après avoir décrit leur anse à des niveaux différents, les deux nerfs récurrents se placent au contact des conduits trachéal et œsophagien en même temps qu'ils deviennent ascendants; mais par suite de leur différence d'origine, le trajet et la direction des récurrents sont différents à droite et à gauche.

1° **A gauche,** après avoir décrit son anse à la face inférieure de la crosse aortique, le nerf récurrent monte verticalement derrière la face postéro-interne de l'aorte, puis il se place dans l'angle trachéo-œsophagien; il monte à peu près verticalement toutefois légèrement incliné en avant en suivant la direction du conduit trachéal; au niveau du bord inférieur du cartilage cricoïde, il perfore la paroi du pharynx en passant sous le bord inférieur du constricteur inférieur, puis se dirigeant un peu en dedans, il vient se loger à la face postérieure du larynx où il s'épanouit en ses branches terminales (voy. : fig. 427, 431, 432 et 433).

2° **A droite,** il contourne la face inférieure, puis postérieure de l'artère sous-clavière en se dirigeant obliquement en haut, en dedans et en arrière pour atteindre le flanc droit de l'œsophage au niveau de la septième vertèbre cervicale, quelquefois, mais plus rarement près de son origine; puis cheminant contre le bord droit de l'œsophage il perfore le pharynx et présente la même disposition que le précédent (voy. : fig. 428).

TERMINAISON. — Chaque nerf récurrent se termine sous la muqueuse laryngée par un bouquet de branches au niveau de la gouttière pharyngo-laryngée située à la face postérieure du larynx entre le muscle crico-aryténoïdien postérieur et le cartilage thyroïde (voy. : fig. 432).

RAPPORTS. — Par suite de son trajet et de sa direction nous décrirons pour chaque nerf récurrent *deux portions* : *a)* une *portion ansiforme* qui correspond à l'*anse des récurrents*; *b)* et une *portion ascendante.* Les rapports de ces deux nerfs sont différents à droite et à gauche.

1° Portion ansiforme.

Cette portion est située sous la crosse de l'aorte à gauche donc dans la *partie gauche du médiastin antérieur* et sous l'artère sous-clavière à droite donc à la *base du cou (creux sus-claviculaire).*

A gauche, le pneumogastrique abandonne son récurrent au point où il croise la face antéro-externe de la crosse aortique; l'anse du récurrent « *s'accroche* » au sommet de l'angle à sinus inférieur que forment en se réunissant, d'une part le ligament artériel, d'autre part la concavité de l'aorte; ainsi le nerf est réuni à la crosse par quelques fins tractus celluleux émanés de l'adventice artérielle (voy. : fig. 427 et 431).

Les nerfs cardiaques supérieur et moyen naissent beaucoup plus haut et n'entrent pas en rapport avec le récurrent; quant au *nerf cardiaque inférieur gauche* du pneumogastrique, il naît généralement à quelques millimètres au dessous du récurrent et quelquefois du récurrent près de son origine; il croise ensuite la face antérieure du ligament artériel pour contribuer à la formation du plexus cardiaque et du plexus ganglionné de Wrisberg; ce ganglion est compris dans un petit espace quadrangulaire dit *loge du ganglion de Wrisberg* situé en avant et en dedans du ligament artériel; il est donc séparé du nerf récurrent par ce ligament, mais ce ganglion présente des variations : tantôt il est peu étendu ne dépassant pas le ligament artériel; tantôt au contraire d'aspect étalé et ramifié (plexus ganglionné), il envoie de nombreuses ramifications sur la face antéro-latérale gauche de l'aorte qui recouvre l'origine du récurrent (voy. : *Nerfs du cœur,* tome III, fascicule I) (voy. : fig. 428).

Sous la crosse aortique, le récurrent gauche croise tout d'abord la face supérieure de la branche gauche de l'artère pulmonaire et la bronche gauche qui contribuent à la formation du pédicule pulmonaire (voy. : fig. 433).

Dans ce trajet, le récurrent entre également en rapport avec le groupe ganglionnaire trachéo-bronchique gauche de Baréty et par suite de ses rapports intimes avec la crosse aortique et les ganglions précités, il en résulte qu'au cours des adénopathies trachéo-bronchiques et des anévrismes de la crosse de l'aorte, on peut observer des troubles laryngés par compression ou paralysie récurrentielle gauche.

Après avoir contourné la face inférieure de l'aorte, le récurrent se redresse verticalement puis croise la face postéro-interne de la crosse aortique; il est alors placé en avant du bord gauche de l'œsophage qui le sépare du canal thoracique (voy. : fig. 433).

Quant au pneumogastrique souvent plexiforme à ce niveau, il s'éloigne du récurrent et descend obliquement en arrière et en dedans en croisant postérieurement la bronche gauche.

A droite, le pneumogastrique abandonne (ainsi qu'à gauche) son récurrent au niveau de la face antérieure de l'artère sous-clavière, et à son origine celui-ci se trouve compris dans du tissu celluleux peu dense entre la veine sous-clavière en avant et l'artère homonyme en arrière.

Un peu en dehors de l'anse décrite par le récurrent droit sous la portion préscalénique de l'artère sous-clavière, on trouve cette artère dans une seconde boucle nerveuse; c'est *l'anse sous-clavière de Vieussens* constituée par un dédoublement du sympathique cervical à ce niveau (voy. : *Sympathique cervical*).

Plus en dehors, le nerf phrénique croise la face antérieure de l'artère sous-clavière et envoie une anastomose au ganglion cervical inférieur du sympathique sous l'artère sous-clavière (voy. : fig. 428).

En dedans, le nerf récurrent est situé à distance de la bifurcation du tronc artériel brachio-céphalique.

Par sa convexité, l'anse du récurrent répond au *dôme pleural* et à l'*appareil suspenseur de la plèvre* et plus spécialement à la *bandelette vertébro-pleurale*; ainsi, par suite de ces rapports, s'explique aisément la possibilité de troubles laryngés au cours des pachypleurites du sommet droit.

Le nerf cardiaque inférieur du sympathique est situé au-dessous et en dedans du pneumogastrique.

En haut, l'anse du récurrent est séparée de l'origine de l'artère vertébrale par toute l'épaisseur de l'artère sous-clavière, l'origine du nerf récurrent étant généralement placée un peu en dedans de la naissance de la vertébrale.

En arrière, le récurrent est à distance de la fossette sus-rétro-pleurale de Sébileau et du ganglion stellaire logé dans le puits de Jonnesco (voy. : *Rapports du dôme pleural* et *Rapports de l'artère sous-clavière*, tome III).

En bas, le pneumogastrique devenant intra-thoracique s'éloigne du récurrent et, à quelques millimètres au-dessous de l'origine de cette branche, il fournit le nerf cardiaque moyen qui prend quelquefois une racine secondaire sur l'anse récurrentielle (voy. : *Nerfs du cœur*, tome III, fascicule I).

2° Portion ascendante.

Après avoir décrit leurs anses, chaque nerf récurrent (1) monte à peu près verticalement; le gauche en traversant successivement le thorax et le cou, tandis que le droit est

(1) Article à consulter : G. Laux et Y. Guerrier : Les muscles du larynx et leur innervation (anatomie macroscopique). *Comptes rendus de l'Association des Anatomistes; Congrès de Montpellier*, 23 mars 1959, p. 29.

exclusivement cervical; dans leur trajet, ils côtoient les conduits trachéal et œsophagien avec lesquels ils offrent des rapports importants avant d'aborder le larynx.

Dans sa portion ascendante thoracique, le récurrent gauche chemine dans la gouttière trachéo-œsophagienne; il répond : *a) en dedans*, au bord gauche de la trachée; *b) en arrière*, à la face antérieure du bord gauche de l'œsophage; *c) en dehors*, et à une certaine distance du récurrent à la portion intra-thoracique, ascendante, des artères carotide primitive et sous-clavière gauches (voy. : fig. 427).

Tout autour du récurrent et dans du tissu celluleux plus ou moins lâche, on rencontre des ganglions lymphatiques qui continuent le groupe pré-trachéo-bronchique gauche de Baréty et qui représentent la *chaîne récurrentielle* de *Gugenheim* et *Leval Piquecheff* (voy. : fig. 427).

Dans leur portion cervicale, les récurrents n'ont pas la même *direction* par suite de leur différence d'origine, et tandis que le récurrent gauche reste à peu près verticalement ascendant dans l'angle dièdre trachéo-œsophagien, toutefois quelque peu incliné en avant par suite de la direction des conduits trachéo-œsophagiens, le récurrent droit est oblique en haut, en dedans et un peu en avant, jusqu'à ce qu'il vienne se mettre en contact au cou avec le bord droit de l'œsophage (au niveau du sixième anneau de la trachée).

Dans cette portion, les récurrents entrent en rapport avec la trachée, l'œsophage, le corps thyroïde et le paquet vasculo-nerveux du cou.

Etant donné que l'œsophage déborde légèrement la trachée à gauche, le *récurrent gauche* est constamment logé dans l'angle dièdre trachéo-œsophagien et par conséquent, il est *pré-œsophagien* et *latéro-trachéal*; en revanche, à partir du disque intervertébral qui sépare la sixième de la septième vertèbre cervicale, le *récurrent droit* se place contre le bord droit de l'œsophage, c'est-à-dire sur un plan situé en arrière de la trachée; aussi est-il par opposition au précédent, *latéro-œsophagien* et *rétro-trachéal*.

Dans cette portion cervicale à droite comme à gauche les récurrents entrent en rapport avec de petits ganglions lymphatiques qui représentent les éléments les plus élevés de la chaîne récurrentielle.

En dehors les récurrents répondent au paquet vasculo-nerveux du cou : carotide primitive et carotide interne, jugulaire interne et pneumogastrique, au corps thyroïde et plus particulièrement à la face postéro-interne des lobes latéraux, le rapport le plus important se faisant au voisinage du pôle inférieur du lobe latéral du corps thyroïde avec les vaisseaux thyroïdiens inférieurs; car au cours de la ligature de ce pédicule dans la thyroïdectomie le nerf récurrent risque d'être blessé; aussi les rapports entre les récurrents et l'artère thyroïdienne inférieure ont fait l'objet de minutieuses et importantes études en raison de l' « *intérêt chirurgical* » qu'ils présentent.

Au niveau du pôle inférieur du lobe thyroïdien latéral, le récurrent apparaît dans un petit espace triangulaire compris entre le corps thyroïde en avant, la carotide primitive en dehors et la trachée en dedans; mais contrairement à ce que l'on observe dans la partie inférieure de la région cervicale, le récurrent droit est plus externe et plus en avant que le gauche qui, lui, est placé contre la face latérale gauche de la trachée, aussi croise-t-il le plus souvent l'artère thyroïdienne inférieure ou ses branches de division ainsi que la lame vasculaire de cette artère en passant en avant d'elle, tandis qu'à gauche, le récurrent passe en arrière. Si cette disposition est fréquente et admise par la plupart des classiques, nous reconnaissons qu'il existe de nombreuses *variations* et, d'après nos observations, nous estimons que le nerf chemine dans plus de la moitié des cas à travers la lame vasculaire de la thyroïdienne inférieure, compris entre les branches de division de l'artère, et cela aussi bien à droite qu'à gauche. Au niveau du pôle inférieur du lobe latéral, le nerf peut entrer en rapport avec une parathyroïde, type sous-polaire; quoi qu'il en soit, dans la ligature du pédicule thyroïdien inférieur, il importe peu de savoir si le récurrent est pré-inter- ou rétro-artériel, car le moyen le plus sûr pour éviter sa blessure ou sa prise dans la ligature est de lier en plein tissu thyroïdien, au niveau du pôle inférieur, ou dans les énucléations intra-capsulaires de lier isolément les branches de l'artère thyroïdienne

inférieure assez loin de leur naissance (voy. : *Artère thyroïdienne inférieure,* tome III, fascicule I).

Plus haut, les deux nerfs récurrents abandonnent les faces latérales de la trachée, puis ils perforent les fibres les plus basses du constricteur inférieur du pharynx ou s'engagent sous le muscle pour aborder sous la muqueuse du pharynx les gouttières pharyngo-laryngées (voy. : fig. 432).

Dans les gouttières pharyngo-laryngées, les récurrents cheminent verticalement sur une longueur d'un centimètre environ pour s'épanouir ensuite en branches terminales.

A ce niveau, la *portion terminale* des récurrents entre en rapport avec les différentes pièces constitutives du larynx, latéralement avec le cartilage thyroïde qui le sépare du lobe latéral du corps thyroïde, antérieurement avec le cartilage cricoïde.

Les récurrents sont situés dans le chorion de la muqueuse laryngée séparés des pièces cartilagineuses laryngées par les muscles qui les recouvrent et qu'ils innervent, et en particulier en avant, par le muscle crico-aryténoïdien postérieur sur la face postérieure duquel ils s'épanouissent (voy. : fig. 432).

Branches collatérales. — Pendant leur trajet, les nerfs récurrents abandonnent quelques *branches collatérales,* très grêles, pour la plupart, mais nombreuses, à savoir :

1° Des **rameaux cardiaques,** en nombre variable : ce sont les *nerfs cardiaques moyens*; ils se détachent de l'anse des récurrents pour suivre à droite un trajet beaucoup plus long qu'à gauche; ils aboutissent au plexus cardiaque :

a) à droite, ils descendent en avant de la trachée; en arrière du tronc brachio-céphalique et de la crosse aortique; ils se terminent à la partie profonde du plexus cardiaque; bien souvent, le nerf cardiaque moyen naît par *deux racines* : α) une *principale* venue du pneumogastrique; β) l'autre *accessoire* venue de l'anse récurrentielle (voy. : *Nerfs du cœur,* tome III);

b) à gauche, ils sont extrêmement courts et abordent le plexus ganglionné de Wrisberg par sa face superficielle.

2° Un **rameau anastomotique** (inconstant) pour le ganglion cervical inférieur qui traverse l'aire de la fossette sus-rétro-pleurale.

3° Des **rameaux œsophagiens** disposés transversalement et parallèles entre eux à caractère segmentaire pour la couche musculaire et la muqueuse de ce conduit dans sa partie en rapport avec les récurrents; ils ne dépassent pas la ligne médiane.

4° Des **rameaux trachéaux** qui ont vis-à-vis de la trachée une distribution analogue aux précédents.

5° Des **rameaux pharyngiens** très grêles au nombre de *deux* ou *trois* pour le constricteur inférieur du pharynx.

6° Et un **filet anastomotique** (inconstant) pour le nerf cardiaque supérieur du sympathique.

Branches terminales. — Au niveau de la gouttière pharyngo-laryngée, chaque nerf récurrent se divise en ses *branches terminales* qui sont au nombre de *cinq*; la division se fait entre le bord postérieur de la plaque latérale du cartilage thyroïde et le chaton cricoïdien recouvert du muscle crico-aryténoïdien postérieur.

Le mode de division est variable :

1° Tantôt il se ramifie en ses *cinq branches terminales* qui sont : *a)* un *rameau anastomotique,* ascendant, qui s'unit à un rameau analogue, descendant, venu du laryngé supérieur et dont l'ensemble est connu sous le nom d'*anse de Galien*; cette anse est située sous la muqueuse pharyngée appliquée contre le muscle crico-aryténoïdien postérieur qui la sépare du chaton cricoïdien; parfois aussi elle traverse les fibres les plus superficielles du

muscle crico-aryténoïdien postérieur; *b)* et *quatre filets musculaires* qui sont destinés aux muscles du larynx, sauf le crico-thyroïdien, ce sont : α) le *nerf du crico-aryténoïdien postérieur* qui aborde ce muscle par son bord externe dans son tiers inférieur; β) le *nerf du muscle ary-aryténoïdien* qui passe sous les insertions supérieures du muscle précédent; il aborde le muscle par sa face profonde; γ) le *nerf du muscle crico-aryténoïdien latéral* qui naît parfois d'un tronc commun avec le rameau précédent; il aborde le muscle par sa face externe; δ) et le *nerf du muscle thyro-aryténoïdien* qui se divise en *deux* ou *trois rameaux* pour les faisceaux thyro-aryténoïdien externe et interne et pour le faisceau du thyro-épiglottique (voy. : fig. 432).

2° Tantôt au contraire, le nerf bifurque en *deux branches* (Hovelacque) : *a)* l'une *postérieure* qui fournit l'anse de Galien et les nerfs du crico-aryténoïdien postérieur et de l'inter-aryténoïdien; *b)* l'autre *antérieure,* courte, plus grêle que la précédente, qui fournit les autres nerfs musculaires destinés aux crico-aryténoïdien latéral, thyro-aryténoïdien externe et interne et thyro-épiglottique (voy. : *Nerfs du larynx,* tome III, fascicule II).

Envisagés du point de vue de leur *systématisation,* il faut retenir que les *pédicules nerveux laryngés* supérieurs et inférieurs renferment *trois sortes* de fibres qui sont : *a)* des *fibres d'origine cérébro-spinale* destinées à l'innervation de la musculature striée et de la muqueuse laryngée; elles appartiennent à la Xe paire crânienne; *b)* des *fibres orthosympathiques* amenées au larynx par les anastomoses (voyez précédemment); *c)* enfin des *fibres parasympathiques* d'origine vagale.

6. — Nerfs cardiaques.

Les nerfs cardiaques du pneumogastrique sont au nombre de *trois*; on les classe d'après le niveau de leur origine en *nerfs cardiaques supérieur, moyen* et *inférieur*; mais, à vrai dire, il est très difficile de donner une description schématique exacte de ces nerfs, tant leur variabilité est grande d'un sujet à l'autre et même d'un côté à l'autre.

a) Les **nerfs cardiaques supérieurs** sont en nombre variable, de un à trois en moyenne. Ils naissent un peu au-dessous du ganglion plexiforme; ils cheminent dans le cou, où ils accompagnent les carotides interne et primitive; ils se distribuent au plexus cardiaque et aux gros vaisseaux de la base du cou.

b) Les **nerfs cardiaques moyens,** au nombre de un à deux, naissent le plus souvent du pneumogastrique un peu au-dessous de l'origine du récurrent ou de l'anse du récurrent, et lorsqu'il n'en existe qu'un seul il naît presque toujours par *deux racines* : l'une *principale* qui vient du pneumogastrique, et l'autre *accessoire* qui émane de l'anse récurrentielle.

Plexiformes au voisinage de leur origine, ils sont très courts à gauche et se distribuent rapidement au plexus cardiaque; beaucoup plus longs à droite, ils sont bien souvent condensés en un seul filet qui aborde le plexus cardiaque en passant entre la crosse aortique et la branche droite de l'artère pulmonaire.

c) Les **nerfs cardiaques inférieurs** au nombre de un à deux naissent du tronc du pneumogastrique, un peu au-dessous de l'origine du récurrent; parfois même ils sont fusionnés avec les nerfs cardiaques moyens ou anastomosés avec eux.

Très courts, ils suivent un trajet analogue aux nerfs cardiaques moyens; ils se distribuent au plexus cardiaque et à la face postérieure des oreillettes où ils aboutissent au plexus de Perman (voy. : *Nerfs du cœur,* tome III, fascicule I).

Les nerfs cardiaques moyen et inférieur fournissent des *rameaux pulmonaires (rameaux broncho-pulmonaires antérieurs)* au nombre de un ou deux; ils longent la face antérieure de la bronche souche et pénètrent dans le poumon au niveau du hile, en avant des vaisseaux

pulmonaires. Ils s'anastomosent avec les rameaux broncho-pulmonaires du pneumogastrique.

Les nerfs cardiaques du pneumogastrique contribuent avec les nerfs cardiaques du sympathique à la formation du plexus cardiaque (plexus ganglionné) d'où part un riche réseau anastomotique péri-artériel au niveau des vaisseaux coronaires *(nerfs coronariens)*.

7. — *Rameaux trachéaux.*

Les *rameaux trachéaux,* au nombres de cinq à six, sont fournis par le pneumogastrique droit et par le récurrent gauche pour la portion thoracique de la trachée et par les deux nerfs récurrents pour sa portion cervicale.

En abordant la trachée, chaque filet se ramifie en deux ou trois branches sur la face latérale du conduit.

8. — *Rameaux ou nerfs broncho-pulmonaires.*

Les *rameaux ou nerfs broncho-pulmonaires* ont fait l'objet d'une étude approfondie de A. et M. Latarjet et de Jaubert de Beaujeu (1); ils sont très nombreux, on en compte entre quatre et dix par côté. Ils se détachent du pneumogastrique au niveau du pédicule pulmonaire entre l'origine des nerfs récurrents et le point où le pneumogastrique atteint l'œsophage thoracique. Au niveau de l'origine et derrière la bifurcation trachéale, ils reçoivent le plus souvent quelques filets issus des nerfs cardiaques. Parmi les éléments du pédicule pulmonaire, ces nerfs sont pour la plupart postérieurs; ils offrent quelques anastomoses entre eux mais sont rarement plexiformes, tout au moins sur toute l'étendue de leur trajet. Ils présentent une disposition étagée, parfois même un aspect en éventail à la face postérieure du pédicule pulmonaire, mais ils sont en majeure partie, soit sus-, soit rétro-bronchiques : c'est à ce groupe que l'on donne le nom de *plexus bronchique postérieur* ou *plexus rétro-bronchique* (voy. : fig. 433).

Avant d'aborder le hile du poumon, quelques filets nerveux contournent les bords supérieur et inférieur des bronches en donnant naissance à des rameaux péribronchiques.

De ces nerfs partent des *rameaux bronchiques* très courts qui pénètrent la paroi bronchique et des *rameaux broncho-pulmonaires* qui cheminent sur les deux faces postérieure et antérieure des bronches jusqu'au hile pulmonaire au niveau duquel ils pénètrent. Quelques filets nerveux à type plexiforme accompagnent les vaisseaux pulmonaires et plus particulièrement l'artère pulmonaire en se plaçant sur sa face antérieure, de telle façon que les rameaux broncho-pulmonaires du pneumogastrique peuvent être classés suivant leur situation au niveau des éléments du pédicule pulmonaire : *a)* en *rameaux rétro-bronchiques* et ce sont les plus nombreux; *b)* et en *rameaux prébronchiques* et *pré-artériels* (pour plus de détails, voy. : *Nerfs des poumons,* tome III, fascicule II).

9. — *Rameaux péricardiques.*

Les *rameaux péricardiques* proviennent en grande partie du plexus bronchique postérieur; quelques-uns directement du pneumogastrique après son croisement de la bronche souche. Ils se distribuent à la partie supérieure et postérieure du péricarde (voy. : fig. 433).

---

(1) Article à consulter : A. et M. Latarjet et Jaubert de Beaujeu : Anatomie macroscopique des nerfs pulmonaires. *Journal de Médecine de Lyon,* 5 mai 1945.

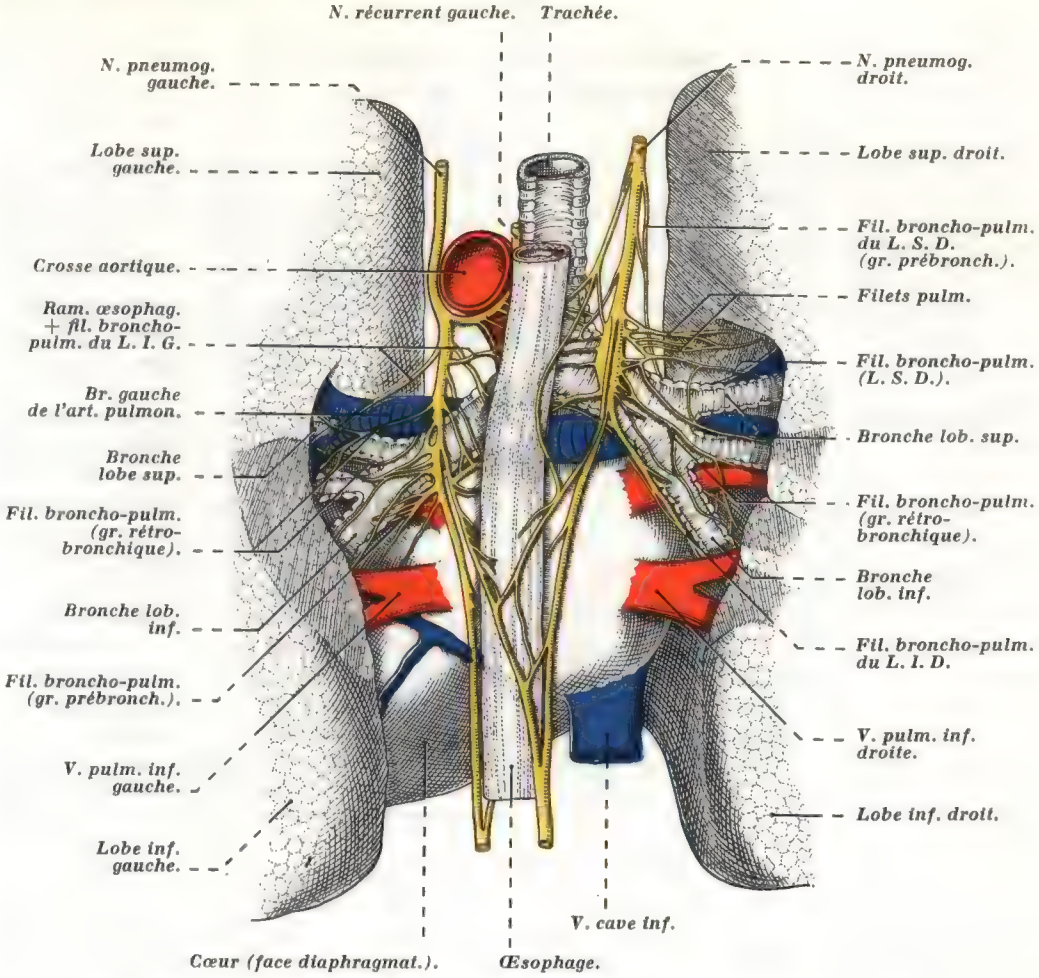

FIG. 433. — *Nerfs broncho-pulmonaires des pneumogastriques droit et gauche, vue postérieure* (d'après A. et M. LATARJET et JAUBERT DE BEAUJEU).

10. — Rameaux œsophagiens.

Les *rameaux œsophagiens* du pneumogastrique ont une triple origine : *a) dans la portion suprabifurcale,* ils proviennent du pneumogastrique (trois à quatre filets) et de ses rameaux trachéaux; *b) au niveau de la bifurcation de la trachée,* ils dérivent du plexus bronchique postérieur; *c)* et *dans la portion infra-bifurcale,* ils sont fournis par la partie plexiforme des deux pneumogastriques qui entoure l'œsophage à ce niveau (voy. : fig. 433).

Un peu avant leur terminaison les deux pneumogastriques fournissent également quelques *rameaux œsophagiens* à la portion abdominale du conduit.

Les rameaux œsophagiens se distribuent à la musculature et à la muqueuse œsophagienne.

II. — TERMINAISON DES PNEUMOGASTRIQUES. PNEUMOGASTRIQUE ABDOMINAL

Lorsque les deux nerfs pneumogastriques ont franchi l'orifice œsophagien du diaphragme, on ne peut plus les considérer comme les autres nerfs crâniens avec leur disposition paire et symétrique, car ils constituent autour de l'œsophage abdominal un véritable *plexus péri-œsophagien,* donc un véritable « *nerf pneumogastrique impair et diffus* » dont les ramifications vont se distribuer aux divers viscères abdominaux (1).

Suivant la conception de Delmas et Laux, à partir du cardia, il ne faut envisager qu'un seul nerf, véritable *tronc pneumogastrique commun,* toutes les autres branches, et cela quelle que soit leur importance volumétrique, ne doivent être considérées que comme des *collatérales.*

Ce tronc bien individualisé à la face postérieure du cardia correspond au pneumogastrique droit ou postérieur des classiques; il descend en avant de l'aorte abdominale, à un ou deux centimètres au-dessus de la naissance du tronc cœliaque; il se divise sur la face antérieure de l'aorte abdominale en *trois branches* qui sont : *a)* une *branche moyenne* grêle, c'est le *nerf mésentérico-cœliaque* qui va rejoindre les plexus du tronc cœliaque et des artères mésentériques supérieure et inférieure; *b)* et deux *branches latérales* ou *rameaux solaires*; la branche gauche étant moins volumineuse que la droite, chacune de ces branches se jette respectivement sur la corne inférieure du ganglion semi-lunaire correspondant en formant avec le ganglion semi-lunaire et le nerf grand splanchnique du même côté les *anses mémorables de Wrisberg droit et gauche* (voy. : fig. 432).

Le nerf mésentérico-cœliaque chemine sur la face antérieure de l'aorte abdominale; il n'est bien individualisé que jusqu'au plexus mésentérique supérieur; au-dessous de la naissance de l'artère mésentérique supérieure, il est plexiforme et représente ce que l'on désigne sous le nom de *nerfs intermésentériques.* Il envoie de nombreux filets aux plexus cœliaques, mésentériques supérieur et inférieur qui entourent et accompagnent les artères de même nom.

Ce nerf représente le *tronc pneumogastrique abdominal de Delmas et Jayle* (2) et les fibres nerveuses qui le constituent sont mélangées aux fibres sympathiques dont l'ensemble forme un *complexe vago-sympathique* qui accompagne les trois pédicules vasculaires destinés aux viscères abdominaux (tronc cœliaque, artères mésentériques supérieure et inférieure) (voy. : fig. 434).

Branches collatérales abdominales.

Le *nerf gastro-hépatique de Latarjet et Bonnet,* qui représente en quelque sorte l'épanouissement intra-abdominal du pneumogastrique gauche ou antérieur des classiques étant mis à part, le *tronc pneumogastrique abdominal* abandonne un certain nombre de branches collatérales au cours de son trajet, ce sont :

1° des *rameaux gastriques*;
2° des *rameaux hépatiques*;
3° des *rameaux solaires* pour les ganglions semi-lunaires (voyez précédemment);

---

(1) Articles à consulter : Villemin et Dufour : La terminaison du pneumogastrique droit dans l'abdomen chez l'homme. *Annales d'Anatomie pathologique et d'Anatomie normale médico-chirurgicale,* 1929, n° 7 *bis,* p. 1005.

Perruchio : Distribution des nerfs pneumogastriques dans l'abdomen chez l'homme. *Thèse de Bordeaux,* 1939.

(2) Article à consulter : Delmas et Jayle : Distribution du pneumogastrique abdominal. *Comptes rendus de l'Association des Anatomistes,* 1931, p. 155.

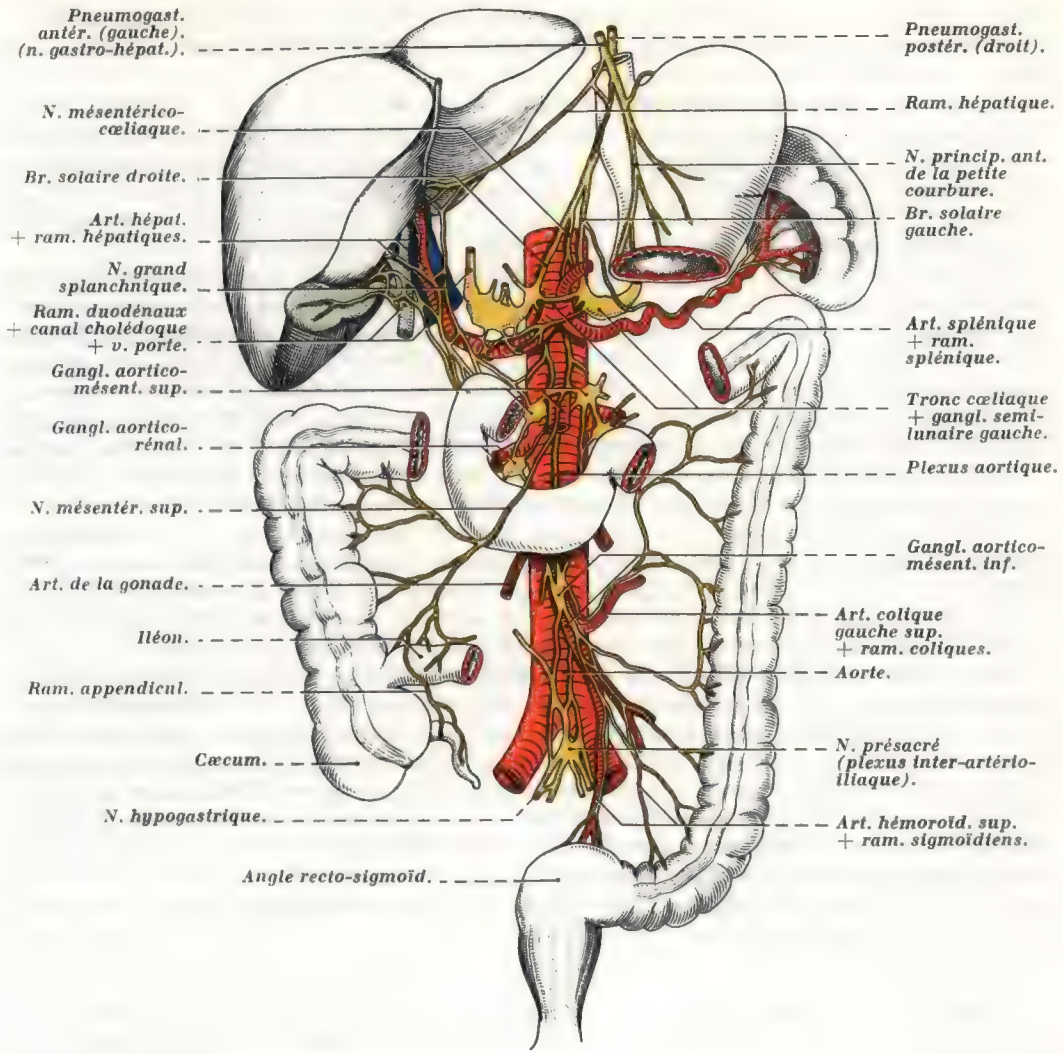

FIG. 434. — *Pneumogastrique abdominal* (schématique).

4° des *rameaux pancréatico-spléniques*;

5° et des rameaux destinés à tous les *segments du tube digestif intestinal* depuis le pylore jusqu'à la partie terminale du côlon descendant *(rameaux duodénaux, intestinaux et coliques)*.

I. **RAMEAUX GASTRIQUES.** — Les *rameaux gastriques* fournis par le pneumogastrique abdominal ont fait l'objet d'une étude minutieuse de la part de Latarjet et Wertheimer (1)

(1) Articles à consulter : A. LATARJET : Les nerfs de l'estomac. *Bulletin de la Société médicale des Hôpitaux de Lyon*, 20 déc. 1920.

A. LATARJET et WERTHEIMER : L'énervation gastrique. Données expérimentales, déductions cliniques. *Journal de Médecine de Lyon*, 5 nov. 1921, p. 1289.

JAYLE : Les rameaux gastriques du pneumogastrique. *Comptes rendus de l'Association des Anatomistes*, 1931, p. 284.

et cette étude est une véritable mise au point de la question. Au reste il y a lieu de noter que la connaissance des nerfs gastriques est actuellement de la plus haute importance du point de vue chirurgical.

Les rameaux gastriques abordent l'estomac au niveau de la partie supérieure de la petite courbure où ils sont compris entre les deux feuillets du petit épiploon et disposés suivant *deux plans*, l'un *antérieur*, l'autre *postérieur*; entre ces deux plans nerveux se trouvent les vaisseaux coronaires stomachiques et leurs collatérales, si bien que l'on peut considérer le pédicule vasculo-nerveux de la petite courbure comme étant constitué par un plan vasculaire compris entre deux plans nerveux (Wertheimer).

Du versant externe de la terminaison plexiforme et étalée du *pneumogastrique gauche* des classiques partent *quatre* à *six rameaux gastriques* qui s'étagent les uns au-dessus des autres et que l'on peut classer de haut en bas et de dehors en dedans en *rameaux gastriques supérieurs, moyens* et *inférieurs* dont les ramifications s'étalent sur la paroi antérieure de l'estomac depuis le cardia jusqu'à l'antre pylorique. Parmi ces rameaux, il en existe un, le plus bas et le plus interne, qui suit un trajet parallèle à la petite courbure; c'est le *nerf principal antérieur de la petite courbure de Latarjet*; il se termine sur la face antérieure de l'antre pylorique; ce nerf abandonne par son versant externe convexe la plupart des *rameaux gastriques inférieurs* (voy. : fig. 434).

Du *pneumogastrique droit* des classiques partent également *quatre* à *cinq rameaux gastriques* qui présentent à peu près la même disposition que les précédents; ils se distribuent à la face postérieure de l'estomac; la branche la plus volumineuse et la plus interne constitue le *nerf principal postérieur de la petite courbure de Latarjet*, moins long et moins volumineux toutefois que son homonyme antérieur.

Les rameaux gastriques offrent des *caractères particuliers* qui sont au nombre de *trois*, à savoir : *a)* ces nerfs présentent jusque dans la paroi gastrique une individualité propre et ne contractent jamais d'anastomoses entre eux; *il n'existe donc pas de plexus gastrique*; *b)* tous les rameaux gastriques issus directement ou indirectement des pneumogastriques n'apparaissent jamais sous la séreuse au-delà d'une ligne passant sensiblement par le milieu des faces de l'estomac (Wertheimer); *c)* enfin aucun des rameaux gastriques n'atteint la région du sphincter pylorique, ils s'arrêtent tous au niveau de l'antre pylorique et ne dépassent pas la ligne médiane.

Les rameaux gastriques du pneumogastrique s'anastomosent avec le plexus sympathique de la coronaire stomachique.

II. **RAMEAUX HÉPATIQUES.** — Les *rameaux hépatiques* naissent du tronc *pneumogastrique* abdominal; ces rameaux sont au nombre de *trois* à *quatre*. Ils naissent du versant interne de la terminaison plus ou moins étalée du tronc au niveau de la face antérieure du cardia; ils sont situés dans la partie supérieure du petit épiploon *(pars condensa de Toldt)*. D'aspect plexiforme, ils décrivent dans l'ensemble une courbe à concavité inférieure; ils se terminent au niveau du hile hépatique où ils pénètrent le foie par la partie gauche du hile en passant en avant de la branche gauche de l'artère hépatique; ils s'anastomosent avec les filets sympathiques venus du plexus de l'artère hépatique (voy. : fig. 434).

Notons en passant qu'une partie des nerfs du foie provient du ganglion semi-lunaire (G. Laux et Jayle).

III. **RAMEAUX PANCRÉATICO-SPLÉNIQUES.** — Les rameaux pancréatico-spléniques atteignent le pancréas et la rate par le plexus péri-artériels de l'artère splénique; la tête du pancréas reçoit en outre un filet indépendant qui suit la partie gauche du tronc cœliaque.

IV. **RAMEAUX DUODÉNAUX.** — Les rameaux duodénaux proviennent des nerfs pyloriques et des nerfs mésentériques supérieurs.

V. **RAMEAUX DE L'INTESTIN GRÊLE ET DU GROS INTESTIN.**— Les rameaux de l'intestin grêle et du gros intestin atteignent leur territoire suivant les vaisseaux artériels par l'intermédiaire des nerfs mésentériques supérieurs et inférieurs (voy. : fig. 434).

Anastomoses. — Les deux nerfs pneumogastriques s'anastomosent entre eux par l'intermédiaire des plexus cardiaque, œsophagien et broncho-pulmonaire.

Le pneumogastrique s'anastomose avec des *nerfs crâniens,* à savoir : le spinal, le glosso-pharyngien, le grand hypoglosse et le facial.

1° Les anastomoses avec le *spinal* se font : d'une part par l'intermédiaire de la branche interne du spinal qui se jette sur le ganglion plexiforme, et d'autre part par l'intermédiaire des *anastomoses de Lobstein* représentées par deux à trois filets qui vont du spinal au ganglion jugulaire et qui sont situées au niveau du trou déchiré postérieur (voy. : fig. 442).

2° Les anastomoses avec le *glosso-pharyngien* sont : *a)* l'une *directe* établie entre le ganglion d'Andersch et le ganglion jugulaire au niveau du trou déchiré postérieur; *b)* les autres *indirectes* par l'intermédiaire des rameaux carotidiens de ces deux nerfs, du plexus pharyngien et enfin sous la muqueuse linguale à la jonction des territoires sensitivo-sensoriels de cette dernière entre le nerf laryngé supérieur et les filets terminaux de la IXe paire.

3° Les anastomoses avec le *grand hypoglosse* se font par deux filets grêles situés sous la base du crâne entre ce nerf et le ganglion plexiforme.

4° L'anastomose avec le *facial* est constituée par un rameau qui se détache du pneumogastrique au-dessous du ganglion jugulaire. Il traverse la fosse jugulaire en passant en avant de la veine jugulaire interne d'où la dénomination de *rameau de la fosse jugulaire* que lui donnait Cruveilhier; il pénètre par l'*ostium introïtus* dans un canalicule osseux qui l'amène soit dans l'aqueduc de Fallope, soit au trou stylo-mastoïdien par l'*ostium exitus* où il se jette sur le facial au voisinage de l'origine du rameau sensitif du conduit auditif externe, parfois même accolé à ce rameau sur un court trajet (voy. : fig. 416).

Pour certains auteurs cette anastomose serait une fausse anastomose; les fibres du rameau sensitif du conduit auditif externe viendraient du pneumogastrique et dans l'aqueduc de Fallope; il n'y aurait qu'accolement de ce nerf au facial sans échange de fibres; cette opinion est à notre avis erronée; le *rameau anastomotique du pneumogastrique* au *facial* ne participe en rien à la constitution du rameau sensitif du conduit auditif externe dont toutes les fibres sont tributaires de l'intermédiaire de Wrisberg ainsi qu'en témoignent les observations cliniques de zona géniculé (voy. : *Nerf facial*).

5° Les anastomoses avec le *sympathique* sont multiples; elles sont *directes* et *indirectes* et s'établissent par l'intermédiaire des branches des nerfs ou des plexus.

a) Les *anastomoses directes* sont représentées par un ou deux filets tendus entre le ganglion cervical supérieur et le ganglion plexiforme (voy. : fig. 430 et 442).

b) Les *anastomoses indirectes* se font entre le ganglion cervical supérieur et le nerf laryngé supérieur, entre le nerf cardiaque supérieur du sympathique et le nerf laryngé supérieur *(anse de Dröbnik),* entre le ganglion cervical inférieur et l'anse des récurrents (mais cette anastomose est inconstante à gauche), entre les rameaux solaires du pneumogastrique abdominal et les splanchniques par l'intermédiaire des anses mémorables de Wrisberg, entre les nerfs cardiaques et le plexus cardiaque, et enfin par l'intermédiaire des divers plexus péricarotidien, pharyngien, broncho-pulmonaire, cœliaque et mésentérique (voy. : fig. 533).

ORIGINES RÉELLES

Le nerf pneumogastrique est un *nerf mixte* qui contient à la fois des fibres motrices et des fibres sensitives; d'autre part, il appartient au *système parasympathique crânien (parasympathique vagal)* : en conséquence, ses origines réelles sont différentes suivant qu'on envisage son *système somatique* et son *système végétatif*.

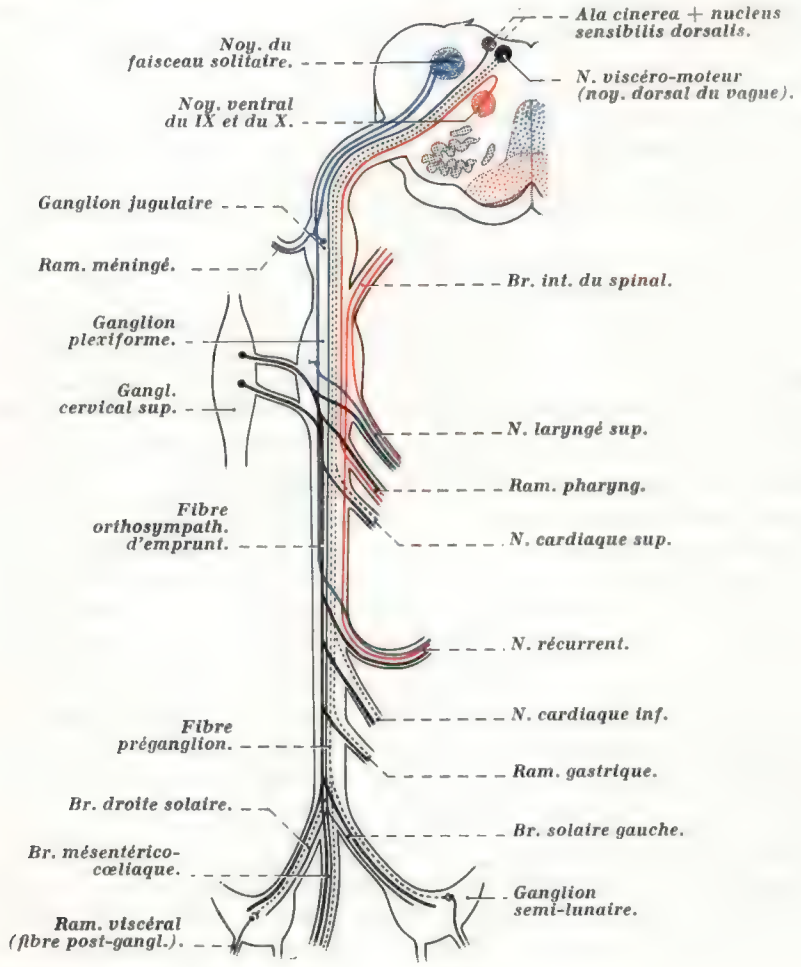

FIG. 435.
Systématisation du nerf pneumogastrique (schématique).

I. **ORIGINE DES FIBRES MOTRICES.** — *a)* Les **fibres motrices somatiques** naissent dans le bulbe au niveau du *noyau ambigu* ou *noyau moteur ventral du IXe et du Xe* ou *noyau pharyngé*. Ce noyau est profondément situé dans la substance réticulée bulbaire au niveau de l'olive bulbaire, en avant du noyau dorsal du vague ou noyau de l'aile grise, en dedans du noyau gélatineux de Rolando et de la racine descendante du trijumeau, en dehors et en arrière de la parolive dorsale (voy. : fig. 435).

Les fibres du pneumogastrique issues de ce noyau émanent de sa partie inférieure

(deux tiers inférieurs), car dans son tiers supérieur le noyau ambigu donne naissance aux fibres motrices somatiques du glosso-pharyngien.

Ce noyau est constitué par de grosses cellules multipolaires; il représente le prolongement vers l'encéphale du groupe cellulaire antéro-externe de la corne antérieure de la moelle (voy. : fig. 46).

Le **trajet intra-bulbaire** des fibres du pneumogastrique est identique à celles du glosso-pharyngien (voy. : *Nerf glosso-pharyngien*).

Notons que le *spinal bulbaire* issu du noyau vago-spinal (noyau laryngé) restitue au pneumogastrique les fibres somato-motrices de ce noyau par l'intermédiaire de sa branche interne *(nerf vago-spinal)* (voy. : *Nerf spinal*); de ce fait le pneumogastrique devient le nerf somato-moteur *laryngé* et *pharyngé* (voy. : fig. 46 et 436).

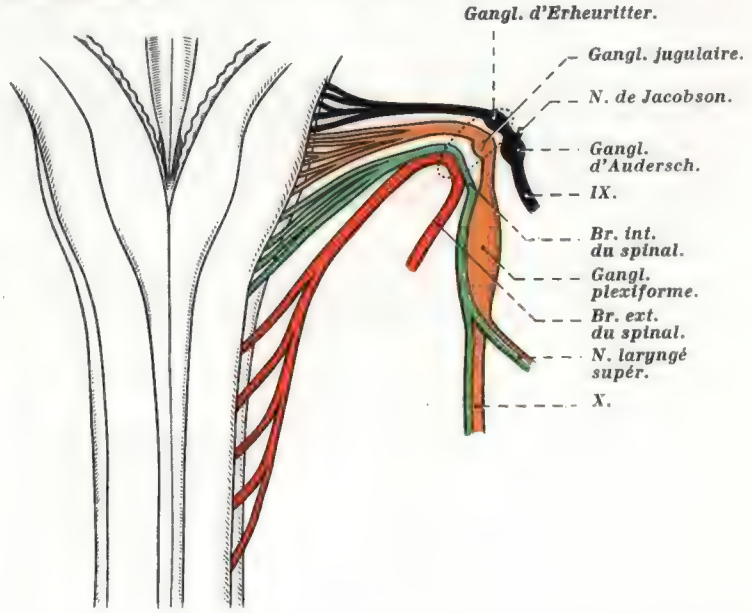

FIG. 436.
Constitution et systématisation des nerfs pneumogastrique et spinal; côté droit, vue postérieure. Le trou déchiré postérieur est figuré en pointillé (schématique).

b) Les **fibres motrices végétatives** du pneumogastrique naissent du *noyau de l'aile grise* ou *noyau dorsal du vague* ou *noyau viscéro-moteur du X* (voy. : fig. 435).

Le *noyau dorsal du vague* encore appelé *noyau cardio-pneumo-entérique* ou *noyau parasympathique vagal* est représenté par une colonne de substance grise profondément située dans le bulbe, sous le plancher du quatrième ventricule au niveau de l'aile grise ou *trigone du vague*; il est placé en dehors du noyau de l'hypoglosse dont il est séparé par le noyau intercalaire de Staderini et en dedans du noyau du faisceau solitaire (voy. : fig. 46 et 49).

Sur une coupe transversale, on lui distingue deux sortes d'éléments cellulaires, à savoir : à la périphérie de petites cellules *(centre parvo-cellulaire)* et dans sa partie centrale de grosses cellules (centre magno-cellulaire) (Winckler).

Les fibres parasympathiques sont intimement mélangées aux autres fibres nerveuses de ce nerf dans leur trajet intra-bulbaire.

C'est de ce *centre parasympathique* que part tout le contingent des fibres centrifuges végétatives qui par le chemin du vague et de ses rameaux récurrents, cardiaques, bronchopulmonaires, œsophagiens, solaires et transolaires vont porter l'*innervation organo-végétative* au cœur, aux poumons, à l'œsophage (deux tiers inférieurs), à l'estomac, au foie, au pancréas et à l'intestin (voy. : fig. 435).

II. **ORIGINE DES FIBRES SENSITIVES.** — Les *fibres sensitives somatiques* naissent des cellules en T qui occupent les *ganglions jugulaire* et *plexiforme,* équivalents des ganglions spinaux. Ces cellules se comportent comme celles du glosso-pharyngien; elles sont pourvues de *deux prolongements*; l'un *périphérique* qui recueille la sensibilité des muqueuses digestives laryngée et respiratoire, l'autre *central* qui pénètre le bulbe au niveau du sillon des nerfs mixtes mélangé aux fibres centrifuges du nerf.

Terminaison des fibres sensitives somatiques. — Dans le bulbe le trajet de ces fibres est identique à celui des fibres motrices. Elles constituent un faisceau qui se dirige obliquement en arrière et en dedans, traverse la racine descendante du trijumeau et le noyau sensitif terminal du Ve; puis il aboutit profondément sous le plancher du quatrième ventricule au *noyau du faisceau solitaire (nucleus solitarius)*; les fibres se terminent dans la partie inférieure de ce noyau au-dessous de la terminaison des fibres du glosso-pharyngien. Cette partie du *nucleus solitarius* que l'on pourrait désigner sous le nom de *noyau sensitif terminal du vague* comprend, étagées de haut en bas dans le bulbe, *trois parties* qui sont : *a)* une *partie supérieure* désignée sous le nom de *noyau d'Allen*; *b)* une *partie moyenne,* étroite, condensée du noyau solitaire; *c)* et une *partie inférieure,* juxta-médiane, constituée par deux noyaux contigus qui sont le *noyau terminal* en dehors, et le *noyau commissural de Cajal* en dedans, ce dernier étant adossé sur la ligne médiane à celui du côté opposé (voy. : fig. 51).

Avant d'aborder le noyau au niveau de sa face externe, les fibres sensitives du vague se coudent à angle droit et, après un trajet descendant où elles sont accolées à la face externe du noyau, elles se terminent par une arborisation terminale dans le noyau précité (voy. : fig. 51).

C'est à l'ensemble des cylindraxes descendants issus des nerfs intermédiaires de Wrisberg, glosso-pharyngien et pneumogastrique, placés contre le versant externe du *nucleus solitarius* que l'on donne le nom de *faisceau solitaire* ou *fasciculus solitarius*; la portion affectée au pneumogastrique constitue la *racine descendante du vague,* analogue en cela à la racine descendante sensitive du trijumeau qui se comporte vis-à-vis du noyau gélatineux de Rolando comme la racine du vague vis-à-vis du noyau du faisceau solitaire (voy. : fig. 51).

Terminaison des fibres sensitives végétatives. — Les fibres sensitives végétatives du vague se terminent au niveau de *deux noyaux* gris situés sous le plancher du quatrième ventricule au voisinage de l'aile grise; ce sont les *noyaux dorsaux sous-épendymaires de l'aile grise de Winckler* : *a)* l'un est *externe,* il est situé en arrière du noyau du faisceau solitaire et d'aspect arrondi; c'est le *noyau rond (nucleus rotondus)*; *b)* l'autre est *interne* et plus volumineux que le précédent; il est situé un peu en arrière du noyau dorsal du vague; c'est le *noyau sensitif dorsal (nucleus sensibilis dorsalis)* (voy. : fig. 56).

Connexions centrales. — 1° Le **noyau ambigu** est en connexion avec le cortex cérébral par la voie du faisceau géniculé.

Le centre moteur cortical qui est en relation avec les cellules motrices du noyau ambigu correspond aux centres de l'innervation motrice du larynx et du pharynx. Le *centre laryngé phonatoire de Krause* est situé dans la partie inférieure de la frontale ascendante.

2° Les **connexions du noyau dorsal du vague** sont assez mal connues; il est vraisemblable qu'il entre en relation par l'intermédiaire du faisceau de Schütz avec des centres sympathiques supérieurs tels que les centres de l'hypothalamus et probablement avec les noyaux gris du tuber.

3° Le **noyau du faisceau solitaire** est en connexion avec la couche optique par l'intermédiaire du ruban de Reil; le contingent sensitif somatique du vague issu du noyau soli-

taire après décussation sur la ligne médiane suit le même trajet que les fibres de la sensibilité générale (voie du ruban de Reil).

Le noyau solitaire de même que le noyau ambigu sont en relation avec le système de la *bandelette longitudinale postérieure.*

4° Les **connexions centrales** des noyaux sensitifs végétatifs du vague sont mal connues.

VASCULARISATION ARTÉRIELLE

1° A son *émergence* du bulbe rachidien, le pneumogastrique reçoit une artère radiculaire grêle (parfois commune avec le nerf glosso-pharyngien); elle naît tantôt de l'artère de la fossette latérale du bulbe, tantôt isolément de la vertébrale à sa terminaison.

2° Dans sa *portion intra-crânienne* et au *trou déchiré postérieur,* le tronc du nerf pneumogastrique et le ganglion jugulaire sont vascularisés par des rameaux issus de la branche méningée de la pharyngienne ascendante.

3° Dans l'*espace rétro-stylien,* le nerf et le ganglion plexiforme reçoivent des artérioles grêles de la pharyngienne ascendante ou de sa branche, la méningée postérieure de Cruveilhier.

Au-dessous du ganglion plexiforme, l'artère thyroïdienne supérieure abandonne dans quelques cas des rameaux grêles au tronc nerveux.

4° Dans la *région carotidienne,* le nerf pneumogastrique reçoit : *a)* de fins rameaux de la thyroïdienne inférieure; *b)* et des artérioles issues des *vasa vasorum* des vaisseaux jugulo-carotidiens.

SYSTÉMATISATION ET PHYSIOLOGIE

Le nerf vague est un *nerf mixte* puisqu'il est à la fois moteur et sensitif, somatique et végétatif; il entre donc dans la catégorie des *nerfs complets.*

C'est un nerf dont le rôle physiologique est considérable ainsi que le montre l'étendue de son territoire et au premier rang de ses fonctions apparaissent ses *fonctions végétatives.*

a) **Fonctions somatiques.** — En tant que *nerf somatique,* son *territoire moteur* est restreint. Il innerve les muscles du larynx et, à ce sujet, il possède une innervation à type antagoniste puisqu'il est à la fois le *nerf dilateur* et *constricteur de la glotte*; toutefois la motricité du larynx est entièrement sous la dépendance du vago-spinal (voy. : *Nerf spinal*), car toutes les fibres motrices des nerfs laryngés dérivent du *noyau vago-spinal* ou *noyau laryngé* par l'intermédiaire de la branche interne du spinal (nerfs laryngés supérieur et inférieur) (voy. : fig. 435).

Son *territoire sensitif* s'étend aux muqueuses laryngée et pharyngée et à la muqueuse de la base de la langue; le territoire sensitif pharyngo-laryngé du pneumogastrique est le point de départ de réflexes importants tels que : réflexes tussigène, nauséeux, vomitif; aussi l'anesthésie de ces territoires entraîne-t-elle chez les sujets pseudo-bulbaires des troubles de la déglutition.

b) **Fonctions végétatives.** — En tant que *nerf végétatif,* le nerf vague préside à l'innervation *motrice* : *a)* d'une part, de toute la musculature lisse de l'appareil digestif à l'exception du tiers supérieur de l'œsophage et de l'arbre trachéo-bronchique; *b)* et d'autre part, à celle du myocarde (muscle strié).

Son *domaine sensitif* est très vaste : il s'étend aux muqueuses de l'œsophage, de l'estomac et de l'intestin, à certains viscères tels que foie, rate, pancréas, à la muqueuse de l'arbre trachéo-bronchique et à la sensibilité du cœur et des gros vaisseaux de la base.

RELATIONS ENTRE LE PNEUMOGASTRIQUE ET LE SYMPATHIQUE. SYSTÈME VAGO-SYMPATHIQUE. — Le pneumogastrique et le sympathique sont constamment en relation dans l'innervation des viscères et des organes par l'intermédiaire des nombreux plexus qu'ils constituent; il en résulte tant anatomiquement que physiologiquement que ces nerfs représentent un système inséparable l'un de l'autre et à fonctions antagonistes appelé *système vago-sympathique.*

Tous les deux agissent sur la régulation cardiaque et circulatoire, sur la respiration, sur la

sensibilité et la motricité œsophago-gastro-intestinale, sur la sécrétion glandulaire et muqueuse du tube digestif et de l'arbre trachéo-bronchique.

C'est ainsi que le pneumogastrique est modérateur cardiaque, vaso-dilatateur, accélérateur du péristaltisme gastro-intestinal, modérateur du métabolisme, donc *anabolique*; tandis que le sympathique est accélérateur cardiaque, vaso-constricteur, modérateur du péristaltisme gastro-intestinal, accélérateur du métabolisme, donc *catabolique* : le premier modère les sécrétions, le second les active.

Le bon fonctionnement des organes soumis à l'action du *système vago-sympathique* résulte donc de l'*équilibre* qui s'établit entre ces deux systèmes antagonistes; mais, que l'équilibre soit rompu au détriment de l'un ou de l'autre, il résulte alors des perturbations, véritable *dystonie neuro-végétative*, à tel point que l'on classe en pathologie ces syndromes en *deux groupes* : *vagotoniques* et *sympathicotoniques*.

NERF SPINAL

Le *nerf spinal* ou *nerf accessoire de Willis (nervus accessorius)* est le *nerf de la XIe paire*; il est exclusivement *moteur*.

Il possède une double origine et provient à la fois de la partie supérieure de la moelle cervicale et du bulbe rachidien.

A son origine, il apparaît constitué par une série de radicules superposées situées sur les faces latérales de la moelle cervicale qui se réunissent en une racine médullaire; celle-ci pénètre dans le crâne par le trou occipital, puis elle fusionne avec les fibres d'origine bulbaire pour former un tronc nerveux dit *nerf spinal* (voy. : fig. 437).

Ce nerf sort du crâne par le trou déchiré postérieur, puis il se divise en *deux branches* : *interne* et *externe*; *a)* la *branche interne* courte et grêle se jette dans le ganglion plexiforme du pneumogastrique; ses fibres nerveuses appartiennent par la suite en totalité à ce nerf; *b)* la *branche externe* semble continuer le trajet du nerf; elle se distribue aux deux muscles *sterno-cléido-mastoïdien* et *trapèze* (voy. : fig. 442).

De ce fait, le nerf spinal comprend *deux portions*, d'origine différente et disparates à tous les points de vue, qui sont : le **spinal bulbaire** et le **spinal médullaire**; mais on considère actuellement le spinal bulbaire comme une *racine aberrante* du pneumogastrique, qui par l'intermédiaire de la *branche interne* rejoint ce nerf au niveau du pôle supérieur du ganglion plexiforme pour constituer le *nerf vago-spinal*; quant au *spinal médullaire*, c'est un *nerf rachidien*, tant par son origine (moelle cervicale) que par sa terminaison, attendu qu'il se distribue à des muscles du cou; c'est en quelque sorte le *spinal moteur*, celui qui constitue la *branche externe de la XIe paire crânienne*.

ORIGINES APPARENTES. — 1° Le **spinal médullaire** est formé d'une succession de *filets radiculaires* étagés qui émergent non pas au niveau du sillon collatéral antérieur comme les racines antérieures motrices des nerfs rachidiens, mais au niveau du *cordon latéral de la moelle*, à 2 ou 3 millimètres en avant de l'origine apparente des racines postérieures cervicales (voy. : fig. 18, 43 et 57).

Ces filets radiculaires naissent plus ou moins bas suivant les sujets, mais dans la majorité des cas, ils s'étendent depuis la Ve paire cervicale (ils descendent rarement plus bas) jusqu'à la première paire.

Ils se dirigent obliquement en haut et en dehors et reçoivent au fur et à mesure les filets sus-jacents pour se réunir en un tronc commun qui constitue le *spinal médullaire*, de telle sorte que celui-ci augmente de volume dans son trajet ascendant, en même temps qu'il s'écarte quelque peu de la moelle pour se rapprocher de plus en plus des racines postérieures cervicales; le spinal médullaire arrive même au contact de la première racine cervicale.

Le filet radiculaire le plus bas émerge un peu au-dessus de la quatrième racine cervicale,

tandis que le filet radiculaire le plus élevé surplombe toujours la première racine cervicale; par ses origines réelles, le spinal médullaire correspond donc aux *cinq premiers myélomères.*

Les *filets radiculaires* qui constituent le spinal médullaire sont généralement au nombre de quatre à cinq, les inférieurs sont obliques en haut et en dehors, les moyens sont de moins en moins obliques et les supérieurs sont presque horizontaux; dans l'ensemble, ils possèdent à peu de chose près une forme triangulaire à base médullaire dont le sommet correspond à la partie latérale du trou occipital; ils sont disposés dans un plan frontal (voy. : fig. 437).

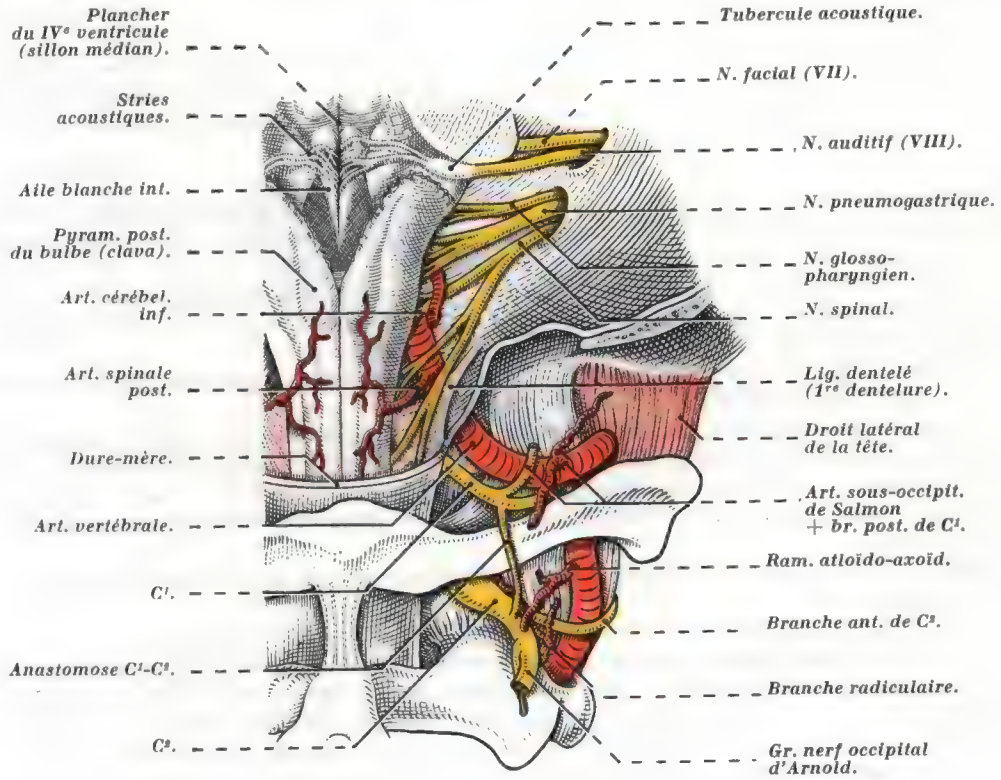

FIG. 437. — *Vue postérieure du bulbe rachidien, montrant les rapports du nerf spinal; côté droit.*

Pénétrant dans le crâne par le trou occipital, le spinal médullaire reçoit la *racine bulbaire* dont l'ensemble forme la *XIe paire crânienne.*

2° Le **spinal bulbaire** se compose à l'origine de trois à cinq fascicules qui émergent du *sillon collatéral postérieur du bulbe* ou *sillon des nerfs mixtes,* au-dessous des filets d'émergence du nerf pneumogastrique dont ils ne sont séparés que par un très étroit intervalle dans lequel s'engage une veinule (voy. : fig. 42 et 43).

TRAJET ET DIRECTION. — Ainsi constitué, le tronc nerveux du spinal se dirige en avant, en dehors et un peu en haut vers le trou déchiré postérieur, puis, s'incurvant en bas, il traverse cet orifice pour aboutir dans l'espace latéro-pharyngien postérieur ou espace sous-parotidien postérieur (voy. : fig. 437 et 442).

A sa sortie du crâne, le tronc nerveux se divise en *deux branches* : la *branche interne,* qui représente le *spinal bulbaire* qui va au ganglion plexiforme du nerf vague, tandis que la *branche externe* se dirige obliquement en bas et en dehors en décrivant une courbe à concavité postéro-externe, qui gagne la face profonde du sterno-cléido-mastoïdien qu'elle pénètre et traverse; elle se dirige ensuite obliquement en bas, en arrière et en dehors dans le *creux sus-claviculaire* pour se terminer dans le trapèze (voy. : fig. 440 et 441).

Ces deux portions du nerf spinal (bulbaire et médullaire) n'ont donc comme *portion commune* que la très courte portion intra-crânienne et celle qui occupe le trou déchiré postérieur; aussi dans la description des rapports nous envisagerons le *spinal médullaire* depuis son origine jusqu'à sa terminaison.

RAPPORTS DU NERF SPINAL. — Par suite de son trajet et de sa direction, le nerf spinal occupe successivement : *a)* le *canal rachidien*; *b)* le *trou occipital*; *c)* l'*étage postérieur du crâne*; *d)* le *trou déchiré postérieur*; *e)* l'*espace sous-parotidien postérieur* ou *espace rétro-stylien*; *f)* et le *creux sus-claviculaire.*

1° ***Dans le canal rachidien.*** — Dans le canal rachidien, le spinal médullaire chemine verticalement le long de la moelle cervicale très proche du cordon latéral de la moelle d'où il émerge (voy. : fig. 437).

En dehors, il entre en rapport avec la dure-mère et par l'intermédiaire de l'étui dural rachidien, le nerf répond à l'*espace épidural* qui cesse au niveau de l'axis, la dure-mère prenant au-dessus de cette vertèbre le type crânien.

En avant, il répond au *ligament dentelé* dont les dentelures supérieures le séparent des racines antérieures des nerfs rachidiens cervicaux.

En arrière, il croise les *racines postérieures* des quatre premiers nerfs cervicaux (la racine postérieure du premier nerf cervical est inconstante); mais le spinal médullaire est surtout en rapport avec les deux premières (1) qui sont situées à son contact et il présente avec celles-ci des anastomoses sur lesquelles nous reviendrons (voyez plus loin : *Anastomoses*).

Pendant ce trajet intra-rachidien, les filets du spinal médullaire cheminent dans l'espace sous-arachnoïdien.

2° ***Au niveau du trou occipital.*** — Au niveau du trou occipital, le spinal médullaire est condensé en un tronc nerveux qui s'incline un peu en avant et en dehors pour passer par-dessus la première languette du ligament dentelé, elle-même fixée à la dure-mère au niveau de l'extrémité du diamètre transverse du trou occipital (voy. : fig. 437).

Le nerf spinal rencontre à ce niveau l'*artère vertébrale* qui se dirige obliquement en haut, en avant et en dedans pour atteindre la face antérieure du bulbe; il croise la face postéro-supérieure de ce vaisseau si bien que cette artère située tout d'abord en dehors et en avant du nerf lui devient par la suite antérieure et interne (voy. : fig. 437).

Au niveau du point de croisement, mais parfois un peu en avant, l'artère vertébrale émet l'*artère cérébelleuse inférieure* qui dans son trajet obliquement ascendant croise le nerf spinal soit en avant, soit en arrière et parfois même passe entre ses filets médullaires et cela principalement lorsque son origine est bas située (voy. : fig. 83 et 437).

En arrière et en dedans, le nerf répond à l'*amygdale cérébelleuse* qui fait saillie au niveau de l'orifice (voy. : fig. 116 et 117).

3° ***Dans l'étage postérieur du crâne.*** — Dans l'étage postérieur du crâne, les deux racines médullaire et bulbaire du spinal se mettent en contact, puis se fusionnent; elles

(1) Article à consulter : Laux, Guerrier et Olivier : Les rapports du spinal médullaire avec les deux premiers nerfs cervicaux. *Comptes rendus de l'Association des Anatomistes,* 1951, p. 262.

forment par leur réunion un angle très aigu situé un peu en arrière et au-dessus du trou déchiré postérieur.

Dans le crâne, le tronc nerveux du spinal fait partie du *faisceau* des trois nerfs mixtes; le spinal est en rapport avec le vague et avec le glosso-pharyngien qui lui sont d'abord sus-jacents et qui vont lui devenir internes par la suite au fur et à mesure qu'ils se rapprochent du trou déchiré postérieur; ils croisent donc obliquement la face supérieure et interne du spinal (voy. : fig. 437).

Ces trois nerfs sont contenus dans l'espace sous-arachnoïdien; la pie-mère accolée au spinal forme sa *gaine piale*; les trois nerfs traversent la dure-mère au niveau du trou déchiré postérieur.

En bas, la dure-mère sépare le nerf spinal du *tubercule de l'occipital* sur lequel les trois nerfs mixtes déterminent parfois une gouttière au niveau de son versant postérieur (voy. : *Occipital,* tome I) (voy. : fig. 415).

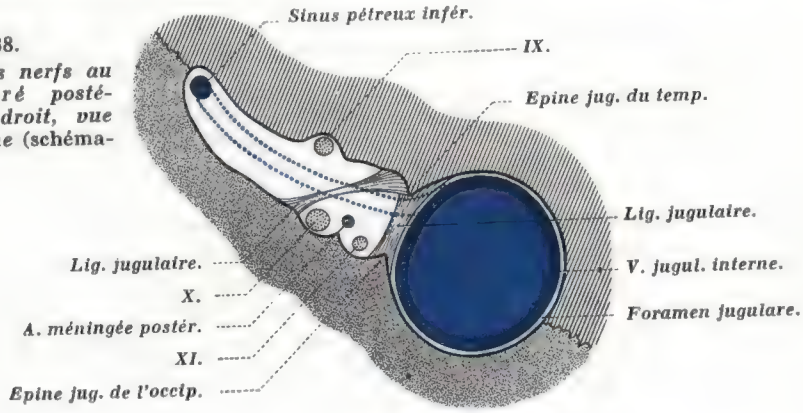

FIG. 438.
Disposition des nerfs au trou déchiré postérieur, côté droit, vue endocrânienne (schématique).

En avant, se trouvent l'acoustique et le facial qui suivent sensiblement la même direction: ces deux faisceaux nerveux délimitent entre eux un espace triangulaire à base bulbaire dans lequel s'engage l'artère cérébello-labyrinthique (voy. : fig. 83).

En haut et *en arrière,* le nerf spinal répond au cervelet et plus particulièrement au *flocculus* ou lobule du pneumogastrique et à l'*amygdale cérébelleuse* (voy. : fig. 116).

En avant et *au-dessus,* mais à une certaine distance, il répond au grand hypoglosse qui pénètre dans le canal condylien antérieur.

4° Au niveau du trou déchiré postérieur. — Au niveau du trou déchiré postérieur, les trois nerfs mixtes empruntent le compartiment antéro-interne de cet orifice pour sortir du crâne. C'est un orifice ovalaire creusé dans la suture pétro-occipitale, à grande axe dirigé en avant et en dedans (voy. : fig. 438).

Il est divisé en *trois compartiments* par un ligament fibreux en forme de V qui peut s'ossifier chez le vieillard : c'est le ligament jugulaire; celui-ci est tendu entre les épines jugulaires du temporal et de l'occipital (voy. : *Trou déchiré postérieur,* tome I) (voy. : fig. 424).

Dans le *compartiment postéro-externe* le plus large *(foramen jugulare)* se loge le golfe de la veine jugulaire interne qui fait suite au sinus latéral; dans le *compartiment moyen,* d'aspect triangulaire, compris entre les deux branches du ligament jugulaire et de forme allongée passent les deux nerfs spinal et pneumogastrique ainsi que la branche méningée (artère méningée postérieure de Cruveilhier) de la pharyngienne ascendante; dans ce compartiment, le spinal est le plus reculé et le plus externe des deux nerfs; il est

donc placé en dedans du golfe de la jugulaire interne dont le sépare un pont fibreux; en dedans et un peu en avant se trouve le pneumogastrique avec son ganglion jugulaire qui est au contact du nerf spinal; enfin dans le *compartiment antéro-interne* se place le glosso-pharyngien contre le bord postérieur du rocher, représenté à ce niveau par le ganglion d'Andersch; dans la partie interne, étroite et effilée de cet orifice, passe le sinus pétreux inférieur qui devient veine sous la base du crâne; immédiatement après leur sortie du crâne, le spinal et le pneumogastrique accolés sont croisés en avant par ce vaisseau qui se dirige horizontalement en dehors pour aborder la veine jugulaire interne où il se déverse au niveau de son golfe (voy. : fig. 424).

5° ***Dans l'espace sous-parotidien postérieur*** ou ***espace rétro-stylien,*** nous avons à envisager plus spécialement les rapports de la *branche externe.*

Quittant le crâne contre le flanc externe du ganglion jugulaire du pneumogastrique et après avoir abandonné sa branche interne au ganglion plexiforme de ce nerf, le spinal pénètre verticalement l'espace sous-parotidien postérieur ou espace rétro-stylien (espace latéro-pharyngien postérieur) mais il ne présente pas des rapports immédiats avec toutes les parois de cet espace (voy. : fig. 426).

En arrière du nerf, la paroi postérieure de l'espace est constituée par les apophyses transverses cervicales sur lesquelles sont appliqués les muscles prévertébraux (grand et petit droits antérieurs de la tête et long du cou) recouverts en avant par l'aponévrose prévertébrale (voy. : fig. 417).

En avant, c'est une cloison oblique formée de dehors en dedans par les muscles styliens et leur prolongement profond constitué par l'aileron latéral du pharynx (rideau stylien).

En dedans, c'est la paroi latérale du pharynx, prolongée en arrière par les cloisons sagittales de Charpy, dont le spinal s'éloigne de plus en plus (voy. : fig. 417).

En dehors, cet espace se prolonge en arrière des muscles du bouquet de Riolan où sa paroi externe est constituée par le sterno-cléido-mastoïdien et par le ventre postérieur du digastrique, mais avec cette paroi, le nerf spinal présente des rapports importants et d'autant plus proches qu'on le considère plus bas; c'est en effet à travers cette paroi externe de l'espace sous-parotidien postérieur que le nerf aborde la région sus-claviculaire (voy. : fig. 417).

Cet espace par où nous avons vu émerger les trois nerfs mixtes issus du trou déchiré postérieur est fermé en haut par la base du crâne et plus spécialement par l'étroit défilé qui sépare le rocher de l'occipital et par la zone pétreuse de la base du crâne.

Dans cet espace, le nerf spinal entre en rapport avec de nombreux *organes vasculo-nerveux.*

L'*artère carotide interne* monte en avant et en dedans du nerf dans la partie interne de l'espace pour aborder le trou carotidien où elle s'engage dans le canal homonyme (voy. : fig. 417 et 426).

La *veine jugulaire interne* est tout d'abord située en dehors et en arrière du nerf au trou déchiré postérieur, mais le spinal se dirigeant en bas et en dehors vient croiser cette veine en passant : *a)* tantôt en avant d'elle (*variété antérieure* ou *préjugulaire*) (c'est la disposition la plus fréquente, 75 % des cas environ); il laisse alors le pneumogastrique et la carotide interne, puis s'en écarte; *b)* tantôt en arrière (*variété postérieure* ou *rétro-jugulaire*) (voy. : *Rapports de la veine jugulaire interne,* tome III, fascicule II); dans cette variété, le nerf se dirige obliquement en dehors et croise la face postérieure de la jugulaire interne, tandis que dans la variété antérieure, il décrit un véritable trajet hélicoïdal autour de la veine pour aborder la paroi externe de l'espace sous-parotidien postérieur; le point de croisement est généralement placé assez haut, sous le rocher, à 8 ou 10 millimètres au-dessous de la terminaison du sinus pétreux inférieur dans la veine jugulaire interne (voy. : fig. 416, 417 et 426).

Le *nerf pneumogastrique* descend verticalement dans l'angle dièdre postérieur jugulo-carotidien, donc en dedans du spinal; il présente à ce niveau le ganglion plexiforme

sous-jacent au ganglion jugulaire; le spinal s'en écarte de plus en plus après avoir abandonné sa branche interne, tandis que la *branche externe* se dirige en dehors, en bas et en arrière (voy. : fig. 417, 426 et 442).

Le *nerf glosso-pharyngien,* d'abord antéro-interne par rapport au spinal, s'écarte de plus en plus de celui-ci en se dirigeant en avant; il passe entre la carotide interne d'une part en dedans et la jugulaire interne et le pneumogastrique d'autre part en dehors; lorsque le spinal est en *position préjugulaire,* ses rapports avec le glosso-pharyngien sont toutefois plus étendus puisque tous les deux s'engagent entre carotide interne et jugulaire interne à leur sortie du crâne, mais ils sont séparés à ce niveau par le pneumogastrique qui descend verticalement entre les deux nerfs (voy. : fig. 426).

Le *ganglion cervical supérieur* du sympathique est situé en arrière et en dedans du nerf spinal occupant la partie postéro-interne de l'espace plaqué contre l'aponévrose prévertébrale et compris dans un mince dédoublement de cette dernière (voy. : fig. 417, 426 et 442).

Quant au *nerf grand hypoglosse,* il émerge du canal condylien antérieur; il est le plus interne et le plus reculé des nerfs de la région; il se dirige obliquement en dehors, en bas et en avant, passe derrière la carotide interne, contourne le pneumogastrique puis s'engage entre ce nerf et la jugulaire interne pour déboucher dans la région carotidienne, de telle sorte qu'il s'éloigne de plus en plus du nerf spinal tout en lui devenant inférieur et interne (voy. : fig. 417, 426 et 442).

Le *nerf laryngé supérieur,* né du pôle inférieur du ganglion plexiforme, se dirige obliquement en bas et en avant en se rapprochant de plus en plus de la paroi interne de l'espace; il n'offre pas de rapports immédiats avec le spinal (voy. : fig. 417, 426 et 442).

Sous la base du crâne, une anse nerveuse croise la face antérieure du nerf spinal et de la jugulaire interne : c'est l'*anse de Haller,* anastomose inconstante et variable tendue entre le facial et le glosso-pharyngien (voyez ces nerfs) (voy. : fig. 402 et 416).

La *branche externe du spinal* se dirige obliquement en bas et en dehors se rapprochant de plus en plus de la paroi externe de l'espace sous-parotidien postérieur; là elle est en rapport en avant avec les muscles styliens et, à un centimètre environ au-dessous du sommet de l'apophyse mastoïde, elle croise le ventre postérieur du digastrique (voy. : fig. 417 et 442).

En arrière, l'*artère occipitale* sépare ce dernier des apophyses transverses des vertèbres cervicales et des muscles prévertébraux; le croisement de cette artère avec le nerf spinal se fait à 3 centimètres environ en avant de l'apophyse transverse de l'atlas et sur un plan horizontal passant par cette dernière (voy. : *Artère occipitale,* tome III, fascicule I).

La branche externe du spinal aborde la face profonde du sterno-cléido-mastoïdien à la hauteur de la troisième vertèbre cervicale et dans quelques cas, rares d'ailleurs, elle glisse obliquement sous ce muscle et à son contact sans le traverser; le plus souvent elle pénètre le muscle à deux travers de doigt au-dessous de la pointe de l'apophyse mastoïde (4 à 5 centimètres environ) et un peu au-dessus de la ligne qui prolonge en arrière le bord inférieur de la branche horizontale du maxillaire inférieur. Topographiquement, ce point de pénétration du sterno-cléido-mastoïdien par la branche externe du spinal est situé à peu de chose près à la limite de l'espace sous-parotidien postérieur avec la gouttière carotidienne; le nerf passe dans le sterno-cléido-mastoïdien à travers un véritable *tunnel transmusculaire*; puis, quittant ce muscle, tantôt il perfore le chef cléido-mastoïdien, tantôt au contraire il s'engage entre le plan superficiel et le plan profond du muscle, mais jamais il ne traverse le plan superficiel (Farabeuf) (voy. : *Muscle sterno-cléido-mastoïdien,* tome I).

*6° **Dans le creux sus-claviculaire.*** — La branche externe du spinal apparaît dans la partie supérieure du creux sus-claviculaire contre le bord postérieur du sterno-cléido-mastoïdien qu'il quitte à quelques millimètres au-dessous du niveau de l'os hyoïde et un peu au-dessus de l'émergence des branches du plexus cervical superficiel (voy. : fig. 439).

A ce niveau, le nerf est relativement superficiel; il chemine dans l'angle supérieur du

creux sus-claviculaire, limité : *a) en bas,* par la clavicule; *b) en avant,* par le bord postérieur du sterno-cléido-mastoïdien; *c)* et *en arrière,* par le bord antérieur du trapèze qui s'en écarte à angle aigu.

Le nerf traverse obliquement le triangle omo-trapézien en se dirigeant en bas, en dehors et en arrière, puis il pénètre dans le trapèze après s'être divisé en deux ou trois filets terminaux.

Dans ce trajet, il est recouvert par la peau, le fascia superficialis et le peaucier du cou; il est croisé par les branches auriculaire et mastoïdienne du plexus cervical superficiel

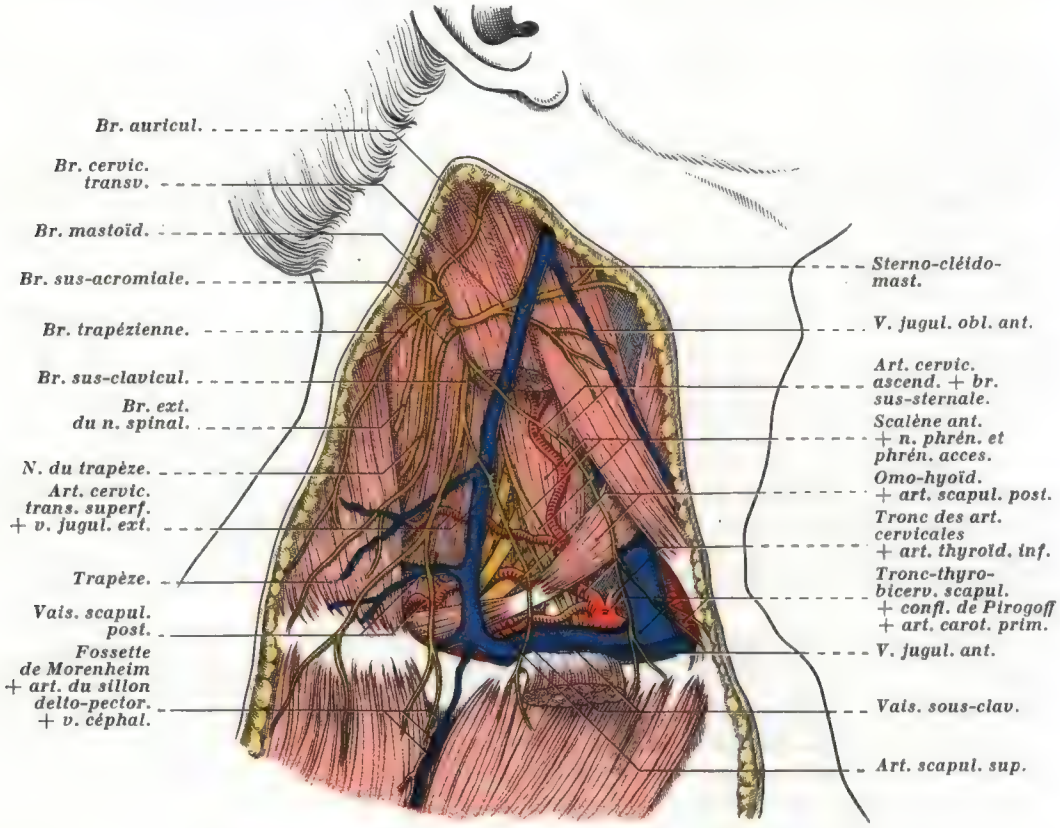

FIG. 439. — *Région sus-claviculaire droite; vue latérale.*
Le chef claviculaire du sterno-cléido-mastoïdien a été sectionné.

qui émergent au niveau du bord postérieur du sterno-cléido-mastoïdien; la branche trapézienne suit superficiellement un trajet parallèle à la branche externe du spinal mais au-dessous d'elle (voy. : fig. 439).

L'aponévrose cervicale superficielle tendue entre le trapèze et le sterno-cléido-mastoïdien est en dehors de lui; profondément, il répond à l'angulaire de l'omoplate, dont il croise obliquement la direction des fibres.

La branche externe du spinal est accompagnée : *a)* d'une part, par la terminaison de l'artère cervicale transverse superficielle *(artère trapézienne de Cruveilhier)* qui lui est sous-jacente; *b)* et d'autre part, par une chaîne ganglionnaire lymphatique qui comprend de quatre à dix ganglions : c'est la *chaîne du nerf spinal*; assez souvent cette chaîne est

constituée par deux amas ganglionnaires : l'un supérieur, l'autre inférieur (voy. : *Ganglions cervicaux,* tome VI); le premier est situé au point où le nerf quitte le bord postérieur du sterno-cléido-mastoïdien; le deuxième est situé sous le trapèze, au point où celui-ci est pénétré par les rameaux terminaux du spinal (voy. : fig. 439).

ANASTOMOSES. — Les anastomoses de la branche externe du spinal avec le plexus cervical au niveau des muscles sterno-cléido-mastoïdien et trapèze mises à part, le nerf spinal s'anastomose :

1° avec les *racines postérieures des deux premières paires cervicales*; mais dans plus de la moitié des cas, il y a simple croisement des racines nerveuses et rapport de contiguïté sans anastomose : ce n'est qu'exceptionnellement que l'on observe une anastomose;

2° et avec le *nerf pneumogastrique,* tout d'abord par sa *branche interne* qui se jette dans le ganglion plexiforme (pôle supérieur), mais aussi par l'intermédiaire de deux ou trois filets très grêles qui au niveau du trou déchiré postérieur vont du spinal au ganglion jugulaire : ce sont les *anastomoses de Lobstein.*

La branche interne, continuation du spinal bulbaire apporte au nerf pneumogastrique les fibres motrices du noyau laryngé destinées aux muscles du larynx (voy. : fig. 46 et 436).

ORIGINES RÉELLES ET TRAJET INTRA-AXIAL. — Les origines réelles du nerf spinal sont différentes pour les *deux portions,* médullaire et bulbaire, qui constituent ce nerf.

1° Spinal médullaire. — Le *spinal médullaire* naît des cellules du groupe antéro-externe de la corne antérieure de la moelle et ses origines s'étendent depuis le cinquième myélomère en bas jusqu'au premier myélomère en haut. Incluses dans la partie la plus supérieure de la moelle cervicale, les origines du nerf occupent la moitié postéro-externe de la corne antérieure (voy. : fig. 17 et 18).

Ces origines sont représentées par *deux colonnes* cellulaires situées à la base du *processus lateralis* de la corne antérieure : *a)* l'une *antérieure,* la plus importante constitue le *noyau ventral du spinal médullaire*; *b)* l'autre *postérieure,* généralement grêle et discontinue, représente le *noyau dorsal du spinal médullaire* (voy. : fig. 12 et 18).

A leur entrée dans le bulbe *(zone médullo-bulbaire),* le passage du faisceau pyramidal croisé disloque la corne antérieure, partant le *processus lateralis,* d'où il résulte une séparation des deux noyaux : le noyau antérieur ainsi que les vestiges du *processus lateralis* se placent en avant et en dehors du faisceau pyramidal croisé, entre ce dernier et le faisceau spino-thalamique, alors que le noyau dorsal reste dans la substance grise périépendymaire derrière le faisceau pyramidal croisé; toutefois ce noyau disparaît rapidement à la partie inférieure du bulbe; le noyau antérieur persiste seul sous l'aspect de traînées cellulaires intermédiaires entre celui-ci et le noyau laryngé; il prend le nom de *nucleus supra-spinalis*; ainsi se trouve réalisée une véritable continuité de bas en haut de la colonne cellulaire antéro-externe de la moelle cervicale jusqu'au noyau du spinal bulbaire (noyau laryngé) (voy. : fig. 46).

Les prolongements cylindraxiles des cellules nerveuses de ce groupe se comportent comme ceux des cellules radiculaires des nerfs rachidiens, cependant avec un trajet quelque peu différent. Chaque cylindraxe se dirige d'abord horizontalement en dehors et en arrière sur un court trajet et, au lieu d'émerger dans le sillon collatéral antérieur de la moelle comme les filets radiculaires moteurs de la moelle, il se coude à angle droit, soit dans la substance grise de la corne antérieure, soit dans la formation réticulée, puis il se dirige verticalement au niveau de la base de la corne postérieure; après un trajet d'une longueur variable, il se coude de nouveau à angle droit ou obliquement en se dirigeant transversalement de dedans en dehors et d'avant en arrière; il traverse successivement le faisceau pyramidal croisé et le faisceau cérébelleux direct pour émerger à la surface de la moelle cervicale à quelques millimètres en avant du sillon collatéral postérieur (origine apparente).

Ainsi les fibres du spinal médullaire ne quittent pas la moelle au niveau du myélomère où elles ont pris naissance; elles sortent dans un segment médullaire situé plus haut après avoir subi une double inflexion, si bien que dans leur ensemble, elles possèdent un « *trajet en baïonnette* » : c'est le *trajet en Z du spinal médullaire* et toutes les fibres sont *directes*.

2° ***Spinal bulbaire.*** — Tant anatomiquement que physiologiquement, le *spinal bulbaire* est une portion aberrante du nerf pneumogastrique; pour les classiques, il naît du tiers inférieur du noyau ambigu; en réalité ce dernier doit être considéré comme le noyau somato-moteur du IX et du X; le spinal bulbaire tire ses origines du *noyau vago-spinal*, formation grise située au sein de la substance réticulée entre le noyau de l'hypoglosse en dedans et le noyau ambigu en dehors; il est composé de *deux parties* : *a)* l'une *antérieure*, somato-motrice appelée *noyau laryngé*, représente le vrai noyau d'origine du spinal bulbaire, continuation vers l'encéphale du groupe cellulaire antéro-externe des cornes antérieures de la moelle; *b)* l'autre *postérieure*, située sous le plancher du quatrième ventricule est végétative; elle appartient au parasympathique crânien; c'est le noyau dorsal du vague ou noyau végétatif vagal (voy. : fig. 46 et 50).

Les fibres nerveuses issues du noyau laryngé se dirigent en avant et en dehors; elles passent entre la racine descendante du trijumeau et le noyau gélatineux en dehors et l'olive bulbaire en dedans; elles émergent à la surface du bulbe, à la partie la plus basse du sillon collatéral postérieur.

CONNEXIONS CENTRALES. — Les fonctions attribuées par les physiologistes au nerf spinal permettent de supposer l'existence pour ce nerf de *centres supérieurs corticaux*.

1° Le **spinal médullaire** est en relation avec la *zone motrice corticale* comme le montrent les mouvements associés de la tête et du cou et la déviation conjuguée de la tête et des yeux.

Les connexions du noyau somato-moteur médullaire du spinal avec ces centres se font par l'intermédiaire du *contingent cortico-céphalogyre* du *faisceau géniculé* (voy. : *Systématisation du cordon latéral de la moelle* et *Faisceau géniculé*) et aussi par l'*intermédiaire* du *contingent cortico-oculo-céphalogyre* de fibres aberrantes de la voie pédonculaire de Déjerine.

Le spinal médullaire est en effet le *nerf céphalogyre* qui tient sous sa dépendance l'innervation principale des *muscles sterno-cléido-mastoïdien* et *trapèze*; son rôle principal est d'agir sur les deux muscles rotateurs de la tête; le *centre céphalogyre*, encore imprécis, est vraisemblablement localisé dans le pied de la frontale ascendante et ses connexions avec le noyau médullaire du spinal se font par l'intermédiaire du *faisceau géniculé*; le centre des mouvements conjugués de la tête et des yeux est situé dans le pied de la deuxième circonvolution frontale (voy. : fig. 150).

L'action de ces centres est bilatérale et croisée.

Par le système de la *bandelette longitudinale postérieure*, il est en relation : *a)* avec les tubercules quadrijumeaux antérieurs *(voie réflexe oculo-céphalogyre)*; *b)* avec les noyaux du nerf auditif et plus spécialement avec le noyau de Deiters *(voie réflexe vestibulo-céphalogyre)*; *c)* et avec tous les autres noyaux des nerfs crâniens.

2° Le **spinal bulbaire** est en rapport avec un centre cortical bien déterminé : c'est le *centre laryngé phonatoire de Krause* avec lequel il est également en relation par l'intermédiaire du *faisceau géniculé*. Ce centre est placé en arrière du centre de Broca à la partie inférieure de la frontale ascendante (voy. : fig. 149).

DISTRIBUTION DU NERF SPINAL. — Lorsque le nerf spinal abandonne le trou déchiré postérieur, il se divise en *deux branches* : *a)* l'une *interne*; *b)* l'autre *externe*.

1° La **branche interne** formée par les fibres d'origine bulbaire se jette dans le ganglion plexiforme du pneumogastrique et ne peut être suivie plus loin par la dissection; ses fibres constitutives se rendent au larynx (voyez précédemment).

2° La **branche externe** est la seule branche motrice qui mérite la dénomination de *nerf spinal* à tous les points de vue; car, aussi paradoxal que cela puisse paraître, c'est « *le seul nerf crânien d'origine médullaire* ».

Elle est constituée par les fibres du spinal médullaire et sa distribution répond à son origine médullaire; destiné à l'innervation du sterno-cléido-mastoïdien et du trapèze, il représente donc une *branche aberrante du plexus cervical,* ayant topographiquement seulement un trajet intra-crânien.

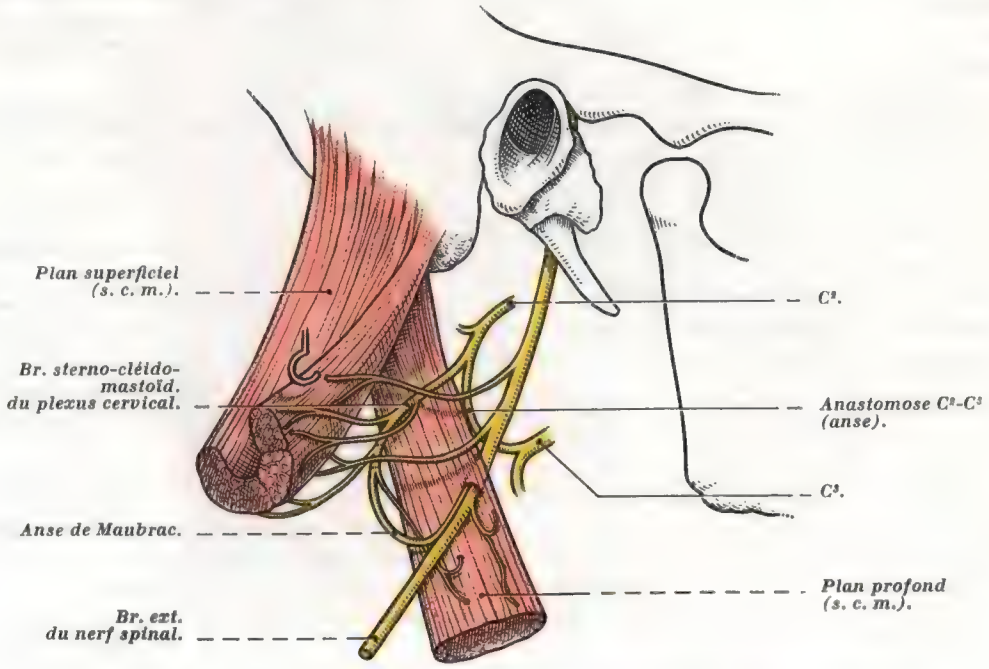

FIG. 440. — *Innervation du muscle sterno-cléido-mastoïdien et anse de Maubrac; côté droit, vue latérale* (schématique).

a) **Branches sterno-cléido-mastoïdiennes.** — Les *branches sterno-cléido-mastoïdiennes* innervent le muscle sterno-cléido-mastoïdien avec le concours de la IIe ou IIIe paire cervicale et celles-ci s'anastomosent avec la branche externe.

L'innervation du sterno-cléido-mastoïdien a fait l'objet de nombreux travaux (Maubrac, Cuneo, Soulie, Richer).

Tout d'abord, le spinal perfore le sterno-cléido-mastoïdien à l'union de son tiers supérieur et de ses deux tiers inférieurs; il chemine dans un véritable tunnel musculaire (Farabeuf, Maubrac) compris le plus souvent dans le chef cléido-mastoïdien qui occupe le plan profond du muscle ou bien entre ce dernier et les trois autres chefs qui en occupent le plan superficiel (voy. : *Sterno-cléido-mastoïdien,* tome I).

Entre les deux couches musculaires du sterno-cléido-mastoïdien, la branche externe du spinal s'anastomose parfois, mais non dans tous les cas avec une branche nerveuse plus petite, appelée *branche cervicale du sterno-cléido-mastoïdien,* venue soit de la IIIe paire cervicale, soit d'une anastomose entre la IIe paire et la IIIe (anse de l'axis); cette anastomose

constitue l'*anse de Maubrac,* anse nerveuse, intra-musculaire, située au niveau du tiers moyen du muscle; les rameaux nerveux destinés aux différents chefs du sterno-cléido-mastoïdien partent soit de cette anastomose, soit directement et indépendamment de la branche externe du spinal et de la branche cervicale du sterno-cléido-mastoïdien, de telle sorte qu'ils reçoivent presque toujours une double innervation (voy. : fig. 440).

Notons cependant que l'*anse de Maubrac* n'est pas constante; elle est aussi sujette à de nombreuses variations; parfois double et aussi fréquemment plexiforme, elle est toujours grêle, se traduisant le plus souvent par le simple accolement d'un filet terminal de la branche cervicale à la branche externe du spinal *(fausse anastomose),* le spinal et la branche cervicale distribuant un ou deux filets à chaque chef musculaire, et en ce qui concerne le chef cléido-mastoïdien, la part de la branche cervicale est généralement prépondérante; toutefois il y a lieu de remarquer que les branches sterno-cléido-mastoïdiennes venues de la branche cervicale naissent toujours avant l'anastomose et non pas de l'anse.

Parfois les rameaux issus de la branche externe du spinal et de la branche cervicale du plexus cervical se rendent séparément à chacun des faisceaux du muscle sans qu'il y ait d'anastomose intra-musculaire entre les deux nerfs, chaque faisceau recevant ainsi des filets de l'un et de l'autre nerf.

b) ***Branches trapéziennes.*** — Les *branches trapéziennes* naissent de la terminaison de la branche externe du spinal et généralement un peu avant la pénétration de ce nerf dans le trapèze; dans la majorité des cas, la branche externe se divise en *deux* ou *trois rameaux* à 2 ou 3 centimètres au-dessus de la clavicule; puis ceux-ci pénètrent isolément le trapèze par sa face profonde et très près du bord externe du muscle (voy. : fig. 441).

Avant que ces rameaux pénètrent le muscle, le nerf spinal fournit *deux* ou *trois branches collatérales* grêles qui s'engagent dans le trapèze plus haut, à un demi-centimètre environ du bord supéro-externe du muscle (Hovelacque).

Les branches trapéziennes du spinal donnent à l'intérieur du muscle des *rameaux ascendants* et *descendants*; ces branches s'accolent ou s'anastomosent à des rameaux issus du nerf du trapèze, branche du plexus cervical, lequel innerve également le muscle trapèze; mais cependant les branches spinales se distribuent principalement à la portion claviculaire et acromiale du muscle, le spinal restant le *nerf principal du trapèze.*

L'artère trapézienne de Cruveilhier, branche terminale de la cervicale transverse superficielle, pénètre la face profonde du trapèze avec la branche trapézienne du spinal, formant ainsi le *pédicule du trapèze.* Ce pédicule est situé au-dessus de la clavicule (2 à 3 centimètres) et assez près du bord supéro-externe de ce muscle; au niveau de sa pénétration, l'artère est généralement située un peu en dedans du nerf; une incision verticale du trapèze passant à 6 centimètres de la ligne médiane n'intéresse jamais ce pédicule qui reste dans le lambeau externe du muscle (Hovelacque) (voy. : fig. 441).

Sous le trapèze, ce pédicule et partant les branches trapéziennes du spinal entrent en rapport avec le *groupe ganglionnaire sous-trapézien cervical.*

SYSTÉMATISATION ET PHYSIOLOGIE. — Le nerf spinal est un *nerf exclusivement moteur,* mais, tant du point de vue physiologique que du point de vue anatomique, il existe une individualité propre entre les *deux portions* de ce nerf.

1° Le **spinal médullaire** par la **branche externe** est un *nerf moteur rachidien*; il est l'équivalent d'un *nerf cervical*; c'est le *nerf céphalogyre* qui transmet la motricité aux muscles de la *céphalogyrie* (sterno-cléido-mastoïdien et trapèze), muscles dérivés des somites céphaliques, également innervés par des branches du plexus cervical (voy. : *Plexus cervical*).

Son excitation provoque la contraction de ces muscles; sa section amène au contraire leur paralysie; mais le spinal médullaire est-il le seul nerf moteur du sterno-cléido-mastoïdien et du trapèze ? Sur ce point, les opinions sont contradictoires et certains admettent même *que le spinal médullaire serait le seul nerf moteur du sterno-cléido-mastoïdien et du trapèze* et que les fibres venues du plexus cervical seraient uniquement destinées à la sensibilité musculaire.

Quoi qu'il en soit, on admet actuellement, depuis les travaux de Laruelle, que le spinal médul-

laire est un nerf identique à tous les autres nerfs rachidiens *(nerf mixte)*; il contient en effet des *fibres végétatives* venues de la *pars intermedia* (noyau intermédio-latéral), et d'autre part il présente au niveau de ses filets radiculaires de minuscules ganglions *(ganglions de Laruelle)* équivalents des ganglions spinaux. Disons cependant que, pour certains auteurs, ces ganglions seraient des formations erratiques appartenant aux racines postérieures des deux premiers nerfs cervicaux, localisées au point de croisement de ces racines avec les filets radiculaires du spinal médullaire (voyez précédemment *Anastomoses*).

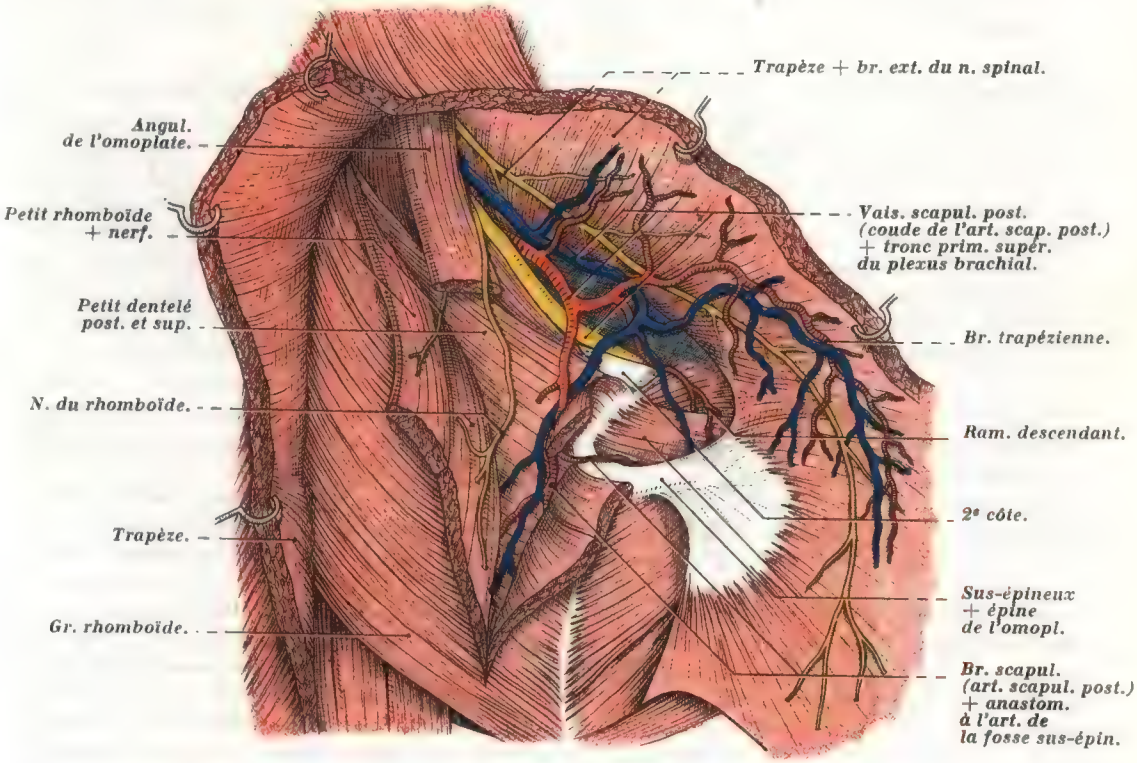

FIG. 441. — *Trajet de la branche externe du nerf spinal; ses rapports avec les vaisseaux scapulaires postérieurs au niveau de l'épaule. Nerfs de l'angulaire de l'omoplate et du rhomboïde.*

2° **Le spinal bulbaire** représenté par sa branche interne possède un *rôle physiologique* important, tout différent du précédent; actuellement on le considère comme une *racine aberrante du nerf pneumogastrique* (nerf vago-spinal) auquel on attribue l'*innervation motrice des muscles du larynx*; ainsi donc, la branche interne du nerf spinal est le *nerf de la phonation (nerf vocal)*. Les données anatomiques et expérimentales concordent; aussi est-il admis actuellement que les fibres motrices du spinal bulbaire passent dans le pneumogastrique, puis dans les nerfs laryngés (voy. : fig. 436) (voy. : *Systématisation du nerf pneumogastrique*).

Le spinal bulbaire appartient au groupe des *nerfs dorsaux*, car il présente la plupart des caractères des éléments de ce groupe, à savoir : *a)* l'émergence dorso-latérale; *b)* l'origine de ses fibres motrices dans une colonne cellulaire qui prolonge vers l'encéphale le groupe antéro-externe de la corne antérieure de la moelle (colonne branchiale) et la distribution de ces fibres à des muscles dérivés des plaques latérales (sterno-cléido-mastoïdien et trapèze).

NERF GRAND HYPOGLOSSE

Le *nerf grand hypoglosse, nerf de la XIIe paire,* est un nerf exclusivement *moteur,* destiné à tous les muscles de la langue, au génio-hyoïdien et aux muscles sous-hyoïdiens.

ORIGINE APPARENTE. — Son *origine apparente* est placée sur la face antérieure du bulbe rachidien, entre la saillie de l'olive *(eminentia olivaris)* et celle de la pyramide *(eminentia pyramidalis)* dans le *sillon pré-olivaire* ou *sillon de l'hypoglosse* (voy. : fig. 42).

Le nerf grand hypoglosse émerge de ce sillon par dix ou quinze filets qui sont situés les uns au-dessus des autres, suivant une ligne verticale; les plus bas descendent jusqu'au niveau de l'entrecroisement des pyramides (entrecroisement de Mistichelli) au-dessus de la première racine cervicale antérieure qui, cependant, peut entrer dans certains cas au contact même des filets les plus bas de la XIIe paire; quant aux filets les plus élevés, ils s'arrêtent à l'union du tiers supérieur et des deux tiers inférieurs de l'olive bulbaire et ils sont distants de 4 à 5 millimètres du sillon bulbo-protubérantiel (voy. : fig. 43).

TRAJET ET DIRECTION. — Tous ces filets se dirigent en avant et convergent vers le trou condylien antérieur, les supérieurs descendants, les moyens horizontaux et les inférieurs ascendants.

Ils se groupent tout d'abord en *deux troncs* qui traversent la dure-mère, tantôt par le même orifice, tantôt et plus fréquemment par deux orifices distincts; ils pénètrent dans le *canal condylien antérieur* où ils fusionnent pour constituer un tronc commun (voy. : fig. 414, 416 et 424).

Sorti du crâne, le tronc nerveux aborde la partie la plus interne de l'*espace sous-parotidien postérieur* ou *espace rétro-stylien,* puis la *région carotidienne* en se dirigeant en bas, en dehors et en avant; il s'engage à travers les éléments du paquet vasculo-nerveux jugulo-carotidien en passant obliquement entre la jugulaire interne en dehors, la carotide interne et le nerf pneumogastrique en dedans; il contourne la carotide externe en croisant son flanc externe; puis le nerf change de direction, il se dirige alors en avant, s'incurve pour se diriger en haut et en dedans au-dessus de la grande corne de l'os hyoïde; après avoir cheminé sur la face externe du muscle hyoglosse, il s'enfonce sous le muscle mylo-hyoïdien où il va se diviser et se distribuer aux muscles de la langue *(branches terminales).*

Dans son ensemble, il décrit une courbe assez régulière dite *courbe de l'hypoglosse,* concave en haut et en avant, mais de plus grand rayon que celle du glosso-pharyngien et du lingual qu'elle circonscrit (voy. : fig. 417, 425, 426, 442 et 443).

RAPPORTS DU NERF GRAND HYPOGLOSSE. — Par suite de son *trajet* et de sa *direction,* le nerf grand hypoglosse occupe successivement : *a)* l'*étage postérieur du crâne*; *b)* le *canal condylien antérieur*; *c)* l'*espace sous-parotidien postérieur*; *d)* la *région carotidienne*; *e)* et la *région sus-hyoïdienne latérale.*

Nous envisagerons ses *rapports* successivement dans ces différentes régions.

1° Tout d'abord ***à son émergence,*** les racines du nerf sont situées en dehors des pyramides antérieures du bulbe et en dedans de l'olive bulbaire, confinant en bas à l'émergence de la racine antérieure du premier nerf cervical dont les racines les plus basses sont séparées par les fibres arciformes qui passent en pont sur le sillon collatéral antérieur du bulbe, au-dessous de l'olive bulbaire; en haut, il est distant d'environ 4 milli-

mètres du bord inférieur de la protubérance annulaire; à ce niveau, la fossette sus-olivaire du bulbe apparaît dans le sillon bulbo-protubérantiel (voy. : fig. 42).

2° ***Dans l'étage postérieur du crâne,*** le nerf grand hypoglosse présente la forme d'un éventail à base bulbaire dont le sommet répond au trou condylien antérieur.

Les filets du nerf sont appliqués sur la *face antéro-interne de l'olive*; ils sont croisés à leur tour obliquement par la partie terminale de l'*artère vertébrale*; cette artère, passant en avant des filets de l'hypoglosse, offre des rapports plus ou moins intimes avec ceux-ci suivant que sa direction est plus ou moins oblique (voy. : fig. 105).

Lorsque l'artère se rapproche de la verticale, elle entre en rapport avec la majeure partie des filets d'origine du nerf; mais, en revanche, lorsqu'elle présente un trajet très oblique, elle s'écarte de l'émergence du grand hypoglosse et n'entre en rapport qu'avec quelques filets seulement, les plus élevés en général; en pareil cas, c'est une de ses branches collatérales la spinale antérieure qui s'applique sur la face antérieure du nerf grand hypoglosse (voy. : fig. 105).

En *arrière* du grand hypoglosse monte la *racine médullaire du spinal,* dont il est séparé par l'*artère cérébelleuse inférieure* issue de la vertébrale, les racines du nerf étant en quelque sorte comprises dans la fourche artérielle que constitue ces deux vaisseaux (voy. : fig. 106).

Ces racines croisent antérieurement l'*eminentia olivaris* et parfois une boucle de l'artère cérébelleuse inférieure s'interpose entre la saillie olivaire et le nerf grand hypoglosse.

En bas, le grand hypoglosse répond à la *première racine cervicale antérieure,* dont il est séparé par l'artère vertébrale au niveau de son trajet oblique latéro-bulbaire (voy. : *Artère vertébrale,* tome III).

L'*origine de l'artère cérébelleuse inférieure* sur la face postérieure de l'artère vertébrale le sépare également de la première dentelure du ligament dentelé tendu transversalement au niveau du trou occipital (voy. : fig. 437).

En haut, les fibres du grand hypoglosse répondent au *versant interne de la fossette sus-olivaire* et le nerf est à peu de distance de l'émergence du facial et de l'intermédiaire de Wrisberg (voy. : fig. 42 et 43).

Dans tout ce parcours intra-crânien, le nerf est accompagné par un ou deux rameaux artériels : ce sont les *artères radiculaires* venues de la spinale antérieure ou directement de la vertébrale. Il est en outre entouré par la pie-mère qui lui forme une *gaine piale*; contenu dans l'espace sous-arachnoïdien, il traverse la dure-mère au niveau de son entrée dans le canal condylien antérieur; parfois même le nerf est divisé en deux troncs et chacun gagne le canal par deux orifices dure-mériens distincts.

Par l'intermédiaire des *méninges,* le nerf répond à la *masse latérale du condyle de l'occipital* qu'il atteint au niveau du trou condylien antérieur (voy. : fig. 414).

3° ***Dans le canal condylien antérieur,*** le nerf s'engage dans celui-ci, tantôt constitué par un tronc unique, tantôt dédoublé mais, quoi qu'il en soit, le nerf est toujours constitué à ce niveau par autant de troncs qu'il y a de canaux; rarement le canal est dédoublé (15 % des cas) et le nerf sous la forme de deux cordons nerveux traverse les deux compartiments respectifs pour se réunir à la sortie du crâne; le plus souvent, le canal est unique et situé au-dessous et en arrière du tubercule de l'occipital (voy. : *Occipital,* tome I); long d'environ un centimètre, il est oblique en avant, en bas et en dehors; le nerf qui le traverse est accompagné par un *plexus veineux* dont les mailles très fines entourent le cordon nerveux : c'est le *plexus du grand hypoglosse* ou *confluent condylien antérieur de Trolard*; il forme, au niveau de l'orifice interne du canal, une *couronne veineuse* autour du tronc nerveux : c'est le *circullus hypoglossi*; ce plexus est l'équivalent des plexus veineux des trous de conjugaison; il s'anastomose en dedans avec des plexus veineux du trou occipital et le sinus occipital transverse, tandis qu'en dehors, il se déverse

par deux veines qui émergent du canal condylien antérieur : ce sont les *veines condyliennes antérieures* qui vont se jeter sous la base du crâne dans le sinus pétreux inférieur (devenu veine) (voy. : *Sinus veineux de la dure-mère,* tome III, fascicule II) (voy. : fig. 414 et 424).

Dans sa traversée du canal condylien antérieur, le nerf est également accompagné par une artériole et par un filet nerveux, à savoir : par un *rameau méningé de l'artère pharyngienne ascendante* et par le *rameau récurrent méningé de Luschka* qui naît du grand hypoglosse à sa sortie du crâne (voy. : fig. 416 et 424).

4° ***Dans l'espace sous-parotidien postérieur.*** — A sa sortie du canal condylien antérieur, le nerf grand hypoglosse plonge dans l'espace sous-parotidien ou espace rétro-stylien (voy. : fig. 417).

Cet espace est limité par des *parois* qui présentent avec le nerf grand hypoglosse des rapports différents.

Le grand hypoglosse est situé tout d'abord très près des parois postérieure et interne de l'espace.

La *paroi postérieure* est représentée par la masse latérale de l'atlas et l'apophyse transverse de l'axis tapissées des muscles prévertébraux (droits antérieurs de la tête et long du cou), eux-mêmes recouverts par l'aponévrose prévertébrale : c'est contre cette aponévrose que le grand hypoglosse est situé à sa sortie de la base du crâne (voy. : fig. 417).

La *paroi interne* de l'espace sous-parotidien postérieur est constituée par la paroi latérale du pharynx, prolongée en arrière par les cloisons sagittales de Charpy. Elle est en rapport direct avec le nerf grand hypoglosse, puisque c'est l'organe le plus reculé et le plus profond de la région; mais, comme le nerf traverse en diagnonale cet espace, il va se rapprocher de plus en plus de la *paroi externe,* cette dernière étant représentée par le ventre postérieur du digastrique et par le sterno-cléido-mastoïdien (voy. : fig. 417).

La *paroi supérieure* est formée par la base du crâne et plus spécialement par la *zone pétro-occipitale,* d'où nous avons vu émerger le nerf grand hypoglosse.

En bas, cet espace communique largement avec la région carotidienne, chemin que le grand hypoglosse emprunte pour gagner cette région.

Dans l'espace sous-parotidien postérieur le grand hypoglosse suit une direction oblique en bas, en avant et en dehors, de telle sorte que parti de l'angle postéro-externe de l'espace, il va gagner plus bas sa partie antéro-externe (voy. : fig. 442).

Dans ce trajet, il se met en rapport plus ou moins intime avec les différents organes qui sont contenus dans l'espace rétro-stylien.

Il croise les trois nerfs mixtes en passant en arrière d'eux, après leur sortie du trou déchiré postérieur (voy. : fig. 442).

Le *nerf glosso-pharyngien,* nerf le plus antérieur de la région, n'offre que des rapports éloignés avec le grand hypoglosse; il s'incurve en avant pour décrire une courbe analogue à celle du grand hypoglosse mais de plus petit rayon; d'abord situé en avant du pneumogastrique et sur un plan antérieur et externe par rapport à la carotide interne, ce nerf glisse entre l'artère précitée en dedans et la veine jugulaire interne en arrière et en dehors pour gagner ensuite la base de la langue (voy. : fig. 425 et 426).

Le *nerf pneumogastrique* descend verticalement dans l'angle dièdre postérieur des gros vaisseaux du cou (jugulaire interne et carotide interne); il est croisé postérieurement par le grand hypoglosse au niveau du pôle inférieur de son *ganglion plexiforme*; à ce niveau les deux nerfs sont en contact intime et échangent des fibres nerveuses entre eux (voyez plus loin : *Anastomoses*) (voy. : fig. 417 et 442).

Le *nerf spinal* est également croisé en arrière par le grand hypoglosse, mais tandis que sa branche interne gagne le pôle supérieur du ganglion plexiforme, sa branche externe se dirige en dehors, puis, croisant la jugulaire interne en avant (plus rarement en arrière), elle

passe derrière les muscles styliens pour aborder le sterno-cléido-mastoïdien, s'éloignant ainsi de plus en plus du grand hypoglosse (voy. : fig. 417, 426, 442 et 443).

En avant du grand hypoglosse se trouve une artère, la *carotide interne* qu'il croise obliquement en passant successivement en arrière, puis en dehors d'elle; quant à la *jugulaire interne,* elle reste constamment en dehors du grand hypoglosse, celui-ci croise la jugulaire interne presque à angle droit en passant entre cette dernière en dehors, la carotide interne et le nerf pneumogastrique en dedans (voy. : fig. 442).

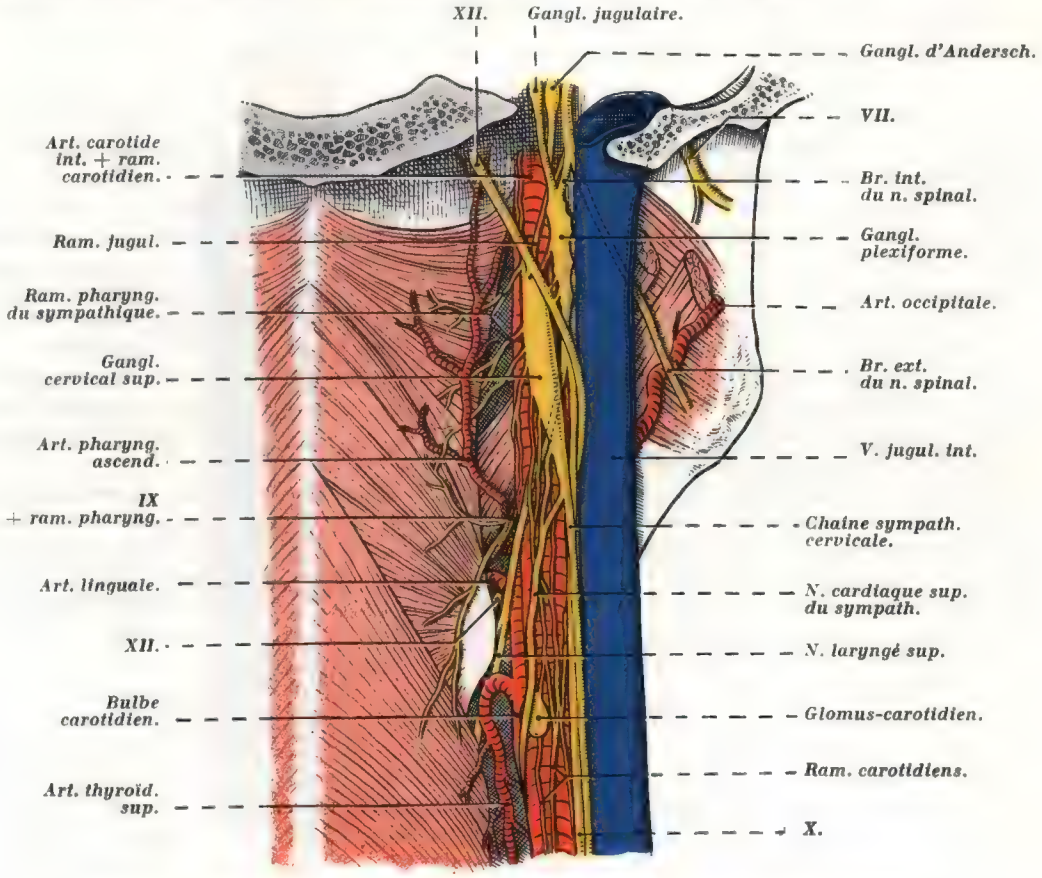

FIG. 442. — *Organes vasculo-nerveux de l'espace latéro-pharyngien postérieur; côté droit, vue postérieure.*

Tous ces croisements vasculo-nerveux s'effectuent dans cet espace intervasculaire triangulaire à base crânienne dit *espace inter-jugulo-carotidien* que forment les deux vaisseaux avant leur entrée ou sortie respective de la base du crâne (voy. : *Rapports de la carotide interne et de la jugulaire interne,* tome III).

Toujours en avant du grand hypoglosse, mais collés contre la paroi latérale du pharynx, on rencontre des rameaux de l'*artère pharyngienne ascendante,* branche de la carotide externe (voy. : fig. 417 et 442).

En arrière et en dedans du grand hypoglosse, le *sympathique cervical,* renflé à ce niveau pour constituer son *ganglion cervical supérieur,* se dispose en un cordon nerveux, vertical, situé en avant des muscles prévertébraux et compris dans un mince dédoublement de l'aponévrose prévertébrale (voy. : fig. 417).

Le grand hypoglosse est tout d'abord interne par rapport au ganglion cervical supérieur, mais, par suite de la direction du nerf, il va croiser postérieurement son pôle supérieur ou l'origine du rameau carotidien, pour lui devenir externe par la suite (voy. : fig. 426 et 442).

Parmi ces organes se trouvent des *ganglions lymphatiques* qui sont dispersés irrégulièrement le long du paquet vasculo-nerveux du cou; ils sont le plus souvent échelonnés sur la face externe de la jugulaire interne constituant les ganglions les plus élevés de la chaîne jugulaire interne; parmi ces ganglions, un est généralement plus volumineux que tous les autres : c'est le *ganglion principal de Kuttner* situé au-dessous du ventre postérieur du digastrique appliqué contre la veine jugulaire interne.

5° ***Dans la région carotidienne,*** le grand hypoglosse offre surtout des *rapports vasculaires* avec la jugulaire interne, la carotide interne ainsi qu'avec la carotide externe et ses premières branches collatérales.

La *veine jugulaire interne* avec sa chaîne ganglionnaire lymphatique est l'organe le plus superficiel du *paquet vasculo-nerveux du cou*; elle est située en dehors de la carotide interne qu'elle recouvre presque complètement; elle recouvre également le nerf grand hypoglosse à son passage entre d'une part, le nerf pneumogastrique et la carotide interne en dedans et, d'autre part, cette veine en dehors; puis le nerf continue son trajet oblique en avant pour se redresser ensuite en quittant cette région (voy. : fig. 426, 442 et 443).

La veine jugulaire interne reçoit par son bord antérieur le *tronc veineux thyro-linguo-facial,* ampoule vasculaire oblique, longue de 2 à 3 centimètres, dont la plupart des branches constitutives sont externes et superficielles par rapport au grand hypoglosse (veine faciale) (voy. : fig. 443).

Le *nerf grand hypoglosse* recouvert par ce plan veineux forme le bord supérieur d'un triangle dont le bord postérieur est constitué par la veine jugulaire interne et le bord antéro-inférieur par le tronc veineux thyro-linguo-facial; on le désigne sous le nom de *triangle de Farabeuf* (1); dans l'aire de ce triangle on aperçoit la carotide externe et quelques-unes de ses premières branches collatérales; dans ce triangle on peut lier la carotide externe et la linguale à l'origine; le nerf grand hypoglosse y constitue un excellent point de repère (voy. : fig. 443).

Le nerf légèrement oblique en bas et en avant se rapproche de l'horizontale; il repose sur un plan artériel formé par la carotide interne et surtout par la carotide externe avec laquelle il se met directement en contact, et c'est un peu avant le croisement de la carotide externe qu'il abandonne sa branche descendante; celle-ci glisse verticalement devant la carotide interne dans la partie la plus reculée du triangle de Farabeuf; c'est également contre l'une des branches de la carotide externe que le nerf ébauche sa courbe; il s'accroche en effet sous l'artère occipitale ou plutôt sous la *branche sterno-cléido-mastoïdienne* issue de cette artère et suivant que celle-ci naît plus ou moins haut, la *courbe de l'hypoglosse* est plus ou moins accusée; par ce fait, le triangle de Farabeuf acquiert une étendue plus ou moins grande (voy. : *Rapports des artères carotides interne et externe* et *Rapports de la veine jugulaire interne,* tome III); on conçoit donc toute l'importance de ces rapports dans la ligature de la carotide externe ou de certaines de ses branches (artère linguale à l'origine) (voy. : fig. 426 et 443).

Pendant la traversée du triangle de Farabeuf, le nerf grand hypoglosse croise la face externe des branches de la carotide externe qui naissent dans l'aire du triangle; ce sont : la *thyroïdienne supérieure* quand elle naît très haut, ce qui est rare, ou lorsque son segment d'origine présente une crosse très accentuée; l'*artère linguale* qui se dirige obliquement en avant et en haut; et la *faciale* oblique en haut, en avant et en dehors; cette

(1) Anatomiste français (1841-1910), fut professeur d'Anatomie à la Faculté de Médecine de Paris et membre de l'Académie de Médecine; créateur de l'*Anatomie chirurgicale.*

dernière est généralement croisée par le grand hypoglosse au voisinage de sa naissance (voy. : fig. 426 et 443).

Le *plan artériel carotidien* sépare le grand hypoglosse du plan profond de la région carotidienne et en particulier de la paroi pharyngée représentée à ce niveau par le *constricteur moyen du pharynx* recouvert de son aponévrose péripharyngée contre laquelle descend obliquement en bas et en avant le *nerf laryngé supérieur* (voy. : fig. 426 et 443).

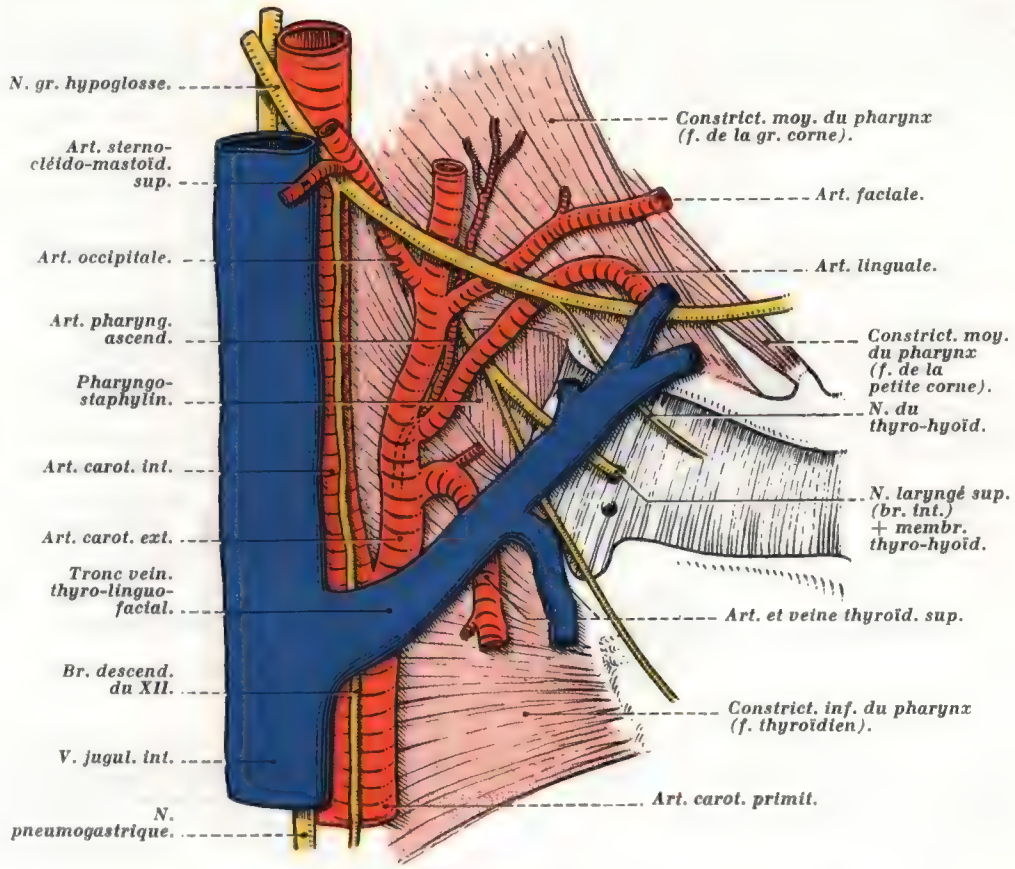

FIG. 443. — *Triangle de Farabeuf, côté droit* (demi-schématique).

6° ***Dans la région sus-hyoïdienne latérale,*** le nerf grand hypoglosse devient presque horizontal. Il est situé au-dessus de la *grande corne de l'os hyoïde* contre la face externe du muscle hypoglosse (voy. : fig. 444).

Il est à ce niveau plus superficiel que dans toute autre partie de son trajet et représente également dans cette région un précieux repère pour la ligature de l'artère linguale. Tout d'abord il est en rapport avec l'origine de cette artère qui décrit une courbe concave en bas en abordant la région sus-hyoïdienne latérale et dont le nerf grand hypoglosse représente en quelque sorte la *corde de l'arc décrit par la linguale* (voy. : *Artère linguale*, tome III) (voy. : fig. 426 et 443); mais pour le découvrir dans la région sus-hyoïdienne proprement dite on incise la peau à un ou deux centimètres environ au-dessus de l'os hyoïde et l'on rencontre successivement le peaucier du cou, les rameaux de la branche

cervico-faciale du facial et la branche cervicale transverse du plexus cervical superficiel contenus dans le tissu cellulaire sous-cutané.

Après incision de ce plan superficiel on tombe sur l'aponévrose cervicale superficielle limitée en arrière par la bandelette d'insertion faciale du sterno-cléido-mastoïdien à la mâchoire (bandelette maxillaire de Charpy) qui sépare cette région de la région parotidienne; cette aponévrose est dédoublée en *deux feuillets* : un feuillet s'incurve, puis s'insère sur l'os hyoïde contribuant à former la coulisse du digastrique, tandis que l'autre, dit feuillet superficiel, se continue par l'aponévrose sus-hyoïdienne pour se fixer sur le bord cervical du maxillaire inférieur.

Sous cette aponévrose apparaît la glande sous-maxillaire qui recouvre la région, partant le nerf grand hypoglosse; la glande étant fortement réclinée vers le haut, cette manœuvre ne

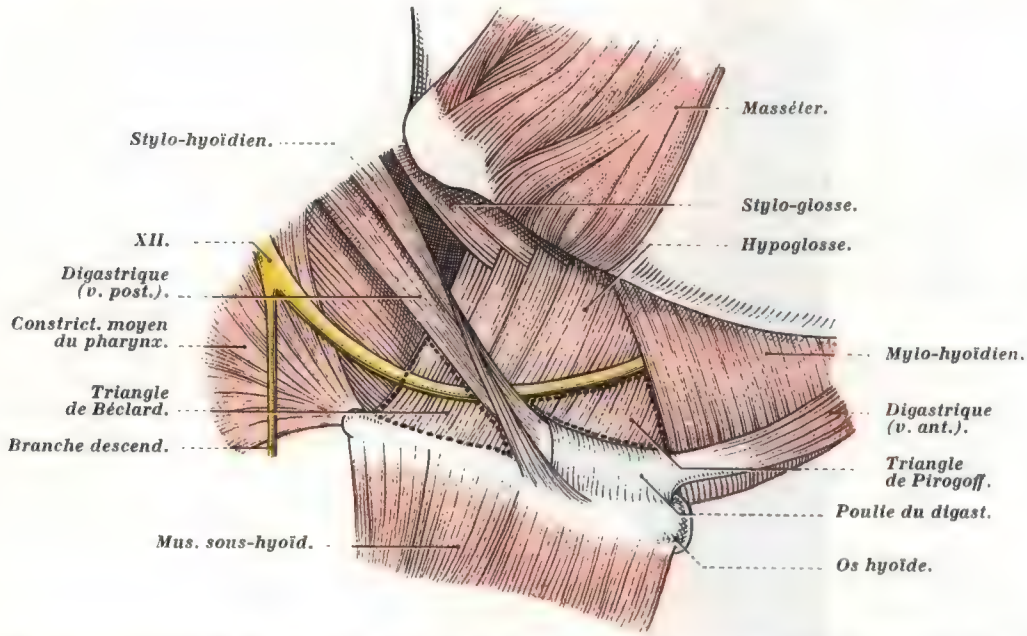

Fig. 444. — *Situation et trajet du nerf grand hypoglosse dans la région sus-hyoïdienne latérale. Constitution des triangles de Béclard et de Pirogoff dont les limites sont indiquées en pointillé; côté droit.*

permet pas toutefois d'apercevoir complètement le nerf grand hypoglosse, car celui-ci passe entre deux plans musculaires. Il est recouvert par le ventre postérieur du diagastrique et par le stylo-hyoïdien qui croisent obliquement sa direction, alors que ce dernier muscle enfourche le tendon intermédiaire du digastrique au-dessus de la petite corne de l'os hyoïde; caché par ces deux muscles, le nerf grand hypoglosse est accompagné par les deux veines linguales superficielles : une *volumineuse* est située au-dessous du nerf tandis que l'autre plus petite est située au-dessus; ces deux veines se réunissent d'ailleurs au niveau du bord postérieur de l'hyoglosse pour constituer la *veine linguale* proprement dite qui abandonne bientôt le nerf pour se déverser dans le tronc veineux thyro-linguo-facial (voy. : *Veines linguales*, tome III, fascicule II) (voy. : fig. 444 et 446).

Le nerf grand hypoglosse repose sur l'hyoglosse et les rapports du nerf à ce niveau ont une grosse importance pour la ligature de l'artère linguale, car il contribue à former dans cette région les *deux triangles de ligature de l'artère linguale*, le postérieur étant désigné sous le nom de *triangle de Béclard*, et l'antérieur sous celui de *triangle de Pirogoff*;

mais dans toute cette région, le nerf n'est plus en contact avec l'artère linguale qui est accompagnée de deux veinules (veines linguales profondes); il en est séparé par l'épaisseur du muscle hyoglosse (voy. : fig. 446).

a) Le **triangle de Béclard** (1) est limité : α) *en haut,* par le ventre postérieur du digastrique; β) *en bas,* par la grande corne de l'os hyoïde; γ) et *en arrière,* par le bord postérieur de l'hyoglosse; l'aire de ce triangle est traversée par le nerf grand hypoglosse accompagné des veines linguales (voy. : fig. 444 et 446).

b) Le **triangle de Pirogoff** (2) est antérieur; il est limité : α) *en haut,* par le nerf grand hypoglosse obliquement ascendant; β) *en arrière,* par le stylo-hyoïdien et par le tendon intermédiaire du digastrique; γ) et *en avant,* par le bord postérieur du mylo-hyoïdien (voy. : fig. 444 et 446).

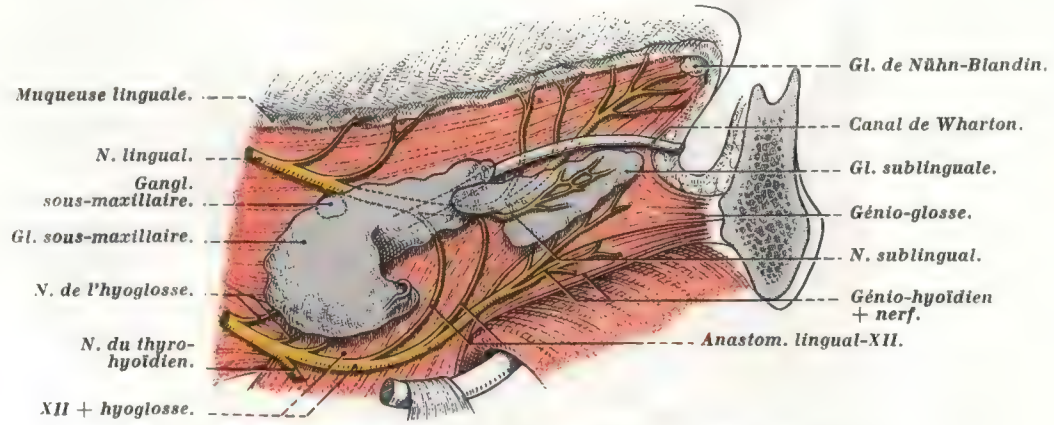

FIG. 445. — *Nerfs lingual et grand hypoglosse au niveau de la langue; côté droit* (d'après G. et J. PATURET).

Dans ce triangle, on lie l'artère linguale et parfois on l'aperçoit entre les faisceaux cérato-glosse et basio-glosse du muscle hyoglosse; enfin, suivant que la courbe du nerf grand hypoglosse est plus ou moins accentuée, ce triangle est plus ou moins apparent. Il arrive parfois que la poulie du digastrique, haute et lâche est très développée; le triangle est alors très réduit; le nerf grand hypoglosse devient immédiatement su-jacent au tendon intermédiaire et dans certains cas ce tendon peut recouvrir le nerf (Farabeuf) (pour plus de détails, voy. : *Artère linguale,* tome III, fascicule I).

Au-dessus du nerf grand hypoglosse apparaît encadré dans sa courbe, le nerf lingual qui se dirige en avant en longeant les fibres du stylo-glosse (voy. : fig. 445 et 446).

7° ***Dans sa portion ascendante, terminale,*** le nerf aborde le bord postérieur du mylo-hyoïdien; il s'enfonce sous ce muscle dans l'interstice musculaire compris entre ce dernier et le muscle hyoglosse; il chemine alors dans la partie inférieure et latérale de la langue, il se dirige en haut et en avant, logé entre le canal de Wharton, au-dessus,

(1) Anatomiste et chirurgien français (1785-1825), fut professeur d'Anatomie à la Faculté de Médecine de Paris et chirurgien de l'Hôpital de la Pitié.

(2) Anatomiste et chirurgien russe (1810-1881).

qui le sépare du prolongement de la sous-maxillaire et la veine linguale au-dessous (voy. : fig. 444, 445 et 446).

Au niveau du bord antérieur du basio-glosse, il rejoint l'artère ranine, continuation de l'artère linguale; mais il est déjà divisé en un certain nombre de branches terminales qui cheminent dans l'interstice compris entre le mylo-hyoïdien d'une part et le génio-glosse d'autre part; à ce niveau les branches nerveuses s'enchevêtrent avec les branches artérielles, ces dernières cheminant superficiellement par rapport aux ramifications nerveuses; enfin, lorsque le lingual inférieur est très développé débordant l'hyoglosse franchement en avant, les branches du nerf s'appliquent sur lui avant d'atteindre le génio-glosse (voy. : fig. 446).

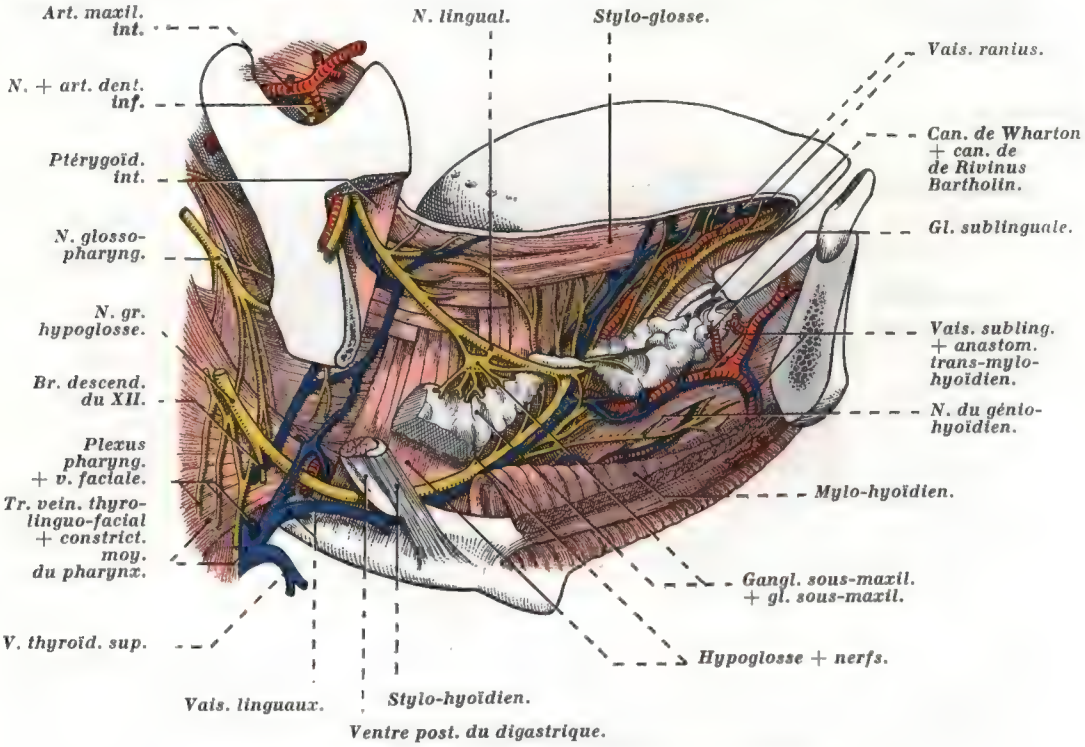

FIG. 446. — *Nerfs et vaisseaux sanguins de la langue vus après résection de la branche horizontale du maxillaire inférieur, côté droit* (d'après FARABEUF).

BRANCHES COLLATÉRALES. — Le nerf grand hypoglosse abandonne dans son trajet des *branches collatérales* qui sont : *a)* le *rameau récurrent méningé*; *b)* les *rameaux vasculaires de Valentin*; *c)* la *branche descendante*; *d)* le *nerf thyro-hyoïdien*; *e)* les *nerfs de l'hyoglosse*; *f)* le *nerf du stylo-glosse*; *g)* et le *nerf du génio-hyoïdien.*

1° Le **rameau récurrent méningé de Luschka** (1) naît du nerf grand hypoglosse à sa sortie du canal condylien antérieur et, par un trajet récurrent, il accompagne le nerf dans le canal condylien antérieur; il se distribue au *circullus hypoglossi,* au diploé de l'occipital, au

(1) Anatomiste allemand (1820-1875), fut professeur d'Anatomie à l'Université de Tubingen.

sinus occipital transverse et à la dure-mère de l'étage postérieur du crâne (voy. : *Innervation de la dure-mère crânienne*) (voy. : fig. 333, 416 et 424).

Ce filet n'est pas à proprement parler un rameau de l'hypoglosse; car ses fibres *(fibres sensitives)* proviennent des deux premiers nerfs cervicaux par l'intermédiaire de l'anastomose supérieure que ceux-ci présentent avec le nerf grand hypoglosse (voy. : fig. 447).

2° Les **rameaux vasculaires de Valentin** (1) se détachent du nerf à son entrée dans la région carotidienne; ils sont très grêles et inconstants et destinés à la carotide interne et à la jugulaire interne. Il faut les considérer comme des filets orthosympathiques

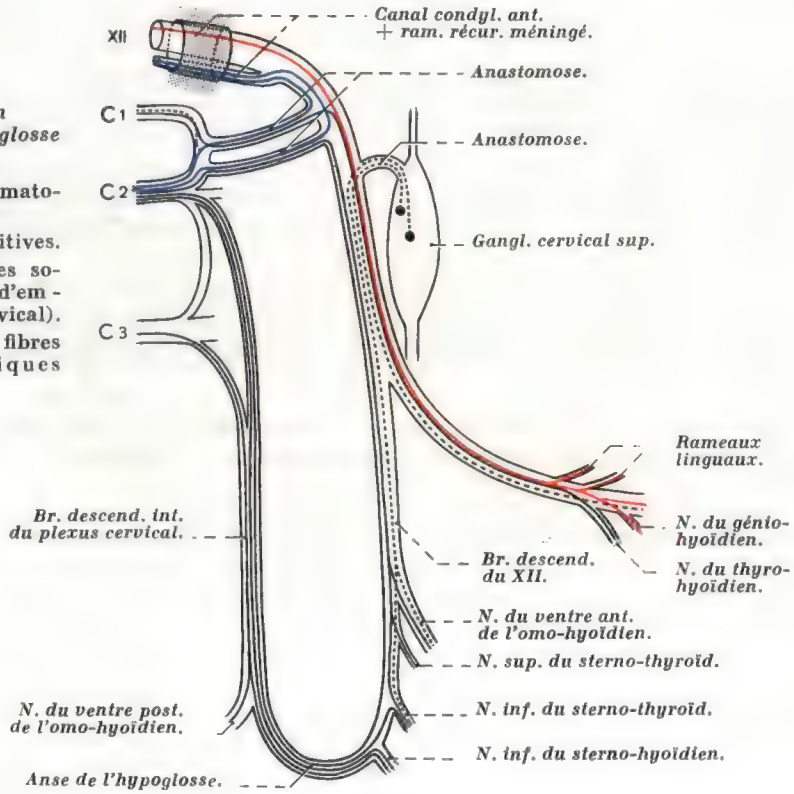

FIG. 447.
Systématisation du nerf grand hypoglosse (schématique).

En rouge, fibres somato-motrices du XII.
En bleu, fibres sensitives.
En noir plein, fibres somato-motrices d'emprunt (plexus cervical).
En pointillé noir, fibres orthosympathiques d'emprunt.

(rameaux carotidiens) venus à la XIIe paire par l'intermédiaire de l'anastomose que ce nerf reçoit du ganglion cervical supérieur du sympathique (voy. : *Anastomoses*).

3° La **branche descendante** est une des plus importantes branches collatérales du nerf. Elle naît du nerf grand hypoglosse un peu avant son croisement avec la carotide externe; elle se dirige verticalement en bas sur la face antéro-externe de la carotide interne; puis elle s'anastomose au-dessus du tendon intermédiaire de l'omo-hyoïdien et en avant de la carotide primitive et de la jugulaire interne avec la branche descendante interne du plexus cervical pour former une anse à concavité supérieure : c'est l'*anse de l'hypoglosse* qui est tantôt simple, tantôt du type plexiforme (voy. : fig. 425, 426, 430 et 443).

De la convexité de cette anse anastomotique partent *trois* ou *quatre* filets nerveux

(1) Anatomiste allemand (1810-1883), fut professeur d'Anatomie à l'Université de Berne.

destinés à l'omo-hyoïdien, au sterno-hyoïdien et au sterno-cléido-hyoïdien (voy. : fig. 426).

L'*omo-hyoïdien* reçoit généralement *deux nerfs* : *a)* l'un destiné au ventre supérieur *(nerf du ventre supérieur de l'omo-hyoïdien)* naît très haut au niveau de la grande corne de l'os hyoïde; dirigé obliquement en bas et en avant, il aborde ce muscle par sa face profonde; *b)* l'autre, destiné au ventre inférieur *(nerf du ventre inférieur de l'omo-hyoïdien)*, se détache de la partie déclive de l'anse un peu au-dessus du tendon intermédiaire qu'il suit le plus souvent avant d'aborder le muscle. Ces nerfs sont parfois doubles.

Le *sterno-cléido-hyoïdien* reçoit également *deux nerfs* : *a)* l'un *supérieur* se détache le plus souvent du nerf du ventre supérieur de l'omo-hyoïdien; *b)* l'autre *inférieur* long et grêle naît de la convexité de l'anse, il est destiné à la partie inférieure, supra-claviculaire du muscle. Les deux rameaux abordent le muscle par sa face profonde.

Le *nerf du sterno-thyroïdien* se détache tantôt de la convexité de l'anse un peu au-dessus de l'origine du nerf inférieur du sterno-cléido-hyoïdien, tantôt d'un tronc commun avec ce dernier; très court, il se divise en *deux rameaux*, l'un *supérieur*, l'autre *inférieur* qui pénètrent le muscle par sa face superficielle (voy. : *Innervation des muscles sous-hyoïdiens*, tome I).

Quelquefois l'anse de l'hypoglosse envoie une anastomose au nerf phrénique dite *anastomose de Valentin* (voyez plus loin : *Anastomoses*) et parfois aussi un filet pour le plexus cardiaque.

4° Le **nerf du thyro-hyoïdien** naît un peu en arrière du bord postérieur du muscle hyoglosse ou parfois contre ce muscle; il se dirige obliquement en avant et en bas puis pénètre le muscle par sa face superficielle et près de son bord postérieur (voy. : fig. 426, 443 et 445).

5° Les **nerfs de l'hyoglosse** sont au nombre de *quatre* ou *cinq*; très courts, ils naissent dans la région sus-hyoïdienne latérale et se distribuent au muscle par sa face externe (voy. : fig. 445).

6° Le **nerf du stylo-glosse** naît au-dessus de l'os hyoïde généralement dans la partie la plus basse de la courbe du nerf grand hypoglosse; il se porte en haut et en arrière par un trajet arciforme à convexité antérieure pour aborder le muscle à sa partie inférieure; rappelons que ce muscle reçoit également un filet nerveux du glosso-pharyngien (voyez ce nerf).

7° Le **nerf du génio-hyoïdien** est la branche collatérale antérieure du nerf grand hypoglosse; il naît au niveau du bord antérieur de l'hyoglosse; il se dirige obliquement en bas et en avant pour aborder le muscle par sa face externe (voy. : fig. 445 et 446).

BRANCHES TERMINALES. — Après avoir fourni ces diverses branches collatérales, le nerf grand hypoglosse s'épanouit en *filets terminaux* au point où il croise le bord antérieur du muscle hyoglosse.

Les filets terminaux sont en nombre variable; ils forment un bouquet de filets nerveux dont certains sont anastomosés entre eux; ils se distribuent à tous les muscles de la langue.

Ils sont recouverts par l'extrémité antérieure de la glande sublinguale et en rapport *en dedans*, avec le génio-glosse, *en haut*, avec le canal de Wharton et les vaisseaux ranins et *en dehors*, avec le mylo-hyoïdien (voy. : fig. 446).

ANASTOMOSES ET SYSTÉMATISATION. — 1° **Des deux nerfs entre eux.** — Les deux nerfs s'anastomosent entre eux au niveau de la partie antérieure de la langue par une arcade ansiforme grêle qui est le plus souvent située entre le génio-hyoïdien et le génio-glosse : c'est l'*anse sus-hyoïdienne de Hyrtl.*

2° **Du grand hypoglosse avec les autres nerfs.** — Le grand hypoglosse s'anastomose :

a) Avec le *sympathique* peu après sa sortie du crâne, par l'intermédiaire d'un rameau très court né, soit du rameau carotidien du ganglion cervical supérieur, soit directement du pôle supérieur de ce ganglion; c'est cette anastomose qui apporte à la XIIe paire, les filets végétatifs qui sont destinés aux rameaux vasculaires (voy. : fig. 442).

b) avec le *nerf pneumogastrique,* à la sortie du crâne par *un* ou *deux* filets très grêles venus du ganglion plexiforme; parfois même on peut observer un accolement entre les deux nerfs (voy. : fig. 442).

c) Avec le *nerf lingual* (V^e^ paire) en formant une ou deux *arcades* à concavité postérieure qui sont situées sur la face externe de l'hyoglosse; ce sont vraisemblablement ces anastomoses qui apportent au nerf lingual les fibres végétatives issues du noyau de Popoff (voy. : fig. 446).

d) Avec les *nerfs rachidiens cervicaux* par *deux anastomoses* : l'une *supérieure,* l'autre *inférieure*; α) l'*anastomose supérieure* est située sous la base du crâne; elle va de l'anse qui unit les branches antérieures des deux premières racines cervicales (anse de l'atlas) au nerf grand hypoglosse; cette anastomose transmet au système rachidien, les fibres nerveuses sensitives du rameau récurrent méningé (voy. : fig. 447); β) l'*anastomose inférieure* est constituée par l'union de la branche descendante de l'hypoglosse avec la branche descendante du plexus cervical pour former l'*anse de l'hypoglosse.*

Cette anastomose apporte à l'hypoglosse les fibres nerveuses motrices destinées aux muscles sous-hyoïdiens : thyro-hyoïdien, omo-hyoïdien, sterno-thyroïdien et sterno-cléido-hyoïdien, de telle sorte que le *nerf grand hypoglosse proprement* dit serait exclusivement réservé à l'innervation motrice de la langue et du génio-hyoïdien (muscles dérivés des somites 7-8-9 après céphalisation).

Les muscles extra-linguaux recevraient ainsi par le tronc de l'hypoglosse des fibres motrices que l'on peut schématiquement classer en *deux groupes* et qui lui sont fournies par ses deux anastomoses avec le plexus cervical; ce sont : α) *des fibres qui vont à l'hypoglosse par l'anastomose supérieure* pour se distribuer aux muscles thyro-hyoïdien d'une part et sous-hyoïdien d'autre part, et pour ces derniers les fibres empruntent la voie de la branche descendante; β) enfin *des fibres venues de la branche descendante du plexus cervical* dont les unes atteignent l'anse pour se distribuer au ventre postérieur de l'omo-hyoïdien et au sterno-cléido-hyoïdien, tandis que les autres suivent un trajet récurrent dans la branche descendante du nerf grand hypoglosse pour se distribuer aux autres muscles sous-hyoïdiens.

e) Et avec le *nerf phrénique*; cette anastomose inconstante, dite *anastomose de Valentin,* s'effectue par l'intermédiaire de la branche descendante ou par l'anse de l'hypoglosse; elle représente une voie de dérivation de fibres nerveuses motrices destinées au phrénique, qui, échappées de la branche antérieure du troisième nerf cervical, suivent la branche descendante de la XIIe paire (voy. : *Nerf phrénique*) (voy. : fig. 447).

ORIGINES RÉELLES. — Les *origines réelles* du grand hypoglosse sont situées dans le bulbe sous le plancher du quatrième ventricule; elles se font par l'intermédiaire de *deux noyaux* : l'un *principal,* l'autre accessoire.

1° Le ***noyau principal*** ou ***noyau somato-moteur du XIIe*** est situé profondément dans le bulbe au niveau de l'*aile blanche interne* ou *trigone de l'hypoglosse,* région où il fait légèrement saillie sous le plancher du quatrième ventricule (voy. : *Plancher du quatrième ventricule*) (voy. : fig. 297).

De forme ovoïde allongée, il est moins épais à sa partie inférieure qu'à sa partie supérieure; sa *longueur* est d'environ 10 à 12 millimètres.

Situés de chaque côté de la ligne médiane et très près de celle-ci, les deux noyaux principaux présentent l'aspect d'une colonne cellulaire sensiblement cylindrique, haute de 16 à 18 millimètres environ; ils se rapprochent de plus en plus l'un de l'autre au fur et à

mesure qu'on les envisage plus bas, en même temps qu'ils s'amincissent notablement (voy. : fig. 46, 49 et 50).

On distingue à chaque noyau principal *deux portions* : *a)* l'une *ventriculaire,* la plus importante, correspond sur le plancher du quatrième ventricule au *trigone de l'hypoglosse*; par sa situation, elle entre en rapport : α) *en dedans,* avec le raphé médian qui la sépare du noyau de l'hypoglosse du côté opposé; β) *en avant,* avec la formation réticulée, le noyau de Roller et la bandelette longitudinale postérieure; γ) *en dehors,* avec les noyaux du vague et en particulier avec le noyau cardio-pneumo-entérique et le noyau dorsal ou noyau de l'aile grise dont elle est séparée par le *nucleus intercalatus de Staderini,* ainsi qu'avec une mince couche de substance grise sous-épendymaire au niveau de laquelle apparaissent la partie inférieure du noyau du *funiculus teres* et le noyau paramédian dorsal (voy. : fig. 49); *b)* l'autre *extra-ventriculaire,* généralement grêle, non en rapport avec le plancher du quatrième ventricule; elle correspond à la région inférieure du bulbe; elle est située dans la partie antéro-latérale de la substance grise centrale, en avant du noyau du spinal bulbaire et en avant et en dehors du canal central (voy. : fig. 53).

Le noyau principal est formé de cellules multipolaires à prolongements protoplasmiques très ramifiés et de fibres nerveuses et, pour certains auteurs, par un petit noyau central de cellules végétatives appelé *noyau de Popoff.*

Les deux noyaux principaux de l'hypoglosse seraient en relation l'un avec l'autre par un échange de fibres commissurales : ce sont les *fibres commissurales de Meynert et Huguenin.* Du point de vue moteur, la langue étant symétriquement disposée par rapport au plan médio-sagittal, l'association fonctionnelle des deux noyaux aurait pour conséquence de rendre solidaire les divers mouvements de la langue qui sont simultanément bilatéraux.

2° Le ***noyau accessoire*** ou ***noyau de Mathias Duval (noyau antérieur de Meynert)*** est beaucoup plus petit que le précédent; il est situé un peu en avant et en dehors de celui-ci; il est représenté par une traînée de substance grise mal délimitée, située en pleine formation réticulée et condensée à sa partie antérieure sous la forme d'un noyau arrondi compris entre le noyau ambigu en dehors et le noyau principal du nerf grand hypoglosse en arrière et en dedans.

Le noyau principal constitue la *nubecula dorsalis* alors que le noyau accessoire est désigné sous le nom de *nubecula ventralis* (voy. : *Noyaux gris bulbaires*).

TRAJET INTRA-BULBAIRE. — Les fibres qui partent de ces noyaux se portent en avant et en dehors et sont *toutes directes*; elles décrivent une courbe intra-bulbaire à concavité externe (voy. : fig. 49).

Elles traversent la formation réticulée en laissant en dedans d'elles le faisceau longitudinal postérieur et le ruban de Reil; elles passent entre d'une part, le noyau ambigu et l'olive bulbaire en dehors, et d'autre part, la parolive interne ou ventrale en dedans, et après avoir cotoyé le versant externe du faisceau pyramidal, elles se coudent en se dirigeant un peu en dehors pour émerger au niveau du sillon pré-olivaire (voy. : fig. 43 et 49).

CONNEXIONS CENTRALES. — Par l'intermédiaire de ses noyaux d'origine, le nerf grand hypoglosse est en relation :

1° Avec l'*écorce cérébrale* par le *faisceau géniculé.* Les éléments de ce faisceau apportent aux cellules du noyau du XII°, les fibres motrices d'origine corticale, elles s'entrecroisent en arrivant au niveau de ces noyaux.

Son *centre moteur cortical* dit *centre lingual* est situé au niveau du *pied de la frontale ascendante,* au-dessus du centre du facial et du centre masticateur (voy. : fig. 149).

2° Avec les *noyaux sensitifs des nerfs crâniens* (trijumeau, intermédiaire de Wrisberg, glosso-pharyngien et pneumogastrique) par l'intermédiaire de la *bandelette longitudinale postérieure.*

PHYSIOLOGIE. — Le nerf grand hypoglosse est un *nerf exclusivement moteur* distribuant sa motricité aux muscles de la langue et au génio-hyoïdien; ses fibres sont toutes directes et sa section entraîne une paralysie linguale unilatérale *(glossoplégie)*; sur un animal auquel on a sectionné les deux hypoglosses, la langue pend, il la mord, en ressent la douleur, mais il ne peut pas la retirer (glossoplégie totale).

Il intervient dans la *formation du bol alimentaire,* dans la *déglutition,* dans la *parole* par le jeu des muscles de la langue; enfin, il possède également un *rôle gustatif accessoire* et *secondaire* puisqu'il assure le contact intime des matières sapides avec les papilles de la langue par suite de l'application de la langue contre le palais au cours de la gustation.

Il possède des *filets vaso-moteurs* qui lui viennent de son anastomose avec le sympathique; ceux-ci sont destinés à la jugulaire interne, à la carotide interne et à la carotide externe et ses branches et plus spécialement à l'artère linguale (voy. : *Innervation du système carotidien,* tome III, fascicule I).

Pour certains auteurs, la XIIe paire renfermerait également des *fibres végétatives* appartenant au parasympathique crânien (noyau de Popoff); elles ont un *rôle sécrétoire* et seraient acheminées au ganglion sous-maxillaire par les anastomoses du XIIe avec le nerf lingual.

SIGNIFICATION MORPHOLOGIQUE. RACINE POSTÉRIEURE ET GANGLION DE FRORIEP. — Le grand hypoglosse, nerf exclusivement moteur, appartient au groupe des *nerfs ventraux* et son origine ventrale est attestée : 1° par sa *distribution* à des muscles dérivés des somites céphaliques (7-8 et 9); 2° par son *émergence* au niveau du sillon préolivaire faisant suite au sillon collatéral antérieur de la moelle, lieu d'émergence des racines antérieures des nerfs rachidiens; 3° enfin par la *situation de son noyau d'origine* dans le bulbe qui représente la continuation vers l'encéphale du groupe cellulaire antéro-interne des cornes antérieures de la moelle (voy. : fig. 46).

Les recherches embryologiques de Froriep en 1882 ont montré qu'à chacun des trois derniers somités céphaliques (7, 8 et 9) correspondait un nerf édifié sur le type des nerfs rachidiens; mais par suite de la « *céphalisation* » de ces trois derniers, la fusion des trois nerfs donne très rapidement naissance à la XIIe *paire crânienne* avec une *racine postérieure sensitive* pourvue d'un *ganglion (ganglion de Froriep)*; cette disposition existe chez l'embryon humain (voy. : fig. 341), mais la portion sensitive de la *XIIe* paire régresse et disparaît très rapidement, alors qu'elle est normale chez certaines espèces animales; toutefois, chez l'homme adulte, la persistance de la racine postérieure avec son ganglion a été signalée, mais elle est exceptionnelle. Cette racine sort au niveau du sillon collatéral postérieur du bulbe au-dessous du spinal bulbaire; puis, après avoir marqué son renflement ganglionnaire en avant du spinal médullaire, elle rejoint la racine antérieure.

Ainsi, par ses filets d'origine disposés en éventail à claire-voie, le grand hypoglosse peut être assimilé à la *réunion de plusieurs racines médullaires*; il est donc l'équivalent d'une *racine antérieure d'un nerf rachidien dont la portion sensitive a normalement disparu chez l'homme adulte.*

Nous résumons dans le tableau ci-après, pp. 900-901, les principaux caractères anatomiques et physiologiques des nerfs crâniens.

NERF TERMINAL *(nervus terminalis)*	doit être considéré comme le premier nerf crânien.		
Ire p. **NERF OLFACTIF**	: appartient au rhinencéphale.		
IIe p. **NERF OPTIQUE**	: appartient à l'ophtalmencéphale.		
IIIe p. **NERF MOTEUR OCULAIRE COMMUN**	***moteur***	mésencéphale; plancher de la substance grise de l'aqueduc de Sylvius.	tous les muscles extrinsèques du globe oculaire, à l'exception du grand oblique et du droit externe.
	végétatif :	noyau pupillaire ou noyau d'Edinger-Westphal; irido-constricteur.	
IVe p. **NERF PATHÉTIQUE** *(nervus trochlearis)*	***moteur***	mésencéphale; plancher de la substance grise de l'aqueduc de Sylvius; muscle grand oblique de l'œil.	
Ve p. **NERF TRIJUMEAU**	***moteur***	noyau principal ou n. masticateur; protubérance annulaire; noyau accessoire (noyau mésencéphalique);	muscles masticateurs (temporal, masséter, ptérygoïdiens interne et externe) ; mylo-hyoïdien, péristaphylin externe; muscle du marteau.
	sensitif	*origine :* ganglion de Gasser. *terminaison :* noyau gélatineux de Rolando.	
	végétatif *(sécrétoire)*	noyau du locus cœruleus.	
VIe p. **NERF MOTEUR OCULAIRE EXTERNE** *(nervus abduceus)*	***moteur***	noyau principal; protubérance annulaire *(eminentia teres).* noyau accessoire ou noyau de Van Gehuchten.	muscle droit externe de l'œil.
VIIe p. **NERF FACIAL**	***moteur***	protubérance annulaire (tiers inférieur).	muscles peauciers de la tête, de la face, du cou et du pavillon de l'oreille; muscle de Horner, stylo-hyoïdien, ventre postérieur du digastrique, muscle de l'étrier.
	sensitif	*origine :* ganglion géniculé. *terminaison :* noyau du faisceau solitaire (partie supérieure).	
	sensoriel	*origine :* ganglion géniculé. *terminaison :* noyau gustatif de Nageotte.	face dorsale de la langue en avant du V lingual (par nerf lingual, corde du tympan, facial, intermédiaire de Wrisberg).
	végétatif *(sécrétoire)*	noyau lacrymo-muco-nasal; glande lacrymale, muqueuses des fosses nasales et du rhino-pharynx, sinus. noyau salivaire supérieur; glandes sous-maxillaire et sublinguale (noyau salivaire pontique).	

VIIIe p. **NERF AUDITIF** *(nervus octavus)*	*NERF COCHLÉAIRE*	***sensoriel*** *(audition)*	*origine :* ganglion spiral de Corti. *terminaison :* bulbe rachidien + protubérance annulaire;	noyau cochléaire ventral. noyau cochléaire dorsal.
	NERF VESTIBULAIRE	***sensoriel*** *(équilibration)*	*origine :* ganglion de Scarpa. *terminaison :* bulbe rachidien + protubérance annulaire;	noyau principal ou triangulaire de Schwalde. noyau de Betcherew. noyau de Deiters. noyau de la racine descendante de Roller. noyau de Lewandowsky. noyau de Fuse. noyau du toit (faisceau vestibulo-cérébelleux).
IXe p. **NERF GLOSSO-PHARYNGIEN**		***moteur***	bulbe rachidien. noyau ambigu ou noyau ventral du IX et du X.	
		sensitif	*origine :* ganglion d'Andersch et d'Ehreuritter. *terminaison :* noyau du faisceau solitaire (partie moyenne).	
		sensoriel	*origine :* ganglion d'Andersch; *terminaison :* noyau gustatif de Nageotte;	face dorsale de la langue en arrière du V lingual.
		végétatif *(sécrétoire)*	noyau salivaire inférieur (noyau salivaire bulbaire);	glande parotide.
X^e p. **NERF PNEUMOGASTRIQUE** *(nerf vague)* (est exclusivement végétatif après la naissance du nerf laryngé inférieur).		***somato-moteur***	bulbe rachidien. noyau ambigu ou noyau ventral du IX et du X.	
		sensitif	*origine :* ganglions plexiforme et jugulaire. *terminaison :* noyau du faisceau solitaire (partie inférieure).	
		sensoriel	*origine :* ganglion plexiforme. *terminaison :* noyau gustatif de Nageotte (partie inférieure).	
		végétatif	***viscéro-moteur*** : noyau dorsal du vague ou noyau cardio-pneumo-entérique. ***viscéro-sensible*** : noyau rond *(nucleus rotondus).* noyau sensitif dorsal *(nucleus sensibilis dorsalis).*	
XIe p. **NERF SPINAL** *(nervus accessorius)*	*SPINAL BULBAIRE* (XI B)	***moteur*** *(par sa branche interne)*	bulbe rachidien - noyau laryngé (partie antéro-inférieure du noyau vago-spinal).	muscles du larynx.
	SPINAL MÉDULLAIRE (XI M)	***moteur*** *(par sa branche externe)*	moelle cervicale; sterno-cléido-mastoïdien; trapèze.	
XIIe p. **NERF GRAND HYPOGLOSSE**		***moteur :*** bulbe rachidien (aile blanche interne); muscles de la langue.		
		végétatif *(sécrétoire)*	noyau de Popoff; glandes sous-maxillaire et sublinguale.	

NERFS RACHIDIENS

On appelle *nerfs rachidiens* ou *nerfs médullaires* ou *nerfs spinaux* (1) les nerfs qui naissent de la moelle (la racine médullaire du spinal — XIe paire — devrait entrer dans ce groupe de nerfs, voy. : *Nerf Spinal*).

Les nerfs rachidiens, pour se rendre à leur territoire respectif, quittent le canal rachidien par des orifices intervertébraux appelés *trous de conjugaison*, à l'exception toutefois des deux premiers et des deux derniers qui ne sortent pas par des trous de conjugaison osseux.

Ils naissent de la moelle par *paires (paires rachidiennes)* symétriquement disposées à droite et à gauche, au même niveau. Ils sont *mixtes*, moteurs, sensitifs et sécrétoires.

NOMBRE ET CLASSIFICATION. — Les nerfs rachidiens sont au *nombre* de 62 disposés en *31 paires* numérotées de haut en bas.

Ils se subdivisent unilatéralement en : *a) huit nerfs cervicaux*, parmi lesquels le premier quitte le canal rachidien en passant entre l'occipital et l'atlas et le deuxième entre l'atlas et l'axis; le huitième nerf cervical sort par le trou de conjugaison qui est compris entre la septième vertèbre cervicale et la première vertèbre dorsale; *b) douze nerfs dorsaux* qui sortent par les trous de conjugaison compris entre la première vertèbre dorsale et la première vertèbre lombaire; *c) cinq nerfs lombaires* qui passent par les trous de conjugaison compris entre la première vertèbre lombaire et la base du sacrum; *d) cinq nerfs sacrés* parmi lesquels les branches des quatre premiers s'échappent des trous sacrés antérieurs (branches antérieures) et postérieurs (branches postérieures); le cinquième nerf sacré s'engage à sa sortie du canal sacré entre la corne du sacrum et la petite corne du coccyx, puis entre le bord externe de l'articulation sacro-coccygienne et le faisceau interne du ligament sacro-coccygien latéral (souvent ossifié chez les sujets âgés); l'orifice ostéo-fibreux par lequel s'engage ce nerf correspond à l'avant-dernier trou de conjugaison; *e)* et un *nerf coccygien* très grêle; celui-ci sort du canal sacré en dedans du précédent pour s'engager obliquement derrière la première pièce coccygienne, puis sous le ligament postérieur de l'articulation médio-coccygienne; l'orifice ostéo-fibreux, que limite ce ligament avec les deux premières pièces du coccyx, représente l'équivalent du dernier trou de conjugaison.

Accolés au *filum terminale*, se placent *un* ou *deux nerfs coccygiens* qui se détachent de l'extrémité du cône terminal; très grêles, ils représentent chez l'homme les deuxième et troisième nerfs coccygiens atrophiés, équivalents des nerfs caudaux des mammifères à queue.

---

(1) Ainsi désignés du fait qu'ils se détachent de la moelle épinière et qu'ils sortent par les trous de conjugaison du rachis.

Variations. — La présence de *vertèbres supplémentaires* au niveau du rachis entraîne une augmentation du nombre des nerfs rachidiens (six paires de racines lombaires lorsqu'il y a six vertèbres lombaires); d'autre part on peut observer deux paires de racines coccygiennes bien individualisées; inversement la réduction du nombre des vertèbres entraîne une réduction du nombre des nerfs rachidiens.

CONSTITUTION ET DISPOSITION D'UN NERF RACHIDIEN TYPE. — Le *nerf rachidien* (dont le type est représenté par un quelconque des *nerfs dorsaux*) est un *nerf mixte* formé par la fusion de *deux racines* détachées des faces latérales de la moelle, l'une *antérieure*, l'autre *postérieure* (voy. : fig. 448).

La *racine antérieure* est *motrice* et son centre trophique est situé dans la corne antérieure de la moelle; la *racine postérieure* est *sensitive*; elle présente sur son trajet un renflement ellipsoïdal appelé *ganglion spinal*; son centre trophique est situé dans ce ganglion *(loi de Charles Bell et Magendie)*.

Les deux racines s'unissent à la hauteur du trou de conjugaison correspondant pour former un tronc nerveux arrondi : c'est le *nerf rachidien*; celui-ci quitte le canal vertébral par le trou de conjugaison, puis il se divise presque aussitôt après sa sortie de cet orifice en *deux branches*, l'une *dorsale* ou *postérieure*, l'autre *ventrale* ou *antérieure*.

a) La **branche postérieure** est généralement plus grêle que l'antérieure (sauf pour les trois premiers nerfs cervicaux); elle se dirige en arrière pour se distribuer aux muscles de la nuque (à l'exception de ceux qui possèdent une insertion scapulaire), aux muscles spinaux (muscles des gouttières vertébrales), à certains muscles du dos et aux téguments des régions occipitale, nuchale, dorsale, scapulaire, sacro-coccygienne et fessière.

b) La **branche antérieure** continue la direction du tronc du nerf rachidien; elle se distribue, soit par l'intermédiaire de plexus, soit directement (nerf intercostaux), à la musculature des parois thoracique, abdominale, et pelvienne, à certains muscles du cou et aux muscles des membres ainsi qu'aux téguments qui les recouvrent.

Le nerf rachidien est en connexion avec la chaîne sympathique par l'intermédiaire d'un ou de plusieurs *rameaux communicants (rami communicantes)* qui sont tendus sous forme d'anastomoses entre sa branche antérieure et le ganglion sympathique le plus proche.

Peu après sa sortie du trou de conjugaison chaque nerf rachidien abandonne une branche collatérale : c'est le *nerf sinu-vertébral de Luschka* destiné aux méninges rachidiennes.

RACINES RACHIDIENNES

Les *racines rachidiennes* représentent, ainsi que nous l'avons vu précédemment, les origines des nerfs rachidiens. Elles sont au nombre de *deux* par nerf : *a)* l'une, *antérieure*, est composée de fibres motrices donc centrifuges; *b)* l'autre, *postérieure* est formée de fibres sensitives donc centripètes; elle représente le segment terminal du nerf rachidien; la racine postérieure du premier nerf cervical est parfois absente (un tiers des cas environ); lorsqu'elle existe, elle est généralement très réduite et fréquemment asymétrique; elle présente le plus souvent l'aspect d'un cordon fasciculé.

ORIGINE APPARENTE ET CONSTITUTION. — La **racine antérieure** par ses fibres motrices représente la vraie racine d'origine; elle se détache du sillon collatéral antérieur de la moelle par l'intermédiaire de plusieurs radicules superposés; en réalité, son *origine réelle* est située au niveau des *cellules radiculaires* des cornes antérieures de la moelle dont

les prolongements cylindraxiles représentent les fibres nerveuses constitutives des racines rachidiennes antérieures (voy. : fig. 15 et 448).

La **racine postérieure** se détache du sillon collatéral postérieur de la moelle de la même manière que la racine antérieure, mais toutefois avec cette différence que l'origine apparente des racines postérieures est ininterrompue du haut en bas de la moelle et se présente suivant une ligne continue, tandis qu'il existe toujours un intervalle de 2 ou 3 millimètres entre les origines apparentes de deux racines antérieures voisines; d'autre part, l'émer-

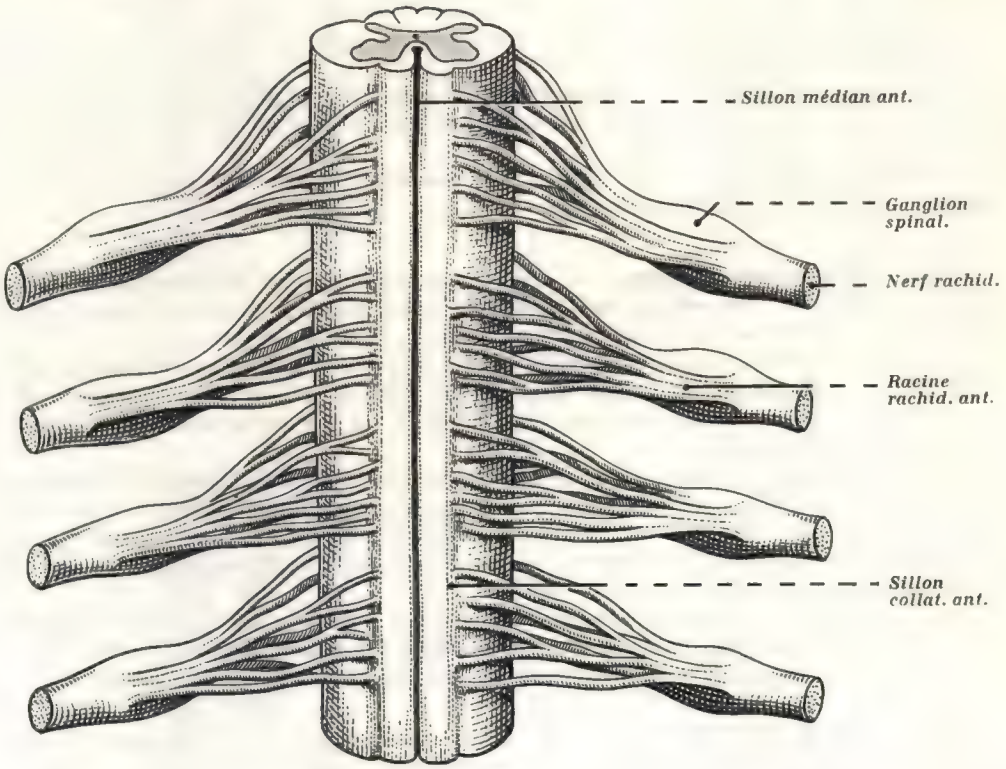

Fig. 448. — *Racines rachidiennes vues sur un segment de moelle* (vue antérieure).

gence des radicules de la racine antérieure s'effectue suivant une largeur de 2 millimètres environ; cette disposition est nettement mise en évidence par l'arrachement des racines antérieures; le sillon collatéral antérieur présente alors une série d'orifices ponctiformes, disposés en rubans superposés, qui permettent d'admettre l'existence d'un sillon collatéral antérieur (voy. : fig. 10 et 11).

La racine postérieure est constituée par les fibres sensitives centripètes issues des *cellules en T de Ranvier* situées dans le *ganglion spinal*; en pénétrant la moelle, elles participent à la constitution du *faisceau radiculaire postérieur* (voyez précédemment : *Faisceau radiculaire postérieur*) (voy. : fig. 23).

RÉPARTITION DE L'ORIGINE APPARENTE DES RACINES RACHIDIENNES SUR LA MOELLE. — Par suite de sa forme et plus spécialement de l'existence de ses renflements, la moelle

épinière peut être subdivisée en *six segments* au niveau desquels se détachent les racines rachidiennes; ce sont de haut en bas :

1° un *segment cervical supérieur,* très court, compris entre le collet du bulbe et le renflement cervical d'où partent les deux premières racines cervicales et parfois les troisièmes;

2° le *renflement cervical,* sur lequel sont fixées les troisième, quatrième, cinquième, sixième, septième et huitième racines cervicales et les premières racines dorsales;

3° un *segment thoracique,* qui donne naissance aux racines rachidiennes d'où partent les nerfs dorsaux à l'exclusion des deux derniers;

4° le *renflement lombaire,* qui est plus thoracique que lombaire (de D2 à L1), d'où se détachent les racines d'origine des deux derniers nerfs dorsaux et les quatre premières paires de racines lombaires;

5° l'*épicone,* où naissent les cinquièmes racines lombaires et les deux premières racines sacrées (la limite supérieure de l'épicone correspond à un plan horizontal passant par le disque intervertébral L1-L2);

6° et le *cône terminal,* d'où partent les troisième, quatrième et cinquième racines sacrées ainsi que les nerfs coccygiens.

ASPECT EXTÉRIEUR ET FORME. — Indépendamment de leur systématisation et de leur fonction différente, les racines antérieures et postérieures s'opposent l'une à l'autre du fait que la racine postérieure présente un *ganglion spinal* sur son trajet.

Envisagées dans leurs rapports avec la dure-mère, les racines rachidiennes tant antérieures que postérieures présentent deux parties bien distinctes : une première est située à l'intérieur du sac dural alors que la deuxième est comprise dans une gaine durale propre (voy. : fig. 8 et 9).

Dans la première partie, les racines rachidiennes ne présentent pas le même aspect dans toutes les régions; on distingue *quatre types* de racines rachidiennes qui sont : un *type cervical supérieur,* un *type cervical inférieur,* un *type dorsal* et un *type lombo-sacré* (Hovelacque); mais ces types ne correspondent pas topographiquement aux régions homonymes de la moelle (1) (voy. : fig. 449).

Dans l'ensemble, la première portion des racines rachidiennes présente l'aspect d'une lame triangulaire plus ou moins épaisse placée dans un plan frontal et formée de radicules ou de faisceaux séparés ou accolés par l'intermédiaire de petits tractus fibreux.

Type cervical supérieur. — Ce type comprend les deuxième, troisième et quatrième racines rachidiennes (la première paire rachidienne ayant une disposition bien spéciale du fait que sa racine postérieure manque parfois). Les racines sont formées par des radicules plus ou moins grêles disposées en une lame triangulaire fasciculée et grillagée; c'est le *type en éventail grillagé*; la base de l'éventail (origine apparente de la racine) possède une hauteur de 8 à 10 millimètres en moyenne (voy. : fig. 449 *A*).

Les fascicules qui les composent sont incurvés comme s'ils étaient trop longs pour le trajet qu'ils ont à parcourir, fait qui tient à la grande mobilité de la colonne cervicale (Hovelacque).

Type cervical inférieur. — Ce type comprend les quatre dernières racines cervicales et la première dorsale. Les racines rachidiennes sont volumineuses (les plus volumineuses des racines rachidiennes); elles forment une lame triangulaire, épaisse, fasciculée, disposée suivant un plan continu : c'est le *type en éventail compact* (voy. : fig. 449 *C*).

Chaque racine est formée par l'adossement de cinq à huit grosses radicules et l'éventail

(1) Ouvrage à consulter : Hovelacque : Anatomie descriptive et topographique des racines rachidiennes postérieures; les divers procédés de radicotomie postérieure. *Thèse de Paris,* 1911.

est dirigé obliquement en bas et en dehors, de telle sorte que l'obliquité par rapport à la moelle augmente de haut en bas. La base de l'éventail (hauteur de l'émergence) est d'environ 10 à 12 millimètres.

Les *racines du septième nerf cervical* sont les plus volumineuses.

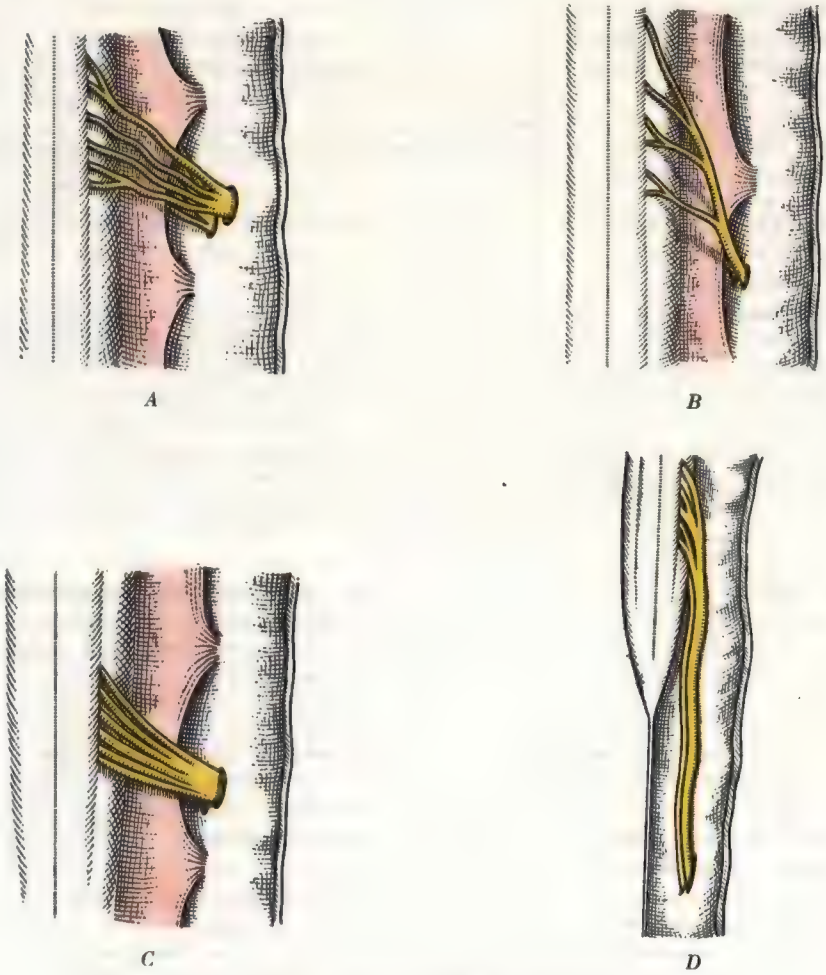

FIG. 449. — *Types de racines rachidiennes.*
A, type en éventail grillagé (cervical supérieur) ; *B*, type dorsal ; *C*, type en éventail compact (cervical inférieur) ; *D*, type lombo-sacré.

Type dorsal. — Le type dorsal comprend toutes les racines situées entre le deuxième nerf dorsal et le premier nerf lombaire inclusivement.

La racine est généralement grêle, formée de fascicules radiculaires, également grêles, nettement séparés les uns des autres à l'émergence; ils se réunissent non pas au niveau de l'orifice dure-mérien, mais à l'intérieur du sac dural; aussi dans le type dorsal est-il impossible de reconnaître deux parties aux racines rachidiennes (Hovelacque).

Dans l'ensemble, chaque racine et ses radicules présentent une forme triangulaire fasciculée dont le bord supérieur est fortement oblique en bas et en dehors tandis que le

bord inférieur est légèrement arqué, à concavité inféro-interne. La hauteur de l'émergence des radicules est d'environ 12 à 13 millimètres.

Type lombo-sacré. — Le type lombo-sacré répond à toutes les racines rachidiennes qui sont situées au-dessous de la deuxième paire lombaire inclusivement.

Les faisceaux radiculaires qui constituent les racines s'unissent très tôt les uns aux autres pour former un cordon nerveux légèrement aplati d'avant en arrière, si bien que dans leur ensemble ils prennent l'aspect d'un éventail étroit, court et condensé. La hauteur de l'émergence des racines est de 7 à 8 millimètres pour les racines lombaires et de 4 à 6 millimètres pour les racines sacrées.

Les racines du deuxième et du troisième nerf lombaire sont les plus volumineuses.

ANASTOMOSES. — A l'intérieur du sac dural, des racines rachidiennes voisines s'anastomosent entre elles dans chaque groupe, mais les racines antérieures ne s'anastomosent jamais aux postérieures.

Ces anastomoses ont un volume variable; elles sont plus fréquentes dans la région cervicale et dorsale que dans les autres régions. Elles ont été décrites successivement par Cruveilhier, Sappey et Hovelacque. On admet *trois types* d'anastomoses : *a)* dans le *premier type,* l'anastomose est verticale et parallèle à la moelle, à 2 millimètres en dehors d'elle; elle unit le filet radiculaire inférieur de la racine sus-jacente au filet radiculaire supérieur de la racine sous-jacente; *b)* dans le *deuxième type,* l'anastomose est oblique en bas et en dehors; elle part, soit d'une racine, soit du filet radiculaire le plus bas pour se jeter sur la racine sous-jacente plus ou moins près de l'orifice dural et parfois même dans le canal fibreux où s'engage la racine; dans la région lombo-sacrée ce type d'anastomose est généralement long; *c)* dans le *troisième type,* l'anastomose présente une forme en Y; la branche commune de l'Y se détache de la moelle dans l'intervalle compris entre l'émergence de deux racines et chacune des branches se termine sur les racines sus- et sous-jacentes; ce type d'anastomose que l'on devrait considérer comme une *racine supplémentaire* est spécial aux régions cervicale et dorsale supérieure.

TRAJET, DIRECTION ET LONGUEUR. — Dans leur première partie, les deux racines sont comprises à l'intérieur du sac dural. Chacune d'elles, l'antérieure et la postérieure, perforent la dure-mère par un orifice distinct, puis elles cheminent dans une gaine dure-mérienne indépendante jusqu'au trou de conjugaison; en se réunissant elles forment le *nerf rachidien* (nerf mixte) (voy. : fig. 9, 449).

Etant donné la différence de longueur qui existe entre le canal vertébral et la moelle épinière, différence qui est en rapport avec l'ascension apparente de la moelle, le rachis se développe plus rapidement dans son segment lombaire que dans les autres segments; il se produit, de haut en bas, un décalage de plus en plus important entre l'émergence des racines rachidiennes et le trou de conjugaison par lequel s'échappe le nerf correspondant, de telle sorte que les racines rachidiennes augmentent de longueur et que leur obliquité en bas et en dehors augmente progressivement de haut en bas (voy. : fig. 7).

Les racines du premier nerf rachidien sont légèrement ascendantes; c'est-à-dire obliques en haut et en dehors; les racines du deuxième et du troisième nerf cervical sont à peu près horizontales; parfois même dans certains cas cette direction horizontale des branches cervicales peut s'observer jusqu'au cinquième nerf cervical (Guillain et P. Duval); quant aux racines des nerfs sous-jacents, elles sont obliquement descendantes et forment avec la moelle un angle dit *angle d'émergence* qui est d'autant plus aigu qu'on les envisage plus bas; de plus les racines des nerfs lombaires et sacrés qui s'échappent du renflement lombaire et du cône terminal ont une direction presque verticale.

La longueur des racines postérieures, mesurée de leur émergence à l'origine du nerf rachidien, est de 7 millimètres pour le premier nerf cervical, de 15 millimètres pour le

premier nerf dorsal, de 60 à 65 millimètres pour le premier nerf lombaire, de 140 millimètres pour le cinquième nerf lombaire et de 170 millimètres pour le deuxième nerf sacré.

VOLUME. — A l'exception du premier nerf cervical, le volume de la racine postérieure l'emporte toujours sur celui de la racine antérieure correspondante et les différences de volume sont plus accusées sur les racines qui émergent au niveau des renflements cervical et lombaire de la moelle que dans les autres parties de cette dernière; dans la région cervicale inférieure, les racines postérieures ont un calibre environ double des racines antérieures (voy. : fig. 10).

Il n'est pas rare non plus de rencontrer une inégalité très nette entre les racines numériquement correspondantes du côté droit et celles du côté gauche.

Cette *asymétrie* porte aussi sur l'épaisseur des racines qui bien souvent ne naissent pas à la même hauteur et cela plus spécialement pour les nerfs dorsaux (2 à 3 millimètres d'écart).

QUEUE DE CHEVAL. — On donne le nom de *queue de cheval (cauda equina)* à l'ensemble des racines rachidiennes (lombaires et sacrées) qui partent au-dessous du renflement lombaire de la moelle; parmi ses racines, la plus élevée correspond au deuxième nerf lombaire, fait important à connaître du point de vue clinique en raison des syndromes de la queue de cheval.

Composée de faisceaux nerveux verticalement parallèles (d'où son nom), elle est comprise à l'intérieur du sac dural au-dessous du cône terminal; le *filum terminale,* très grêle, est situé dans la partie axiale de la queue de cheval (voy. : fig. 7).

GANGLION SPINAL. — Les *ganglions spinaux* sont des renflements ovoïdes situés sur le trajet des racines postérieures des nerfs rachidiens. A l'exception des ganglions des trois derniers nerfs sacrés qui ne sont pas macroscopiquement visibles et du ganglion annexé au nerf coccygien, lequel manque toujours, chaque racine postérieure possède un ganglion spinal placé immédiatement avant que celle-ci s'unisse à la racine antérieure; ainsi le nombre des ganglions spinaux apparents est de 27 de chaque côté (voy. : fig. 10).

FORME ET VOLUME. — La *forme* et le *volume* du ganglion sont variables suivant les racines rachidiennes. Il se traduit par une augmentation de calibre de la racine postérieure; franchement convexe, il est toujours plus saillant sur la face antérieure que sur la face postérieure de la racine. Sa forme générale est celle d'un ellipsoïde légèrement aplati en avant et son grand axe suit l'obliquité de la racine postérieure. On distingue *deux pôles* ou *extrémités* : *a)* l'une *interne* à laquelle aboutit la racine postérieure; *b)* l'autre *externe* d'où part le nerf rachidien en fusionnant avec la racine antérieure (voy. : fig. 10 et 11).

Comme les racines postérieures sont constituées par les prolongements cylindraxiles centripètes des cellules en T du ganglion spinal, le volume de celui-ci est en rapport direct avec le volume de la racine postérieure et du nerf rachidien auquel il est annexé.

Les ganglions des racines lombaires et le ganglion de la deuxième racine cervicale sont parmi les plus volumineux; le premier ganglion cervical et ceux des deux premières racines sacrées sont parmi les plus grêles; quant à ceux des trois dernières racines sacrées, leur présence ne peut être mise en évidence que microscopiquement.

SITUATION. — Les ganglions spinaux affectés aux racines cervicales postérieures sont situés au *niveau du trou de conjugaison* (c'est-à-dire à la *hauteur* et non à l'intérieur, et cela en tenant compte que le trou de conjugaison est un véritable *canal* avec un orifice

interne et un orifice externe); ils sont en majeure partie *intervertébraux* (*ganglions intervertébraux* de certains auteurs) (voy. : fig. 8).

Tous les autres ganglions spinaux sont situés dans le canal rachidien ou dans le canal sacré au voisinage du trou de conjugaison, mais en dedans de ce dernier; ils sont donc compris entre le sac dural et les parois du canal rachidien; ajoutons également que, suivant les régions, la situation du ganglion spinal varie, et partant aussi ses rapports avec le trou de conjugaison.

VARIATIONS RÉGIONALES. — Le *premier ganglion cervical* (lorsque la racine postérieure existe) est généralement très petit; situé, tantôt au niveau de l'orifice dural, tantôt, et le plus souvent, en dehors de cet orifice (le ganglion est extra-dural dans plus de la moitié des cas), il est logé dans une petite fossette que lui offre sur l'arc postérieur de l'atlas la gouttière de l'artère vertébrale en avant des insertions du ligament occipito-atloïdien postérieur.

Le *deuxième ganglion cervical* est compris entre l'arc postérieur de l'atlas et la partie correspondante de la lame de l'axis, en avant du ligament atloïdo-axoïdien postérieur.

Dans la *région cervicale* (à l'exception des deux premiers), le ganglion spinal est en grande partie contenu dans le canal rachidien, mais son extrémité externe atteint l'orifice interne du trou de conjugaison; dans la *région dorsale*, le ganglion spinal est situé immédiatement en dedans du canal de conjugaison et son extrémité externe affleure l'orifice interne du trou de conjugaison; dans la *région lombaire*, il se place nettement en dedans et à distance de cet orifice; ce fait tient à la direction fortement oblique des racines, c'est-à-dire à la différence de niveau entre l'émergence de la racine postérieure sur la moelle et l'engagement du nerf dans le trou de conjugaison.

Les ganglions des *deux premiers nerfs sacrés* sont situés dans le canal sacré où ils sont compris entre le sac dural et la paroi du canal (voy. : fig. 453).

Ganglions aberrants de Hyrtl. — On désigne sous le nom de *ganglions aberrants de Hyrtl* de petits amas ganglionnaires *(microganglions)* situés sur le trajet des racines postérieures; ils sont plus fréquents dans la région cervicale que partout ailleurs.

Il faut les considérer comme des amas de cellules ganglionnaires erratiques (cellules en T de Ranvier) qui ont émigré vers le névraxe au cours de l'accroissement inégal de la moelle et du rachis.

RAPPORTS DES RACINES RACHIDIENNES. — Pour sortir du canal rachidien, les racines rachidiennes traversent la dure-mère, aussi envisagerons-nous successivement leurs rapports : *a) à l'intérieur du sac dural; b) au point où elles le perforent; c)* et *en dehors de la dure-mère.*

1° ***A l'intérieur du sac dural,*** les racines sont aplaties d'avant en arrière, fasciculées et d'aspect triangulaire à base médullaire; elles s'éloignent de la moelle en se dirigeant plus ou moins obliquement en dehors, les antérieures se portent en arrière, les postérieures en avant (voy. : fig. 10, 11 et 450).

La pie-mère qui entoure la moelle n'engaine qu'une très courte portion des radicules d'origine des racines rachidiennes en formant une mince *gaine piale* qui est plus courte sur la racine antérieure que sur la racine postérieure; dans le reste de son trajet, la racine rachidienne est comprise dans l'espace sous-arachnoïdien (voy. : fig. 8).

Entre deux racines superposées, c'est-à-dire entre deux orifices dure-mériens, le tissu arachnoïdien est tendu sous l'aspect d'une bride verticale qui longe la face interne de la dure-mère (Hovelacque).

Entre les racines antérieures et postérieures et jusqu'au premier nerf lombaire seulement, s'interposent, dans un plan frontal, les *ligaments dentelés* tendus entre la face latérale de la

moelle et la dure-mère sur laquelle ils se fixent par une série de pointes ou dentelures (20 en général) (voy. : fig. 9).

Ces ligaments séparent l'*espace sous-arachnoïdien* en *deux chambres* : *a)* l'une *antérieure,* où se trouvent placées les racines antérieures; *b)* l'autre *postérieure,* qui loge les racines postérieures; mais ces deux chambres communiquent entre elles par les orifices que délimitent les arcades des ligaments dentelés avec l'étui dure-mérien.

Les ligaments dentelés étant beaucoup plus développés dans la région cervicale, les racines antérieures et postérieures sont nettement séparées les unes des autres; en revanche, au-dessous des racines du sixième nerf cervical, les ligaments dentelés sont plus étroits et ne cloisonnent que la moitié de l'espace sous-arachnoïdien, de telle sorte que, dans la région dorso-lombaire, les racines antérieures et postérieures peuvent venir en contact, fait très important du point de vue chirurgical, car des racines antérieures peuvent être blessées, ou sectionnées par mégarde au lieu et place des racines postérieures dans la radicotomie postérieure.

Les premières racines postérieures cervicales entrent en rapport avec la *racine médullaire du spinal* qui monte verticalement en augmentant progressivement de volume; les filets radiculaires qui la constituent se détachent du cordon latéral de la moelle en avant de l'émergence des racines postérieures; cette racine est comprise entre la moelle cervicale en dedans, le ligament dentelé en avant, les racines postérieures des trois premiers nerfs rachidiens en arrière (voy. : *Nerf spinal*) (voy. : fig. 7 et 44).

Lorsque l'artère vertébrale croise obliquement la face antéro-latérale du bulbe, elle passe au-dessus de la racine antérieure du premier nerf cervical, entre ce dernier et les filets radiculaires les plus inférieurs du nerf grand hypoglosse, et, à ce niveau, elle donne l'artère cérébelleuse inférieure et l'artère spinale postérieure dont l'origine est sus-jacente à la première racine cervicale antérieure (voy. : fig. 223, t. III, fasc. I).

Au-dessous de la deuxième vertèbre lombaire, les racines sont accolées les unes aux autres; elles forment la *queue de cheval* (voy. : fig. 7 et 453), et, pour les distinguer, il suffit après incision médiane du sac dural, d'écarter les lèvres de l'incision pour voir les racines se séparer et s'étaler à l'exception toutefois des dernières racines sacrées.

Par suite de leur disposition un peu particulière, les racines lombaires présentent des rapports spéciaux dans l'étui dure-mérien et plus spécialement avant leur *traversée de la dure-mère.*

Chaque racine occupe successivement *deux régions* : *a)* d'une part, la *partie centrale* du sac dural, où elle baigne librement dans le liquide céphalo-rachidien; *b)* et d'autre part, une gouttière latérale, qui précède la traversée dure-mérienne, dite *sinus ostéo-dural* (1) ou *défilé interdisco-articulaire*; cette partie légèrement rétrécie est située à la hauteur du disque intervertébral, comprise entre ce dernier en avant et le massif des apophyses articulaires postérieures en arrière; dans cette région, la racine peut être comprimée et irritée par des ostéophytes vertébraux qui sont à l'origine des radiculo-névrites; d'autre part, ce rapport explique la topographie des lésions radiculaires dans les hernies discales lombaires, la racine intéressée étant toujours celle qui est en rapport avec le *disque sus-jacent* (exemples : une hernie discale L4-L5 détermine une radiculo-névrite de L5; une hernie discale L5-S1 dite de la *charnière lombo-sacrée* détermine une radiculo-névrite de S1).

2° ***Au niveau de la traversée dure-mérienne,*** la racine antérieure et la racine postérieure s'engagent par des orifices circulaires distincts situés au même niveau et dont l'écartement varie suivant les régions de 1 à 2 mm. 1/2; c'est au niveau de la région dorsale que l'écartement est maximum.

---

(1) Article à consulter : A. Latarjet et Magnin : Etude anatomique des rapports des racines rachidiennes lombaires avec l'étui dural et le système ostéo-articulaire vertébral. *Journal de Médecine de Lyon,* 1941, p. 347.

La dure-mère forme autour de chaque racine une gaine tubuleuse qui les accompagne jusqu'à l'entrée du trou de conjugaison; au point où s'effectue la perforation de la dure-mère, les racines refoulent de dedans en dehors l'arachnoïde en formant autour du tronc nerveux un manchon arachnoïdien désigné sous le nom de *cul-de-sac sous-arachnoïdien* (voy. : fig. 8 et 450).

L'artère radiculaire ou ses branches de division s'engagent dans les mêmes orifices que les racines ou perforent la dure-mère par des orifices distincts.

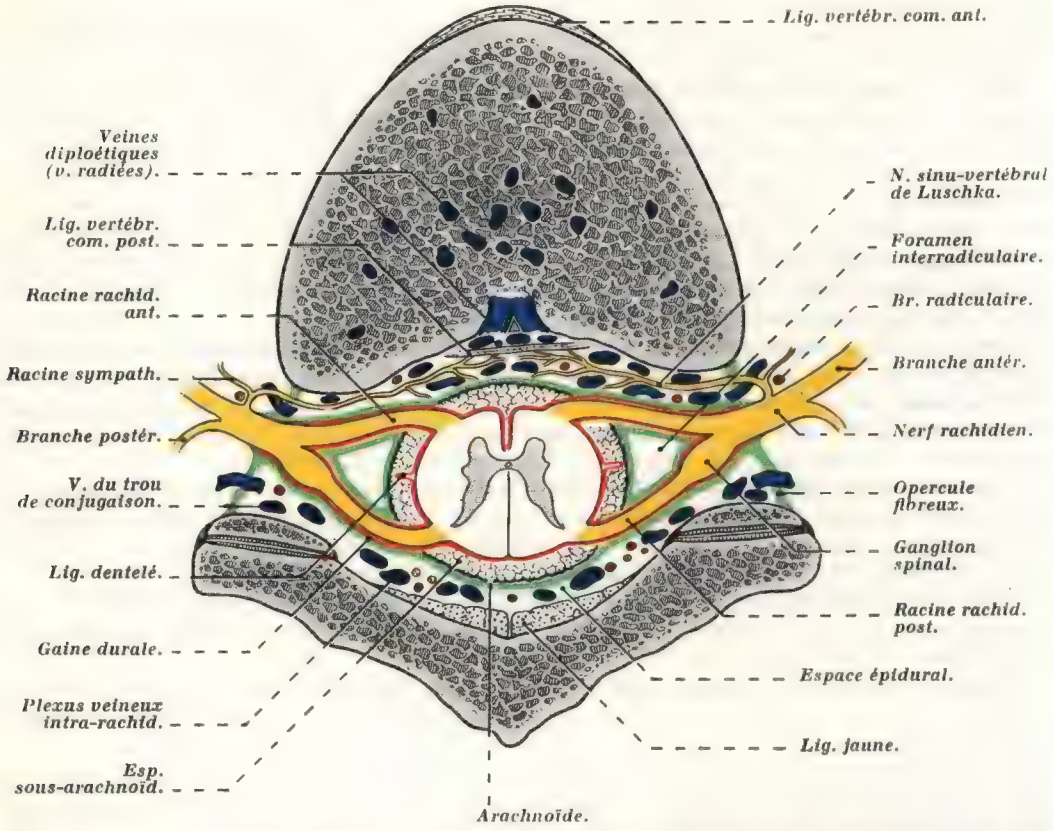

Fig. 450. — *Racines rachidiennes et nerfs rachidiens vus sur une coupe transversale du rachis passant par le corps de la cinquième vertèbre lombaire; segment inférieur de la coupe* (demi-schématique).

Les racines du premier nerf cervical traversent la dure-mère par le même orifice que l'artère vertébrale; parfois mais rarement les deux racines s'unissent avant de traverser la dure-mère (Rouvière) (voy. : fig. 223, t. III, fasc. I).

*3° **En dehors de la dure-mère,*** les racines antérieure et postérieure (y compris le ganglion spinal) sont entourées chacune d'une gaine durale doublée intérieurement d'une mince gaine de tissu arachnoïdien, laquelle s'étend plus en dehors sur la racine postérieure que sur la racine antérieure; cette gaine arachnoïdienne s'insinue entre les faisceaux radiculaires de la racine postérieure *(diverticules interfasciculaires)* où elle détermine de petites logettes autour du ganglion spinal; parfois même elle peut le pénétrer (Tinel) (voy. : fig. 450).

Les deux enveloppes durales sont adossées l'une contre l'autre à la manière des canons d'un fusil; leur zone d'accolement détermine une cloison frontale interradiculaire qui s'étend depuis l'étui dure-mérien jusqu'à l'angle d'union des deux racines; ce segment compris entre la dure-mère et l'union des deux racines constitue le *nerf de conjugaison de Sicard et Cestan* (du fait que les racines sont accolées l'une à l'autre) ou *nerf radiculaire de Nageotte*; sa longueur varie suivant les régions de 5 à 10 millimètres.

Par l'intermédiaire de sa gaine durale, chaque racine entre en rapport avec les *plexus veineux intra-rachidiens* et avec les *plexus veineux des trous de conjugaison* dont les branches les plus volumineuses sont en avant et au-dessus du nerf, et avec le *nerf sinu-vertébral de Luschka* qui chemine en avant de la racine antérieure (voy. : fig. 8 et 450).

Les racines du premier nerf cervical sont accolées à l'artère vertébrale, la racine antérieure chemine à la face inférieure de l'artère jusqu'au ligament occipito-atloïdien postérieur, l'union des deux racines se fait très près de la dure-mère (Rouvière) (voy. : fig. 223, t. III, fasc. I).

Caractères différentiels des racines rachidiennes antérieure et postérieure. — Anatomiquement et physiologiquement les racines rachidiennes antérieure et postérieure s'opposent l'une à l'autre par les caractères suivants :

1° **Anatomiquement,** la racine postérieure est pourvue d'un ganglion dit *ganglion spinal*; la racine postérieure est normalement plus volumineuse que la racine antérieure; dans la *région cervicale,* la relation volumétrique serait comme 3 est à 1 et dans la *région lombaire* comme 2 est à 1 (Cruveilhier); quels que soient les types considérés, les fascicules des racines postérieures sont plus gros et plus tassés les uns contre les autres que ceux des racines antérieures.

2° **Physiologiquement,** la *racine postérieure* est *sensitive* et la *racine antérieure motrice (loi de Charles Bell et Magendie),* somatique et végétative.

VASCULARISATION. — Dans toute l'étendue de leur trajet et sur toute la hauteur de la moelle, les racines rachidiennes sont vascularisées par des artères segmentaires dites *artères radiculaires.*

Elles proviennent : *a)* pour les *racines cervicales* de l'artère vertébrale ou de ses branches; *b)* pour les *racines dorsales* des artères intercostales (branches vertébro-médullaires); *c)* pour les *racines lombaires* des artères lombaires; *d)* et pour les *racines sacrées,* des artères sacrées latérales.

Suivant leur importance et leur longueur, on peut distinguer *deux types* d'artères radiculaires : *a)* les unes *courtes,* ou artères radiculaires proprement dites, se distribuent exclusivement aux racines rachidiennes; *b)* les autres *longues,* radiculo-médullaires, atteignent les méninges et la moelle, participant ainsi et simultanément à leur vascularisation (voy. : *Artères de la moelle*).

Les artères radiculaires suivent le nerf rachidien, puis elles se divisent en *deux branches* qui accompagnent chaque racine du nerf, auxquelles elles se distribuent; ce sont les *artères radiculaires antérieure* et *postérieure*; chaque artère radiculaire postérieure fournit un *rameau ganglionnaire* au *ganglion spinal* (voy. : fig. 38 et 39).

Les artères radiculaires les plus volumineuses sont celles qui se distribuent aux racines rachidiennes participant à la constitution des plexus brachial et lombaire.

RAPPORTS DES RACINES RACHIDIENNES AVEC LES APOPHYSES ÉPINEUSES. — Anatomistes et chirurgiens ont cherché à repérer les racines rachidiennes et plus spécialement leur point d'émergence sur la moelle par rapport aux apophyses épineuses du rachis, seuls repères pratiquement utilisables.

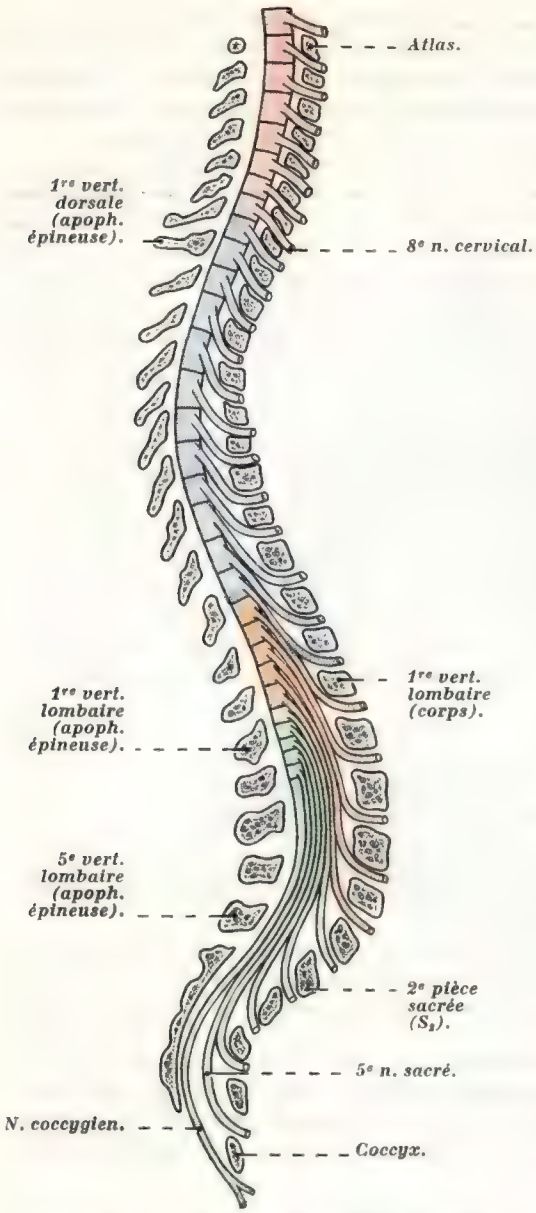

FIG. 451. — *Segmentation médullaire (myélomères et racines rachidiennes. Rapports avec les vertèbres* (schématiques).

En rose, portion cervicale; *en bleu,* portion dorsale; *en orangé,* portion lombaire; *en vert,* portion sacrée et nerf coccygien.

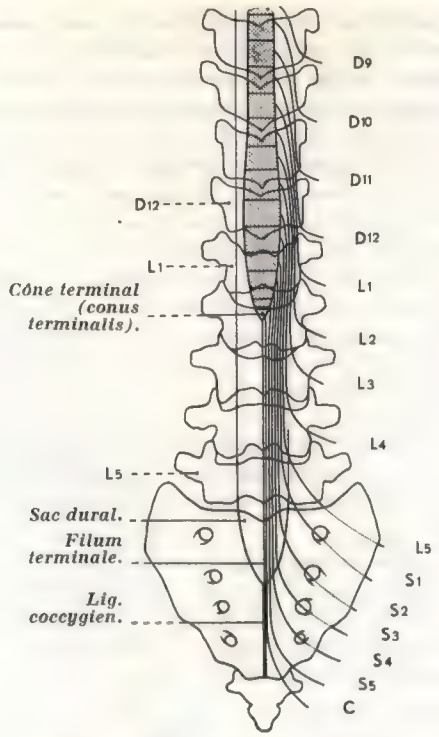

FIG. 452. — *Topographie vertébro-rachidienne au niveau du segment lombo-sacré de la moelle* (schématique). (imité de G. LAZORTHES).

Sont indiqués : *a)* à droite, les nerfs rachidiens; *b)* à gauche, les vertèbres.

La vieille *formule de Chipault* (1) est trop absolue et n'est exacte que pour les paires cervicales; elle est sujette à de nombreuses variations individuelles; de plus elle diffère chez l'enfant et chez l'adulte.

Cette formule s'énonce ainsi « *à la région cervicale, il faut ajouter un au numéro d'une apophyse déterminée par le palper pour avoir le numéro des racines qui naissent à son niveau; à la région dorsale supérieure, il faut ajouter deux; à partir de la sixième apophyse épineuse dorsale et jusqu'à la onzième, il faut ajouter trois; la partie inférieure de la onzième dorsale et l'espace interépineux sous-jacent répondent aux trois*

(1) Ouvrages à consulter : CHIPAULT : Rapports des apophyses épineuses avec la moelle, les racines médullaires et les méninges. *Thèse de Paris,* 1893.
CHIPAULT : *Etudes de chirurgie médullaire.* 1 vol., Alcan, édit., Paris, 1894.

dernières paires lombaires; la douzième apophyse épineuse dorsale et l'espace inter-épineux sous-jacent répondent aux paires sacrées ».

Cette formule doit être modifiée chez l'enfant pour la région dorsale : « *à la région dorsale supérieure, de la première à la quatrième apophyse, il faut ajouter trois pour avoir le numéro de la racine correspondante; à la région dorsale moyenne, de la cinquième à la neuvième apophyse, il faut ajouter quatre* ».

Chez l'adulte nous estimons : 1° que l'apophyse épineuse de la septième vertèbre cervicale correspond à l'émergence de la première paire dorsale; 2° que, de la troisième à la dixième vertèbre dorsale, le sommet de chaque apophyse épineuse correspond aux racines rachidiennes du nerf qui émerge par le trou de conjugaison situé deux vertèbres au-dessous, par exemple pour sixième vertèbre dorsale au huitième nerf dorsal; 3° que l'apophyse épineuse de la onzième vertèbre dorsale répond à l'origine des deux premières paires lombaires; 4° que l'apophyse épineuse de la douzième vertèbre dorsale répond à la naissance des troisième, quatrième et cinquième nerfs lombaires; 5° que l'apophyse épineuse de la première vertèbre lombaire répond à l'origine des trois premiers nerfs sacrés; 6° et que l'origine de la dernière paire sacrée et des nerfs coccygiens répond à l'intervalle compris entre les apophyses épineuses des deux premières vertèbres lombaires.

Les recherches de Reid et d'Hovelacque aboutissent à des conclusions quelque peu différentes; pour plus de simplicité nous renvoyons le lecteur à la figure qui montre explicitement les rapports des racines rachidiennes et de leurs segments médullaires (myélomères) correspondant aux vertèbres (voy. : fig. 451 et 452).

Nous résumons dans le tableau ci-joint, les rapports qui existent entre les origines médullaires (émergences) des racines rachidiennes et les apophyses épineuses des vertèbres (1).

1re paire cervicale :	Au niveau de l'espace inter-atloïdo-occipital.
2e paire cervicale.	h. Un peu au-dessus de l'arc postérieur de l'atlas, C1. b. Entre l'arc postérieur de l'atlas, C1, et l'apophyse épineuse de l'axis, C2.
3e paire cervicale.	h. Un peu au-dessus de l'arc postérieur de l'atlas, C1. b. A l'union des deux tiers supérieurs et du tiers inférieur de l'apophyse épineuse de l'axis, C2.
4e paire cervicale.	h. Au-dessous du bord supérieur de l'apophyse épineuse de l'axis, C2. b. Au milieu de l'apophyse épineuse de C3.
5e paire cervicale.	h. Au-dessous du bord inférieur de l'apophyse épineuse de l'axis, C2. b. Au-dessous du bord inférieur de l'apophyse épineuse de C4.
6e paire cervicale.	h. Au bord inférieur de l'apophyse épineuse de C3. b. Au bord inférieur de l'apophyse épineuse de C5.
7e paire cervicale.	h. Au-dessous du bord supérieur de l'apophyse épineuse de C4. b. Au-dessus du bord inférieur de l'apophyse épineuse de C6.
8e paire cervicale.	h. Au bord supérieur de l'apophyse épineuse de C5. b. Au bord supérieur de l'apophyse épineuse de C7.
1re paire dorsale..	h. Au milieu de l'intervalle compris entre les apophyses épineuses de C5 et de C6. b. A l'union des deux tiers supérieurs et du tiers inférieur de l'espace compris entre les apophyses épineuses de C7 et de D1.
2e paire dorsale..	h. Au niveau du bord inférieur de l'apophyse épineuse de C6. b. Au-dessus du bord inférieur de l'apophyse épineuse de D1.

(1) h. indique le niveau de l'émergence des fibres les plus élevées, b. indique le niveau de l'émergence des fibres les plus basses, C. D. L. indiquent respectivement les vertèbres cervicales, dorsales et lombaires.

3e paire dorsale..	h. Au-dessus du milieu de l'apophyse épineuse de C7. b. Au niveau du bord inférieur de l'apophyse épineuse de D2.
4e paire dorsale..	h. Au-dessous du bord supérieur de l'apophyse épineuse de D1. b. A l'union du tiers supérieur et des deux tiers inférieurs de l'apophyse épineuse de D3.
5e paire dorsale..	h. Au bord supérieur de l'apophyse épineuse de D2. b. A l'union du quart supérieur et des trois quarts inférieurs de l'apophyse épineuse de D4.
6e paire dorsale..	h. Au bord inférieur de l'apophyse épineuse de D2. b. Au-dessous du bord supérieur de l'apophyse épineuse de D5.
7e paire dorsale..	h. A l'union du tiers supérieur et des deux tiers inférieurs de l'apophyse épineuse de D4. b. Au-dessus du bord inférieur de l'apophyse épineuse de D5.
8e paire dorsale..	h. A l'union des deux tiers supérieurs et du tiers inférieur de l'espace compris entre les apophyses épineuses de D3 et de D5. b. A l'union du quart supérieur et des trois quarts inférieurs de l'apophyse épineuse de D6.
9e paire dorsale..	h. Au milieu de l'espace compris entre les apophyses épineuses de D5 et de D6. b. Au niveau du bord supérieur de l'apophyse épineuse de D7.
10e paire dorsale..	h. Au milieu de l'espace compris entre les apophyses épineuses de D6 et D7. b. Au milieu de l'apophyse épineuse de D8.
11e paire dorsale..	h. A l'union du quart supérieur et des trois quarts inférieurs de l'apophyse épineuse de D7. b. Au-dessus de l'apophyse épineuse de D9.
12e paire dorsale..	h. A l'union du quart supérieur et des trois quarts inférieurs de l'apophyse épineuse de D8. b. Au-dessous de l'apophyse épineuse de D9.
1re lombaire	h. Au milieu de l'espace compris entre les apophyses épineuses de D8 et de D9. b. Au niveau du bord inférieur de l'apophyse épineuse de D10.
2e lombaire	h. Au milieu de l'apophyse épineuse de D9. b. A l'union du tiers supérieur et des deux tiers inférieurs de l'apophyse épineuse de D11.
3e lombaire	h. Au milieu de l'apophyse épineuse de D10. b. Au-dessous de l'apophyse épineuse de D11.
4e lombaire	h. Au-dessous de l'apophyse épineuse de D10. b. A l'union du quart supérieur et des trois quarts inférieurs de l'apophyse épineuse de D12.
5e lombaire	h. A l'union du tiers supérieur et des deux tiers inférieurs de l'apophyse épineuse de D11. b. Au milieu de l'apophyse épineuse de D12.
Les 5 paires sacrées.	h. Au-dessous du bord inférieur de l'apophyse épineuse de D11. b. Au niveau du bord inférieur de l'apophyse épineuse de L1.
Nerf coccygien	h. Au niveau du bord inférieur de l'apophyse épineuse de L1. b. Au niveau du bord supérieur de l'apophyse épineuse de L2

TRONCS DES NERFS RACHIDIENS ET LEURS BRANCHES

Les *nerfs rachidiens* ou *troncs radiculaires* sont formés par la réunion des racines antérieure et postérieure en dehors du ganglion spinal; comme pour les racines rachidiennes, leur nombre est de 31 paires, numériquement identiques aux racines qui leur correspondent, de telle sorte qu'ils présentent le même numéro d'ordre que la vertèbre sur laquelle ils reposent dans la région cervicale et de la vertèbre sous-jacente dans le reste de l'étendue du rachis; ainsi l'on compte : *huit paires cervicales, douze paires dorsales, cinq paires lombaires, cinq paires sacrées* et *une paire coccygienne.*

ORIGINES. — Les *origines* des nerfs rachidiens sont variables du haut en bas du rachis suivant la situation du ganglion spinal. Ils naissent : *a)* au niveau de l'*orifice profond du canal de conjugaison* dans la *région cervicale* (l'origine du premier nerf cervical peut être parfois intra-durale); *b)* dans le *canal de conjugaison,* à la *région dorsale*; *c)* dans le *canal rachidien,* à la *région lombaire* au niveau du sinus *ostéo-dural*; *d)* et dans le *canal sacré* pour les *paires sacrées.*

LONGUEUR ET DIRECTION. — Les nerfs rachidiens sont très courts, leur longueur varie du haut en bas du rachis; elle est de 7 millimètres dans la région cervicale, alors que dans la région lombaire, où les paires lombaires présentent une courte portion intra-rachidienne, elle atteint une longueur double, soit 14 millimètres.

Le nerf rachidien traverse de dedans en dehors le trou de conjugaison. Il présente une direction sensiblement horizontale dans la région cervicale et dorsale, faisant un angle obtus ouvert en haut avec les racines rachidiennes d'origine. Dans la région lombaire, cet angle se rapproche de l'angle droit et chez certains sujets, à courbure lombaire accentuée, le segment intra-rachidien du nerf peut présenter un trajet ascendant (Forestier); avant d'aborder le trou de conjugaison, le nerf descend presque verticalement appuyé au flanc interne du pédicule; il s'infléchit légèrement en dehors pour embrasser celui-ci en une ligne courbe concave en haut et en dehors; après sa traversée du trou de conjugaison, il s'infléchit à nouveau vers le bas en se rapprochant, sans jamais l'atteindre, du bord supérieur du pédicule sous-jacent; il traverse donc obliquement le trou de conjugaison en décrivant dans son ensemble une sorte d'S allongé (Bonniot) (voy. : fig. 7).

TERMINAISON. — Les nerfs sacrés et coccygien mis à part, le nerf rachidien se divise peu après sa sortie du trou de conjugaison en *deux branches terminales* : *a)* l'une *antérieure, b)* l'autre *postérieure* (voy. : fig. 453).

Les *quatre premiers nerfs sacrés* se divisent de la même façon mais dans le canal sacré, au niveau des canaux sacrés primitifs; la branche antérieure s'engage dans le trou sacré antérieur et la branche postérieure dans le trou sacré postérieur.

Le *cinquième nerf sacré* suit toute l'étendue du canal sacré et se termine sous la corne sacrée; la fourche de division de ses deux branches embrasse le faisceau interne du ligament sacro-coccygien latéral; la branche antérieure passe en avant du ligament et la branche postérieure en arrière.

Le *nerf coccygien* croise la face postérieure de la première pièce du coccyx, puis il s'engage sous le ligament postérieur de l'articulation inter-coccygienne où il se divise contre le bord latéral du coccyx (voy. : *Nerf coccygien*).

FORME. — Le nerf rachidien est cylindrique à son origine et légèrement aplati à sa sortie du trou de conjugaison.

VOLUME. — Le *volume* des nerfs rachidiens est variable suivant les régions, et, dans chaque région, il est proportionnel à l'étendue de son territoire de distribution.

Dans la région cervicale, les quatre derniers nerfs cervicaux destinés au membre

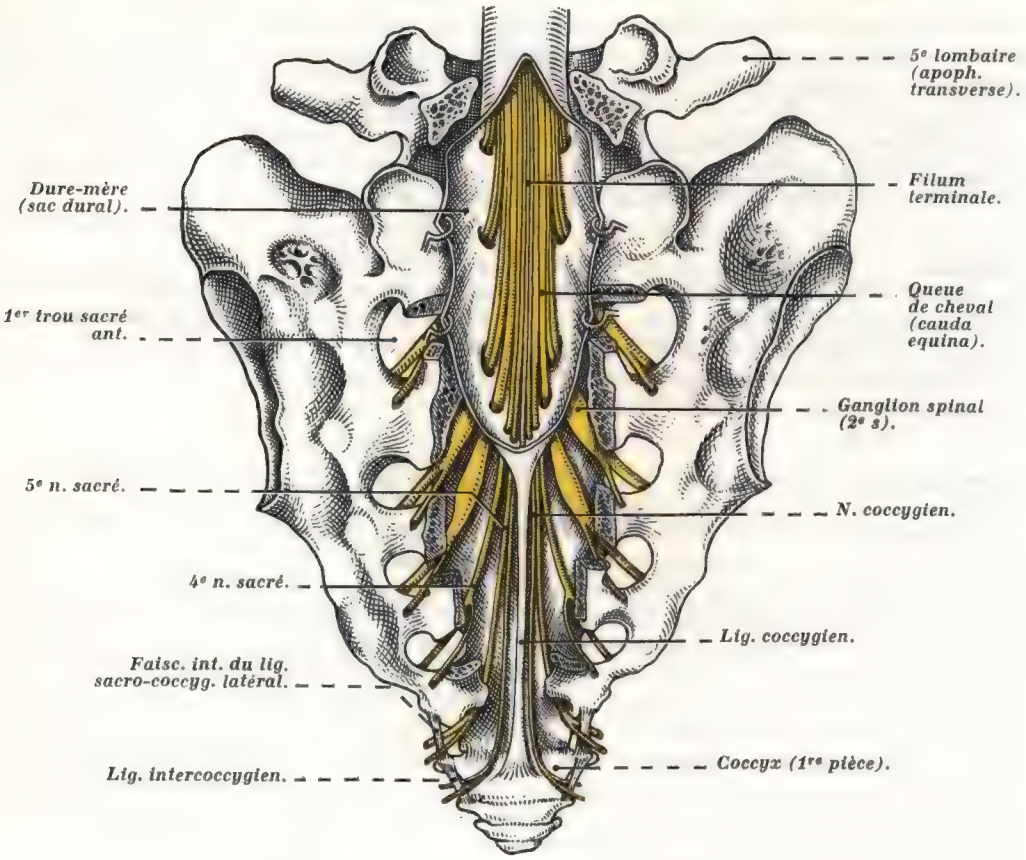

FIG. 453. — *Racines rachidiennes sacrées (queue de cheval). Sac dural ouvert postérieurement et ligament coccygien.*
La paroi postérieure du canal sacré a été réséquée.

supérieur (plexus brachial) sont plus volumineux que les quatre premiers destinés au cou.

Le premier nerf dorsal participant à la constitution du plexus brachial est aussi plus volumineux que les autres nerfs dorsaux.

Les nerfs lombaires destinés au membre inférieur sont plus volumineux que les autres nerfs; leur grosseur augmente de haut en bas et les quatrième et cinquième nerfs lombaires ainsi que le premier nerf sacré sont les plus volumineux des nerfs rachidiens.

Du fait de leur calibre, les quatrième et cinquième nerfs lombaires sont plus exposés que les autres aux compressions radiculaires, non seulement en raison de leur volume, mais aussi parce qu'ils s'engagent dans des défilés à la fois plus étroits, plus contournés et plus étendus en longueur (Latarjet et Magnin). Ces compressions s'observent principalement au

cours des arthroses vertébrales localisées au niveau des articulations des dernières vertèbres lombaires. En outre, le trou de conjugaison compris entre la cinquième vertèbre lombaire et le sacrum est représenté par un canal très étroit au niveau duquel s'engage le cinquième nerf lombaire qui est le plus volumineux et le plus large des nerfs lombaires; dans ces conditions, on comprend qu'un rétrécissement du canal osseux produira plus facilement une compression de cette branche nerveuse, aboutissant ainsi à une sciatique radiculaire (lombo-sciatique).

Les nerfs sacrés diminuent de volume de la première à la cinquième paire sacrée; le nerf coccygien est le plus grêle de tous les nerfs rachidiens.

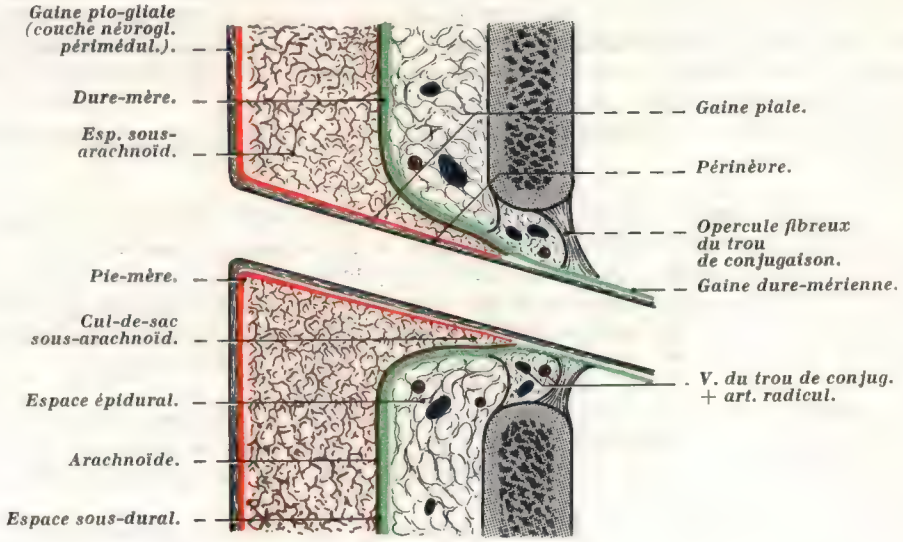

FIG. 454. — *Rapports du nerf rachidien avec les méninges au niveau du trou de conjugaison* (demi-schématique).

RAPPORTS DU NERF RACHIDIEN. — Hormis les nerfs lombaires qui présentent un segment intra-rachidien, les rapports du nerf rachidien doivent être envisagés successivement : *a) dans la traversée du trou de conjugaison*; *b) à la sortie de cet orifice*; *c)* et *en dehors du trou de conjugaison.*

*1° **Dans le trou de conjugaison,*** le nerf rachidien est accompagné par un prolongement de la dure-mère qui lui forme une *gaine durale,* par l'artère radiculaire qui lui est le plus souvent sus-jacente ou antérieure, par le nerf sinu-vertébral de Luschka qui chemine en avant du nerf rachidien (voy. : fig. 8, 450 et 454).

Il est entouré dans ce trajet par les plexus veineux des trous de conjugaison qui mettent en communication les plexus intra- et extra-rachidiens; tous ces organes sont compris dans du tissu cellulo-graisseux; toutefois le tissu cellulaire de l'*espace épidural* se condense dans le trou de conjugaison en déterminant un manchon cylindrique fibreux appelé *lame épidurale.*

Cette lame limite avec la gaine durale du nerf un espace injectable; c'est l'*espace lymphatique épidural*; de plus, elle divise le trou de conjugaison en *deux compartiments* : *a)* l'un, *central, artério-nerveux* occupé par le nerf rachidien, sa gaine durale et son artère radiculaire satellite; *b)* l'autre, *périphérique* ou *veineux,* dans lequel se placent des veines plexiformes et le nerf sinu-vertébral.

2° ***A sa sortie du trou de conjugaison,*** le nerf rachidien traverse avec son artère radiculaire l'*opercule fibreux de l'orifice externe,* véritable cloison fibreuse tendue à la manière d'une peau de tambour sur l'orifice externe du trou de conjugaison; le nerf sinu-vertébral pénètre dans le trou de conjugaison de dehors en dedans par un orifice distinct de celui du nerf et en avant de ce dernier (voy. : fig. 8 et 450).

La gaine durale du nerf rachidien se perd sur la face interne de l'opercule au niveau de l'orifice de sortie du nerf (voy. : fig. 450).

3° ***En dehors du trou de conjugaison,*** le trajet du nerf rachidien est très court (de 2 à 4 millimètres en moyenne suivant les régions). Dans la région dorsale, il est compris entre l'opercule et le bord interne du ligament suspenseur de la côte et il est situé en arrière des vaisseaux intercostaux, l'artère se divisant à ce niveau en intercostale proprement dite et en branche dorso-spinale; cette dernière croise le nerf pour aborder les muscles spinaux en passant tantôt au-dessus, tantôt au-dessous.

Les deux premiers nerfs cervicaux présentent des rapports un peu spéciaux qui méritent d'être précisés.

Le **premier nerf cervical** traverse la dure-mère (lorsque son origine est intra-durale) en compagnie de l'artère vertébrale et au-dessous de ce vaisseau, puis il chemine de dedans en dehors dans la gouttière que détermine cette artère à la face supérieure de l'arc postérieur de l'atlas, toujours au-dessous d'elle et au contact de la vertèbre. Il se divise en ses *deux branches terminales* dans la partie profonde de la nuque sous le muscle grand droit postérieur de la tête qui recouvre sa bifurcation (voy. : fig. 384, t. I).

Le **deuxième nerf cervical** (1) sort du canal rachidien en perforant le ligament atloïdo-axoïdien postérieur; cet orifice est situé plus près de la lame de l'axis que de l'arc postérieur de l'atlas et en arrière et en dedans de l'articulation atloïdo-axoïdienne (voy. : fig. 384, t. I, et 223).

Le nerf se divise en ses *deux branches terminales* : *a)* l'une *antérieure,* grêle; *b)* l'autre *postérieure,* volumineuse *(grand nerf occipital d'Arnold),* immédiatement après la traversée de ce ligament.

CONNEXIONS DU NERF RACHIDIEN AVEC LA CHAINE SYMPATHIQUE LATÉRO-VERTÉBRALE. — Chaque nerf rachidien est en connexion avec la chaîne sympathique latéro-vertébrale par l'intermédiaire du système des *rameaux communicants* : grêles anastomoses tendues entre le ganglion sympathique du neuromère correspondant et le nerf rachidien; suivant les régions, leur nombre est variable, de un à quatre en moyenne.

On distingue *deux sortes* de rameaux communicants qui sont, suivant leur constitution et leurs connexions médullaires, les *rameaux communicants blancs* et les *rameaux communicants gris* (voy. : fig. 455); pour un même nerf ils sont parfois confondus en un tronc unique *(rameau communicant commun);* mais le rameau blanc occupe presque toujours la partie externe du tronc commun.

Comme leur nom l'indique, les rameaux communicants établissent une communication entre deux systèmes nerveux périphériques différents : le système sympathique et le système cérébro-spinal (pour plus de détails, voy. : *Rameaux communicants,* article *Chaîne latéro-vertébrale*).

Le *rôle physiologique* des rameaux communicants est considérable; notons que : *a)* la section du rameau communicant gris interrompt le pédicule du métamère somatique; *b)* et

(1) Article à consulter : Guerrier et Colin : Le deuxième nerf cervical, valeur topographique de ses racines et de son segment tronculaire. *Comptes rendus de l'Association des Anatomistes,* 1955, p. 813.

que, en revanche, la section des rameaux communicants blancs libère de l'axe cérébro-spinal la totalité des métamères correspondants, somatiques et viscéraux (J. Delmas et G. Laux).

DISTRIBUTION DU NERF RACHIDIEN. — Le nerf rachidien présente : *a)* une seule *branche collatérale* : c'est le *nerf sinu-vertébral de Luschka*; *b)* et deux *branches terminales* : l'une *antérieure*, l'autre *postérieure*; *c)* enfin parfois, les *rameaux communicants* peuvent naître directement du nerf rachidien et non de sa branche antérieure.

NERF SINU-VERTÉBRAL DE LUSCHKA. — Le *nerf sinu-vertébral* décrit par Luschka en 1850 naît par *deux racines* : l'une *spinale*, l'autre *sympathique* (voy. : fig. 8 et 450).

La racine spinale (1) se détache du nerf rachidien immédiatement après sa traversée de l'opercule fibreux du trou de conjugaison (donc en dehors du rachis); cette *racine peut être double.*

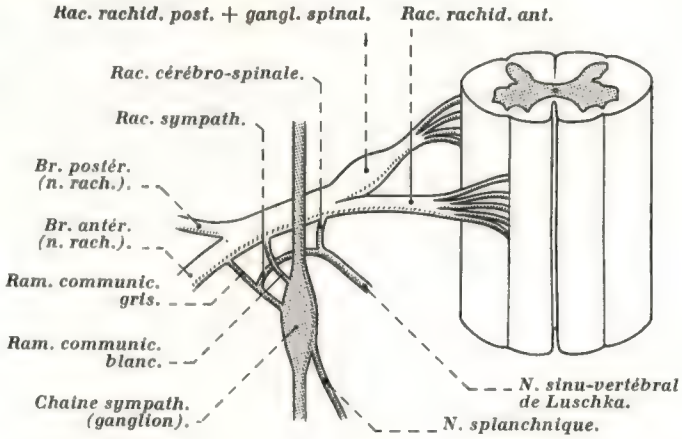

FIG. 455. — *Connexions de la chaîne sympathique latéro-vertébrale, avec le nerf rachidien, (nerf dorsal), côté droit, vue antérieure* (demi-schématique).

La *racine sympathique*, plus longue que la précédente est située un peu au-dessous d'elle; elle part d'un rameau communicant émané du ganglion sympathique sous-jacent; parfois cette racine se détache par deux filets, l'un issu du ganglion sympathique et l'autre du rameau communicant.

Dans la *région cervicale*, le nerf sinu-vertébral passe en dedans de l'artère vertébrale et sa racine sympathique très grêle naît du nerf vertébral (voy. : fig. 8).

Dans la *région sacrée*, le nerf sinu-vertébral naît au niveau du trou sacré antérieur et dans la majorité des cas sa racine sympathique se détache à l'intérieur du canal d'un rameau communicant qui atteint la branche antérieure du nerf sacré dans l'épaisseur de l'os (Hovelacque) (voy. : fig. 546).

La racine sympathique se porte en dedans vers le trou de conjugaison et s'unit à la racine spinale à 3 centimètres environ en dehors de l'opercule pour constituer le nerf sinu-vertébral; celui-ci perfore l'opercule; plus rarement les deux racines traversent séparément ce dernier et dans ce cas leur union se fait dans le trou de conjugaison; là, le nerf chemine en avant du nerf rachidien au milieu des veines plexiformes antérieures de l'orifice; il pénètre dans le canal rachidien où il se ramifie en donnant des *rameaux*

(1) LUSCHKA pensait qu'elle se détachait du ganglion spinal.

dure-mériens pour la dure-mère rachidienne, des *rameaux ostéo-périostés* et *ligamentaires* pour le rachis et des *rameaux vasculaires* pour les vaisseaux intra-rachidiens.

Avant de pénétrer dans le trou de conjugaison, le nerf sinu-vertébral abandonne deux filets très grêles, à savoir : un *filet vasculaire* pour les vaisseaux intercostaux et un *filet costal* assez long qui se dirige en dehors pour se distribuer au bord supérieur et à la face antérieure du col de la côte sous-jacente.

PLEXUS

Les *plexus* résultent des anastomoses qu'échangent entre elles les *branches antérieures* des nerfs rachidiens avant leur distribution en branches terminales; aussi doit-on les considérer comme des « *complexes anastomotiques* » placés entre la terminaison des nerfs rachidiens et leurs branches terminales.

Les branches antérieures des nerfs dorsaux qui vont constituer les nerfs intercostaux étant mises à part, toutes les branches antérieures des autres nerfs rachidiens s'érigent en *plexus* et l'on distingue de haut en bas et unilatéralement *six plexus* qui sont : le *plexus cervical,* le *plexus brachial,* le *plexus lombaire,* le *plexus sacré,* le *plexus honteux* et le *plexus sacro-coccygien.*

Parmi ceux-ci, les plus développés sont ceux dont les branches terminales sont destinées aux membres, c'est-à-dire les plexus brachial, lombaire et sacré.

CONSTITUTION D'UN PLEXUS. — Indépendamment des *variations* que l'on peut observer dans la constitution d'un plexus, il faut reconnaître que parmi les plexus précédemment énumérés tous n'ont pas la même complexité.

1° Le *type le plus simple* est le plexus cervical constitué par la superposition d'*anses nerveuses*; la division de chaque racine fournit une branche ascendante et une branche descendante; la branche ascendante s'anastomose avec la branche descendante de la racine sus-jacente et vice versa pour former l'*anse nerveuse* (anse de l'atlas, anse de l'axis).

2° Les *autres plexus* sont plus *complexes* et en particulier le *plexus brachial.*

Schématiquement, on peut considérer qu'un plexus normal (plexus brachial par exemple) est constitué en allant des nerfs rachidiens aux branches terminales par *cinq segments* successifs qui sont : *a)* un *premier segment,* relativement court, qui comprend les *branches antérieures* superposées des nerfs rachidiens, de C5 à D1; *b)* un *deuxième segment* représenté par les troncs primaires; *c)* un *troisième segment* dit *segment de division*; *d)* un *quatrième segment* représenté par la constitution des *troncs secondaires*; *e)* enfin un *cinquième segment* dit des *branches terminales* (voy. : fig. 456) (pour plus de détails, voy. : *Plexus brachial*).

Il existe de nombreuses *variations* dans la constitution de tous les plexus et l'on peut considérer qu'en regard des plexus normaux, il existe des *plexus haut situés* et d'autres *bas situés* suivant qu'ils s'étalent plus ou moins au-dessus ou au-dessous de la position habituelle du plexus normal.

Dans les plexus dont les branches sont destinées aux membres, on reconnaît toujours deux *plans nerveux* : un *plan ventral* et un *plan dorsal*; les branches d'un tronc ventral ne s'unissent qu'aux branches de troncs ventraux et se distribuent exclusivement au territoire de flexion du membre; les branches d'un tronc dorsal ne s'unissent qu'aux branches de troncs dorsaux et se distribuent uniquement au territoire d'extension du membre; ce dispositif est des plus apparents au niveau du plexus brachial (tronc radio-circonflexe) et du plexus sacré.

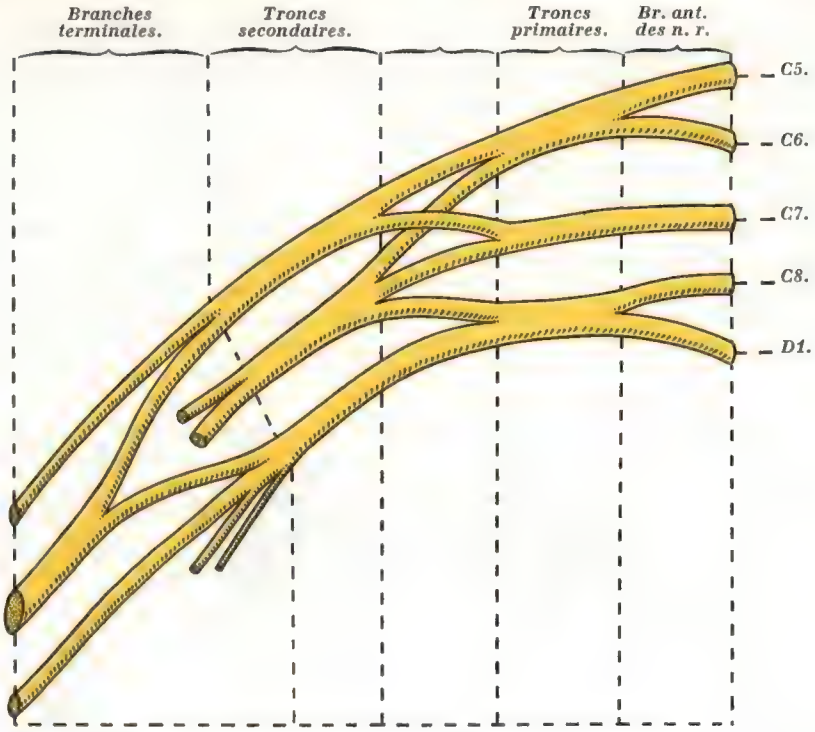

FIG. 456. — *Constitution schématique d'un plexus (plexus brachial; côté droit; vue antérieure).*

Des dissections minutieuses des fibres constitutives des plexus, mais surtout les examens cliniques et anatomo-pathologiques de lésions traumatiques radiculaires, ont permis d'étudier et de préciser la *systématisation des plexus,* c'est-à-dire la répartition au niveau des branches terminales et collatérales de ceux-ci de leurs fibres nerveuses et de l'origine radiculaire de ces dernières (voy. : *Systématisation des plexus cervical, brachial, lombaire* et *sacré*).

SYSTÉMATISATION RADICULAIRE ET TERRITOIRES RADICULAIRES

Les nerfs rachidiens sont constitués par des fibres nerveuses (cylindraxes) qui sont : *a)* des *fibres motrices somatiques,* c'est-à-dire centrifuges, dont le centre trophique est situé dans les cornes antérieures de la moelle; *b)* des *fibres sensitives somatiques,* dont le centre trophique est situé dans le ganglion spinal (cellule en T de Ranvier); *c)* et des *fibres sympathiques* motrices, vaso-motrices, sécrétoires et sensitives.

MÉTAMÉRIE MYÉLO-RADICULAIRE. NEUROMÈRES. — Les fibres nerveuses qui constituent les nerfs périphériques distribuent la motricité et apportent aux centres nerveux axiaux les différents types de sensibilité.

Nous avons vu précédemment que l'on pouvait envisager au niveau de la moelle une véritable *métamérie segmentaire* médullaire permettant de diviser celle-ci en une série de tronçons appelés *myélomères*; les constatations cliniques, les examens anatomo-pathologiques et l'expérimentation ont permis d'attribuer à chaque myélomère des territoires moteurs et sensitifs cutanés qui correspondent bilatéralement à chaque paire de racines, aussi est-on en droit d'admettre également une *métamérie radiculaire* ou plus exactement *myélo-radiculaire*.

Si, par la pensée, on se représente la moelle et les paires de racines rachidiennes qui s'en détachent, tant à droite qu'à gauche au niveau du même myélomère, chaque *tronçon nerveux*, comprenant son *système d'innervation périphérique* et ses *connexions avec les chaînes sympathiques latéro-vertébrales*, représente un *neuromère* (voy. : fig. 457) dont nous avons pris comme type de *nerf rachidien, le nerf dorsal*).

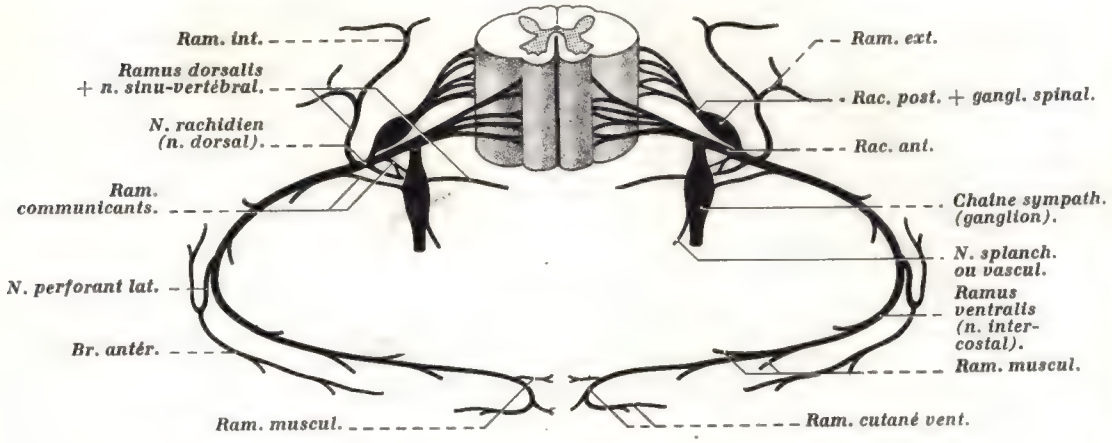

FIG. 457. — *Schéma d'un myélomère et d'un neuromère; constitution d'un nerf rachidien type (nerf dorsal).*

TERRITOIRES RADICULAIRES. — Hormis la distribution des nerfs dorsaux qui ont une disposition franchement métamérique (voy. : fig. 457), la présence des *plexus* issus de l'entrelacement et des anastomoses des branches antérieures des nerfs rachidiens permet la répartition des fibres nerveuses des racines rachidiennes dans plusieurs nerfs périphériques, de telle sorte que la topographie des *territoires radiculaires* est bien spéciale et différente de celle des troncs nerveux de distribution; les troubles moteurs et sensitifs observés dans les paralysies radiculaires s'expliquent par la *systématisation nerveuse* des plexus et de leurs racines.

Chaque nerf rachidien et les deux racines qui le constituent *(neuromère)* possèdent un territoire moteur, musculaire et un territoire sensitif ou cutané *(territoire radiculaire)*. La topographie des différents territoires radiculaires a été étudiée successivement par Thorburn, Sherrington, Déjerine; elle permet de reconnaître des zones radiculaires cutanées assez précises et une systématisation motrice des racines rachidiennes, chaque racine étant destinée non pas à une fonction musculaire mais à des muscles d'action parfois différente; elle est la racine d'un groupe musculaire donné, mais non pas la racine d'une fonction.

Dans ce chapitre nous décrirons successivement les *territoires radiculaires sensitifs* et les *territoires radiculaires moteurs*.

I. — TERRITOIRES RADICULAIRES SENSITIFS. DERMATOMES

La répartition des territoires cutanés sensitifs innervés par la racine postérieure d'un neuromère est désignée sous le nom de *dermatome* (1) ou de *zone radiculaire de la peau*; il y a autant de dermatomes que de segments médullaires (myélomères).

Par la dissection, il est impossible de préciser la répartition des différents territoires radiculaires; ce sont principalement les études anatomo-pathologiques et cliniques de Thornburn et de Déjerine (troubles de la sensibilité cutanée en rapport avec une lésion radiculaire ou ganglionnaire-zona) qui ont permis la mise au point de la *topographie sensitive radiculaire.*

Hormis la distribution sensitive périphérique des membres qui est un peu particulière; les dermatomes de la face postérieure du tronc correspondent à la branche postérieure du nerf rachidien, tandis que ceux des faces antérieure et latérales correspondent à la branche antérieure du nerf; C1, n'ayant pas (le plus souvent) de branche postérieure, ne possède pas de dermatome.

Aux membres, la distribution des nerfs périphériques issus des plexus est représentée du point de vue sensitif cutané par une véritable mosaïque dont les champs irréguliers disposés le plus souvent sous la forme de bandes longitudinales parallèles à l'axe du membre empiètent plus ou moins les unes sur les autres. Ces bandes sont d'autant plus longitudinales et d'autant plus parallèles qu'elles se rapprochent davantage de l'extrémité du membre; leur chevauchement explique pour quelle raison la section d'une racine rachidienne n'entraîne pas la disparition complète de la sensibilité cutanée dans son territoire.

Expérimentalement, on sait que la section d'une seule racine postérieure entraîne une hypoesthésie et non une anesthésie totale dans le territoire cutané; en revanche, la section des racines sus- et sous-jacentes à la racine conservée intacte permet seulement d'apprécier le territoire sensitif cutané resté normal (*territoire maximum* correspondant au dermatome vrai).

Au tronc, la distribution des nerfs dorsaux se présente sous l'aspect de bandes transversales superposées sensiblement horizontales qui chevauchent les unes sur les autres; ces bandes ne sont pas parallèles aux arcs costaux; elles ne sont donc pas superposables aux nerfs intercostaux.

Répartition des dermatomes à la face postérieure du tronc.

La *zone trigeminale* en rapport avec la Ve paire étant mise à part, on peut considérer que les territoires sensitifs cutanés de la face postérieure du tronc se répartissent en *six zones* depuis le vertex jusqu'au périnée, ce sont :

1° La **zone cervico-nuchale** qui porte sur C2, C3, C4 et C5; contrairement aux autres dermatomes du tronc, le caractère essentiel de ces derniers est de s'étaler principalement dans le sens de la hauteur entre le vertex et l'apophyse épineuse de la deuxième vertèbre dorsale, de telle sorte que les dermatomes correspondant à C4 et C5 n'atteignent pas les parties latérales du cou (voy. : fig. 458).

2° La **zone cervicobrachiale (triangle interscapulaire)** est une zone peu étendue, à la face postérieure du tronc; elle correspond aux dermatomes C5, C6, D1, suivant un territoire

(1) Article à consulter : Foerster : The dermatomes in man. *Brain,* 1933, p. 1.

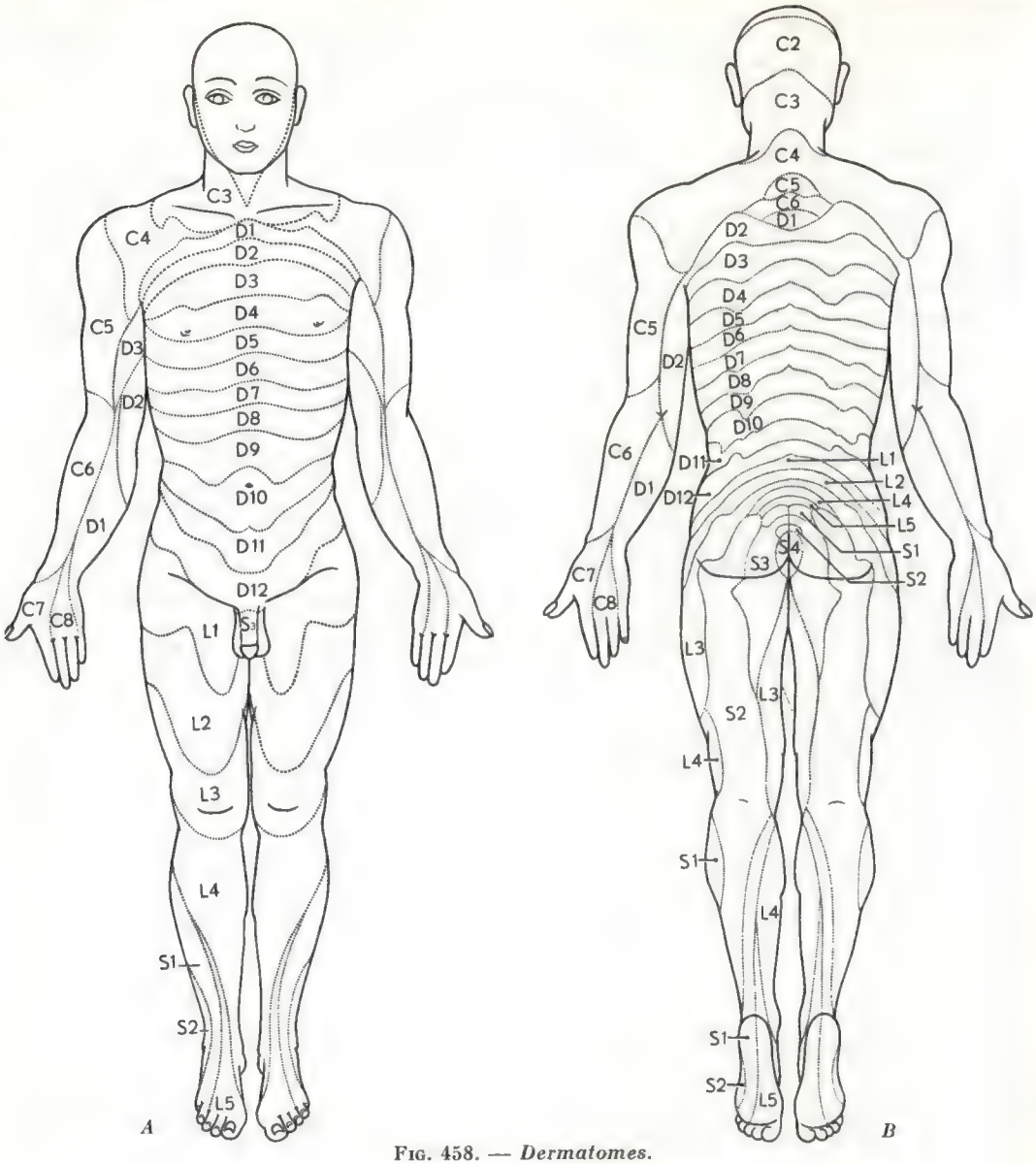

FIG. 458. — *Dermatomes.*
A, vue antérieure; *B*, vue postérieure.

de forme triangulaire, parfois losangique, compris entre les bords spinaux des deux omoplates; ce sont les dermatomes les moins étendus du territoire cutané. Ces dermatomes correspondent aux branches du plexus brachial; ils se prolongent au niveau du membre supérieur (voyez plus loin) (voy. : fig. 458 *A*).

3° La **zone dorsale** est une zone relativement étendue; elle comprend les dermatomes étagés entre D1 et D12; ceux-ci sont disposés en ceinture autour du thorax et de l'abdomen et ils s'étendent à la fois à la partie dorsale et ventrale du tronc.

Les dermatomes D10 et D11 sont les dermatomes dits « *de la ceinture* » (voy. : fig. 458).

4° La **zone lombo-sacrée** correspond à la partie postérieure et inférieure du tronc; les dermatomes de cette zone se prolongent sur le membre inférieur (voyez plus loin); les dermatomes les plus élevés (entre L1 et L5) sont disposés sous la forme de bandes concentriques curvilignes à convexité supérieure; les autres, correspondant aux branches postérieures des nerfs sacrés, s'étendent de S1 à S4; ils ont une étendue très restreinte qui constitue le *triangle interfessier*; les bandes sont d'autant moins larges qu'on les considère plus près du sillon interfessier (voy. : fig. 458 *B*).

Au niveau de la région sacro-coccygienne, les dermatomes S4 et S3 sont disposés concentriquement par rapport au sommet du coccyx.

5° La **zone ischiatique** est tributaire du plexus sacré; son territoire comprend, au niveau de la région fessière les dermatomes placés entre L2 et S2.

6° La **zone périnéale (zone génito-fessière)** correspond aux trois dernières paires sacrées et au nerf coccygien; elle est comprise à la manière d'une enclave entre les dermatomes de la cuisse.

Au niveau du périnée, les dermatomes sont placés d'arrière en avant dans l'ordre suivant : S4, S3, S3 se prolongeant sur la partie médiane du scrotum et la verge (S3 est le *dermatome pénien*) (voy. : fig. 458 *A*).

Répartition des dermatomes à la face antérieure du tronc.

A la face antérieure du tronc, les dermatomes sont disposés sous la forme de bandes superposées de C3 à D12; ils correspondent aux plexus cervical et brachial et aux nerfs intercostaux.

Le *dermatome C3*, très étendu au niveau de la nuque, se prolonge en avant à la partie interne de la face antéro-supérieure de l'épaule : c'est le dermatome « *en capeline* »; il intéresse les téguments situés au-dessus et au-dessous de la clavicule; il est uni sur la ligne médiane à celui du côté opposé.

Le *dermatome C4* n'atteint jamais la ligne médiane et correspond à la partie externe de la face antéro-supérieure de l'épaule.

Tous les autres dermatomes de la face antérieure du tronc fusionnent sur la ligne médiane (voy. : fig. 458).

Les téguments des régions pubienne et sus-pubienne correspondent au *dermatome D12*.

Le *mamelon* correspond au dermatome D4 parfois D5, le plus souvent à l'union des dermatomes D4-D5.

L'*ombilic* correspond au dermatome D10, parfois cependant chez certains sujets à la limite des dermatomes D9-D10 (voy. : fig. 458 *A*).

Dermatomes des membres.

Les dermatomes des membres correspondent aux racines des plexus brachial, lombaire et sacré.

Les dermatomes des membres sont disposés sous la forme de bandes longitudinales dont l'axe est sensiblement parallèle à l'axe du membre; cet « *étirement* » dans le sens de la longueur des membres est dû au développement embryonnaire de ceux-ci.

Au membre supérieur, les dermatomes les plus haut situés (région de l'épaule) sont placés sur le versant externe du membre, tandis que les plus bas situés sont développés sur le versant interne; entre ces deux versants, il existe, tant à la face ventrale qu'à la dorsale du membre, une zone de séparation dite *ligne axiale*.

En ce qui concerne la distribution sensitive périphérique du membre supérieur, les

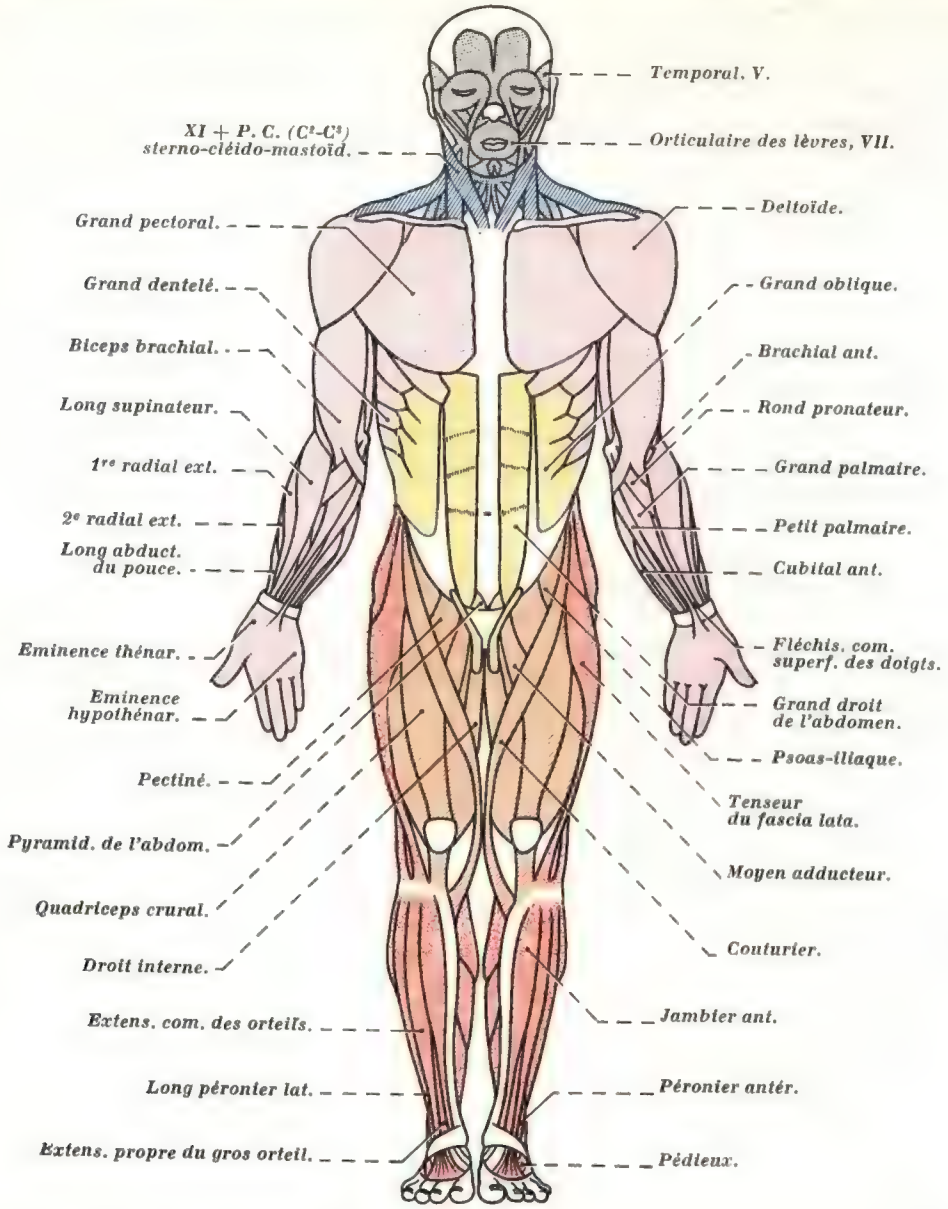

FIG. 459. — *Topographie de l'innervation musculaire du corps, vue antérieure.*
Les territoires d'innervation sont représentés : 1° *en grisé*, pour les nerfs crâniens; 2° *en pointillé bleu*, pour le plexus cervical; 3° *en hachures obliques bleues*, pour l'innervation mixte : nerfs crâniens et plexus cervical; 4° *en pointillé rose*, pour le plexus brachial; 5° *en jaune*, pour les nerfs dorsaux; 6° *en hachures orangées*, pour le plexus lombaire; 7° et *en grain de résine rouge*, pour le plexus sacré.

dermatomes sont répartis par rapport à ces deux lignes axiales, en notant cependant que, par suite de l'allongement du membre au cours de son développement, les dermatomes C7 et C8 n'existent qu'au niveau de la main (voy. : fig. 458).

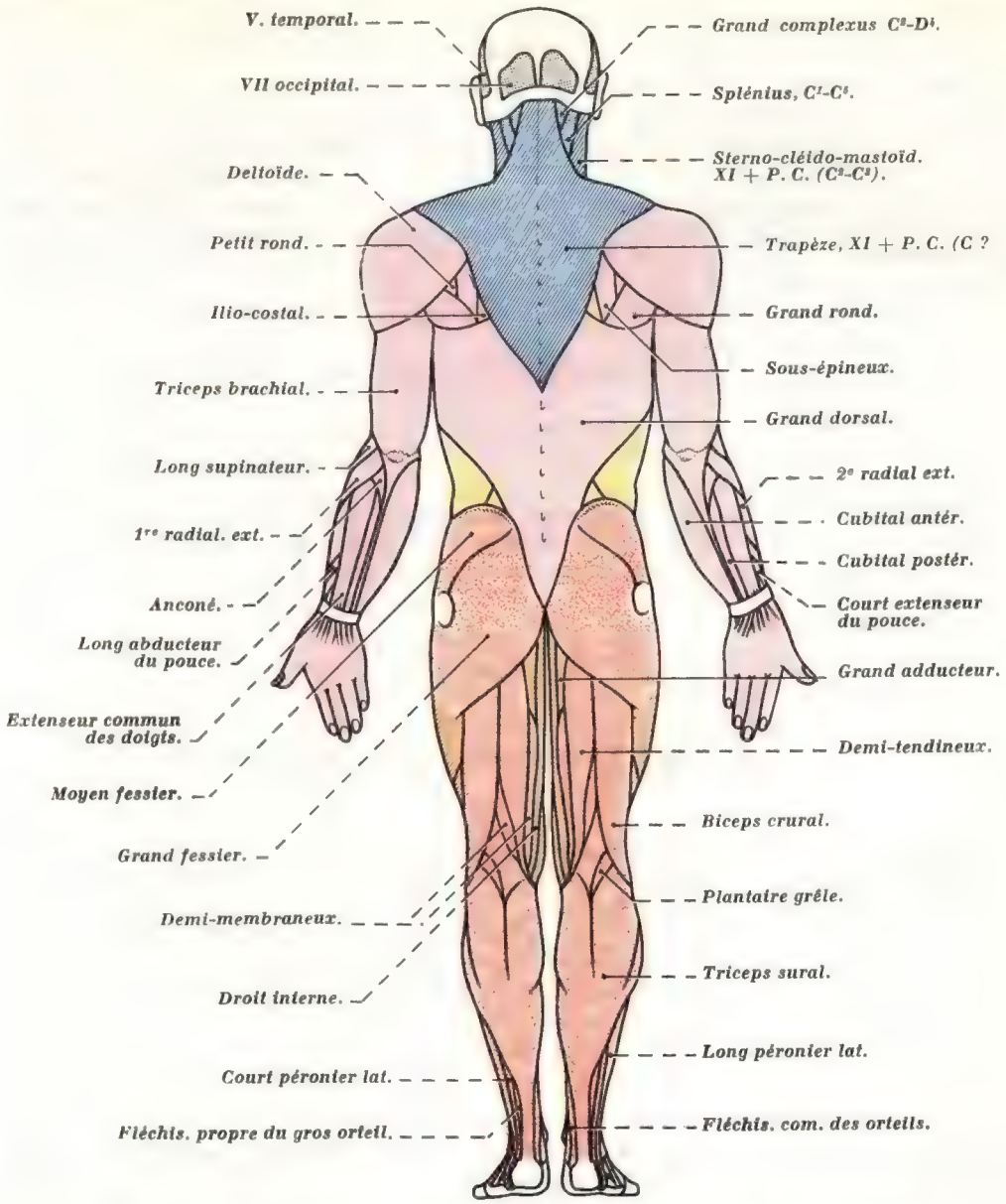

FIG. 460. — *Topographie de l'innervation musculaire du corps, vue postérieure.*

Les territoires d'innervation sont représentés : 1° *en grisé*, pour les nerfs crâniens; 2° *en pointillé bleu*, pour le plexus cervical; 3° *en hachures obliques bleues*, pour l'innervation mixte : nerfs crâniens et plexus cervical; 4° *en pointillé rose*, pour le plexus brachial; 5° *en jaune*, pour les nerfs dorsaux; 6° *en hachures orangées*, pour le plexus lombaire; 7° et *en grain de résine rouge*, pour le plexus sacré.

Par rapport à ces lignes axiales, les dermatomes sont placés de la façon suivante : *a) en dedans des lignes* et de haut en bas, D3, D2, D1, qui sont les prolongements des dermatomes numériquement identiques du tronc; *b) en dehors des lignes axiales*, les

dermatomes sont étagés de haut en bas de la façon suivante : C4, C5, C6; les dermatomes C4 et C5 se partagent l'innervation de la région deltoïdienne.

Au membre inférieur, la disposition est quelque peu différente et il est difficile de retrouver la disposition dite de la ligne axiale; ce fait est dû à l'absence sur les faces antérieure et postérieure du membre du *cinquième nerf lombaire,* le dermatome L5 n'apparaissant qu'au niveau du pied et du cou-de-pied (voy. : fig. 458); enfin, au niveau de la face antérieure de la cuisse, il n'est pas possible de préciser l'existence d'une ligne axiale; les dermatomes sont étagés depuis le pli de l'aine jusqu'au genou en bandes superposées correspondant aux dermatomes L1, L2, L3; ces bandes sont la continuation des dermatomes de la *zone lombo-sacrée.*

A la face antérieure de la jambe, les dermatomes sont disposés de la façon suivante de dedans en dehors : L4, L5, S1, S2.

A la face postérieure de la cuisse, la disposition est la suivante de dedans en dehors : L3-S2, ce dernier étant représenté par une large bande, puis L3-L4.

Au niveau du creux poplité, les téguments sont représentés par le dermatome S2.

A la face postérieure de la jambe, les dermatomes sont classés de la façon suivante de dedans en dehors : L4, S1, S2, S1.

A la face dorsale du pied, le dermatome L4 occupe le versant interne, le dermatome L5 la plus grande partie de la face dorsale ainsi que les trois premiers orteils, et le dermatome S1, le reste de la face dorsale et les deux derniers orteils.

A la face plantaire, les dermatomes sont répartis ainsi de dedans en dehors : L5, S1 et S2 (voy. : fig. 458 *A* et *B*).

II. — TERRITOIRES RADICULAIRES MOTEURS

La topographie radiculaire motrice est beaucoup moins schématique que ne l'est la topographie sensitive; chaque myélomère est pourvu d'une racine motrice dont les fibres nerveuses se répartissent à travers les plexus dans les nerfs périphériques; elles se distribuent à un certain nombre de muscles; à quelques exceptions près, chaque muscle est sous la dépendance de plusieurs neuromères; cette disposition est d'une importance capitale du point de vue clinique pour l'interprétation des paralysies radiculaires (pour plus de détails, nous renvoyons le lecteur aux chapitres de *Systématisation des plexus cervical, brachial, lombaire et sacré*) (voy. : fig. 459 et 460).

SYSTÉMATISATION MOTRICE RADICULAIRE ET PÉRIPHÉRIQUE. — Dans un groupe musculaire, la disposition des plexus permet à chaque muscle de recevoir ses fibres nerveuses de plusieurs racines antérieures, la distribution motrice est donc *multiradiculaire*; nous prendrons comme exemple schématique la disposition des fibres du plexus brachial issues de C5, C6 et C7 dans les nerfs circonflexe et musculo-cutané, et nous renvoyons le lecteur à la figure 461 où les muscles petit rond et deltoïde, innervés par le nerf circonflexe, reçoivent des fibres nerveuses des myélomères C5 et C6; le muscle coraco-brachial, innervé par le musculo-cutané, reçoit ses fibres des myélomères C6 et C7; le muscle brachial antérieur, également innervé par le musculo-cutané, reçoit ses fibres des myélomères C5 et C6; enfin, le biceps brachial innervé aussi par le musculo-cutané reçoit ses fibres des myélomères C5 et C6 (voy. : fig. 461).

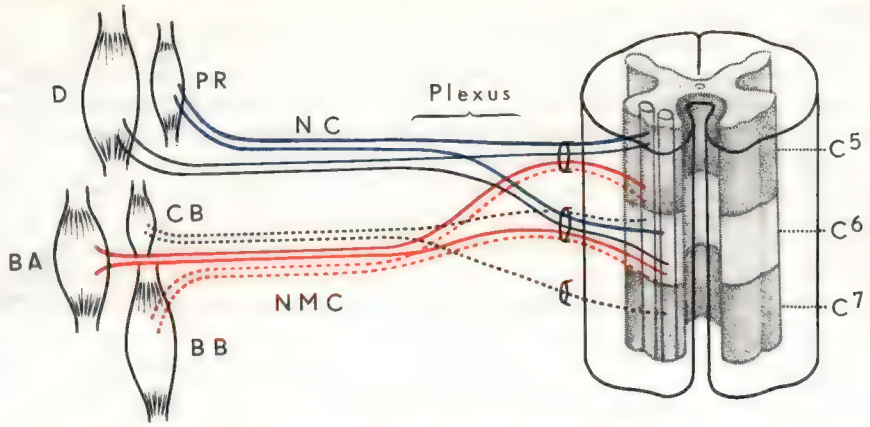

FIG. 461. — *Systématisation motrice des nerfs rachidiens; disposition des fibres somato-motrices des myélomères* (schématique).

C5, C6, C7. Cinquième, sixième et septième myélomères cervicaux; *NC*, nerf circonflexe; *NMC*, nerf musculo-cutané; *D*, deltoïde; *PR*, petit rond; *CB*, coraco-brachial; *BB*, biceps brachial; *BA*, brachial antérieur.

***

BRANCHES POSTÉRIEURES DES NERFS RACHIDIENS

Nous avons vu précédemment qu'à sa sortie du trou de conjugaison, chaque nerf rachidien se divisait en *deux branches* : l'une *antérieure* ou *ventrale*, l'autre *postérieure* ou *dorsale* (voy. : fig. 455 et 457).

CARACTÈRES COMMUNS DES BRANCHES POSTÉRIEURES. — Les *branches postérieures* des nerfs rachidiens présentent des *caractères communs*, à savoir : 1° leur *disposition régulière* et à peu près identique du haut en bas du rachis *(neuromère)*; 2° elles sont *mixtes*, c'est-à-dire motrices et sensitives : *a)* leur *territoire moteur* comprend les muscles de la nuque (à l'exception de ceux qui ont une insertion scapulaire) et les muscles spinaux (à l'exception des intertransversaires antérieurs du cou et des intertransversaires externes des lombes ou muscles intercostiformes); *b)* leur *territoire sensitif cutané* est très étendu; il se superpose aux muscles précités tout en les débordant nettement au niveau de la région occipitale et de la racine des membres; ce territoire est limité en dehors, par une ligne brisée dite *ligne de Schwalbe*, qui, partie du vertex, se dirige obliquement en bas et en dehors, croise la ligne courbe occipitale supérieure en son milieu, suit parallèlement le bord supéro-externe du trapèze jusqu'à l'union du bord postérieur de l'épine de l'omoplate avec l'acromion; puis, changeant de direction, elle devient curviligne à convexité externe jusqu'à la crête iliaque, et, verticalement descendante jusqu'à la région rétro-trochantérienne, elle croise finalement la région fessière obliquement de haut en bas et de dehors en dedans pour se terminer au niveau du sillon interfessier (voy. : fig. 466).

DISPOSITION GÉNÉRALE DES BRANCHES POSTÉRIEURES. — Dès sa naissance, la branche postérieure se dirige horizontalement ou obliquement en bas et en arrière entre les

apophyses transverses des vertèbres qui limitent le trou de conjugaison; le nerf apparaît sous les masses charnues des muscles des gouttières vertébrales; puis il se divise en *deux rameaux,* mixtes : l'un *interne,* l'autre *externe* qui se distribuent aux muscles précités et aux téguments des régions occipitale, nuchale, dorso-scapulaire et lombo-fessière; devenu sous-cutané, le rameau externe prend dans la *région dorsale inférieure,* le nom de *rameau perforant postérieur* (voy. : fig. 465 et 466).

Seule la branche postérieure du premier nerf cervical est exclusivement motrice; enfin, les branches postérieures des trois premiers nerfs cervicaux, des deux derniers nerfs sacrés et le nerf coccygien ne présentent pas de division en deux rameaux.

Les trois premières branches étant mises à part, toutes les branches postérieures des nerfs rachidiens sont moins volumineuses que les branches antérieures correspondantes (voy. : fig. 457 et 465).

Sur le trajet de ces nerfs, on rencontre parfois de petits ganglions aberrants, équivalents des ganglions spinaux.

Sur les nerfs rachidiens, d'où ils émanent, on peut distinguer des *branches postérieures cervicales, dorsales, lombaires, sacrées* et *coccygienne.*

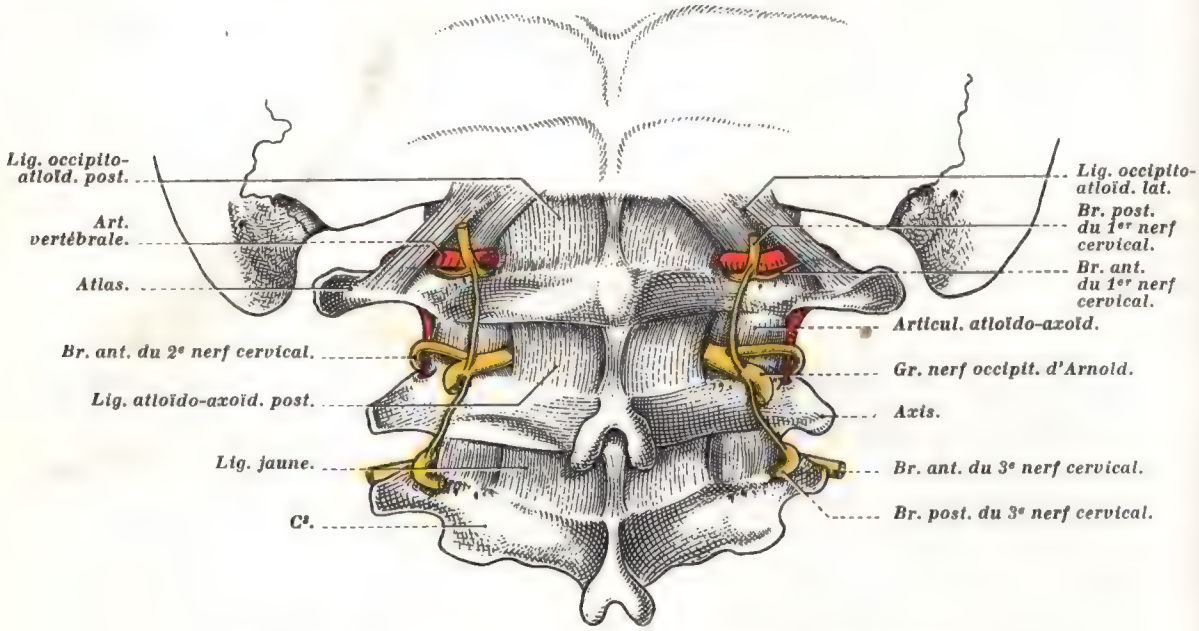

FIG. 462. — *Branches postérieures des deux premiers nerfs cervicaux.*

BRANCHES POSTÉRIEURES DES NERFS CERVICAUX

Les branches postérieures des nerfs cervicaux (1) sont au nombre de *huit*; la première naît du premier nerf rachidien dans l'espace occipito-atloïdien et la huitième immédiatement en dehors du trou de conjugaison limité par la septième vertèbre cervicale et la première dorsale (voy. : fig. 462).

(1) Article à consulter : TROLARD : Les branches postérieures des nerfs cervicaux. *Journal de l'Anatomie,* 1899, n° 1, p. 45.

La deuxième branche est la plus volumineuse de toutes les branches postérieures des nerfs rachidiens et son diamètre est trois fois supérieur à celui de la branche antérieure issue du même nerf (voy. : fig. 462).

Les trois premières branches ont un trajet ascendant; elles se distribuent aux muscles profonds de la nuque et aux téguments de la région occipitale; on les désigne parfois sous le nom de *nerfs occipitaux*; les quatrième et cinquième suivent un trajet à peu près horizontal; quant aux trois dernières branches, elles présentent une direction nettement descendante et en outre, elles s'étendent latéralement dans leur territoire sensitif plus en dehors que les branches sus-jacentes (voy. : fig. 463 et 466).

Pour devenir sous-cutanés, les rameaux internes de ces branches perforent d'avant en arrière, le splénius et le trapèze à 2 ou 3 centimètres en dehors de la ligne médiane.

Les trois premières branches postérieures des nerfs cervicaux *(nerfs occipitaux)* présentent une disposition spéciale; nous les décrirons isolément réservant une étude d'ensemble pour les cinq dernières branches.

1. — *Première branche cervicale postérieure.*

La première branche cervicale postérieure ou *nerf sous-occipital* est *exclusivement motrice.*

Plus volumineuse que la branche antérieure, elle se détache du premier nerf rachidien dans la gouttière située à la face supérieure de l'arc postérieur de l'atlas, en arrière des masses latérales, et dans laquelle glisse l'artère vertébrale (voy. : fig. 462).

Très profonde à son origine, elle est sous-jacente à l'artère vertébrale; elle apparaît à la partie profonde de la nuque et elle se dirige obliquement en arrière; en dehors et en haut. Dans ce trajet, elle croise la face antérieure du grand droit postérieur de la tête, la face postérieure de la portion horizontale de l'artère vertébrale, puis elle traverse le *triangle de Tillaux* limité : *en dedans,* par le grand droit postérieur de la tête; *en dehors,* par le petit oblique; et *en bas,* par le grand oblique de la tête. Elle se redresse dans l'aire de ce triangle, puis elle devient ascendante et après un court trajet de quelques millimètres, elle se ramifie dans le tissu cellulo-graisseux de la région en un bouquet de branches terminales très fines difficiles à isoler et destinées aux muscles profonds de la nuque (voy. : fig. 463).

BRANCHES TERMINALES. — Les *branches terminales* sont : *a)* le *nerf du grand et du petit droit postérieur de la tête,* filet grêle, rapidement divisé en deux rameaux, qui abordent chaque muscle par leur face postérieure (voy. : fig. 463); *b)* le ou les *nerfs du petit oblique de la tête,* filets très courts et grêles, qui pénètrent le muscle par son bord interne ou par sa face postérieure; ces nerfs abandonnent des filets articulaires pour l'articulation occipito-atloïdienne; *c)* le *nerf du grand oblique* qui, dirigé verticalement en bas, pénètre le muscle par sa face postérieure et à sa partie moyenne; *d)* un *filet* grêle pour le *grand complexus* qui aborde le muscle par sa face profonde; *e)* enfin, elle fournit également un *rameau anastomotique* à la branche postérieure du deuxième nerf cervical; ce rameau, en forme d'anse, descend verticalement en arrière du grand oblique de la tête (parfois cependant en avant du muscle), et généralement en dehors de l'artère sous-occipitale de Salmon qui lui est parallèle; il se jette sur le grand nerf occipital d'Arnold au point où celui-ci aborde la face postérieure du grand oblique (voy. : fig. 463); il prend part à la constitution du *plexus cervical postérieur de Cruveilhier.*

2. — *Deuxième branche cervicale postérieure ou grand nerf occipital d'Arnold.*

La branche postérieure du deuxième nerf cervical ou *grand nerf occipital d'Arnold* (1) est la plus volumineuse des branches postérieures des nerfs cervicaux (2 mm. 1/2 de diamètre), et bien que mixte, la majeure partie de ses fibres sont sensitives.

Elle naît du deuxième nerf rachidien, immédiatement après sa traversée du ligament atloïdo-axoïdien postérieur, sous le grand oblique de la tête; elle semble continuer la direction de ce nerf (voy. : fig. 462 et 463).

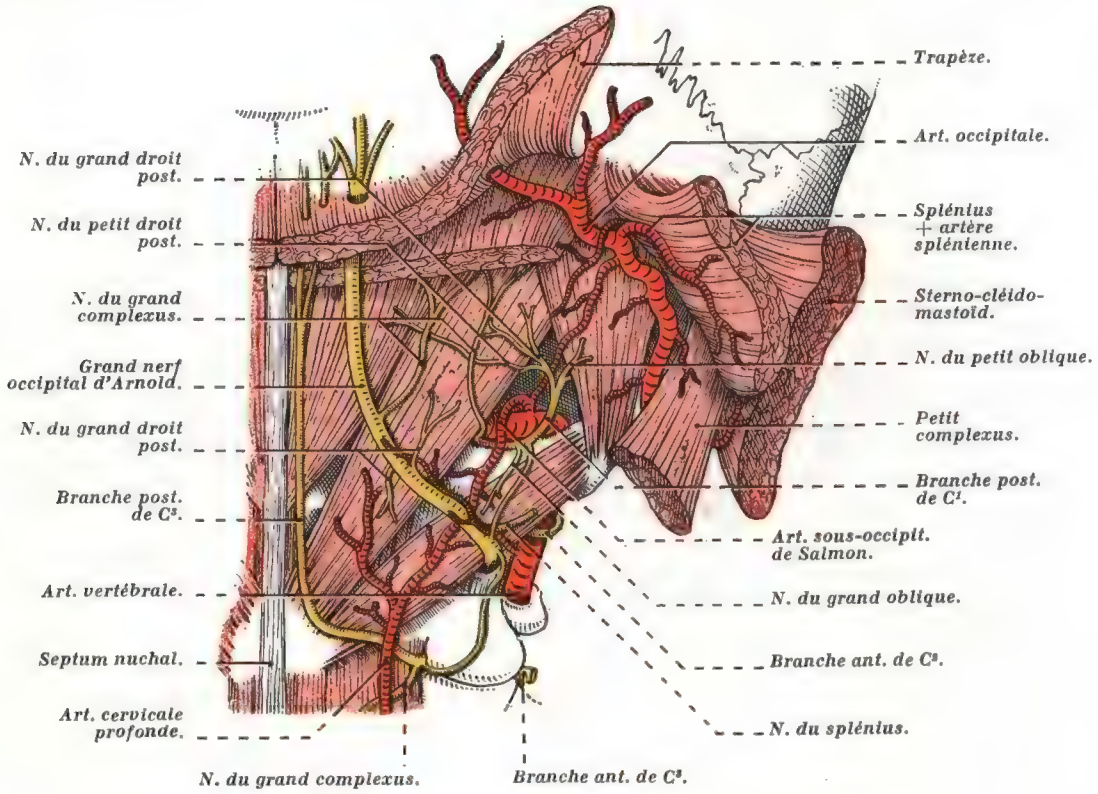

FIG. 463. — *Branches postérieures des trois premiers nerfs cervicaux et leur distribution; côté droit, vue postérieure.*
Le nerf du splénius issu du grand nerf occipital d'Arnold a été sectionné.

D'aspect aplati, le grand nerf occipital d'Arnold se dirige en arrière; il contourne le bord inférieur du grand oblique, laissant en dehors de lui l'artère vertébrale et le petit complexus, puis il se redresse pour se diriger obliquement en haut et en dedans; dans ce trajet ascendant, il croise successivement la face postérieure des muscles grand oblique et grand droit postérieur de la tête, ainsi que l'angle inféro-interne du triangle de Tillaux; il traverse obliquement d'avant en arrière et de bas en haut le grand complexus, celui-ci formant une

(1) Anatomiste allemand (1803-1890), fut professeur d'Anatomie à l'Université d'Heidelberg.

boutonnière au nerf (voyez ce muscle, tome I); puis il se place entre ce muscle et le trapèze; il traverse également le trapèze près de ses insertions occipitales à 20 millimètres en dehors de la ligne médiane (voy. : fig. 463 et 466).

A son émergence du trapèze, il n'affecte le plus souvent que des rapports éloignés avec l'artère occipitale, car cette artère apparaît en dehors du nerf dans l'espace triangulaire compris entre le trapèze et le splénius; parfois cependant, lorsque l'artère se divise sous le muscle, sa branche interne ou médiale franchit le trapèze en compagnie du nerf et en dehors de lui (voy. : *Artère occipitale,* tome III).

Situé sous les téguments de la région occipitale, il est compris entre la branche postérieure du troisième nerf cervical en dedans et les ramifications de la branche mastoïdienne du plexus cervical superficiel en dehors (voy. : fig. 466).

Par son trajet, il décrit une courbe à concavité antéro-externe et il est accompagné par une branche de l'artère vertébrale.

BRANCHES TERMINALES. — Devenu superficiel, le nerf s'aplatit et s'élargit, puis il se divise en un bouquet de *branches terminales,* divergentes, qui recouvrent le muscle occipital et l'aponévrose épicrânienne *(galea)*; ces branches en nombre variable se distribuent au cuir chevelu de la région occipitale. Par ses branches les plus externes, il atteint la région pariétale et s'anastomose avec des filets de l'auriculo-temporal sur la ligne médiane; les territoires cutanés des deux nerfs ne s'adossent pas dans la partie située au-dessous de l'inion; ils délimitent à ce niveau un territoire de forme triangulaire à base inférieure innervé par des rameaux de la branche postérieure du troisième nerf cervical (voy. : fig. 466).

BRANCHES COLLATÉRALES. — Alors que les branches terminales du grand nerf occipital d'Arnold sont toutes sensitives, ses *branches collatérales* sont exclusivement motrices et la plupart d'entre elles naissent au point où il croise le bord inférieur du grand oblique de la tête.

Il fournit : *a)* le *nerf de l'intertransversaire du cou* de l'espace correspondant; ce filet très grêle se détache de la branche postérieure immédiatement après son croisement avec le bord interne du muscle précédent; il aborde le muscle par sa face postérieure; *b)* le *nerf du splénius,* filet relativement volumineux qui se dirige obliquement en haut et en dehors pour aborder le muscle par sa face profonde; ce nerf est souvent double; *c)* les *nerfs du grand complexus,* en nombre variable, de deux à quatre en moyenne; parmi ceux-ci l'un est plus volumineux que les autres, mais très court; il se détache du nerf au-dessus du grand oblique de la tête; verticalement descendant, il se ramifie bientôt en trois ou quatre filets qui abordent le muscle par sa face profonde; *d)* et les *nerfs du grand oblique de la tête* qui sont généralement au nombre de deux ou trois; ces filets très courts et très grêles abordent le muscle par sa face postérieure (voy. : fig. 463).

Anastomoses. — Le grand nerf occipital d'Arnold s'anastomose : *a)* avec les rameaux postérieurs de la *branche mastoïdienne* du plexus cervical superficiel; *b)* avec le *rameau auriculaire du facial*; *c)* et avec les *première* et *troisième branches cervicales postérieures.*

Ces deux dernières anastomoses forment des *arcades nerveuses*; l'une sus-jacente au nerf est destinée à la première branche cervicale postérieure; elle croise le plus souvent la face postérieure du grand oblique de la tête; l'autre destinée à la troisième branche cervicale postérieure croise l'apophyse transverse de l'axis (voy. : fig. 462).

Ces arcades constituent dans leur ensemble le *plexus cervical postérieur de Cruveilhier*; elles abandonnent parfois quelques filets très grêles aux muscles voisins et plus spécialement au grand oblique de la tête.

3. — *Branche postérieure du troisième nerf cervical.*

La branche postérieure du troisième nerf cervical est approximativement aussi volumineuse que la branche antérieure de ce nerf; elle se détache presque à angle droit de la branche antérieure immédiatement après sa sortie du trou de conjugaison compris entre l'axis et la troisième vertèbre cervicale. De cette origine, le nerf se dirige en arrière entre l'apophyse articulaire supérieure de la troisième vertèbre cervicale et le muscle intertransversaire postérieur correspondant; il aborde ainsi la région profonde de la nuque où il reçoit une anastomose du grand nerf occipital d'Arnold, puis il se dirige obliquement en dedans et en haut en décrivant une courbe à concavité supéro-externe; il chemine entre le transversaire épineux en avant et le grand complexus en arrière; il traverse obliquement ce muscle d'avant en arrière assez près de la ligne médiane et devenu franchement ascendant, il apparaît entre le grand complexus et le splénius où il se divise en deux ou trois branches (voy. : fig. 462).

Ces branches cheminent dans l'interstice celluleux qui sépare le grand complexus du trapèze, très près du septum nuchal; elles traversent le trapèze près de la ligne médiane; devenues superficielles, elles cheminent verticalement en dedans de l'épanouissement du grand nerf occipital d'Arnold et finalement, elles se distribuent aux téguments de la nuque et plus spécialement à la zone triangulaire comprise entre les territoires des grands nerfs occipitaux d'Arnold (voyez précédemment) (voy. : fig. 463 et 466).

Par ses filets terminaux, cette branche s'anastomose avec ceux du grand nerf occipital d'Arnold.

Branches collatérales. — Dans son trajet, la troisième branche cervicale postérieure fournit : *a)* une *anastomose* au grand nerf occipital d'Arnold; *b)* un *nerf* au *grand complexus* destiné à la partie supéro-externe du muscle (portion sus-jacente à l'intersection tendineuse) qui l'aborde par sa face antérieure près de son bord interne, et le *nerf de l'intertransversaire postérieur du cou* de l'espace correspondant; celui-ci se comporte de la même façon que ses homonymes (voyez précédemment); *c)* accessoirement, elle donne un *rameau* au *splénius.*

4. — *Branches postérieures des cinq derniers nerfs cervicaux.*

Les branches postérieures des cinq derniers nerfs cervicaux (quatrième, cinquième, sixième, septième et huitième) sont à peu de chose près analogues entre elles, cependant leur calibre diminue de haut en bas.

Chaque branche naît à la sortie du trou de conjugaison. Elle se dirige en arrière en croisant la face supérieure de la racine postérieure de l'apophyse transverse sous-jacente et le col de la première côte pour la huitième branche cervicale postérieure; à ce niveau, elle est comprise entre l'apophyse articulaire supérieure de la vertèbre sous-jacente en dedans et le muscle intertransversaire postérieur de l'espace correspondant en dehors; le nerf aborde ensuite la partie profonde de la région de la nuque où il se place dans l'interstice compris entre le transversaire épineux sur lequel il repose et le grand complexus qui le recouvre; à ce niveau, il se divise le plus souvent en *deux rameaux* : l'un *interne,* l'autre *externe* (cette division n'est pas constante) (voy. : fig. 464).

a) Le **rameau interne** ou **musculo-cutané** traverse le splénius et le trapèze près du septum nuchal pour devenir superficiel; il s'infléchit alors en dehors, puis chemine dans le tissu cellulaire sous-cutané où il se distribue aux téguments de la nuque; les rameaux des deux dernières branches (septième et huitième) atteignent la région de l'acromion (voy. : fig. 466).

Dans son trajet, il fournit des filets collatéraux aux muscles grand complexus, interépineux, *semi-spinalis cervicis*, transversaire épineux et splénius (voy. : fig. 464).

Au point où le rameau interne traverse le trapèze, il abandonne un filet très grêle qui se dirige en dedans pour innerver la peau qui recouvre les apophyses épineuses et le ligament cervical postérieur (Soulié).

b) Le **rameau externe**, exclusivement *moteur*, se distribue par de fins filets aux muscles voisins : grand et petit complexus, transversaire du cou, splénius et intertransversaires cervicaux postérieurs des espaces correspondants (voy. : fig. 464).

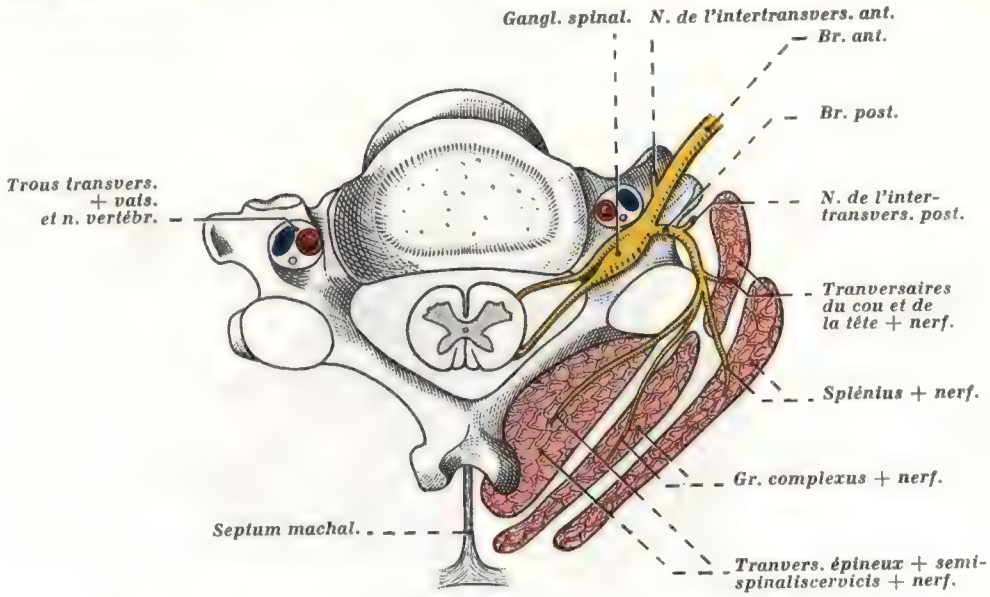

FIG. 464. — *Distribution de la branche postérieure d'un nerf cervical. Nerfs des muscles de la nuque* (schématique) (d'après G. WINCKLER).

BRANCHES POSTÉRIEURES DES NERFS DORSAUX

Les branches postérieures des nerfs dorsaux sont au nombre de *douze*. Chaque branche naît par division du nerf dorsal en branche antérieure *(nerf intercostal)* et en branche postérieure à la sortie du trou de conjugaison (voy. : fig. 457).

Dès son origine, la branche postérieure se dirige en arrière, puis s'engage dans un orifice ostéo-fibreux appelé *trou de conjugaison postérieur de Cruveilhier*; cet orifice est limité : *a) en bas*, par la face supérieure du col de la côte sous-jacente; *b) en haut*, par l'apophyse transverse sus-jacente; *en dedans*, par l'apophyse articulaire; *e)* et *en dehors*, par le ligament costo-transversaire supérieur (voy. : fig. 465).

A la sortie de cet orifice, le nerf se place sous les faisceaux du long dorsal où il se divise en ses *deux branches*, l'une *interne*, l'autre *externe*.

Dans son trajet, le nerf est accompagné par la branche dorso-spinale de l'artère intercostale numériquement correspondante.

BRANCHES TERMINALES. — Suivant la distribution de leurs branches terminales, on peut classer les branches postérieures des nerfs dorsaux en *deux groupes*, l'un *supérieur*, l'autre *inférieur*.

*1° **Groupe supérieur.*** — Le *groupe supérieur* comprend les sept premières branches; la première branche se comportant comme les branches cervicales inférieures, on distingue aux six branches sous-jacentes *deux rameaux terminaux,* l'un *interne,* musculo-cutané, l'autre *externe* exclusivement musculaire (voy. : fig. 457).

a) Le **rameau interne** se dirige en arrière, en dedans et légèrement en bas, en suivant un trajet incurvé à concavité interne qui le place dans l'interstice compris entre le transversaire épineux en dedans et le long dorsal en arrière et en dehors; au niveau du sommet de l'apophyse épineuse, il s'incurve à nouveau en sens inverse et décrit une

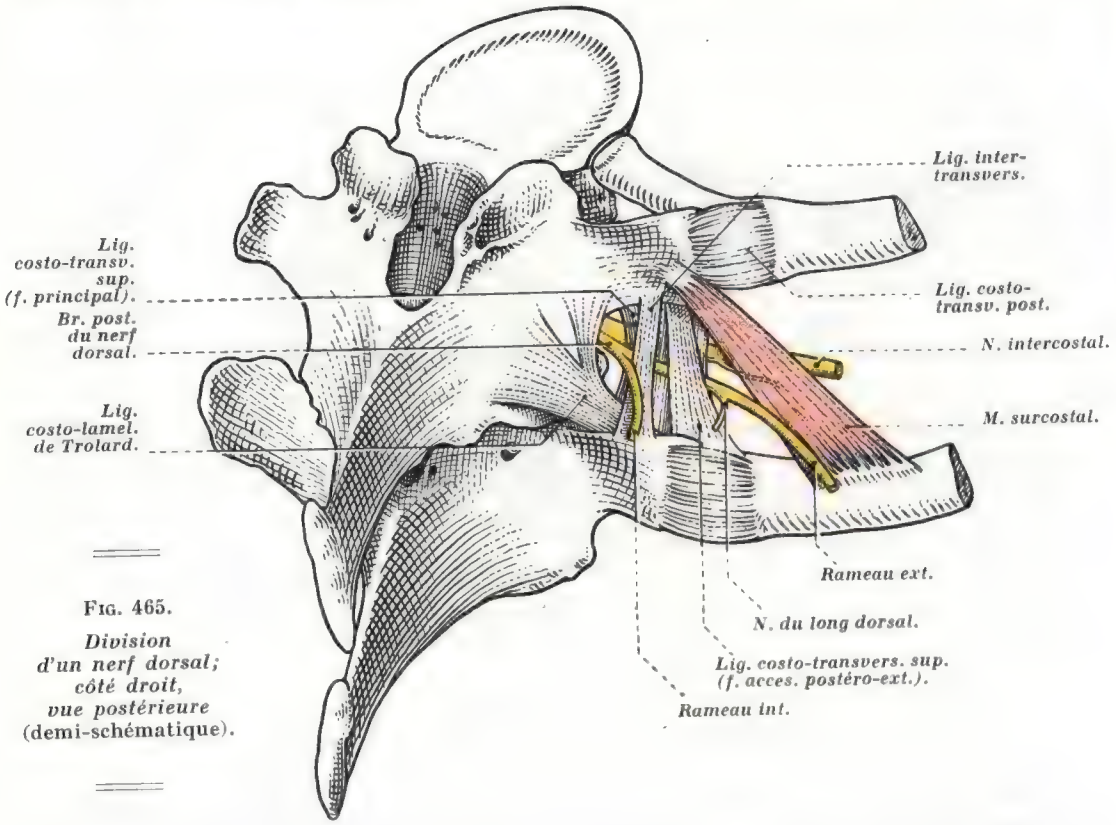

FIG. 465.
Division d'un nerf dorsal; côté droit, vue postérieure (demi-schématique).

courbe à concavité externe, par laquelle il embrasse le bord interne du long dorsal d'où le nom de *rameau récurrent* que l'on donne parfois à la terminaison du rameau interne; cette courbe le place tout d'abord entre le rhomboïde ou le grand dorsal (suivant le niveau) en arrière et le long dorsal en avant, de telle sorte que dans son ensemble il décrit un trajet en S italique. Il traverse obliquement d'avant en arrière et de dedans en dehors, c'est-à-dire « *en chicane* », successivement les deux muscles précités, puis le trapèze pour devenir sous-cutané *(rameau perforant postérieur)*; il se porte alors presque horizontalement en dehors pour se distribuer par plusieurs filets aux téguments des régions dorsale supérieure et scapulaire (voy. : fig. 466).

La cinquième et la sixième branche perforent le trapèze assez loin de la ligne médiane; les quatre premières et la septième branche le perforent assez près de la ligne médiane (3 centimètres environ).

La deuxième branche étend son territoire cutané jusqu'à l'acromion, tandis que la

troisième et la quatrième ne dépassent guère le bord externe du trapèze (voy. : fig. 466).

Dans son trajet, le rameau interne fournit des *filets collatéraux* : *a)* les uns *musculaires* pour le *transversaire épineux*, l'*épi-épineux du dos (spinalis dorsi)*, le *semi-spinalis dorsi*; *b)* les autres *cutanés*, très grêles, pour les téguments qui recouvrent la ligne des apophyses épineuses et la moitié interne des muscles spinaux.

b) Le **rameau externe** se dirige obliquement en dehors et en bas, il s'engage tout d'abord dans l'espace intertransversaire, dans un tunnel fibreux, où il est compris entre le ligament

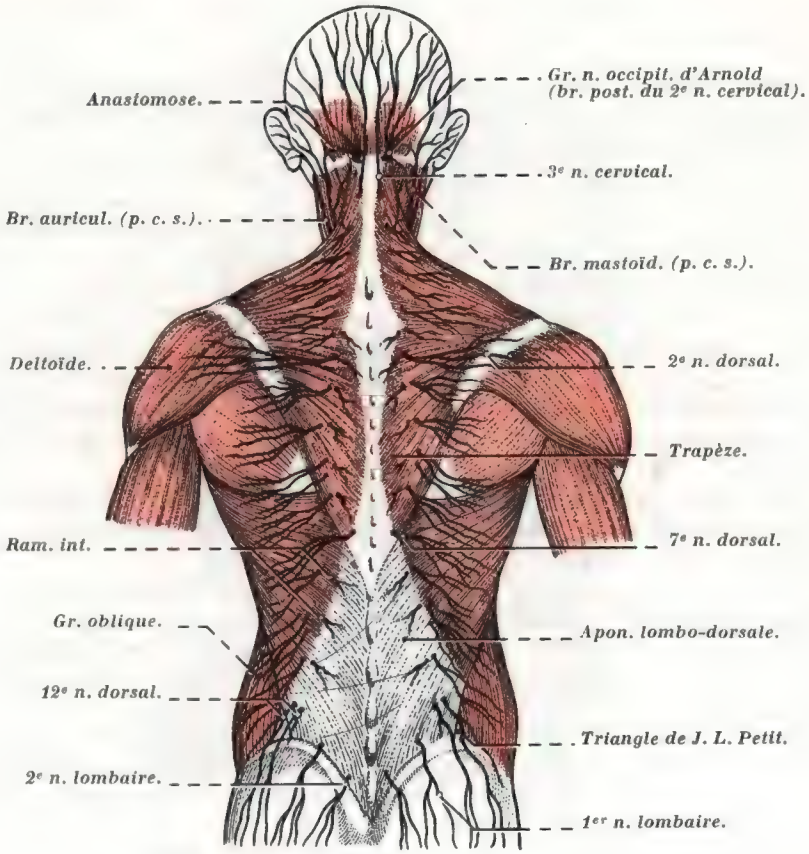

FIG. 466. — *Branches postérieures des nerfs rachidiens.*

intertransversaire en arrière et le faisceau principal du ligament costo-transversaire supérieur en avant; il sort de l'espace intertransversaire entre le muscle transversaire épineux en dedans et le muscle surcostal en dehors (voy. : fig. 465).

Il apparaît sous le long dorsal auquel il abandonne un filet à la digitation qui va s'insérer sur la côte sus-jacente, ce filet aborde le muscle par sa face profonde; il s'engage dans l'interstice compris entre le long dorsal et l'ilio-costal, puis il se termine dans l'ilio-costal par un ou deux filets.

Les rameaux externes qui correspondent aux trois premiers nerfs dorsaux envoient chacun un filet aux *muscles transversaire du cou* et *grand complexus*.

2° ***Groupe inférieur.*** — Le *groupe inférieur* comprend les cinq dernières branches et celles-ci se rapprochent du mode de distribution des branches lombaires postérieures. Comme au groupe précédent on distingue à ces branches *deux rameaux terminaux,* l'un *interne* exclusivement musculaire, l'autre *externe* beaucoup plus volumineux que le précédent et qui est musculo-cutané.

a) Le **rameau interne** chemine entre le long dorsal et le transversaire épineux; il abandonne un ou deux filets à ce dernier; puis il se termine en se ramifiant dans les muscles épi-épineux du dos et *semi-spinalis dorsi.*

Il ne fournit que très exceptionnellement un filet cutané à la peau qui recouvre les apophyses épineuses.

b) Le **rameau externe** se dirige obliquement en bas, en dehors et en arrière sous le long dorsal et l'ilio-costal, où il abandonne des filets musculaires aux digitations qui s'insèrent sur les deux côtes immédiatement sus-jacentes.

Il traverse d'avant en arrière et de dedans en dehors l'ilio-costal en passant le plus souvent entre les faisceaux costaux du muscle; l'émergence du rameau au niveau de la face superficielle du muscle est située d'autant plus près de la ligne médiane que le nerf est plus élevé (Boppe et Brouet) (1); il perfore ensuite le grand dorsal et le trapèze pour devenir sous-cutané et prend le nom de *rameau perforant postérieur*; en conséquence, l'émergence du nerf au niveau du grand dorsal et du trapèze est d'autant plus éloignée de la ligne médiane que le nerf est situé plus bas; cette *ligne d'émergence* décrit une courbe concave en dehors et la branche postérieure des deux derniers nerfs dorsaux, traverse uniquement le grand dorsal et jamais le trapèze; l'émergence de la douzième branche postérieure dorsale est située à 8 centimètres en dehors de la ligne médiane (voy. : fig. 466).

Le *rameau externe* qui correspond au *huitième nerf dorsal* est volumineux et très long, à direction sensiblement verticale; il se termine dans les téguments du dos en dehors du bord inférieur du grand dorsal.

Le *rameau externe* du *neuvième nerf dorsal* est beaucoup plus court et plus oblique, il dépasse rarement le bord inférieur du thorax.

Il est fréquemment dédoublé (Brouet) et l'une des branches s'anastomose avec le rameau externe du dixième nerf dorsal; il pénètre et traverse le grand dorsal au bord inférieur de la douzième côte (voy. : fig. 466).

Le *rameau externe* du *dixième nerf dorsal* apparaît dans la masse sacro-lombaire à 4 centimètres de la ligne médiane; il traverse le grand dorsal à 6 centimètres de cette dernière; il émerge à la surface de ce muscle à la hauteur de l'apophyse épineuse de la troisième vertèbre lombaire (Brouet) (2).

Les *rameaux externes* des *onzième* et *douzième nerfs dorsaux* traversent le coussinet adipeux lombaire de Charpy; ces rameaux sont fréquemment bifurqués; celui du onzième nerf, dirigé très obliquement rase la crête iliaque.

Le territoire cutané de ces nerfs s'étend à la *région dorsale*; mais en revanche celui des deux derniers nerfs peut atteindre, pour le onzième, la région située au-dessus de la crête iliaque et de l'arcade crurale (Boppe et Brouet) et, pour le douzième, la région de la crête iliaque (voy. : fig. 466).

---

(1) Article à consulter : Boppe et Brouet : Contribution à l'étude des points d'émergence et du trajet des branches postérieures des nerfs rachidiens dans la zone de l'incision lombaire de la néphrectomie. *Bulletin et Mémoires de la Société anatomique de Paris,* 1923, n° 4, p. 311.

(2) Ouvrage à consulter : Brouet : Contribution à l'étude des nerfs rachidiens dans la voie d'abord lombo-abdominale du rein. *Thèse de Paris,* 1923.

BRANCHES POSTÉRIEURES DES NERFS LOMBAIRES

Les branches postérieures des nerfs lombaires sont au nombre de *cinq*; elles sont généralement plus grêles que les branches dorsales et, d'autant plus grêles, qu'elles sont plus basses; elles se détachent presque à angle droit des branches antérieures correspondantes; peu après leur origine chacune d'elle se divise dans l'espace intertransversaire en *deux rameaux* : l'un *interne*, l'autre *externe*.

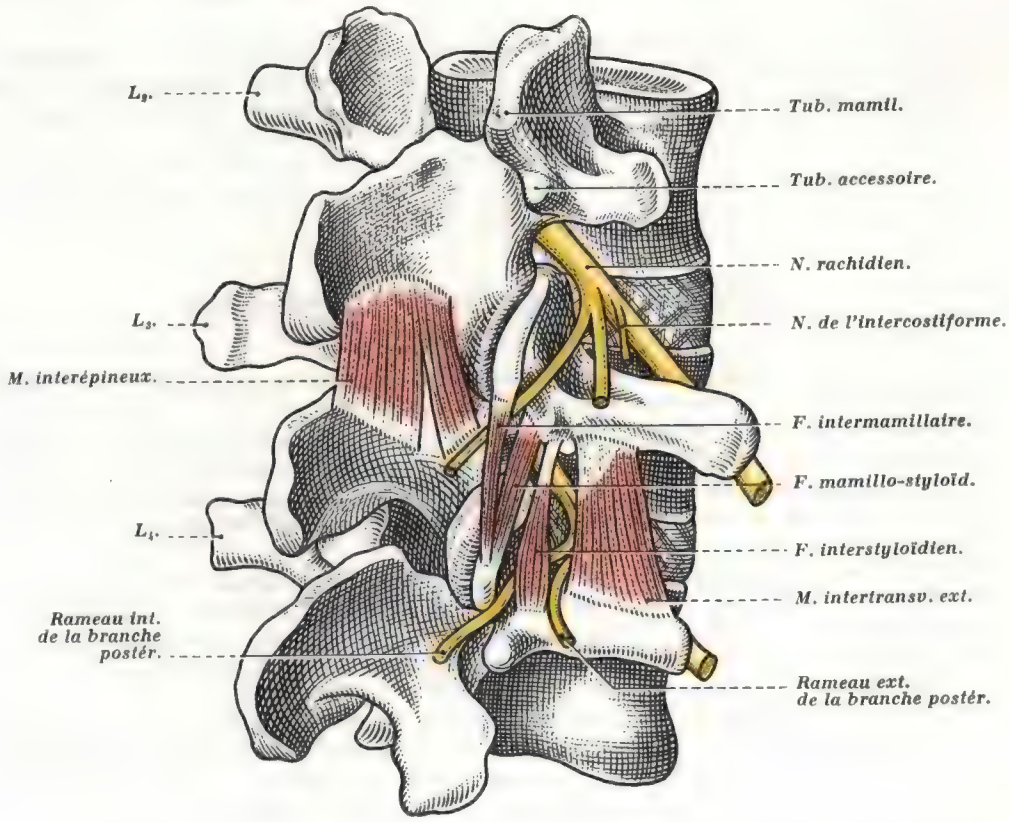

Fig. 467. — *Branches postérieures des nerfs lombaires; rapports de leurs branches avec les muscles intertransversaires des lombes; vue postéro-latérale droite* (d'après G. Winckler).

1° Le **rameau interne** exclusivement moteur, court et grêle, s'incurve en décrivant une courbe convexe, en dehors, qui circonscrit l'apophyse articulaire supérieure de la vertèbre sous-jacente, puis, dirigé obliquement en bas et en arrière, il s'engage entre le tubercule mamillaire et le faisceau interstyloïdien; glissant ensuite dans l'échancrure qui sépare le tubercule mamillaire du tubercule accessoire, il passe entre les faisceaux intermamillaires et mamillo-styloïdien du muscle intertransversaire interne sous-jacent (voy. : fig. 467) auquel il abandonne des filets; dirigé en bas et en dedans, il aborde la face dorsale du transversaire épineux où il se termine en se distribuant à ce muscle, à l'inter-épineux et

à l'épi-épineux (les deux premières branches lombaires seulement innervent ce dernier muscle qui ne dépasse pas très rarement la troisième vertèbre lombaire).

2° Le **rameau externe** s'engage entre le muscle intercostiforme en dehors et les faisceaux mamillo-styloïdien et interstyloïdien du muscle intertransversaire interne en dedans.

Dans sa traversée du muscle intertransversaire interne, il abandonne un filet au faisceau interstyloïdien (voy. : fig. 467) (pour plus de détails, voy. : *Innervation des muscles spinaux,* tome I).

Ce rameau ne présente pas la même disposition pour les cinq branches :

a) Ceux des *deux premières branches* sont mixtes, c'est-à-dire musculo-cutanés; ils sont longs et grêles, très obliques, rappelant la disposition des branches du groupe dorsal inférieur.

Ils se distribuent à la masse sacro-lombaire, puis, perforant l'aponévrose d'insertions du grand dorsal (aponévrose lombo-sacrée), ils se distribuent aux téguments des régions lombaire et fessière; le rameau externe de la deuxième branche lombaire émerge le plus souvent au ras de la crête iliaque (Boppe et Brouet) (voy. : fig. 466).

b) Ceux des *trois dernières branches* sont très courts et exclusivement musculaires; ils se distribuent au long dorsal, à la masse sacro-lombaire et au transversaire épineux.

BRANCHES POSTÉRIEURES DES NERFS SACRÉS

Les branches postérieures des nerfs sacrés sont également au nombre de *cinq*; elles sont grêles et leur volume décroît de haut en bas.

Elles naissent dans le canal sacré et émergent dans la région sacrée par les trous sacrés postérieurs; anastomosées entre elles par une série d'arcades superposées, parfois doubles, elles forment le *plexus sacré postérieur de Trolard* qui est placé entre la face postérieure du sacrum en avant, la masse sacro-lombaire et les faisceaux d'origine du grand fessier en arrière.

Dès leur sortie des trous sacrés postérieurs, ou parfois des arcades anastomotiques, ces branches fournissent des *rameaux collatéraux* qui pénètrent la masse sacro-lombaire et le grand fessier par leur face profonde; elles innervent la masse sacro-lombaire; mais, après leur traversée du grand fessier, elles se ramifient et se distribuent à la peau des régions fessière et sacro-coccygienne.

Les *branches terminales* se jettent généralement sur la deuxième branche sacrée postérieure qui est toujours la plus volumineuse en formant un tronc commun appelé *nerf fessier postérieur de Trolard*; ce nerf décrit un trajet curviligne à concavité interne entre le plan du grand ligament sacro-sciatique et celui du grand fessier, puis il traverse d'avant en arrière ce muscle pour se distribuer à la peau de la région fessière.

Le nerf fessier postérieur s'anastomose avec le nerf perforant du grand ligament sacro-sciatique issu soit du plexus honteux, soit du nerf honteux interne (voy. : *Plexus honteux*).

BRANCHE POSTÉRIEURE DU NERF COCCYGIEN

Très grêle, la branche postérieure du nerf coccygien naît dans la partie inférieure du canal sacré; elle s'anastomose soit directement avec la branche postérieure du cinquième nerf sacré, soit avec le plexus sacré postérieur; puis elle se termine dans la peau de la région coccygienne. Elle abandonne parfois un filet au *muscle sacro-coccygien postérieur* (inconstant).

BRANCHES ANTÉRIEURES DES NERFS RACHIDIENS : LES PLEXUS

PLEXUS CERVICAL

Le plexus cervical est formé par les *branches antérieures des quatre premiers nerfs cervicaux*; au sens propre du mot, ce n'est pas un plexus, car il est formé par les divisions de ces quatre cordons nerveux et par les anastomoses superposées qu'ils échangent entre eux (voy. : fig. 468).

CONSTITUTION DU PLEXUS. — Des quatre branches antérieures des nerfs cervicaux, les deux premières sont très grêles, les deux dernières sont beaucoup plus volumineuses.

1° La ***branche antérieure du premier nerf cervical*** est la plus grêle des quatre branches du plexus. Elle se détache du premier nerf cervical dans la gouttière de l'artère vertébrale de l'atlas, au-dessous de cette artère; dirigée obliquement en arrière et en dehors, elle apparaît tout d'abord à la partie profonde de la nuque dans l'aire du triangle de Tillaux, en arrière des masses latérales de l'atlas et toujours au-dessous de l'artère vertébrale; puis elle s'incurve en contournant les masses latérales de l'atlas; elle se dirige en avant au-dessus de l'apophyse transverse de l'atlas, où elle détermine parfois une étroite gouttière sur l'os et en dedans de l'artère vertébrale qu'elle abandonne au niveau du trou transversaire de l'atlas. Elle s'infléchit alors en avant et en bas, elle contourne la racine antérieure de l'apophyse transverse de l'atlas, traverse les insertions inférieures du petit droit antérieur sur l'atlas sous une petite arcade fibreuse convexe; finalement elle apparaît dans la région prévertébrale, où elle s'anastomose avec le rameau ascendant de la branche antérieure du deuxième nerf cervical pour former la *première anse nerveuse cervicale* ou *anse de l'atlas*, ainsi désignée du fait qu'elle contourne l'apophyse transverse de cette vertèbre (voy. : fig. 462, 463 et 468).

Dans son trajet, elle abandonne un ou deux *filets articulaires* très grêles grâce aux articulations occipito-atloïdienne et atloïdo-adontoïdienne.

2° La ***branche antérieure du deuxième nerf cervical*** est également grêle, mais toutefois plus volumineuse que la précédente. Elle naît entre l'atlas et l'axis contre le ligament atloïdo-axoïdien postérieur, immédiatement en dehors de la traversée de ce ligament par le deuxième nerf cervical; de là elle se dirige horizontalement sous le grand oblique de la tête qui la masque en partie; elle s'engage entre le premier muscle intertransversaire postérieur du cou et l'artère vertébrale, contourne cette artère en passant en dehors d'elle, puis elle se divise en *deux rameaux* : l'un *ascendant* qui longe le versant antéro-externe de l'artère vertébrale pour s'anastomoser avec la branche antérieure du premier nerf cervical *(anse de l'atlas)*, l'autre *descendant* plus long et plus grêle qui croise en avant l'apophyse transverse de l'axis pour s'anastomoser à angle aigu avec la branche antérieure du troisième nerf cervical : c'est la *deuxième anse nerveuse cervicale* ou *anse de l'axis* (voy. : fig. 462, 463, 468 et 477).

3° La ***branche antérieure du troisième nerf cervical*** plus volumineuse que les précédentes se détache de ce tronc nerveux à sa sortie du trou de conjugaison. Elle chemine

transversalement de dedans en dehors dans la gouttière transversaire de la troisième vertèbre cervicale sur laquelle elle repose; elle passe entre les muscles intertransversaires antérieur et postérieur de l'espace et derrière les vaisseaux vertébraux; dès qu'elle se dégage de l'espace intertransversaire, elle donne plusieurs branches, dont une anastomotique très grêle et très courte presque verticale pour la branche antérieure du quatrième nerf cervical qui représente la *troisième anse nerveuse cervicale* (voy. : fig. 462, 463, 468 et 477).

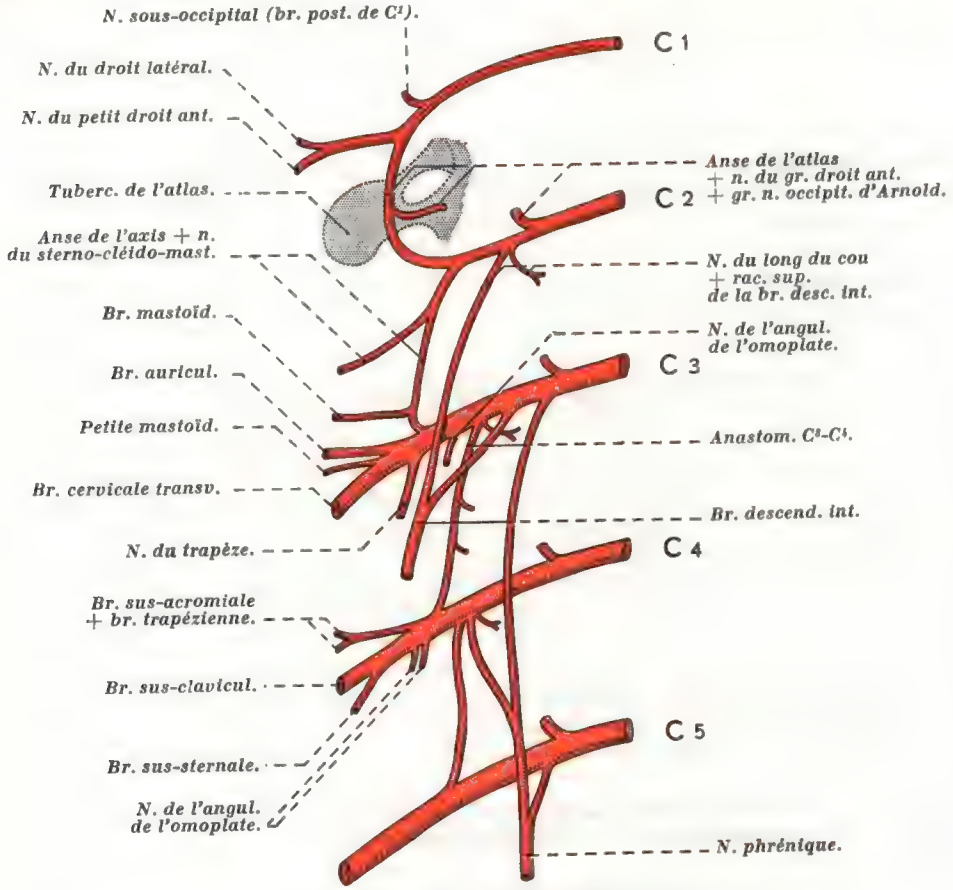

FIG. 468. — *Plexus cervical, côté droit; vue antérieure* (schématique). *En pointillé gris,* l'atlas.

4° La ***branche antérieure du quatrième nerf cervical*** est d'un volume égal à celui de la précédente; elle présente une disposition identique à cette dernière; à sa sortie de l'espace intertransversaire, elle envoie une anastomose oblique à la branche antérieure du cinquième nerf cervical par l'intermédiaire de laquelle elle prend part à la constitution du plexus brachial; c'est l'*anastomose cervico-brachiale* (voy. : fig. 468).

SITUATION ET RAPPORTS. — 1° **Dans l'espace intertransversaire,** les troncs nerveux présentent des rapports avec les muscles intertransversaires antérieur et postérieur du cou et avec les vaisseaux vertébraux; nous avons vu précédemment que ces rapports sont

différents pour les deux premières branches; pour les deux dernières, la branche antérieure est comprise entre d'une part, le muscle intertransversaire antérieur et les vaisseaux et nerf vertébraux en avant et d'autre part, le muscle intertransversaire postérieur en arrière (voy. : fig. 469).

2° **Dans la région profonde de la nuque** apparaît la *partie initiale* des branches des *deux premiers nerfs cervicaux*. La branche antérieure du premier nerf cervical est située au-dessous de l'artère vertébrale dans l'aire du *triangle de Tillaux* délimité par le grand droit postérieur de la tête en dedans, le petit oblique en haut et en dehors, et par le grand oblique en bas; à ce niveau et sur un plan plus reculé la branche postérieure du premier nerf cervical s'éloigne de plus en plus de sa branche antérieure et s'épanouit en ses branches musculaires et anastomotique (voy. : fig. 462 et 463).

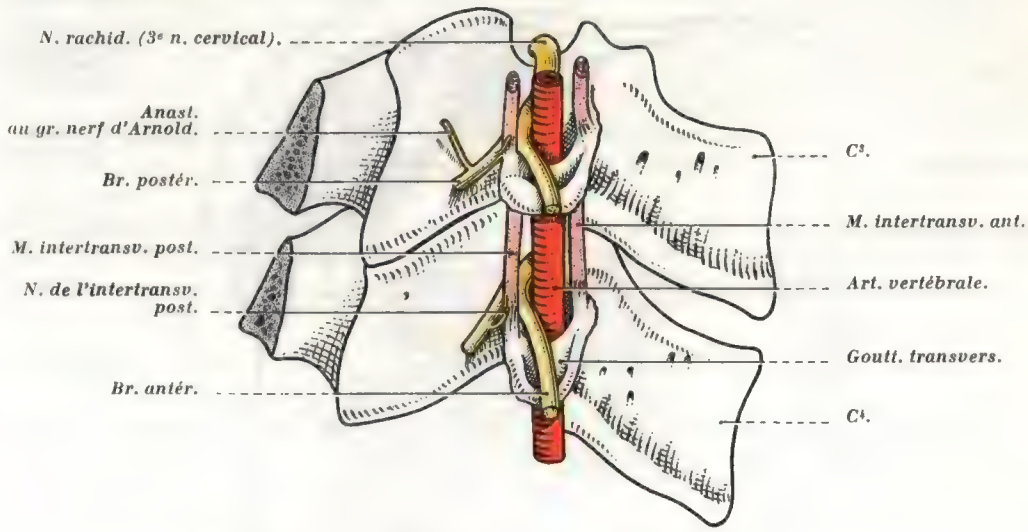

FIG. 469. — *Division des nerfs cervicaux (C3-C4); rapports de leurs branches terminales avec les muscles intertransversaires du cou et l'artère vertébrale; côté droit, vue latérale.*

3° **Dans la région profonde du cou** *(région prévertébrale)* les *trois arcades nerveuses cervicales* se superposent, la troisième étant grêle ou inconstante; l'anse de l'atlas est plus externe que les deux autres et de plus, elle est franchement débordée en dehors par l'apophyse transverse de l'atlas; les deux premières sont situées en dehors du muscle long du cou et en avant des apophyses transverses des vertèbres cervicales correspondantes (voy. : fig. 468 et 477).

Les *branches antérieures* répondent à ce niveau : en arrière, aux insertions transversaires du scalène moyen, du *splenius colli* et de l'angulaire de l'omoplate; et en avant, aux insertions transversaires du scalène antérieur et du long du cou.

Ainsi donc, la dernière branche (quatrième) apparaît au sommet de l'angle interscalénique entre le scalène antérieur et le scalène moyen (voy. : fig. 477).

Les branches antérieures et leurs arcades nerveuses sont recouvertes en avant par l'aponévrose prévertébrale qui se continue en dehors des tubercules antérieurs des apophyses transverses des vertèbres cervicales par l'aponévrose préscalénique, mais leurs branches collatérales s'en dégagent très rapidement.

Sur un plan antérieur, le *ganglion cervical supérieur* du sympathique se trouve à

la hauteur des deux premières anses (anse de l'atlas et anse de l'axis), mais il est situé en dedans d'elle, compris dans un mince dédoublement de l'aponévrose prévertébrale.

Le plexus cervical répond : plus en avant, par l'intermédiaire de son aponévrose de revêtement, au paquet vasculo-nerveux du cou : jugulaire interne, carotide interne et pneumogastrique, aux ganglions supérieurs de la chaîne jugulaire, aux nerfs grand hypoglosse, spinal et glosso-pharyngien (dans sa variété postérieure, le nerf spinal est en

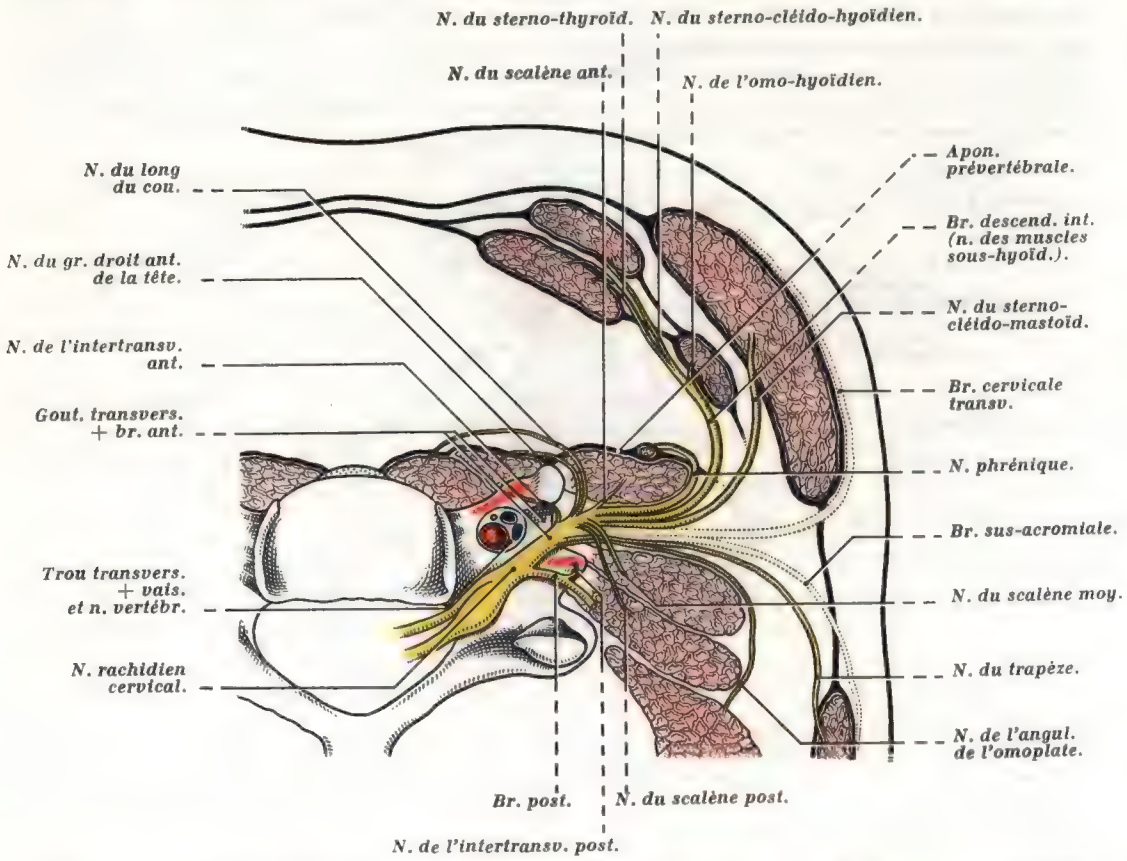

Fig. 470. — *Constitution schématique du plexus cervical profond et distribution de ses branches, sur une coupe transversale du cou, côté droit; segment inférieur de la coupe.*

En rouge, les insertions des muscles intertransversaires du cou; *en noir,* les aponévroses cervicales.

Les branches sensitives sont représentées en pointillé.

rapport presque immédiat avec le plexus cervical); et en dehors, au sterno-cléido-mastoïdien qui forme à ce niveau le couvercle de la région carotidienne; contre le bord postérieur de ce muscle apparaissent toutes les branches cutanées du plexus (voy. : fig. 471 et 477).

DISTRIBUTION DU PLEXUS CERVICAL. — Le plexus cervical émet des *branches collatérales* et des *anastomoses* avec les nerfs voisins.

Les *branches collatérales* se détachent soit directement des branches antérieures cervicales, soit des anses nerveuses cervicales. D'après leur destination, nous distinguerons :

a) des *branches superficielles* ou *cutanées* exclusivement *sensitives* dont l'ensemble constitue le *plexus cervical superficiel*; *b)* et des *branches profondes, motrices,* destinées aux muscles prévertébraux, à certains muscles du cou et au diaphragme; ces branches représentent le *plexus cervical profond.*

PLEXUS CERVICAL SUPERFICIEL

Les branches constitutives du *plexus cervical superficiel* sont au nombre de *huit.* D'abord profondes à leur origine et sous-jacentes au sterno-cléido-mastoïdien, elles apparaissent à la partie moyenne du bord postérieur de ce muscle, où elles deviennent superficielles après avoir traversé l'aponévrose cervicale superficielle : *a)* trois ont un trajet ascendant; ce sont : la *branche mastoïdienne* et son *accessoire* et la *branche auriculaire*; *b)* trois ont un trajet descendant, à savoir : la *branche sus-sternale,* la *branche sus-claviculaire* et la *branche sus-acromiale*; *c)* enfin deux ont une direction transversale, ce sont la *branche cervicale transverse* la plus volumineuse de toutes et la *branche trapézienne* la plus grêle.

La plupart de ces branches sont situées sous le peaucier du cou et leur rameaux terminaux traversent ce muscle de la profondeur vers la superficie pour atteindre les téguments.

1. — Branche mastoïdienne.

La *branche mastoïdienne* naît le plus souvent de l'anse de l'axis, mais parfois aussi de la troisième branche antérieure cervicale. Elle se dirige tout d'abord en dehors et en bas presque horizontalement pour atteindre le bord postérieur du sterno-cléido-mastoïdien; à ce niveau, elle change brusquement de direction et se coude; elle se dirige obliquement en haut et en arrière parallèlement à ce bord sous l'aponévrose cervicale superficielle; elle chemine sur le splénius, puis elle perfore cette aponévrose dans la partie haute du creux sus-claviculaire, parfois même assez près du trapèze; devenue superficielle, parfois même assez près du trapèze; devenue superficielle, elle se divise un peu avant d'atteindre le crâne en *deux branches* : l'une *antérieure,* l'autre *postérieure* dont les filets terminaux s'épanouissent dans les téguments de la région occipitale pour la branche postérieure et de la région mastoïdienne pour la branche antérieure.

Cette branche ne croise superficiellement le sterno-cléido-mastoïdien que par les filets terminaux de sa branche antérieure au niveau de ses insertions supérieures; elle s'anastomose avec des branches du grand nerf occipital d'Arnold (voy. : fig. 468 et 471).

2. — Accessoire de la branche mastoïdienne.

L'*accessoire de la branche mastoïdienne* ou *petite branche mastoïdienne* est une branche grêle, inconstante, qui peut naître isolément du plexus cervical, mais qui se détache le plus souvent, soit d'un tronc commun avec la branche mastoïdienne, soit d'un tronc commun avec la branche cervicale transverse. Elle chemine en avant de la branche mastoïdienne, croise superficiellement le sterno-cléido-mastoïdien, puis elle se ramifie en deux ou trois filets dans les téguments de la région mastoïdienne et du sillon rétro-auriculaire (voy. : fig. 471).

3. — *Branche auriculaire.*

La *branche auriculaire* est généralement volumineuse. Elle naît le plus souvent de la branche antérieure du troisième nerf cervical un peu en dehors du point où celle-ci reçoit l'anse de l'axis, mais parfois aussi d'un tronc commun avec la branche mastoïdienne ou d'un tronc commun avec la branche cervicale transverse (voy. : fig. 468).

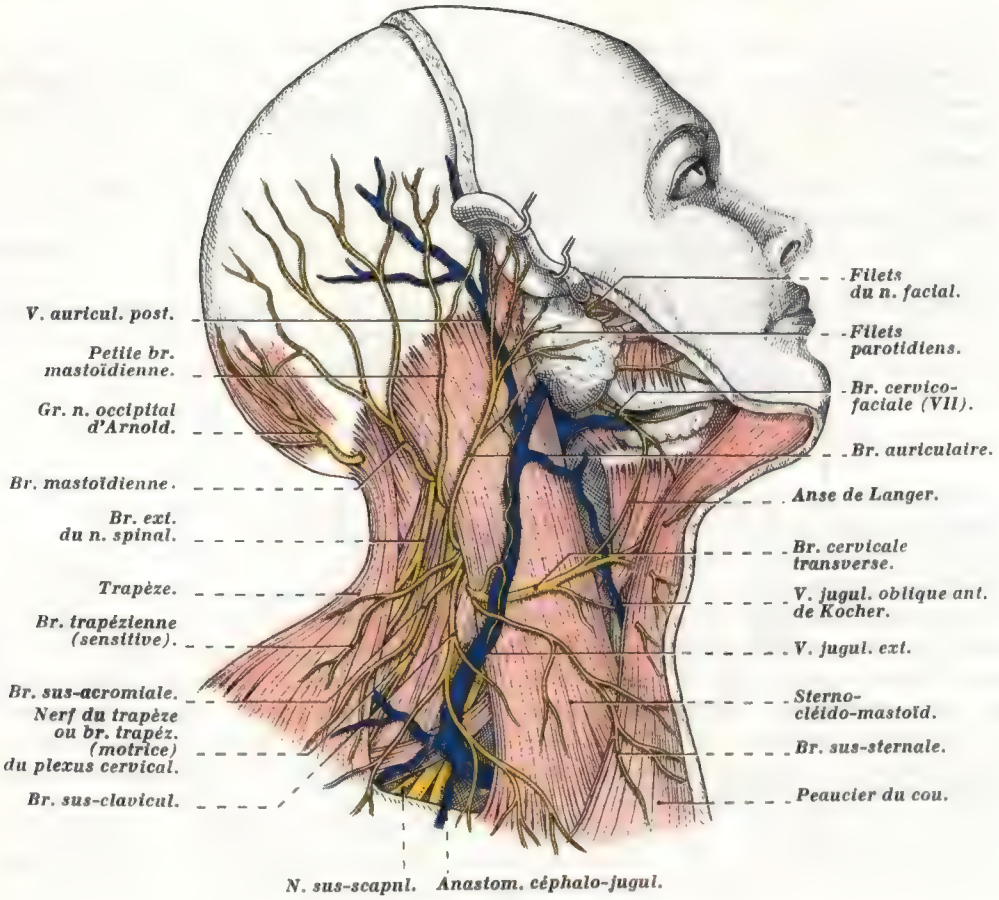

FIG. 471. — *Plexus cervical superficiel, côté droit.*

Partie de cette origine, elle se dirige en dehors et légèrement en bas; elle contourne le bord postérieur du sterno-cléido-mastoïdien un peu au-dessous des branches mastoïdiennes, puis elle devient ascendante; elle croise superficiellement la face externe du sterno-cléido-mastoïdien en arrière de la veine jugulaire externe et parallèlement à ce vaisseau; pendant ce croisement, elle est comprise dans un dédoublement du feuillet superficiel de la gaine du sterno-cléido-mastoïdien; elle perfore l'aponévrose et devient superficielle au niveau de l'angle de la mâchoire, puis elle se divise en *deux rameaux*, l'un *postérieur*, l'autre *antérieur* (voy. : fig. 471).

a) Le **rameau postérieur** ou **rameau auriculaire interne** continue le trajet du tronc primitif; il croise superficiellement les vaisseaux auriculaires postérieurs et le rameau auriculaire postérieur du facial avec lequel il s'anastomose.

Il se ramifie et se distribue aux téguments de la face interne du pavillon de l'oreille, du bord circonférentiel de l'hélix et du sillon rétro-auriculaire où il s'anastomose avec des filets antérieurs des branches mastoïdiennes (voy. : fig. 471).

b) Le **rameau antérieur ou rameau auriculaire externe** atteint le lobule de l'oreille auquel il donne quelques rameaux. Il perfore d'arrière en avant le lobule entre la queue de l'hélix et l'antitragus, puis il se divise en deux ou trois filets qui se distribuent aux téguments de la conque et de la face externe du lobule de l'oreille.

Entre l'angle de la mâchoire et l'implantation du lobule de l'oreille, ce rameau abandonne trois à quatre *filets parotidiens* qui se distribuent aux téguments de la région parotidienne (voy. : fig. 471). Pour se rendre à la peau, quelques-uns parmi ces filets traversent la partie superficielle de la glande sans y abandonner de branches; parfois même ces filets naissent d'une branche commune appelée *rameau parotidien* au voisinage de la bifurcation de la branche auriculaire, constituant ainsi une véritable *trifurcation* de cette dernière.

Le rameau parotidien, ou un de ses filets, s'anastomose fréquemment avec la branche cervico-faciale du facial.

4. — *Branche cervicale transverse.*

La *branche cervicale transverse,* d'aspect aplati, est la plus volumineuse des branches du plexus cervical superficiel. Elle naît généralement de la troisième branche antérieure cervicale dont elle semble être la continuation; parfois aussi, elle peut naître d'un tronc commun avec la branche auriculaire ou la branche mastoïdienne (voy. : fig. 468, 470, 471 et 477).

Elle se dirige obliquement en dehors et en bas sous le sterno-cléido-mastoïdien, puis elle se recourbe brusquement au niveau du bord postérieur de ce muscle pour croiser horizontalement sa face superficielle un peu au-dessous du niveau de l'os hyoïde. Dans ce trajet, elle est comprise dans un dédoublement du feuillet superficiel de la gaine du sterno-cléido-mastoïdien; elle croise la veine jugulaire externe en passant en dedans d'elle, rarement en dehors; au point de croisement, elle lui abandonne un filet satellite ascendant, très grêle : c'est le *rameau satellite de la jugulaire externe* qui s'anastomose avec un des filets parotidiens; parfois cependant mais rarement, lorsque la veine est fortement oblique en arrière et en bas, elle ne la croise pas; la branche cervicale transverse croise alors le bord postérieur du sterno-cléido-mastoïdien en avant de la veine (Hovelacque). Au niveau du bord antérieur du sterno-cléido-mastoïdien, elle devient superficielle et se ramifie en des *rameaux ascendants* pour les téguments de la région sus-hyoïdienne et des *rameaux descendants* pour ceux de la région sous-hyoïdienne; ces rameaux perforent le peaucier du cou pour atteindre la peau.

La branche cervicale transverse s'anastomose avec un des filets de la branche cervico-faciale du facial pour former l'*anse de Langer* (voy. : fig. 471).

5. — *Branche sus-sternale.*

La *branche sus-sternale* est une branche grêle qui se détache presque toujours d'un tronc commun avec la branche sus-claviculaire, ce tronc représentant en quelque sorte la continuation de la quatrième branche antérieure cervicale. Elle chemine sous le sterno-cléido-mastoïdien obliquement en bas et en dehors accolée à la branche sus-claviculaire,

dont elle se sépare, le plus souvent, après avoir croisé le bord postérieur du muscle; elle descend parallèlement à ce bord et, à quelques millimètres en arrière, croise très obliquement la face externe de la veine jugulaire externe, puis elle se ramifie en cinq ou six filets grêles, divergents, sur la face antéro-externe du sterno-cléido-mastoïdien en se distribuant aux téguments qui recouvrent à la base du cou, l'extrémité interne de la clavicule ainsi qu'aux téguments de la fourchette sternale et de la partie haute de la région sternale (voy. : fig. 468 et 471).

Certains filets s'anastomosent au-dessus du sternum sur la ligne médiane avec ceux du côté opposé.

6. — *Branche sus-claviculaire.*

La branche sus-claviculaire est plus volumineuse que la précédente avec laquelle elle présente une origine commune. Peu après sa naissance, elle croise la face antérieure du scalène moyen, puis dégagée de ce muscle elle se dirige obliquement en bas et en dehors sous le sterno-cléido-mastoïdien, puis elle atteint le bord postérieur de ce muscle; alors elle perfore l'aponévrose cervicale superficielle à quelques millimètres en arrière de ce bord au niveau de l'apophyse transverse de la cinquième vertèbre cervicale; tantôt elle se divise en trois ou quatre branches divergentes dans l'espace cellulo-graisseux compris entre les aponévroses cervicales superficielle et moyenne. Ses branches, perforant l'aponévrose cervicale superficielle un peu au-dessus de la clavicule, se distribuent par huit ou dix filets très grêles aux téguments qui recouvrent la partie moyenne de la clavicule, la partie basse du triangle sus-claviculaire et la partie haute de la région pectorale; certains de ses filets descendent jusqu'au niveau du deuxième espace intercostal (voy. : fig. 468 et 471).

Dans certains cas, un filet terminal de la branche sus-claviculaire s'anastomose avec un rameau cutané perforant, issu du nerf du grand pectoral (nerf supérieur) (Morlet).

7. — *Branche sus-acromiale.*

La *branche sus-acromiale* relativement grêle se détache de la quatrième branche cervicale antérieure, soit isolément, soit par un tronc commun avec la précédente. Fortement oblique en bas, en dehors et en arrière, elle aborde le bord postérieur du sterno-cléido-mastoïdien, traverse de haut en bas et d'avant en arrière l'aire du triangle sus-claviculaire en arrière de la branche sus-claviculaire; elle traverse l'aponévrose cervicale superficielle, puis elle se ramifie en trois ou quatre rameaux qui croisent le bord supéro-externe du trapèze pour se distribuer aux téguments du moignon de l'épaule et de la région acromiale depuis le bord antérieur du deltoïde jusqu'à l'angle de l'acromion, ainsi qu'aux téguments qui recouvrent l'angle externe du trapèze (voy. : fig. 468, 470 et 471).

8. — *Branche trapézienne.*

La *branche trapézienne (sensitive)* est une branche très courte et très grêle, (la plus grêle des branches du plexus cervical superficiel), inconstante même; exceptionnellement, elle naît isolément; le plus souvent, elle apparaît comme une branche collatérale de la branche précédente, ou de la petite branche mastoïdienne ou de la branche cervicale transverse. Elle se dirige obliquement en bas et en arrière, traverse l'aponévrose cervicale superficielle dans la partie moyenne du triangle sus-claviculaire, puis, devenue superficielle, elle se ramifie sur cette aponévrose en trois ou quatre filets divergents qui se distribuent aux téguments de la région postéro-latérale du cou recouvrant le trapèze (voy. : fig. 471).

ANASTOMOSES DU PLEXUS CERVICAL SUPERFICIEL. — Indépendamment des anastomoses des branches du plexus cervical superficiel entre elles et des anastomoses avec celles du côté opposé, le plexus cervical superficiel s'anastomose :

1° **Avec le facial** par l'intermédiaire : *a)* des rameaux parotidiens de la branche auriculaire avec la branche cervico-faciale; *b)* du rameau antérieur de la branche auriculaire avec le rameau sensitif du conduit auditif externe au niveau des téguments de la conque; *c)* du rameau postérieur de la branche auriculaire avec le rameau auriculaire postérieur du facial; *d)* enfin par l'intermédiaire de l'*anse de Langer* (voyez précédemment) (voy. : fig. 471).

2° Et **avec le grand nerf occipital d'Arnold** par l'intermédiaire des filets postérieurs de la branche mastoïdienne.

PLEXUS CERVICAL PROFOND

Les branches qui constituent le *plexus cervical profond* sont toutes des branches musculaires mais non exclusivement motrices destinées soit à un seul muscle, soit à deux muscles; elles se distribuent aux muscles prévertébraux, aux intertransversaires antérieurs du cou, aux muscles sous-hyoïdiens, au sterno-cléido-mastoïdien, au trapèze, à l'angulaire de l'omoplate, au scalène moyen (Hovelacque) et au diaphragme.

Nous les classerons en *branches antérieures, internes, externes* et *descendantes.*

I. — BRANCHES ANTÉRIEURES

Les *branches antérieures* comprennent les *nerfs des muscles intertransversaires antérieurs du cou* des deuxième, troisième et quatrième espaces intertransversaires; ces nerfs sont très grêles; ils se détachent de la branche antérieure du nerf rachidien correspondant, après le croisement des vaisseaux vertébraux; chaque nerf aborde le muscle par sa face postérieure (voy. : fig. 470).

II. — BRANCHES INTERNES

Les branches internes sont destinées à des muscles de la tête et du cou, ce sont : le *nerf du droit latéral et du petit droit antérieur,* le *nerf du grand droit antérieur* et les *nerfs du long du cou* (voy. : fig. 470).

a) Le **nerf du droit latéral et du petit droit antérieur de la tête** se détache soit de la première branche antérieure cervicale, soit de l'anse de l'atlas au point où cette dernière passe en avant de l'apophyse transverse de cette vertèbre pour devenir descendante (voy. : fig. 468).

Très court et grêle, il se divise bientôt en *deux branches* : α) l'une dirigée obliquement en haut et en dedans pénètre le petit droit antérieur par sa face antérieure; c'est le *nerf du petit droit antérieur de la tête*; β) l'autre dirigée verticalement en haut et un peu en dehors aborde et pénètre le droit latéral par sa face antérieure; c'est le *nerf du droit latéral de la tête.*

Les nerfs de ces deux muscles peuvent naître isolément de l'anse de l'atlas.

b) **Le nerf du grand droit antérieur de la tête** se détache de l'anse de l'atlas un peu au-dessous du nerf précédent; il s'insinue entre le petit et le grand droit antérieur de la tête, puis il pénètre ce dernier par sa face profonde (voy. : fig. 468).

c) **Les nerfs du long du cou** sont au nombre de *trois* ou *quatre*. Très grêles et très courts; ils se détachent des deuxième, troisième et quatrième branches antérieures cervicales; à leur sortie de l'espace intertransversaire, ils abordent le muscle par sa face profonde (voy. : fig. 468).

Il n'est pas rare qu'un des nerfs du long du cou abandonne un filet à la partie inférieure du grand droit antérieur de la tête.

III. — BRANCHES EXTERNES

Les *branches externes* comprennent le *nerf du sterno-cléido-mastoïdien*, le *nerf du trapèze*, les *nerfs de l'angulaire de l'omoplate* et le *nerf du droit latéral de la tête* lorsque celui-ci naît isolément de l'anse de l'atlas; enfin, d'après Hovelacque, le scalène moyen reçoit assez souvent un filet très grêle venu de la quatrième branche cervicale antérieure (voy. : fig. 470).

a) **Nerf du sterno-cléido-mastoïdien.** — Le sterno-cléido-mastoïdien est innervé par le spinal (branche externe) et par le plexus cervical. Le nerf qui est issu du plexus cervical ou *branche cervicale du sterno-cléido-mastoïdien* (le qualificatif de cervical indiquant son origine et non sa situation) se détache soit de l'anse de l'axis, soit plus rarement de la deuxième ou de la troisième branche antérieure cervicale; parfois même, elle naît par *deux racines*, l'une de l'anse de l'axis et l'autre d'une des deux *branches précitées* (voy. : fig. 468).

De cette origine, le nerf se dirige obliquement en bas et en dehors pour gagner la face profonde du sterno-cléido-mastoïdien qu'il aborde près de son bord postérieur un peu au-dessous du point de pénétration de la branche externe du spinal et de l'artère sterno-cléido-mastoïdienne supérieure issue de l'occipitale.

Etudiée successivement par Maubrac, Cunéo, Soulié, Richer, l'innervation du sterno-cléido-mastoïdien a été diversement interprétée quant au mode de terminaison des filets nerveux issus du spinal et de la branche cervicale du muscle.

Ces nerfs s'épanouissent le plus souvent entre les deux couches musculaires du sterno-cléido-mastoïdien, c'est-à-dire entre le chef cléido-mastoïdien en dedans (couche profonde) et les chefs sterno-occipital, cléido-occipital et sterno-mastoïdien en dehors (couche superficielle). Chacun de ces chefs reçoit presque toujours une double innervation et de plus la branche externe du spinal s'anastomose dans le muscle avec la branche cervicale en constituant l'*anse de Maubrac*; cette anse, toujours grêle, n'est cependant pas constante; d'autre part elle est sujette à de nombreuses variations; enfin, pour certains, ce serait une *fausse anastomose* sans échange de fibres due à un simple accolement de deux filets nerveux ; quoi qu'il en soit, nous estimons que les filets musculaires nés de la branche cervicale se détachent toujours avant l'anse de Maubrac et non pas de cette anse; la branche externe du spinal et la branche cervicale du sterno-cléido-mastoïdien se ramifient isolément dans le muscle, et l'anse de Maubrac ne donne aucun rameau aux faisceaux du muscle (voy. : fig. 440).

Exceptionnellement, le sterno-cléido-mastoïdien peut recevoir plusieurs branches du plexus cervical.

b) **Nerf du trapèze.** — Ainsi que le sterno-cléido-mastoïdien, le trapèze présente une double innervation qui lui est fournie également par la branche externe du spinal et par le plexus cervical.

Le *nerf du trapèze (branche trapézienne motrice du plexus cervical)* se détache de la troisième branche cervicale antérieure; sous-jacent à la branche externe du spinal, il se dirige obliquement en bas, en dehors et en arrière en croisant obliquement l'aire du triangle omo-trapézien; il aborde le trapèze par sa face profonde près de son bord supéro-externe à quelques millimètres au-dessus de la clavicule (voy. : fig. 468, 470 et 477).

Comme la branche externe du spinal, il se ramifie dans le muscle en rameaux ascendants et descendants.

Assez souvent, le nerf du trapèze présente un *nerf accessoire* grêle qui naît de la quatrième branche cervicale antérieure; ce nerf suit un trajet parallèle au précédent.

c) **Nerfs de l'angulaire de l'omoplate.** — Les *nerfs de l'angulaire de l'omoplate* sont très grêles et au nombre de deux ou trois. Ils naissent le plus souvent de la branche antérieure des troisième et quatrième nerfs cervicaux et plus rarement d'un tronc unique de la troisième anse cervicale; croisant la face antérieure du scalène moyen, ils abordent et pénètrent l'angulaire par sa face profonde (voy. : fig. 468, 470 et 477).

L'angulaire de l'omoplate reçoit une seconde innervation du plexus brachial par l'intermédiaire du nerf commun à l'angulaire et au rhomboïde. A noter que parfois ce nerf peut se détacher de la quatrième branche cervicale ou de l'anastomose cervico-brachiale; dans ce cas, il appartient au plexus cervical; parfois aussi les nerfs destinés à ces muscles peuvent naître isolément; dans ce cas, le *nerf du rhomboïde* se détache presque toujours de l'anastomose C4-C5 (voy. : *Branches collatérales du plexus brachial*) (voy. : fig. 477).

Accessoirement, la quatrième branche cervicale antérieure peut fournir un *nerf au scalène moyen*; celui-ci très grêle, obliquement descendant en dehors pénètre le muscle par son bord interne.

IV. — BRANCHES DESCENDANTES

Les *branches descendantes* sont les plus importantes du plexus cervical; elles sont au nombre de *deux*, à savoir : la *branche descendante interne* et le *nerf phrénique*.

BRANCHE DESCENDANTE INTERNE. — La *branche descendante interne* du plexus cervical naît par *deux racines*; l'une volumineuse est issue de la deuxième branche cervicale antérieure; l'autre beaucoup plus grêle vient de la troisième branche (voy. : fig. 468, 470 et 477).

La branche descendante interne peut être double sur une certaine partie de son trajet, cette disposition résultant d'une fusion basse des deux racines.

Partie de cette origine, elle se dirige obliquement en bas, en dehors et en avant pour se placer tout d'abord derrière, puis en dehors de la veine jugulaire interne. Située sous le sterno-cléido-mastoïdien, elle contourne la veine jugulaire interne d'arrière en avant pour se placer sur sa face antérieure, puis elle s'incurve au-dessus du tendon intermédiaire de l'omo-hyoïdien pour s'anastomoser avec la branche descendante de l'hypoglosse; cette anastomose décrit au-dessus du tendon de ce muscle en avant et en dehors du paquet vasculo-nerveux du cou une anse nerveuse à concavité supérieure appelée *anse de l'hypoglosse*; cette anse est parfois plexiforme (voy. : fig. 477).

La branche descendante interne est contenue dans la gaine vasculaire du cou pendant le trajet qu'elle effectue dans la gouttière carotidienne.

De l'*anse de l'hypoglosse* naissent des branches pour les muscles sous-hyoïdien (sterno-cléido-hyoïdien, sterno-thyroïdien et omo-hyoïdien) (pour plus de détails, voy. : *Muscles sous-hyoïdiens*, tome I); parfois également, elle envoie une anastomose grêle au nerf phrénique *(anastomose de Valentin)* (voy. : fig. 477).

La branche descendante interne venue de C2 et C3 apporte la motricité aux muscles sous-hyoïdiens ainsi qu'au muscle thyro-hyoïdien (voy. : *Systématisation du nerf grand hypoglosse*) (voy. : fig. 472).

Nerf phrénique.

Le *nerf phrénique* est la branche descendante la plus importante du plexus cervical profond et cela pour la triple raison suivante : 1° par suite de sa destination au diaphragme *(nerf diaphragmatique)*; 2° par suite de son rôle physiologique : c'est le *nerf principal de la respiration* ou *nerf respiratoire interne de Charles Bell*; 3° et aussi du fait de son importance chirurgicale; la *phrénicectomie* pouvant être pratiquée en vue d'une immobilisation du poumon dans le traitement de certaines formes de tuberculose pulmonaire.

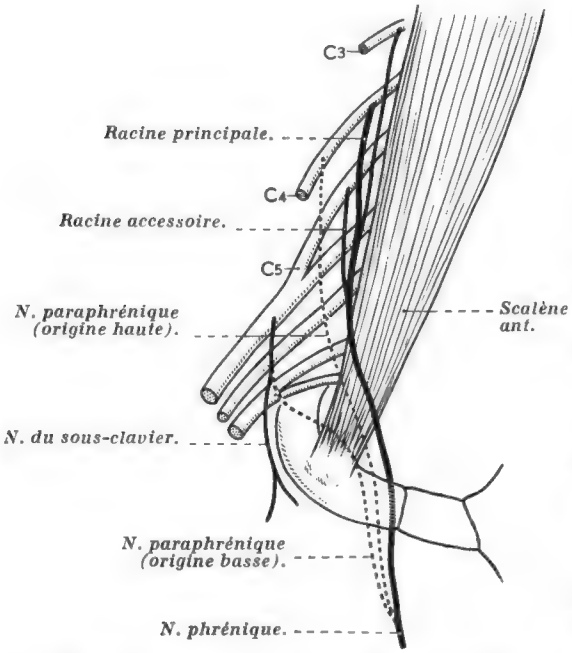

Fig. 472. — *Origines des nerfs phrénique et paraphrénique (en pointillé), côté droit, vue antérieure* (schématique).

Origines. Racines du phrénique. — Le nerf phrénique ou *nerf respiratoire interne de Charles Bell* naît dans la *région cervicale profonde,* des branches antérieures des nerfs cervicaux, le plus souvent par *trois racines* : une *principale* et *deux accesssoires* (voy. : fig. 468 et 472).

1° La **racine principale** la plus importante des trois est fixe et constante; elle naît de la branche antérieure du quatrième nerf cervical (C4); elle peut être dédoublée (voy. : fig. 477).

2° Les **racines accessoires** sont inconstantes et variables dans leur disposition; parfois il n'en existe qu'une seule. Elles proviennent : *a)* soit de la branche antérieure du troisième nerf cervical (C3) ou de la troisième anse; *b)* soit, plus fréquemment, directement de la branche antérieure du cinquième nerf cervical (C5) (cette racine accessoire est généralement la plus volumineuse; elle peut être double); *c)* soit enfin d'un tronc commun avec le nerf du sous-clavier (voy. : fig. 472).

Des *racines secondaires,* anormales, peuvent naître également des autres branches du plexus cervical profond, voire même, par une voie détournée, de la branche descendante du nerf grand hypoglosse; dans ce cas, les fibres motrices destinées au nerf phrénique proviennent des anastomoses du plexus cervical avec le grand hypoglosse et plus spécialement de l'anastomose supérieure tendue entre l'anse de l'atlas et la branche descendante de l'hypoglosse (voy. : *Anastomoses du grand hypoglosse*).

Les racines du phrénique naissent presque toujours de la branche antérieure lorsque celle-ci se dégage de la gouttière transversaire ou peu après sa sortie de cette gouttière; elles se dirigent obliquement en bas et en dehors et elles sont d'autant plus obliques qu'on les considère plus haut; elles se fusionnent au niveau d'un plan passant par le bord inférieur du cartilage thyroïde, ou le plus souvent, un peu au-dessous contre le bord externe du scalène antérieur; le tronc du nerf phrénique étant toujours constitué au-dessous de la bifurcation de la carotide primitive (voy. : fig. 477).

Parfois cependant, la racine la plus basse et la plus externe (le plus souvent celle

qui naît de C5 ou du nerf sous-clavier) peut constituer une branche indépendante *(nerf phrénique accessoire)*, et ne rejoindre le phrénique que beaucoup plus bas dans le thorax; une telle disposition est importante à connaître au cours des phrénicectomies (voy. : fig. 472).

CALIBRE. — Dès son origine le tronc du nerf phrénique apparaît sous l'aspect d'un cordon arrondi de 1 mm. 1/2 de diamètre; mais il n'est pas rare de rencontrer une inégalité de calibre entre les deux nerfs et cela principalement lorsqu'il y a concomitance d'un nerf phrénique accessoire.

TRAJET. DIRECTION. TERMINAISON. — De cette origine, le phrénique descend verticalement dans la région cervicale, appliqué sur la face antérieure du scalène antérieur, dont il croise en X la direction de haut en bas et de dehors en dedans. A la base du cou, devenu antérieur, il s'insinue entre la veine et l'artère sous-clavière; il pénètre dans le thorax (vestibule médiastinal) en obliquant en bas et en dedans contre le sommet du dôme pleural qu'il contourne, puis il chemine dans le médiastin antérieur compris entre, d'une part, la plèvre médiastinale en dehors contre laquelle il est appliqué et, d'autre part, les gros vaisseaux de la base du cœur et le péricarde en dedans (voy. : fig. 475 et 477).

Il se termine à la face supérieure de la coupole diaphragmatique, où il se divise en ses *branches terminales*.

La terminaison ne s'effectue pas au même niveau pour les deux nerfs : *a) à droite*, le nerf atteint le diaphragme soit contre le bord droit de l'orifice quadrilatère de la veine cave inférieure; soit un peu en dehors de cet orifice, mais toujours en plein centre phrénique; *b) à gauche*, le nerf aborde le diaphragme plus en dehors et sur un plan antérieur à celui de droite, et non plus dans le centre phrénique, mais dans la *portion charnue* comprise entre les folioles droite et antérieure.

Fréquemment la division du nerf phrénique et plus spécialement du nerf phrénique droit s'effectue en donnant *deux branches terminales* : l'une *antérieure*, l'autre *postérieure* : *a)* la *branche antérieure*, à destination presque exclusivement musculaire, s'épanouit dans l'hémi-coupole diaphragmatique correspondante; *b)* la *branche postérieure*, à laquelle on donne plus communément la dénomination de *branche abdominale*, perfore le diaphragme pour pénétrer dans la cavité abdominale où elle chemine entre le péritoine et la face inférieure de la coupole diaphragmatique (voyez plus loin).

La **direction**, et la **situation**, des deux nerfs phréniques sont les mêmes dans la portion cervicale; elle est en revanche quelque peu différente à droite et à gauche dans la portion thoracique.

Le *phrénique droit* présente un trajet à peu près vertical, presque rectiligne, il est beaucoup plus court et situé sur un plan postérieur à celui de gauche; en revanche le *phrénique gauche* décrit une courbure convexe en avant et en dehors autour de la face gauche du péricarde (voy. : fig. 475); il est plus long et situé sur un plan plus en avant que le droit; cette différence de situation et de longueur s'accuse à gauche par ce fait que la coupole diaphragmatique est plus basse à gauche qu'à droite.

EMBRYOLOGIE.— Son origine cervicale et son long trajet s'expliquent par l'*embryologie*; issu des nerfs cervicaux, le nerf phrénique est primitivement très court du fait qu'il est destiné à l'ébauche antérieure du diaphragme ou *septum transversum de His*.

Par la suite, et au cours de la formation du thorax, de la déflexion de la tête chez le fœtus et, ultérieurement, de l'apparition du cou, le cœur et le péricarde, qui sont solidaires du diaphragme, semblent descendre dans la cavité thoracique; il en résulte alors un allongement du nerf phrénique, ainsi que des vaisseaux diaphragmatiques supérieurs qui lui sont satellites, allongement subordonné à l'accroissement en hauteur du cou et du thorax.

RAPPORTS. — Par suite de leur trajet, les nerfs phréniques occupent successivement et de haut en bas : *a)* la *région cervicale*; *b)* la *base du cou* (entrée dans le thorax); *c)* et le *thorax*.

1° **A l'origine,** les racines du phrénique occupent le sommet du triangle interscalénique où elles sont situées en dehors des gouttières transversaires des vertèbres cervicales (voy. : fig. 477).

Elles répondent : *a) en arrière,* aux scalènes moyen et postérieur et à l'angulaire de l'omoplate, contre lesquels elles sont appliquées par une aponévrose, l'*aponévrose préscalénique* qui continue en dehors l'aponévrose cervicale profonde; *b) en avant,* au scalène antérieur et plus spécialement aux languettes d'insertions de ce muscle sur les tubercules antérieurs des troisième et quatrième vertèbres cervicales; *c) en dedans,* aux muscles prévertébraux; *d)* et *en bas* (mais à distance), au cordon nerveux de C5, obliquement dirigé en bas et en dehors; rappelons que cette branche nerveuse reçoit parfois une anastomose de la quatrième branche antérieure cervicale (anastomose cervico-brachiale) (voy. : fig. 470 et 477).

2° **Dans la région cervicale,** les rapports sont à peu près identiques à droite et à gauche : c'est la « *région chirurgicale* » du nerf, le lieu d'élection de la *phrénicectomie.*

Le nerf phrénique est à peu près vertical et profondément situé dans la région sus-claviculaire.

a) En arrière, il répond au *muscle scalène antérieur,* son *muscle satellite* au cou et repère des plus importants pour la phrénicectomie.

Il croise tout d'abord, près de son origine, le bord externe de ce muscle; puis il descend verticalement sur sa face antérieure, dont il croise la direction oblique en bas et en dehors; il atteint son bord interne, déjà tendineux, très près de son insertion sur le tubercule de Lisfranc (2 centimètres en moyenne) (voy. : fig. 473 et 477).

Dans son trajet préscalénique, le nerf phrénique est directement appliqué contre le muscle; il est compris dans l'épaisseur de l'aponévrose préscalénique donc intimement adhérent à la gaine de ce muscle (voy. : fig. 470).

Par l'intermédiaire du scalène antérieur, il répond plus en arrière aux racines du plexus brachial (de C5 à D1) situées dans la partie supérieure du triangle intercosto-scalénique; ces racines obliques en bas et en dehors apparaissent au niveau du bord externe du scalène antérieur (voy. : fig. 473).

L'artère sous-clavière dans sa courte portion interscalénique abandonne l'artère scapulaire postérieure; celle-ci se détache de la face supérieure du tronc; obliquement ascendante en haut et en dehors, elle s'insinue entre les sixième et septième racines cervicales.

b) En avant, le phrénique est recouvert par *deux plans musculo-aponévrotiques* :

α) le *plan superficiel* est constitué par le sterno-cléido-mastoïdien et par l'aponévrose cervicale superficielle; le nerf répond aux deux chefs claviculaires du muscle et c'est en arrière de ce muscle que l'on incise pour aborder le nerf dans le triangle sus-claviculaire au cours de la phrénicectomie; le point douloureux de la névralgie phrénique *(point de Guéneau de Mussy)* correspond à l'interstice compris entre les deux chefs du sterno-cléido-mastoïdien (triangle de Sédillot) bien que topographiquement le nerf soit situé plus en dehors; c'est également au niveau de ce triangle que l'on introduit l'aiguille dans la novocaïnisation du nerf (voy. : fig. 470).

β) le *plan profond* est formé par l'omo-hyoïdien et par l'aponévrose cervicale moyenne; le muscle est oblique en bas et en dehors; son ventre postérieur croise le nerf un peu au-dessous et en dehors de son tendon intermédiaire, aussi la plus grande partie du nerf est-elle recouverte par l'aponévrose cervicale moyenne dans le triangle omo-claviculaire (voy. : fig. 470 et 477).

La partie terminale horizontale de la veine jugulaire externe croise la face antérieure du nerf avant de se jeter dans la veine sous-clavière; enfin deux artères croisent également la face antérieure du nerf dans la partie inférieure de la région; ce sont, la cervicale trans-

verse superficielle et la scapulaire supérieure, toutes les deux branches du tronc thyro-bicervico-scapulaire issu de la sous-clavière; ajoutons que la cervicale transverse superficielle est accompagnée d'une chaîne ganglionnaire lymphatique (voy. : fig. 473).

c) En dedans, monte verticalement le tronc thyro-bicervico-scapulaire, très court, presque sur le même plan que le scalène antérieur; il abandonne la cervicale ascendante qui, flanquée de ses deux veines, monte sur la face antérieure du scalène antérieur en

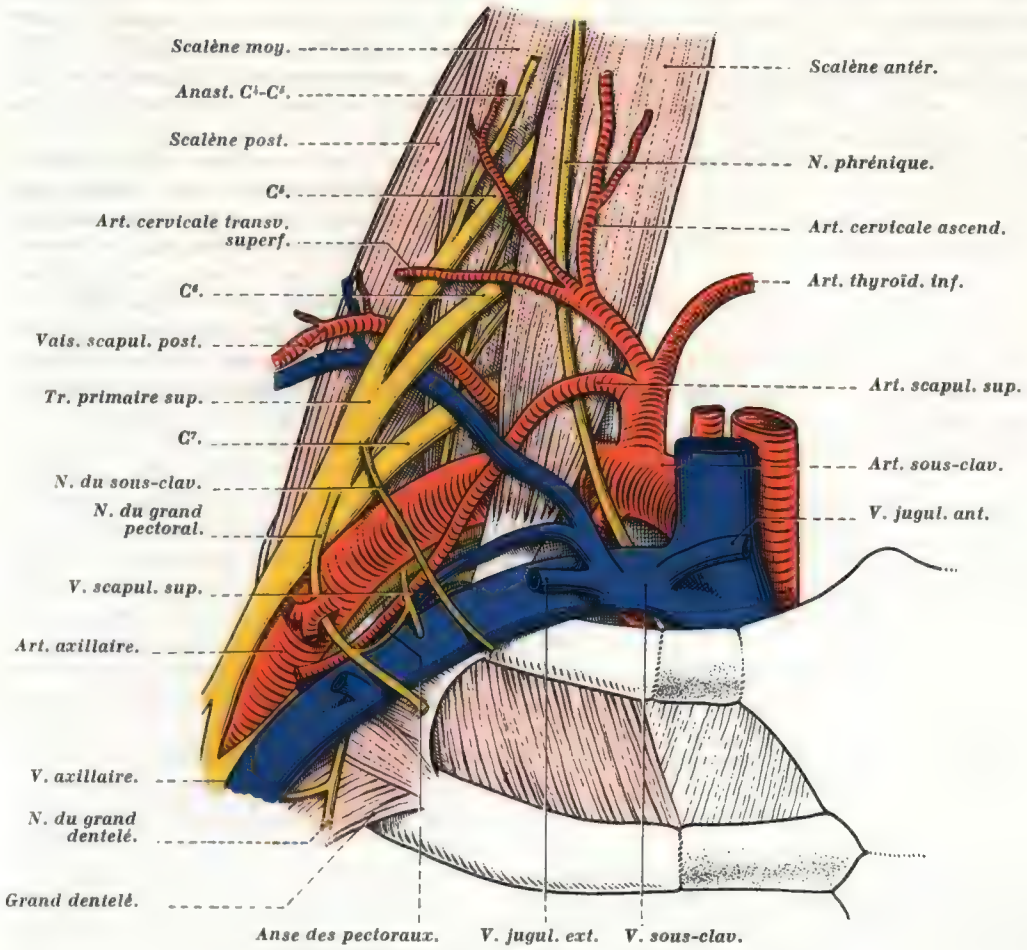

FIG. 473. — *Trajet et rapports du nerf phrénique au cou; côté droit, vue antérieure.*

dedans et très près du nerf phrénique; parfois cette artère est légèrement sinueuse; alors une courbure de l'artère peut croiser en avant le phrénique; une disposition analogue peut s'observer pour l'artère scalénique de Stahel ou pour ses branches; plus en dedans, la thyroïdienne inférieure décrit sa courbe en S italique pour aborder le pôle inférieur du lobe latéral du corps thyroïde. Le paquet vasculo-nerveux du cou (jugulaire interne, carotide primitive et pneumogastrique) est plus en dedans et sur un plan antérieur (voy. : fig. 473).

A gauche, le phrénique entre en rapport avec la crosse du canal thoracique; celle-ci est interne par rapport au phrénique, son segment ascendant est placé derrière l'artère

sous-clavière; sa crosse déborde en haut cette artère et s'insinue entre le paquet vasculo-nerveux du cou et la vertébrale; son segment descendant gagne la veine sous-clavière pour se jeter dans le confluent veineux de Pirogoff sur un plan antérieur au nerf phrénique (voy. : fig. 530).

d) En dehors, descendent le *nerf phrénique accessoire* lorsqu'il existe et le nerf du sous-clavier issu du tronc primaire supérieur du plexus brachial ou de la branche antérieure du cinquième nerf cervical; ce nerf généralement grêle est tantôt placé sur la face antérieure du tendon du scalène antérieur, tantôt au contraire, il longe le bord externe de ce muscle donc à quelque distance du phrénique (voy. : fig. 472, 473 et 477).

De l'exposé qui précède, on peut déduire que tant anatomiquement que chirurgicalement, la portion cervicale du phrénique comprend *deux segments* bien distincts : l'un *supérieur,* l'autre *inférieur.*

a) Le *segment supérieur* correspond à la partie située au-dessus de l'omo-hyoïdien; là, le phrénique est externe donc éloigné des vaisseaux de la base du cou et du paquet vasculo-nerveux du cou, à peine caché par le sterno-cléido-mastoïdien; il est d'*abord facile* et son isolement ne comporte pour ainsi dire pas d'écueil; l'artère cervicale ascendante l'accompagne en dedans de son trajet, la cervicale transverse superficielle le croise en avant; ces deux artères peuvent être facilement évitées.

Fig. 474. — *Repères du nerf phrénique droit au cou* (schématique) (d'après Zeki-Zeren).

b) Le *segment inférieur* correspond à la partie située en arrière et au-dessous de l'omo-hyoïdien; le nerf phrénique plus interne est plus rapproché du paquet vasculo-nerveux du cou et la veine jugulaire interne parfois volumineuse se gonfle à chaque expiration, aussi doit-elle être cachée et réclinée sous un écarteur; d'autre part, le nerf est recouvert par le sterno-cléido-mastoïdien et en rapport plus ou moins immédiat à ce niveau avec les vaisseaux et les nerfs de la base du creux sus-claviculaire.

Dans ce segment, le phrénique est d'accès plus *difficile*; son bord au-dessous de l'omo-hyoïdien est plus laborieux et il expose à des hémorragies par suite des rapports vasculaires précités.

La ligne repère utilisée par les chirurgiens au cours de la phrénicectomie (la tête étant en position chirurgicale, tournée du côté opposé à l'incision) est indiquée superficiellement par une ligne oblique de haut en bas et d'arrière en avant qui unit, d'une part, un point placé au milieu de la distance comprise entre l'angle de la mâchoire et le milieu de la clavicule à un point situé, d'autre part, à l'union du quart interne et des trois quarts externes de la clavicule; celui-ci étant généralement placé à 4 centimètres en dehors de l'articulation sterno-chondro-claviculaire (Zeki-Zeren) (voy. : fig. 474).

3° **A la base du cou** (entrée dans le thorax), le nerf abandonne le bord interne du scalène antérieur en même temps qu'il devient plus interne et plus avancé. Il passe du cou dans le thorax en s'insinuant entre la veine sous-clavière en avant et la portion préscalénique de l'artère homonyme en arrière (voy. : fig. 473).

a) En arrière, il répond à l'artère sous-clavière, dont il croise obliquement la face antérieure; il croise cette artère toujours en dehors de l'origine du tronc thyro-bicervico-scapulaire, en revanche ses rapports avec l'origine de la mammaire interne sont variables; lorsque le phrénique quitte haut le bord interne du scalène antérieur, il croise la sous-

clavière en dedans de l'origine de la mammaire interne; lorsqu'il le quitte bas, il croise la sous-clavière au niveau de l'origine de cette artère, parfois un peu en dehors, et ce croisement en dehors est plus fréquent à gauche qu'à droite; mais tandis que l'artère mammaire interne se dirige en avant et en bas pour s'appliquer contre la paroi thoracique antérieure, où elle rejoint ses deux veines satellites, le nerf phrénique plonge dans le thorax au niveau du *vestibule médiastinal* en contournant le dôme pleural en dedans de la mammaire interne; l'artère contourne en spirale le nerf phrénique, de telle sorte que cette artère est successivement placée en arrière, en dehors, puis en avant du nerf et suivant l'expression de Farabeuf, le nerf phrénique est par rapport à l'artère mammaire interne comme un parapluie que l'on tient sous le bras (voy. : fig. 473).

A ce niveau, la mammaire interne abandonne l'artère diaphragmatique supérieure qui accompagne le nerf phrénique dans le thorax (voy. : fig. 475).

La sous-clavière sépare le nerf phrénique du dôme pleural et de son appareil suspenseur; mais, au-dessous de l'artère, le nerf rejoint le versant antéro-interne du dôme pleural, sur lequel il s'applique et ne quitte plus la plèvre jusqu'au diaphragme. Entre la sous-clavière et le dôme pleural s'insinue l'anastomose du phrénique avec le ganglion cervical inférieur du sympathique ou avec l'anse de Vieussens *(anastomose phrénico-stellaire)*.

b) En avant, le nerf est croisé par la grosse veine sous-clavière qui va constituer avec la jugulaire interne l'angle veineux de Pirogoff; la veine sous-clavière reçoit à ce niveau la veine jugulaire externe, la veine vertébrale et la veine jugulaire postérieure de Walther, la grande veine lymphatique à droite et le canal thoracique à gauche (voy. : fig. 473).

La veine sous-clavière sépare le nerf phrénique de la clavicule du muscle sous-clavier, du ligament costo-claviculaire et des insertions claviculaires du sterno-cléido-mastoïdien (voy. : fig. 473 et 477).

Parfois cependant le nerf phrénique ou ses racines accessoires peuvent s'engager *en avant* de la veine : c'est le « *phrénique préveineux* »; dans ce cas (rare) le nerf s'engage dans l'angle que forme la portion horizontale de la veine jugulaire externe avec la veine sous-clavière; puis il croise, très obliquement de haut en bas et de dehors en dedans, la face antérieure de la veine, l'*anastomose phrénico-stellaire* est alors à la fois *sous-veineuse* et *sous-artérielle*.

c) En dedans, le phrénique est longé par deux cordons nerveux qui glissent entre veine et artère sous-clavières; ce sont : le pneumogastrique, qui fournit son récurrent à droite, et le sympathique cervical, qui présente l'anse sous-clavière de Vieussens; signalons en outre le canal thoracique à gauche (voy. : fig. 475, 529 et 530).

d) En dehors, le nerf du sous-clavier passe entre la veine sous-clavière et la clavicule; il abandonne à ce niveau une anastomose au phrénique qui le rejoint à son entrée dans le thorax (voy. : fig. 477).

A gauche, l'artère sous-clavière est plus externe et plus en arrière qu'à droite; il en résulte que le phrénique la croise plus bas à l'union de sa portion verticale (intra-thoracique) et transversale (cervicale); d'autre part, le pneumogastrique satellite de la carotide primitive gauche est plus interne que le droit et de ce fait plus éloigné qu'à droite du phrénique (voy. : fig. 530).

4° **Dans le thorax,** les deux nerfs phréniques sont situés dans le *médiastin antérieur*. Ils sont accompagnés dans tout leur trajet par les vaisseaux diaphragmatiques supérieurs; ceux-ci sont tantôt situés en dedans du nerf, tantôt ils décrivent un trajet spiroïde autour de ce dernier (voy. : fig. 475).

Le trajet et la longueur des deux phréniques sont différents à droite et à gauche. Le phrénique droit plus court que le gauche est presque vertical, toutefois légèrement oblique en bas et en avant; le phrénique gauche plus en avant que le droit décrit une courbe à concavité interne qui le fait contourner la face latérale gauche du cœur et du péricarde; il passe en arrière de la pointe du cœur et atteint le diaphragme sur un plan plus

en avant que le droit; les rapports des phréniques sont donc un peu différents à droite et à gauche.

En dehors, il répond à la plèvre médiastinale et au poumon; le nerf est intimement uni à la plèvre par des tractus fibreux de telle sorte qu'il vient avec elle lorsqu'on tire sur la plèvre; inversement des déchirures de la plèvre ont été observées par traction sur le nerf au cours des phrénicectomies par arrachement; parfois même la plèvre forme au nerf phrénique un véritable méso, légèrement saillant dans la cavité pleurale *(méso de Lagoutte et Durand).*

En dedans, les rapports des phréniques peuvent être divisés en *deux segments* superposés: α) l'un *supra-cardiaque* où le phrénique correspond aux gros troncs vasculaires du médiastin antérieur; β) l'autre *juxta-cardiaque* où le phrénique est interposé entre la plèvre médiastinale et le péricarde et où il répond à la face latérale correspondante du cœur.

a) **Dans le segment supra-cardiaque,** le phrénique répond :

A droite, au tronc veineux brachio-céphalique et, à partir du premier espace intercostal, à la veine cave supérieure; le nerf étant à peu près vertical et les vaisseaux obliques en bas et en arrière, il croise en X leur face externe contre laquelle il est appliqué de telle sorte qu'il est par rapport à ceux-ci postéro-externe en haut et antéro-externe en bas; puis il croise la face antérieure du pédicule pulmonaire droit (voy. : fig. 475).

A gauche, le nerf est oblique en bas et en avant; il chemine entre le tronc veineux brachio-céphalique gauche en avant qu'il croise presque perpendiculairement à sa direction et la portion intra-thoracique de la sous-clavière en arrière et en dedans, dont le nerf s'éloigne de plus en plus (voy. : fig. 475).

Plus bas, il croise à distance la face antéro-externe de la crosse aortique en avant de l'origine de la carotide primitive; puis il descend devant le pédicule pulmonaire qui le sépare du pneumogastrique gauche.

b) **Dans le segment juxta-cardiaque,** le phrénique répond :

A droite, à l'oreillette droite dans laquelle se jettent les veines caves supérieure et inférieure et dont il est séparé par le péricarde; son trajet oblique en bas et en arrière le rend de plus en plus profond; entre le péricarde et le diaphragme, la veine cave inférieure est en partie cachée par le ligament phréno-péricardique droit (ligament de Teutleben) qui la sépare du phrénique (voy. : fig. 475).

A gauche, il répond au ventricule gauche, dont il est séparé par le péricarde; enfin il glisse derrière la pointe du cœur avant d'aborder le diaphragme; le phrénique gauche est dans son ensemble *refoulé en dehors par le bord gauche du cœur et débordé par sa pointe* (voy. : fig. 475).

En arrière, le phrénique répond au pédicule pulmonaire, dont il reste à distance, aux ganglions péritrachéo-bronchiques, au pneumogastrique qui s'insinue derrière le pédicule pulmonaire et au ligament triangulaire du poumon.

En avant, il est recouvert de haut en bas par le thymus chez l'enfant, ses vestiges chez l'adulte, et par le cul-de-sac pleural costo-médiastinal antérieur qui renferme le bord antérieur du poumon. Chez l'enfant, et en raison de sa situation antérieure, le phrénique gauche est plus rapproché du thymus que le droit; il est placé au contact du versant postéro-latéral de l'organe et en dehors de la loge thymique (dans un dédoublement pour certains, Olivier).

BRANCHES COLLATÉRALES. — *Au cou,* le nerf phrénique ne fournit aucune branche collatérale.

Dans le thorax, il donne : *a)* des *rameaux pleuraux,* sensitifs, très grêles qui se détachent du nerf par étages; ils s'étalent sur le dôme pleural et sur la plèvre médiastine; se distribuent à cette dernière ainsi qu'à la plèvre diaphragmatique, et à la plèvre du sinus

costo-diaphragmatique; au niveau du dôme pleural, ils participent à la constitution du *plexus supra-pleuralis de Willy Félix*; *b)* des *filets vasculaires* pour les segments thoracique et rétro-hépatique de la veine cave inférieure (Laux, A. Delmas et Guerrier) (voy. : *Innervation de la veine cave inférieure,* tome III); *c)* des *filets péricardiques* destinés à la partie antérieure du péricarde fibreux, qui ont été décrits et figurés par de nombreux auteurs (Luschka, Henle, Zuckerkandl, Hirchfeld, Schwalbe), mais Sappey a montré que ces

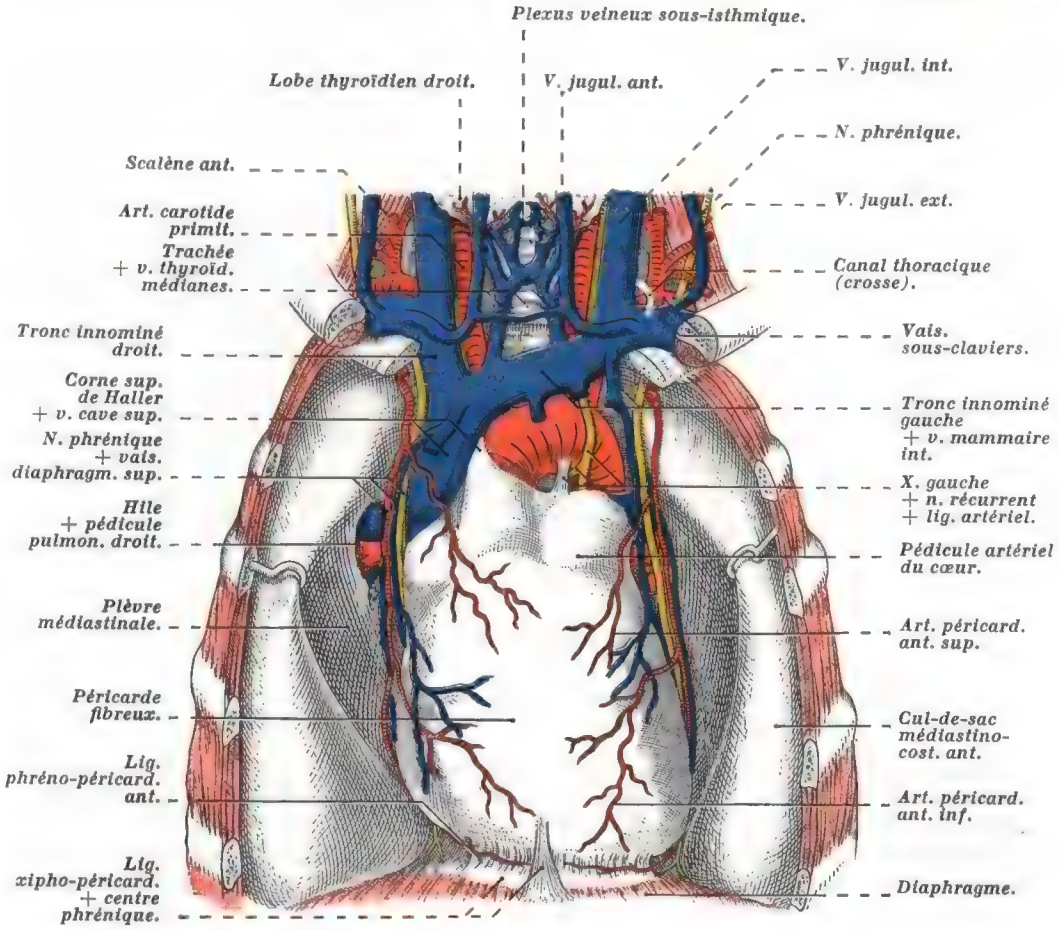

FIG. 475. — *Trajet et rapports des nerfs phréniques droit et gauche dans le médiastin.*

nerfs n'existent pas; cependant les filets vasculaires destinés à la veine cave inférieure issus du nerf phrénique droit abandonnent constamment quelques rameaux nerveux au péricarde qui entoure cette veine ainsi qu'au ligament de Lancisi (voy. : *Nerfs du péricarde,* tome III).

Le phrénique gauche abandonne un *filet thymique* plus connu sous le nom de *nerf de Cruchet* pour le lobe gauche du thymus (Cruchet et Olivier).

BRANCHES TERMINALES. — Les deux phréniques se terminent à quelques millimètres avant d'aborder le diaphragme; le droit l'atteint en dehors de la veine cave inférieure, le gauche en arrière et un peu en dedans de la pointe du cœur; la terminaison se fait par

l'épanouissement de *quatre* ou *cinq branches terminales*, les unes constituant les *branches diaphragmatiques*, une autre formant la *branche abdominale*.

a) Les *branches diaphragmatiques* pénètrent le muscle, puis elles cheminent dans l'épaisseur de la coupole diaphragmatique entre les faisceaux charnus du muscle, elles apparaissent à la face inférieure du diaphragme où elles se ramifient. Leurs rameaux s'enfoncent dans le muscle à la périphérie au voisinage de ses insertions osseuses; les branches intra-musculaires des deux phréniques s'anastomosent entre elles; parmi ces anastomoses, l'une d'elle, transversale, est constante; elle est située au-dessous et en avant du sillon phréno-péricardique : c'est l'*anse d'Hirschfeld :*

Des filets constants se détachent des nerfs phréniques droit et gauche de part et d'autre de l'hiatus œsophagien; ils sont destinés plus spécialement à la *portion charnue* de l'orifice œsophagien; généralement, ils se détachent des filets terminaux les plus internes des nerfs phréniques (Prioton et A. Thévenet) (1).

b) La *branche abdominale* semble continuer très amincie la direction du tronc nerveux; elle traverse le diaphragme : α) *à droite*, soit avec la veine cave inférieure et en dehors d'elle (orifice quadrilatère), soit par un petit orifice situé dans le centre phrénique à 4 centimètres environ de la ligne médiane un peu en dehors de l'orifice de la veine inférieure; β) *à gauche*, par un orifice situé à un niveau inférieur sur un plan plus avancé et plus externe qu'à droite à 7 centimètres environ de la ligne médiane au-delà du centre phrénique en avant de la foliole gauche et en dehors de la foliole droite.

Plus volumineuse à droite qu'à gauche, la branche abdominale chemine ensuite sous le péritoine pariétal postérieur, sur la face antérieure des piliers auxquels elle abandonne un ou plusieurs filets *(rameaux du pilier)*; elle se dirige obliquement en bas et en dedans, puis se termine dans le plexus solaire, soit au niveau de l'extrémité externe du ganglion semi-lunaire, soit au niveau du bord concave de ce ganglion; assez souvent, elle présente sur son trajet un renflement ganglionnaire appelé *ganglion phrénique de Cloquet et Luschka*, et, près de sa terminaison, elle abandonne des filets à la capsule surrénale *(filets surrénaux)* (voy. : fig. 542).

A droite, le nerf phrénique abandonne généralement un ou deux *filets vasculaires* pour les segments thoracique et rétro-hépatique de la veine cave inférieure; quelques-uns de ces filets se distribuent également au péricarde qui entoure cette veine ainsi qu'aux ligaments phréno-péricardiques latéraux (voy. : *Péricarde*, tome III, fascicule I).

A gauche, la branche abdominale, très grêle, se termine sur la face antérieure du pilier gauche et n'atteint qu'exceptionnellement par un filet très grêle le ganglion semi-lunaire gauche; elle ne présente que très rarement un ganglion sur son trajet.

La branche abdominale prend part à la constitution du *plexus solaire* et partant du plexus diaphragmatique qui accompagne les artères diaphragmatiques inférieures (voy. : *Plexus solaire*); de plus chacune des branches abdominales du phrénique envoie une ou deux anastomoses très grêles au plexus diaphragmatique.

ANASTOMOSES. — Les anastomoses se font :

1° *Entre les deux nerfs phréniques*, d'une part à l'intérieur du diaphragme et par l'intermédiaire de l'*anse d'Hirschfeld*, et d'autre part, au niveau des piliers entre les deux branches abdominales.

2° *Avec le nerf grand hypoglosse*, par l'intermédiaire de sa branche descendante ou de l'anse de l'hypoglosse; cette anastomose dite *anastomose de Valentin* est inconstante; c'est une voie dérivée apportant au phrénique des fibres nerveuses motrices venues de la branche antérieure du troisième nerf cervical.

---

(1) Article à consulter : Prioton et A. Thévenet : La distribution intra-diaphragmatique des nerfs phréniques. *Comptes rendus de l'Association des Anatomistes*, 1958, p. 635.

3° *Avec le nerf du sous-clavier,* anastomose presque constante (90 % des cas, Morlet) et importante; elle apporte au phrénique des *fibres végétatives ortho-sympathiques* qui aboutissent au plexus solaire (ganglion semi-lunaire) par l'intermédiaire de la branche abdominale (voy. : *Branches du ganglion cervical inférieur,* article *Sympathique cervical*). Cette anastomose naît en arrière de la clavicule, elle glisse entre la veine sous-clavière et le muscle sous-clavier; elle croise en avant l'artère mammaire interne, puis elle aborde le phrénique à angle aigu dans sa portion intra-thoracique (voy. : fig. 477 et 527).

Dans le cas de phrénique préveineux, l'anastomose est toujours haut située, au-dessus de la veine sous-clavière ou devant cette dernière; elle apporte au nerf phrénique des fibres nerveuses venues de la branche antérieure du cinquième nerf cervical.

De cette anastomose se détache parfois un filet très grêle pour le muscle sous-clavier (Morlet).

4° Et *avec le sympathique cervico-thoracique* par un rameau qui s'engage entre l'artère sous-clavière et le dôme pleural pour gagner le ganglion cervical inférieur ou le ganglion stellaire, ou parfois l'anse de Vieussens, c'est l'*anastomose phrénico-stellaire* (voy. : *Anastomoses du sympathique cervical*) (voy. : fig. 529); enfin par l'intermédiaire du plexus solaire et du plexus diaphragmatique.

L'anastomose avec le ganglion cervical moyen signalée par certains auteurs (Hirschfeld, Sappey, Rauber, Cunningham) est exceptionnelle; quant aux anastomoses avec les six derniers nerfs intercostaux signalées par Pansini, Valentin et Luschka elles n'existent pas (Cavalié, Willy Félix).

Les troubles trophiques que l'on attribue à la phrénicectomie résultent vraisemblement de l'élongation et de l'arrachement des anastomoses sympathiques.

SYSTÉMATISATION ET PHYSIOLOGIE. — Le nerf phrénique est un *nerf mixte* qui renferme : *a)* des *fibres somatiques,* motrices et sensitives; *b)* des *fibres végétatives* (fibres ortho-sympathiques) (1).

1° C'est avant tout le *nerf moteur principal du diaphragme,* le *nerf diaphragmatique* (voy. : *Innervation du diaphragme,* tome I), sa section entraîne une ascension de l'hémidiaphragme correspondant par paralysie complète de cette partie du muscle (application dans le traitement de certaines formes de tuberculoses pulmonaires par phrénicectomie); chez l'animal sa section bilatérale entraîne la mort en trois à cinq heures (Billard et Cavalié).

2° C'est aussi un *nerf sensitif* par ses *rameaux péritonéaux* et *pleuraux* expliquant ainsi l'irradiation douloureuse à l'épaule dans les affections hépato-vésiculaires (colique hépatique), dans les péritonites par perforations d'ulcus, dans les épanchements sanguins intra-abdominaux (ruptures de grossesse tubaire) et la *névralgie phrénique* des pleurésies enkystées de la base (pleurésies diaphragmatiques) et des abcès sous-phréniques.

Ses *fibres végétatives* (ortho-sympathiques) fournies par ses anastomoses agissent les unes sur le tonus musculaire du diaphragme; les autres sont des filets vaso-moteurs (plexus diaphragmatique); enfin, certaines atteignent le plexus solaire par la branche abdominale.

Nerf phrénique accessoire ou nerf paraphrénique.

Il faut entendre par *nerf phrénique accessoire* ou *nerf paraphrénique* (*nebenphrenicus,* des auteurs allemands) non pas une racine accessoire du nerf phrénique, mais une racine

(1) Ouvrage à consulter : Francis Meunier : Contribution à l'étude des connexions végétatives du nerf phrénique. L'anastomose phréno-sympathique de la base du cou. *Thèse de Paris,* 1947.

particulière qui, au lieu d'atteindre la racine principale peu après son origine, rejoint cette dernière au-dessous de la première côte, après un trajet cervical et thoracique relativement long (voy. : fig. 472).

L'existence de ce tronc nerveux est très importante à connaître du point de vue chirurgical car elle explique certains échecs de la phrénicectomie, qui pour être complète et efficace (collapsothérapie diaphragmatique) doit intéresser simultanément le nerf phrénique et son accessoire.

Le nerf paraphrénique est relativement fréquent, il existe dans 20 % des cas environ.

ORIGINE, TRAJET, TERMINAISON. — Il naît habituellement de la branche antérieure du cinquième nerf cervical en dehors du nerf phrénique, parfois aussi d'un tronc commun avec le nerf du sous-clavier; assez souvent même, il est aussi volumineux que la racine issue de C4; plus rarement, il se détache de la quatrième racine; exceptionnellement on l'a vu naître de la branche antérieure du troisième nerf cervical.

Lorsqu'il naît de C5, *(origine basse)*, il est situé à son origine en dehors du nerf phrénique; il contourne le bord externe du scalène antérieur pour se placer en avant de ce muscle; il chemine parallèlement au nerf phrénique, à quelques millimètres de lui.

Il s'engage le plus souvent entre l'artère et la veine sous-clavière; mais parfois aussi (un tiers des cas), il croise la face antérieure de la veine sous-clavière avant d'aborder la cavité thoracique.

Lorsqu'il naît de C4 *(origine haute)*, le nerf croise la face antérieure du plexus brachial, puis le tendon du scalène antérieur. Il pénètre dans le thorax en décrivant un coude contre le bord interne de la première côte; puis il glisse sur le versant antéro-interne du dôme pleural (voy. : fig. 472).

Suivant le niveau où il aborde le nerf phrénique, il croise la veine mammaire interne tantôt en avant, tantôt en arrière d'elle. Son point d'union avec le phrénique est généralement situé entre le plan de la première côte et le plan du pédicule pulmonaire en bas; il ne fournit aucune branche collatérale.

Anastomoses du plexus cervical profond.

Indépendamment des anastomoses que présente le nerf phrénique (voyez ce nerf), le plexus cervical profond s'anastomose avec : le nerf *grand hypoglosse*, le *spinal*, le *sympathique cervical* et le *plexus brachial*.

1° Le **nerf grand hypoglosse** possède *deux anastomoses* qui sont : l'une *supérieure*, l'autre *inférieure*.

a) L'**anastomose supérieure** est située sous la base du crâne. Elle s'étend de l'anse de l'atlas au nerf grand hypoglosse qu'elle atteint peu après sa sortie du canal condylien antérieur et avant l'origine du rameau récurrent méningé; cette anastomose apporte au nerf grand hypoglosse, les fibres constitutives (fibres sensitives) du rameau récurrent méningé qui proviennent ainsi du premier nerf cervical, de telle sorte que ce nerf devient l'équivalent du premier nerf sinu-vertébral *(nerf sinu-crânien)* (voy. : fig. 447).

b) L'**anastomose inférieure** est représentée par l'*anse de l'hypoglosse*, formée par la branche descendante interne du plexus cervical et par la branche descendante de l'hypoglosse; c'est par l'intermédiaire de ces anastomoses que les muscles sous-hyoïdiens, muscles apparemment innervés par le nerf grand hypoglosse, reçoivent leurs fibres motrices venues des trois premiers nerfs cervicaux (voy. : *Nerf grand hypoglosse*) (voy. : fig. 476).

2° Le **spinal** s'anastomose avec la branche cervicale du sterno-cléido-mastoïdien *(anse de Maubrac)* et avec le nerf du trapèze.

3° Le **sympathique cervical** s'anastomose avec les quatre premiers nerfs cervicaux par l'intermédiaire des rameaux communicants gris : *a)* trois se détachent du ganglion cervical supérieur; les deux supérieurs sont très grêles et l'un va à l'anse de l'atlas, l'autre à la branche antérieure du deuxième nerf cervical; le troisième destiné à la branche

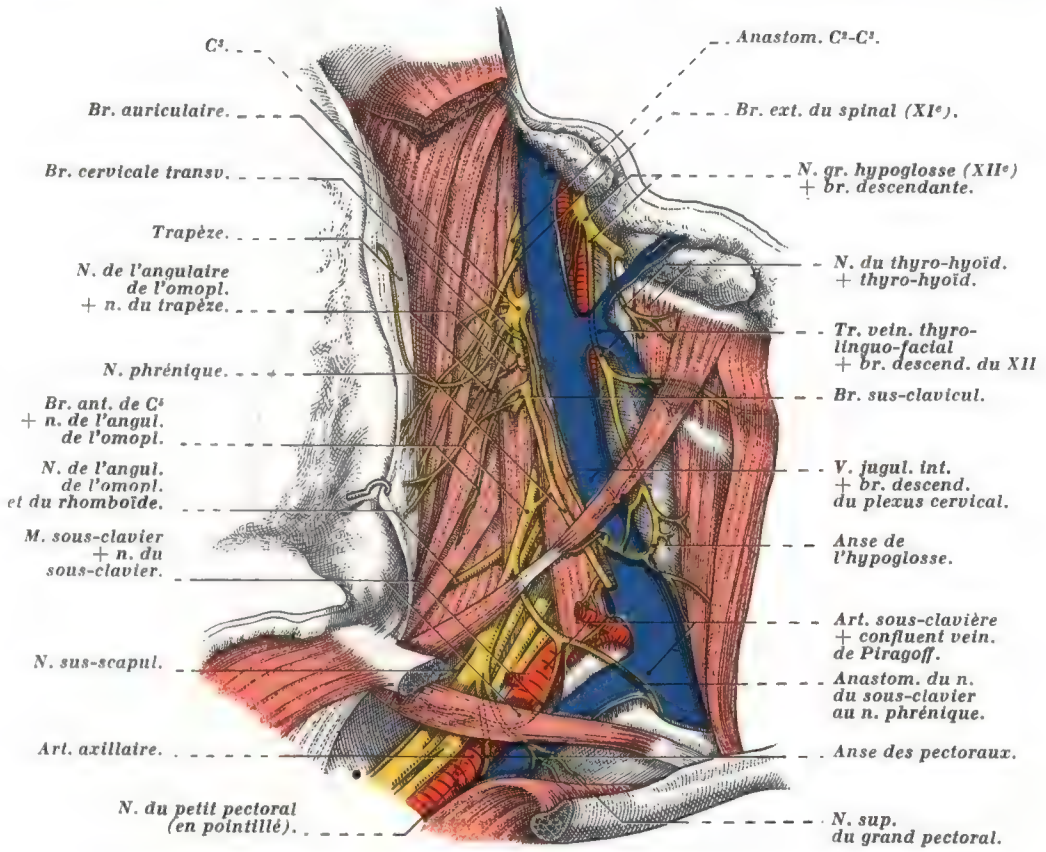

FIG. 476. — *Plexus cervical et brachial; côté droit, vue latérale* (d'après HOVELACQUE).
Le muscle sterno-cléido-mastoïdien a été réséqué;
la clavicule sectionnée a été rabattue en bas et en avant.

antérieure du troisième nerf cervical est le plus volumineux des trois; *b)* le plus bas est destiné à la branche antérieure du quatrième nerf cervical; il naît généralement du ganglion cervical moyen et lorsque celui-ci n'existe pas, il se détache directement du cordon sympathique cervical à la hauteur de la sixième vertèbre cervicale; parfois la branche antérieure du troisième nerf cervical reçoit un deuxième rameau communicant qui présente la même origine que le précédent (Hovelacque) (voy. : fig. 527).

4° L'**anastomose avec le plexus brachial** s'effectue par l'intermédiaire de la branche que le quatrième nerf cervical envoie au cinquième nerf cervical, et cette branche entre dans la constitution de ce plexus *(branche cervico-brachiale)*. (voy. : fig. 468).

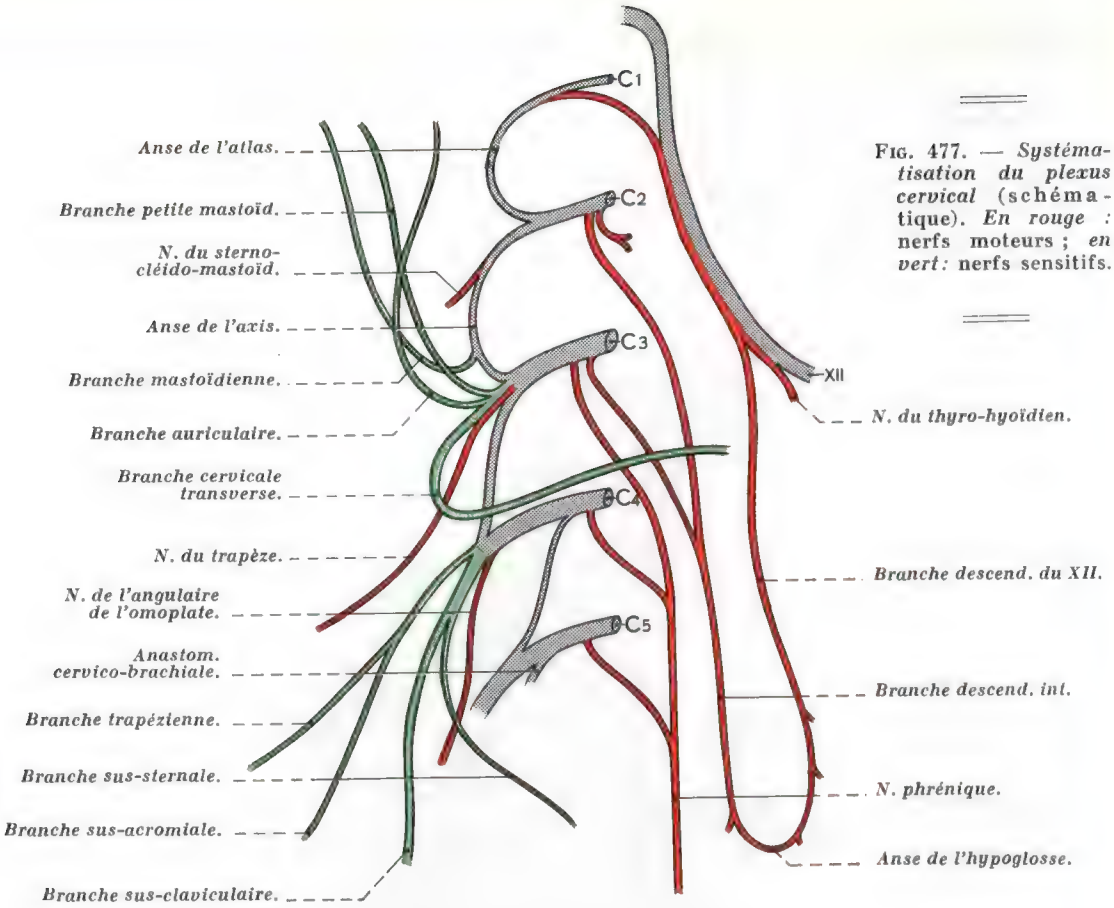

FIG. 477. — *Systématisation du plexus cervical* (schématique). *En rouge :* nerfs moteurs ; *en vert :* nerfs sensitifs.

1° Systématisation sensitive du plexus cervical.

C1	C2	C3	C4	C5
Branche mastoïdienne.				
	Branche petite mastoïdienne.			
	Branche auriculaire.			
	Branche cervicale transverse.			
		Branche sus-sternale.		
		Branche sus-claviculaire.		
		Branche sus-acromiale.		
		Branche trapézienne.		

2° Systématisation motrice du plexus cervical.

<table>
<tr><th>C1</th><th>C2</th><th>C3</th><th>C4</th><th>C5</th></tr>
<tr><td></td><td colspan="3">Intertransversaires antérieurs du cou.</td><td rowspan="10"></td></tr>
<tr><td>Droit latéral de la tête.</td><td rowspan="3"></td><td rowspan="3"></td><td rowspan="3"></td></tr>
<tr><td>Petit droit antérieur de la tête.</td></tr>
<tr><td colspan="2">Grand droit antérieur de la tête.</td></tr>
<tr><td rowspan="4"></td><td colspan="3">Long du cou.</td></tr>
<tr><td colspan="2">Sterno-cléïdo-mastoïdien.</td><td rowspan="3"></td></tr>
<tr><td rowspan="2"></td><td>Trapèze.</td></tr>
<tr><td colspan="2">Angulaire de l'omoplate.</td></tr>
<tr><td colspan="3">Diaphragme.</td></tr>
<tr><td colspan="2">Thyro-hyoïdien.</td><td rowspan="4"></td><td rowspan="4"></td></tr>
<tr><td colspan="3">Sterno-thyroïdien.</td></tr>
<tr><td colspan="3">Sterno-cléido-hyoïdien.</td></tr>
<tr><td colspan="3">Omo-hyoïdien.</td></tr>
</table>

SYSTÉMATISATION DU PLEXUS CERVICAL

Par suite de la constitution de ses racines, nous devons envisager au plexus cervical *deux* sortes de systématisation :

1° une **systématisation sensitive** qui se rapporte aux branches terminales du plexus cervical superficiel, branches à destination cutanée;

2° et une **systématisation motrice** qui correspond aux branches motrices issues du plexus cervical profond, tant au niveau de ses branches constitutives qu'au niveau des anses nerveuses ou des anastomoses qui unissent ces dernières. Nous tiendrons compte dans cette répartition des *anastomoses avec le nerf grand hypoglosse* et de l'innervation motrice

des muscles sous-hyoïdiens par l'intermédiaire du système de l'*anse de l'hypoglosse* (voy. : *Systématisation du nerf grand hypoglosse*) (voy. : fig. 477).

Nous résumons dans les deux tableaux précédents, la répartition des origines des différentes branches sensitives et motrices du plexus, ainsi que la participation radiculaire qui revient à chaque muscle innervé par ce dernier.

PLEXUS BRACHIAL

Le *plexus brachial* est un « *complexe anastomotique* » de troncs nerveux issus des quatre ou cinq dernières branches antérieures des nerfs cervicaux et de la première dorsale avant sa distribution terminale.

CONSTITUTION DU PLEXUS. — Le plexus brachial est formé par l'union des branches antérieures des cinquième, sixième, septième et huitième nerfs cervicaux et par une partie de la branche antérieure du premier nerf dorsal.

Le mode d'union des troncs radiculaires est souvent très variable, parfois asymétrique chez le même sujet; souvent aussi, il n'est pas rare de voir la quatrième branche cervicale ou la deuxième dorsale participer à la constitution du plexus; dans ces cas la branche antérieure du quatrième nerf cervical envoie une anastomose à la cinquième branche antérieure cervicale, désignée sous le nom d'*anastomose cervico-brachiale* (voy. : *Plexus cervical*) : on dit alors que le *plexus est préfixé*; ou bien la première branche antérieure dorsale reçoit une anastomose de la deuxième dorsale, pour la même raison on dit dans ce cas que le *plexus est postfixé* (voy. : fig. 468).

Dans la majorité des cas (65 %), la constitution du plexus brachial s'effectue de la façon suivante : la cinquième branche antérieure cervicale après avoir reçu son anastomose de la quatrième cervicale (anastomose cervico-brachiale) se fusionne à angle très aigu à la sixième cervicale pour constituer un tronc commun appelé *tronc primaire supérieur* ou *troncus cranialis*; la branche antérieure du huitième nerf cervical reçoit de la même façon la branche antérieure (branche brachiale) du premier nerf dorsal pour former le *tronc primaire inférieur* ou *troncus caudalis*; la septième branche antérieure cervicale reste indépendante et chemine entre ces deux troncs, elle représente alors le *tronc primaire moyen* ou *troncus intermedius* (voy. : fig. 478 et 483).

H. Billet (1) (1933) décrit *deux troncs primaires*, l'un *supérieur*, l'autre *inférieur*; d'après cet auteur, dans les trois cinquièmes des cas, C7 rejoint le tronc primaire inférieur, disposition qui serait la plus fréquente, et dans ce cas, ce tronc serait constitué par trois racines C7, C8 et D1; enfin, dans les deux cinquièmes des cas, C7 rejoint le tronc primaire supérieur de telle sorte que ce dernier serait lui aussi constitué par trois racines C5, C6, C7.

Chacun des troncs primaires se divise en *deux branches* : l'une *antérieure*, l'autre *postérieure*; les trois branches postérieures s'unissent en un tronc commun appelé *tronc secondaire postérieur* ou *tronc radio-circonflexe* ou *fasciculus posterior* qui, en se divisant en deux branches terminales, donne le *nerf radial* et le *nerf circonflexe* (voy. : fig. 483).

Les branches antérieures des troncs primaires supérieur et moyen se fusionnent en formant le *tronc secondaire antéro-externe* ou *fasciculus lateralis* lequel donne après division le *nerf musculo-cutané* et la *racine externe du nerf médian* (voy. : fig. 483).

La branche antérieure du tronc secondaire inférieur forme le *tronc secondaire antéro-*

---

(1) Article à consulter : H. Billet : Les troncs primaires du plexus brachial. *Comptes rendus de l'Association des Anatomistes*, 1933, p. 63.

interne ou *fasciculus medialis (tronc médio-cubito-cutané de Farabeuf)*. De ce tronc se détachent successivement de dedans en dehors trois branches collatérales de volume croissant qui sont : l'*accessoire du brachial cutané interne*, le nerf *brachial cutané interne* et le *nerf cubital*; après la naissance de ce dernier, la continuation du tronc constitue la *racine interne du nerf médian* (voy. : fig. 483).

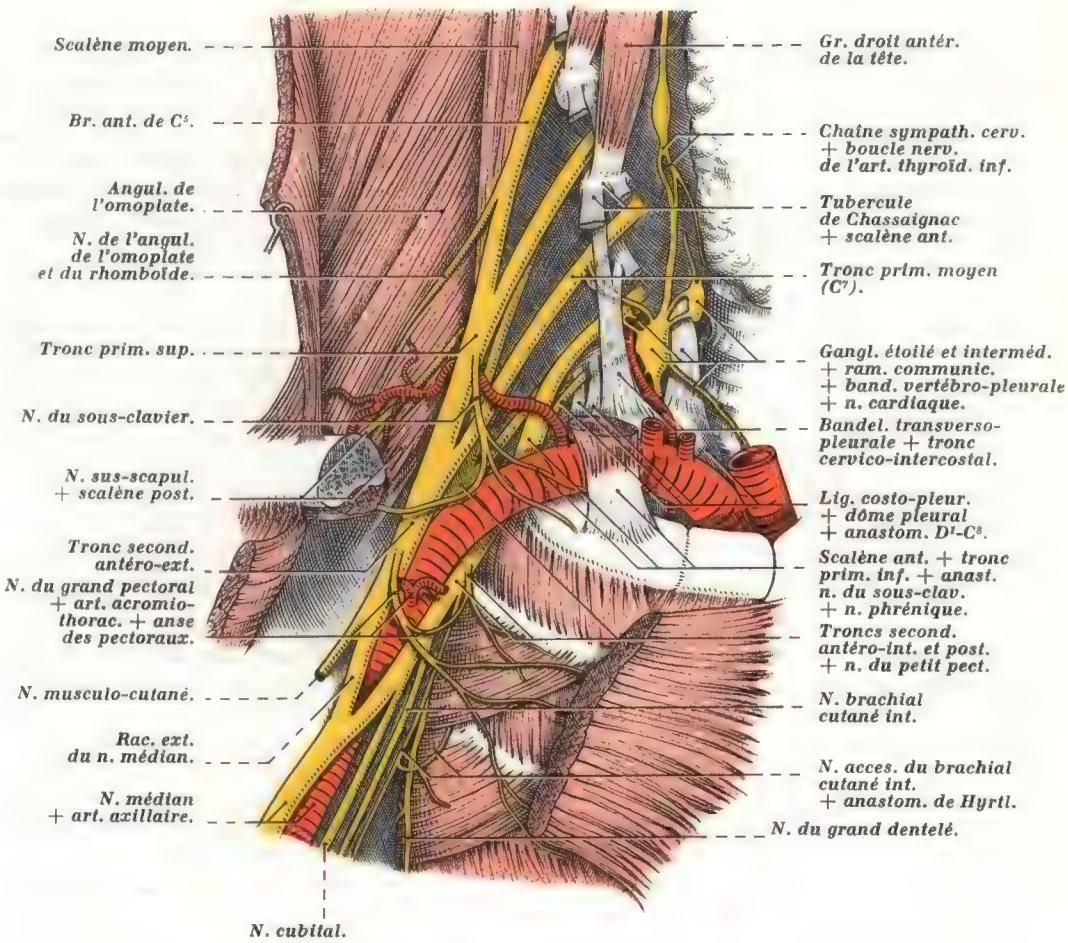

FIG. 478. — *Plexus brachial, constitution et rapports; côté droit, vue antéro-latérale.*

Le nerf médian provient de la fusion en Y de ses deux racines externe et interne (voy. : fig. 483).

A la hauteur des troncs secondaires, le plexus brachial se dispose suivant *deux plans* : l'un *antérieur*, l'autre *postérieur* : *a)* le *plan postérieur*, situé derrière l'artère axillaire, comprend le tronc radio-circonflexe et ses branches; *b)* le *plan antérieur* comprend les deux troncs secondaires antéro-externe et antéro-interne et leurs branches terminales (voy. : fig. 484).

La disposition des éléments constitutifs du plexus brachial représente dans l'ensemble suivant la comparaison classique, l'aspect d'*un Y couché entre deux X*.

D'après cette disposition du plexus, il y a lieu de noter que toutes les branches terminales du plexus brachial destinées au membre supérieur proviennent des troncs secondaires : *a)* le radial et le circonflexe sont issus du tronc secondaire postérieur; *b)* le musculo-cutané du tronc secondaire antéro-externe; *c)* le médian des troncs secondaires antéro-externe et antéro-interne; *d)* enfin, le cubital, le brachial cutané interne et son accessoire du tronc secondaire antéro-interne (voy. : fig. 484).

SITUATION ET TRAJET. — Par ses troncs radiculaires d'origine, le plexus brachial est profondément situé dans le cou où chaque racine se place dans la *gouttière transversaire* située à la face supérieure de l'apophyse transverse de la vertèbre cervicale numériquement correspondante; puis il se place entre les scalènes antérieur et moyen où il chemine dans l'*espace intercosto-scalénique*; enfin, il atteint la région latérale de la base du cou où il se place au-dessus du dôme pleural; il traverse l'*espace clavi-coraco-costal* pour apparaître finalement dans le creux de l'aisselle où ses bronches affectent des rapports importants avec les vaisseaux axillaires (voy. : fig. 476 et 478).

FORME. — Par ses cordons nerveux superposés ou juxtaposés, le plexus brachial affecte dans l'ensemble la forme d'un *triangle* placé dans un plan frontal, dont la base interne répond à la colonne vertébrale, de la quatrième cervicale à la première dorsale et dont le sommet externe tronqué, situé dans le creux axillaire, répond à la boucle du V médian.

Au-delà de la partie la plus externe du creux sus-claviculaire, le plexus s'étale dans le creux de l'aisselle de telle sorte qu'après la division des troncs primaires, il offre une portion rétrécie que l'on a coutume de désigner sous le nom d'*isthme du plexus*.

De ses deux bords, le supérieur, plus long, descend plus obliquement que l'inférieur ce qui explique la fréquence des lésions des nerfs musculo-cutané, radial et circonflexe dans les élongations du plexus brachial (paralysie radiculaire supérieure du type Duchenne-Erb).

DIRECTION. — A l'exception de la première dorsale qui est légèrement ascendante, les troncs radiculaires du plexus brachial sont tous obliques en bas et en dehors et d'autant plus obliques qu'ils sont plus haut situés.

Par suite de la courbure du rachis cervical, les racines ne sont pas situées sur un même plan.

Dans les gouttières transversaires, les trois premières (cinquième, sixième et septième cervicales) sont situées sur un même plan frontal tandis que les deux dernières (huitième cervicale et première dorsale) sont situées sur un plan postérieur.

La septième cervicale mise à part, les racines du plexus ne sont pas situées exactement dans le prolongement des racines rachidiennes; pour les racines supérieures (cinquième et sixième cervicales), elles font ensemble un angle obtus ouvert en bas et pour les racines inférieures (huitième cervicale et première dorsale), un angle obtus ouvert en haut (P. Duval et Guillain).

Les *troncs primaires* sont obliques en bas et en dehors; le plus oblique des trois est évidemment le tronc primaire supérieur; l'inférieur, l'étant beaucoup moins que les deux autres, se rapproche ainsi de l'horizontale; ils convergent tous les trois sous la clavicule au sommet du creux axillaire.

Quant aux troncs secondaires, ils se rapprochent beaucoup de la verticale lorsque le bras est pendant le long du corps.

RAPPORTS DU PLEXUS BRACHIAL

Nous décrirons successivement : *a)* les *rapports des racines du plexus*; puis les *rapports du plexus brachial proprement dit,* au cou, sous la clavicule et dans le creux axillaire.

1. — Rapport des racines.

Les rapports des *racines* ou *troncs radiculaires* du plexus brachial méritent d'être envisagés dans les *espaces intertransversaires* et *en dehors des gouttières transversaires.*

a) **Dans les espaces intertransversaires,** les racines cervicales sont appliquées sur les gouttières transversaires creusées en gargouille à la face supérieure des apophyses transverses des vertèbres cervicales; elles cheminent entre les muscles intertransversaires antérieur et postérieur du cou placées dans un plan frontal dans l'espace intertransversaire correspondant; les vaisseaux vertébraux, veine en dehors, artère en dedans, accompagnés du nerf vertébral, traversent verticalement de bas en haut les trous transversaires en se plaçant en avant des racines (voy. : fig. 469 et 470).

b) **En dehors des gouttières transversaires,** les rapports sont quelque peu différents suivant que l'on envisage les racines supérieures ou les racines inférieures.

α) Les *racines supérieures* (cinquième, sixième et septième cervicales) se placent entre le scalène antérieur et le scalène moyen dès leur sortie de l'espace intertransversaire, c'est-à-dire dans la partie la plus élevée du triangle *intercosto-scalénique*; cependant la cinquième cervicale traverse parfois le scalène antérieur; la fusion de la cinquième et de la sixième racine est située sur la face antérieure du scalène moyen et un peu au-dessus du tubercule de Chassaignac; extérieurement, ce point, désigné sous le nom de *point d'Erb,* se place à 2 cm 1/2 au-dessus de la clavicule et un peu en arrière du bord postérieur du sterno-cléido-mastoïdien (point d'exploration électrique); toute lésion nerveuse, portant au niveau de l'union de ces deux racines ou sur les deux racines, entraîne une paralysie radiculaire supérieure du type Duchenne-Erb (voy. : fig. 477).

β) Les *racines inférieures* (huitième cervicale et première dorsale) affectent des rapports avec la première côte, avec le dôme pleural et son appareil suspenseur et avec la chaîne sympathique paravertébrale (voy. : fig. 478).

La huitième branche antérieure cervicale s'applique sur le col de la première côte dès sa sortie du trou de conjugaison pour se diriger obliquement en avant et en dehors; elle marque parfois son passage sur la côte par une étroite gouttière (voy. : *Première côte,* tome I); elle est surplombée par l'apophyse transverse de la septième cervicale au niveau de laquelle sort la veine vertébrale, et, en avant, elle répond à l'artère cervicale profonde qui va s'engager entre la huitième et la septième branche cervicale; enfin, elle répond à distance au ganglion cervical inférieur du sympathique (ganglion stellaire) et à l'artère vertébrale qui occupe à ce niveau le *trigone de Waldeyer* (voy. : *Artère vertébrale,* tome III, fascicule I) (voy. : fig. 478, 527 et 528).

La *première branche antérieure dorsale* (ou plus exactement l'*anastomose* que cette branche envoie à la huitième cervicale) est tout d'abord située sous la tête de la première côte; puis elle apparaît en dedans de cette côte en arrière du dôme pleural où elle glisse entre les deux ligaments costo-pleuraux; dirigée obliquement en avant et en dehors, elle croise peu après en oblique la face supérieure de la première côte à l'union de son tiers postérieur et de ses deux tiers antérieurs, point où elle s'unit à la huitième racine cervicale pour constituer le tronc primaire inférieur; ainsi la branche antérieure du premier

nerf dorsal et le tronc primaire inférieur qui lui fait suite s'enroulent en quelque sorte autour de la première côte ce qui explique la possibilité de paralysies radiculaires inférieures du type Aran-Duchenne dans les lésions traumatiques de cette côte (voy. : fig. 478 et 528).

Cette branche croise le versant postérieur du dôme pleural et entre en rapport avec la *fossette sus-rétro-pleurale de Sebileau*, limitée : *en bas*, par le dôme pleural; *en dedans*,

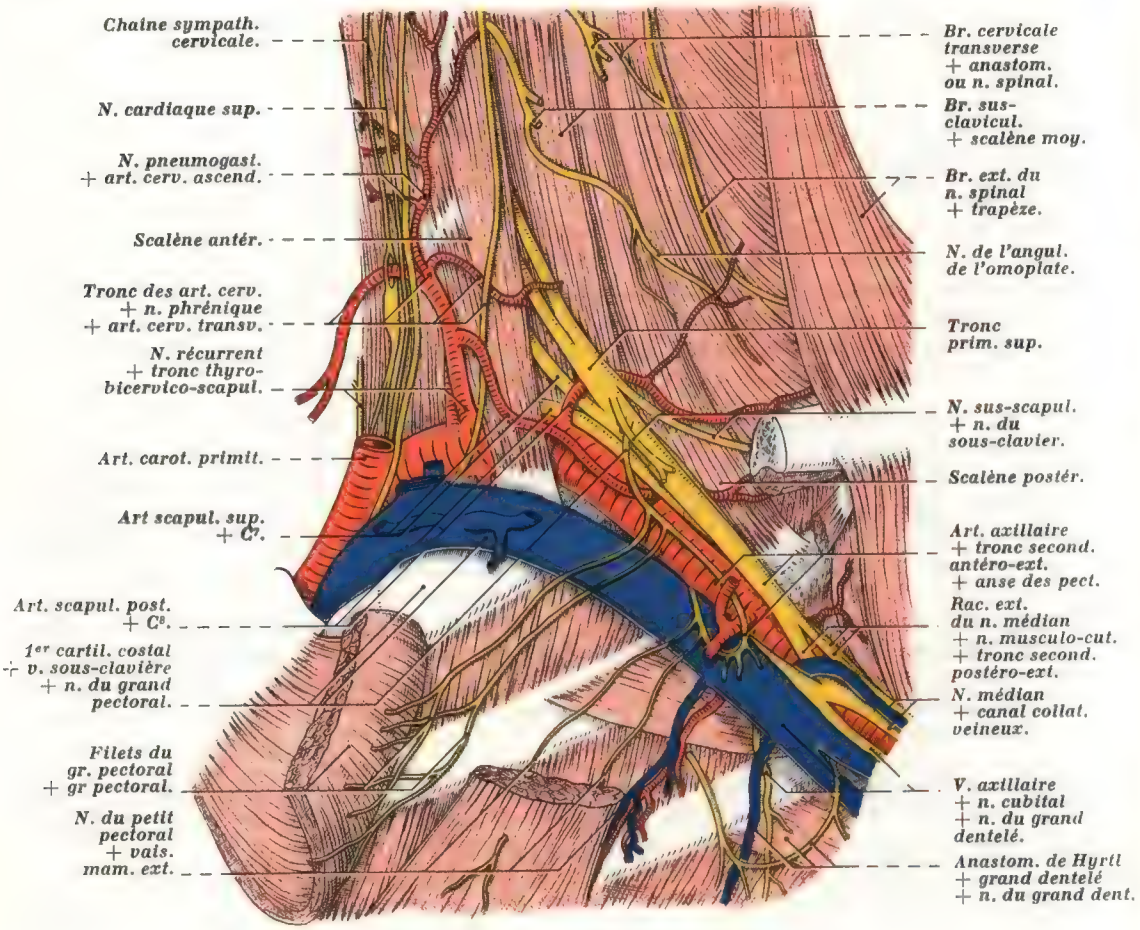

FIG. 479. — *Plexus brachial, constitution et rapports; côté gauche, vue antéro-latérale.*

par la bandelette vertébro-pleurale et le long du cou; et *en arrière*, par la première côte (voy. : *Rapports du dôme pleural*, tome III, fascicule II et *Rapports de la première côte*, tome I) (voy. : fig. 478 et 528).

Le *ganglion cervical inférieur* ou *ganglion stellaire* est situé en grande partie dans l'aire de cette fossette en avant de la première branche dorsale où il occupe une dépression cupuliforme correspondant à la fossette précitée, désignée sous le nom de *puits scaléno-pleuro-vertébral de Jonnesco (loge du ganglion stellaire)*.

Les rapports de l'anastomose D1-C8 avec le ganglion stellaire sont variables suivant la position de ce dernier (haute, cervicale ou basse, intra-thoracique), toutefois l'anas-

tomose échange toujours un ou deux rameaux communicants avec le ganglion (voy. : fig. 478 et 528).

En avant, le ligament transverso-pleural s'épanouit en éventail sur le dôme pleural; il sépare le nerf de l'artère sous-clavière et de ses branches; la vertébrale et la cervicale profonde croisent en avant la première branche antérieure dorsale; l'artère intercostale supérieure glisse dans l'aire de la fossette et, de ce fait, elle est également antérieure par rapport au tronc nerveux (voy. : fig. 478 et 528).

2. — *Rapports à la base du cou.*

A la base du cou, le plexus brachial est représenté par les troncs primaires et ses branches de division; il occupe la partie profonde du *creux sus-claviculaire.*

Le plexus brachial traverse à ce niveau le *défilé des scalènes (espace intercosto-scalénique),* espace triangulaire à base inférieure et à sommet supérieur compris entre la première côte en bas, le scalène antérieur en avant et les scalènes moyen et postérieur en arrière (voy. : fig. 476 et 527).

Dans cet espace, il repose *en arrière* sur les scalènes moyen et postérieur contre lesquels il est appliqué par l'aponévrose préscalénique, continuation en dehors de l'aponévrose prévertébrale. A ce niveau le tronc primaire inférieur presque horizontal rase la face supérieure de la première côte soit à son contact (le plus souvent), soit à quelques millimètres au-dessus (4 à 5); parfois les faisceaux antérieurs du scalène moyen s'insinuent entre le tronc primaire inférieur et la côte, d'où la possibilité de blessure de ce tronc lorsqu'on rugine la première côte dans les thoracoplasties; les deux autres troncs sus-jacents ont une direction plus oblique (voy. : fig. 478, 479 et 528).

En avant, le plexus brachial entre en rapport avec l'artère sous-clavière (portion inter scalénique) et avec certaines de ses branches collatérales; l'artère décrit une courbe à convexité supérieure au-dessus de la première côte sur laquelle elle marque son passage par une gouttière, mais elle n'entre en rapport immédiat qu'avec le tronc primaire inférieur; les autres troncs, étant plus éloignés, sont situés sur un plan postéro-supérieur par rapport à l'artère (voy. : fig. 476 et 527).

L'artère scapulaire postérieure, seule branche collatérale détachée de la portion interscalénique de la sous-clavière, se dirige obliquement en haut, en arrière et en dehors en croisant les troncs primaires inférieur et moyen pour s'insinuer entre les troncs primaires supérieur et moyen (voy. : fig. 473).

Suivant le niveau d'origine de cette artère, ses rapports avec le plexus brachial sont différents : *a)* lorsque l'artère se détache de la portion préscalénique de la sous-clavière *(type long)*; elle croise le plus souvent les cordons du plexus brachial sans les traverser; *b)* en revanche, lorsque l'artère naît en dehors du défilé des scalènes *(type court),* elle traverse toujours les cordons du plexus brachial (H. Billet) (voy. : *Artère scapulaire postérieure,* tome III, fascicule I).

L'artère cervicale transverse superficielle, après avoir croisé en avant et de dedans en dehors le scalène antérieur, croise les cordons nerveux du plexus brachial avant d'atteindre la face profonde du trapèze (voy. : fig. 473).

Sur un plan antérieur se trouvent le scalène antérieur dont le tendon s'insère sur le tubercule de Lisfranc et le nerf phrénique; enfin l'omo-hyoïdien croise en écharpe la région du triangle sus-claviculaire; ainsi le plexus brachial répond aux deux triangles que délimite ce dernier; dans le triangle omo-trapézien on n'aperçoit que la portion supérieure du plexus, soit les cinquième et sixième branches antérieures et parfois la septième; la majeure partie du plexus répond antérieurement au triangle omo-claviculaire et à l'aponévrose cervicale moyenne (voy. : fig. 476).

Plus superficiellement, signalons l'aponévrose cervicale superficielle, la veine jugulaire externe d'abord sus- puis sous-aponévrotique, les branches sus-claviculaire et sus-acromiale du plexus cervical superficiel, le peaucier du cou et les téguments (voy. : fig. 471).

3. — *Rapports sous la clavicule.*

Sous la clavicule, le plexus brachial occupe l'*espace clavi-coraco-costal* (1) et il aborde à ce niveau le sommet de la pyramide axillaire.

Cet espace, véritable fente costo-claviculaire, est placé aux confins de *deux régions* : la

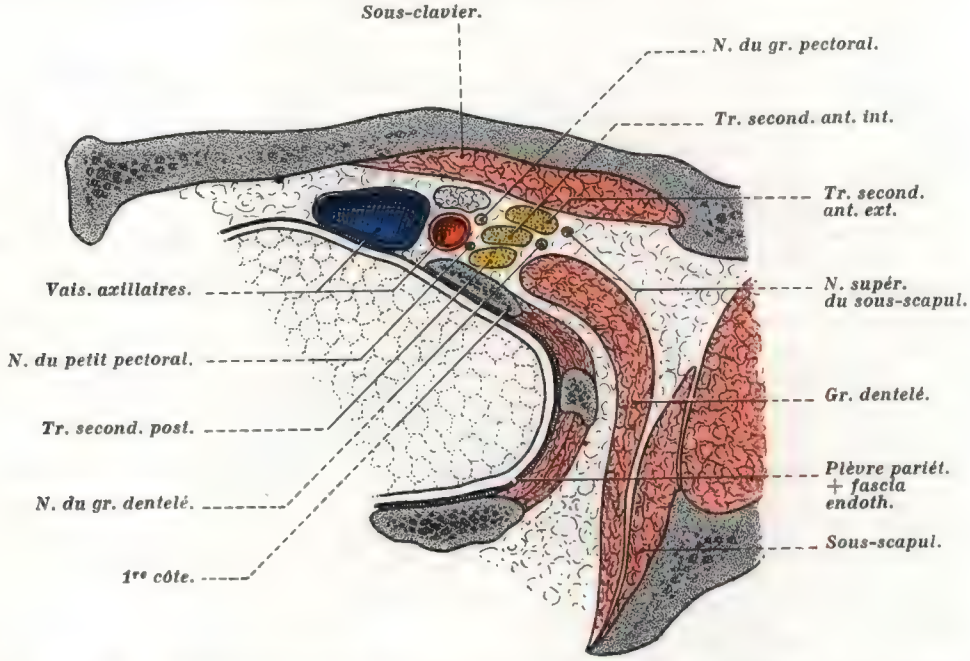

Fig. 480. — *Coupe transversale passant par la clavicule, montrant la situation et les rapports des troncs secondaires du plexus brachial dans la partie haute du creux de l'aisselle; côté droit, segment inférieur de la coupe* (d'après E. Olivier).

base du cou *(creux sus-claviculaire)* et la racine du bras *(creux de l'aisselle)*; il représente le véritable hile vasculo-nerveux du membre supérieur par où passent les vaisseaux et nerfs de ce dernier.

Il est limité : *a) en avant et en haut,* par la face inférieure de la clavicule doublée du muscle sous-clavier contenu dans sa gaine et par le ligament coraco-claviculaire interne; *b) en dedans,* par la première côte doublée de la première digitation du grand dentelé; *c) en arrière,* par le bord supérieur de l'omoplate sur lequel se fixe l'omo-hyoïdien, par le bord supérieur du sous-scapulaire et par le scalène postérieur amarré à la deuxième côte; *d)* et *en dehors,* par l'apophyse coracoïde et les ligaments coraco-claviculaires (ligaments trapézoïde et conoïde) (voy. : fig. 476, 478, 479 et 527).

---

(1) Article à consulter : E. Olivier : Topographie des nerfs du plexus brachial et des vaisseaux axillaires à leur entrée dans le creux sous-claviculaire. *Presse médicale,* 23 décembre 1922.

Le plexus brachial est représenté par ses troncs secondaires; ceux-ci sont disposés en faisceaux parallèles et forment par leur juxtaposition une gouttière à concavité antérieure dans laquelle se loge l'artère sous-clavière qui se continue à ce niveau par l'artère axillaire (voy. : fig. 480).

De dehors en dedans et de la superficie vers la profondeur, les trois troncs secondaires sont étagés en marches d'escalier de la façon suivante : tronc antéro-externe, tronc antéro-interne et tronc postérieur (E. Olivier), ce dernier étant le plus volumineux des trois.

Le tronc secondaire antéro-externe apparaît le plus superficiel et le plus externe au contact du muscle sous-clavier et de sa gaine et souvent en rapport avec le ganglion supérieur du groupe sous-claviculaire et sur le même plan que lui; en dehors de ce tronc et sur son flanc externe chemine le nerf supérieur du sous-scapulaire; derrière lui, le nerf du grand dentelé plonge verticalement dans le creux de l'aisselle pour atteindre la paroi thoracique.

Le tronc secondaire antéro-interne glisse derrière ce dernier, donc sur un plan plus profond, et le déborde en dedans.

Le tronc secondaire postérieur ou radio-circonflexe est le plus profond et le plus interne, collé à la face postérieure de l'artère axillaire contre la première côte dans l'angle que forme cette artère avec la côte (E. Olivier).

A ce niveau, le plexus brachial (troncs secondaires) entre en *rapport* : *a) en arrière,* avec le scalène moyen contre lequel il reste appliqué et avec le bord libre tranchant de la *cloison falciforme cléido-scapulaire* qui représente à ce niveau la portion réfléchie de l'aponévrose cervicale moyenne (voyez : *Aponévrose cervicale moyenne,* tome I); *b) en dedans,* avec la première digitation du grand dentelé (inconstante) et la première côte; *c) en avant,* avec l'artère sous-clavière qui le sépare de sa veine homonyme; le nerf du grand pectoral croise obliquement de haut en bas la face antérieure de ces vaisseaux; *d)* et *en haut et en dehors,* avec le sous-clavier et son aponévrose (gaine du sous-clavier) qui le sépare de la clavicule; l'apophyse coracoïde située en arrière et en dehors reste à distance du plexus; des ganglions lymphatiques sous-claviculaires cachés sous la clavicule sont situés sur un plan antérieur aux vaisseaux sous-claviers et au plexus brachial (pour plus de détails, voy. : *Rapports de l'Artère sous-clavière à sa terminaison,* tome III, fascicule I) (voy. : fig. 478 et 479).

4. — *Rapports dans le creux de l'aisselle.*

Dans la partie supérieure du creux de l'aisselle, le plexus brachial est représenté au-dessus du petit pectoral par ses *troncs secondaires* et en arrière de ce muscle par l'épanouissement de ses branches terminales; à ce niveau, les troncs secondaires et leurs branches terminales entrent en rapport avec les vaisseaux axillaires; l'artère est située entre les troncs secondaires et elle glisse dans la *boucle du V médian* (voy. : *Artère axillaire,* tome II) (voy. : fig. 481).

Au-dessus du petit pectoral, les troncs nerveux sont encore accolés les uns aux autres; ils forment une gouttière qui se place en dehors et en arrière de l'artère; le nerf du petit pectoral chemine entre ces troncs et l'artère (voy. : *Nerf du petit pectoral*).

Derrière le petit pectoral, les rapports avec l'artère axillaire changent; le tronc radio-circonflexe est situé derrière l'artère; le tronc secondaire antéro-externe est placé en dehors de l'artère; quant au tronc secondaire antéro-interne, il est situé en dedans de l'artère et il glisse entre l'artère et la veine axillaire.

L'origine du nerf médian, résultant de la fusion de ses deux racines *(fourche du médian),* est située en avant et en dehors de l'artère, le plus souvent derrière le petit pectoral au niveau de son bord inférieur, rarement plus haut, mais parfois aussi plus bas (au bras) (voy. : fig. 482).

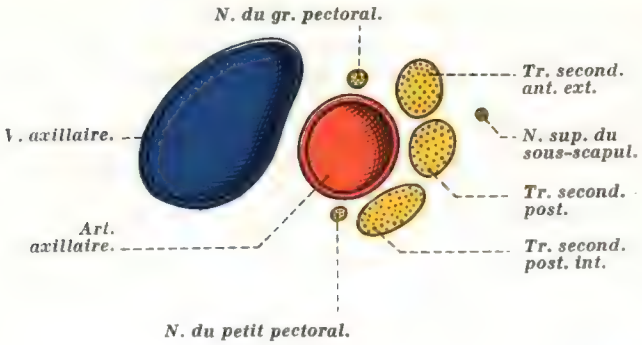

FIG. 481.

Troncs secondaires du plexus brachial et nerfs des pectoraux; leurs rapports vasculaires, vus sur une coupe transversale du paquet vasculo-nerveux axillaire passant au-dessus du petit pectoral; côté droit, segment distal de la coupe (schématique).

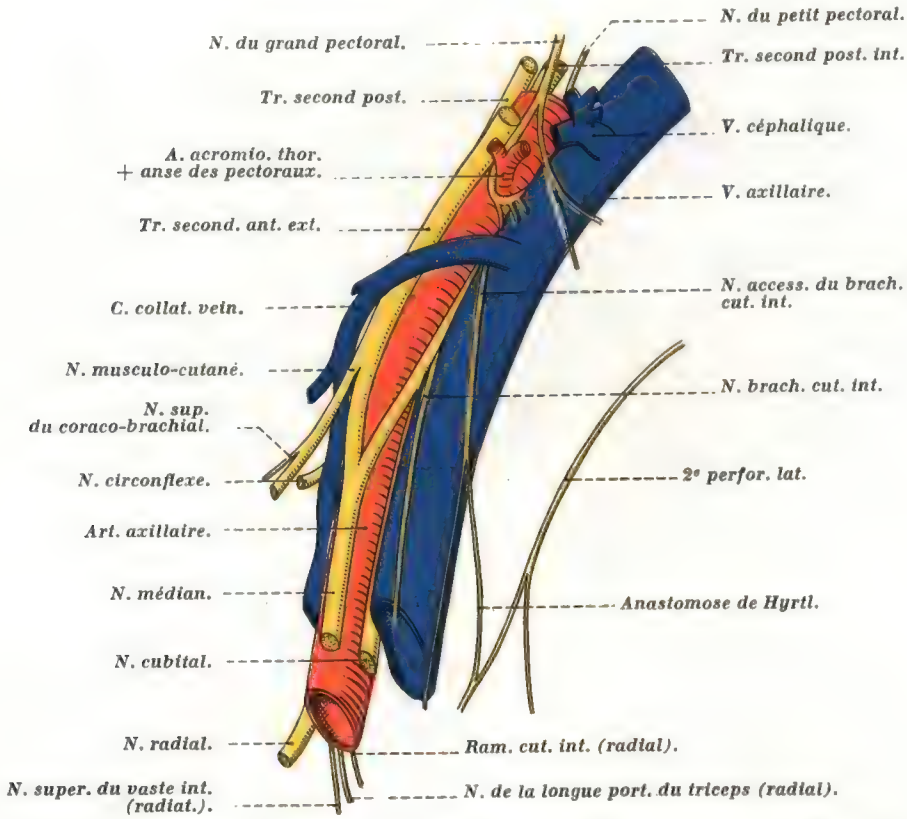

FIG. 482. — *Troncs secondaires du plexus brachial et leurs branches terminales; leurs rapports vasculaires dans le creux de l'aisselle; côté droit, vue antérieure* (demi-schématique).

Avant de se déverser dans la veine axillaire, le canal collatéral veineux s'insinue le plus souvent entre le tronc secondaire antéro-externe et l'artère axillaire.

La branche acromiale de l'acromio-thoracique croise obliquement le tronc antéro-externe; sa branche thoracique se place en avant et en dedans; la mammaire externe croise la face antérieure du tronc secondaire antéro-interne.

Signalons enfin autour du paquet vasculo-nerveux axillaire de nombreux ganglions

(ganglions axillaires) auxquels aboutissent les troncs collecteurs du membre supérieur et du sein.

Indépendamment de ces rapports vasculo-nerveux, les troncs secondaires du plexus brachial répondent aux *parois du creux de l'aisselle,* c'est-à-dire : *a) en arrière,* au muscle sous-scapulaire; *b) en dedans,* aux trois premières digitations du grand dentelé (bras pendant le long du corps) qui le sépare des côtes et espaces intercostaux correspondants; *c) en avant,* au petit pectoral ainsi qu'à l'aponévrose clavi-pectorale et sur un plan antérieur au grand pectoral; *d) en dehors,* au coraco-brachial et à la face interne de l'articulation scapulo-humérale (voy. : *Rapports de l'artère axillaire,* tome II).

VASCULARISATION

Les *artères* du plexus brachial sont fournies : *a) principalement* par des branches collatérales de l'*artère sous-clavière*; *b)* et *accessoirement,* par des branches de l'*artère axillaire.*

La majeure partie des artères du plexus brachial l'aborde par sa face antérieure.

a) l'*artère vertébrale* abandonne des rameaux étagés, grêles, qui accompagnent les racines des nerfs et plus spécialement les branches antérieures *(branches radiculaires)*; *b)* la *scapulaire postérieure* est principalement destinée aux troncs primaires supérieur et moyen ainsi qu'aux racines du tronc secondaire postérieur; *c)* les *cervicale transverse superficielle* et *cervicale ascendante* vascularisent C5, C6 et C7; *d)* les *petites cervicales ascendantes* et *descendantes,* parmi lesquelles il faut ranger l'*artère de Soemmering* et l'*artère scalénique,* cette dernière étant avant tout une *branche musculo-nerveuse,* sont principalement destinées à C6, parfois à C5 et C7, plus rarement à C8; *e)* le *tronc cervico-intercostal,* l'*intercostale suprême* dans son segment initial et la *cervicale profonde* abandonnent de fins rameaux artériels aux racines inférieures du plexus ainsi qu'à l'anastomose D1-C8 (pour plus de détails, voy. : *Branches collatérales de l'artère sous-clavière,* tome III, fascicule I); *f)* l'*acromio-thoracique,* l'*artère du V médian* et les *artères petites thoraciques de Sappey* fournissent des rameaux aux racines interne et externe du nerf médian.

L'origine des branches terminales du plexus brachial reçoit de fines artérioles qui se détachent tantôt directement de l'artère axillaire, tantôt d'une arcade artérielle à convexité inféro-externe située un peu au-dessous de la boucle du V médian (1).

BRANCHES COLLATÉRALES DU PLEXUS BRACHIAL

Indépendamment des branches très grêles que les troncs radiculaires fournissent aux muscles intertransversaires antérieurs du cou et aux trois muscles scalènes, les branches collatérales du plexus brachial sont presque toutes exclusivement motrices et elles se distribuent aux muscles de la ceinture scapulaire et à certains muscles moteurs de l'articulation de l'épaule. Nous les classerons d'après leur émergence et leur distribution en : *a) branches antérieures* destinées aux muscles antérieurs de la ceinture scapulaire à savoir: le *nerf du sous-clavier,* les *nerfs supérieur et inférieur du grand pectoral* et le *nerf du petit pectoral*; *b)* et *branches postérieures* destinées aux muscles postérieurs de la ceinture scapulaire; ce sont : le *nerf sus-scapulaire,* le *nerf de l'angulaire de l'omoplate et du rhom-*

(1) Article à consulter : A. Gouazé, Chantepie et Le Coaziou : La vascularisation artérielle du plexus brachial. *Comptes rendus de l'Association des Anatomistes,* 1959.

boïde, le *nerf du grand dentelé*, les *nerfs supérieur* et *inférieur du muscle sous-scapulaire*, le *nerf du grand rond* et le *nerf du grand dorsal*.

Les *branches antérieures* naissent de la face antérieure du plexus; elles se détachent soit des troncs secondaires antéro-externe et antéro-interne, soit des branches antérieures des troncs primaires qui leur ont donné naissance.

Les *branches postérieures* naissent de la face postérieure du plexus; elles se détachent soit du tronc secondaire postérieur ou tronc radio-circonflexe, soit des racines d'origine de ce tronc.

Les troncs secondaires fournissent constamment des *filets vasculaires* aux vaisseaux axillaires.

A. — BRANCHES COLLATÉRALES RADICULAIRES

Les *branches collatérales radiculaires* comprennent les nerfs des muscles intertransversaires antérieurs du cou et les nerfs des scalènes.

1. — *Nerfs des muscles intertransversaires antérieurs du cou.*

Les muscles intertransversaires antérieurs du cou des quatre derniers espaces reçoivent chacun un filet grêle de la racine correspondante, c'est-à-dire des branches antérieures des cinquième, sixième, septième et huitième nerfs cervicaux; ce filet aborde le muscle par sa face postérieure (les muscles intertransversaires postérieurs sont innervés par des rameaux issus des branches dorsales des nerfs rachidiens).

2. — *Nerfs des scalènes.*

a) Le **nerf du scalène antérieur** se détache de la branche antérieure du cinquième nerf cervical à sa sortie de l'espace intertransversaire; verticalement descendant, après un court trajet, il aborde le muscle par sa face postérieure.

Accessoirement le scalène antérieur reçoit un filet très grêle de la branche antérieure du sixième nerf cervical, parfois aussi mais plus rarement du septième nerf cervical.

b) Les **nerfs des scalènes moyen et postérieur** sont généralement au nombre de *trois*; ils se détachent un peu en dehors de la gouttière transversaire, des branches antérieures des sixième, septième et huitième nerfs cervicaux; ils sont très grêles, obliques en bas et en dehors, et chacun est commun aux deux muscles : il les aborde par leur face antérieure et souvent même la branche destinée au scalène postérieur traverse le scalène moyen d'avant en arrière pour l'atteindre.

B. — BRANCHES COLLATÉRALES ANTÉRIEURES

1. — *Nerf du sous-clavier.*

Le *nerf du sous-clavier* est un filet long et grêle, un des plus grêles parmi les branches du plexus brachial. Il naît de la branche antérieure du tronc primaire supérieur, plus rarement de la branche antérieure du cinquième nerf cervical près de son origine; fréquemment il reçoit une anastomose de la racine accessoire du phrénique issue de la cinquième

cervicale (A. Morlet) (1); parfois même, il se détache d'un tronc commun avec le nerf phrénique accessoire (voyez ce nerf) (voy. : fig. 472, 473, 476, 478, 483 et 484).

Dès cette origine, il se dirige à peu près verticalement comme un fil à plomb (A. Morlet); il repose tout d'abord sur la face antérieure du plexus, puis il croise le bord externe du

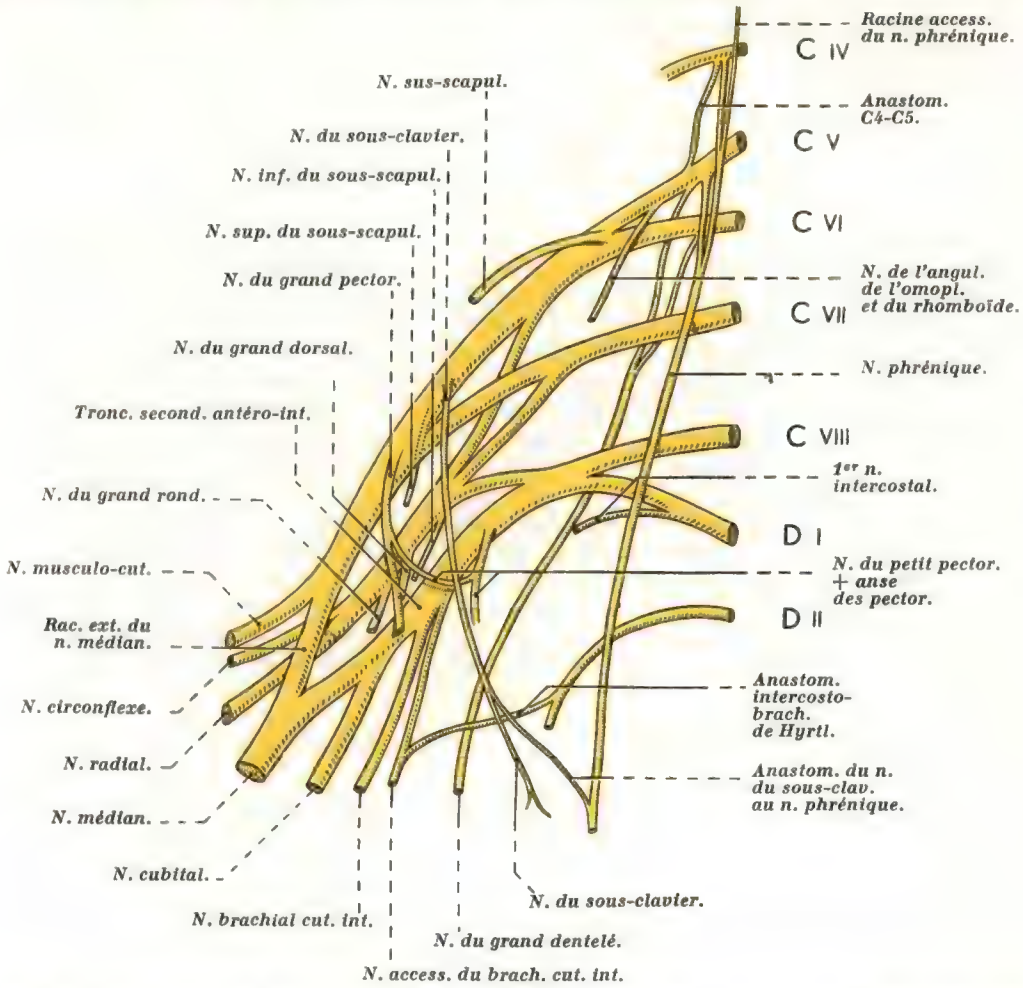

Fig. 483. — *Constitution du plexus brachial. Branches collatérales et terminales; côté droit, vue antérieure* (schématique).

Les branches antérieures des nerfs rachidiens sont indiquées par leurs initiales et leurs numéros d'ordre.

C, cervicales; *D*, dorsales.

scalène antérieur à un niveau variable suivant l'obliquité de ce muscle; ensuite, il chemine sur la face antérieure de ce dernier en dehors du phrénique; il est croisé en avant par la cervicale transverse superficielle; derrière la clavicule, il croise la face antérieure de

(1) Ouvrage à consulter : A. Morlet : Les branches thoraciques antérieures du plexus brachial (nerf du sous-clavier et nerfs des pectoraux). *Thèse de Paris*, 1909.

la veine sous-clavière, puis il se ramifie en un bouquet de deux ou trois branches qui abordent le muscle du tiers moyen et par son versant postérieur.

A la base du cou et généralement à 2 centimètres au-dessus de la clavicule, il abandonne une *anastomose au phrénique*; celle-ci descend obliquement en bas, en avant et en dedans, en croisant en avant la veine sous-clavière; elle aborde le phrénique à angle aigu dans le médiastin antérieur un peu au-dessous de la première côte.

De cette anastomose se détache parfois un filet très grêle pour le muscle sous-clavier (A. Morlet).

2. — *Nerf supérieur du grand pectoral.*

Le *nerf supérieur du grand pectoral* (1) (*grand nerf thoracique antérieur* de certains auteurs) est généralement plus grêle que le nerf inférieur. Il naît à la base du cou dans le *défilé rétro-claviculaire,* soit de la partie distale du tronc primaire supérieur (origine haute), soit de sa branche de division antérieure (tronc secondaire antéro-externe) (origine basse); de là, il se dirige obliquement en bas et en dedans tout en se rapprochant beaucoup de la verticale; peu après sa naissance, il s'engage sous le muscle sous-clavier qui le sépare de la clavicule; il croise en X la face antérieure des vaisseaux sous-claviers ou la partie initiale de l'artère axillaire au sommet de la pyramide axillaire; ce croisement est un *point de repère* important dans la ligature de l'artère sous la clavicule (voy. : fig. 480, 483 et 484).

Il traverse ensuite l'aponévrose clavi-pectorale tendue entre la gaine du sous-clavier et le bord supéro-interne du petit pectoral, la traversée s'effectuant presque toujours à la partie moyenne de l'aponévrose (voy. : fig. 485).

Dans la partie haute du creux de l'aisselle, il se ramifie en un nombre variable de branches, quatre à cinq en moyenne; les unes traversent l'aponévrose clavi-pectorale avec des rameaux de l'artère acromio-thoracique; elles cheminent entre cette aponévrose et le grand pectoral; les autres perforent le petit pectoral d'arrière en avant pour se distribuer au grand pectoral par sa face profonde.

Fréquemment, le nerf se divise en *deux rameaux* au point où il traverse l'aponévrose clavi-pectorale (voy. : fig. 485) :

a) l'un *supérieur,* relativement long, mais grêle, suit parallèlement de dehors en dedans la clavicule pour se ramifier en deux ou trois branches dans le chef claviculaire : c'est le *rameau du chef claviculaire du grand pectoral*; ce nerf est fréquemment accompagné d'un rameau artériel issu de l'artère acromio-thoracique (voy. : fig. 485);

b) l'autre *inférieur,* court, mais plus volumineux que le précédent, se divise en un bouquet de deux à trois branches pour la portion sterno-chondrale supérieure du muscle (voy. : fig. 485).

Ce nerf représente donc le « *vrai nerf du grand pectoral* », car il ne fournit aucune branche au petit pectoral.

Indépendamment des filets moteurs destinés au grand pectoral, ce nerf abandonne d'une manière inconstante : *a)* un ou deux *filets deltoïdiens*; *b)* un rameau cutané pour les téguments de la fossette de Morhenheim *(filet ascendant de Cruveilhier)*; *c)* des *filets perforants* qui traversent le grand pectoral pour se distribuer aux téguments de la région pectorale supérieure; *d)* et un *filet au muscle présternal.*

---

(1) Articles et ouvrage à consulter : Cruceanu : Considérations anatomiques sur le nerf du grand pectoral. *Archives d'Anatomie, d'Histologie et d'Embryologie,* 1923, p. 431.
A. Tavarès : L'innervation des muscles pectoraux. *Acta Anatomica,* 1954, p. 132.
Jean Paturet : Les nerfs des muscles pectoraux. *Thèse de Clermont-Ferrand,* 1957.

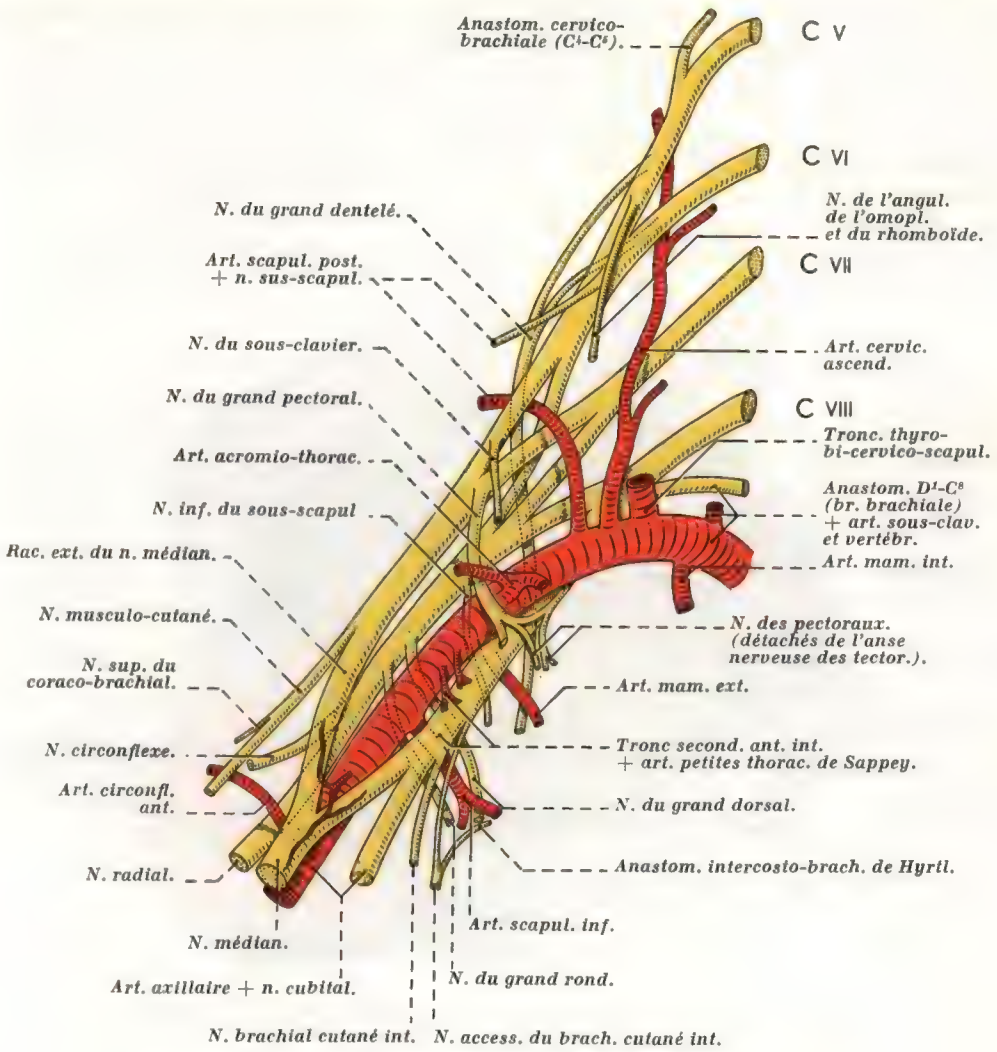

FIG. 484. — *Rapports artériels du plexus brachial et de ses branches; côté droit, vue antérieure* (schématique).

3. — Nerf inférieur du grand pectoral.

Le *nerf inférieur du grand pectoral* est fréquemment plus volumineux que le précédent; sa dénomination n'est pas exacte car, comme nous le verrons, il est destiné « *aux deux muscles pectoraux* ».

Son *origine* est très variable : *a)* dans la majorité des cas, il se détache du versant antérieur de la branche antérieure du tronc primaire moyen (deuxième tronc primaire) donc de C7 (origine haute); *b)* parfois aussi, il naît du tronc secondaire antéro-externe un peu au-dessous et en dehors du nerf supérieur (origine basse); *c)* plus rarement, il naît par *deux racines* : l'une *supérieure (racine accessoire)* se détache du tronc primaire supérieur ou de sa branche de division antérieure; l'autre *inférieure*, plus volumineuse que

la précédente, provient du tronc primaire moyen; *d)* enfin, parfois les nerfs supérieur et inférieur du grand pectoral, quoique naissant isolément, peuvent être accolés et unis sur une certaine partie de leur trajet (fusion des nerfs supérieur et inférieur du grand pectoral) (voy. : fig. 483 et 484).

Peu après son origine, le nerf se dirige obliquement en avant et en bas; au sommet de la pyramide axillaire, il croise en avant les vaisseaux axillaires en passant en dehors et au-dessous de la naissance de l'artère acromio-thoracique; dans son trajet, il est situé en dehors et au-dessous du nerf supérieur du grand pectoral (voy. : fig. 484).

Il se termine le plus souvent en se divisant en *deux branches* de volume sensiblement égal : *a)* l'une dite *branche musculaire* continue la direction du tronc initial; elle se

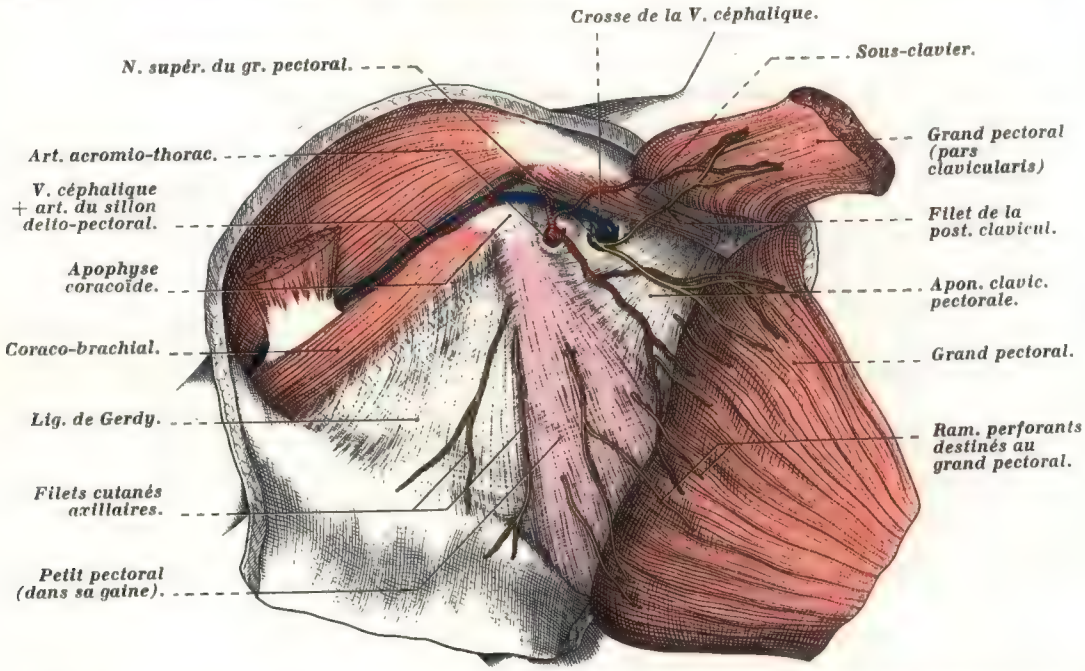

FIG. 485. — *Nerfs du muscle grand pectoral après leur traversée du plan musculo-aponévrotique : petit pectoral-aponévrose clavicoraco-axillaire; côté droit, vue antérieure* (d'après J. PATURET).

ramifie sous le petit pectoral ou sous la cloison musculo-aponévrotique : petit pectoral-aponévrose clavi-coraco-axillaire en *trois* ou *quatre rameaux*, très grêles, qui se distribuent aux deux muscles pectoraux, qu'ils abordent par leur face profonde; *b)* l'autre, dite *branche anastomotique*, décrit une courbe à concavité supérieure sur la face antéro-interne du paquet vasculo-nerveux axillaire, puis elle fusionne avec le nerf du petit pectoral; cette anastomose sur laquelle nous reviendrons est connue sous le nom d'*anse des pectoraux* ou de *boucle nerveuse des pectoraux*; dans son trajet, elle circonscrit l'origine de l'acromio-thoracique et, lorsque l'anse est courte, elle est située très près, ou même au contact de l'artère; aussi peut-on dire que l'acromio-thoracique et ses branches de division s'appuient sur l'anse nerveuse (voy. : fig. 484 et 486).

De la convexité de cette anse se détachent des rameaux grêles en nombre variable, à disposition parfois plexiforme, qui se distribuent aux muscles petit et grand pectoral, ainsi que des filets cutanés destinés aux téguments de la région pectorale et du creux de l'aisselle (voy. : fig. 487).

Les rameaux musculaires détachés de l'anse qui sont destinés aux pectoraux prennent parfois le *type plexiforme* : c'est le *plexus des nerfs des pectoraux*; les filets supérieurs se distribuent aux faisceaux supérieurs du grand pectoral après avoir traversé l'aponévrose clavi-pectorale; les filets moyens vont aux deux muscles pectoraux; enfin les filets les plus bas se terminent dans le grand pectoral après avoir traversé le ligament de Gerdy; un *filet vasculaire* pour l'artère axillaire et l'acromio-thoracique se détache parfois de l'anse des pectoraux.

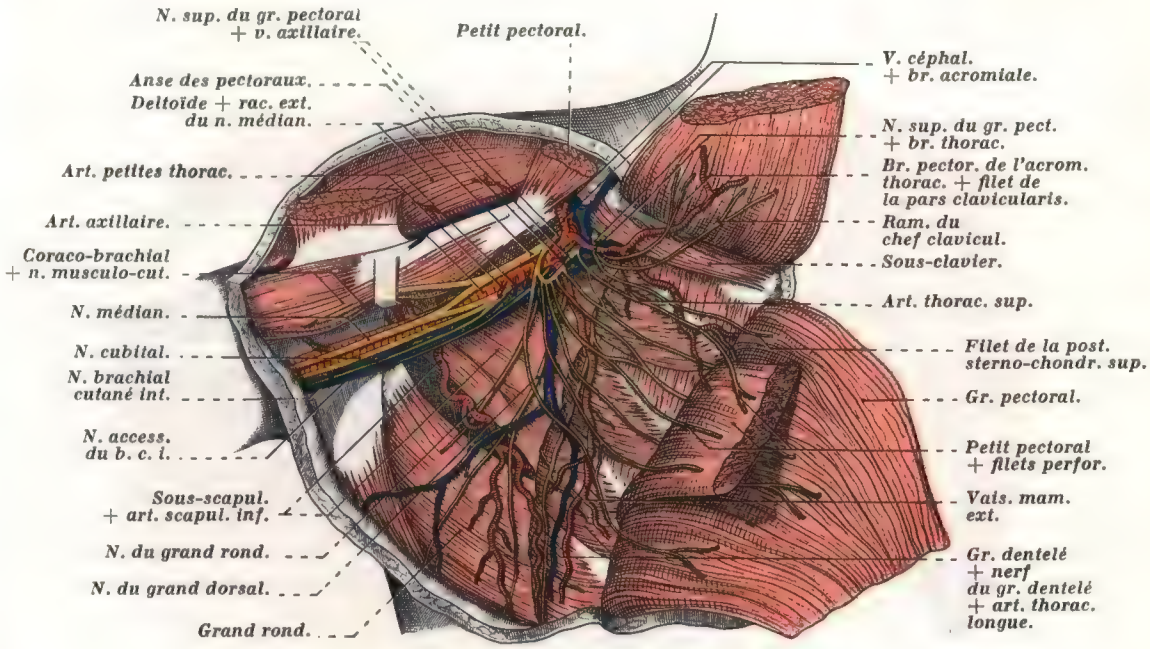

FIG. 486. — *Nerfs des muscles pectoraux; côté droit, vue antérieure (le grand et le petit pectoral ont été sectionnés près de leurs insertions et rabattus)* (d'après J. PATURET).

4. — Nerf du petit pectoral.

Le *nerf du petit pectoral* (*petit nerf thoracique antérieur* de certains auteurs) est le plus grêle des trois nerfs des pectoraux; il naît toujours à un niveau inférieur aux deux autres, tantôt en arrière de la clavicule *(origine haute)*, tantôt dans la partie la plus élevée du creux de l'aisselle *(origine basse)*.

Il se détache du tronc secondaire antéro-interne derrière l'artère axillaire; exceptionnellement il naît de la racine interne du V médian et, dans ce cas, l'origine est située très près de celle du nerf brachial cutané interne ou de son accessoire; parfois même, il peut se détacher d'un tronc commun avec le brachial cutané interne.

A son origine, il est *rétro-artériel*, masqué par l'artère axillaire, puis il se dirige obliquement en bas et légèrement en dedans; glisse entre l'artère et la veine axillaire; puis, après un très court trajet, il s'incurve sur la face antérieure de l'artère et reçoit ensuite l'anastomose que lui envoie le nerf inférieur du grand pectoral (voy. : fig. 480, 481 et 482).

Lorsqu'il présente une origine haute, il sous-croise le plus souvent l'artère thoracique supérieure près de sa naissance.

En résumé, *trois caractères anatomiques* opposent ce nerf aux deux autres nerfs des pectoraux, à savoir : *a)* le *peu de variations* observées dans son origine; *d)* sa *courte longueur* (portion comprise entre sa naissance et l'anse des pectoraux); *c)* et sa *situation cachée, rétro-artérielle* sur la plus grande partie de son trajet, aussi doit-on récliner en haut les vaisseaux axillaires pour l'apercevoir.

Le nerf du petit pectoral innerve le muscle axillaire *(pectoralis quartus)* (muscle inconstant) lorsque celui-ci existe.

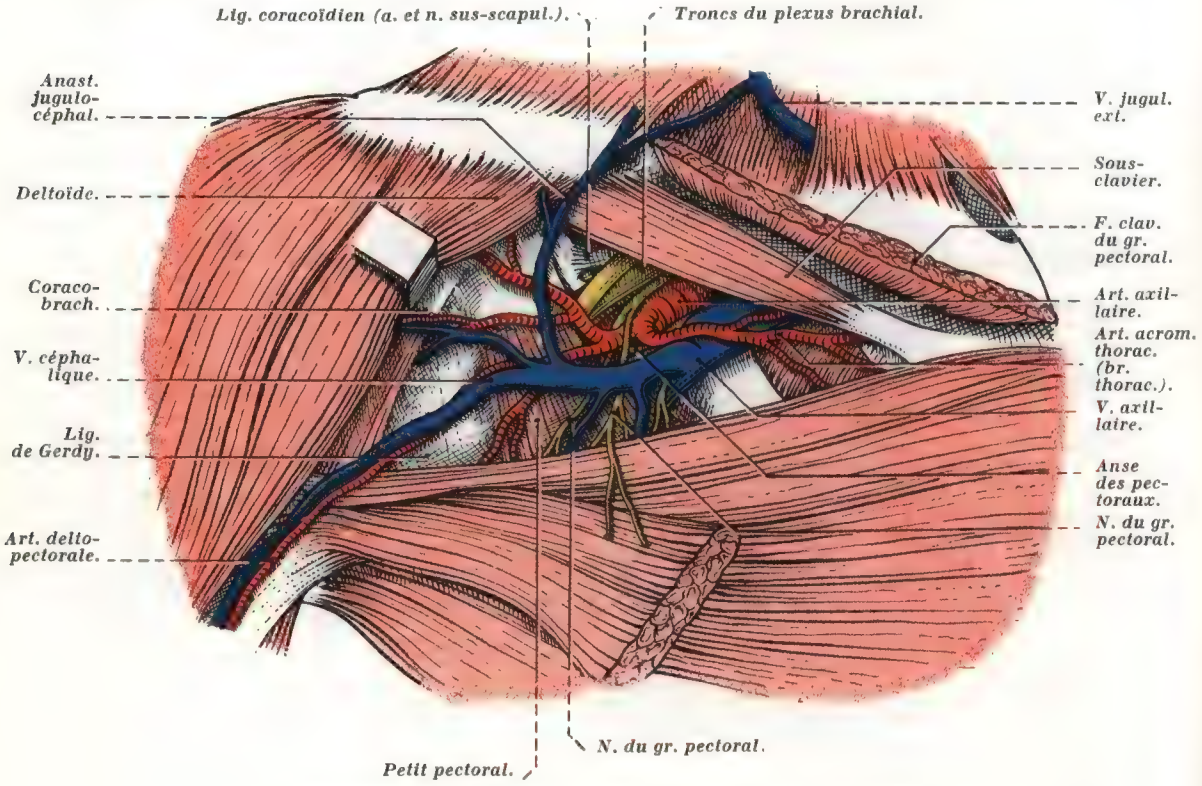

Fig. 487. — *Nerfs du grand pectoral et anse des pectoraux.*

ANSE NERVEUSE DES PECTORAUX. — Inconstante, simple ou dédoublée (elle existe dans 80 % des cas), l'*anse nerveuse des pectoraux* (ou plus simplement l'*anse des pectoraux*) est une anse anastomotique, curviligne, tendue entre le nerf inférieur des pectoraux et le nerf du petit pectoral; elle forme avec les cordons nerveux du plexus brachial une véritable boucle nerveuse *(boucle nerveuse des pectoraux)* dans laquelle s'engage l'artère axillaire; dans son trajet, elle accroche inférieurement l'origine de l'artère acromio-thoracique (voyez cette artère, tome II) (voy. : fig. 482, 483, 484, 486 et 487).

Suivant les sujets, l'anse des pectoraux est très variable dans sa *disposition* et sa *constitution*; nous distinguerons *deux types* principaux qui sont : l'*anse courte* et l'*anse longue*.

a) L'**anse courte** est toujours de faible rayon, elle est en contact avec l'artère acromio-thoracique qu'elle sous-tend.

L'anse apparaît sur la face antéro-externe de l'artère axillaire comprise entre l'artère

et la veine axillaire d'une part et la branche antérieure du tronc primaire supérieur d'autre part.

Dans ce cas, le tronc du nerf inférieur du grand pectoral est toujours très court et sa branche musculaire est d'un calibre supérieur au reste du nerf.

b) L'**anse longue** est plus fréquente que le type précédent et elle est en outre fréquemment dédoublée, tout au moins sur une partie de son trajet. Elle est constituée par une boucle nerveuse d'aspect allongé qui descend plus ou moins bas sur la face antérieure des vaisseaux axillaires, souvent même assez loin de la naissance de l'acromio-thoracique avec laquelle elle ne contracte aucun rapport. Elle est généralement grêle et ne fournit que peu de branches musculaires aux pectoraux.

C. — BRANCHES COLLATÉRALES POSTÉRIEURES

1. — *Nerf sus-scapulaire.*

Le *nerf sus-scapulaire* ou *nerf des muscles sus- et sous-épineux* naît du tronc primaire supérieur au niveau de son origine, parfois mais plus rarement de la partie terminale de la branche antérieure du cinquième nerf cervical. Généralement volumineux, ce nerf se dirige obliquement en bas et en dehors en suivant parallèlement le tronc primaire supérieur qui lui est sous-jacent (voy. : fig. 476, 478, 479, 483 et 484).

Il s'engage sous le ventre postérieur de l'omo-hyoïdien et sous le trapèze, puis il atteint le bord supérieur de l'omoplate entre la base de l'apophyse coracoïde et les insertions scapulaires de l'omo-hyoïdien; il rejoint à ce niveau les vaisseaux scapulaires supérieurs, puis il s'engage dans l'échancrure coracoïdienne sous le ligament coracoïdien qui le sépare des vaisseaux homonymes; il traverse la fosse sous-épineuse caché sous le muscle sous-épineux et en dedans des vaisseaux scapulaires supérieurs; puis il contourne le bord externe concave de l'épine de l'omoplate appliqué contre cette dernière par le ligament spino-glénoïdien; enfin atteignant la fosse sous-épineuse, il se termine sous le muscle sous-épineux, où il se divise en un bouquet de trois ou quatre branches qui pénètrent le muscle par sa face profonde.

Dans son trajet, il abandonne : *a)* des *rameaux* au *sus-épineux*; *b)* des *rameaux articulaires* pour la face postérieure de l'articulation scapulo-humérale, très grêles et généralement au nombre de *deux* : α) l'un, *supérieur* se détache dans la traversée de la fosse sous-épineuse, il se dirige en dehors masqué par le sus-épineux sous le tendon duquel il chemine, puis il se distribue à la partie postéro-supérieure de la capsule; β l'autre, *inférieur* (d'une finesse extrême) naît du nerf sus-scapulaire au point où celui-ci croise la base de l'épine de l'omoplate; obliquement dirigé en dehors et en bas, il est recouvert par le tendon du sous-épineux et se distribue à la face postérieure de l'articulation; *c)* des *rameaux* pour l'*articulation acromio-claviculaire*; *d)* des *rameaux* destinés aux *ligaments coraco-claviculaires*; *e)* et des *rameaux ostéo-périostés* pour l'omoplate.

2. — *Nerf de l'angulaire de l'omoplate et du rhomboïde.*

Ce nerf se détache de la branche antérieure du cinquième nerf cervical, un peu en dehors du point où elle reçoit l'anastomose venue de la quatrième cervicale (anastomose cervico-brachiale), parfois mais plus rarement de la partie inférieure de cette anastomose (voy. : fig. 476, 478, 483 et 484).

Long et grêle, le nerf descend obliquement en bas, en dehors et en arrière du plexus,

appliqué sur la face antérieure du scalène postérieur, puis il atteint la face profonde de l'angulaire de l'omoplate auquel il abandonne un ou deux filets; il contourne ou traverse ce muscle, puis, abordant l'angle supéro-interne de l'omoplate, il s'insinue dans l'espace celluleux compris entre le petit dentelé postéro-supérieur en avant et le rhomboïde en arrière, auquel il abandonne des filets étagés dans toute sa partie terminale; ces filets abordent le rhomboïde par sa face profonde.

Parfois, il existe deux nerfs séparés destinés à chacun des deux muscles, l'angulaire de l'omoplate et le rhomboïde; ceux-ci naissent isolément et cheminent le plus souvent côte à côte, puis ils se distribuent à leur muscle respectif.

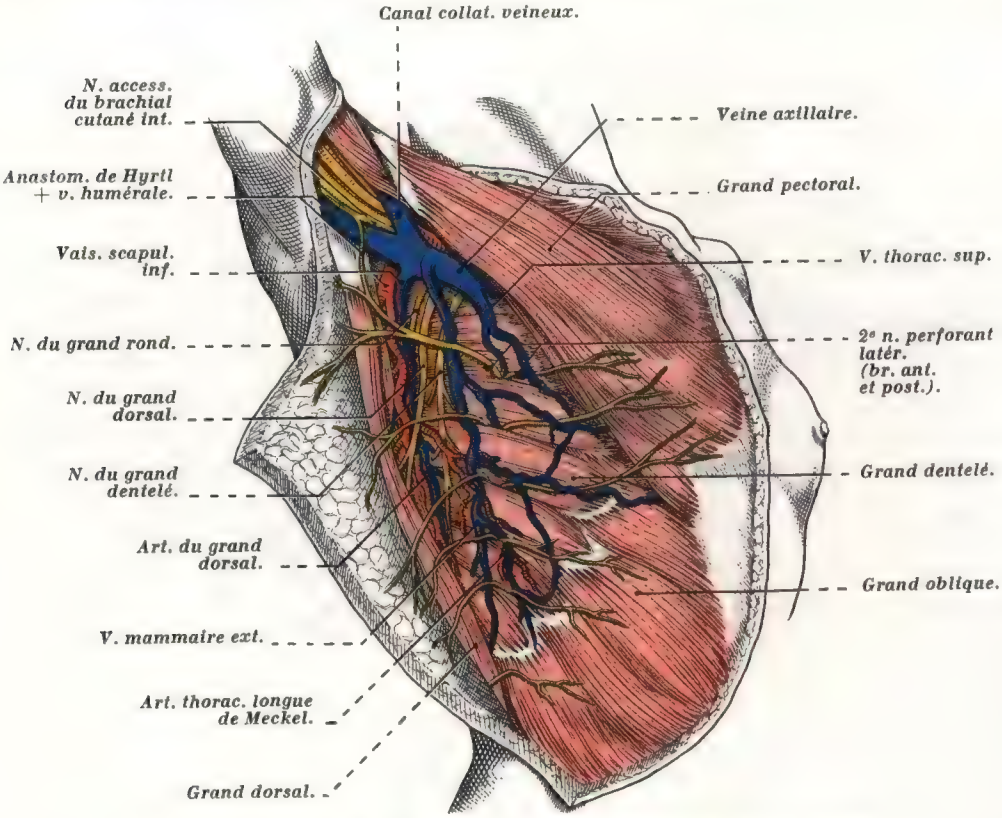

FIG. 488. — *Nerfs du grand dentelé, du grand rond et du grand dorsal, et rameaux perforants des nerfs intercostaux supérieurs sur une vue latérale du thorax et du creux de l'aisselle; côté droit.*

3. — *Nerf du grand dentelé.*

Le *nerf du grand dentelé* ou *nerf respiratoire externe de Charles Bell* (1) est un long nerf (la plus longue des branches collatérales du plexus brachial). Il naît par deux racines de la face postérieure des cinquième et sixième branches cervicales antérieures, immédiatement après leur sortie de l'espace intertransversaire, et parfois par une troisième racine

(1) Le phrénique représente le nerf respiratoire interne de CHARLES BELL.

dite racine inférieure (inconstante) qui se détache de la septième branche cervicale, cette dernière rejoint le nerf très bas au niveau de la première côte dans l'aire de l'espace clavi-coraco-costal, parfois même au-dessous de l'émergence du rameau destiné à la première digitation du grand dentelé (voy. : fig. 478, 479, 483, 484 et 488).

Le nerf descend verticalement entre le scalène moyen contre lequel il est appliqué en arrière et les éléments du plexus brachial en avant qui le séparent de l'artère sous-clavière.

Il pénètre dans le creux de l'aisselle au niveau de l'*espace clavi-coraco-costal* appliqué contre la première digitation du grand dentelé, puis il chemine verticalement sur la face externe du thorax compris dans un dédoublement de l'aponévrose du grand dentelé; il descend à 3 centimètres environ en arrière de la ligne d'émergence des perforants latéraux des nerfs intercostaux; l'artère mammaire externe et sa chaîne ganglionnaire croisent le nerf pour se placer en avant.

Sur toute la hauteur qui s'étend de la première côte à la neuvième, il fournit un rameau à chacune des digitations du grand dentelé; celui qui est destiné à la première digitation est toujours plus volumineux que les autres, et accessoirement, il peut naître directement de la troisième racine.

A la partie inférieure du nerf, les rameaux se détachent souvent d'un tronc commun pour plusieurs digitations; d'autre part, certaines digitations du grand dentelé peuvent recevoir plusieurs filets nerveux venus isolément du nerf du grand dentelé.

4. — *Nerf supérieur du sous-scapulaire.*

Le *nerf supérieur du sous-scapulaire* est un rameau très court et très grêle qui se détache soit de la partie terminale du tronc primaire supérieur, soit de la branche postérieure de division de ce tronc; peu après son origine, il se place immédiatement en dehors du tronc secondaire antéro-externe, puis il traverse l'*espace clavi-coraco-costal* en arrière et en dehors de ce tronc (voy. : fig. 483).

Verticalement descendant, il aborde la paroi postérieure du creux de l'aisselle, où il se divise en deux ou trois filets qui pénètrent le sous-scapulaire par sa face antérieure près de son bord supérieur.

Ce nerf est parfois dédoublé.

Dans certains cas, il abandonne un rameau articulaire, très grêle, à la face antérieure de l'articulation de l'épaule.

5. — *Nerf inférieur du sous-scapulaire.*

Variable et inconstant, ce nerf se détache du sommet du creux de l'aisselle du tronc radio-circonflexe près de son origine; parfois aussi, il naît directement du circonflexe ou d'un tronc commun avec le nerf du grand rond.

Appliqué sur la face antérieure du sous-scapulaire, il pénètre ce muscle à sa partie moyenne auquel il se distribue.

Il abandonne parfois un filet au muscle grand rond.

6. — *Nerf du grand rond.*

Le *nerf du grand rond* naît dans le creux de l'aisselle du tronc secondaire postérieur un peu en dehors du nerf précédent et parfois d'un tronc commun avec ce dernier (voy. : fig. 483).

A son origine, il est situé derrière le paquet vasculo-nerveux du creux axillaire, puis

il se dirige obliquement en bas et en arrière appliqué sur la face antérieure du muscle sous-scapulaire. Il croise les vaisseaux scapulaires inférieurs en passant en arrière d'eux, puis il aborde la face antérieure du muscle grand rond qu'il pénètre et où il se termine après s'être préalablement divisé en deux ou trois rameaux. Un peu avant son croisement avec le bord inféro-externe du sous-scapulaire, il abandonne un ou deux filets très grêles à ce muscle (voy. : fig. 488).

7. — *Nerf du grand dorsal.*

Le *nerf du grand dorsal* est la plus volumineuse des branches collatérales postérieures du plexus brachial et, comme le précédent, il naît dans le creux de l'aisselle où il se détache du tronc secondaire postérieur un peu en dehors du nerf du grand rond et en avant du sous-scapulaire; appliqué tout d'abord sur ce muscle, il chemine dans le tissu cellulo-graisseux du creux de l'aisselle en dehors du nerf du grand rond et sur un plan antérieur à ce nerf; il croise les vaisseaux scapulaires inférieurs en passant en avant d'eux, puis il aborde la face antérieure du grand dorsal en dedans de sa partie tendineuse; il pénètre ce muscle très près de son bord supérieur (voy. : fig. 483 et 488).

BRANCHES TERMINALES

Les *branches terminales* du plexus brachial sont au nombre de *sept,* à savoir : le *circonflexe,* le *radial,* le *médian,* le *musculo-cutané,* le *cubital,* le *brachial cutané interne* et l'*accessoire* de ce nerf. Toutes ces branches naissent dans le creux de l'aisselle des troncs secondaires du plexus; elles sont simultanément motrices et sensitives à l'exclusion des deux dernières qui sont exclusivement sensitives. Elles sont destinées à l'épaule et au membre supérieur (pour la description de ces branches, voy. : *Nerfs du membre supérieur,* tome II).

ANASTOMOSES DU PLEXUS BRACHIAL

Le plexus brachial s'anastomose avec :

a) Le *plexus cervical,* d'une part, par l'intermédiaire de la branche nerveuse que nous avons décrite dans la constitution du plexus brachial, tronc nerveux que la branche antérieure du quatrième nerf cervical envoie à la cinquième *(anastomose cervico-brachiale),* et d'autre part, par l'intermédiaire de la racine accessoire du phrénique issue de C5, lorsqu'elle va rejoindre la racine principale de ce nerf issue de C4.

b) Les *nerfs dorsaux* par suite de la participation de la branche antérieure du premier nerf dorsal au plexus brachial *(branche brachiale de D1).*

c) Et le *sympathique cervical* par l'intermédiaire des rameaux communicants dont il existe *deux systèmes* : l'un *direct* issu du ganglion cervical moyen et du ganglion stellaire, et l'autre *indirect* qui s'effectue par l'intermédiaire du nerf vertébral; on désigne ces derniers sous le nom de *rameaux communicants profonds* (voy. : *Sympathique cervical*) (voy. : fig. 532 et 534).

VARIATIONS DU PLEXUS BRACHIAL

L'origine variable de ses branches mise à part, on peut dire que la constitution du plexus brachial, partant sa *morphologie* (1) offre certaines *variations* qui dépendent de deux facteurs, à savoir : *a)* d'une part, la *destination de C7,* tronc nerveux que l'on doit considérer comme l'élément principal des variations dans la constitution du plexus; *b)* et d'autre part, la présence ou non de racines supplémentaires suivant que le plexus est *pré* ou *postfixé* : racine brachiale issue de C4, racine secondaire venue de D2 (voyez précédemment).

Nous avons vu antérieurement que d'après H. Billet, l'absence de tronc primaire moyen représenté par C7 entraîne la constitution d'un plexus brachial à deux troncs primaires : l'un supérieur, l'autre inférieur suivant que C7 rejoint l'un ou l'autre de ceux-ci.

Fénard (2) étudiant le développement du plexus brachial chez l'embryon humain reconnaît deux types principaux de plexus brachial chez l'adulte.

Le *type I,* décrit par cet auteur, correspond à la division de C7 à la manière d'un œillet artériel autour de l'artère axillaire, une partie des fibres de C7 passant au-dessus de l'artère axillaire, l'autre partie au-dessous; ainsi se trouve constitué chez l'adulte le type *deux X reliés par un Y,* il correspond donc à la bifurcation de C7.

Le *type II,* moins fréquent que le précédent, correspond à la description donnée par Billet, relative à l'absence de tronc primaire moyen ou intermédiaire; l'artère axillaire passant chez l'embryon précocement au-dessous de C7, cette branche est absorbée par la fusion de C5 et C6; en conséquence, ce type ne correspond qu'à deux troncs primaires; il explique comment les lésions tronculaires du plexus brachial peuvent se traduire symptomatologiquement par les mêmes signes que les lésions radiculaires.

En résumé, on peut considérer au plexus brachial *trois types* morphologiques principaux suivant la *destination de C7* qui devient « *l'élément conditionnel* » dans la constitution du plexus :

a) la branche antérieure de C7 ou deuxième tronc primaire est absorbée en totalité par le tronc primaire supérieur (c'est la description des classiques);

b) la branche antérieure de C7 est absorbée en totalité par le tronc primaire inférieur; c'est le cas le plus fréquent, d'après Billet;

c) la branche antérieure de C7 se divise en *deux troncs* : α) l'un *supérieur* qui est absorbé par le tronc primaire supérieur; β) l'autre *inférieur* qui est absorbé par le tronc primaire inférieur; dans ce cas, la disposition schématique du plexus brachial est représentée par *deux X réunis par deux Y.*

En conséquence, la *systématisation* des fibres nerveuses qui entrent dans la constitution des branches collatérales et terminales du plexus brachial varie suivant la constitution des cordons nerveux et suivant l'origine de ces branches (J. Paturet).

---

(1) Ouvrage à consulter : W. Harris : *The morphology of the brachial plexus.* 1 vol. Oxford medical publications. Londres, 1939.

(2) Ouvrage à consulter : R. Fénart : Développement du plexus brachial chez l'embryon humain. *Thèse de Paris,* 1956.

SYSTÉMATISATION DU PLEXUS BRACHIAL

La distribution motrice des branches collatérales et terminales du plexus brachial étant susceptible de variations, dans ce chapitre nous envisagerons seulement la répartition des fibres motrices dans un plexus brachial de description classique avec absorption de la branche antérieure de C7 par le tronc primaire supérieur (voyez précédemment); étant donné la possibilité d'un plexus préfixé, nous tiendrons compte des fibres nerveuses apportées à C5 par l'anastomose que cette branche reçoit de C4.

En ce qui concerne les branches terminales du plexus brachial, la répartition des fibres nerveuses est généralement la suivante (voy. : fig. 489) :

1° Le *nerf musculo-cutané* reçoit ses fibres de C5 et C6; toutefois un apport à ce nerf est possible par l'anastomose de C4 à C5.

2° Le *nerf circonflexe* reçoit des fibres venues de C5 et C6.

3° Le *nerf radial* reçoit ses fibres de C6, C7 et C8.

4° Le *nerf médian* reçoit ses fibres de C6, C7, C8 et D1; c'est le seul tronc nerveux qui reçoit des fibres nerveuses venues de toutes les racines du plexus brachial à l'exclusion de C5.

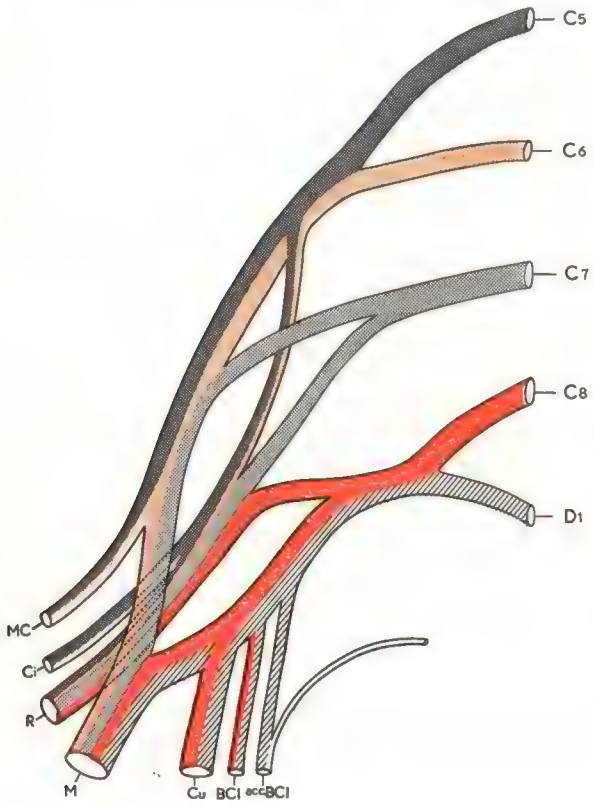

FIG. 489. — *Systématisation du plexus brachial; côté droit, vue antérieure.*

5° Le *nerf cubital* reçoit ses fibres de C8 et D1.

6° Le *nerf brachial cutané interne,* nerf exclusivement sensitif, reçoit ses fibres de C8 et D1.

7° Le *nerf accessoire du brachial cutané interne,* exclusivement sensitif, reçoit ses fibres de D1 et de D2 par l'intermédiaire de l'*anastomose de Hyrtl* (voy. : fig. 478, 479 et 488).

Nous résumons dans le tableau ci-après, la participation radiculaire qui revient à chaque muscle innervé par les branches collatérales et terminales du plexus brachial.

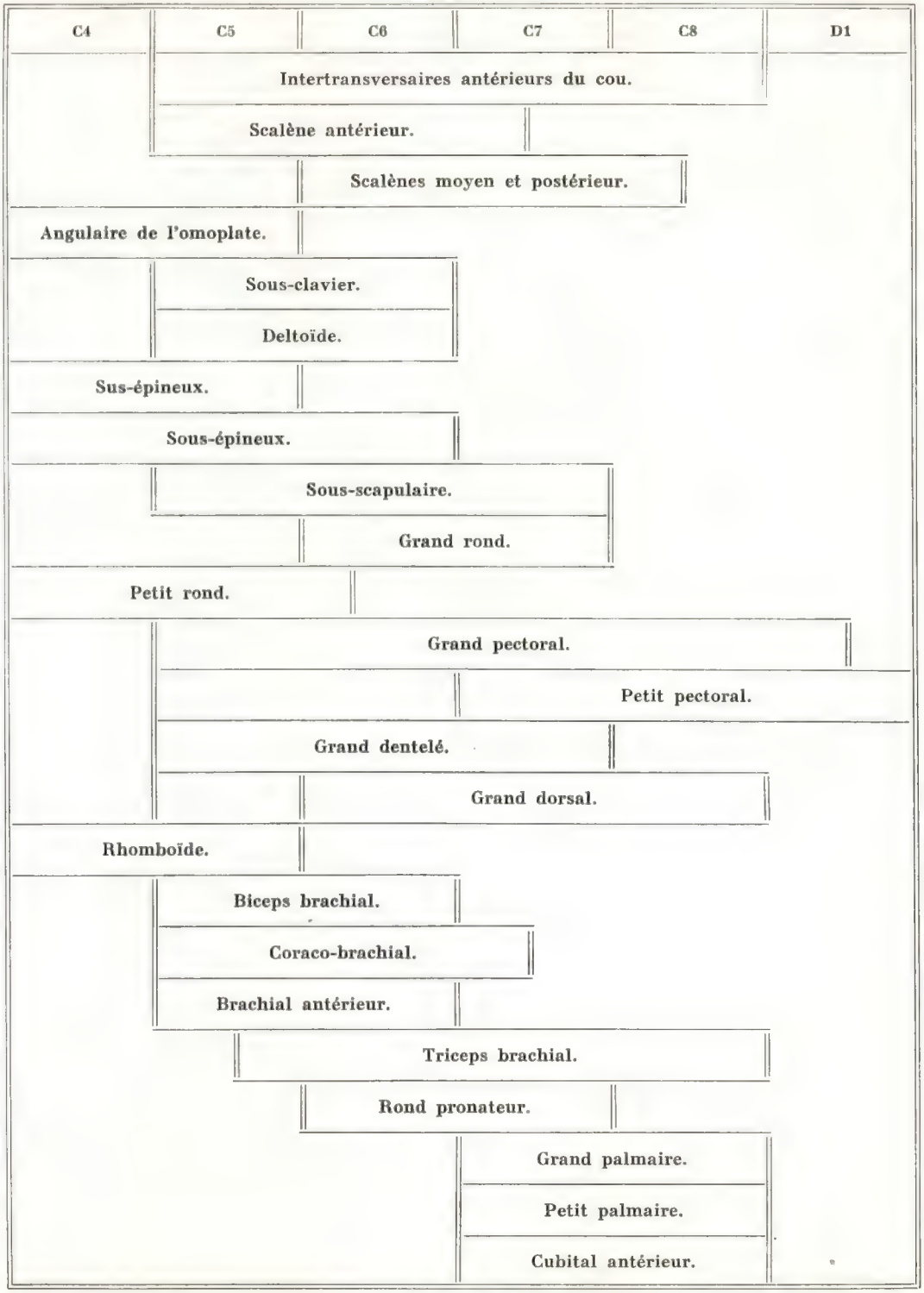
C4
C5
C6
C7
C8
D1
Intertransversaires antérieurs du cou.
Scalène antérieur.
Scalènes moyen et postérieur.
Angulaire de l'omoplate.
Sous-clavier.
Deltoïde.
Sus-épineux.
Sous-épineux.
Sous-scapulaire.
Grand rond.
Petit rond.
Grand pectoral.
Petit pectoral.
Grand dentelé.
Grand dorsal.
Rhomboïde.
Biceps brachial.
Coraco-brachial.
Brachial antérieur.
Triceps brachial.
Rond pronateur.
Grand palmaire.
Petit palmaire.
Cubital antérieur.

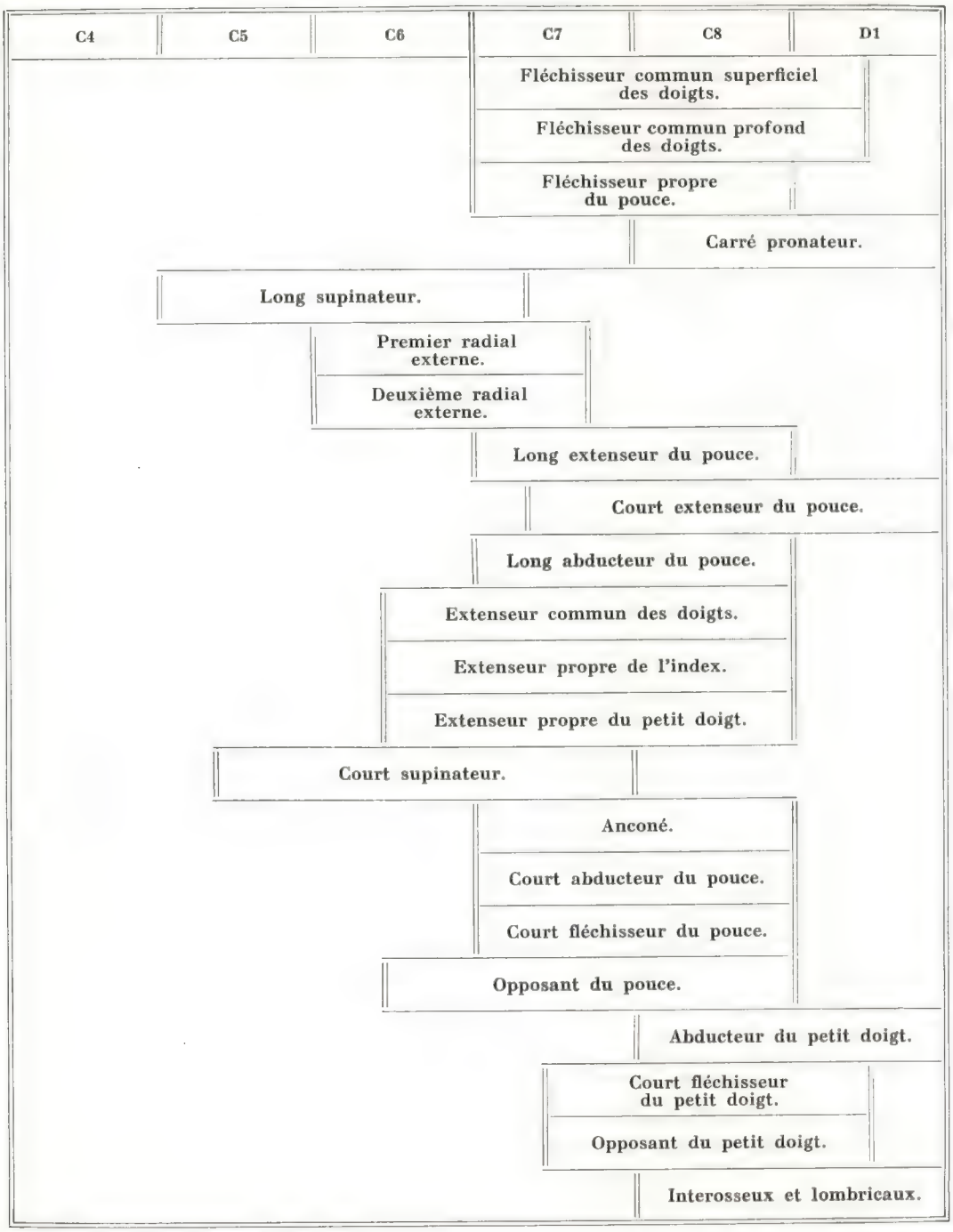
C4
C5
C6
C7
C8
D1
Fléchisseur commun superficiel des doigts.
Fléchisseur commun profond des doigts.
Fléchisseur propre du pouce.
Carré pronateur.
Long supinateur.
Premier radial externe.
Deuxième radial externe.
Long extenseur du pouce.
Court extenseur du pouce.
Long abducteur du pouce.
Extenseur commun des doigts.
Extenseur propre de l'index.
Extenseur propre du petit doigt.
Court supinateur.
Anconé.
Court abducteur du pouce.
Court fléchisseur du pouce.
Opposant du pouce.
Abducteur du petit doigt.
Court fléchisseur du petit doigt.
Opposant du petit doigt.
Interosseux et lombricaux.

NERFS INTERCOSTAUX

Les nerfs intercostaux représentent les branches antérieures des nerfs dorsaux ou thoraciques; ils sont au nombre de *douze* de chaque côté, les onze premiers suivent les espaces intercostaux (d'où leur dénomination); le douzième nerf intercostal situé au-dessous de la douzième côte peut être considéré topographiquement comme un nerf lombaire; ils correspondent aux *douze neuromères dorsaux.*

Les nerfs intercostaux représentent le type des nerfs dits segmentaires, en rapport avec la disposition métamérique de l'organisme.

Nerfs mixtes; ils sont destinés : *a)* en tant que *nerfs moteurs* : α) à la *musculature profonde de la paroi thoracique* (muscles intercostaux, muscles sus- et sous-costaux, muscle triangulaire du sternum, muscles petits dentelés postérieurs et, pour ces derniers, le supérieur par les quatre premiers nerfs, l'inférieur par les neuvième, dixième et onzième nerfs); β) et à la *musculature de la paroi antéro-latérale de l'abdomen* (les trois muscles larges de l'abdomen : grand oblique, petit oblique et transverse de l'abdomen; grand droit et pyramidal de l'abdomen); *b)* et en tant que *nerfs sensitifs,* aux téguments de la paroi thoraco-abdominale, à la plèvre pariétale et diaphragmatique et au péritoine.

Chaque nerf intercostal possède le même numéro d'ordre que la côte qui lui est sus-jacente.

Parmi les douze nerfs intercostaux, seuls les six premiers sont exclusivement localisés au thorax; les six derniers participent à l'innervation de la paroi abdominale (1).

Les deux premiers ne méritent pas le qualificatif d'intercostal, car ils ne pénètrent l'espace intercostal qu'à leur partie terminale, dans le reste de leurs parcours, ils sont sous-costaux et non intercostaux (voy. : fig. 496).

FORME ET CALIBRE. — Les nerfs intercostaux présentent un aspect rubané et sont rarement franchement arrondis; leur diamètre à l'entrée dans l'espace intercostal est de 4 millimètres en moyenne; les deux premiers et le douzième nerf intercostal sont moins volumineux que les autres.

ORIGINE. — Le nerf intercostal naît à la sortie du trou de conjugaison par division du nerf dorsal en deux *branches* : l'une *postérieure,* l'autre *antérieure* (nerf intercostal); il apparaît dans l'espace intercostal au niveau du bord libre des ligaments rayonnés où il franchit le trou de conjugaison antérieur (voy. : *Articulations costo-vertébrales,* tome I) (voy. : fig. 465).

TRAJET ET TERMINAISON. — A l'exception des deux premiers et du douzième nerf intercostal, chaque nerf parcourt d'arrière en avant l'espace intercostal dans toute sa longueur.

Il s'applique tout d'abord en avant du ligament costo-transversaire supérieur puis en avant du muscle intercostal externe; à partir de l'angle costal, il s'insinue entre les muscles intercostaux interne et externe pour se placer plus en avant entre les muscles intercostaux interne et moyen (voy. : fig. 490 et 493).

A son entrée dans l'espace intercostal, le nerf occupe la partie moyenne de l'espace

(1) Article à consulter : P. Goinard : Les nerfs du muscle droit abdominal. *Travaux du Laboratoire d'Anatomie de la Faculté de Médecine d'Alger,* 1927, p. 10.

(dans le sens de la hauteur), il se rapproche ensuite de la côte sus-jacente et se place avec les vaisseaux intercostaux satellites dans la *gouttière costale* (voy. : fig. 491 et 493).

Au niveau de l'extrémité antérieure de l'espace intercostal, le nerf est compris entre le muscle intercostal moyen en avant et la plèvre pariétale doublée du fascia endothoracique en arrière (voy. : fig. 491); il a tendance à se rapprocher du cartilage costal sous-jacent.

La *terminaison* est différente pour les six premiers et les six derniers nerfs intercostaux.

1° Les *six premiers nerfs intercostaux* croisent en avant les vaisseaux mammaires internes, puis ils se coudent presque à angle droit à quelques millimètres du bord correspondant du sternum pour perforer d'arrière en avant l'extrémité antérieure de l'espace intercostal; chaque nerf prend à ce niveau le nom de *rameau perforant antérieur*. Accom-

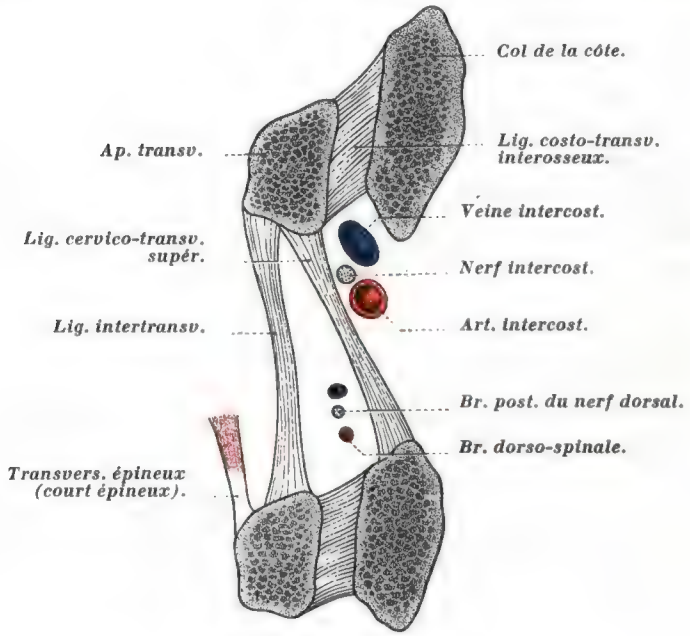

FIG. 490.

Rapports du nerf intercostal et situation de la branche postérieure du nerf dorsal dans l'espace intertransversaire dorsal, vus sur une coupe sagittale, côté droit; segment interne de la coupe (demi-schématique).

pagné d'une branche de l'artère mammaire interne, il traverse successivement l'intercostal moyen, le ligament interchondroïde et le grand pectoral et sous les téguments il se divise en *deux branches*, l'une *externe*, l'autre *interne* (voy. : fig. 492).

Certains perforants antérieurs sont parfois dédoublés.

Exclusivement sensitifs, les rameaux perforants antérieurs se distribuent aux téguments des régions sternale, pectorale et mammaire (partie interne).

2° Les *six derniers nerfs intercostaux* quittent l'espace intercostal pour s'engager entre les digitations d'insertion costale du diaphragme et du transverse, puis ils pénètrent dans la paroi abdominale, où ils cheminent dans l'espace celluleux intermusculaire compris entre le petit oblique et le transverse de l'abdomen; le point où le nerf pénètre dans la paroi abdominale est évidemment d'autant plus en avant que ce dernier est plus élevé c'est-à-dire d'ordre numériquement moins élevé (voy. : fig. 495).

Dans la paroi, ces nerfs suivent un trajet oblique de haut en bas et d'arrière en avant tout en échangeant des anastomoses entre eux; un peu avant d'atteindre le bord externe du grand droit, chaque nerf (branche abdominale) se divise en deux ou trois branches qui perforent le feuillet postérieur de la gaine du grand droit de l'abdomen par des orifices distincts (de dix à douze environ), leurs branches terminales pénètrent le grand droit de

l'abdomen par sa face postérieure en un point qui se rapproche d'autant plus du bord externe du muscle que le nerf intercostal est plus bas, et le douzième nerf intercostal le pénètre constamment par son bord externe, parfois même, mais plus rarement, par sa face antérieure (voy. : fig. 495).

Indépendamment des rameaux musculaires destinés au grand droit de l'abdomen, les branches terminales dites *branches abdominales* des six derniers nerfs intercostaux fournissent également des rameaux sensitifs qui perforent la gaine du grand droit au niveau de ses bords interne et externe pour se distribuer aux téguments de la paroi antérieure de l'abdomen; de telle sorte qu'il existe pour chacun de ces nerfs *deux rameaux perforants* antérieurs absolument indépendants l'un de l'autre que l'on qualifie de *perforant antéro-interne* et *perforant antéro-externe* (voy. : fig. 494).

RAPPORTS. — 1° **Avec les vaisseaux intercostaux.** — Les rapports du nerf intercostal avec ses vaisseaux satellites et homonymes ne sont pas identiques sur tout le trajet de l'espace.

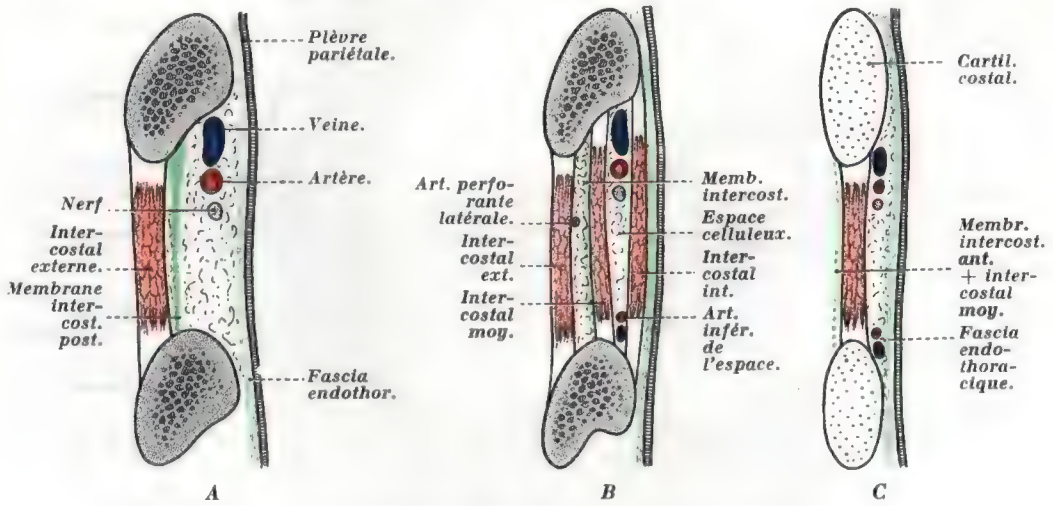

FIG. 491. — *Coupe frontale d'un espace intercostal montrant la situation et les rapports du paquet vasculo-nerveux intercostal.*

A. A la partie postérieure de l'espace. — *B*. A sa partie moyenne. — *C*. A sa partie antérieure.

a) A sa sortie du trou de conjugaison antérieur, le nerf est postérieur par rapport aux vaisseaux, soit au même niveau, soit à un niveau supérieur aux vaisseaux; assez souvent la veine intercostale se place au-dessus du nerf (voy. : fig. 493).

b) En avant du ligament costo-transversaire supérieur, les vaisseaux intercostaux croisent le nerf en passant en avant de lui pour se placer ensuite à un niveau supérieur.

c) Dans le reste de l'espace intercostal, les vaisseaux restent sus-jacents au nerf et le pédicule vasculo-nerveux intercostal sous-jacent à la côte supérieure se loge dans la gouttière costale. De haut en bas, les trois organes sont étagés dans l'ordre suivant : veine, artère, nerf; la veine étant l'organe le plus volumineux (voy. : fig. 491).

Les vaisseaux intercostaux sont accompagnés par des vaisseaux lymphatiques sur le trajet desquels on rencontre de petits ganglions dits ganglions intercostaux, les uns latéraux, les autres postérieurs compris entre le fascia endothoracique et l'intercostal externe.

2° **Avec le contenu de l'espace intercostal.** — *a) Dans sa partie postérieure,* c'est-à-dire dans celle qui correspond aux articulations costo-transversaires, le nerf est profondément

situé dans l'espace. Il répond : en arrière au ligament costo-transversaire supérieur sur lequel il est appliqué (voy. : fig. 490 et 492) et en avant au fascia endothoracique qui le sépare de la plèvre pariétale et du poumon.

b) Avant la naissance de l'intercostal interne, c'est-à-dire jusqu'à l'angle costal, le nerf répond : en dehors et en arrière, à la membrane intercostale externe et au muscle intercostal externe et en dedans et en avant, au fascia endothoracique et à la plèvre pariétale (voy. : fig. 491 et 492).

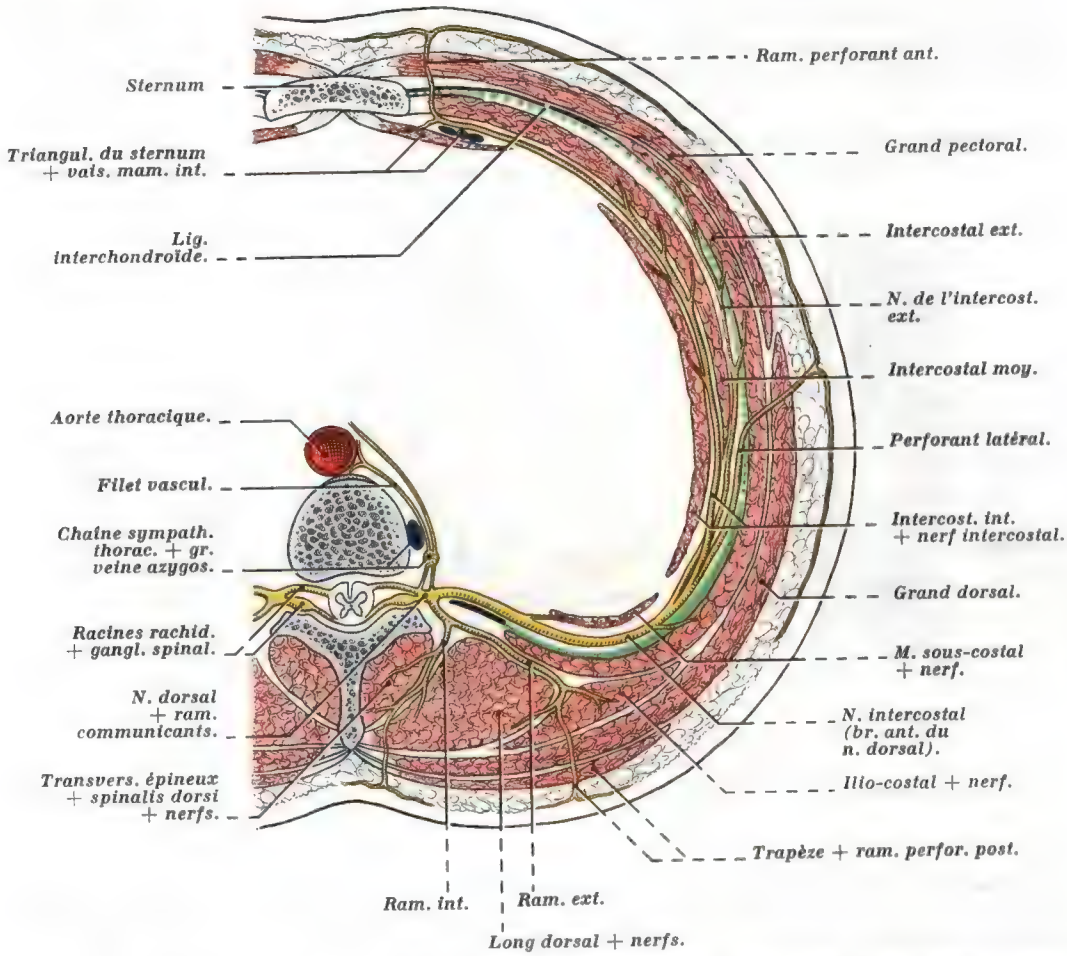

Fig. 492. — *Distribution d'un nerf dorsal. Trajet et distribution d'un nerf intercostal vu sur une coupe transversale de la paroi thoracique; côté droit, segment inférieur de la coupe* (demi-schématique).

En noir, le ligament costo-transversaire supérieur; *en vert,* la membrane intercostale.

c) Au niveau de la gouttière costale (partie latérale de l'espace) le nerf est compris entre les muscles intercostaux externe et moyen en dehors et le muscle intercostal interne en dedans (voy. : fig. 491 et 493).

d) Dans la partie antérieure de l'espace, l'intercostal interne faisant défaut à 6 centimètres en dehors du bord latéral du sternum, le nerf intercostal répond : en avant, au muscle intercostal moyen qui comble l'espace à ce niveau et qui le sépare du ligament

interchondroïde de Sebileau et en arrière, aux vaisseaux mammaires internes, au fascia endothoracique et à la plèvre pariétale (fig. 491 et 492).

3° **Dans la paroi abdominale.** — Les six derniers nerfs intercostaux sont compris dans l'espace celluleux situé entre le petit oblique et le transverse de l'abdomen. Ils répondent : en dehors, aux muscles grand et petit oblique et aux branches ascendantes de la circonflexe iliaque profonde, et en dedans, au transverse de l'abdomen, au fascia transversalis et au péritoine pariétal (voy. : fig. 494).

Au niveau de la gaine des droits, les branches terminales des six derniers nerfs intercostaux répondent : en avant, au muscle grand droit de l'abdomen et au pyramidal de l'abdomen; et en arrière, aux vaisseaux épigastriques et à la branche abdominale de la mammaire interne, au feuillet postérieur de la gaine des droits et au fascia transversalis.

Une incision chirurgicale de la paroi abdominale antérieure intéresse forcément un

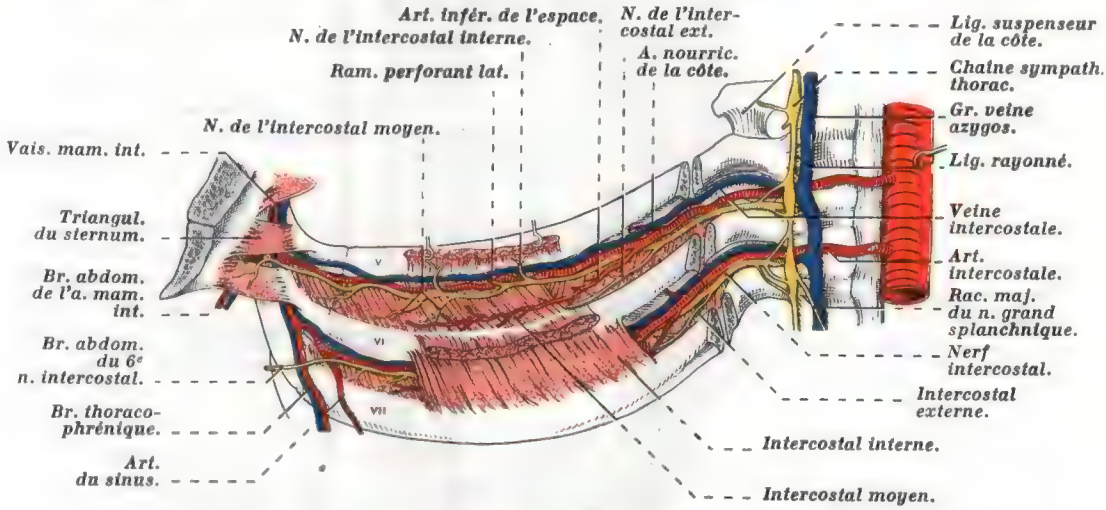

FIG. 493. — *Nerfs intercostaux des cinquième et sixième espaces; leur distribution; vue endothoracique, côté droit.*

Le muscle intercostal interne du cinquième espace est représenté sectionné et rabattu.

certain nombre de branches terminales des six derniers nerfs intercostaux; toutefois la section d'un seul nerf intercostal est généralement sans effet sur la musculature abdominale. Dans l'appendicectomie, l'incision de Mac-Burney pratiquée à deux travers de doigt en dedans de l'épine iliaque antérieure et supérieure passe généralement entre le douzième nerf intercostal et les abdomino-génitaux, elle n'intéresse le douzième nerf intercostal que rarement (voy. : fig. 494).

Les branches abdominales des huitième, neuvième, dixième et onzième nerfs intercostaux droits répondent à la région vésiculaire, elles peuvent être intéressées par une incision de la paroi de l'abdomen au cours d'une intervention chirurgicale pour atteindre la vésicule biliaire. Néanmoins l'incision de Czerny permet un large accès sur les voies biliaires tout en évitant la section des branches abdominales de ces nerfs, partant la paralysie de la musculature de la paroi de l'abdomen.

BRANCHES COLLATÉRALES. — Les branches collatérales communes à tous les nerfs intercostaux sont : *a)* des *branches articulaires* très grêles pour les articulations costo-vertébrales; *b)* des *branches musculaires* pour les muscles intercostaux, surcostaux et

sous-costaux; *c)* des *branches cutanées* ou rameaux perforants latéraux; *d)* des *filets pleuraux* très grêles destinés aux plèvres costale et diaphragmatique et plus spécialement au cul-de-sac inférieur de la plèvre; *e)* des *branches anastomotiques* tendues entre deux nerfs intercostaux voisins, ces anastomoses croisent en dedans la côte intermédiaire et sont plus fréquentes au niveau des espaces supérieurs. On les observe également au niveau des branches abdominales et en particulier entre celles du onzième et du douzième nerf intercostal.

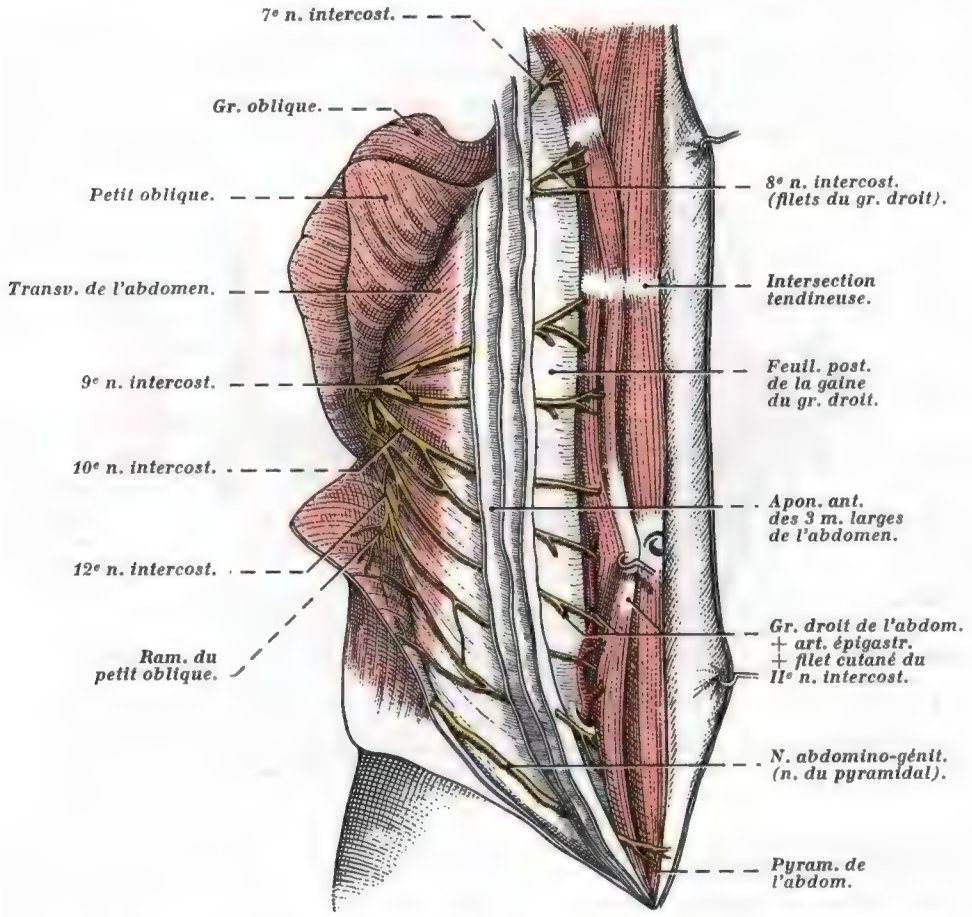

FIG. 494. — *Terminaison des nerfs intercostaux inférieurs dans la paroi abdominale; côté droit, vue antérieure* (d'après HOVELACQUE).

1° **Nerfs du sous-costal.** — Le nerf du sous-costal est très mince. Il se détache de la face interne du nerf intercostal dans la partie la plus reculée de l'espace; dirigé obliquement en bas et en avant, il pénètre le muscle par sa face profonde près de son bord antérieur.

2° **Nerf du surcostal.** — Le nerf du surcostal est également très grêle. Il naît de la face externe du nerf intercostal au point où celui-ci aborde le muscle intercostal externe; il traverse ou croise le bord postérieur de ce muscle et pénètre le sur-costal par sa face antérieure.

3° **Nerf de l'intercostal externe.** — Le nerf de l'intercostal externe se détache du nerf intercostal en des points variables, soit isolément dans la partie postérieure de l'espace intercostal, soit d'un tronc commun avec le nerf du surcostal. Long de 5 à 6 centimètres et sous-jacent au nerf intercostal, il chemine entre l'intercostal moyen et l'intercostal externe; il se distribue à ce dernier muscle par quatre ou cinq filets. Parfois cependant, il naît lorsque le nerf intercostal croise le bord supérieur de l'intercostal moyen et, dans ce cas, la partie postérieure du muscle intercostal externe est innervée par deux ou trois rameaux grêles qui partent directement du tronc nerveux (voy. : fig. 492 et 493).

Assez souvent ce nerf fournit un ou deux filets à l'intercostal moyen.

4° **Nerfs de l'intercostal moyen.** — Les nerfs de l'intercostal moyen sont en nombre variable (trois à quatre en moyenne). Ils se détachent du nerf intercostal pendant son trajet entre les muscles intercostaux moyen et interne; obliques en bas et en avant, ils pénètrent le muscle par sa face interne (voy. : fig. 492 et 493).

5° **Nerfs de l'intercostal interne.** — Les nerfs de l'intercostal interne sont au nombre de trois ou quatre. Ils naissent du nerf intercostal dans la partie où celui-ci est recouvert par le muscle intercostal interne; très grêles, ils pénètrent ce muscle par sa face externe (voy. : fig. 492 et 493).

6° **Rameau perforant latéral.** — Le rameau perforant latéral est la branche la plus volumineuse des collatérales du nerf intercostal. Il se détache à la partie moyenne de l'espace intercostal, perfore successivement de dedans en dehors et d'arrière en avant l'intercostal moyen, puis l'intercostal externe auquel il abandonne parfois un fin rameau; le nerf perforant est situé au ras du bord inférieur de la côte sus-jacente et dans son trajet, ce rameau est accompagné par une branche perforante latérale de l'artère intercostale (voy. : fig. 491 et 492).

Le rameau perforant latéral apparaît sous la peau entre les digitations du grand dentelé pour les six premiers nerfs (ligne de Gerdy), exactement contre le bord inférieur de la digitation correspondante du grand dentelé (Dargent), entre ce muscle et le grand oblique pour le septième (voy. : fig. 495), et entre les digitations du grand oblique pour les cinq derniers nerfs. Devenu superficiel, il se divise en *deux branches,* l'une *antérieure,* l'autre *postérieure* destinées aux téguments de la paroi latérale du thorax, de la région pectorale et de la partie externe de la région mammaire. Les branches postérieures contournent le bord antérieur du grand dentelé, puis croisent superficiellement ce muscle ainsi que le grand dorsal; les branches antérieures croisent le bord inférieur du grand pectoral jusqu'au cinquième espace, puis au-dessous de cet espace, elles croisent superficiellement le grand oblique de l'abdomen.

L'émergence des rameaux perforants latéraux sur le thorax décrit une ligne courbe concave en arrière, dont la partie antérieure répond au rameau perforant du sixième espace (voy. : fig. 495).

BRANCHES TERMINALES. — Nous avons vu que la terminaison des nerfs intercostaux était différente pour les six premiers et les six derniers nerfs.

Les *six premiers nerfs intercostaux* se terminent par une branche sensitive appelée *rameau perforant antérieur* qu'accompagne une branche collatérale de l'artère mammaire interne (artère perforante antérieure).

Les *branches terminales des six derniers nerfs intercostaux* (1), branches motrices et

---

(1) Article à consulter : Minne, Senneville et Libersa : Sur quelques particularités concernant le trajet et la distribution des nerfs intercostaux. *Comptes rendus de l'Association des Anatomistes,* 1950, p. 492.

sensitives se terminent dans le grand droit antérieur de l'abdomen et abandonnent des filets sensitifs à la peau de la paroi antérieure de l'abdomen *(perforants abdominaux)*.

Les nerfs intercostaux étant des nerfs segmentaires par excellence, si on les envisage par rapport aux intersections fibreuses du grand droit de l'abdomen (normalement trois intersections), on peut dire que la distribution des six derniers nerfs intercostaux se

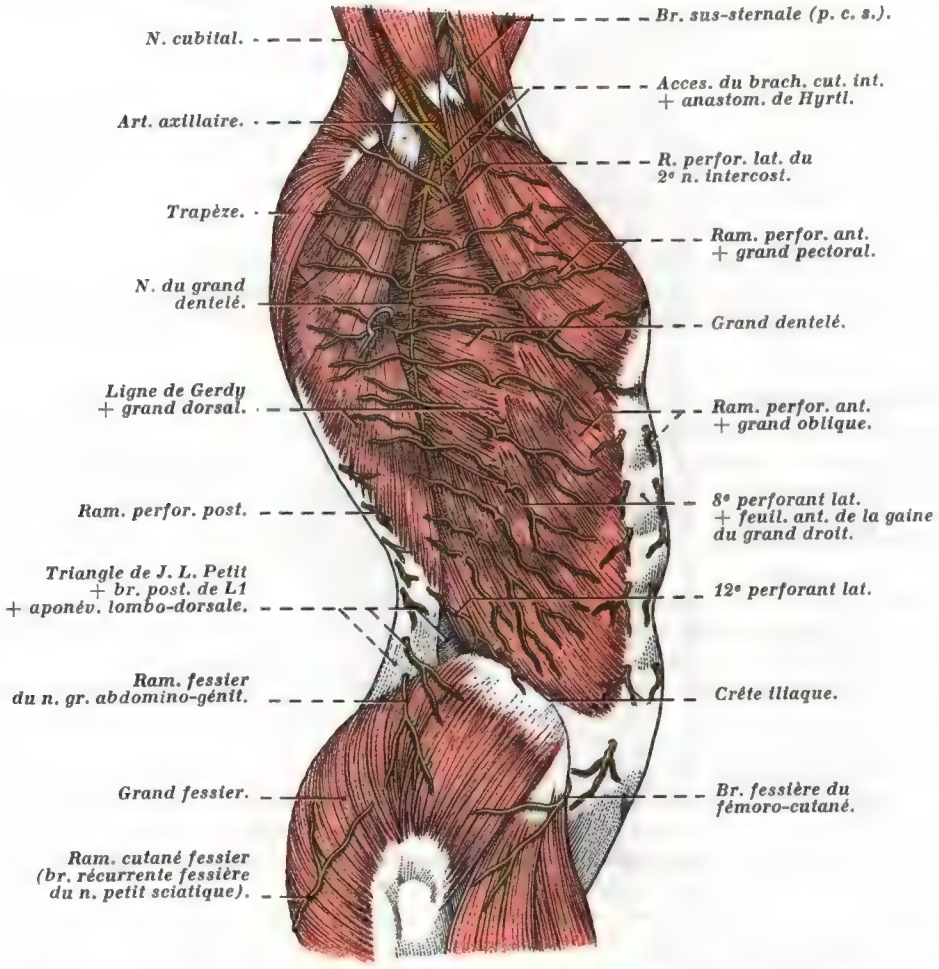

FIG. 495. — *Rameaux perforants latéraux des nerfs intercostaux et nerfs du grand dentelé; côté droit, vue latérale.*

répartit ainsi dans le muscle : *a)* le septième nerf intercostal se distribue au segment supérieur; *b)* le huitième et parfois le neuvième vont au segment sous-jacent (au deuxième segment); *c)* le neuvième et le dixième sont destinés au troisième segment; *d)* les onzième et douzième nerfs intercostaux au quatrième segment ou segment sous-ombilical (les segments étant comptés de haut en bas).

CARACTÈRES PARTICULIERS AUX NERFS INTERCOSTAUX. — *1° Premier nerf intercostal.* — Le premier nerf intercostal est toujours très grêle et plus petit que les autres

nerfs intercostaux; ce fait tient à ce que la branche antérieure du premier nerf dorsal prend une large part à la constitution du plexus brachial par une anastomose volumineuse qu'elle envoie à la branche antérieure du huitième nerf cervical (anastomose D1-C8) et qui passe au-dessus de la première côte.

Le nerf chemine contre le bord interne de la première côte ou immédiatement au-dessous de ce bord, séparé des vaisseaux intercostaux par le muscle intercostal interne pendant la plus grande partie de son trajet; il ne pénètre dans l'espace intercostal qu'à sa partie antérieure (c'est donc un nerf sous-costal) (voy. : fig. 496).

Il ne possède pas de rameau perforant latéral et lorsque, exceptionnellement, celui-ci existe (5 % des cas), il émerge en avant de l'*arcade du premier espace* sur la convexité de laquelle s'insèrent des fibres charnues du grand dentelé. Il se divise en *deux branches* :

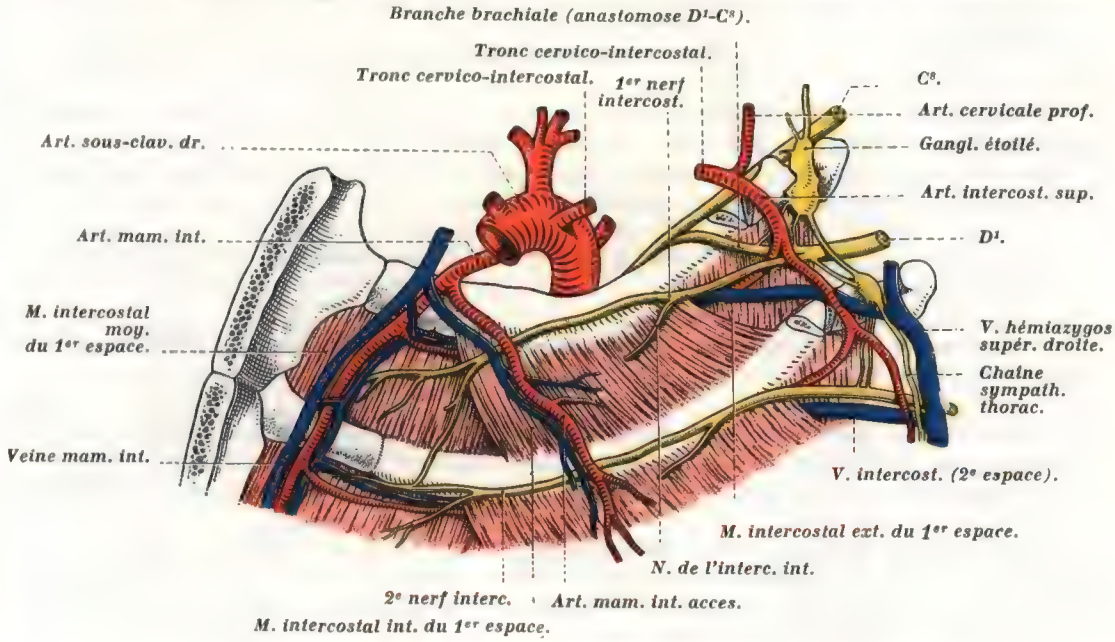

FIG. 496. — *Les deux premiers nerfs intercostaux, côté droit, vue endothoracique.*

l'une d'elles se distribue aux téguments de la face interne du bras et de la base du creux de l'aisselle; l'autre s'anastomose dans le creux de l'aisselle avec le brachial cutané interne ou son accessoire *(première anastomose intercosto-brachiale)*.

Il fournit parfois un rameau au petit dentelé postérieur et supérieur et un rameau au muscle présternal.

2° ***Deuxième nerf intercostal.*** — Le deuxième nerf intercostal est également grêle; il présente souvent la même disposition par rapport aux vaisseaux intercostaux et au muscle intercostal interne que le précédent; il n'atteint l'espace intercostal que dans son tiers antérieur, son rameau perforant latéral généralement volumineux apparaît sur la paroi interne du creux de l'aisselle, il quitte le deuxième espace intercostal sous une petite arcade aponévrotique qui appartient à l'intercostal externe; il se distribue aux téguments de la face interne du bras et de la base du creux axillaire; il s'anastomose dans le creux de l'aisselle avec l'accessoire du brachial cutané interne en formant l'*anastomose intercosto-brachiale de Hyrtl*; cette anastomose représente des fibres sensitives de l'accessoire

du brachial cutané interne qui sont dérivées par le deuxième nerf intercostal (voy. : fig. 478, 479 et 488).

Comme le précédent, il fournit un rameau au petit dentelé postérieur et supérieur et au muscle présternal.

Le deuxième nerf intercostal peut participer à la constitution du plexus brachial par une anastomose que la branche antérieure du deuxième nerf dorsal envoie à D1 (plexus postfixé).

*3° **Troisième et quatrième nerfs intercostaux.*** — Ces nerfs donnent souvent un rameau à chacun des muscles petit dentelé postérieur et supérieur, triangulaire du sternum et présternal.

Le rameau perforant latéral se distribue aux téguments de la face interne du bras et de la région mammaire.

Le troisième nerf envoie parfois une anastomose à l'accessoire du brachial cutané interne.

*4° **Cinquième et sixième nerfs intercostaux.*** — Ces nerfs envoient un filet au muscle petit dentelé postérieur et supérieur et au triangulaire du sternum.

Les branches postérieures des rameaux perforants latéraux se distribuent aux téguments de la partie externe de la région scapulaire; les rameaux perforants antérieurs de ces mêmes nerfs vont aux téguments de la région pectorale et de la mamelle.

Fréquemment le sixième nerf intercostal envoie une anastomose préxiphoïdienne à celui du côté opposé (voy. : fig. 492).

*5° **Septième nerf intercostal.*** — Le septième nerf intercostal donne des filets au grand oblique de l'abdomen.

*6° **Huitième et neuvième nerfs intercostaux.*** — Les rameaux perforants latéraux de ces deux nerfs fournissent chacun un filet au grand dentelé (Hirschfeld, Dargent), de plus, le neuvième nerf intercostal envoie un rameau au petit dentelé postérieur et inférieur.

*7° **Dixième et onzième nerfs intercostaux.*** — Ces nerfs envoient des rameaux aux muscles petit dentelé postérieur et inférieur, au petit oblique et au transverse de l'abdomen. Les branches antérieures des rameaux perforants latéraux ont une direction franchement oblique en bas et en avant (voy. : fig. 495).

*8° **Douzième nerf intercostal.*** — Le *douzième nerf intercostal* ou *premier nerf lombaire de Haller* n'est pas à proprement parler un nerf intercostal, puisqu'il n'occupe pas un espace intercostal; généralement grêle, il est situé au-dessous de la douzième côte, donc dans la paroi lombaire à laquelle il appartient. Il est *sous-costal* et non pas intercostal (voy. : fig. 499).

Il n'est pas franchement parallèle à la douzième côte; il est plus oblique que celle-ci et de dedans en dehors, il s'éloigne de plus en plus de la côte; il est situé à 1 cm. 1/2 au-dessous de sa pointe lorsque celle-ci est d'une longueur moyenne (Brouet). Le *point costo-vertébral de Guyon,* situé au-dessous de la douzième côte et à trois travers de doigt environ de la ligne des apophyses épineuses, correspond au douzième nerf intercostal (voy. : fig. 501).

Il sort par le trou de conjugaison compris entre la douzième vertèbre dorsale et la première vertèbre lombaire. Oblique en bas et en dehors, il s'engage très vite entre l'apophyse transverse de la première vertèbre lombaire et l'arcade du psoas en avant et le col de la douzième côte en arrière, puis il s'insinue entre le plan costoïdal du psoas (insertions costiformes) en avant et les insertions costales du carré lombaire en arrière (voy. : fig. 501).

Il chemine tout d'abord en avant du carré des lombes qui le sépare de ses vaisseaux homonymes (voy. : *Artères intercostales,* tome III), puis il perfore le transverse de l'abdo-

men contre le bord externe du carré des lombes, ou à quelques millimètres en dehors de ce bord (jamais à plus de 2 centimètres), pour se placer entre le transverse et le petit oblique de l'abdomen (voy. : fig. 494, 497 et 501).

Dans ce trajet, le nerf plus oblique que les vaisseaux croise en X le douzième pédicule vasculaire intercostal; à sa sortie du trou de conjugaison, le nerf est situé sur un plan sus-jacent aux vaisseaux intercostaux, alors qu'au niveau de l'extrémité de la douzième côte, le nerf est placé sur un plan inférieur et antérieur par rapport à ces vaisseaux; enfin dans la première partie de son trajet, le nerf n'est pas satellite de ses vaisseaux homonymes, il ne rejoint ceux-ci qu'en dehors du carré des lombes (voy. : fig. 497).

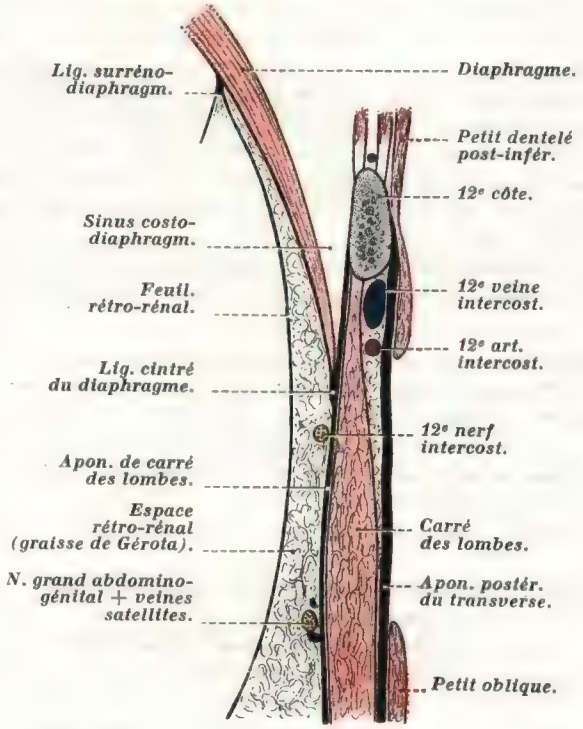

FIG. 497.

Situation et rapports du douzième nerf intercostal et du nerf grand abdomino-génital sur une coupe antéro-postérieure passant par la partie moyenne de la douzième côté droite; segment externe de la coupe (demi-schématique).

Le douzième nerf intercostal présente également des rapports variables suivant la longueur et l'obliquité de la douzième côte.

Lorsque la douzième côte est *courte,* le nerf se dégage très rapidement du premier faisceau costiforme du psoas et il entre en rapport en avant avec le ligament cintré du diaphragme sous lequel il s'engage. Il répond : en haut, au sinus et à l'hiatus costo-diaphragmatique; en arrière, au carré des lombes; en avant, à la graisse pararénale de Gerota qui le sépare de la loge rénale; enfin en bas, il s'éloigne de plus en plus des nerfs abdomino-génitaux.

Lorsque la douzième côte est *longue,* le nerf suit assez fidèlement le bord inférieur de cette dernière et parallèlement à elle pendant la première moitié de son trajet; il n'aborde le ligament cintré du diaphragme que plus en dehors et bien au-dessous de l'hiatus costo-diaphragmatique.

Il fournit : *a)* le *nerf du premier muscle intertransversaire externe des lombes*; *b)* un ou deux *filets au carré des lombes* qui abordent le muscle par sa face antérieure; *c)* et fréquemment un *filet terminal* au pyramidal de l'abdomen.

Son *rameau perforant latéral (rameau cutané fessier)* est volumineux; il se détache du tronc principal dans la partie supérieure du quadrilatère de Grynfeltt, peu après que le nerf a traversé l'aponévrose postérieure du transverse et généralement contre le bord postérieur du petit oblique; alors que le douzième nerf intercostal reste profond entre le transverse de l'abdomen et le petit oblique, le rameau cutané fessier devient de plus en plus superficiel, traverse obliquement de haut en bas et de dedans en dehors, tout d'abord le petit oblique à quelques millimètres de son bord postérieur (parfois cependant, il rase ce bord sans traverser le muscle), puis le grand oblique. Après un trajet descendant entre les deux muscles obliques, il apparaît un peu au-dessus de la crête iliaque; il croise cette dernière et se distribue en plusieurs branches dans les téguments des régions fessière et trochantérienne; dans son trajet, il est fréquemment accompagné par un rameau issu de la branche superficielle de la douzième artère intercostale (voy. : fig. 495).

Sous la peau de la région fessière, il se divise parfois en *deux branches terminales* d'égale grosseur : l'une *postérieure* ou *fessière*; l'autre *antérieure* ou *trachantérienne*.

Le *point sus-iliaque latéral*, situé un peu au-dessus de la partie moyenne de la crête iliaque, douloureux au cours de certaines affections rénales ou pyéliques (lithiase, tumeurs du rein) correspond à l'émergence sous-cutanée du rameau perforant latéral du douzième nerf intercostal.

Le douzième nerf intercostal s'anastomose avec le grand abdomino-génital. Il participe à la constitution du plexus lombaire par l'anastomose qu'il envoie à L1.

ANASTOMOSES. — Les nerfs intercostaux s'anastomosent :

1° *Entre eux*, d'une part par des anastomoses intra-thoraciques obliques qui vont d'un espace intercostal à l'autre et qui croisent la face interne de la côte intermédiaire, et d'autre part, dans la paroi abdominale entre le plan du petit oblique et du transverse.

2° *Avec le plexus brachial*, par l'intermédiaire de la branche brachiale du premier nerf dorsal (anastomose D1-C8).

3° *Avec le plexus lombaire* par l'intermédiaire de la branche lombaire du douzième nerf dorsal.

Ces deux dernières anastomoses se font par l'intermédiaire des *nerfs dorsaux* et non pas par les nerfs intercostaux.

4° *Avec l'accessoire du brachial cutané interne* par l'*anastomose intercosto-brachiale de Hyrtl* (1), issue du deuxième nerf intercostal et parfois aussi par l'intermédiaire du rameau perforant latéral du premier nerf intercostal (ce rameau lorsqu'il existe, ce qui est rare, s'anastomose aussi bien avec le brachial cutané interne qu'avec son accessoire).

5° *Avec le nerf grand abdomino-génital*, d'une part, dans la paroi de l'abdomen et d'autre part, à la région fessière par l'intermédiaire du rameau perforant latéral du douzième nerf intercostal et de la branche perforante latérale du grand abdomino-génital.

6° *Avec le sympathique*, par l'intermédiaire des rameaux communicants issus des ganglions de la chaîne sympathique thoracique; le premier nerf intercostal mis à part, chaque nerf intercostal reçoit deux à trois rameaux des ganglions immédiatement sus- et sous-jacents.

DISTRIBUTION MOTRICE DES NERFS INTERCOSTAUX. — Les douze paires de nerfs intercostaux innervent tous les muscles intercostaux, surcostaux et sous-costaux, mais il faut retenir que ces nerfs innervent également d'autres muscles : *a)* les muscles de la paroi antéro-latérale de l'abdomen tirent leur innervation des six derniers nerfs intercostaux; *b)* le petit dentelé postérieur et supérieur, des quatre premiers nerfs intercostaux;

---

(1) Anatomiste autrichien (1811-1894), fut successivement professeur d'Anatomie aux Universités de Prague et de Vienne.

c) le petit dentelé postérieur et inférieur, des neuvième, dixième et onzième nerfs intercostaux; *d)* le triangulaire du sternum, des deuxième, troisième quatrième, cinquième et sixième nerfs intercostaux; *e)* et le muscle présternal (inconstant), des deux premiers nerfs intercostaux.

En outre, les huitième et neuvième nerfs intercostaux innervent le grand dentelé (Dargent), et le douzième nerf intercostal innerve en plus le carré des lombes, le premier muscle intertransversaire externe des lombes ou muscle intercostiforme et accessoirement le pyramidal de l'abdomen.

Les branches diaphragmatiques issues des six derniers nerfs intercostaux et soi-disant destinées au diaphragme n'ont aucun rôle moteur et ne sont que des filets sensitifs pleuraux (voy. : *Innervation du diaphragme*, tome I).

DISTRIBUTION SENSITIVE CUTANÉE DES NERFS INTERCOSTAUX. — Le territoire d'innervation sensitive cutanée des nerfs intercostaux est très étendu; en hauteur, il occupe tout le tronc et empiète sur le creux axillaire, la face interne du bras, la région fessière et les téguments de la hanche.

Cette innervation cutanée est exclusivement fournie par les rameaux perforants latéraux et antérieurs et elle présente une *topographie segmentaire* des plus nette ainsi qu'en témoignent d'une part, les éruptions des zonas intercostaux ainsi que les irradiations douloureuses d'origine zostérienne (névralgies intercostales), et d'autre part, les fractures du rachis dorsal ou les maux de Pott avec compressions radiculaires.

A chaque nerf intercostal correspond un *territoire segmentaire métamérique* avec toutefois interpénétration à la limite de deux territoires superposés; ces zones sensitives des segments du tronc désignées sous le nom de *dermatomes* sont évidemment au nombre de *douze*; les quatre premiers dermatomes (D1 à D4) empiètent sur la région pectorale, le bras et le creux axillaire; l'*ombilic* est situé au niveau du territoire des dixièmes nerfs intercostaux (dixième dermatome); le douzième dermatome répond à la crête iliaque, à la hanche et à la région fessière (voy. : fig. 458).

PLEXUS LOMBAIRE

Le *plexus lombaire* est formé par les branches antérieures des quatre premiers nerfs lombaires et par les anastomoses qu'elles contractent entre elles avant leur distribution périphérique, auxquelles s'ajoute fréquemment une anastomose du douzième nerf dorsal à la branche antérieure de la première racine lombaire appelée *anastomose dorso-lombaire*.

Bien que ce plexus soit destiné au *membre inférieur* et à la *ceinture pelvienne*, il n'est qu'en partie l'équivalent du plexus brachial au membre supérieur, l'homologie étant représentée par l'ensemble des plexus lombaire et sacré (voy. : fig. 498).

CONSTITUTION DU PLEXUS LOMBAIRE. — La *constitution* du plexus lombaire est des plus variables; aussi, suivant l'expression de Bonniot (1), ce qui caractérise et définit le plexus lombaire, ce sont ses *branches de distribution* : grand et petit abdomino-génital, génito-crural et nerfs antérieurs du membre inférieur (nerf crural, nerf obturateur et nerf fémoro-cutané).

---

(1) Ouvrage à consulter : Bonniot : Anatomie du plexus lombaire chez l'homme. *Thèse de Lyon*, 1922.

Dans plus de la moitié des cas, le plexus lombaire est un *plexus à quatre racines*, constitué par les *branches antérieures des quatre premiers nerfs lombaires*, normalement le volume de ces branches augmente de haut en bas.

1° La *branche antérieure du premier nerf lombaire* est la plus grêle des quatre; elle reçoit peu après sa sortie du trou de conjugaison une anastomose du douzième nerf dorsal *(anastomose dorso-lombaire)*; puis elle se divise en deux branches collatérales, à savoir : les nerfs grand et petit abdomino-génitaux qui continuent la direction du tronc nerveux primitif; elle fournit une anastomose à la branche antérieure du deuxième nerf lombaire : c'est la *première anse nerveuse lombaire;* celle-ci s'applique contre la face latérale des corps vertébraux, en avant de la veine lombaire ascendante (voy. : fig. 500).

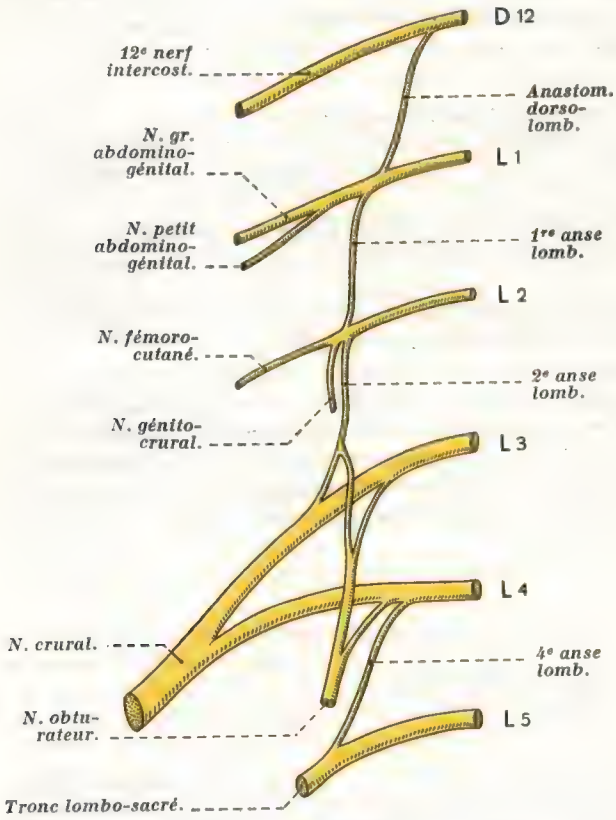

Fig. 498. — *Plexus lombaire; côté droit; vue antérieure* (schématique).

2° La *branche antérieure du deuxième nerf lombaire*, plus volumineuse que la précédente, reçoit l'anastomose de la première branche lombaire antérieure peu après sa sortie du trou de conjugaison, puis elle se divise presque aussitôt en *trois* branches divergentes; deux sont des branches collatérales, le fémoro-cutané et le génito-crural; la troisième branche s'anastomose avec la branche antérieure du troisième nerf lombaire pour constituer la *deuxième anse nerveuse lombaire;* de cette anse anastomotique naît la racine supérieure du nerf obturateur (voy. : fig. 498).

3° La *branche antérieure du troisième nerf lombaire* présente généralement un volume double de la première; après avoir donné la racine moyenne du nerf obturateur, elle reçoit la deuxième anse lombaire, puis elle se continue par la racine principale supérieure du nerf crural.

On désigne sous le nom de racine extrême du nerf crural, la partie de la deuxième anse lombaire comprise entre l'origne de la racine supérieure du nerf obturateur et sa jonction avec la branche antérieure du troisième nerf lombaire (voy.: fig. 498).

4° La *branche antérieure du quatrième nerf lombaire* est aussi volumineuse, sinon plus que la précédente; celle-ci se trifurque en donnant *trois* branches divergentes, d'où son nom de *nerf en fourche de Jehring (nervus furcalis)*; ces trois branches sont de haut en bas, la racine principale inférieure du crural, la racine inférieure du nerf obturateur et une forte anastomose qu'elle envoie à la branche antérieure du cinquième nerf lombaire, anastomose qui constitue la *quatrième anse nerveuse lombaire*, celle-ci participe à la constitution du plexus sacré par l'intermédiaire du *tronc lombo-sacré* (voy. : fig. 498).

Les troisième et quatrième branches antérieures des nerfs lombaires ne présentent géné-

ralement pas d'anastomose directe : la troisième anse nerveuse lombaire n'existe pas; enfin la deuxième anse lombaire se divise en deux branches, dont l'une représente la racine extrême ou accessoire du nerf crural tandis que l'autre constitue la racine supérieure, grêle, du nerf obturateur (voy. : fig. 498).

Les branches collatérales longues du plexus lombaire mises à part, c'est-à-dire les nerfs abdomino-génitaux, fémoro-cutané, et génito-crural, celui-ci ne présente que deux branches terminales dont les racines d'origine sont disposées suivant *deux plans*, à savoir : *a)* le *nerf obturateur* et ses *trois racines* qui forment le *plan antérieur*; *b)* le *nerf crural* et ses *trois racines* qui forment le *plan postérieur* du plexus.

Variations dans la constitution du plexus. — Dans 50 % des cas environ, le plexus lombaire est un *plexus à quatre racines*; cependant on peut observer de nombreuses *variations* dans la constitution de ce dernier; c'est ainsi que l'on peut observer des *plexus à cinq racines* et même plus rarement à *trois racines*; enfin on peut observer également des *plexus étalés* : *a)* les uns s'étendent vers le haut *(plexus en position crâniale)* avec participation constante du douzième nerf dorsal (plus rarement du onzième) d'où naissent le grand et le petit abdomino-génital; *b)* les autres sont étalés vers le bas *(plexus en position caudale)* avec participation de la branche antérieure du cinquième nerf lombaire, qui devient souvent en pareil cas le nerf en fourche au lieu et place de la quatrième branche lombaire antérieure.

On a signalé des plexus étalés à la fois vers le haut et vers le bas avec participation dans leur constitution du douzième nerf dorsal et de la branche antérieure du cinquième nerf lombaire.

FORME. — Par ses branches d'origine, ses anses anastomotiques et les racines de ses branches terminales, le plexus lombaire présente dans son ensemble une *forme triangulaire* dont la base est appliquée contre le rachis lombaire et dont le sommet répond à l'origine du nerf crural (voy. : fig. 499).

SITUATION ET RAPPORTS. — Par les branches antérieures des nerfs lombaires qui entrent dans sa constitution, par les anses nerveuses lombaires (première, deuxième et quatrième) et par l'origine de ses branches collatérales longues et terminales, le plexus lombaire est compris entre les *deux plans* du muscle psoas : *a)* le *plan postérieur* situé en arrière du plexus est constitué par les faisceaux costoïdaux du muscle; *b)* le *plan antérieur* situé en avant du plexus est représenté par la portion du muscle qui s'insère sur les bords marginaux des vertèbres lombaires, sur les disques intervertébraux et sur les arcades fibreuses situées au niveau de chaque vertèbre lombaire, arcades tendues entre deux disques intervertébraux (plan corporéal) (voy. : *Muscle psoas-iliaque*, tome I) (voy. : fig. 500).

Ces rapports avec le *psoas* expliquent l'existence des douleurs dans le territoire des branches du plexus lombaire au cours des psoïtis et des abcès de la gaine de ce muscle (abcès froids ossifluents du mal de Pott dorso-lombaire).

Par suite de la courbure du rachis lombaire, les branches du plexus lombaire ne sont pas situées dans un même plan frontal; elles sont disposées suivant un plan incurvé, concave en arrière, et la partie moyenne du plexus est placée sur un plan antérieur par rapport aux branches des extrémités supérieure et inférieure.

Situées dans l'angle vertébro-costiforme et comprise entre les deux plans musculaires du psoas, les branches du plexus lombaire y cheminent obliquement de dedans en dehors et de haut en bas, dans un espace celluleux, au sein duquel elles entrent en rapport avec des vaisseaux et en particulier avec la *veine lombaire ascendante* et avec les *artères lombaires* (voy. : fig. 500).

La *veine lombaire ascendante*, tantôt simple, tantôt dédoublée et parfois aussi plexiforme, chemine sur les flancs de la colonne lombaire, tantôt en avant, tantôt en arrière des

branches d'origine du plexus, mais toujours en avant des quatrième et cinquième branches antérieures des nerfs lombaires (Bonniot); souvent même elle détermine des boutonnières veineuses dans lesquelles s'engagent les branches du plexus (la troisième le plus souvent) (voy. : fig. 500).

Les *artères lombaires,* branches postéro-latérales de l'aorte abdominale, s'engagent entre les corps vertébraux et les arcades fibreuses d'insertion du psoas. Chaque artère se divise en avant du plexus un peu au-dessus de la racine correspondante du plexus en *deux*

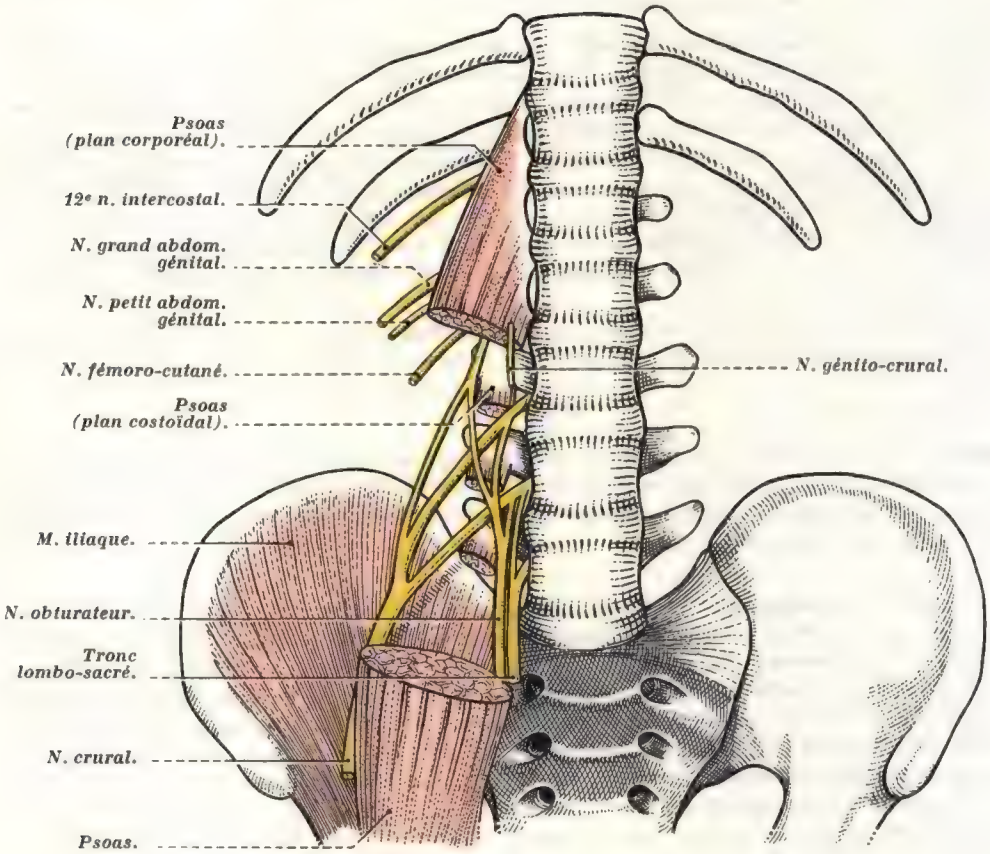

FIG. 499. — *Racines et branches du plexus lombaire après section du psoas; côté droit, vue antérieure* (demi-schématique).

branches : l'*intercostale lombaire* et le *tronc dorso-spinal*; en se portant en arrière et en dehors derrière les faisceaux costoïdaux du psoas, l'*intercostale lombaire* entre en rapport intime avec le plexus lombaire; elle croise à ce niveau et en arrière, la branche antérieure lombaire numériquement correspondante et plus en dehors, la ou les racines sus-jacentes du plexus; le *tronc dorso-spinal,* en se portant en arrière vers les muscles des gouttières vertébrales, passe entre le corps vertébral en dedans, au contact duquel il se trouve, et la branche nerveuse lombaire numériquement identique en dehors (voy. : fig. 500).

Par l'intermédiaire du plan postérieur du psoas, le plexus lombaire entre en rapport avec les apophyses costiformes des vertèbres lombaires dont les anses croisent la face antérieure, mais ces rapports sont variables d'un sujet à l'autre.

Le plus souvent l'anastomose dorso-lombaire croise la première costoïde lombaire près de sa base d'insertion, presque au ras du corps vertébral (Hovelacque); la première anse lombaire croise la deuxième costoïde lombaire dans sa partie moyenne; la deuxième anse lombaire ainsi que les racines extrême du crural et supérieure de l'obturateur croisent la troisième costoïde lombaire assez près de son sommet à quelques millimètres en dedans;

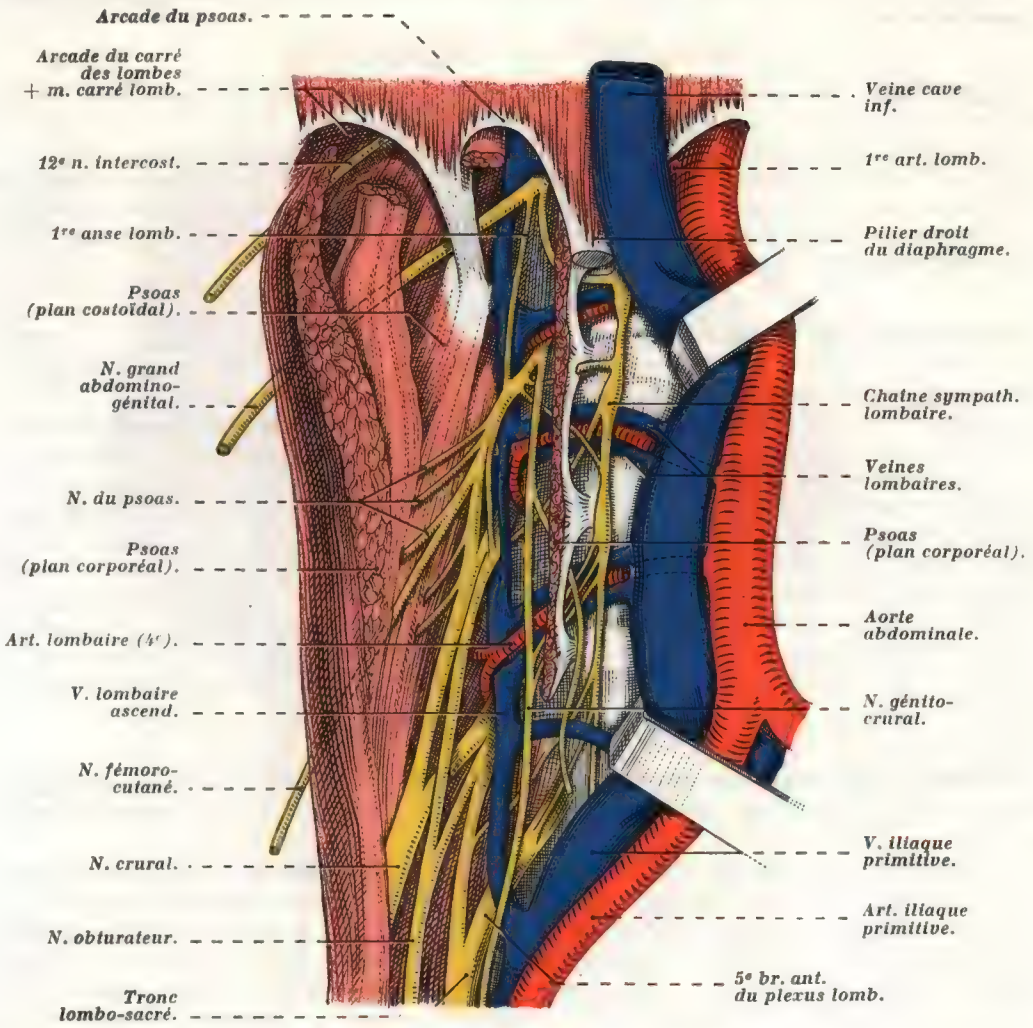

Fig. 500. — *Plexus lombaire et chaîne sympathique lombaire; côté droit, vue antérieure* (d'après Bonniot).

La veine cave inférieure a été réclinée vers la ligne médiane pour montrer la chaîne sympathique; le plan antérieur ou corporéal du psoas a été sectionné.

les racines moyennes du crural et de l'obturateur, issues de la branche antérieure du troisième nerf lombaire, croisent en avant et en oblique la quatrième costoïde lombaire; l'origine des trois branches du nerf en fourche (branche antérieure du quatrième nerf lombaire) est située en avant de la cinquième costoïde lombaire et au-delà de la languette d'insertion du psoas destinée à cette apophyse; cette languette charnue sépare la racine

inférieure du nerf crural qui est en dehors, du nerf obturateur (ou de ses racines d'origine) qui est en dedans (voy. : fig. 499).

La quatrième anse lombaire croise la cinquième costoïde lombaire près de sa base en dedans de la racine inférieure du nerf obturateur (voy. : fig. 499).

Par l'intermédiaire du plan antérieur du psoas, le plexus lombaire présente en avant les mêmes rapports que la portion lombaire de ce muscle (voy. : *Muscle psoas-iliaque, Rapports,* tome I).

DISTRIBUTION DU PLEXUS LOMBAIRE. — Le plexus lombaire présente *trois sortes* de branches qui sont :

a) des *branches collatérales courtes* destinées aux muscles voisins : psoas, carré des lombes et intransversaires externes des lombes; *b)* des *branches collatérales longues* au nombre de *quatre,* à savoir : le grand et le petit abdomino-génital, le fémoro-cutané, le génito-crural; *c)* deux *branches terminales* qui sont le nerf crural et le nerf obturateur; *d)* et des *branches anastomotiques.*

ANASTOMOSES DU PLEXUS LOMBAIRE. — Le plexus lombaire s'anastomose :

a) avec le *douzième nerf dorsal* par l'intermédiaire de l'*anastomose dorso-lombaire* qu'échange ce nerf avec la branche antérieure du premier nerf lombaire;

b) avec la *branche antérieure du cinquième nerf lombaire* par l'intermédiaire de la quatrième anse nerveuse lombaire et partant avec le plexus sacré (tronc lombo-sacré);

c) et avec le *sympathique lombaire* par l'intermédiaire des *rameaux communicants*; ces rameaux communicants sont des rameaux blancs et gris pour les deux premiers nerfs lombaires et des rameaux gris pour les nerfs sous-jacents. Ils sont en nombre variable pour chaque nerf (de un à trois en moyenne); généralement plus longs que les autres par suite de la forme et de l'étendue du squelette lombaire, ils sont tendus entre les branches antérieures des nerfs lombaires ou leurs anses anastomotiques et les ganglions de la chaîne sympathique lombaire; ils s'engagent avec les vaisseaux lombaires sous les arcades d'insertion du plan corporéal du psoas (voy. : *Sympathique lombaire*) (voy. : fig. 500).

BRANCHES COLLATÉRALES COURTES. — Elles comprennent les nerfs des muscles intertransversaires externes des lombes, les nerfs du carré des lombes et les nerfs du psoas.

1° Nerfs des muscles intertransversaires externes des lombes. — Le premier intertransversaire externe étant innervé par un rameau du douzième nerf intercostal, tous les autres muscles intertransversaires externes sous-jacents, au nombre de quatre (muscles intercostiformes) sont innervés par de courts et grêles filets issus de la branche antérieure du nerf lombaire correpondant peu après son origine; ils sont situés dans l'espace intertransversaire et abordent le muscle par sa face postérieure près de son bord interne.

2° Nerfs du carré des lombes. — Les nerfs du carré des lombes sont généralement au nombre de *trois.* Ils se détachent, soit directement des trois premières branches antérieures des nerfs lombaires, soit de l'anastomose dorso-lombaire et de la première anse lombaire; ils naissent un peu en dehors des nerfs des muscles intertransversaires externes; dirigés obliquement en bas et en dehors, ils traversent le plan postérieur du psoas entre les deux faisceaux costoïdaux et pénètrent le muscle par sa face antérieure (voy. : fig. 501).

Le nerf qui se détache de la troisième branche lombaire antérieure manque assez souvent.

Nous rappellerons que le carré des lombes reçoit également un filet du douzième nerf intercostal (voyez ce muscle, tome I).

3° Nerfs du psoas. — Les nerfs du psoas sont en nombre variable, trois ou quatre en moyenne.

On peut les classer en *nerfs supérieurs* et *nerfs inférieurs* : *a)* les *nerfs supérieurs* naissent soit de la deuxième anse lombaire et parfois aussi de la racine accessoire du fémoro-

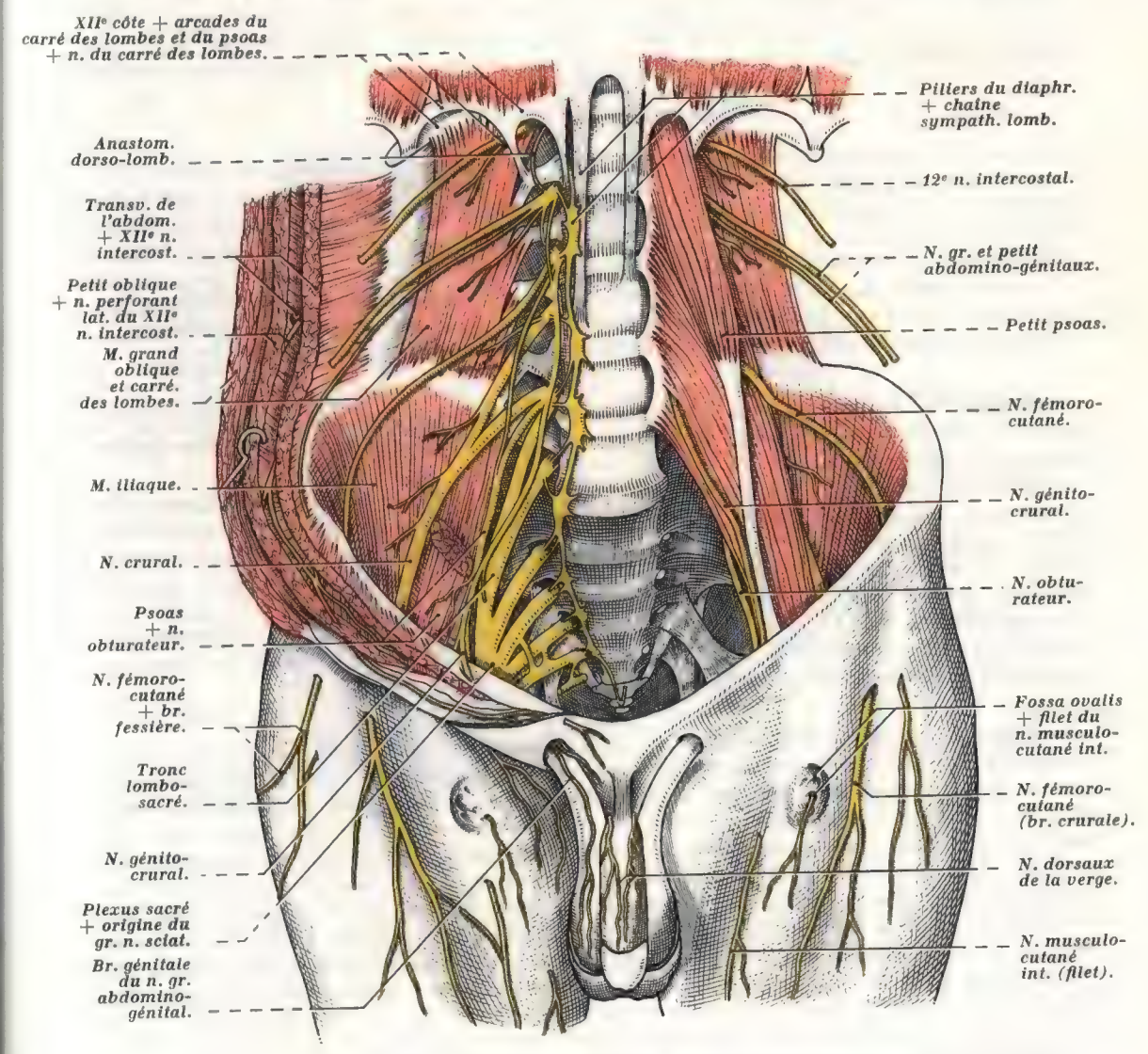

Fig. 501. — *Plexus lombaire et sacré, vue antérieure.*

cutané, soit de la racine extrême du crural, soit le plus souvent de la racine moyenne du crural; *b)* les *nerfs inférieurs* partent de la racine moyenne de l'obturateur ou plus rarement de la branche antérieure du quatrième nerf lombaire (voy. : fig. 500).

Ces nerfs se dirigent obliquement en bas et en dehors en croisant en avant le plexus lombaire; ils se distribuent aux deux plans du muscle psoas.

Les *nerfs du petit psoas* sont toujours issus des nerfs supérieurs du psoas; ils abordent

le muscle par son bord interne et par sa face postérieure (voy. : *Innervation du psoas-iliaque,* tome I).

Pour les nerfs fémoro-cutané, crural et obturateur (voy. : *Nerfs du membre inférieur,* tome II).

NERFS ABDOMINO-GÉNITAUX

Les *nerfs abdomino-génitaux* sont des branches collatérales longues du plexus lombaire. Ils sont au nombre de *deux,* le *grand (nerf ilio-hypogastrique)* et le *petit abdomino-génital (nerf ilio-inguinal)*; tous les deux sont des nerfs mixtes, moteurs et sensitifs; ils sont disposés parallèlement et présentent un trajet et des rapports communs, ainsi qu'avec le douzième nerf intercostal. Ils se suppléent l'un l'autre.

Le grand abdomino-génital est de calibre plus important que le petit abdomino-génital; son diamètre est à peu près égal à celui du fémoro-cutané, soit 2 millimètres environ.

Le petit abdomino-génital est inconstant, il manque dans 20 % des cas.

ORIGINES. — Le grand et le petit abdomino-génital naissent par bifurcation de la *branche antérieure* du *premier nerf lombaire* dont le grand abdomino-génital semble continuer la direction.

Parfois, il existe pour ces deux nerfs un *tronc commun* plus ou moins long d'où s'échappent les nerfs abdomino-génitaux par bifurcation; mais le plus souvent la branche antérieure du premier nerf lombaire se divise en trois branches superposées dont le volume va en diminuant de haut en bas et qui sont : le grand abdomino-génital, le petit abdomino-génital et la première anse lombaire (voy. : fig. 501 et 503).

Anormalement, le grand abdomino-génital peut naître de la branche antérieure du douzième nerf dorsal *(origine haute)*; dans ce cas, cette branche se bifurque en douzième nerf intercostal et en nerf grand abdomino-génital.

TRAJET, DIRECTION, TERMINAISON. — Les deux nerfs sont situés à l'origine entre les deux couches musculaires du psoas; ils s'écartent tout d'abord l'un de l'autre, et, peu après leur naissance, ils se dirigent obliquement en bas et en dehors, parallèlement entre eux, le grand étant sus-jacent au petit, et parallèle au douzième nerf intercostal. Ils émergent au bord externe du psoas, au niveau du disque intervertébral, qui sépare la première de la deuxième vertèbre lombaire; ils croisent la face antérieure du carré des lombes et, à quelques millimètres en dehors du bord externe de ce muscle et un peu au-dessus de la crête iliaque, ils perforent l'aponévrose postérieure du transverse, puis ils cheminent parallèlement à la crête iliaque, entre le transverse et le petit oblique, où chacun d'eux se divise dans l'interstice compris entre ces deux muscles en deux branches terminales, la *branche abdominale* et la *branche génitale* (voy. : fig. 501, 502 et 503).

SITUATION ET RAPPORTS. — Par suite de leur trajet, les abdomino-génitaux occupent successivement la *région lombaire* et la *paroi de l'abdomen.*

1° **A leur origine,** les deux nerfs abdomino-génitaux sont situés dans l'espace inter transversaire qui sépare la première de la deuxième costoïde lombaire (voy. : fig. 501).

2° **Dans la région lombaire,** les abdomino-génitaux sont tout d'abord compris entre les deux plans du psoas; ils croisent, en avant et près de sa base, l'apophyse transverse de la deuxième vertèbre lombaire ainsi que le faisceau costoïdal du psoas qui s'en détache (voy. : fig. 500).

Ils sont croisés en avant par la veine lombaire ascendante (racine externe des veines azygos) et par le faisceau costoïdal du psoas issu de la première costoïde lombaire; enfin ils sont placés au-dessous et en dedans de la bifurcation de la première artère lombaire (voy. : fig. 500 et 504).

En dehors du psoas, ils sont compris dans la nappe cellulo-adipeuse qui continue en bas et en dehors l'espace rétro-rénal (graisse pararénale de Gerota); ils sont presque toujours accompagnés dans ce trajet par deux veines anastomosées en échelle (voy. : fig. 502).

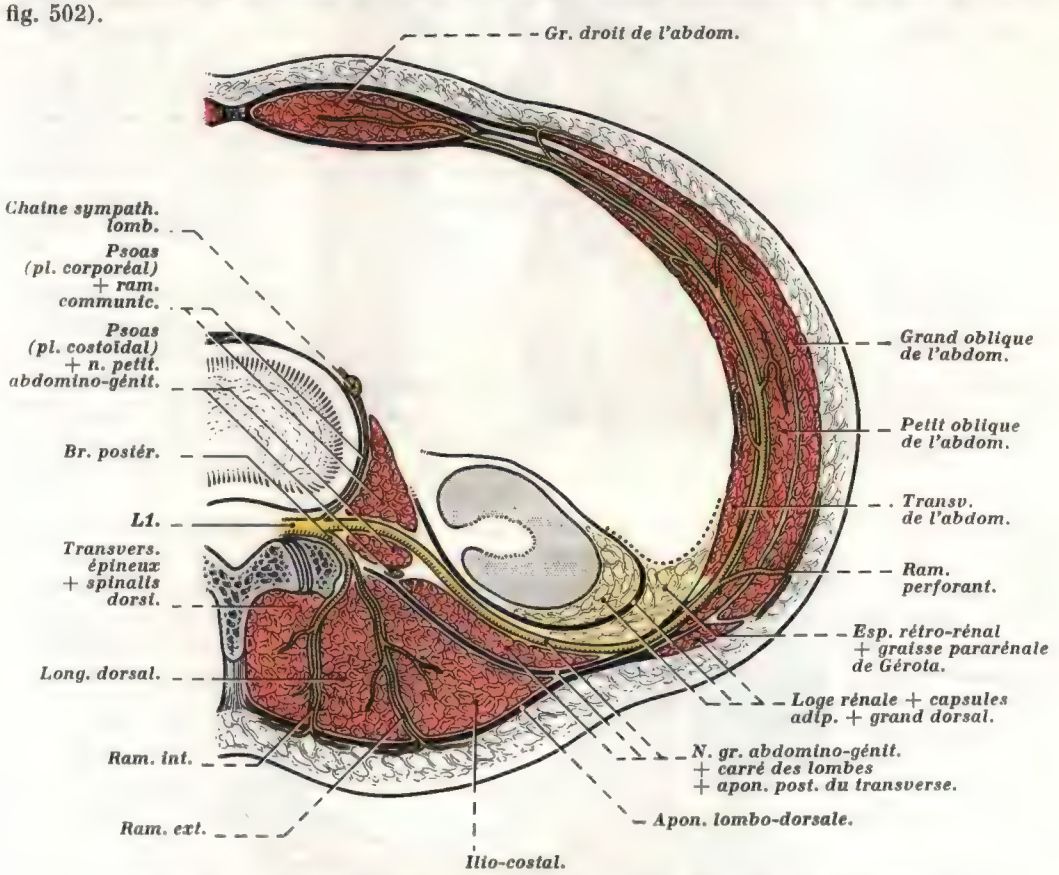

FIG. 502. — *Trajet, rapports et distribution du nerf grand abdomino-génital vus sur une coupe transversale passant par L3; côté droit; segment inférieur de la coupe* (demi-schématique).

Ils répondent : *a) en arrière,* au carré des lombes recouvert de son aponévrose et renforcé par l'arcade du carré des lombes (ils adhèrent à l'aponévrose du carré des lombes) et au ligament cintré du diaphragme; *b) en avant,* au rein situé dans la loge rénale; ils sont séparés du rein par la lame de Zuckerkandl; ces rapports avec le rein expliquent les irradiations douloureuses en ceinture autour de l'abdomen et dans les bourses au cours des affections rénales ou périrénales (tumeurs du rein, phlegmons périnéphrétiques, périnéphrites; enfin, ils répondent en dehors du rein au fascia mésocolique de Toldt et au péritoine; *c) en haut,* ils restent à distance du douzième nerf intercostal (accompagné de ses deux veines) qui lui est parallèle et qui émerge dans la région sous le ligament cintré du diaphragme; *d) en bas,* ils répondent au nerf fémoro-cutané qui leur est tout d'abord parallèle, mais dont il s'éloigne de plus en plus par la suite (voy. : fig. 501 et 502).

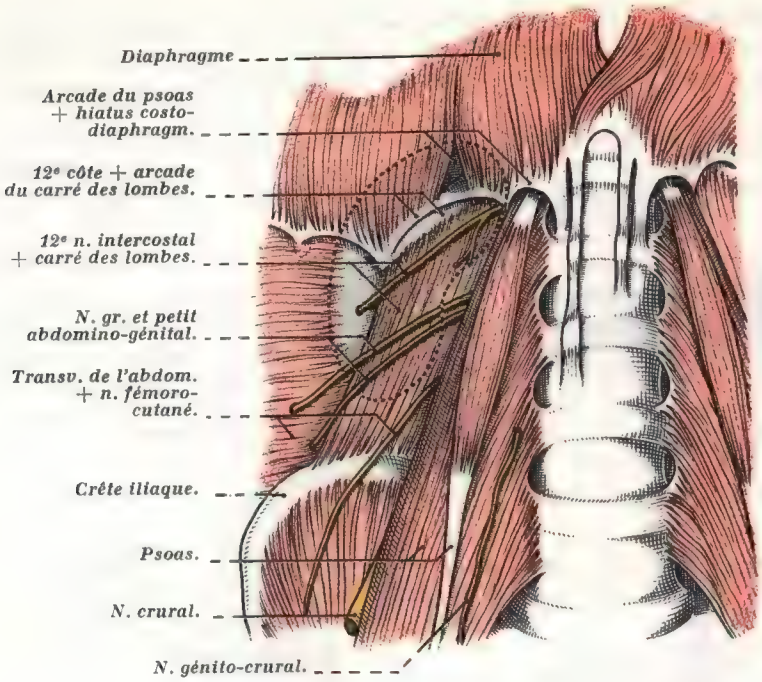

FIG. 503.

Rapports du rein avec le douzième nerf intercostal et les branches du plexus lombaire; côté droit, vue antérieure.

En pointillé, contour du rein.

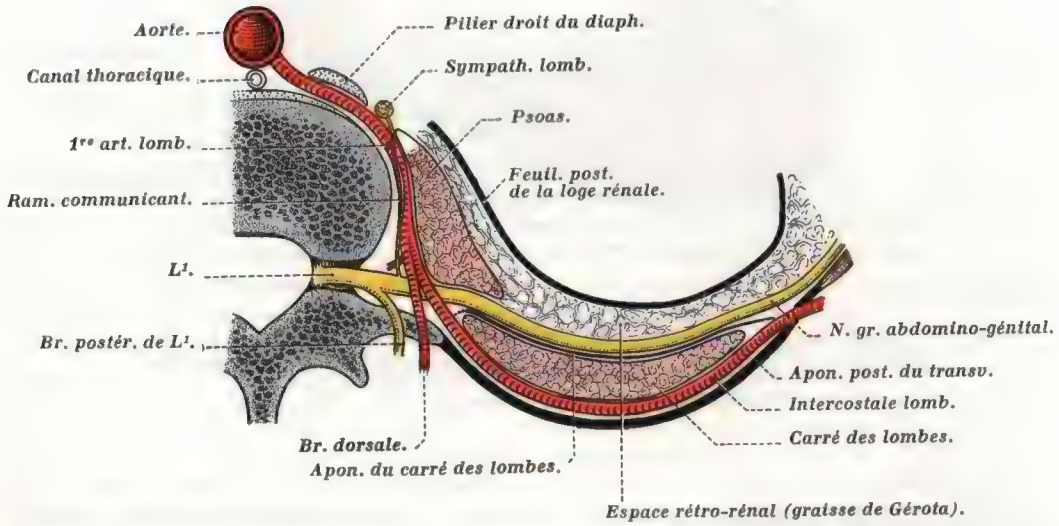

FIG. 504. — *Situation et rapports du nerf grand abdomino-génital dans son segment d'origine, vus sur une coupe transversale passant par le corps de la première vertèbre lombaire; côté droit, segment inférieur de la coupe* (demi-schématique).

3° **Dans la paroi de l'abdomen,** les nerfs abdomino-génitaux occupent un court trajet, variable toutefois suivant les sujets (4 à 5 centimètres en moyenne) et comme dans la région lombaire, ils sont parallèles et situés, le grand au-dessus du petit. Ils sont compris dans une mince nappe celluleuse et répondent en dedans, au transverse de l'abdomen qui

les sépare du fascia transversalis; en dehors, au petit oblique qui les sépare du grand oblique; en bas, ils restent distants d'un centimètre à 1 cm. 1/2 de la crête iliaque (voy. : fig. 494 et 502).

BRANCHES COLLATÉRALES. — Seul le grand abdomino-génital présente une branche collatérale; c'est le *rameau perforant ou branche cutanée fessière* équivalent des perforants latéraux des nerfs intercostaux. Ce nerf se détache du grand abdomino-génital dans l'épaisseur de la paroi abdominale un peu avant sa bifurcation; très court, il traverse de dedans en dehors les deux obliques en chicane, puis il glisse entre eux pendant un court trajet et finalement il apparaît sous la peau à un centimètre au-dessus de la crête iliaque en un point variable, soit un peu en arrière de l'épine iliaque antérieure et supérieure, soit parfois dans le triangle de J. L. Petit. Il se distribue aux téguments situés au-dessous de la crête iliaque dans la partie moyenne et antéro-externe de la région fessière jusqu'au grand trochanter. Il s'anastomose avec la branche fessière du fémoro-cutané (voy. : fig. 495 et 502).

BRANCHES TERMINALES. — Les branches terminales des abdomino-génitaux sont au nombre de *deux*; la *branche abdominale* et la *branche génitale*; et pour chacun des deux nerfs ces branches présentent la même destination.

Le volume de ces branches est très variable et très inégal; il existe une sorte de compensation entre les branches homonymes de l'un et de l'autre nerf; c'est ainsi que lorsque la branche abdominale du grand abdomino-génital est plus grêle que la branche génitale, c'est l'inverse qui se produit pour le petit abdomino-génital.

1° ***Branche abdominale.*** — La *branche abdominale* chemine tout d'abord entre le transverse et le petit oblique de l'abdomen jusqu'à l'orifice inguinal profond, puis entre le petit et le grand oblique jusqu'au bord externe du grand droit; à ce niveau, elle pénètre la gaine du grand droit, puis elle la perfore à 2 ou 3 centimètres en dehors de la ligne blanche pour devenir sous-cutanée (point sus-pubien de Bazy). Il est rare que la branche abdominale du petit abdomino-génital atteigne isolément la gaine du grand droit, le plus souvent elle se jette sur celle du petit abdomino-génital avant qu'elle ne pénètre cette gaine (voy. : fig. 494 et 501).

Au cours de son trajet, cette branche donne : *a)* des *rameaux musculaires* pour la partie inférieure des trois muscles larges de l'abdomen, pour le grand droit et le pyramidal de l'abdomen; *b)* et des *rameaux cutanés* pour les téguments de la partie antéro-inférieure de l'abdomen (voy. : fig. 502).

Dans leur trajet intra-pariétal, les branches abdominales des deux abdomino-génitaux s'anastomosent entre elles et elles s'anastomosent également avec le douzième nerf intercostal.

2° ***Branche génitale.*** — La *branche génitale* suit un trajet analogue à la précédente jusqu'à l'épine iliaque antérieure et supérieure; le plus souvent les deux branches génitales se fusionnent et ne forment qu'un seul tronc nerveux; cette *branche commune* perfore le petit oblique au niveau de l'épine iliaque antérieure et supérieure; puis elle chemine entre les deux obliques jusqu'au canal inguinal où elle se place en dehors de la fibreuse commune à la partie antéro-supérieure du canal. Elle devient sous-cutanée au niveau de l'orifice superficiel du canal inguinal où elle se distribue aux téguments de la région pubienne, du pli de l'aine (moitié interne), du scrotum ou des grandes lèvres.

Le *point inguinal de Pasteau,* situé un peu au-dessus de l'épine du pubis à 2 ou 3 centimètres en dehors de la ligne médiane, correspond à l'émergence de la branche génitale des nerfs abdomino-génitaux au niveau de l'orifice inguinal superficiel; ce point est douloureux dans certaines affections du rein (tumeurs rénales).

Les branches génitales des deux abdomino-génitaux peuvent atteindre les téguments isolément ou anastomosées entre elles.

Cette branche s'anastomose également avec le génito-crural (voy. : fig. 501, 505 et 507).

ANASTOMOSES. — Les *deux abdomino-génitaux* s'anastomosent : 1° *entre eux,* dans la paroi de l'abdomen et au niveau de leurs rameaux cutanés; 2° avec le *génito-crural,* au

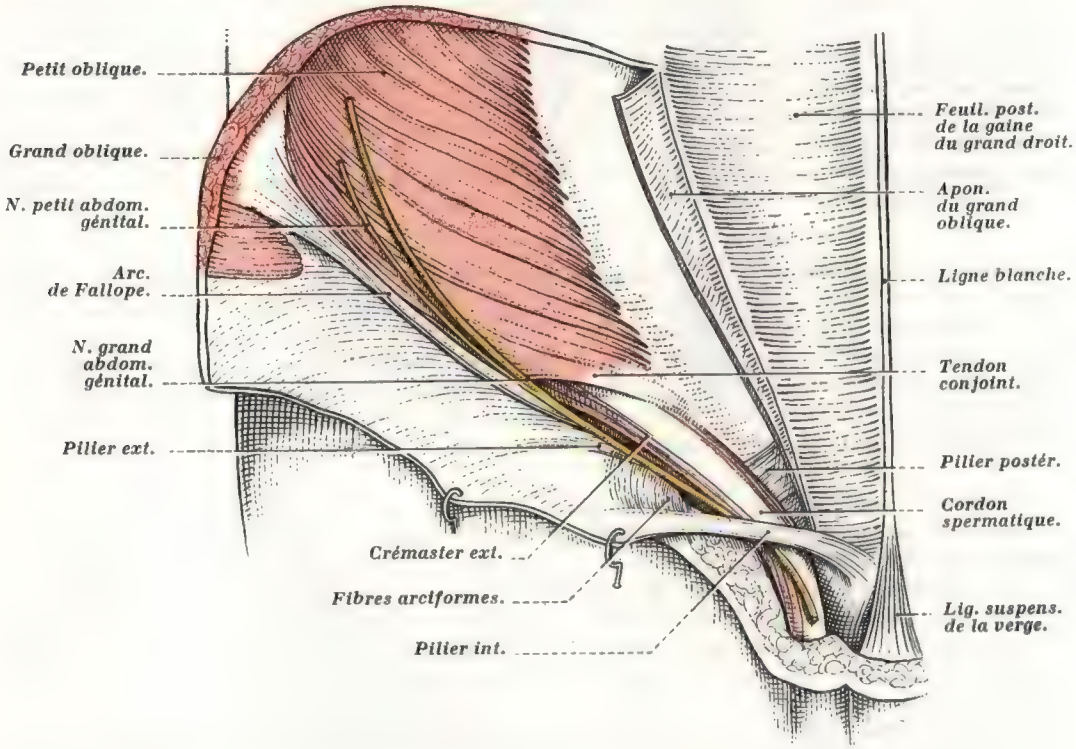

FIG. 505. — *Nerfs abdomino-génitaux au niveau de la paroi abdominale antérieure et du canal inguinal chez l'homme; côté droit.*

Le grand oblique a été sectionné et son aponévrose d'insertion rabattue vers le bas.

niveau des téguments génitaux externes. Enfin le *grand abdomino-génital* s'anastomose : 1° avec le *douzième nerf intercostal*; 2° et avec le *fémoro-cutané* par l'intermédiaire de sa branche fessière avec le rameau perforant du grand abdomino-génital.

PHYSIOLOGIE. — Les abdomino-génitaux sont des nerfs mixtes, moteurs et sensitifs : 1° le *territoire moteur* comprend les trois muscles larges de l'abdomen (grand oblique, petit oblique et transverse) dans leur partie inférieure, le grand droit et le pyramidal de l'abdomen; 2° le *territoire sensitif* comprend les téguments de la partie inférieure de l'abdomen, du pli de l'aine, de la région inguino-crurale (moitié interne du triangle de Scarpa), du scrotum ou des grandes lèvres, de la région pubienne et de la partie moyenne et antéro-externe de la région fessière.

NERF GÉNITO-CRURAL

Le *nerf génito-crural* est une branche terminale longue du plexus lombaire à destination *sensitive* cutanée, *motrice* (crémaster externe) et *vasculaire* (voyez plus loin).

ORIGINES. — Le nerf génito-crural naît par *deux racines* : *a)* l'une *principale* se détache de la *branche antérieure* du *deuxième nerf lombaire*; *b)* l'autre *accessoire*, inconstante, généralement grêle, est issue, soit de la *deuxième anse lombaire*, soit, plus rarement, directement de la branche antérieure du premier nerf lombaire; enfin il peut naître entièrement et uniquement de l'un ou de l'autre de ces deux troncs nerveux, mais le plus souvent du deuxième nerf lombaire (voy. : fig. 498).

CALIBRE. — Généralement plus volumineux que le fémoro-cutané, son diamètre moyen est de 2 mm. 1/2.

TRAJET ET DIRECTION. — L'origine du nerf génito-crural est située dans l'épaisseur du psoas où elle est comprise entre les deux couches d'origine du muscle (voy. : fig. 506).

Il se dirige en avant et en bas, traverse la couche antérieure (corporéale) du psoas, puis émerge sur la face antérieure de ce muscle à la hauteur du disque intervertébral qui sépare la troisième de la quatrième vertèbre lombaire; il croise la face postérieure de l'uretère en entrant dans le bassin au niveau de la crête iliaque où il se termine (voy. : fig. 500, 501 et 503).

Dans son trajet, le nerf chemine sous le péritoine compris dans un dédoublement de la gaine du psoas et parallèlement à la direction des fibres de ce muscle.

TERMINAISON. — Il se termine généralement dans la fosse iliaque en se divisant en ses *deux branches terminales* : la *branche génitale* et la *branche crurale*.

La *division du génito-crural* s'effectue à des niveaux variables : *a)* tantôt, dans la *division haute*, à l'intérieur même du psoas ou à son émergence sur sa face antérieure; *b)* tantôt au contraire, dans la *division basse* (cas le plus fréquent) à mi-distance entre le croisement de l'uretère et l'arcade crurale; *c)* souvent aussi derrière l'arcade, au-dessous du ganglion rétro-crural externe (le ganglion surplombe fréquemment la division du nerf) (voy. : *Ganglions iliaques externes*, tome VI).

RAPPORTS. — Profondément situé, le génito-crural occupe successivement la *région lombaire* et le *bassin*.

1° **Dans la région lombaire**, le nerf est tout d'abord intra-musculaire; puis, se dégageant du psoas, il est recouvert en avant par le péritoine; les vaisseaux spermatiques ou utéro-ovariens se placent en dehors de lui après leur croisement antérieur de l'uretère; il longe le versant externe des vaisseaux iliaques primitifs.

L'uretère le croise antérieurement à la hauteur de la crête iliaque; ce conduit est situé en dedans du nerf au niveau de son émergence sur la face antérieure du psoas, il lui devient externe dans le bassin et le nerf le sépare alors des vaisseaux iliaques primitifs (voy. : fig. 500 et 506).

2° **Dans la fosse iliaque,** il repose sur le muscle psoas iliaque et longe le versant externe des vaisseaux iliaques externes. Il entre en rapport en avant avec le péritoine, et avec l'iléon à droite et l'S iliaque à gauche.

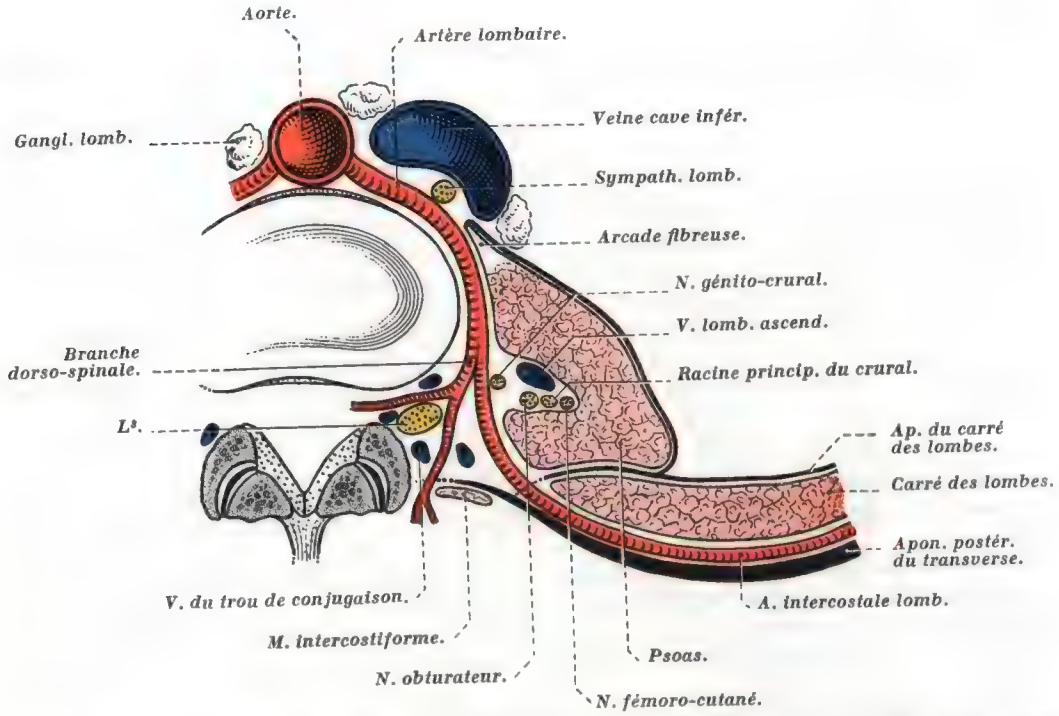

Fig. 506. — *Situation du nerf génito-crural dans son segment d'origine, vue sur une coupe transversale passant par le disque intervertébral qui sépare la troisième de la quatrième lombaire; côté droit, segment inférieur de la coupe* (demi-schématique).

BRANCHE COLLATÉRALE.
RAMEAU VASCULAIRE DE L'ARTÈRE ILIAQUE EXTERNE

Le génito-crural ne possède qu'une seule branche collatérale; c'est un *rameau vasculaire,* grêle, destiné à l'*artère iliaque externe.*

Il se détache du nerf sur la face antérieure du psoas; il chemine verticalement en avant de ce muscle, contourne son bord interne pour atteindre l'artère à quelques millimètres au-delà de sa naissance, où il se ramifie en *deux ou trois filets,* dont l'un, à trajet récurrent, s'anastomose avec des rameaux vasculaires de l'iliaque primitive; le plus bas de ces rameaux naît à 3 ou 4 centimètres en arrière de l'arcade crurale; par un trajet descendant, il s'engage sous l'arcade crurale en se plaçant en avant et en dehors de la fémorale commune qu'il accompagne jusqu'à sa bifurcation; il fournit constamment des rameaux aux artères épigastrique et circonflexe iliaque profonde (G. Lazorthes). Par ses rameaux vasculaires, le génito-crural est le *nerf principal de l'artère iliaque externe,* et ceux-ci forment un *plexus autour de l'artère* (voy. : *Innervation de l'artère iliaque externe,* tome III, fascicule I).

BRANCHES TERMINALES

Ses *branches terminales* sont au nombre de *deux* : *a)* l'une *interne*, la *branche génitale*; *b)* et l'autre *externe*, la *branche crurale*.

1° **Branche génitale.** — La *branche génitale*, ou *nerf honteux externe*, se rapproche des vaisseaux iliaques externes, puis elle s'accole aux vaisseaux spermatiques au point où ceux-ci croisent l'artère iliaque externe. Elle accompagne ces vaisseaux jusqu'à l'orifice

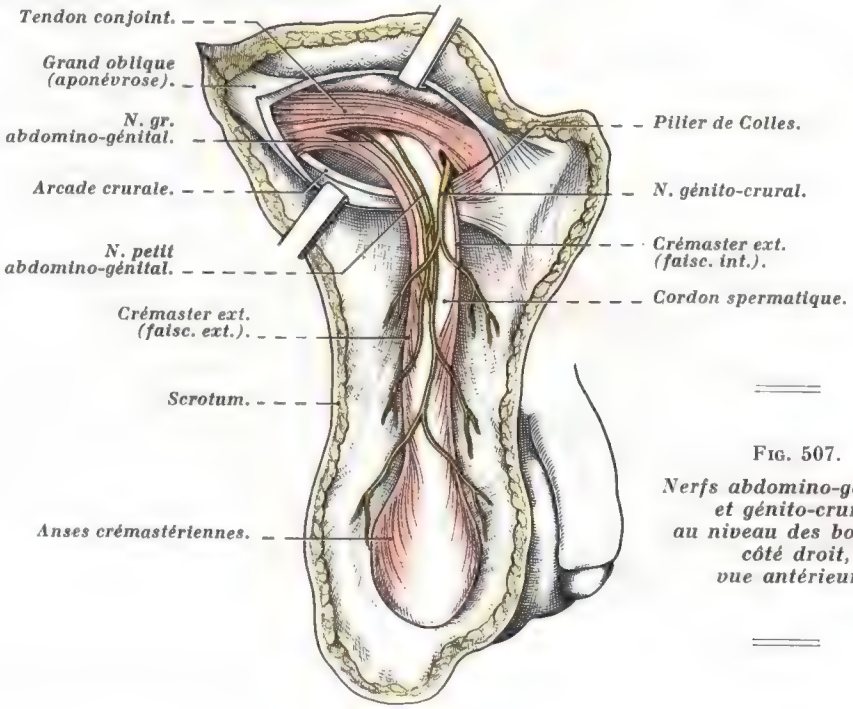

FIG. 507.
Nerfs abdomino-génitaux et génito-crural au niveau des bourses; côté droit, vue antérieure.

inguinal profond; elle pénètre le canal inguinal, soit isolément en perforant le fascia transversalis et l'aponévrose du transverse, soit plus rarement en pénétrant par l'orifice avec les éléments du cordon ou le ligament rond (voy. : fig. 507).

Dans le canal inguinal, le nerf accompagne l'artère funiculaire et chemine en dehors de la fibreuse commune; il est situé le plus souvent dans la partie déclive du canal en dedans et en arrière du cordon ou du ligament rond; il sort par l'orifice inguinal superficiel et s'épanouit en *deux* ou *trois rameaux scrotaux* ou *labiaux* dans le scrotum chez l'homme et dans les téguments des grandes lèvres chez la femme.

Dans son trajet, la branche génitale donne dans la fosse iliaque un *filet vasculaire* très grêle pour les vaisseaux iliaques et dans le canal inguinal un *filet crémastérien* qui devient rapidement plexiforme destiné au crémaster externe.

2° **Branche crurale.** — La *branche crurale* plus petite que la précédente se place dans son trajet intra-pelvien au-dessus et en dehors de l'artère iliaque externe qu'elle accompagne; elle s'engage sous l'artère circonflexe iliaque profonde, puis elle atteint l'anneau

crural dans lequel elle s'engage en passant sous l'arcade de Fallope où elle croise la face antérieure de l'artère fémorale.

Dans son trajet intra-pelvien, satellite de l'artère iliaque externe, la branche crurale abandonne des *rameaux vasculaires* généralement au nombre de *deux* qui sont destinés aux vaisseaux iliaques externes et plus spécialement à l'artère.

Dans le triangle de Scarpa, la branche crurale se divise en *deux* ou *trois rameaux* qui perforent le *fascia cribriformis* pour devenir superficiels; elle se distribue aux téguments de la région inguino-crurale.

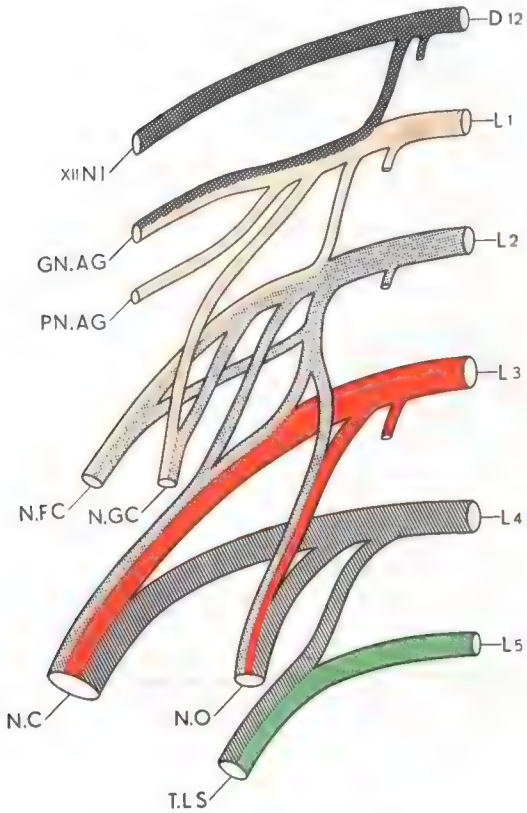

FIG. 508. — *Systématisation du plexus lombaire* (schématique).

ANASTOMOSES. — Le génito-crural s'anastomose : 1° avec le *fémoro-cutané* dans la fosse iliaque ; 2° avec le *nerf crural* au niveau du triangle de Scarpa, par l'intermédiaire de sa branche crurale avec les filets cutanés du musculo-cutané externe; 3° et avec le *petit abdomino-génital* dans le canal inguinal par l'intermédiaire du filet crémastérien.

PHYSIOLOGIE. — Le génito-crural est un *nerf mixte*, moteur et sensitif : 1° *nerf moteur*, il innerve le crémaster externe; 2° *nerf sensitif*, il se distribue à la peau de la région inguino-crurale et de l'hémi-scrotum ou de la grande lèvre correspondante.

L'innervation du scrotum et du crémaster externe par le génito-crural ainsi que ses rapports avec l'uretère explique la fréquence des douleurs irradiées dans les bourses et la rétraction du testicule dans les coliques néphrétiques, et cela plus spécialement au cours de la migration calculeuse dans l'uretère (manifestation réflexe).

SYSTÉMATISATION DU PLEXUS LOMBAIRE

Hormis les variations susceptibles d'être observées dans la constitution du plexus lombaire, les fibres nerveuses motrices issues des racines antérieures de ce plexus sont réparties de la façon suivante dans les branches collatérales longues et dans les branches terminales (à l'exception du nerf fémoro-cutané qui est un nerf exclusivement sensitif).

1° Le *nerf grand abdomino-génital* reçoit ses fibres de D12 et L1.

2° Le *nerf petit abdomino-génital* reçoit ses fibres de L1.

3° Le *nerf génito-crural* reçoit ses fibres de L1 et de L2.

4° Le *nerf crural* reçoit ses fibres de L2, L3 et L4 mais principalement des deux dernières racines.

5° Le *nerf obturateur* reçoit ses fibres de L2, L3, L4.

Notons que L4 envoie une partie de ses fibres dans le tronc lombo-sacré (voy. : fig. 508).

Nous résumons dans le tableau ci-joint la participation radiculaire de chaque muscle innervé par les branches collatérales (courtes et longues) et les branches terminales du plexus lombaire.

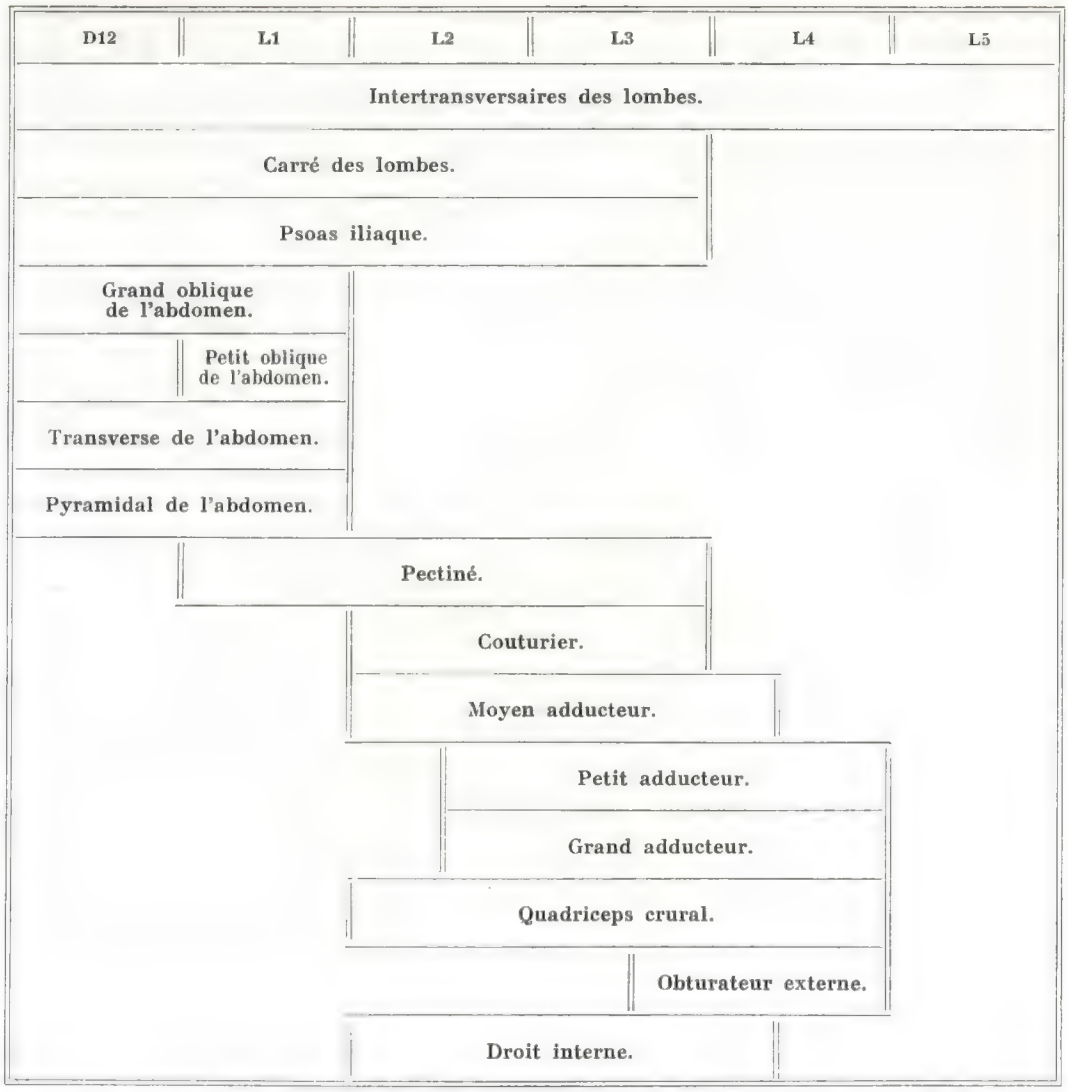

PLEXUS SACRÉ

Le *plexus sacré* est formé par l'union du tronc lombo-sacré et des branches antérieures des trois premiers nerfs sacrés. Par ses branches collatérales et terminales, il se distribue à la musculature de la ceinture pelvienne et à la majeure partie du membre inférieur (voy. : fig. 509).

CONSTITUTION DU PLEXUS. — *1° Tronc lombo-sacré.* — Le tronc lombo-sacré est un gros cordon nerveux aplati dont la largeur atteint 8 millimètres environ et la longueur 4 à 4 cm. 1/2. Il est constitué par l'union de la branche antérieure du cinquième nerf

lombaire après sa sortie du dernier canal de conjugaison du rachis mobile et de l'anastomose que lui envoie la branche antérieure du quatrième nerf lombaire *(nerf en fourche de Jehring)*.

Il présente donc *deux racines* : *a)* l'une *principale* ou *inférieure* qui n'est autre que la branche antérieure du cinquième nerf lombaire; *b)* l'autre *supérieure* ou *accessoire* plus grêle qui vient de la branche antérieure du quatrième nerf lombaire; la première glisse obliquement en bas et en dehors en croisant la face latérale du dernier disque intervertébral; la deuxième descend presque verticalement en avant de la dernière costoïde lombaire dont elle est séparée par une mince couche de tissu cellulo-graisseux; la fusion des deux racines forme un angle très aigu ouvert en haut (voy. : fig. 498, 499, 500 et 501).

Le *tronc* naît généralement dans la partie basse de la région lombaire un peu au-dessous du dernier disque intervertébral, contre la face latérale de la première pièce sacrée, immédiatement au-dessus de l'aileron du sacrum; de là, il se dirige obliquement en bas, en avant et en dehors appliqué tout d'abord sur l'aileron sacré au niveau duquel il détermine parfois une empreinte en gouttière (voy. : *Sacrum*, tome I); puis il croise le détroit supérieur en dedans de l'interligne sacro-iliaque ayant au-dessus de lui le nerf obturateur et au-dessous, la première digitation du pyramidal du bassin; il atteint ensuite l'articulation sacro-iliaque au niveau de laquelle il s'unit à angle très aigu à la branche antérieure du premier nerf sacré; la fusion des deux cordons nerveux est située, le plus souvent, au niveau du bord supérieur de la grande échancrure sciatique, en avant du bord supérieur du pyramidal du bassin; entre les deux cordons s'engagent l'artère fessière et la branche iliaque de l'artère ilio-lombaire (voy. : fig. 501 et 513).

*2° **Branches antérieures des nerfs sacrés.*** — Les branches antérieures des nerfs sacrés quittent le sacrum par les trous sacrés antérieurs; les trois premiers seulement participent à la constitution du plexus sacré. Elles sont disposées sous la forme de cordons aplatis, leur volume diminue progressivement de haut en bas; à leur émergence du trou sacré antérieur, elles glissent dans la gouttière qui continue cet orifice en dehors *(gouttière sacrée antérieure)* et sont ainsi directement appliquées contre la face antérieure du sacrum (voy. : fig. 509).

a) **La branche antérieure du premier nerf sacré** se porte obliquement en bas, en dehors et un peu en avant; à sa sortie du premier trou sacré antérieur, elle est située entre l'artère fessière qui lui est sus-jacente et le bord supérieur du pyramidal du bassin qui lui est sous-jacent; puis elle croise ce bord près de sa terminaison pour se placer en avant du muscle lorsqu'elle reçoit le tronc lombo-sacré (voy. : fig. 513).

b) La **branche antérieure du deuxième nerf sacré,** moins oblique que la précédente, apparaît à sa sortie du deuxième trou sacré antérieur sur la face antérieure du sacrum entre les deux digitations d'insertion du pyramidal du bassin; un peu avant sa terminaison, elle se bifurque en avant de ce muscle en *deux branches* : α) l'une *supérieure* se jette sur la branche antérieure du premier nerf sacré ou sur le tronc d'union de cette branche avec le tronc lombo-sacré; β) l'autre *inférieure,* très courte et presque verticale fusionne avec la branche antérieure du troisième nerf sacré, d'où le nom de *nerf trijumeau de Jehring* que l'on donne parfois à la branche antérieure du deuxième nerf sacré (voy. : fig. 509, 512 et 513).

De la fusion, du tronc lombo-sacré, de la branche antérieure du premier nerf sacré et de la branche supérieure du nerf bijumeau, naît le plus gros tronc nerveux de l'organisme, c'est-à-dire le *grand nerf sciatique,* seule branche terminale du plexus sacré (voy. : fig. 509, 512 et 513).

c) La **branche antérieure du troisième nerf sacré** est presque horizontale; elle longe transversalement de dedans en dehors le bord inférieur du pyramidal du bassin, puis elle s'accole à la branche inférieure du deuxième nerf sacré; dans l'angle de réunion de ces

deux branches s'engagent les vaisseaux ischiatiques. Elle reçoit une anastomose de la branche antérieure du quatrième nerf sacré. Assez souvent les trois branches précédentes échangent entre elles des anastomoses au cours de leur trajet (Morestin) (voy. : fig. 512).

La participation du troisième nerf sacré à la constitution du plexus sacré est très restreinte; elle est mise en doute par certains anatomistes; en conséquence, la limite inférieure des fibres nerveuses destinées au plexus sacré, et de ce fait, au membre inférieur,

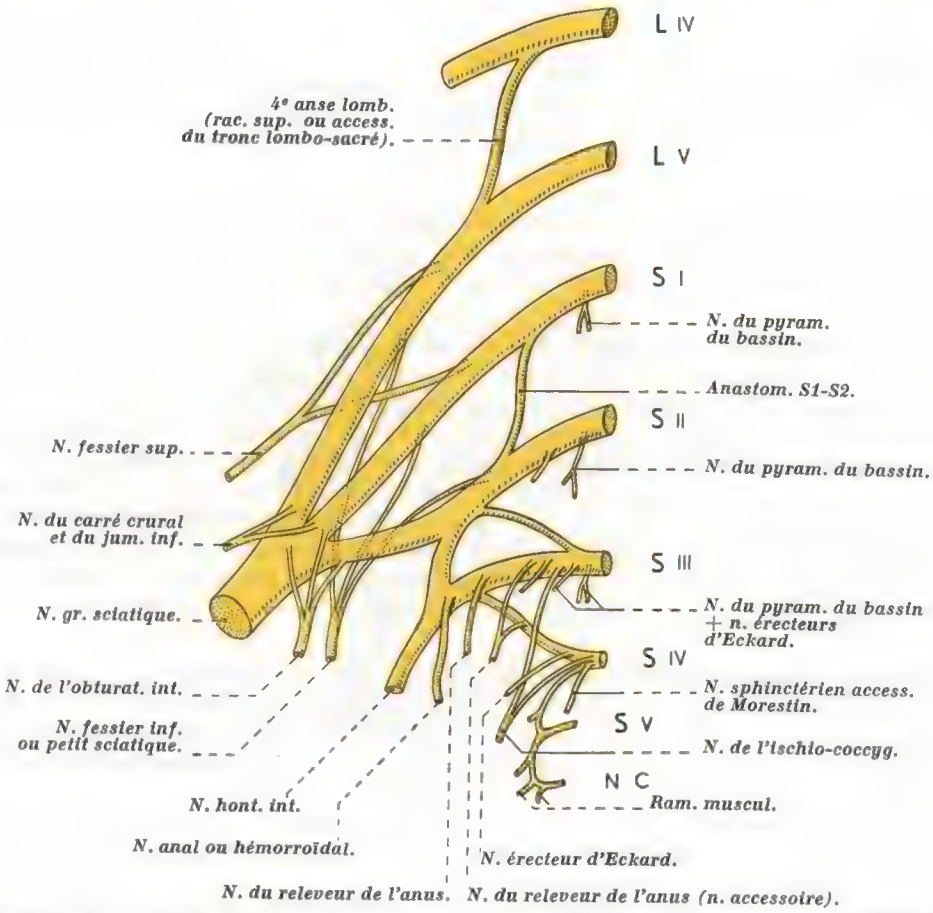

Fig. 509. — *Constitution des plexus sacré, honteux et sacro-coccygien; côté droit, vue antérieure* (schématique).

Les branches antérieures des nerfs rachidiens sont indiquées par leurs initiales et leurs numéros d'ordre.

L, lombaires; *S*, sacrées; *NC*, Nerf coccygien.

serait marquée par le deuxième nerf sacré; cependant une anastomose allant de S3 à S2 s'observe dans près de la moitié des cas; elle contient des fibres nerveuses destinées au grand nerf sciatique (voy. : fig. 512).

Chaque tronc échange des anastomoses avec les ganglions de la chaîne sympathique sacrée *(rameaux communicants)*.

Variations. — Comme tous les plexus, le plexus sacré est sujet à de multiples *variations* dans sa *constitution* et dans sa *situation* par rapport au squelette axial; on peut observer

en particulier des plexus haut ou bas situés que l'on qualifie de *plexus préfixés* ou *postfixés*; dans la majorité des cas, le tronc d'origine le plus volumineux est la branche antérieure du premier nerf sacré; le calibre des autres branches décroît de haut en bas.

La branche antérieure du quatrième nerf lombaire *(nervus furcalis)* entre dans la constitution des deux plexus lombaire et sacré, et cela dans des proportions variables suivant les sujets; toutefois la quantité de fibres fournies par ce tronc nerveux au plexus sacré est toujours inférieure à la moitié de ses fibres (voy : fig. 509).

FORME. — Le plexus sacré présente dans son ensemble une *forme* triangulaire, dont la *base* correspond à la ligne des trous sacrés antérieurs, prolongée en haut jusqu'au dernier trou de conjugaison, et dont le *sommet* répond à la partie antérieure de la grande échancrure sciatique; de ce sommet se détache le grand nerf sciatique (voy. : fig. 512 et 513).

SITUATION ET RAPPORTS. — La partie supérieure du tronc lombo-sacré occupe la fossette de Marcille ou fossette ilio-lombaire; le reste du plexus sacré est situé dans le petit bassin, où il est appliqué contre la paroi postérieure de l'excavation pelvienne.

*1° **Dans la région lombaire*** et avant d'aborder la fossette de Marcille, le tronc lombo-sacré est représenté par les *deux racines*, principale et acessoire.

Ces racines, dont l'accessoire est la plus longue, répondent : *a) en dedans*, à la face latérale des deux dernières vertèbres lombaires et au disque intervertébral intermédiaire; *b) en dehors*, aux derniers faisceaux costoïdaux du psoas, aux racines moyenne et inférieure du nerf obturateur et plus bas à la partie initiale de ce nerf; la racine inférieure du crural est située plus en dehors et repose sur le dernier faisceau costoïdal du psoas (Bonniot); *c) en arrière*, à l'apophyse costiforme de la cinquième vertèbre lombaire sur laquelle s'attache le dernier faisceau costoïdal du psoas; *d)* et *en avant*, au bord interne du psoas contre lequel apparaît plus bas le tronc lombo-sacré (voy. : fig. 499 et 500).

*2° **Dans la fossette de Marcille** (fossette ilio-lombaire)* limitée : *a) en dehors*, par le bord interne du psoas; *b)* et *en dedans*, par la saillie du corps vertébral de la cinquième lombaire, le *tronc lombo-sacré* traverse l'aire de cette fossette dont le *plancher* est représenté par la face supérieure de l'aileron sacré sur laquelle le tronc laisse parfois une empreinte.

En avant, le nerf est recouvert par l'artère hypogastrique, dont il est séparé par du tissu cellulo-graisseux dans lequel on rencontre la veine hypogastrique et le groupe rétro-vasculaire des ganglions iliaques primitifs.

Le nerf obturateur traverse également l'aire de cette fossette sur un plan antérieur et externe par rapport au tronc lombo-sacré (voy. : fig. 500).

L'uretère, avant de pénétrer dans le bassin est situé à ce niveau en avant et en dehors du tronc.

La branche iliaque de l'artère ilio-lombaire et ses veines satellites s'engagent dans la fourche du tronc lombo-sacré; puis ces vaisseaux croisent la face postérieure de la racine accessoire du tronc avant d'atteindre le bord interne du psoas (Morestin); quant à la branche ascendante ou lombaire de cette artère, elle traverse de bas en haut la fossette homonyme.

La *sacralisation partielle* ou *totale* de la *cinquième vertèbre lombaire* modifie quelque peu les rapports du tronc lombo-sacré, et cette anomalie peut expliquer dans une certaine mesure les phénomènes douloureux dans le territoire du plexus sacré et de ses branches (nerf grand sciatique en particulier), syndrome auquel on donne le nom de lombo-sciatique.

3° **Dans le petit bassin,** le plexus sacré répond :

a) En arrière, au muscle pyramidal du bassin; la branche antérieure du premier nerf sacré longe d'abord son bord supérieur, puis se place en avant du muscle; les deuxième et troisième racines sacrées glissent dans les gouttières sacrées antérieures, puis elles s'appliquent en avant du muscle.

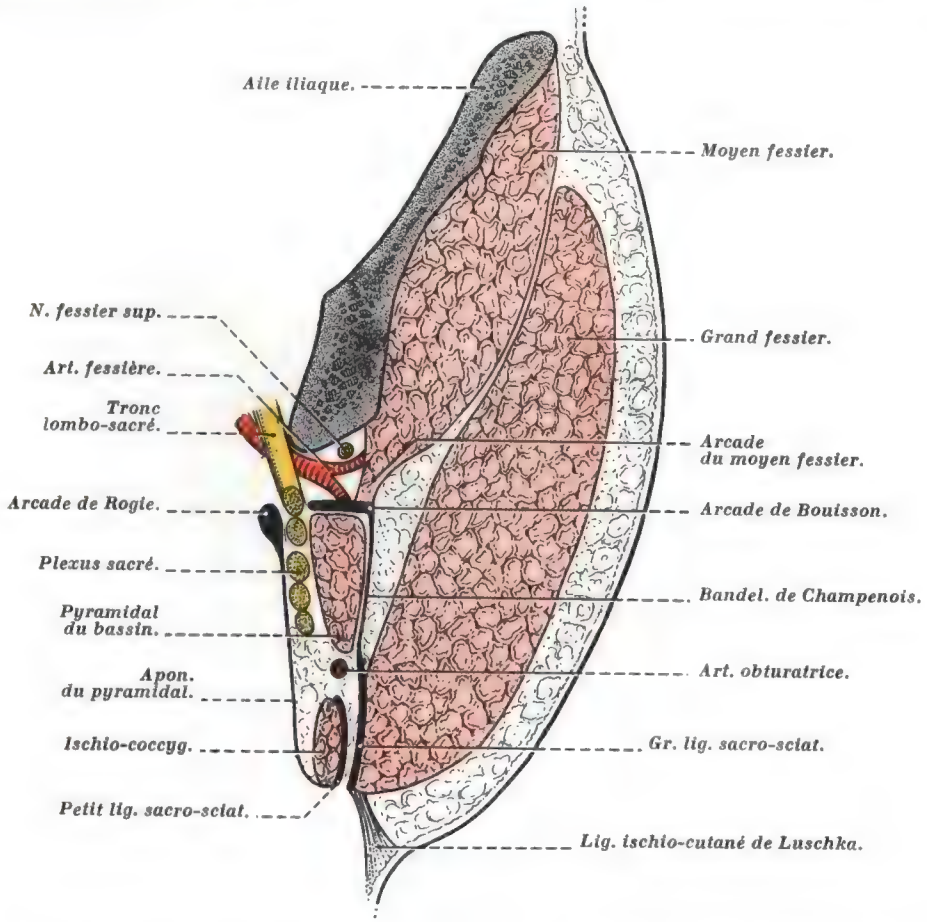

FIG. 510. — *Coupe frontale de la région fessière passant par la grande échancrure sciatique montrant les rapports du plexus sacré dans la loge du pyramidal du bassin; la situation et les rapports du nerf fessier supérieur au niveau de la grande échancrure sciatique; côté droit, segment antérieur de la coupe* (demi-schématique) (d'après LAZORTHES et OLLÉ).

L'*aponévrose du pyramidal* (voyez ce muscle au chapitre *Muscles pelvitrochantériens,* tome II) applique les racines du plexus sacré contre la face antérieure du muscle : ainsi le plexus sacré est contenu dans la *gaine du pyramidal* (voy. : fig. 510).

b) En avant, il répond à l'*aponévrose* ou *lame présacrée,* mince lame fibreuse qui représente la lame vasculaire des artères sacrées moyenne et latérales, la première, branche de l'aorte, les deux autres, branches de l'hypogastrique; ces artères et leurs branches sont contenues dans un dédoublement de l'aponévrose présacrée. Cette aponévrose se fixe à la face antérieure du sacrum en dedans des trois trous sacrés antérieurs; elle délimite avec le sacrum et le pyramidal en arrière un espace dit *espace présacré* qu'utilisent les

branches constitutives du plexus sacré pour se rendre vers la grande échancrure sciatique, lieu où le grand nerf sciatique s'échappe du bassin (voy. : fig. 511).

Par l'intermédiaire de l'aponévrose présacrée, le plexus sacré entre en rapport avec l'artère hypogastrique dont certaines branches contractent des rapports intimes avec les éléments du plexus.

L'*artère fessière* s'engage dans la fourche du tronc lombo-sacré et de la branche antérieure du premier nerf sacré; puis elle sort par la grande échancrure sciatique au-dessus du pyramidal du bassin; dans son trajet elle s'incurve en crochet autour du tronc lombo-sacré (voy. : fig. 512 et 514).

L'*artère ischiatique* croise la face antérieure de la première et de la deuxième branche sacrée antérieure, puis elle s'engage dans la fourche de bifurcation de cette dernière (nerf bijumeau) en avant du pyramidal (voy. : fig. 512).

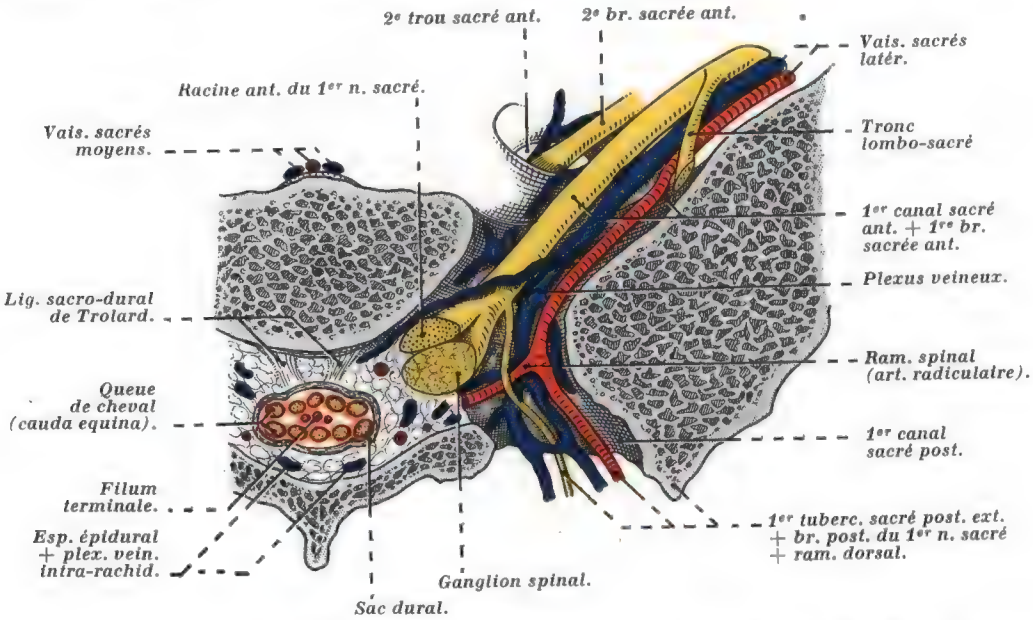

Fig. 511. — *Situation et rapports des branches antérieure et postérieure d'un nerf sacré (premier nerf sacré), vus sur une coupe transversale passant par le premier canal sacré; côté droit, segment inférieur de la coupe.*

L'*artère honteuse interne* croise la face antérieure du plexus sacré près de son extrémité externe, puis elle s'engage près du bord antérieur de la grande échancrure sciatique entre l'origine des nerfs grand sciatique et honteux interne pour sortir du bassin par la grande échancrure sciatique au-dessous du pyramidal (voy. : fig. 512).

Les *artères sacrées latérales* croisent également la face antérieure du plexus sacré; contenues dans l'aponévrose présacrée, elles abandonnent un *rameau artériel* qui accompagne chaque branche antérieure des nerfs sacrés en pénétrant dans le trou sacré antérieur correspondant (voy. : fig. 511).

Signalons également à ce niveau sur un plan antérieur, l'uretère et l'origine des branches antérieures de l'hypogastrique (ombilicale, utérine, obturatrice) ainsi que les ganglions hypogastriques (voy. : *Rapports de l'artère hypogastrique*, tome III, fascicule I).

Par l'intermédiaire de l'aponévrose présacrée, du plan vasculaire hypogastrique et de sa gaine, le plexus sacré répond au recessus pararectal de Waldeyer, aux anses intestinales grêles, au côlon ilio-pelvien, à l'espace rétrorectal et à l'ampoule rectale; ce rapport

avec le rectum explique les douleurs dans les membres inférieurs au cours des cancers avancés du rectum par envahissement du plexus sacré.

c) En dedans, l'émergence des branches antérieures des nerfs sacrés au niveau des trous sacrés antérieurs répond à l'artère sacrée moyenne sur la ligne médiane et à la chaîne sympathique sacrée qui chemine en dedans des orifices, et d'où partent des rameaux communicants destinés aux nerfs sacrés et au ligament utéro-sacré qui s'insère en dedans des orifices précités (voy. : fig. 511 et 512).

d) En dehors, le *sommet du plexus sacré,* d'où naît le grand nerf sciatique répond :

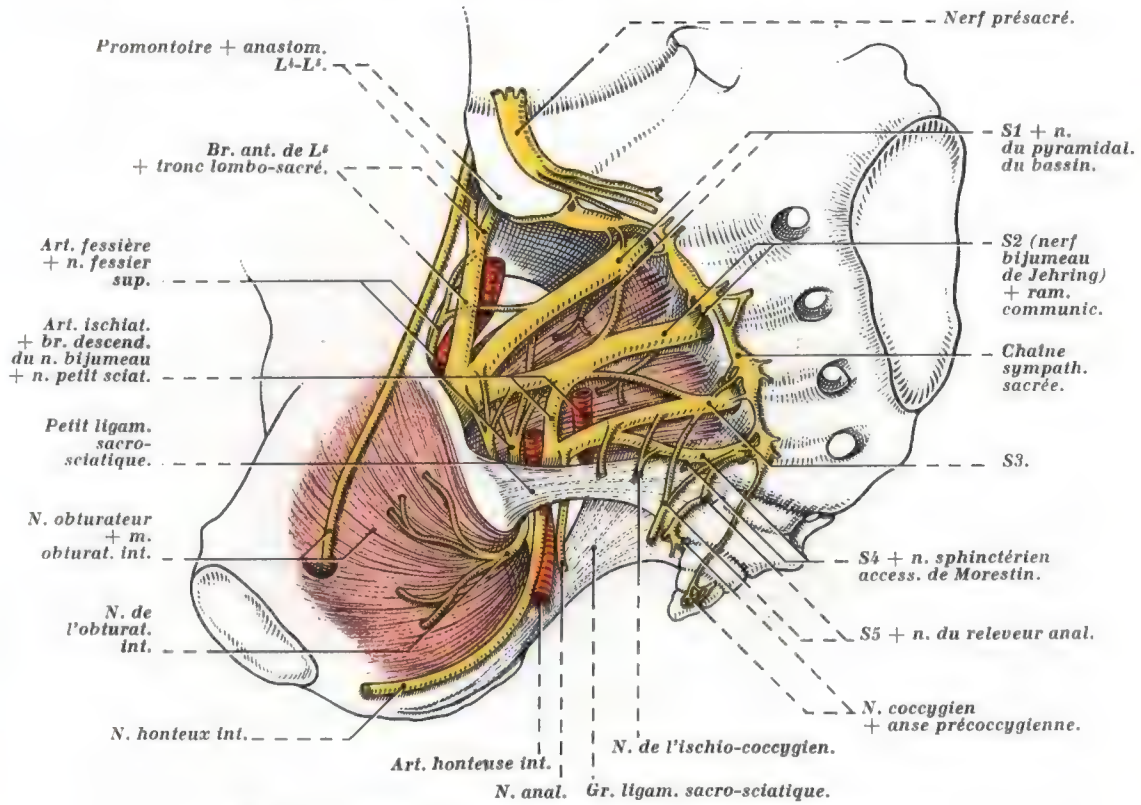

FIG. 512. — *Plexus sacré et honteux, vue endopelvienne; côté droit.*

en avant, au bord antérieur de la grande échancrure sciatique et au bord supérieur du muscle obturateur interne; *en arrière,* au pyramidal du bassin; et *en dedans* et *en bas,* à l'épine sciatique dont le séparent les vaisseaux honteux internes (voy. : fig. 512).

ANASTOMOSES DU PLEXUS SACRÉ. — Le plexus sacré s'anastomose avec :

a) Le *plexus lombaire,* par l'intermédiaire de la racine supérieure ou accessoire du tronc lombo-sacré qui descend de la branche antérieure du quatrième nerf lombaire pour fusionner avec la cinquième (voy. : fig. 500, 501, 509 et 512).

b) Le *plexus honteux,* par l'intermédiaire de la branche descendante du nerf bijumeau de Jehring (S2) et par l'anastomose entre S3 et S4.

c) Le *sympathique sacré,* par l'intermédiaire des *rameaux communicants* (qui sont uniquement des *rameaux gris*); ils vont des ganglions de la chaîne sympathique sacrée à

chacune des racines du plexus sacré. Ils sont généralement au nombre de deux, parfois de trois, par racine, sauf celui qui est destiné à la branche antérieure du cinquième nerf lombaire qui est unique; celui-ci, relativement long et assez volumineux, se détache du dernier ganglion lombaire; oblique en bas et en dehors, il croise la face latérale de la cinquième vertèbre lombaire, traverse la fossette de Marcille, puis se jette sur le cinquième nerf lombaire assez loin du trou de conjugaison (voy. : fig. 500).

BRANCHES COLLATÉRALES. — Les *branches collatérales* du plexus sacré sont à la fois motrices et sensitives; les *branches motrices* sont destinées aux muscles fessiers et pelvi-trochantériens; les *branches sensitives* vont aux téguments de la région fessière, de la face postérieure de la cuisse, de la région poplitée et du périnée.

Ces branches sont au nombre de *sept* : *a)* le *nerf du pyramidal du bassin*; *b)* le *nerf fessier supérieur*; *c)* le *nerf fessier inférieur* ou *nerf petit sciatique*; *d)* le *nerf de l'obturateur interne*; *e)* le *nerf du jumeau supérieur*; *f)* le *nerf du carré crural* et du *jumeau inférieur*; *g)* et parfois le *nerf cutané postérieur de la cuisse*, auxquels il faut ajouter deux ou trois rameaux issus des deuxième et troisième branches sacrées antérieures destinées au rectum pelvien *(nerfs directs du rectum pelvien)*.

1° **Nerf du pyramidal du bassin.** — Le *nerf du pyramidal du bassin* naît de la face postérieure de la deuxième branche sacrée antérieure; très court, il se dirige obliquement en dehors et légèrement en bas, puis il se ramifie en deux ou trois rameaux qui s'étalent à la face antérieure du muscle avant de le pénétrer (voy. : fig. 509 et 512).

Assez souvent, le pyramidal du bassin reçoit plusieurs nerfs très courts (deux ou trois en moyenne), qui se détachent isolément de la face postérieure des branches antérieures des premier, deuxième et troisième nerfs sacrés (voy. : fig. 512), et parfois aussi un filet du nerf fessier supérieur (voy. : *Innervation des muscles pelvi-trochantériens*, tome II).

2° **Nerf fessier supérieur.** — Le *nerf fessier supérieur* naît du plexus sacré par *deux racines* : *a)* l'une, *supérieure*, volumineuse se détache de la face postérieure du tronc lombo-sacré au point où celui-ci atteint l'interligne sacro-iliaque (cette racine est parfois dédoublée); *b)* l'autre, *inférieure*, grêle est issue de la face postérieure de la première racine sacrée antérieure. Comme les branches d'où elles émergent, ces racines sont situées de part et d'autre de l'origine de l'artère fessière (voy. : fig. 512 et 513).

L'union des deux racines est située un peu au-dessus et en dehors du tronc lombo-sacré près du bord supérieur de la grande échancrure sciatique.

Peu après son origine, le nerf s'accole à l'artère fessière, puis il sort du bassin par la grande échancrure sciatique en s'engageant le plus souvent au-dessus de l'*arcade de Bouisson*, c'est-à-dire dans le *canal de Bouisson* ou *canal fessier*; parfois cependant, le nerf passe au-dessous de cette arcade qui le sépare des vaisseaux fessiers; puis il traverse les fibres du moyen fessier pour se placer dans l'interstice musculaire : moyen fessier, petit fessier (voy. : fig. 510, 513 et 514).

Le nerf atteint la région fessière après avoir croisé le bord supérieur du pyramidal, et son émergence dans cette région est placée à 8 centimètres de la ligne médiane sur la ligne qui réunit l'épine iliaque postérieure et supérieure au grand trochanter *(ligne ilio-trochantérienne)*.

Situé en dehors et un peu au-dessous de l'artère fessière (branche profonde), il apparaît entre le petit fessier et le pyramidal recouvert par le moyen fessier; puis il se dirige obliquement en haut et en dehors, dans la partie profonde de la fesse entre le moyen fessier en arrière et le petit fessier en avant; dans la région fessière, le nerf chemine au-dessous de la branche profonde de l'artère fessière; il abandonne des rameaux relativement courts au moyen et au petit fessier; dégagé des muscles fessiers au niveau du bord antéro-externe du petit fessier, il se termine dans le muscle tenseur du fascia lata qu'il innerve *(nerf du muscle tenseur du fascia lata)*.

Assez souvent, le nerf fessier supérieur se divise dans la région fessière entre le moyen et le petit fessier en *deux branches* : *a)* l'une *supérieure* ou *ascendante*, grêle, suit la branche profonde de l'artère fessière en longeant la ligne courbe semi-circulaire inférieure; *b)* l'autre *inférieure*, à direction presque *horizontale*, volumineuse, croise transversalement la partie moyenne du petit fessier pour se terminer dans le muscle tenseur du fascia lata où il prend le nom de *nerf du muscle tenseur du fascia lata*; quoi qu'il en soit, ces deux branches se distribuent l'une et l'autre au moyen et au petit fessier qu'elles innervent.

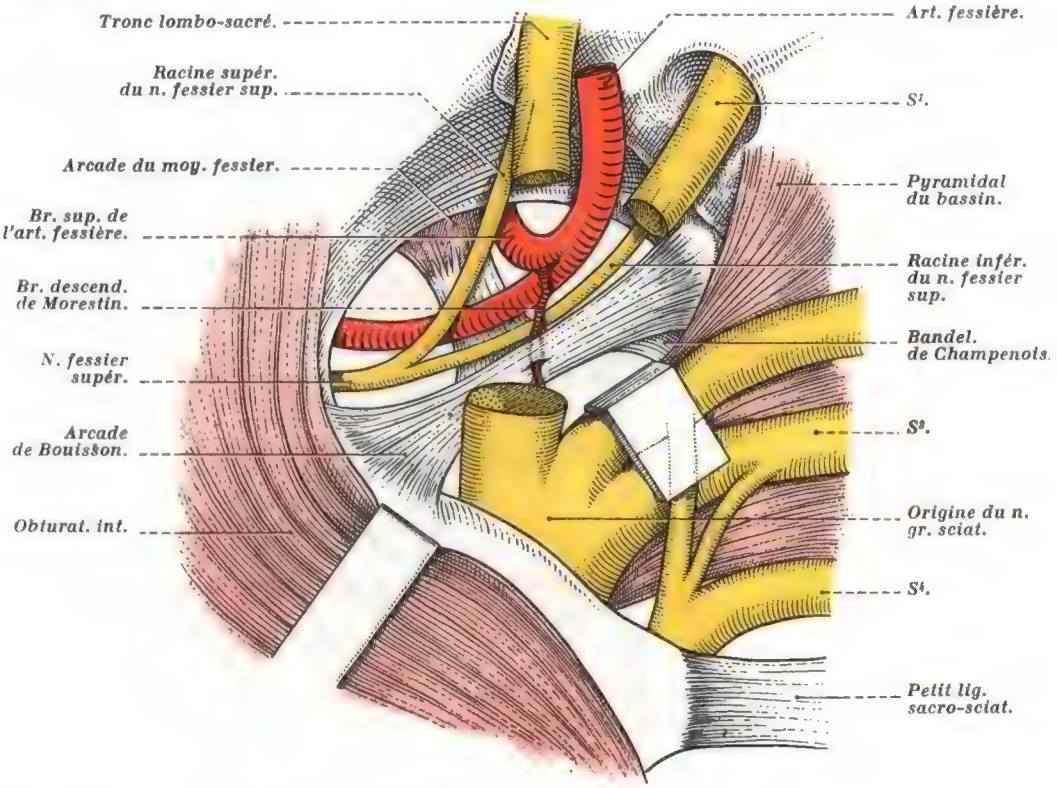

FIG. 513. — *Nerf fessier supérieur à sa sortie du bassin; côté droit, vue endopelvienne* (deux fois et demie grandeur naturelle).

Le *nerf du muscle tenseur du fascia lata* est presque toujours divisé en *deux* ou *trois rameaux* avant de pénétrer le muscle. Le point de pénétration est généralement situé à 2 centimètres en arrière de la verticale qui passe par l'épine iliaque antérieure et supérieure et à deux travers de doigt au-dessous de cette épine.

Le *nerf fessier supérieur* représente donc le *nerf commun des muscles moyen et petit fessiers et tenseur du fascia lata.*

3° **Nerf fessier inférieur** ou **nerf petit sciatique.** — Ce nerf est presque exclusivement destiné au membre inférieur (pour sa description, voy. : *Nerfs du membre inférieur*, tome II) (voy. : fig. 509, 512 et 514).

4° **Nerf de l'obturateur interne.** — Le *nerf de l'obturateur interne* se détache de la face antérieure du sommet du plexus au point où convergent le tronc lombo-sacré et les

deux premières branches sacrées antérieures, c'est-à-dire quelque peu avant l'origine du grand nerf sciatique, parfois même de l'origine de ce nerf (voy. : fig. 509 et 512).

Il naît par *deux* ou *trois racines* de la terminaison des nerfs précités; il descend verticalement jusqu'à l'épine sciatique, où il glisse entre cette dernière et le bord inférieur du pyramidal du bassin; il sort du bassin par la *grande échancrure sciatique* (triangle ou orifice sous-pyramidal).

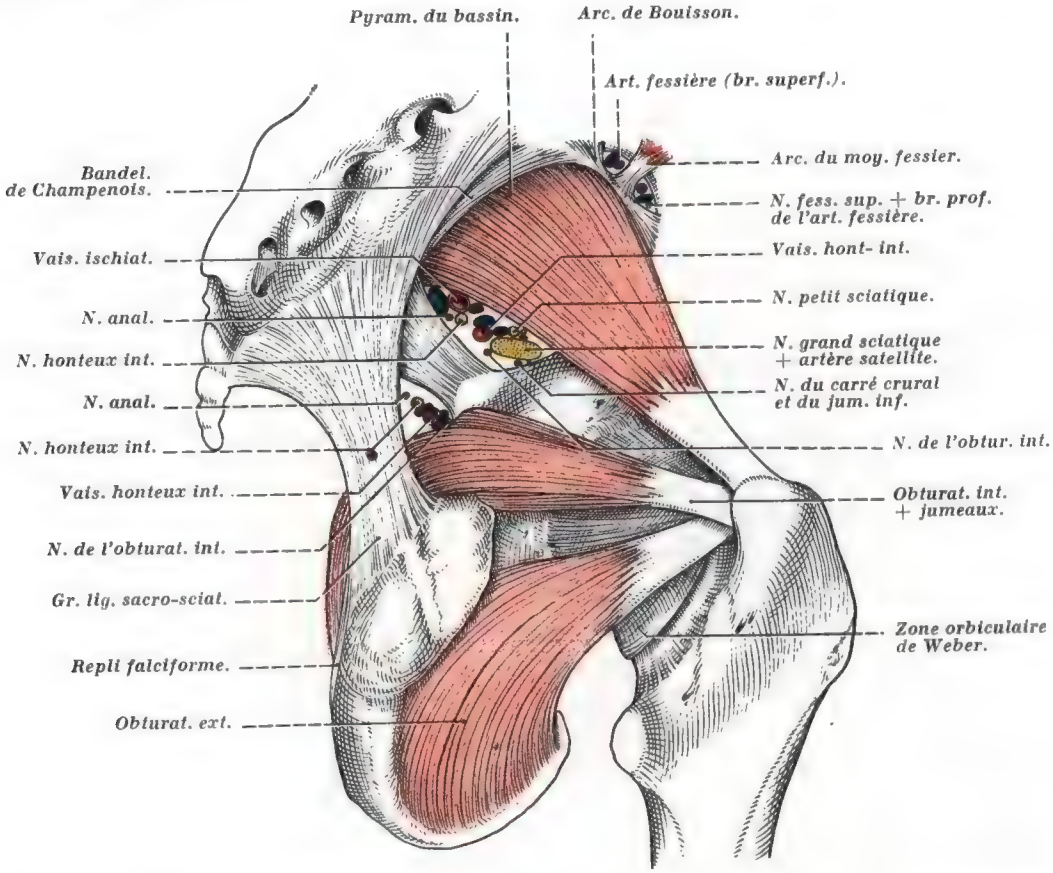

Fig. 514. — *Vaisseaux et nerfs des grande et petite échancrures sciatiques, vue postéro-latérale droite.*

Les vaisseaux et nerfs des échancrures sciatiques sont représentés dans la situation qu'ils occupent respectivement à ce niveau.

Dans cet orifice, il est situé contre le bord supérieur du petit ligament sacro-sciatique immédiatement en dedans du tronc du grand nerf sciatique et au-dessous des vaisseaux honteux internes (voy. : fig. 514).

Dans la *région fessière,* il est profondément situé; il laisse en arrière, le grand et le petit nerf sciatique et en dedans les vaisseaux et nerf honteux internes qui le séparent du nerf du carré crural et des vaisseaux ischiatiques; après avoir contourné de haut en bas et d'arrière en avant l'épine sciatique, il pénètre à nouveau dans le bassin par la petite échancrure, laissant en dedans les vaisseaux et nerf honteux internes; il traverse l'aponévrose de l'obturateur interne en avant et au-dessous de l'épine sciatique; puis il s'épanouit

en *quatre* ou *cinq rameaux,* les supérieurs ascendants, les inférieurs descendants, sur la face interne ou endopelvienne du muscle auquel il se distribue (voy. : fig. 512 et 514).

Assez souvent, il fournit au jumeau supérieur un rameau grêle qui naît à sa sortie de l'orifice sous-pyramidal, d'où le nom de *nerf de l'obturateur interne et du jumeau supérieur* qu'on lui donne quelquefois.

5° **Nerf du jumeau supérieur.** — Le *nerf du jumeau supérieur,* inconstant, naît parfois isolément de la face antérieure du plexus sacré près de son sommet. Très court, il descend verticalement et aborde le muscle par sa face antérieure près de son bord supérieur et de ses insertions pelviennes.

6° **Nerf du carré crural et du jumeau inférieur.** — Le *nerf du carré crural et du jumeau inférieur* se détache également de la face antérieure du plexus sacré. Il naît par *deux racines,* du tronc lombo-sacré et de la branche antérieure du premier nerf sacré; il sort du bassin par la grande échancrure sciatique, au-dessous du pyramidal, avec le grand nerf sciatique qui le recouvre et le masque à ce niveau par son bord externe; puis il se porte obliquement en bas et en dehors au contact de la face postérieure de l'épine sciatique; il atteint le plan des muscles pelvi-trochantériens, où il s'insinue entre ces muscles et la face postérieure de l'articulation de la hanche avec laquelle il est souvent en contact direct; il croise perpendiculairement la face antérieure des muscles jumeaux et du tendon de l'obturateur interne, puis il aborde le carré crural par sa face antérieure, auquel il se distribue en donnant à l'intérieur du muscle plusieurs filets divergents dont les uns se portent en dehors et les autres en dedans (voy. : fig. 509 et 514).

Tout au long de son trajet, ce nerf est accompagné par de minuscules vaisseaux sanguins artériels et veineux, tributaires des vaisseaux honteux internes.

Il abandonne un rameau grêle au jumeau inférieur lorsqu'il croise la face antérieure de ce muscle; il fournit également un *rameau articulaire* (parfois deux) à la face postérieure de l'articulation coxo-fémorale *(nerf articulaire de la hanche)* et un *filet vasculaire* à l'artère circonflexe postérieure.

Exceptionnellement, il peut donner un nerf au jumeau supérieur qui, de ce fait, possède une double innervation.

7° **Nerf cutané postérieur de la cuisse.** — En tant que *branche collatérale distincte du plexus sacré,* ce nerf n'est pas constant (40 % des cas seulement), car, le plus souvent, il est fusionné avec le nerf fessier inférieur et, en pareil cas, il représente à la cuisse la *continuation du nerf petit sciatique* (voyez ce nerf, tome II).

Nerf isolé, il coexiste donc avec le nerf fessier inférieur et en est indépendant; mais, tandis que ce dernier est mixte : moteur (destiné au muscle fessier) et sensitif (destiné aux téguments de la région fessière par ses filets perforants), le *nerf cutané postérieur de la cuisse est exclusivement sensitif.*

Il naît de façon variable, mais le plus souvent par une *racine principale* qui se détache de la face postérieure de la branche antérieure du deuxième nerf sacré et par une ou deux *racines accessoires,* très grêles, issues des branches antérieures des premier et deuxième nerfs sacrés; parfois même son origine est *plexiforme* et dans ce cas, il reçoit en outre des rameaux venus des nerfs grand sciatique et fessier supérieur (voy. : fig. 509).

Dans le bassin et *à la fesse,* ce nerf suit le même trajet que le nerf grand sciatique dont il est satellite; il est immédiatement appliqué à la face postérieure du tronc nerveux et, en dedans du nerf fessier inférieur, recouvert par le grand fessier; au niveau du bord inférieur de ce muscle, il s'éloigne du nerf grand sciatique dont il est séparé par la longue portion du biceps pour se placer sous l'aponévrose fémorale (voy. : fig. 514).

A la cuisse, il descend verticalement entre le biceps et l'aponévrose, puis il perfore cette dernière à des niveaux variables, mais le plus souvent à la partie supérieure de la région

poplitée pour devenir sous-cutané. Il se termine dans les téguments qui recouvrent le creux poplité et la partie haute du mollet.

Au niveau du *creux poplité* et du *mollet*, il accompagne fréquemment la partie terminale de la veine saphène externe, croise postérieurement cette veine au creux poplité, tandis qu'il se place généralement en dedans d'elle au mollet (voy. : *Veines saphènes*, tome II); il est également accompagné par l'artère petite saphène ou artère saphène externe.

Dans son trajet, il abandonne de nombreuses branches, toutes *cutanées*, qui sont : *a)* une *branche cutanée fessière* qui contourne le bord inférieur du muscle grand fessier pour se distribuer par des *rameaux récurrents* aux téguments de la moitié inférieure de la fesse et de la hanche (région trochantérienne); des rameaux de cette branche s'anastomosent avec ceux de la branche fessière du nerf fémoro-cutané; *b)* un *rameau périnéal* ou *nerf de Soemmering* destiné aux téguments du périnée, à la peau des bourses chez l'homme et aux grandes lèvres chez la femme; ce rameau envoie une anastomose au rameau périnéal superficiel du nerf honteux interne (voy. : fig. 516); *c)* un *rameau crural supérieur* qui relativement volumineux perfore l'aponévrose fémorale au niveau du pli fessier pour se diriger obliquement en bas et en dehors, où il innerve les téguments de la face postéro-externe de la partie haute de la cuisse; *d)* des *rameaux fémoraux*, les uns *internes*, les autres *externes* pour la peau de la face postérieure de la cuisse; *e)* une *branche poplitée superficielle* (Hovelacque) destinée aux téguments de la moitié externe de la région poplitée; *f)* et un *rameau satellite de la veine saphène externe* qui, par un trajet spiralé autour de ce vaisseau l'accompagne jusqu'au mollet; il s'anastomose avec le nerf saphène tibial (pour plus de détails, voy. : *Nerf petit sciatique, branches cutanées*, tome II). Accessoirement le plexus sacré peut donner naissance au *nerf cutané perforant*.

BRANCHE TERMINALE. — Le plexus sacré ne présente qu'une seule branche terminale : c'est le *nerf grand sciatique* (voyez ce nerf, tome II).

PLEXUS HONTEUX

Le *plexus honteux* ou *plexus pudendus* est formé par l'union à la branche antérieure du troisième nerf sacré de deux anastomoses issues des branches antérieures des deuxième et quatrième nerfs sacrés. Il est destiné aux organes génitaux externes, au périnée et aux viscères pelviens (voy. : fig. 509 et 512).

CONSTITUTION DU PLEXUS. — La branche antérieure du troisième nerf sacré, dirigée presque horizontalement, reçoit la branche de bifurcation inférieure de S2 et une anastomose généralement grêle de la branche antérieure du quatrième nerf sacré (S4) (voy. : fig. 509); ces trois racines nerveuses s'unissent le plus souvent suivant le *type plexiforme* après division en fascicules.

La majeure partie des fibres nerveuses du plexus vient de S3 (voy. : fig. 512).

SITUATION ET RAPPORTS. — Le plexus honteux est situé dans le *petit bassin*. Il répond : *a) en arrière*, au pyramidal du bassin et à l'ischio-coccygien sur lequel il est appliqué en grande partie au niveau de l'interstice de ces deux muscles et à l'artère ischiatique qui vient de s'engager entre les branches antérieures des deuxième et troisième nerfs sacrés; *b) en avant*, à l'aponévrose du pyramidal qui l'applique contre ce muscle, aux fibres les

plus reculées du releveur anal et aux vaisseaux sacrés latéraux qui le croisent; *c) en dehors,* à la partie postérieure de l'espace pelvi-rectal supérieur; *d)* et *en dedans* à l'ampoule rectale et aux replis de Douglas.

L'artère honteuse interne reste antérieure par rapport au plexus sacré (voy. : fig. 512).

ANASTOMOSES DU PLEXUS HONTEUX

Le plexus honteux s'anastomose : *a)* avec le *plexus sacré,* par l'intermédiaire de la branche de division inférieure du nerf bijumeau de Jehring (S2); *b)* avec le *plexus sacro-coccygien,* par l'intermédiaire de l'anastomose que la branche antérieure du troisième nerf sacré reçoit de la quatrième; *c)* et avec le *sympathique sacré,* par l'intermédiaire des rameaux communicants gris qui se distribuent aux branches antérieures des deuxième et troisième nerfs sacrés.

A. **BRANCHES COLLATÉRALES.** — Le plexus honteux fournit plusieurs *branches collatérales,* à savoir : *a)* le *nerf du releveur de l'anus*; *b)* le *nerf de l'ischio-coccygien*; *c)* le *nerf anal* ou *hémorroïdal*; *d)* le *nerf sphinctérien accessoire de Morestin*; *e)* le *nerf perforant cutané*; *f)* et des *branches viscérales.*

*1° **Nerf du releveur de l'anus.*** — Le *nerf du releveur anal* est un long et grêle rameau qui se détache de la face antérieure de la troisième branche sacrée antérieure. Dès son origine, il se dirige obliquement en avant et en bas; il croise successivement la dernière digitation du pyramidal du bassin, l'ischio-coccygien, puis il glisse sous l'aponévrose pelvienne supérieure, où il s'applique sur la face supérieure du releveur auquel il se distribue d'arrière en avant par quatre ou cinq filets, et finalement, il se perd dans les fibres antérieures du muscle.

Ce nerf est souvent double; le deuxième rameau appelé *nerf accessoire* (Morestin) est sus-jacent au précédent; il est aussi plus long et plus grêle que le premier. Il se détache le plus souvent par deux racines de la troisième branche sacrée antérieure et de l'anastomose qu'elle reçoit de la quatrième; plus rarement de l'une ou l'autre de ces branches (voy. : fig. 509 et 512).

*2° **Nerf de l'ischio-coccygien.*** — Le *nerf de l'ischio-coccygien* naît tantôt d'un tronc commun avec le nerf du releveur de l'anus, tantôt isolément de la branche antérieure du quatrième nerf sacré ou de l'anastomose qu'elle envoie à S3. Relativement court, ce nerf descend obliquement en bas et en avant, il se divise en trois ou quatre filets qui pénètrent la face antérieure du muscle ischio-coccygien (voy. : fig. 509 et 512).

Comme le précédent, ce nerf peut être double et dans ce cas l'un des rameaux provient du nerf du releveur de l'anus et l'autre de la quatrième branche sacrée antérieure.

*3° **Nerf anal ou nerf hémorroïdal.*** — Le *nerf anal* ou *nerf hémorroïdal* naît : *a)* soit par deux racines, l'une de la troisième, l'autre de la quatrième branche sacrée antérieure; *b)* soit de la face antérieure du plexus honteux, au niveau de l'origine du nerf honteux interne, et en pareil cas, il apparaît à l'égal de celui-ci comme une branche de division terminale du plexus honteux (voy. : fig. 509 et 512).

Il sort du bassin dans la partie la plus interne du triangle sous-pyramidal, en dedans des vaisseaux ischiatiques et honteux internes, dans l'angle que forment les deux ligaments sacro-sciatiques (voy. : fig. 514). Dans la partie profonde de la région fessière, il croise postérieurement le petit ligament sacro-sciatique un peu en dedans de ses attaches sur l'épine sciatique, puis il rentre à nouveau dans le bassin par la petite échancrure

sciatique; il chemine alors dans le tissu cellulo-graisseux du creux ischio-rectal parallèlement aux vaisseaux et nerf honteux internes qui occupent le canal d'Alcock; puis, dirigé obliquement en avant et en dedans, il gagne la région anale avec les vaisseaux hémorroïdaux inférieurs compris dans la même lame vasculaire que ceux-ci (voy. : fig. 512 et 514).

En abordant l'anus, il se divise en un bouquet de *branches terminales* : *a)* les unes *motrices* sont destinées au sphincter externe de l'anus; *b)* les autres *sensitives* sont destinées aux téguments péri-anaux; une des branches cutanées reçoit une anastomose du nerf périnéal superficiel.

*4° **Nerf sphinctérien accessoire de Morestin.*** — Ce nerf généralement long et grêle naît de la quatrième branche sacrée antérieure peu après sa sortie du trou sacré antérieur. Il descend verticalement sur la face antérieure de la dernière pièce sacrée, croise les insertions externes de l'ischio-coccygien qui le sépare de l'articulation sacro-coccygienne, perfore le releveur de l'anus et se distribue au sphincter externe de l'anus qu'il aborde par sa partie postérieure (voy. : fig. 509 et 512).

Dans son trajet, ce nerf est accompagné d'une artériole et d'une veinule.

*5° **Nerf perforant cutané.*** — Le *nerf perforant cutané* ou *nerf perforant du grand ligament sacro-sciatique de Schwalbe* est la seule branche collatérale du plexus honteux qui soit exclusivement sensitive. Il naît par deux racines des branches antérieures des troisième et quatrième nerfs sacrés; il sort du bassin en perforant le grand ligament sacro-sciatique en compagnie d'une branche de l'artère ischiatique *(rameau coccygien)*; il glisse sous le grand fessier dans la partie la plus interne de la région fessière; il apparaît et devient superficiel contre le bord inférieur du grand fessier qu'il contourne; dans son trajet récurrent, il s'épanouit à la face postérieure du muscle grand fessier en se ramifiant en deux ou trois filets qui se distribuent aux téguments de la partie la plus interne de la région fessière.

Il s'anastomose avec le nerf fessier postérieur de Trolard.

Ce nerf peut naître du nerf honteux interne (8 % des cas).

*6° **Branches viscérales.*** — Les *branches viscérales* ou *nerfs érecteurs d'Eckard* (1) *(nerfs splanchniques pelviens de Harman)* sont destinées aux viscères pelviens. Au nombre de trois ou quatre en général, elles naissent des branches antérieures des deuxième, troisième et quatrième nerfs sacrés; ce sont des branches afférentes du plexus hypogastrique (voy. : fig. 509) (voy. : *Plexus hypogastrique*).

B. **BRANCHE TERMINALE.**— Le plexus honteux ne présente qu'une seule branche terminale; c'est le *nerf honteux interne.*

NERF HONTEUX INTERNE

Le *nerf honteux interne (nervus pudendus)* est la branche la plus volumineuse du plexus honteux. Nerf mixte, moteur et sensitif, il est destiné à l'innervation cutanée des téguments du périnée et des organes génitaux externes, à la transmission des sensations génésiques et à l'innervation motrice de la musculature annexée aux organes génitaux.

---

(1) Anatomiste et physiologiste allemand du XIXe siècle.

ORIGINE. — Le nerf honteux interne naît dans l'excavation sacrée de la face antérieure du plexus honteux par *trois racines* : *a)* une, dite *racine principale*, est représentée par la branche antérieure du troisième nerf sacré; la plus grande partie des fibres de ce tronc nerveux passe dans le nerf honteux interne; *b)* les deux autres, dites *racines accessoires*, sont constituées par la branche de bifurcation inférieure de S2 et par une anastomose venue de S4, cette dernière abordant la racine principale à sa face postérieure (voy. : fig. 509 et 512).

Souvent plexiforme et aplati à son origine, le nerf prend rapidement l'aspect d'un cordon arrondi.

Son origine répond généralement au bord supérieur de l'ischio-coccygien.

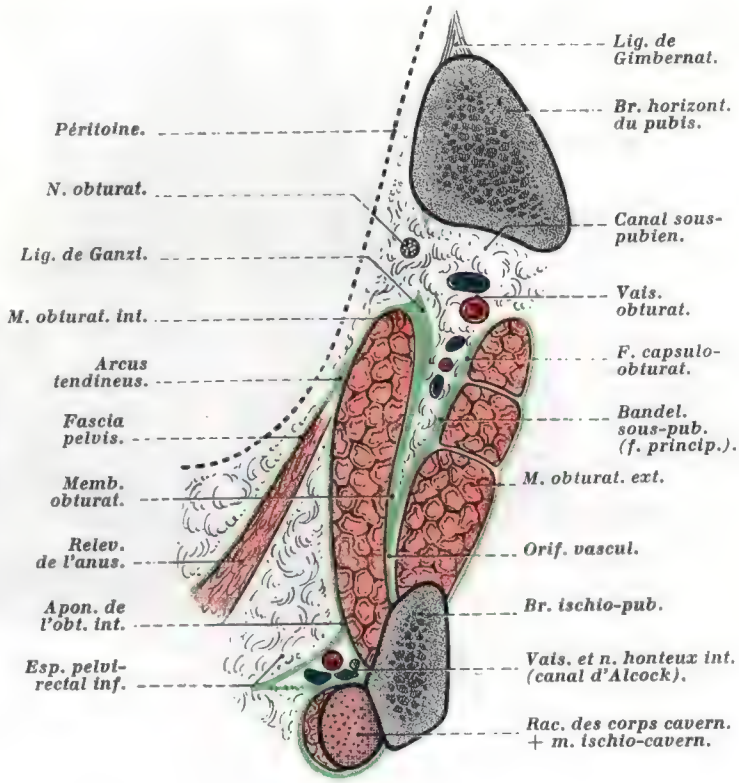

FIG. 515.

Coupe frontale du bassin passant par le trou ischio-pubien montrant la situation et les rapports des vaisseaux et nerf honteux internes dans le canal d'Alcock; côté droit, segment antérieur de la coupe (demi-schématique).

TRAJET ET TERMINAISON. — Après un court trajet oblique en bas et en arrière dans la cavité pelvienne, il sort du bassin par la grande échancrure sciatique au-dessous du pyramidal du bassin; il apparaît alors dans la partie profonde de la région fessière où, après un trajet également très court, il contourne le sommet de l'épine sciatique et le petit ligament sacro-sciatique; il pénètre à nouveau dans le bassin par la petite échancrure sciatique où il chemine dans le creux ischio-rectal; à ce niveau, il rejoint les vaisseaux homonymes et le paquet vasculo-nerveux s'applique contre la paroi externe du creux où il est situé dans le *canal d'Alcock* (voy. : fig. 512, 514 et 515).

Il longe toute l'étendue de la face profonde de la branche ischio-pubienne au contact des insertions de l'aponévrose périnéale profonde et de l'aponévrose de revêtement de l'obturateur interne jusqu'à l'orifice ovalaire compris entre le ligament arqué sous-pubien et le ligament transverse du pelvis de Henle, appelé *orifice sous-pubien* (voy. : *Aponévroses du périnée*, tome V).

Dans ce trajet, il traverse le périnée d'arrière en avant, et il se rapproche de plus en plus de son homonyme du côté opposé; il le rejoint soit à l'orifice précité en dehors de la veine dorsale profonde de la verge, soit plus rarement, à travers un orifice du ligament de Henle; là il se termine sous le ligament de Lauth donc au niveau de l'orifice sous-pubien en s'appliquant sur la face dorsale de la racine de la verge ou du clitoris, où il prend le nom de *nerf dorsal de la verge ou du clitoris* (voy. : fig. 516 et 517).

Rappelons que pour certains auteurs (Rouvière), le nerf honteux interne se divise peu après son entrée dans le creux ischio-rectal au-dessus de la tubérosité de l'ischion en *deux branches terminales* : *a)* l'une, satellite de l'artère honteuse interne; c'est le *nerf dorsal de la verge*; *b)* et l'autre appelée *nerf périnéal* (voyez plus loin).

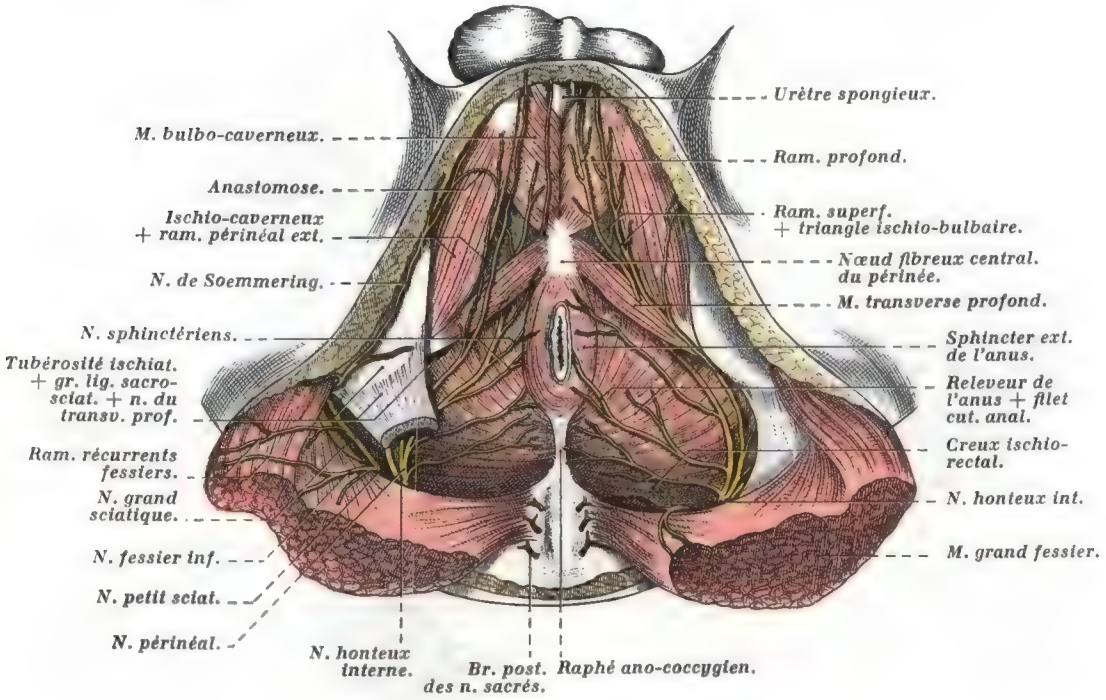

FIG. 516. — *Nerfs du périnée chez l'homme.*

RAPPORTS. — Par suite de son trajet, le nerf honteux interne occupe successivement le *petit bassin*, la *grande échancrure sciatique*, la *région fessière*, la *petite échancrure sciatique*, le *creux ischio-rectal* et le *périnée*.

1° **Dans le petit bassin,** il répond : *a) en dehors,* à l'origine du grand nerf sciatique qui est également situé sur un plan antérieur par rapport au nerf honteux interne et à la portion intra-pelvienne du nerf de l'obturateur interne; l'artère honteuse interne lui est antérieure et externe; *b) en dedans,* au nerf du releveur de l'anus et aux nerfs érecteurs d'Eckhard; *c) en arrière,* à l'artère ischiatique et au bord inférieur du pyramidal du bassin; le nerf s'engage dans l'interstice : pyramidal-ischio-coccygien; *d)* et *en avant,* à l'aponévrose pelvienne aux recessus latéro-rectaux et aux replis de Douglas (voy.: fig. 512).

2° **Dans la grande échancrure sciatique,** le nerf occupe le *triangle sous-pyramidal.* A ce niveau, il sort du bassin avec les vaisseaux honteux internes qui sont en dehors de lui

et qui le séparent du grand et du petit nerf sciatique, organes les plus externes du triangle; en dedans, il répond aux vaisseaux ischiatiques qui le séparent du nerf anal ou hémorroïdal; ainsi, à sa sortie du bassin, le nerf honteux interne est compris entre *deux pédicules vasculaires* qui sont : le pédicule honteux interne en dehors et le pédicule ischiatique en dedans; enfin il répond en haut, au pyramidal du bassin et en bas, au jumeau supérieur qui le sépare de l'obturateur interne (voy. : fig. 514).

3° **Dans la région fessière,** le nerf est profondément situé et caché sous le grand fessier; il reste toujours en dedans des vaisseaux honteux internes qui le séparent des nerfs grand et petit sciatique et du nerf de l'obturateur interne en dehors; mais il est croisé

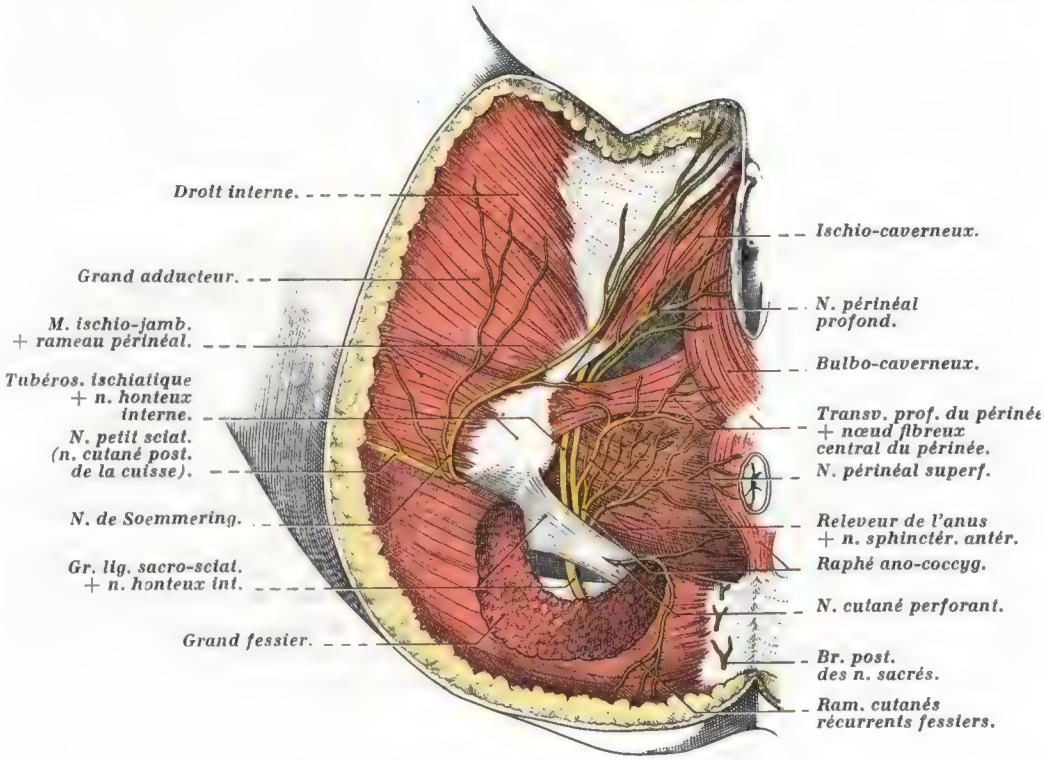

Fig. 517. — *Nerfs du périnée et des organes génitaux externes de la femme, côté droit.*

en arrière par les vaisseaux ischiatiques et par des nerfs du grand fessier issus du nerf fessier supérieur. Il est longé en dedans par le nerf anal, et ce dernier ainsi que le nerf de l'obturateur interne pénètrent de nouveau dans le bassin avec le nerf honteux interne par la petite échancrure sciatique. Enfin il répond en avant, au petit ligament sacro-sciatique et en arrière, au grand fessier (voy. : fig. 512 et 514).

4° **Dans la petite échancrure sciatique,** le nerf se dirige de haut en bas et d'arrière en avant; il s'engage dans l'espace triangulaire compris entre le petit ligament sacro-sciatique en haut, le grand ligament sacro-sciatique en bas et en dedans et le corps de l'ischion (branche descendante) doublé de l'obturateur interne en dehors; à ce niveau, il est compris entre les vaisseaux honteux internes en dehors qui le séparent du nerf de l'obturateur interne et le nerf anal en dedans (voy. : fig. 514).

5° **Dans le creux ischio-rectal,** le nerf occupe la paroi externe sur une longueur de 5 centimètres environ; il croise en dedans les vaisseaux honteux internes pour se placer ensuite au-dessus d'eux (voy. : fig. 512 et 515).

Il répond : *a) en dehors,* à l'obturateur interne et à son aponévrose de revêtement; le nerf de l'obturateur interne est situé entre le muscle et son aponévrose, cette dernière le séparant du nerf honteux interne; *b) en dedans,* à la graisse de la fosse ischio-rectale, au rectum et au nerf anal; *c)* et *en bas,* au grand ligament sacro-sciatique et à son prolongement falciforme (voy. : fig. 512 et 515).

La plupart des auteurs disent que les vaisseaux et nerf honteux internes sont compris dans un *dédoublement* de l'aponévrose de l'obturateur interne formant à ces organes un véritable tunnel fibreux appelé *canal d'Alcock* (1); en réalité, il n'y a pas à cet endroit de dédoublement de l'aponévrose de revêtement du muscle; le canal d'Alcock est une formation très indépendante de cette aponévrose due à l'existence autour des vaisseaux et du nerf honteux interne d'une gaine conjonctivo-vasculaire, épaisse et dense, qui intimement unie à l'aponévrose de l'obturateur interne fait corps avec elle; cette *gaine vasculaire* en forme de croissant constitue le *fascia lunata* (pour plus de détails, voy. : *Artère honteuse interne,* tome III).

6° **Dans le périnée,** le nerf et ses vaisseaux homonymes satellites sont situés tout d'abord entre les deux feuillets de l'aponévrose périnéale profonde, puis au-dessus de cette dernière. Le nerf situé en dehors des vaisseaux longe la branche ischio-pubienne contre laquelle il est appliqué.

Les vaisseaux et le nerf honteux internes y sont compris dans un tunnel ostéo-fibreux, continuation en avant du soit-disant canal d'Alcock, et celui-ci est situé au carrefour des insertions sur la branche ischio-pubienne de l'aponévrose périnéale profonde et de l'aponévrose de l'obturateur interne (voy. : *Aponévroses du périnée,* tome V).

Dans la partie rétro-urétrale du périnée (correspondant à l'urètre membraneux), il est situé au-dessus du transverse profond du périnée et dans la partie pré-urétrale est sus-jacent au ligament transverse du pelvis (ligament de Henle).

En dedans et à distance, il répond : *a) chez l'homme,* à l'urètre membraneux, au sphincter strié de l'urètre, au bec de la prostate, à l'espace préprostatique et au plexus veineux de Santorini; à ce niveau, l'artère honteuse interne abandonne de nombreuses branches collatérales : artères bulbo-urétrale, caverneuse, prévésicale, graisseuse et rétro-symphysaire qui s'éloignent du nerf; *b)* et *chez la femme,* à la face latérale du vagin et à l'urètre.

BRANCHES DE DISTRIBUTION. — Le nerf honteux interne abandonne : *a)* des *branches collatérales*; la principale est le *nerf périnéal*; les autres, grêles, sont les *nerfs du transverse profond et du sphincter strié de l'urètre*; *b)* il ne possède qu'une seule *branche terminale* : c'est le *nerf dorsal de la verge ou du clitoris.*

Accessoirement, le nerf honteux interne peut fournir : *a) dans sa portion pelvienne* : α) le *nerf anal*; β) un petit filet nerveux inconstant, le *nerf sphinctérien antérieur de Quénu et Hartmann,* destiné à la partie antérieure du sphincter externe de l'anus et aux téguments du périnée (voy. : fig. 516); ce dernier se détache assez souvent du rameau profond du périnée; γ) et des filets très grêles, inconstants, qui se distribuent à la face inférieure du releveur de l'anus (Dieulafé); *b)* et *dans le creux ischio-rectal,* le *nerf cutané perforant.*

1° ***Nerf périnéal.*** — Le *nerf périnéal* est généralement aussi volumineux que la continuation du tronc du nerf honteux interne, à tel point que beaucoup d'auteurs en font une

(1) Anatomiste et chirurgien anglais (1784-1833).

branche de bifurcation de ce nerf. Il naît dans le creux ischio-rectal en un point variable, situé le plus souvent à 1 cm. 1/2 en arrière du bord postérieur du transverse profond du périnée.

Dirigé obliquement en bas et en avant contre la face interne de la tubérosité ischiatique, il décrit tout d'abord une courbe à concavité antérieure et supérieure, puis il aborde le périnée au niveau du bord postérieur du transverse profond, où il se divise en *deux rameaux* : l'un *superficiel*, l'autre *profond*; mais avant de se diviser, il donne une branche collatérale appelée rameau périnéal externe de Cruveilhier ou nerf périnéal externe (voy. : fig. 516).

a) **Rameau périnéal externe de Cruveilhier (nerf périnéal externe).** Ce nerf est très grêle; il se dirige obliquement en avant, en haut et en dedans; il longe la branche ischio-pubienne entre les insertions de l'ischio-caverneux et celles du transverse superficiel du périnée; il perfore l'aponévrose périnéale superficielle dans l'aire du triangle ischio-bulbaire et finalement, il se distribue aux téguments du périnée antérieur, au scrotum et aux grandes lèvres. Il s'anastomose avec des filets du nerf de Soemmering, branche du nerf cutané postérieur de la cuisse (voy. : fig. 516 et 517).

b) **Rameau superficiel du périnée** ou **nerf périnéal superficiel.** Ce nerf exclusivement sensitif traverse l'aponévrose périnéale superficielle ou contourne le bord postérieur du transverse superficiel. Devenu superficiel, il chemine dans le tissu cellulaire sous-cutané entre la peau et l'aponévrose superficielle du périnée, où il accompagne les vaisseaux périnéaux superficiels; dirigé obliquement en avant et en dedans, il se ramifie et se distribue au scrotum et à la peau de la face inférieure de la verge chez l'homme et aux téguments des grandes lèvres chez la femme (voy. : fig. 517).

c) **Rameau profond du périnée** ou **nerf périnéal profond** ou **rameau musculo-urétral.** Plus volumineux que le précédent et mixte (moteur, sensitif et sécrétoire), ce nerf traverse de haut en bas l'aponévrose périnéale profonde en arrière du transverse profond du périnée et parfois même ce muscle, puis il apparaît dans le triangle ischio-bulbaire qu'il traverse d'arrière en avant (voy. : fig. 517).

Satellite de l'artère bulbaire, il se ramifie dans ce triangle et se distribue : α) par ses *branches postérieures*, à la partie antérieure du sphincter externe de l'anus *(nerf sphinctérien antérieur de Quénu et Hartmann)* et aux téguments du périnée postérieur; β) et par ses *branches antérieures*, aux muscles transverse superficiel du périnée, ischio-caverneux et bulbo-caverneux.

Il donne des filets au bulbe et au corps spongieux de l'urètre et, parmi ceux-ci, un filet grêle et sinueux chemine à la face inférieure du corps spongieux; adossé à son homonyme du côté opposé, il se termine dans le gland après avoir abandonné plusieurs rameaux collatéraux au corps spongieux de l'urètre : c'est le *filet urétro-balanique*; il innerve également les glandes de Merry-Cowper.

Chez la femme, il innerve les muscles transverse superficiel du périnée, ischio-caverneux, bulbo-caverneux, constricteur de la vulve et il se termine dans le bulbe vestibulaire.

2° ***Nerf cutané perforant.*** — Ce nerf se détache tantôt de la racine inférieure du nerf cutané postérieur de la cuisse à laquelle il est accolé à son origine (dans ce cas, il devient une branche du plexus sacré), tantôt directement de la troisième branche sacrée antérieure. Peu après son origine, il traverse le grand ligament sacro-sciatique, puis divisé en plusieurs rameaux, il contourne le bord inférieur du grand fessier ou parfois certains de ses rameaux traversent les fibres les plus basses de ce muscle *(rameaux cutanés récurrents fessiers)* (voy. : fig. 517). Il se distribue à la peau de la région fessière et plus spécialement à la moitié interne du pli fessier.

3° Nerfs du transverse profond et du sphincter strié de l'urètre. — Dans sa partie périnéale, le nerf honteux interne abandonne quatre ou cinq filets très grêles qui croisent inférieurement les vaisseaux honteux internes pour se terminer dans le muscle transverse profond du périnée qu'ils abordent par sa face supérieure; ces nerfs très fins et mêlés à la gaine vasculaire de l'artère honteuse interne sont très difficiles à isoler et à suivre. Un ou deux de ces filets, généralement les antérieurs, sont plus longs et plus volumineux que les autres, ils sont logés dans l'épaisseur du feuillet supérieur de l'aponévrose périnéale profonde et ils se terminent dans le sphincter strié de l'urètre qu'ils abordent par sa face antérieure.

4° Nerf dorsal de la verge (ou du clitoris). — Le nerf dorsal de la verge est la branche terminale, pénienne, du nerf honteux interne; il atteint la racine de la verge sous le ligament arqué sous-pubien (ligament de Lauth) en dehors de la veine dorsale profonde de la verge et entre les fibres du ligament suspenseur de la verge.

a) **Chez l'homme,** le nerf dorsal de la verge est paramédian. Il chemine à la face dorsale des corps caverneux sous le *fascia penis*; il est accompagné de l'artère dorsale de la verge, mais il se place sur un plan plus superficiel que l'artère.

Il se termine à la base du gland par des filets très ténus et très nombreux dont certains aboutissent aux *corpuscules de la volupté (corpuscules de Finger).*

Le nerf dorsal de la verge fournit un *rameau cutané pénien* qui gagne les faces latérales de la verge; il se distribue : α) par des *filets plexiformes* qui entourent les veines circonflexes de la verge dans les corps caverneux et dans l'urètre pénien; β) et par des *filets superficiels* à la peau de la verge *(filets cutanés péniens).*

b) **Chez la femme,** le *nerf dorsal du clitoris* présente un dispositif semblable au précédent. Il chemine à la face dorsale du clitoris et se termine dans le gland clitoridien et dans le capuchon du clitoris; quelques filets se perdent dans la partie supérieure des petites lèvres.

PLEXUS SACRO-COCCYGIEN

Le *plexus sacro-coccygien* est constitué par les anastomoses que contractent entre eux les branches antérieures des deux derniers nerfs sacrés (quatrième et cinquième) avec le nerf coccygien (voy. : fig. 512).

CONSTITUTION DU PLEXUS. — A sa sortie du quatrième trou sacré antérieur, la branche antérieure du quatrième nerf sacré repose sur le muscle ischio-coccygien; elle se divise en *deux branches* : *a)* l'une *supérieure* ou *ascendante* se fusionne à la troisième branche sacrée antérieure pour participer à la constitution du plexus honteux; *b)* l'autre *inférieure* ou *descendante* rejoint la branche antérieure du cinquième nerf sacré.

La branche antérieure du cinquième nerf sacré apparaît dans la région au niveau de l'articulation sacro-coccygienne entre cette articulation en dedans et le ligament sacro-coccygien latéral en dehors (voy. : *Articulation sacro-coccygienne,* tome I).

NERF COCCYGIEN

Le *nerf coccygien* se détache du cône terminal par deux racines rachidiennes rudimentaires (Tourneux) et accolées; il descend verticalement dans le canal rachidien où sa longueur intra-rachidienne est de 25 à 26 centimètres.

A sa sortie du canal sacré, il devient rétro-coccygien; puis il contourne le bord latéral du coccyx pour devenir antérieur au niveau de l'articulation médio-coccygienne (Morestin). Dans ce trajet, il s'engage dans un orifice ostéo-fibreux qui correspond au dernier trou de conjugaison; cet orifice est limité par les versants latéraux des premières pièces du coccyx et par le ligament latéral (ligament intercoccygien) de l'articulation médio-coccygienne (voy. : *Articulation intercoccygienne,* tome I).

Après avoir fourni sa *branche postérieure* très grêle, il donne *deux branches* : *a)* l'une *ascendante* (parfois double) perfore l'ischio-coccygien pour s'anastomoser avec la branche antérieure du cinquième nerf sacré; *b)* l'autre *descendante,* plus grêle, traverse le grand ligament sacro-sciatique pour se distribuer aux téguments du périnée postérieur et du sillon interfessier (voy. : fig. 512).

Dans son ensemble, le *plexus sacro-coccygien* est composé de *deux anses nerveuses* superposées qui sont : *a)* l'une *supérieure,* située en avant de l'ischio-coccygien et comprise entre les branches des deux derniers nerfs sacrés; *b)* l'autre *inférieure* qui traverse ce muscle et qui unit le nerf coccygien à la cinquième branche sacrée antérieure (voy. : fig. 512).

DISTRIBUTION. — De ces deux anses partent : *a)* des *rameaux viscéraux* qui vont, soit directement au rectum, soit au plexus hypogastrique; *b)* des *rameaux cutanés* pour les téguments du périnée postérieur et du sillon interfessier; *c)* des *rameaux musculaires* inconstants pour le releveur de l'anus, l'ischio-coccygien, et les muscles sacro-coccygiens (voy. : fig. 512); celui qui est destiné au releveur de l'anus continue le trajet de la cinquième branche sacrée antérieure (Hirschfeld); celui qui est destiné au muscle sacro-coccygien antérieur se détache, tantôt directement de la branche antérieure du cinquième nerf sacré, tantôt de l'anastomose que cette dernière reçoit de la branche antérieure du quatrième nerf sacré; *d)* et *deux anastomoses* : l'une destinée au plexus honteux va de la quatrième branche sacrée antérieure à la cinquième, et l'autre à l'extrémité inférieure de la chaîne sympathique.

SYSTÉMATISATION DES PLEXUS SACRÉ ET HONTEUX

Bien que l'on puisse observer des variations dans la constitution de ces plexus, la répartition des fibres motrices dans leurs branches collatérales et terminales est schématiquement la suivante (voy. : fig. 518) :

1° Le *nerf grand sciatique,* branche terminale la plus volumineuse des éléments du plexus sacré, est constitué par des fibres nerveuses venues de L4, L5, S1, S2, S3.

On peut distinguer dans ce nerf *deux plans* : *a)* un *plan ventral* constitué par des fibres venues de L4, L5, S1, S2; ces fibres passent dans le nerf sciatique poplité interne; *b)* et un *plan dorsal* constitué par des fibres venues de L4, L5, S1, S2; ces fibres passent dans le nerf sciatique poplité externe.

2° Le *nerf du pyramidal du bassin* est constitué par des fibres nerveuses venues de S1, S2, S3.

3° Le *nerf fessier supérieur* est constitué par des fibres nerveuses venues de L5 et S1.

4° Le *nerf fessier inférieur* ou *nerf petit sciatique* est constitué par des fibres nerveuses venues de S1 et S2.

5° Le *nerf du carré crural* ou du *jumeau inférieur* est constitué par des fibres nerveuses venues de L4, L5, S1.

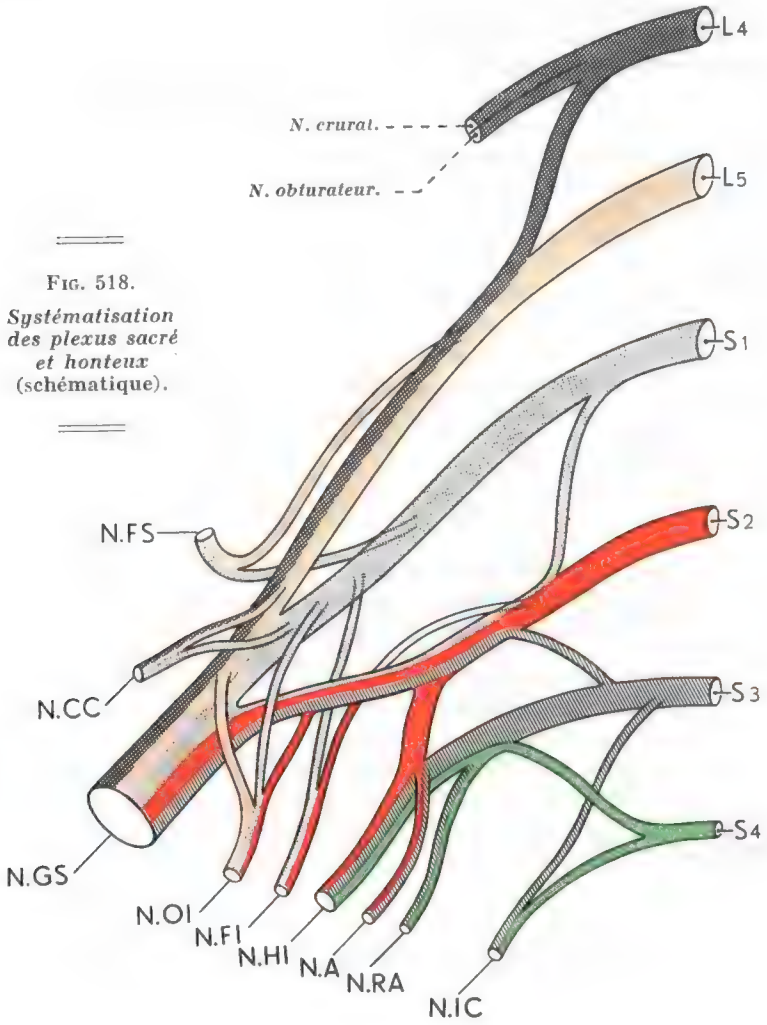

Fig. 518.
Systématisation des plexus sacré et honteux (schématique).

6° Le *nerf de l'obturateur interne* est constitué par des fibres nerveuses venues de L5, S1, S2.

7° Le *nerf honteux interne* est constitué par des fibres nerveuses venues de S2, S3, S4.

8° Le *nerf du releveur de l'anus* est constitué par des fibres nerveuses venues de S3 et S4.

9° Le *nerf anal* est constitué par des fibres nerveuses venues de S2, S3.

10° Le *nerf de l'ischio-coccygien* est constitué par des fibres nerveuses venues de S3, S4.

Nous résumons dans le tableau ci-après la participation radiculaire qui revient à chaque muscle innervé par les branches collatérales et terminales des plexus sacré et honteux.

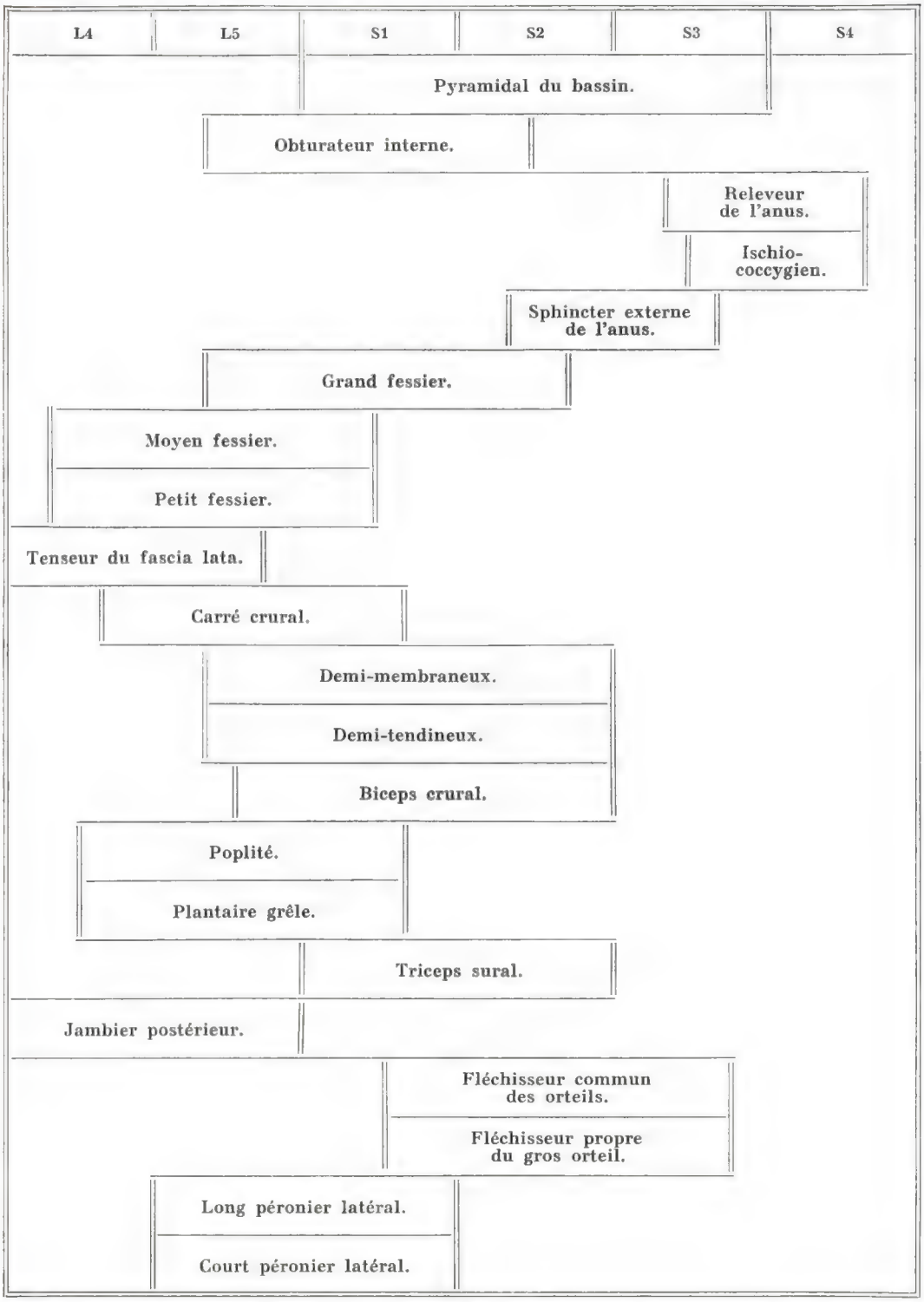
L4
L5
S1
S2
S3
S4
Pyramidal du bassin.
Obturateur interne.
Releveur de l'anus.
Ischio-coccygien.
Sphincter externe de l'anus.
Grand fessier.
Moyen fessier.
Petit fessier.
Tenseur du fascia lata.
Carré crural.
Demi-membraneux.
Demi-tendineux.
Biceps crural.
Poplité.
Plantaire grêle.
Triceps sural.
Jambier postérieur.
Fléchisseur commun des orteils.
Fléchisseur propre du gros orteil.
Long péronier latéral.
Court péronier latéral.

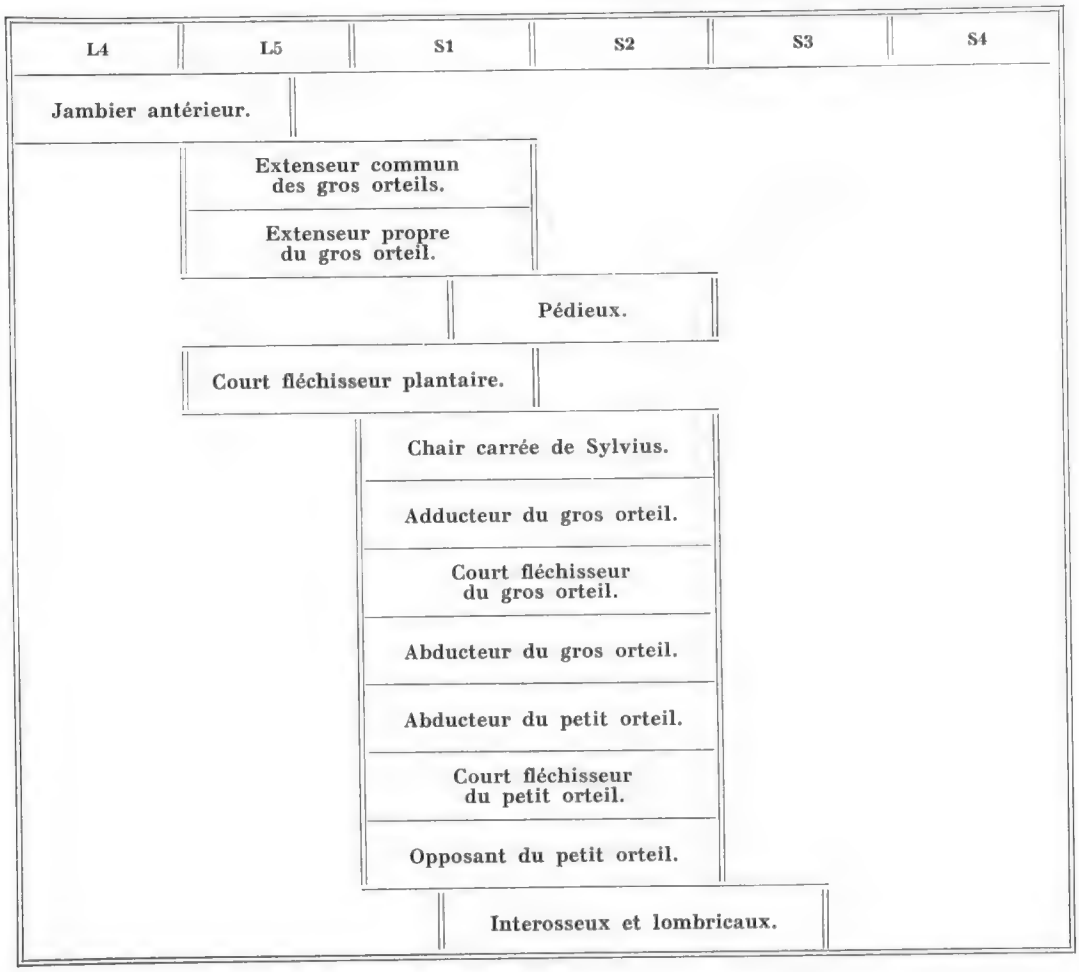
L4
L5
S1
S2
S3
S4
Jambier antérieur.
Extenseur commun des gros orteils.
Extenseur propre du gros orteil.
Pédieux.
Court fléchisseur plantaire.
Chair carrée de Sylvius.
Adducteur du gros orteil.
Court fléchisseur du gros orteil.
Abducteur du gros orteil.
Abducteur du petit orteil.
Court fléchisseur du petit orteil.
Opposant du petit orteil.
Interosseux et lombricaux.

SYSTÈME NERVEUX SYMPATHIQUE

Le *système nerveux sympathique* est le système nerveux de la vie végétative par opposition au système nerveux somatique qui est celui de la vie de relation.

CONSTITUTION DU SYSTÈME NERVEUX SYMPATHIQUE. — Alors qu'autrefois les anciens anatomistes opposaient la chaîne ganglionnaire sympathique latéro-vertébrale au système nerveux central cérébro-spinal (névraxe), nous devons reconnaître aujourd'hui qu'anatomiquement il est impossible d'admettre cette dualité du système nerveux; tout d'abord, il y a lieu de remarquer que les fibres nerveuses des nerfs rachidiens et les fibres nerveuses sympathiques s'observent simultanément sur des organes de la vie de relation; c'est ainsi que le muscle strié possède des fibres motrices issues de l'axe cérébro-spinal se terminant au niveau de la plaque motrice (jonction myo-neurale) et des fibres sympathiques qui règlent le tonus du muscle; enfin le névraxe possède des centres sympathiques au niveau de la substance grise médullo-encéphalique.

Le *système nerveux sympathique* comprend : 1° des *centres intra-axiaux* situés dans le névraxe; 2° deux *chaînes ganglionnaires latéro-vertébrales*; 3° un *système ganglionnaire céphalique* annexé aux nerfs crâniens; 4° et des *nerfs végétatifs* issus les uns des ganglions de la chaîne latéro-vertébrale ou des ganglions sympathiques céphaliques, les autres des centres intra-axiaux; en de nombreux points de l'organisme, les fibres nerveuses végétatives sont mélangées aux fibres nerveuses cérébro-spinales somatiques.

Sur le trajet des nerfs végétatifs on rencontre des *plexus* et des *ganglions sympathiques* et ceux-ci sont de deux ordres : *a)* les uns, situés à la périphérie ou au voisinage des viscères, représentent les *plexus* et les *ganglions périviscéraux*; *b)* les autres, situés dans la paroi des viscères, constituent les *ganglions intra-pariétaux* ou *viscéraux* ou *ganglions intra-muraux (centres ganglionnaires interstitiels)* et les *plexus intra-pariétaux* ou *intra-muraux*.

I

CENTRES VÉGÉTATIFS INTRA-AXIAUX

Les *centres intra-axiaux* représentent les *centres organo-végétatifs* du névraxe. Ils sont localisés dans la substance grise centrale de la moelle, du tronc cérébral ou de l'encéphale et disposés, soit sous l'aspect de noyaux plus ou moins bien condensés, soit de cellules disséminées; ils sont situés dans la substance grise qui entoure le canal de l'épendyme, sous le plancher du quatrième ventricule, dans les parois du troisième ventricule (principalement dans le plancher) débordant même notablement sur toutes les régions voisines telles que la région mamillaire, le thalamus, la région sous-optique et la région sous-lenticulaire.

Nous décrirons successivement : *a)* les *centres médullaires*; *b)* les *centres du tronc cérébral*; *c)* et les *centres cérébraux*.

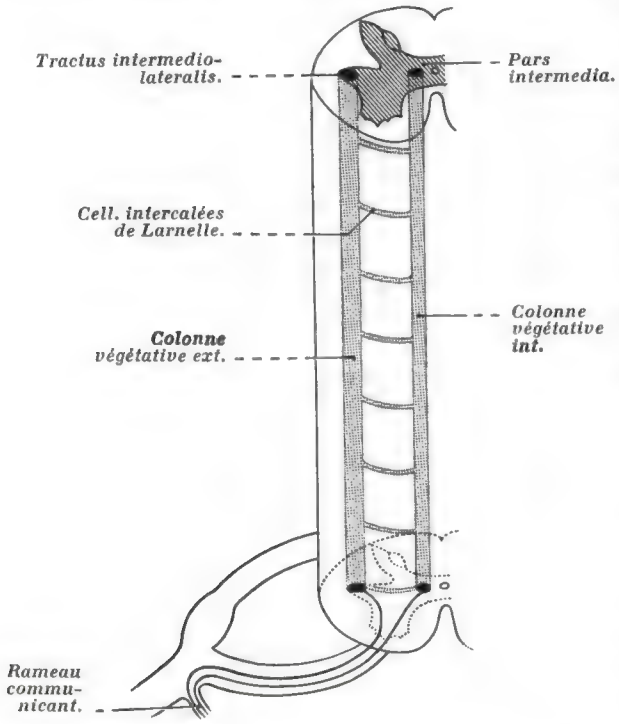

Fig. 519. — *Centres végétatifs de la moelle dans son segment thoraco-lombaire* (schématique) (imité de Laruelle).

I. — CENTRES MÉDULLAIRES

Les centres végétatifs de la moelle occupent la *pars intermedia* et la *corne latérale* ou *tractus intermedio-lateralis de Clarke*; c'est entre C8 et L2 que les centres orthosympathiques présentent leur maximum de netteté (on admet aujourd'hui que ces centres existent sur toute la hauteur de la moelle).

Dans chaque hémimoelle, ils forment *deux colonnes cellulaires parallèles* qui représentent des *centres splanchniques* (voy. : fig. 519) : *a)* l'une *interne* est située un peu en dehors du canal de l'épendyme sur un plan légèrement postérieur à ce dernier; *b)* l'autre *externe* plus développée que la précédente correspond à la corne latérale; dans certaines régions de la moelle on peut lui distinguer *trois* centres cellulaires qui sont : α) un *groupe latéro-dorsal externe* (le plus important); β) un *groupe latéro-dorsal interne*; γ) et un *groupe latéro-intermédiaire* (voy. : fig. 17) (voy. : *Noyaux de la pars intermedia*, article *Moelle épinière*).

Au niveau de chaque myélomère, les deux colonnes sont unies transversalement par des traînées de cellules végétatives *(cellules intercalées de Laruelle)*, de telle sorte que l'ensemble offre une disposition d'une régularité parfaite que l'on a pu comparer à deux échelles placées de part et d'autre du canal de l'épendyme (voy. : fig. 519).

Du point de vue physiologique, la plupart des auteurs admettent que la colonne externe représente le *centre préganglionnaire* le plus important.

Ces centres sont disposés en *trois tronçons* étagés de haut en bas, à savoir : *a)* un *tronçon cervical*, très court, qui s'étend au niveau des troisième et quatrième racines cervicales; *b)* un *tronçon dorso-lombaire* le plus étendu et le plus apparent des trois; d'aspect moniliforme, il s'étend de la huitième racine cervicale à la deuxième racine lombaire, c'est-à-dire sur la même hauteur que la colonne de Clarke; il est constitué par une douzaine de renflements segmentaires formés par des groupements cellulaires séparés entre eux par des traînées cellulaires donnant à l'ensemble de la colonne grise un aspect en chapelet, témoignage de sa *disposition métamérique*; c'est au niveau de ce tronçon que se trouve, principalement entre C1 et D3, le *noyau de Massazza* qui occupe la base de la corne antérieure; *c)* et un *tronçon lombo-sacré* très court, étendu de la quatrième racine lombaire à la quatrième racine sacrée; à ce tronçon, il faut ajouter la *colonne* ou *noyau médio-ventral* situé à l'union de la base de la corne antérieure et de la commissure grise, mais qui n'existe que dans la partie terminale de la moelle entre la dernière racine sacrée et le cône terminal; cette colonne représente très vraisemblablement la partie lombo-sacrée du noyau de Massazza (voy. : fig. 17 et 520).

La *colonne en torsade de Laruelle* est localisée au niveau de S1-S2; elle serait constituée par des éléments cellulaires *somatiques* et *végétatifs*; cette colonne apparaît comme un *centre de coordination somato-végétatif* entre les différents systèmes musculaires du bassin et du périnée (musculature lisse et striée), systèmes qui interviennent dans des actes mixtes (miction, défécation, copulation).

Notons que pour certains auteurs (Guillaume), la *colonne de Clarke* serait l'aboutissant des impressions sensitives organiques transmises à la moelle par le ou les neurones périphériques (voy. : *Systématisation de l'axe gris médullaire*).

Les deux premiers tronçons groupent tous les centres médullaires de l'orthosympathique, tandis que le troisième tronçon appartient au *parasympathique sacré* ou *pelvien*.

II. — CENTRES DU TRONC CÉRÉBRAL

Les centres végétatifs du tronc cérébral sont situés dans la région de la calotte sous la forme d'amas cellulaires ou de noyaux bien individualisés sous le plancher du quatrième ventricule et dans la substance grise centrale qui entoure l'aqueduc de Sylvius. Tous ces centres représentent le prolongement vers l'encéphale des colonnes cellulaires de la *pars intermedia* et de la *corne latérale* de la moelle (voy. : fig. 520).

La plupart de ces centres sont représentés par des noyaux annexés à certains nerfs crâniens (troisième, septième, neuvième et dixième paires); ils représentent les centres d'un système organo-végétatif spécial auquel on donne le nom de *parasympathique crânien* (voy. : *Parasympathique crânien*).

a) **Dans le bulbe** (1), les centres sympathiques sont annexés aux douzième, dixième et neuvième paires, ce sont :

α) le *noyau de Popoff*, minuscule noyau annexé au nerf grand hypoglosse; il est situé

(1) Article à consulter : LARUELLE : Les centres végétatifs bulbaires. *Revue neurologique*, 1939-1940, n° 4, p. 357.

dans la partie centrale du noyau somato-moteur de ce nerf (voy. : *Nerf grand hypoglosse)* (voy. : fig. 56);

β) le *noyau salivaire inférieur de Kohnstamm (noyau salivaire bulbaire)* annexé au glosso-pharyngien; il tient sous sa dépendance la sécrétion salivaire parotidienne. Il est

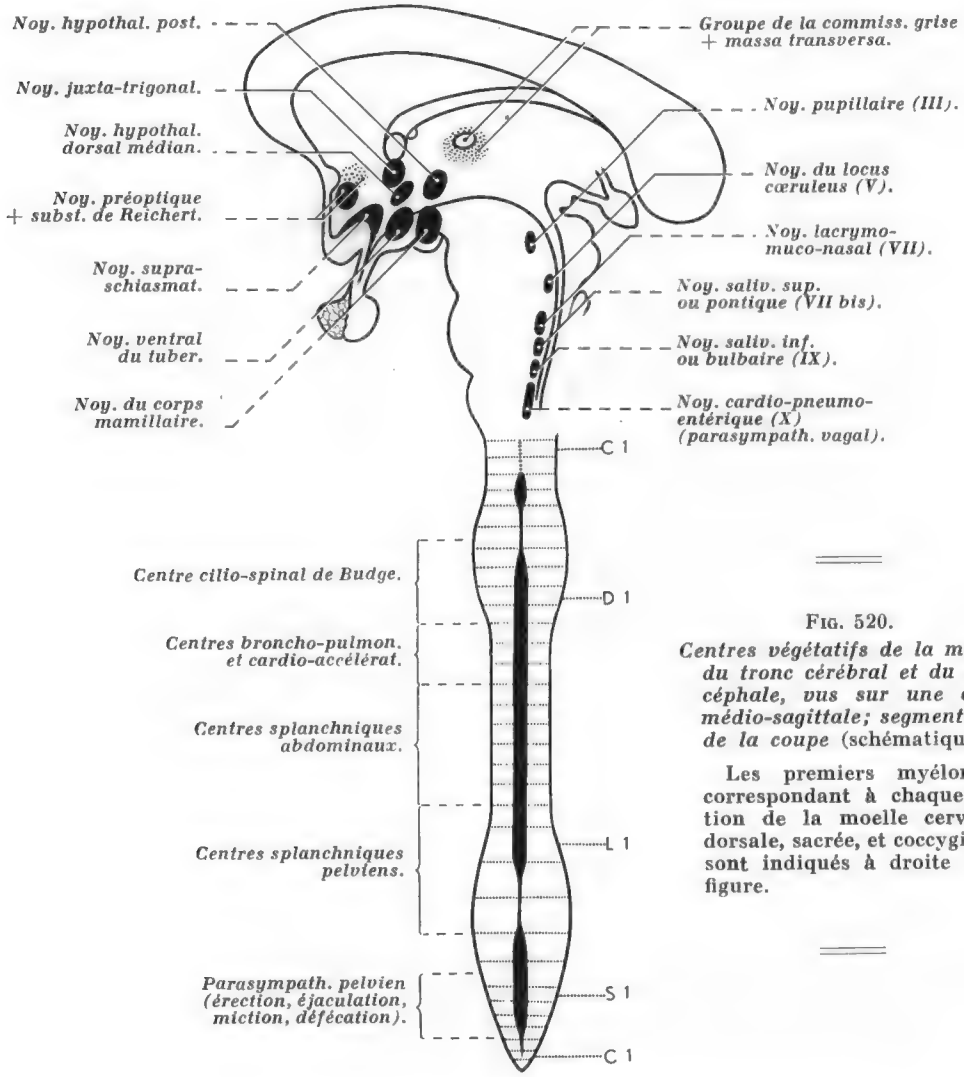

FIG. 520.

Centres végétatifs de la moelle, du tronc cérébral et du diencéphale, vus sur une coupe médio-sagittale; segment droit de la coupe (schématique).

Les premiers myélomères correspondant à chaque portion de la moelle cervicale, dorsale, sacrée, et coccygienne, sont indiqués à droite de la figure.

situé sous le plancher du quatrième ventricule au niveau de l'aile grise entre le noyau du faisceau solitaire en dehors et le noyau du nerf grand hypoglosse en dedans (voy. : fig. 46, 49 et 520);

γ) le *noyau dorsal du vague* ou *noyau de l'aile grise* ou *noyau cardio-pneumo-entérique* annexé au pneumogastrique *(noyau parasympathique vagal)* (voy. : fig. 49 et 520).

Il est situé sous le plancher du quatrième ventricule, où il correspond à l'aile grise *(fovea inferior)*.

Ce noyau renferme les cellules motrices végétatives du vague; il tient sous sa dépendance le territoire moteur organo-végétatif du pneumogastrique, c'est-à-dire tous les muscles lisses du tube digestif et de l'appareil trachéo-bronchique ainsi que le myocarde.

Rappelons que les noyaux dorsaux sous-épendymaires de l'aile grise de Winckler, au nombre de deux : l'un interne, le *noyau sensitif dorsal (nucleus sensibilis dorsalis)*; l'autre externe, appelé *noyau rond,* représentent l'aboutissant des fibres sensitives organiques du pneumogastrique (voy. : *Nerf pneumogastrique*) (voy. : fig. 49).

b) **Dans la protubérance annulaire,** les centres sympathiques sont représentés par trois noyaux annexés à l'intermédiaire de Wrisberg, au facial et au trijumeau :

α) Le *noyau salivaire supérieur (noyau salivaire pontique)* est annexé au facial; il tient sous sa dépendance la sécrétion salivaire sous-maxillaire et sublinguale par l'intermédiaire du facial, de la corde du tympan et du nerf lingual. Ce noyau est situé sous le plancher du quatrième ventricule au-dessus du noyau salivaire inférieur qu'il semble continuer (voy. : fig. 46 et 520).

β) Le *noyau lacrymal de Yagita* ou *noyau lacrymo-muco-nasal* est annexé à la septième paire; il tient sous sa dépendance la sécrétion lacrymale (voy. : fig. 46 et 520).

Ce noyau est bien individualisé; il possède une forme ovoïde; il est situé entre le noyau du facial en avant et le plancher du quatrième ventricule en arrière un peu en dedans de la racine descendante du trijumeau et du noyau gélatineux de Rolando.

γ) Le *noyau végétatif du V* est situé sous le plancher du quatrième ventricule, un peu en dedans du noyau masticateur, au niveau du *locus cœruleus,* d'où la dénomination de *noyau du locus cœruleus* qu'on lui donne parfois; il se continue vers le mésencéphale par des traînées cellulaires qui accompagnent le noyau masticateur accessoire.

Il tient sous sa dépendance la sécrétion muqueuse des fosses nasales et celle des glandes palatines (voy. : *Nerf trijumeau*) (voy. : fig. 46, 59, 60, 61 et 520).

c) **Dans le mésencéphale,** on ne connaît qu'un seul centre sympathique; c'est le *noyau pupillaire* ou *noyau organique du moteur oculaire commun (noyau d'Edinger-Westphall)* (voy. : fig. 46 et 520).

Il est situé dans la partie ventrale de la substance grise de l'aqueduc de Sylvius, un peu en arrière du noyau somatique du III; ce noyau représente un centre mésencéphalique irido-constricteur (voy. : *Nerf moteur oculaire commun*).

Du point de vue physiologique, on peut admettre l'existence dans le mésencéphale de deux centres végétatifs : un *centre photo-moteur* qui tiendrait sous sa dépendance les mouvements de l'iris et un *centre accommodateur* qui tiendrait sous sa dépendance le muscle ciliaire.

Nous rattacherons aux centres végétatifs mésencéphaliques, la *formation cupuliforme périrétro-rubrique de Foix et Nicolesco* située autour du noyau rouge de la calotte ainsi que certains groupements cellulaires erratiques de la calotte pédonculaire tels que le *paléo-rubrum* ou *groupe magno-cellulaire du noyau rouge* et le *groupe cellulaire ventral du noyau rouge.*

Enfin d'après Kappers, le *locus niger* ferait partie des centres végétatifs mésencéphaliques; les lésions du locus niger dans la maladie de Parkinson seraient en faveur de cette hypothèse (Foix et Nicolesco).

Tous les noyaux végétatifs du tronc cérébral sont constitués par des cellules qui représentent le *protoneurone des voies motrices et sécrétoires* (fibre préganglionnaire) du parasympathique crânien et, hormis celui du noyau parasympathique vagal, il se termine dans les *ganglions du sympathique céphalique* où il fait synapse avec le deutoneurone de ces mêmes voies (voy. : fig. 550) (voy. : *Sympathique céphalique* et *Parasympathique crânien*).

III. — CENTRES CÉRÉBRAUX

Des centres végétatifs supérieurs (centres diencéphaliques, centres corticaux ou sous-corticaux) coordonnent le fonctionnement de tous les autres centres sous-jacents (tronc cérébral et moelle).

Nous classerons les *centres végétatifs supérieurs* dont l'importance physiologique est grande (voyez à ce sujet, les *Traités de Physiologie*) suivant leur situation en : *a) centres*

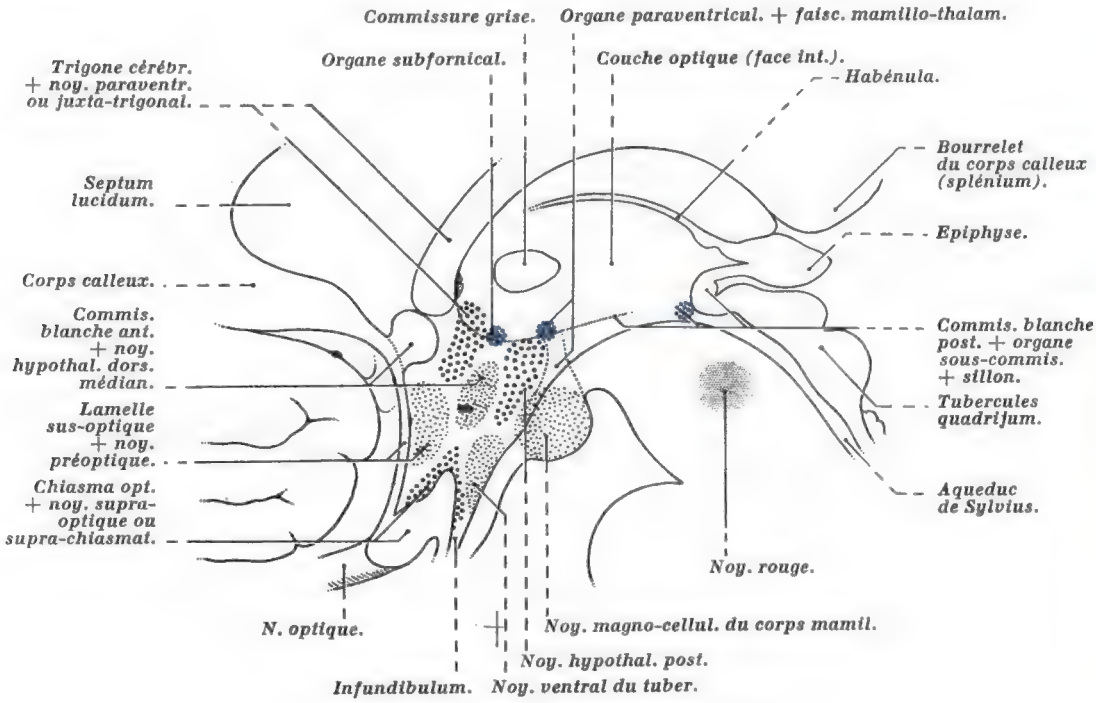

FIG. 521. — *Centres végétatifs diencéphaliques.*

diencéphaliques ou *de la région infundibulo-tubérienne* ou *centres hypothalamiques*; *b) centres thalamiques*; *c) centres sous-thalamiques*; *d)* et *centres sous-lenticulaires.*

1° Les **centres diencéphaliques** (1) ou **centres infundibulo-tubériens** occupent le plancher du troisième ventricule se prolongeant même en avant, sur l'aire préoptique et en arrière, sur la région mamillaire; aussi s'étendent-ils depuis la commissure blanche antérieure en avant jusqu'à la région des tubercules mamillaires en arrière (voy. : fig. 521).

Les uns sont représentés par des cellules sympathiques disséminées dans la paroi du *tuber cinereum* où elles constituent les *noyaux diffus du tuber* ou *formation parvo-cellu-*

(1) Article à consulter : LARUELLE : Les centres végétatifs du diencéphale médian. *Revue neurologique*, 1934, p. 809.

laire; les autres sont constitués par des *noyaux* bien individualisés formant dans l'ensemble les *noyaux gris du tuber*; ce sont le *noyau préoptique*, le *noyau juxta-trigonal* ou *para-ventriculaire* situé au niveau de la face latérale du ventricule moyen; le *noyau ventral du tuber* contenu dans l'épaisseur de la lame postérieure du *tuber cinereum*; le *noyau supra-optique de Cajal* ou *supra-chiasmatique* situé au voisinage de la ligne médiane dans l'épaisseur de la lame antérieure du tuber, auquel il faut adjoindre son *noyau accessoire*; les *noyaux hypothalamiques dorsaux, médian et postérieur*; et le *noyau magno-cellulaire du corps mamillaire* ou *noyau mamillaire accessoire* situé un peu en dehors du noyau mamillaire principal au niveau du tubercule mamillaire. Ces noyaux sont en connexion avec l'hypophyse et par l'intermédiaire du faisceau de Schütz avec les noyaux végétatifs du tronc cérébral (pour plus de détails, voy. : *Région infundibulo-tubérienne*) (voy. : fig. 520 et 521).

2° Les **centres *thalamiques*** sont constitués par des groupements de cellules sympathiques dites *cellules hyperchromiques*; au niveau de la couche optique, ces cellules sont plus spécialement réparties dans ou autour du noyau interne (Foix et Nicolesco). On distingue *quatre groupes* qui sont : *a)* la *formation circulaire hyperchromique magno-cellulaire* disposée dans le noyau interne à la périphérie du noyau rond où elle constitue une véritable coque cellulaire végétative; *b)* la *formation compacte hyperchromique magno-cellulaire* située dans la partie inférieure du centre médian de Luys; *c)* le *groupe de la commissure grise* constitué par un petit noyau qui occupe la *massa transversa*; *d)* et le *groupe juxta-ventriculaire* situé dans la substance grise sous-épendymaire du troisième ventricule au niveau du sillon de Monro *(groupe hyperchromique du sillon de Monro)* (voy. : *Couches optiques*) (voy. : fig. 520 et 521).

3° Les **centres *sous-thalamiques*** sont représentés : *a)* par les *noyaux du champ* de *Forel*, petits noyaux gris disséminés entre les faisceaux de Vic d'Azyr, thalamique et lenticulaire de Forel; *b)* par les *noyaux de la zona incerta*; *c)* et par le *corps de Luys* ou *nucleus subthalamicus* (voy. : *Région sous-thalamique*) (voy. : fig. 162 et 167).

4° Les **centres *sous-lenticulaires*** sont représentés par la *substance innominée de Reichert* constituée par de petits noyaux gris situés sous le noyau lenticulaire où ils sont compris entre l'anse lenticulaire et le pédoncule inféro-interne de la couche optique (voy. : *Région sous-lenticulaire*) (voy. : fig. 175).

CENTRES CORTICAUX

Les *centres corticaux* (1) sont mal connus et leur existence n'est fondée que sur des faits expérimentaux ou sur des constatations cliniques; toutefois il ne fait aucun doute que les impressions sensitives captées et transmises à la moelle par les neurones viscéro-sensibles du sympathique sont également transmises à des *centres supérieurs*; cette transmission se fait par la même voie que la sensibilité somatique sans qu'il soit possible de distinguer histologiquement dans les faisceaux de fibres nerveuses celles qui appartiennent à la vie de relation de celles qui appartiennent à la vie organique. A ce jour aucune localisation précise de nature végétative n'a pu être décrite sur le territoire cortical.

---

(1) Article à consulter : Beau : Les centres végétatifs de l'écore cérébrale. *Revue médicale de Nancy*, mai 1950.

II

CHAINE SYMPATHIQUE LATÉRO-VERTÉBRALE

La double *chaîne ganglionnaire latéro-vertébrale* est située de chaque côté de la colonne vertébrale; elle s'étend depuis la base du crâne jusqu'à la face antérieure du coccyx.

Chaque chaîne présente l'aspect d'un cordon ganglionnaire constitué par des *ganglions* disposés en chapelet et réunis entre eux par les *segments interganglionnaires* de la chaîne *(segments caténaires)*.

On distingue à la chaîne sympathique latéro-vertébrale *quatre segments* qui sont, de haut en bas : *a)* un *segment cervical* (sympathique cervical) pourvu de *trois ganglions* qui sont les ganglions cervicaux supérieur, moyen et inférieur; *b)* un *segment thoracique* (sympathique thoracique) pourvu de *onze* ou *douze ganglions*; *c)* un *segment lombaire* (sympathique lombaire) qui présente *quatre* ou *cinq ganglions*; *d)* et un *segment sacré* (sympathique sacré) avec *quatre ganglions*.

On retrouve au niveau de la chaîne sympathique latéro-vertébrale, sauf dans son segment cervical, la disposition métamérique que l'on rencontre sur la moelle par la répartition de ses racines rachidiennes; toutefois chaque ganglion sympathique ne correspond pas exactement à une vertèbre ou à un espace intervertébral (donc à un métamère), car bien souvent certains ganglions sympathiques sont fusionnés : c'est ainsi que le ganglion cervical inférieur est très souvent fusionné avec le premier ganglion thoracique pour constituer le *ganglion stellaire* ou *ganglion étoilé*; le douzième ganglion thoracique est aussi fréquemment réuni au premier ganglion lombaire; enfin dans son segment cervical, toute trace de métamérisation a disparu dans la chaîne sympathique, car, au lieu de huit ganglions, cette portion ne possède que trois ganglions cervicaux.

Le *volume* et l'*aspect* des ganglions de la chaîne sympathique sont très différents suivant les points où on les envisage; c'est ainsi que certains ganglions sont relativement volumineux tels que le ganglion cervical supérieur ou le ganglion étoilé, alors que d'autres, tels que les ganglions lombaires ou sacrés, sont plutôt petits.

Les ganglions de la chaîne sympathique latéro-vertébrale ont une *consistance* plus ferme que les nerfs; ils ont une *coloration* grisâtre et prennent le plus souvent un *aspect* fusiforme ou étoilé.

Ils sont situés (comme la chaîne) de chaque côté de la ligne médiane sur les flancs de la colonne vertébrale : *a)* dans le **segment cervical**, la chaîne est comprise dans un mince dédoublement de l'aponévrose prévertébrale et les ganglions cervicaux reposent sur la face antérieure des apophyses transverses des vertèbres cervicales; *b)* dans le **segment thoracique**, la chaîne sympathique est placée en avant de la ligne des articulations de la tête de la côte avec les corps vertébraux, et les ganglions sont placés en dedans de l'émergence des nerfs intercostaux dans l'espace correspondant; *c)* dans le **segment lom-**

baire, les ganglions sont situés dans l'intervalle compris entre les trous de conjugaison ou au niveau de ceux-ci; *d)* enfin dans le **segment sacré,** ils sont situés sur la face antérieure du sacrum en dedans des trous sacrés antérieurs.

En haut, la chaîne sympathique latéro-vertébrale se continue dans la cavité crânienne : *a)* par l'intermédiaire du *rameau carotidien* issu du pôle supérieur du ganglion cervical supérieur; il participe à la constitution du plexus carotidien interne; *b)* et par le *nerf vertébral* et son plexus au niveau de l'hexagone de Willis et du plexus basilaire.

En bas, la chaîne sympathique latéro-vertébrale se termine devant le coccyx de façon différente, soit isolément, soit en se fusionnant avec celle du côté opposé par une anastomose arciforme située devant la première pièce coccygienne : c'est l'*anse précoccygienne,* soit en aboutissant à un ganglion médian, le *ganglion coccygien* ou *ganglion de Walter* (voy. : fig. 537 et 545).

De chaque ganglion partent des rameaux ou des troncs nerveux sympathiques que nous classerons en : *a) rameaux ostéo-musculaires*; *b) rameaux vasculaires*; *c) rameaux viscéraux* ou *nerfs splanchniques*; *d)* et *rameaux communicants.*

RAMEAUX COMMUNICANTS. — Les *rameaux communicants (rami communicantes)* ont été découverts par Haller; ce sont des rameaux anastomotiques grêles et courts tendus entre les ganglions de la chaîne latérale vertébrale et les nerfs rachidiens; c'est le seul pédicule nerveux reliant l'axe médullaire au système sympathique périphérique.

Ils se détachent du ganglion sympathique correspondant et se terminent : soit dans le nerf rachidien avant sa division, soit dans sa racine antérieure, ce qui est plus rare.

Les rameaux communicants sont le plus souvent simples, quelquefois doubles, exceptionnellement triples ou quadruples (voy. : fig. 540). Il existe *deux types* qui sont : le *rameau communicant blanc* et le *rameau communicant gris.*

1° Le **rameau communicant blanc** ne renferme que des fibres à myéline : *a)* les unes *centrifuges* issues des centres gris intra-axiaux de la moelle et en particulier de la colonne intermédio-latérale; ce sont des fibres motrices, vaso-motrices et sécrétoires; *b)* les autres *centripètes* ou sensitives représentent les prolongements cellulifuges des cellules végétatives de la sensibilité.

Il est classique de dire que les rameaux communicants blancs n'existent que dans le segment compris entre le premier nerf dorsal et le deuxième nerf lombaire inclusivement, la chaîne ganglionnaire sympathique ne présentant aucun rameau communicant blanc au-dessus et au-dessous de ces limites; cette conception n'est plus admise actuellement car on sait que les rameaux communicants cervicaux renferment des fibres myélinisées; ce serait là une contradiction formelle tant de nature embryologique que physiologique si l'on se rapporte à la systématisation des différents segments de la chaîne sympathique; au niveau du sympathique cervical, les rameaux communicants blancs et gris sont fusionnés et ne constituent qu'un même nerf : ce sont des *rameaux mixtes*; toutefois il semble bien qu'à partir du troisième nerf lombaire, il n'existe que des rameaux gris (Harman).

2° Le **rameau communicant gris** lorsqu'il est bien isolé du rameau communicant blanc ne possède de communicant que le nom, car il représente une *branche efférente* de la chaîne sympathique latéro-vertébrale dont les fibres issues du ganglion de la chaîne sympathique vont se mêler par la suite aux fibres à myéline des nerfs mixtes du système cérébro-spinal; de ce fait, le rameau communicant gris ne comprend que des fibres ganglionifuges; elles sont motrices, vaso-motrices ou sécrétoires; elles rentrent toutes dans la catégorie des fibres post-ganglionnaires de Langley.

Il fournit la racine sympathique du nerf sinu-vertébral de Luschka.

Fréquemment les deux rameaux communicants sont fusionnés l'un à l'autre et ne forment qu'un seul tronc.

En résumé : *a)* le *rameau communicant blanc* établit une double liaison, d'une part entre la moelle et la chaîne, d'autre part, entre la chaîne et la moelle; il dépend des centres végétatifs médullaires et plus spécialement de la colonne intermédio-latérale; sa section libère du névraxe les neuromères correspondants (somatiques et viscéraux); *b)* le *rameau communicant gris* n'établit la liaison que dans un seul sens, du ganglion à la périphérie; sa section interrompt le pédicule du métamère somatique correspondant.

Les anastomoses que les nerfs crâniens présentent avec le sympathique peuvent être considérées comme équivalentes à des rameaux communicants.

CHAINE SYMPATHIQUE CERVICALE

La *chaîne sympathique cervicale* est constituée par un cordon nerveux ganglionné, pair et symétrique, qui s'étend de la base du crâne jusqu'à l'orifice supérieur du thorax où il se continue par la chaîne sympathique thoracique.

SITUATION. — Le sympathique cervical est profondément situé; il occupe au cou successivement de haut en bas : l'*espace sous-parotidien postérieur* ou *latéro-pharyngien postérieur* et la *région carotidienne.* Dans ces deux régions, le sympathique cervical est disposé verticalement dans la *région prévertébrale* où il est appliqué sur la face antérieure des muscles prévertébraux recouverts de l'aponévrose prévertébrale (voy. : fig. 527).

CONSTITUTION. — Le sympathique cervical est formé de *deux parties* : *a)* par *deux* ou *trois ganglions* que l'on dénomme par suite de leur situation : *ganglion cervical supérieur, ganglion cervical moyen* et *ganglion cervical inférieur*; *b)* et par des cordons intermédiaires unissant entre eux ces ganglions, dont l'ensemble constitue le *cordon sympathique cervical.*

Par suite de cette disposition très spéciale du sympathique cervical, celui-ci ne présente pas à ce niveau la disposition métamérique caractéristique des autres portions (thoraco-lombaire par exemple); sa constitution et la réduction du nombre des ganglions sont la conséquence de la fusion, au cours de l'évolution embryonnaire, des ganglions métamériques cervicaux primitifs. Si les deux ganglions cervicaux supérieur et inférieur sont constants, le ganglion cervical moyen est en revanche inconstant et n'existe qu'une fois sur deux; mais en pareil cas, l'examen histologique du cordon sympathique permet toujours de déceler par endroits des îlots étagés de cellules sympathiques, vestiges de la métamérisation ganglionnaire primitive du sympathique cervical (voy. : fig. 522).

LIMITES. — La *limite supérieure* du sympathique cervical est située sous la base du crâne, au niveau de l'occipital; elle correspond au pôle supérieur du ganglion cervical supérieur et celui-ci est généralement distant de 20 millimètres de l'orifice inférieur du canal carotidien; il correspond le plus souvent à la deuxième vertèbre cervicale.

La *limite inférieure* est située au niveau du col de la première côte; elle correspond au ganglion cervical inférieur et celui-ci est très souvent fusionné avec le premier ganglion thoracique (ganglion cervico-thoracique).

DIRECTION. — La chaîne sympathique cervicale est dirigée verticalement de haut en bas, d'avant en arrière et de dedans en dehors; dans l'ensemble, elle décrit une légère courbure à convexité antérieure qui embrasse celle de la colonne cervicale.

A son extrémité supérieure (pôle supérieur du ganglion cervical supérieur), elle est située assez près de la ligne médiane, tandis qu'elle s'en écarte à son extrémité inférieure (ganglion cervical inférieur).

Si on l'envisage du point de vue de sa *direction* on peut reconnaître à la chaîne sympathique cervicale *deux segments* par rapport au tubercule de Chassaignac ou mieux par rapport au point de croisement avec la crosse de la thyroïdienne supérieure : *a)* un *segment supérieur* situé au-dessus du tubercule où le cordon est plus ou moins grêle (2 mil-

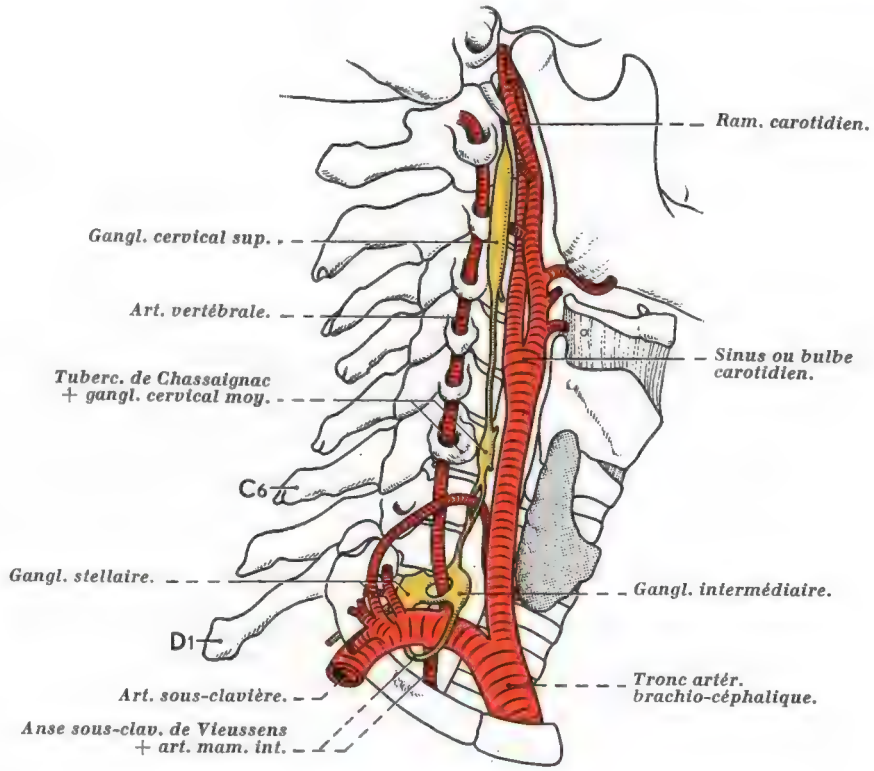

FIG. 522. — *Rapports de la chaîne sympathique cervicale avec le squelette, les vaisseaux artériels et l'axe viscéral du cou, côté droit, vue latérale.*

limètres à 2 mm. 1/2 d'épaisseur), aplati en lacet ou arrondi en ficelle, exceptionnellement dédoublé; sa *direction* est oblique en bas et en dedans et semble se continuer par le nerf cardiaque moyen : c'est le *segment cervical vrai*; *b)* et un *segment inférieur* situé au-dessous du tubercule où le cordon nerveux est plus grêle que dans le précédent segment; sa *direction* est sensiblement verticale, toutefois légèrement oblique en bas et en dehors : c'est le *segment cervico-thoracique* auquel appartient l'anse sous-clavière de Vieussens (Y. Guerrier) (voy. : fig. 522 et 527).

Du point de vue descriptif, nous étudierons successivement les *trois ganglions cervicaux* et le *cordon sympathique*; nous réserverons un chapitre spécial pour l'étude des rapports de la chaîne sympathique cervicale.

I. — DESCRIPTION DU SYMPATHIQUE CERVICAL

I. — GANGLION CERVICAL SUPÉRIEUR

Le ganglion cervical supérieur (1) est le plus volumineux de tous les ganglions de la chaîne sympathique latéro-vertébrale *(ganglion cervicale magnum)* (voy. : fig. 522, 526 et 527).

SITUATION. — Le ganglion cervical supérieur est profondément situé dans la partie supéro-latérale du cou, en avant des apophyses transverses des vertèbres cervicales, en dehors des corps vertébraux (à 2 cm. 1/2 environ de la ligne médiane) et en arrière du paquet vasculo-nerveux du cou : c'est l'*élément le plus reculé de l'espace rétro-stylien.*

En hauteur, il s'étend de la base du crâne à un plan horizontal passant par l'angle du maxillaire inférieur *(gonion)*, c'est-à-dire sur la hauteur des trois premières vertèbres cervicales.

FORME, DIMENSIONS ET DIRECTION. — Sa *forme* et ses *dimensions* sont variables et sa situation et ses rapports sont conditionnés par ces dernières. Nous distinguerons *six types* qui sont : le *type allongé fusiforme*, le *type court ovoïde*, le *type triangulaire*, le *type moniliforme* ou *en chapelet*, le *type bifide* et le *type sphéroïdal*; parmi ces types morphologiques, les deux premiers sont les plus fréquents et « les aspects, si disparates suivant les individus de la chaîne sympathique cervicale, dépendent en grande partie de la forme et du volume de ce ganglion » (Y. Guerrier) (voy. : fig. 523).

1° Le **type allongé, fusiforme** est le plus fréquent de tous (70 % des cas) : c'est la *forme classique.*

Il est légèrement aplati d'avant en arrière et étiré en haut et en bas; sa forme rappelle grossièrement celle d'un « *noyau de datte* »; ses dimensions moyennes sont : 4 à 5 centimètres de longueur sur 6 à 10 millimètres de largeur et 2 mm. 1/2 d'épaisseur.

Sa *direction* est oblique en bas et en dehors, de telle sorte que son pôle supérieur effilé en pointe est franchement rétro-carotidien, tandis que son pôle inférieur est rétro-jugulaire.

Par suite de sa *forme*, on peut distinguer *deux faces*, l'une antéro-externe, l'autre postéro-interne, *deux bords* et *deux extrémités* ou *pôles.*

La *face antéro-externe* est convexe; elle présente fréquemment à un niveau variable une gouttière étroite ou peu profonde, oblique de haut en bas et de dehors en dedans : c'est l'*empreinte du nerf laryngé supérieur* qui dans son trajet s'insinue entre le ganglion et la face postérieure de l'artère carotide interne; parfois aussi (20 % des cas) cette face est parcourue par une deuxième gouttière verticale peu profonde mais plus large que la précédente; c'est l'*empreinte carotidienne* (voy. : fig. 523 *A*).

La *face postéro-interne* est légèrement convexe dans sa moitié supérieure et plane dans sa moitié inférieure; lisse et régulière, elle est appliquée sur les muscles prévertébraux.

Le *bord antéro-interne* est légèrement convexe, parfois irrégulier; il donne naissance à de multiples rameaux viscéraux et parfois au nerf cardiaque supérieur (voy. : fig. 527).

---

(1) Articles à consulter : Dröbnick : Topographische anatomische Studien über den Halssympathicus. *Archiv für Anatomie und Entwickelungsgechichte*, 1887, p. 339.
Moyson : Note sur l'anatomie topographique du ganglion cervical supérieur. *Comptes rendus de l'Association des Anatomistes*, 1947, p. 387.
R. Caffard : Etude anatomique du ganglion cervical supérieur du sympathique. *Thèse de Toulouse*, 1949.

Le *bord postéro-externe* est moins convexe que le précédent, parfois même sensiblement rectiligne; il émet des rameaux anastomotiques pour les trois ou quatre premières paires cervicales (voy. : fig. 527).

Le *pôle supérieur* légèrement effilé se continue sans ligne de démarcation nette avec le rameau carotidien.

Le *pôle inférieur* également effilé se différencie aisément du cordon sympathique qui le continue; il est toujours situé au-dessus de la fourche carotidienne et cela quel que soit le niveau où se situe la bifurcation carotidienne (voy. : fig. 526).

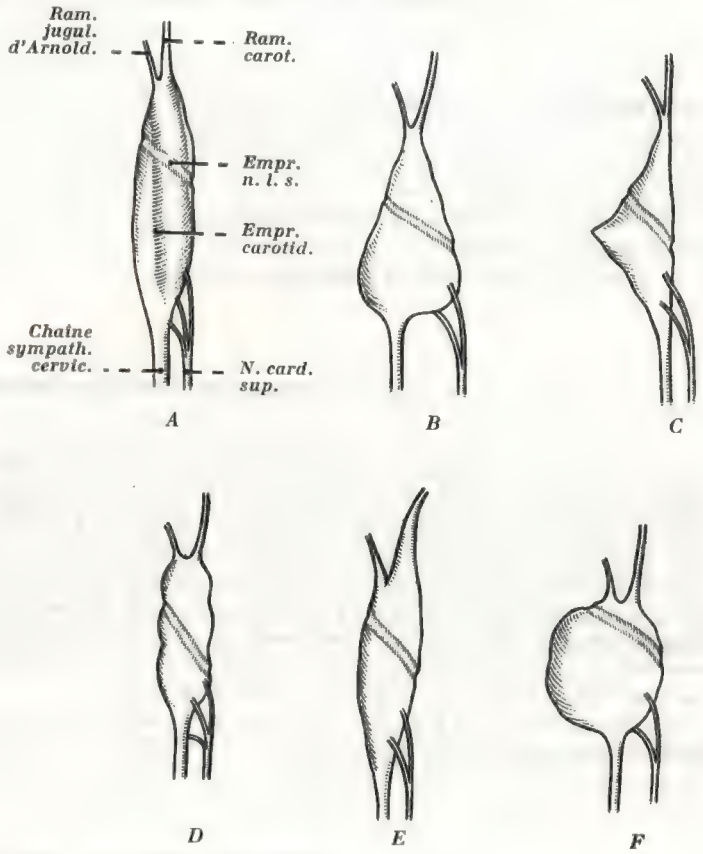

FIG. 523.
Différents aspects morphologiques du ganglion cervical supérieur du sympathique.

A, forme classique (type fusiforme allongé); *B*, type court, ovoïde; *C*, forme triangulaire; *D*, type moniliforme ou en chapelet; *E*, type bifide; *F*, type sphéroïdal.

2° Le **type court, ovoïde,** à grosse extrémité inférieure, est plus rare; dans ce cas, le ganglion ne mesure guère plus de 2 ou 3 centimètres de longueur et entre huit et douze millimètres de largeur.

Il s'étend sur la hauteur des deux premières vertèbres cervicales et ne dépasse que rarement la troisième; il est alors uniquement rétro-carotidien.

En regard de ces différents types, il existe des formes plus rares, telles que : *a)* le *type triangulaire aplati* à sommet externe (voy. : fig. 523 *C*); *b)* le *type bifide* où l'un des pôles est divisé en deux cornes plus ou moins effilées; lorsqu'il s'agit du pôle supérieur, chacune des cornes émet une branche qui est : le rameau jugulaire pour la corne externe et le rameau carotidien pour la corne interne; lorsqu'il s'agit du pôle inférieur, l'*aspect bifide* est dû à l'émergence du nerf cardiaque supérieur; *c)* le *type moniliforme* ou *en chapelet* caractérisé par une série d'étranglements (deux ou trois) qui apparaissent à la surface du ganglion rappelant le caractère métamérique de ce dernier; *d)* exceptionnellement le *type*

dédoublé (Cruveilhier, Lobstein); *e)* et le *type sphéroïdal,* rare, où le ganglion offre toujours un gros volume (voy. : fig. 523 *F*).

Si l'on se base simultanément sur le *volume* et l'*aspect* morphologique de la masse ganglionnaire, on peut retenir *trois types* de ganglion cervical supérieur qui sont :

a) le *type classique allongé,* de *volume normal,* qui est le plus fréquent (75 % des cas);

b) le *ganglion de gros volume* relativement fréquent (20 % des cas); d'après Y. Guerrier, ce type permet d'individualiser trois aspects particuliers : α) le *ganglion cylindrique*; β) le *ganglion ovoïde*; γ) et le *ganglion bilobé* constitué par des renflements séparés par un rétrécissement, le renflement inférieur représentant le ganglion cervical moyen dont il occupe la situation et présente les mêmes connexions *(masse ganglionnaire supérieure).*

COLORATION ET CONSISTANCE. — La *coloration* du ganglion cervical supérieur est grisâtre et permet de le distinguer du ganglion plexiforme du pneumogastrique qui est très voisin, mais dont la coloration est blanchâtre, toujours moins foncée que celle du ganglion cervical supérieur.

Sa coloration est due au tissu conjonctif qui l'entoure ainsi qu'aux artérioles et veinules qui sillonnent ses faces.

Sa *consistance* est ferme et légèrement élastique.

II. — GANGLION CERVICAL MOYEN

Le ganglion cervical moyen ou *ganglion thyroïdien de Haller* est inconstant, et lorsqu'il existe (une fois sur deux), il est situé au voisinage du tubercule de Chassaignac, le plus souvent légèrement en dessous de celui-ci. Comme le précédent il présente une *forme* des plus variables : tantôt allongé en fuseau, tantôt arrondi et légèrement aplati; tantôt au contraire étoilé, parfois même perforé par le passage de l'artère thyroïdienne inférieure (d'où son nom); dans certains cas, il est morcelé, divisé en deux ou trois parties situées respectivement au-dessus et au-dessous de l'artère thyroïdienne inférieure. Ces parties sont reliées par de courts troncs nerveux pré- et rétro-artériels, l'ensemble formant une *boutonnière nerveuse* à l'artère (voy. : fig. 522 et 527).

Ses *dimensions* sont toujours minimes; il ne dépasse pas 8 à 10 millimètres de longueur et 3 à 4 millimètres de largeur.

III. — GANGLION CERVICAL INFÉRIEUR

Le ganglion cervical inférieur est constant, mais il est rarement isolé; dans les trois quarts des cas, il est plus ou moins fusionné avec le premier ganglion thoracique, constituant alors le *ganglion stellaire* ou *ganglion étoilé* ou *ganglion confondu.*

Lorsqu'il est isolé (25 % des cas), il possède des formes variables; il offre le plus souvent un aspect semi-lunaire dont la concavité regarde en avant en haut et en dehors, embrassant l'artère sous-clavière; parfois aussi, il se présente avec un aspect arrondi ou aplati, parfois même triangulaire étoilé.

Assez souvent, il décrit un demi-anneau autour de la face postérieure de l'artère sous-clavière, complété en avant de l'artère par une anastomose tendue entre les deux extrémités de l'anneau *(anse de Vieussens)* (voy. : fig. 522).

Son extrémité supérieure est unie au ganglion cervical moyen par le cordon sympathique simple ou dédoublé tandis que son extrémité inférieure est rattachée au premier

ganglion thoracique par un cordon très court de un à deux millimètres au plus, ou le plus souvent confondue avec lui.

Son *volume* est variable, mais toujours intermédiaire entre celui des deux ganglions précédents; ses *dimensions* moyennes sont 7 à 15 millimètres de hauteur et 5 à 8 millimètres de largeur.

GANGLION STELLAIRE OU GANGLION ÉTOILÉ

Le *ganglion stellaire* ou *ganglion étoilé* (1) (*ganglion confondu* ou *ganglion de Neubauer*) résulte de la fusion partielle ou totale du premier ganglion thoracique, parfois, mais plus rarement du deuxième, au ganglion cervical inférieur; aussi doit-on considérer le ganglion stellaire comme un *centre anatomique* et *fonctionnel* ayant tendance à attirer dans sa masse les centres ganglionnaires sus- et sous-jacents; cette confluence donne lieu à un volumineux amas ganglionnaire qui dans le sens longitudinal aboutit à une figure en forme de crosse dont la concavité regarde en bas, en avant et en dehors; elle se moule sur la convexité du dôme pleural et prend contact avec l'artère sous-clavière (Delmas et Laux) (voy. : fig. 528).

PROCESSUS DE FUSION. — Dans le processus de fusion des masses ganglionnaires qui constituent le ganglion stellaire, Lazorthes et Cassan distinguent *trois degrés* qui sont : *a)* la *fusion totale* (42 % des cas); *b)* la *fusion partielle* (46 % des cas); *c)* et l'*absence de fusion*; les différents types morphologiques qui en résultent expliquent la très grande variabilité de son étendue et de sa forme ainsi que les descriptions souvent différentes qu'ont données les auteurs, de ce ganglion, descriptions comprises entre deux types extrêmes, allant de la fusion totale qui donne naissance à une masse ganglionnaire conglomérée, volumineuse, à l'ébauche de fusion qui entraîne la constitution d'un ganglion en chapelet (aspect moniliforme), formé par la superposition de haut en bas d'amas séparés entre eux par des étranglements; le plus souvent, ces amas ganglionnaires vont en augmentant de volume de bas en haut, ce dispositif est le reliquat de la métamérisation de la masse ganglionnaire (Delmas et Laux).

SITUATION. LOGE DU GANGLION STELLAIRE. — Le ganglion stellaire est profondément situé à la base du cou et à l'entrée du thorax où il est appliqué contre la face antérieure du col de la première côte, en arrière du dôme pleural et de l'artère sous-clavière. Il occupe une petite dépression appelée *puits scaléno-pleuro-vertébral de Jonnesco* ou *loge du ganglion stellaire* dont les limites sont : *a) en avant,* le versant postérieur du dôme pleural; *b) en arrière,* l'apophyse transverse de la septième cervicale et la face antérieure du col de la première côte; *c) en dedans,* la face latérale du corps des septième cervicale et première dorsale et le bord externe du long du cou; *d)* et *en dehors,* le ligament transverso-pleural ainsi que les bords internes des saclènes moyen et postérieur (voy. : fig. 522, 524, 527 et 528).

Dans le cadre de cette loge apparaît une dépression de la plèvre appelée *fossette sus-rétro-pleurale de Sébileau* (voy. : *Rapports de la première côte,* tome I et *Dôme pleural,* tome III, fascicule II).

---

(1) Article et ouvrage à consulter : GUILLAUME : Note relative à l'anatomie descriptive du ganglion étoilé du sympathique. *Bulletin et mémoires de la Société anatomique de Paris,* 1920, n° 6, p. 345.

CASSAN : Le ganglion sympathique cervico-thoracique (ganglions étoilé et intermédiaire). *Thèse de Toulouse,* 1939.

Sa *situation* par rapport à la première côte et ses *rapports* avec cette dernière sont variables.

Suivant les sujets, le ganglion stellaire peut occuper différentes *positions* dans sa loge : *a)* tantôt il est situé à la base du cou, donc en *position haute, sus-costale (position cervicale)*; il déborde en partie le bord supérieur de la première côte (25 % des cas); *b)* tantôt au contraire, il est en *position basse, sous-costale,* profondément situé dans le puits de Jonnesco, donc au-dessous du col de la première côte *(position intra-thoracique)*; dans ce cas, l'extrémité inférieure du ganglion peut atteindre la deuxième côte; cette disposition est plus fréquente à gauche qu'à droite (25 % des cas); *c)* le plus souvent, il est en

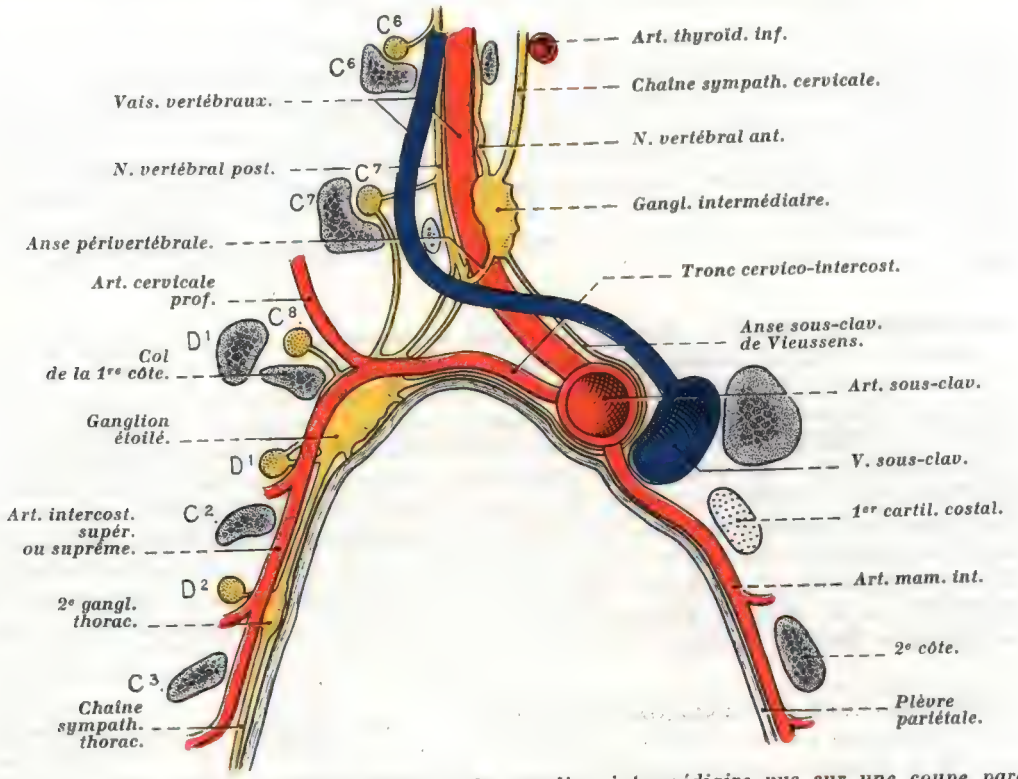

Fig. 524. — *Rapports du ganglion étoilé et du ganglion intermédiaire vus sur une coupe paramédiane droite de la base du cou et de l'orifice supérieur du thorax; segment interne de la coupe* (demi-schématique).

position intermédiaire dite *position précostale*; le ganglion est alors encastré entre le col de la première côte en arrière et le versant postérieur du dôme pleural en avant, ses extrémités supérieure et inférieure débordant quelque peu le col de la côte (50 % des cas).

Lorsque le ganglion étoilé est divisé en deux *masses ganglionnaires,* l'une *supérieure,* l'autre *inférieure (type bilobé),* l'*isthme* correspond soit au col de la première côte, soit à la partie supérieure du premier espace intercostal. Notons en outre que l'existence d'une *côte cervicale surnuméraire* modifie la *situation* et les *rapports* de ce ganglion.

Quoi qu'il en soit, d'après sa situation, le ganglion stellaire est « l'*élément central* » de sa loge; il est placé derrière trois artères branches de la sous-clavière (artère vertébrale, tronc cervico-intercostal, portion ascendante de la thyroïdienne inférieure) et devant deux nerfs (huitième nerf cervical et anastomose D1-C8) (voyez plus loin : *Rapports du sympathique cervical*) (voy. : fig. 527 et 528).

FORME ET DIRECTION. — La *forme* du ganglion stellaire est très variable; le plus souvent, il présente l'aspect d'une masse nerveuse allongée, irrégulière, présentant deux ou trois étranglements; il est légèrement aplati et étalé transversalement, interposé entre le col de la première côte et la face postérieure du dôme pleural (voy. : fig. 528).

Il présente parfois une forme semi-lunaire dont la concavité supéro-externe embrasse l'artère sous-clavière, soit en dehors, soit en dedans de l'artère vertébrale (voy. : fig. 522).

Malgré sa dénomination, le moins qu'on puisse dire c'est qu'il n'est qu'exceptionnellement stellaire; isolé de ses rameaux et de ses branches, il offre toujours une forme relativement régulière et toujours fort peu hérissée de « *pointes nerveuses* ».

Le ganglion stellaire présente une *direction oblique* en bas, en arrière et légèrement en dehors, de telle façon que son extrémité supérieure est toujours située sur un plan antérieur à son extrémité inférieure; ce fait résulte de ce que le ganglion épouse la courbure du dièdre costo-pleural.

DIMENSIONS. — Ses *dimensions* sont également variables; lorsqu'il est très développé, il s'étend en hauteur depuis l'apophyse transverse de la septième vertèbre cervicale jusqu'au bord inférieur du col de la première côte; lorsqu'il est plus réduit, condensé, il correspond au col de la première côte.

Ses *dimensions moyennes* sont : *hauteur* entre 15 et 20 millimètres; *largeur*, entre 7 et 10 millimètres.

CONFIGURATION EXTÉRIEURE ET CONSTITUTION. — On peut reconnaître au ganglion stellaire : *a)* une *face postérieure* convexe, arrondie; parfois cependant elle est marquée d'une dépression que détermine le contact avec la première côte; *b)* une *face antérieure*, concave, déprimée en gouttière (empreinte vasculaire), qui correspond à l'artère sous-clavière dans sa portion préscalénique et à l'origine de l'artère vertébrale.

Ses faces mais surtout ses *bords* laissent échapper de nombreux prolongements correspondant aux rameaux nerveux qui en partent.

Nous avons vu précédemment que le ganglion stellaire se présente parfois sous l'aspect de deux ou trois masses nerveuses superposées réunies entre elles par de courts cordons nerveux; en pareil cas, la masse supérieure est toujours la plus volumineuse et correspond au ganglion cervical inférieur ainsi qu'en témoigne les *rami communicantes* qu'elle possède.

Souvent aussi, on rencontre un ganglion allongé interposé sur la chaîne sympathique cervicale entre le ganglion cervical moyen et le ganglion stellaire ou le ganglion cervical inférieur; on donne à cette masse nerveuse, le nom de *ganglion intermédiaire* ou de *ganglion vertébral* (voy. : fig. 522, 524, 525, 527 et 528).

Ce ganglion, sans être constant, est relativement fréquent; il existe dans près de la moitié des cas; situé au voisinage de l'origine de l'artère vertébrale, il est le plus souvent placé en avant de la naissance de cette artère (voy. : fig. 524 et 528); il est parfois volumineux et son volume est toujours inversement proportionnel à celui du ganglion stellaire.

Les ganglions stellaire et intermédiaire sont unis par des cordons ou des filets nerveux qui constituent : *a)* d'une part, autour de l'artère sous-clavière, l'*anse sous-clavière de Vieussens*; *b)* et d'autre part, des boucles nerveuses connues sous le nom d'*anse péri-vertébrale*, l'artère vertébrale étant entourée par une véritable « *bague nerveuse* » dont l'anse représenterait la bague et le ganglion intermédiaire le chaton (voy. : fig. 524 et 528).

ANSE SOUS-CLAVIÈRE DE VIEUSSENS. — L'anse sous-clavière de Vieussens (1) a été décrite par cet auteur en 1684. Elle est constituée par une *boucle nerveuse* disposée autour

(1) Anatomiste français (1641-1716).

de l'artère sous-clavière dans sa portion préscalénique; elle est située en dehors de la naissance de l'artère vertébrale et en dedans de l'origine du tronc artériel thyro-bi-cervico-scapulaire ainsi que de l'artère mammaire interne (voy. : fig. 528).

Son *aspect* et sa *constitution* sont variables, principalement suivant le côté.

a) à gauche, on observe le plus souvent une *anse unique,* aplatie, rubanée, disposée à la manière d'une lamelle qui entoure l'artère. De cette anse se détache un filet aplati, descendant, plus ou moins long qui s'enroule autour des faces externe et antérieure de la portion thoracique de l'artère sous-clavière pour se fusionner avec le nerf cardiaque inférieur; c'est la *bandelette spirale de Guillaume* (1);

b) à droite, il est exceptionnel que l'anse soit unique; elle est généralement constituée par deux à cinq filets aplatis, contigus, disposés à la face antérieure de l'artère sur une largeur de 5 à 6 millimètres.

Suivant l'origine et la terminaison de l'anse, nous décrirons *trois types qui sont :*

a) l'anse courte sur un cordon nerveux dépourvu de ganglion cervical moyen; elle s'étend généralement du ganglion intermédiaire ou de l'extrémité supérieure de la cupule du ganglion stellaire à la partie inférieure de ce ganglion.

b) l'anse courte avec présence d'un ganglion cervical moyen (plus ou moins bas situé); c'est le cas le plus fréquemment observé; l'anse est tendue entre le pôle inférieur du ganglion cervical moyen ou du ganglion intermédiaire (parfois même les deux simultanément) et le versant antéro-inférieur du ganglion étoilé;

c) l'anse longue avec ou sans ganglion cervical moyen (voy. : fig. 525 *C*).

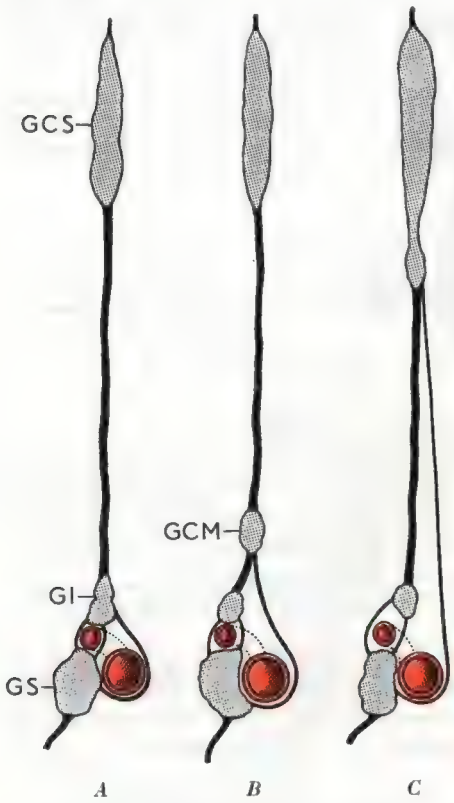

FIG. 525. — *Types d'anse sous-clavière de Vieussens* (schématique).

A. Anse courte (absence de ganglion cervical moyen).

B. Anse courte (ganglion cervical moyen bas situé).

C. Anse longue.

II. — RAPPORTS DU SYMPATHIQUE CERVICAL

Par suite de sa situation, la chaîne sympathique cervicale occupe de haut en bas *trois régions* au niveau desquelles nous étudierons successivement ses rapports; ces régions sont: *a) sous la base du crâne*; *b) l'espace sous-parotidien postérieur*; *c)* la *région cervicale* et la *base du cou*; mais auparavant nous décrirons les rapports du sympathique cervical avec les aponévroses de la région prévertébrale (2).

---

(1) Article à consulter : GUILLAUME : Note sur l'anatomie du sympathique cervico-thoracique. *Comptes rendus de l'Association des Anatomistes,* 1921, p. 197.

(2) Ouvrages à consulter : HERBET : Le sympathique cervical. Etude anatomique et chirurgicale. *Thèse de Paris,* 1900.

JONNESCO : *Le sympathique cervico-thoracique,* 1 vol. Masson et Cie, éditeurs, Paris, 1923.

I. **RAPPORTS DU SYMPATHIQUE CERVICAL AVEC LES APONÉVROSES CERVICALES.** — Ces rapports ont été diversement interprétés par les auteurs et ce fait résulte d'une conception et d'une description différentes que ceux-ci ont données de ces aponévroses.

Pour les uns (Tillaux, Charpy), il est compris dans un dédoublement de l'aponévrose prévertébrale; pour d'autres (Dröbnik, Herbet, Hovelacque), il est compris dans l'aponévrose cervicale transverse de Sébileau rattachée à la gaine vasculaire du cou; enfin certains auteurs (Cruveilhier, Sappey, Luschka, Testut) le considèrent comme étant situé en avant de l'aponévrose prévertébrale où il est compris dans une gaine cellulaire *(feuillet sympathique de Dröbnik)*, rattachée aux aponévroses de voisinage par des tractus celluleux (mésos).

Quoi qu'il en soit, la chaîne sympathique cervicale est située sur la face antérieure de l'aponévrose prévertébrale ou aponévrose cervicale profonde; dans sa partie supérieure et tout spécialement en ce qui concerne le ganglion cervical supérieur, elle est comprise dans un *mince dédoublement* de l'aponévrose prévertébrale, alors que dans sa partie inférieure, où elle est très mince, le cordon sympathique n'est plus maintenu contre l'aponévrose que par des tractus conjonctifs peu résistants tendus transversalement en pont au devant du cordon sympathique.

De la face antérieure de l'aponévrose prévertébrale et au niveau du cordon sympathique partent de nombreux tractus conjonctifs disposés dans un sens sagittal; ceux-ci sont d'autant plus résistants qu'ils sont plus courts et plus haut situés; ils se perdent sur les faces latérales de la gaine vasculaire du cou; certains de ces tractus, véritables *lames nerveuses* en miniature, équivalentes des lames vasculaires, contiennent des filets sympathiques et plus spécialement les branches splanchniques cervicales.

Il est parfaitement exact que lorsqu'on récline avec un écarteur de Farabeuf le paquet vasculo-nerveux du cou, le cordon sympathique suit et ne reste pas appliqué sur la colonne vertébrale (Herbet); ce fait résulte de l'existence à ce niveau des tractus précités tendus entre la gaine vasculaire du cou et l'aponévrose prévertébrale; en tout cas, le sympathique cervical n'est ni dans la gaine vasculaire du cou ni dans l'aponévrose cervicale transverse, car il n'y a pas d'aponévrose cervicale transverse.

Par l'intermédiaire de l'aponévrose prévertébrale, le cordon sympathique cervical répond : en arrière, aux apophyses transverses des vertèbres cervicales (deuxième et troisième) au-devant desquelles il descend et dont il est séparé par les muscles prévertébraux, grand droit antérieur de la tête jusqu'à la sixième vertèbre cervicale et long du cou jusqu'à l'orifice supérieur du thorax où il répond à ce niveau au col de la première côte par suite de l'obliquité du long du cou.

Le ganglion cervical supérieur répond, plus spécialement dans sa moitié supérieure, au petit droit antérieur de la tête, et, dans sa moitié inférieure, au grand droit antérieur de la tête (voy. : *Rapports des muscles prévertébraux*, tome I).

II. **DANS L'ESPACE SOUS-PAROTIDIEN POSTÉRIEUR** ou **ESPACE LATÉRO-PHARYNGIEN POSTÉRIEUR,** les rapports intéressent plus spécialement le ganglion cervical supérieur; le cordon nerveux sympathique est l'organe le plus reculé de la région. Le ganglion cervical supérieur est oblique en bas et en dehors, situé derrière le paquet vasculo-nerveux jugulo-carotidien; il est rétro-artériel dans le type court ovoïde; en revanche il est rétro-carotidien par son pôle supérieur et rétro-jugulaire par son pôle inférieur dans le type allongé fusiforme (voy. : fig. 523).

a) **En avant,** il entre en rapport avec tous les autres nerfs de l'espace : glosso-pharyngien, pneumogastrique, spinal et grand hypoglosse.

Le *pneumogastrique* descend verticalement; c'est le nerf le plus proche du ganglion cervical supérieur; il est situé en arrière de la veine jugulaire interne et de la carotide interne dans l'angle dièdre que forment ces deux vaisseaux; il présente à ce niveau son *ganglion plexiforme* compris dans l'espace interjugulo-carotidien et par son pôle inférieur

il abandonne le *nerf laryngé supérieur* qui après avoir croisé le ganglion cervical supérieur s'éloigne de plus en plus du sympathique cervical (voy. : fig. 526).

Ce proche rapport du ganglion plexiforme et du ganglion cervical supérieur pourrait de prime abord prêter à confusion dans la résection chirurgicale du ganglion cervical supérieur en raison de leur analogie de forme; toutefois, il y a lieu de ne point perdre de vue au cours de l'intervention : *a)* que le ganglion cervical supérieur est toujours plus

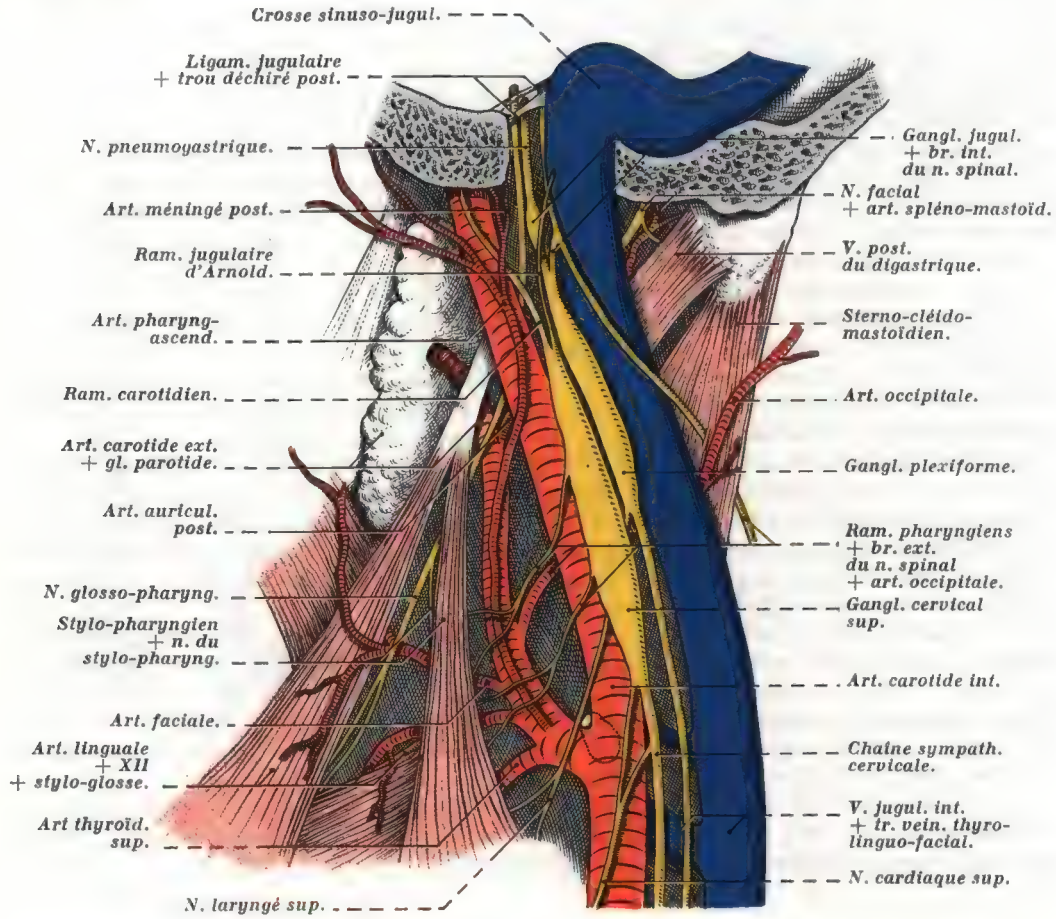

FIG. 526. — *Rapports du ganglion cervical supérieur après ablation de la paroi pharyngée, côté droit, vue interne.*

gros et plus long que le ganglion plexiforme; *b)* que le ganglion plexiforme ne descend jamais aussi bas que le ganglion cervical supérieur; *c)* mais surtout que le ganglion plexiforme est compris dans la gaine vasculaire du cou et qu'en conséquence, il faut éviter de disséquer cette gaine et confier sous un écarteur le paquet vasculo-nerveux (jugulaire interne, carotide interne, pneumo-gastrique) afin de rechercher contre la paroi postérieure de la région prévertébrale le ganglion cervical supérieur (voy. : fig. 527).

Le *spinal* après son émergence au niveau du trou déchiré postérieur abandonne sa *branche interne* au pneumogastrique; sa *branche externe* traverse la région en croisant la veine jugulaire interne le plus souvent en avant, mais parfois aussi en arrière; en pareil

cas, il est donc en rapport assez proche avec le ganglion cervical supérieur qu'il sépare de la veine jugulaire interne (voy. : fig. 526 et 527).

Le *glosso-pharyngien* est sur un plan antérieur; il s'éloigne de plus en plus du ganglion cervical supérieur, mais il est croisé par son rameau carotidien (voy. : fig. 526).

Le *nerf grand hypoglosse* sort du crâne par le trou condylien antérieur, situé tout d'abord sous la base du crâne, c'est le nerf le plus interne de la région; oblique en bas et en dehors,

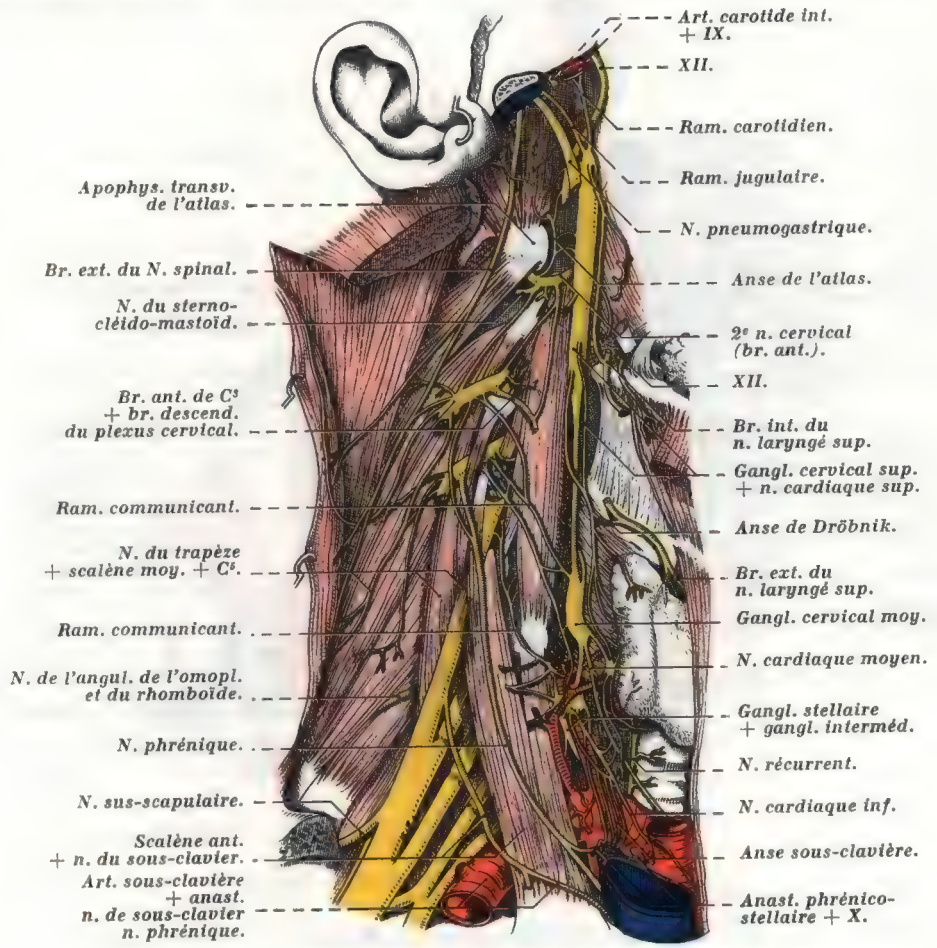

FIG. 527. — *Chaine sympathique cervicale, vue latérale droite* (d'après HOVELACQUE).

il croise le ganglion cervical supérieur en passant en arrière de son pôle supérieur, puis il devient antérieur et externe par rapport au ganglion et finalement s'en écarte en passant entre la jugulaire interne en dehors, le pneumogastrique et la carotide interne en dedans (voy. : fig. 527).

Le ganglion cervical supérieur entre également en rapport en avant avec des veinules venues des plexus péripharyngiens qui vont se déverser dans la jugulaire interne; ces veines sont parfois assez importantes pour gêner l'opérateur au cours des résections du ganglion cervical supérieur.

On trouve également en avant et en dehors du sympathique des ganglions lymphatiques :

ce sont les ganglions les plus élevés de la chaîne jugulaire interne; ils sont situés sur la face externe du vaisseau.

b) **En dedans,** le sympathique est en rapport avec la paroi pharyngée et les lames sagittales de Charpy.

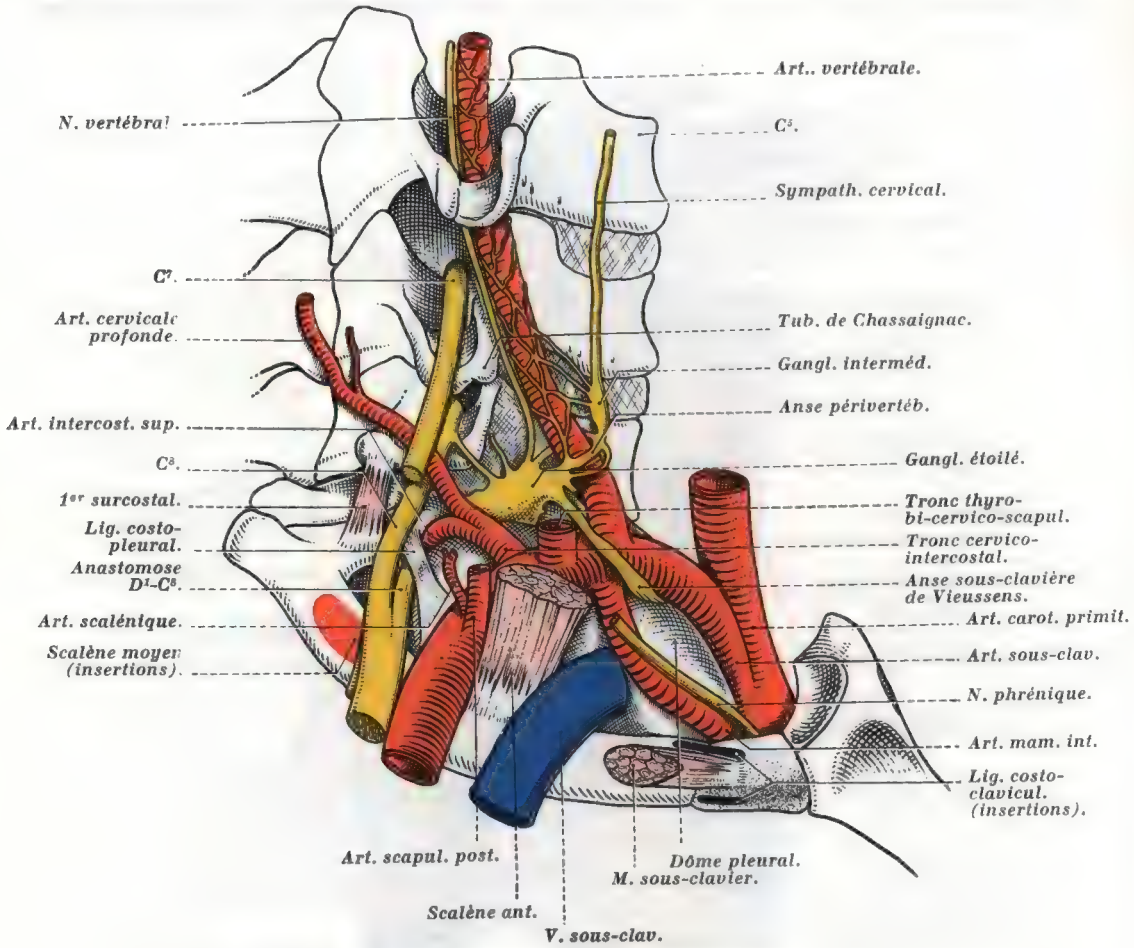

FIG. 528. — *Situation, rapports et branches du ganglion étoilé; côté droit, vue latérale.*

c) **En dehors,** il est relativement éloigné de la paroi externe de la région représentée par le ventre postérieur du digastrique, l'apophyse mastoïde et le sterno-cléido-mastoïdien (voy. : fig. 526).

d) **En arrière,** il répond à l'aponévrose prévertébrale et aux muscles prévertébraux.

Dans le tissu cellulo-adipeux de la région cheminent de nombreuses branches ou anastomoses venues du ganglion cervical supérieur (voyez plus loin).

III. **DANS LA RÉGION CERVICALE,** le cordon sympathique et le ganglion cervical moyen sont toujours situés en arrière du paquet vasculo-nerveux du cou (jugulaire interne, pneumogastrique, carotides interne et primitive), mais il s'en éloigne de plus en plus au

fur et à mesure qu'on le considère plus bas; en raison de son obliquité en dehors, le cordon du sympathique répond beaucoup plus à la jugulaire interne qu'à la carotide interne dont il s'éloigne à la partie inférieure de la région (voy. : fig. 522).

Au niveau de la bifurcation de la carotide primitive, il entre en rapport avec le corpuscule rétro-carotidien *(glomus carotidien)* auquel il envoie de nombreux filets.

Il entre en rapport (généralement un peu au-dessous du ganglion cervical moyen) avec l'*artère thyroïdienne inférieure* qui le croise en passant soit en avant, soit en traversant la

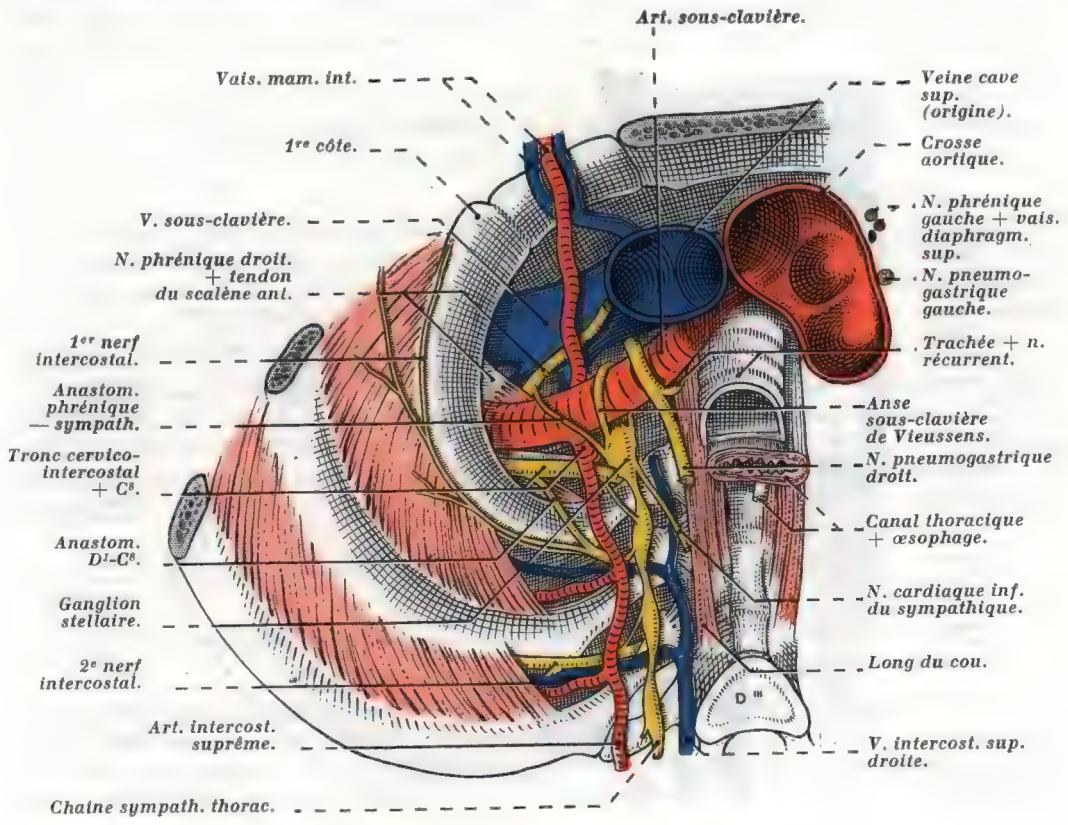

Fig. 529. — *Organes vasculo-nerveux de la base du cou et de l'orifice supérieur du thorax; côté droit, vue inférieure.*

DIII, troisième vertèbre dorsale.

chaîne dans une boutonnière nerveuse qui peut même parfois intéresser dans certains cas le ganglion cervical moyen d'où le nom de *ganglion thyroïdien* donné par Haller à ce dernier; le point de croisement entre le cordon sympathique et l'artère s'effectue au niveau d'un plan horizontal passant entre les apophyses transverses des sixième et septième vertèbres cervicales (voy. : fig. 522, 524 et 527).

IV. **A LA BASE DU COU,** les rapports intéressent tout spécialement le *ganglion cervical inférieur* ou le *ganglion stellaire.*

Le ganglion stellaire possède actuellement une importance chirurgicale de premier ordre en raison des interventions qui sont pratiquées sur ce dernier (infiltrations, résections).

La loge du ganglion stellaire correspond en partie à la fossette sus-rétro-pleurale de Sébileau au niveau de laquelle il s'enfonce en coin dans l'angle dièdre costo-transverso-pleural (voy. : fig. 524).

a) **En avant,** le ganglion stellaire entre en rapport avec l'*artère sous-clavière* qui contourne le versant antérieur du dôme pleural et autour de laquelle un dédoublement du sympathique constitue l'*anse sous-clavière de Vieussens,* et avec l'*artère vertébrale* qui

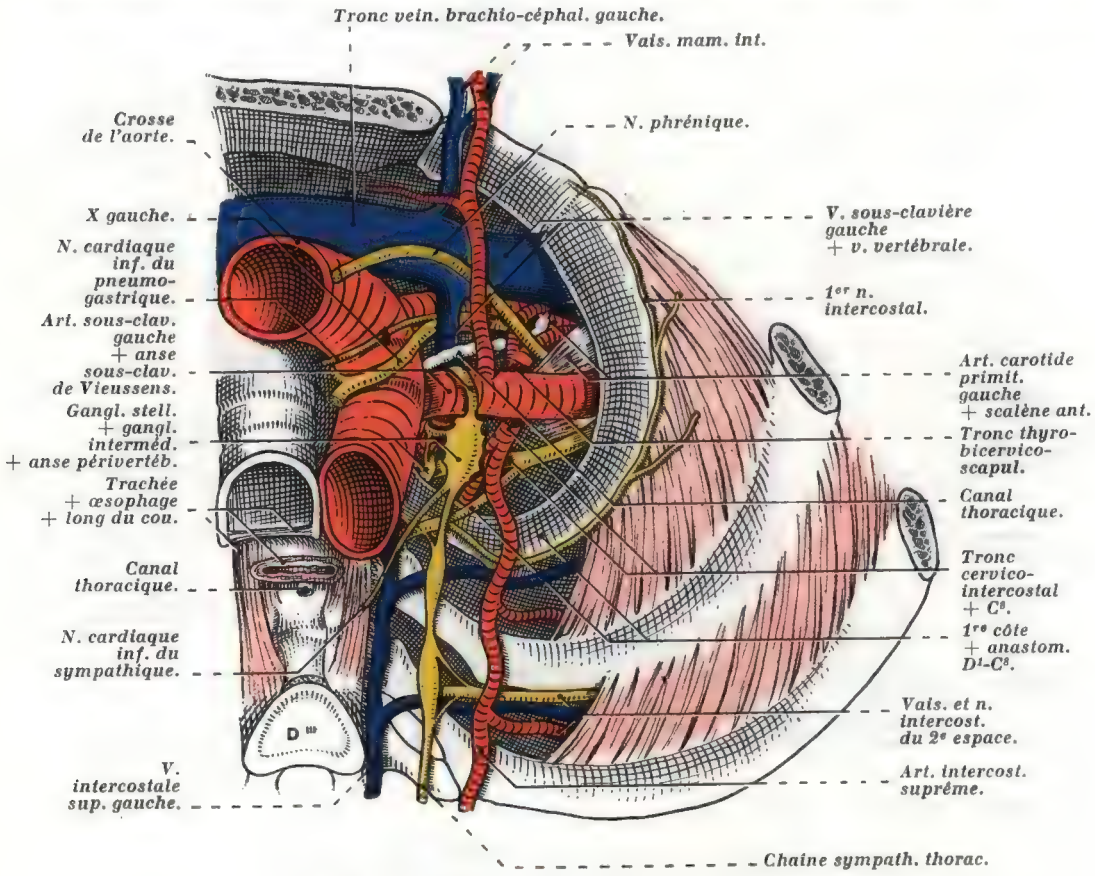

FIG. 530. — *Organes vasculo-nerveux de la base du cou et de l'orifice supérieur du thorax; côté gauche, vue inférieure.*

DIII, troisième vertèbre dorsale.

naît de la sous-clavière; cette artère se dirige obliquement en arrière et en haut dans l'aire du *trigone de Waldeyer* en formant le couvercle de la région, aussi entre-t-elle en rapport intime avec le ganglion stellaire; parfois même ce ganglion se moule sur le segment initial de l'artère en forme de demi-cylindre complété en avant par une ou deux branches nerveuses qui déterminent une boucle péri-artérielle : c'est l'*anse nerveuse de l'artère vertébrale (anse périvertébrale)* analogue à l'anse sous-clavière de Vieussens; les rapports entre les deux organes sont si intimes que suivant l'expression de Leriche « *la découverte du ganglion étoilé, c'est la découverte de l'artère vertébrale à son origine* »; en dehors de l'artère vertébrale, chemine la *veine vertébrale*; quelle que soit son émergence

du canal transversaire (sixième ou septième cervicale), cette veine, toujours volumineuse, reste accolée au versant externe de son artère homonyme, de telle sorte qu'elle recouvre la partie la plus externe du ganglion stellaire (voy. : fig. 528).

A gauche, la crosse du canal thoracique aborde obliquement l'angle veineux de Pirogoff; elle est située en avant du ganglion stellaire un peu au-dessous et en dehors de ce dernier.

b) **En dehors,** il entre en rapport avec le tronc cervico-intervertébral venu de l'artère sous-clavière dont la branche cervicale profonde croise le versant externe du ganglion stellaire, tandis que la branche intercostale (artère intercostale supérieure) s'écarte à angle droit, puis se dirige en dehors au-dessous de la première côte, s'éloignant ainsi du ganglion stellaire avec lequel elle n'entre en rapport qu'à son origine (voy. : fig. 528, 529 et 530).

Il entre également en rapport avec le ligament transverso-pleural qui dans certains cas peut être partiellement charnu, constituant ainsi le muscle petit scalène d'Albinus et Winslow (voy. : *Muscles scalènes,* tome I); ce ligament sépare le ganglion stellaire du ligament costo-pleural.

c) **En arrière,** ses rapports se font avec le huitième nerf cervical qui se dirige en bas, en dehors et en avant; ce nerf est tout d'abord compris entre le ganglion stellaire et le col de la première côte, puis il s'engage sous la fourche du ligament costo-pleural; lorsque le ganglion est très développé, son pôle supérieur arrive en contact avec la face antérieure de l'apophyse transverse de la septième vertèbre cervicale (voy. : fig. 528).

d) **En dedans,** il répond au long du cou et à la face latérale de la colonne vertébrale (septième cervicale et première dorsale) ainsi qu'à la bandelette vertébro-pleurale tendue entre le sommet du dôme pleural et l'aponévrose prévertébrale sur la hauteur des trois dernières vertèbres cervicales (voy. : *Appareil suspenseur du dôme pleural,* tome III, fascicule II).

III. — DISTRIBUTION DU SYMPATHIQUE CERVICAL

Toutes les branches de la chaîne sympathique cervicale se détachent au niveau des ganglions; elles comprennent : *a)* des *branches collatérales*; *b)* des *rameaux communicants*; *c)* et des *anastomoses* avec les nerfs voisins; toutes ces branches renferment des *fibres efférentes* et tirent leurs origines des cellules sympathiques des trois ganglions cervicaux.

BRANCHES COLLATÉRALES

BRANCHES COLLATÉRALES DU GANGLION CERVICAL SUPÉRIEUR. — Du *ganglion cervical supérieur* (1) naissent plusieurs branches qui sont : des rameaux vasculaires et en particulier le rameau carotidien, le rameau jugulaire d'Arnold, des rameaux ostéo-musculaires, les nerfs splanchniques cervicaux et le nerf cardiaque supérieur.

*1° **Rameau carotidien.*** — Le rameau carotidien naît du pôle supérieur du ganglion cervical supérieur dont il semble marquer la continuation et parfois très près de la base

(1) Article à consulter : Cordier et Coulouma : Le sympathique cervico-céphalique. *Echo médical du Nord,* 28 octobre 1934, p. 697.

du crâne; placé tout d'abord derrière la carotide interne, il aborde ce vaisseau avant son entrée dans le canal carotidien; il se divise alors en *deux branches* aplaties, rubanées : l'une *interne*, l'autre *externe* qui accompagnent la carotide interne dans le canal carotidien où elles ne s'anastomosent pas comme on l'a dit, les branches gardant le plus souvent leur individualité (G. Lazorthes). (voy. : fig. 531).

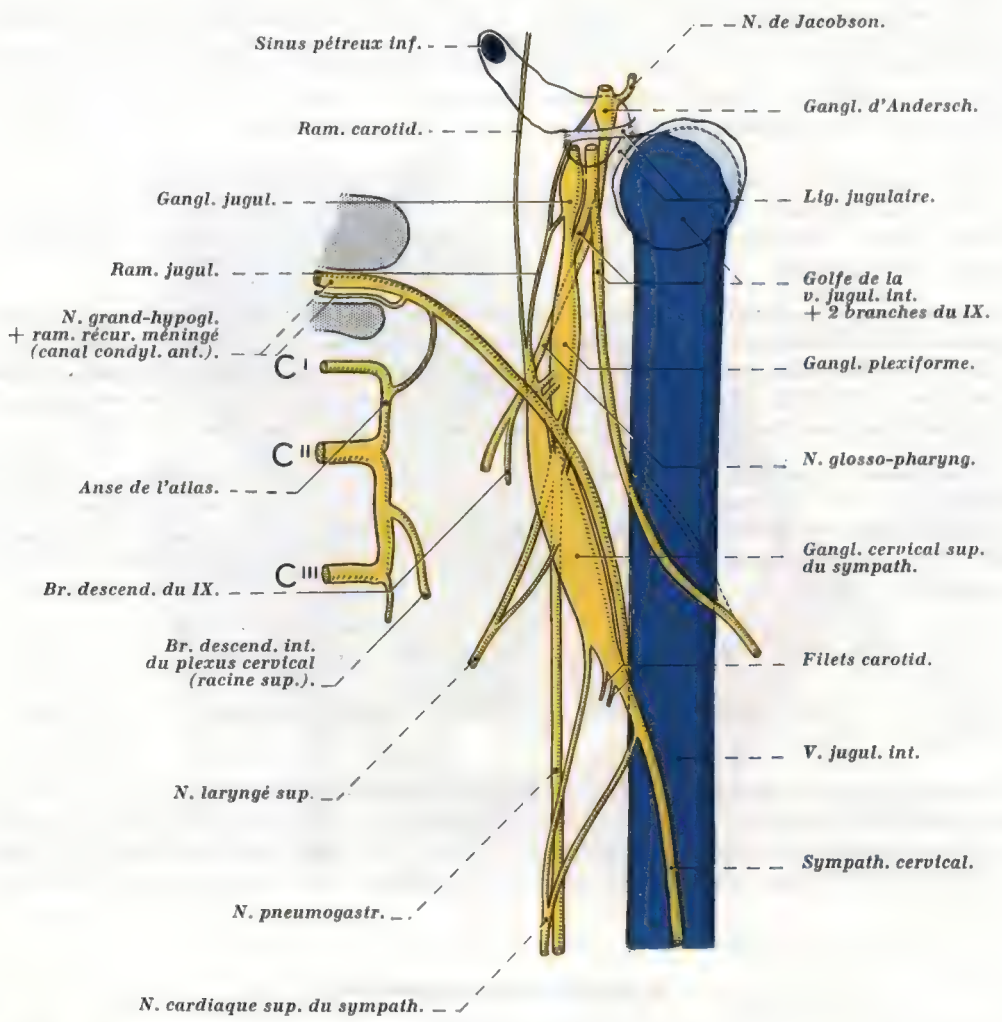

FIG. 531. — *Rapports nerveux et anastomoses du ganglion cervical supérieur du sympathique; côté droit, vue postérieure* (schématique).

En pointillé : le nerf spinal en position préjugulaire.

Parfois même le rameau carotidien est divisé en deux branches dès son origine.

En revanche, au niveau du sinus caverneux, les deux branches sont très divisées et forment un plexus à mailles très fines appelé *plexus carotidien (plexus caverneux d'Arnold)*; les mailles de ce plexus s'enchevêtrent avec celles du sinus carotidien de Rektorzik (plexus veineux et l'ensemble constitue le *plexus nervo-veineux de Walter.*

La *branche externe* abandonne dans le canal carotidien *deux filets* qui sont : *a)* le *filet*

carotico-tympanique ou *nerf de Schmiedel*; celui-ci se détache soit dans la première portion ascendante, soit au niveau du premier coude du canal; il s'anastomose avec le nerf de Jacobson sous la muqueuse du promontoire; *b)* et le *filet sympathique du nerf vidien* qui naît à la sortie du canal carotidien; très court, il se termine sur les grands nerfs pétreux (superficiel et profond) réunis; dans certains cas, ce filet traverse isolément la *membrana obturatoria foraminis laceri de Grüber* pour s'unir aux nerfs pétreux sous la base du crâne.

Du *plexus carotidien* ou de la *branche interne* naissent : *a)* de nombreuses *branches anastomotiques* pour les nerfs crâniens, en particulier pour les *nerfs moteurs de l'œil* (deux à trois filets), pour le moteur oculaire externe, le moteur oculaire commun et le pathétique (voy. : fig. 547); pour la *branche ophtalmique de Willis* et pour le ganglion de Gasser *(anastomose sympathico-gassérienne de François Franck)*, cette dernière étant très difficile à mettre en évidence par la dissection; *b)* des *rameaux vasculaires* qui se distribuent aux branches collatérales et terminales de la carotide interne; les filets venus de la branche externe vont principalement à l'artère ophtalmique, ils forment autour de cette artère un plexus; ceux qui se distribuent aux artères sylvienne et cérébrale antérieure proviennent généralement et simultanément des deux branches externe et interne où ils sont confondus dans la constitution du plexus qu'ils détermient sur ces vaisseaux; *c)* des *rameaux hypophysaires* pour le lobe antérieur de l'hypophyse; ceux-ci accompagnent les branches hypophysaires venues de la carotide interne; *d)* des *rameaux méningés* pour la dure-mère qui tapisse l'apophyse basilaire et le corps du sphénoïde; *e)* des *rameaux muqueux* pour les sinus sphénoïdaux (Valentin); *f)* et la *racine sympathique du ganglion ciliaire*; cette branche se détache dans la partie antérieure du sinus caverneux; elle franchit ensuite l'anneau de Zinn au-dessous et en dedans du nerf nasal, puis elle atteint le ganglion entre les deux racines longue (issue du nerf nasal) et courte (issue du moteur oculaire commun).

2° ***Rameau jugulaire d'Arnold.*** — Le rameau jugulaire d'Arnold se détache du pôle supérieur du ganglion en dehors du rameau carotidien (voy. : fig. 531); il se dirige en haut et en dehors jusqu'à la base du crâne qu'il atteint au trou déchiré postérieur où il se divise en *deux branches* destinées, l'une au ganglion jugulaire du pneumogastrique, l'autre au ganglion d'Andersch.

3° ***Rameaux ostéo-musculaires.*** — Les rameaux ostéo-musculaires sont au nombre de quatre à sept; ils sont généralement très grêles et se détachent du bord interne du ganglion cervical supérieur; ils se distribuent au grand droit antérieur de la tête et aux quatre premières vertèbres cervicales.

4° ***Rameaux vasculaires.*** — Les rameaux vasculaires sont constitués par trois à six *filets carotidiens* très grêles qui naissent de la face antérieure du ganglion au voisinage de son pôle inférieur; ils abordent la carotide interne à 2 ou 3 centimètres au-dessus de son origine; là ils deviennent plexiformes et se distribuent par un trajet descendant autour de la carotide primitive et par un trajet ascendant autour de la carotide externe ainsi que de ses branches de division; ces fibres sympathiques s'entremêlent autour de la carotide interne avec des fibres venues du glosso-pharyngien et du pneumogastrique, l'ensemble constituant le *plexus carotidien* (voy. : fig. 531).

Du plexus sympathique qui entoure l'artère linguale se détache la racine sympathique du ganglion de Blandin et du plexus de l'artère méningée moyenne, la racine sympathique du ganglion otique d'Arnold.

PLEXUS INTERCAROTIDIEN. — Dans l'angle d'écartement des deux carotides interne et externe *(fourche carotidienne)* les fibres de ce plexus se condensent et constituent un réseau plexiforme intervasculaire compris dans l'épaisseur de la lame intercarotidienne;

c'est le *plexus intercarotidien d'Arnold* dont une partie des fibres aboutissent aux vaisseaux carotidiens et l'autre au *corpuscule rétro-carotidien.*

Le *plexus intercarotidien* est constitué en grande partie par des fibres sympathiques issues de la chaîne cervicale par le ganglion cervical supérieur mais aussi par des fibres venues du pneumogastrique et du glosso-pharyngien *(rameaux carotidiens)*; ces filets sont destinés au bulbe carotidien (voy. : *Nerfs glosso-pharyngien* et *pneumogastrique*).

Les fibres nerveuses qui se détachent du plexus intercarotidien (et aussi du glomus carotidien) forment tout autour du *bulbe carotidien* un riche plexus à mailles très fines; elles se terminent par des plaques et des arborisations libres dans la paroi du vaisseau; ce dispositif nerveux est spécial au bulbe carotidien et ne se trouve nulle part ailleurs; il existe en effet à ce niveau un système régulateur de la pression sanguine réparti en deux centres : l'un extra-carotidien qui correspond au corpuscule rétro-carotidien; l'autre intra-carotidien représenté par des éléments nerveux spéciaux situés dans la paroi du bulbe carotidien.

Le *bulbe* ou *sinus carotidien* par l'intermédiaire de son innervation est un organe d'une sensibilité extrême *(centre barosensible)* chargé de régler la pression sanguine; il accomplit son rôle en se fondant sur l'état de cette pression; si la pression sanguine s'élève, il se produit (action vago-tonique) une vaso-dilatation avec cardio-ralentissement, action dépressive du nerf de Hering et hypoadrénalino-sécrétion; si au contraire la pression sanguine s'abaisse, il se produit (action sympathicotonique) une vaso-constriction avec cardio-accélération et hyperadrénalino-sécrétion; c'est l'équilibre entre ces deux actions qui maintient la pression normale dans le système carotidien, partant dans tout le système vasculaire cranio-céphalique.

*5° **Nerfs splanchniques cervicaux.*** — Les nerfs splanchniques cervicaux comprennent toutes les branches du ganglion cervical supérieur qui se distribuent aux organes situés au niveau du cou; ce sont :

a) Des *rameaux pharyngiens,* au nombre de trois à quatre qui naissent du versant antéro-interne du ganglion; ils croisent la face interne de la carotide interne, puis se portent contre la paroi latérale et postérieure du pharynx où ils s'entremêlent avec les rameaux pharyngiens venus du pneumogastrique et du glosso-pharyngien; ils constituent sur la paroi latérale et postérieure du pharynx le *plexus pharyngien de Haller,* bien différent du plexus pharyngien artériel de Valentin qui accompagne l'artère pharyngienne ascendante et sa branche accessoire lorsqu'elle existe (voy. : fig. 526).

Le *plexus pharyngien de Haller* est divisé en *deux parties* : l'une *supérieure* qui correspond au constricteur supérieur du pharynx, l'autre *inférieure* qui correspond au constricteur inférieur du pharynx.

b) Des *rameaux laryngés* qui se distribuent au larynx par l'intermédiaire d'anastomoses tendues soit entre le ganglion cervical supérieur et le nerf laryngé supérieur, soit entre le nerf cardiaque supérieur et le nerf laryngé supérieur *(anse de Dröbnik)* (voy. : fig. 526, 527 et 533).

Par l'intermédiaire des deux nerfs sympathique et pneumogastrique, le larynx possède comme le pharynx un véritable plexus auquel on donne le nom de *plexus de Haller.*

c) Des *rameaux œsophagiens* venus comme les précédents par la voie du nerf laryngé supérieur et destinés à la partie supérieure de l'œsophage.

d) Et des *rameaux thyroïdiens* dont les uns sont directs mais inconstants et les autres indirects, venus soit par le nerf laryngé supérieur, soit par le plexus de l'artère thyroïdienne supérieure; ils abordent la glande par le pôle supérieur du lobe latéral correspondant.

BRANCHES COLLATÉRALES DU GANGLION CERVICAL MOYEN. — Du *ganglion cervical moyen* naissent des branches collatérales dont l'importance et la constance se ressentent de la variabilité de ce ganglion, ce sont : 1° des *rameaux thyroïdiens* (Herbet) très

fins qui suivent un trajet différent de celui des artères et qui abordent le lobe latéral vers sa partie moyenne; 2° des *rameaux vasculaires* pour la carotide primitive et l'artère thyroïdienne inférieure; 3° et le *nerf cardiaque moyen* (voy. : fig. 327).

BRANCHES COLLATÉRALES DU GANGLION CERVICAL INFÉRIEUR OU DU GANGLION STELLAIRE. — Du *ganglion cervical inférieur* ou du *ganglion stellaire* partent un grand nombre de branches collatérales qui sont : des rameaux musculaires, des rameaux vasculaires, le nerf vertébral, les nerfs splanchniques médiastinaux postérieurs et le nerf cardiaque inférieur.

*1° **Rameaux musculaires.*** — Les rameaux musculaires sont très grêles et très courts, ils sont destinés au muscle long du cou.

*2° **Rameaux vasculaires.*** — Les rameaux vasculaires naissent soit directement de la partie antérieure et inférieure du ganglion stellaire, soit indirectement de l'anse de Vieussens, soit encore, et c'est le cas le plus fréquent, des deux à la fois. Ils sont destinés à l'artère sous-clavière et à ses branches et ils forment autour de ces dernières un plexus péri-artériel; en outre, les plexus des artères thyroïdienne inférieure, mammaire interne et cervico-intercostale reçoivent toujours des filets directs du ganglion cervical inférieur (voy. : fig. 528).

*3° **Nerf vertébral.*** — Le nerf vertébral (*nerf François Franck*, 1899) est un long filet nerveux qui accompagne l'artère vertébrale dans le canal transversaire où il est situé derrière l'artère (voy. : fig. 524).

C'est la branche la plus importante du ganglion stellaire. Il naît généralement par *deux racines* : *a)* l'une *postérieure* ou *principale (nerf vertébral postérieur)*; volumineuse, elle se détache tantôt de la partie supérieure du ganglion stellaire, tantôt de sa convexité; *b)* l'autre *antérieure* ou *accessoire (nerf vertébral antérieur)* naît du ganglion intermédiaire ou de l'anse périvertébrale (voy. : fig. 524 et 528); elle passe en dehors de l'artère vertébrale pour rejoindre la racine principale; les deux racines se réunissent au niveau du point de pénétration de l'artère vertébrale dans le trou transversaire de la sixième vertèbre cervicale; parfois même les deux racines peuvent pénétrer le canal transversaire avant de se fusionner.

La racine antérieure donne rapidement naissance à un *plexus péri-artériel* qui enlace l'artère vertébrale (voy. : fig. 528); rarement elle remonte plus haut que C5.

Le tronc du nerf vertébral est relativement volumineux; avant de s'engager dans le canal transversaire, il traverse l'aire de la fossette sus-rétro-pleurale de Sébileau; il croise le versant interne du tronc cervico-intercostal; en arrière, il répond à la première côte et à l'apophyse transverse de la septième vertèbre cervicale; au niveau de la sixième cervicale, il glisse sous une *arcade fibreuse* que le long du cou envoie au tubercule de Chassaignac (Y. Guerrier); puis il chemine verticalement dans le canal transversaire à la partie postérieure et externe de l'artère en arrière des vaisseaux vertébraux.

Il se continue sur le tronc basilaire et sur ses branches collatérales et terminales.

D'étage en étage, le nerf vertébral fournit la *racine sympathique du nerf sinu-vertébral* annexée à chaque racine rachidienne cervicale.

Nerfs vertébraux supérieurs et inférieurs. — Les travaux de Guerrier (1) ont permis d'ajouter au système du nerf vertébral deux sortes de nerfs vertébraux qui sont les *nerfs vertébraux supérieurs* et *inférieurs*.

---

(1) Ouvrage et article à consulter : Y. Guerrier : Le sympathique cervical. Les centres ganglionnaires et les nerfs vertébraux. *Thèse de Montpellier*, 1944.
Y. Guerrier : Les nerfs vertébraux. *Acta anatomica*, 1949, p. 62.

a) Les **nerfs vertébraux supérieurs** ont des origines très variables : tantôt ils se détachent des trois masses ganglionnaires de la chaîne latéro-vertébrale, tantôt au contraire du cordon nerveux interganglionnaire, ou du nerf cardiaque supérieur; pour atteindre le canal transversaire, et les nerfs cervicaux correspondants, ils glissent entre les apophyses transverses *(nerfs cervico-apophysaires)*. Ils se terminent sur C4, C5, et accessoirement sur C6 (voy. : fig. 532).

b) Les **nerfs vertébraux inférieurs** sont en nombre variable : α) l'un *(premier nerf cervico-apophysaire)* est issu du ganglion stellaire; il est destiné à C7; il est parfois pourvu d'un minuscule ganglion; β) les autres, au nombre de deux ou trois (nerfs *costo-apophysaires*), se détachent soit du ganglion stellaire, soit du premier ganglion thoracique, parfois même des rameaux communicants profonds; ils se terminent sur C8, D1 et D2.

Ainsi envisagé, le « *contingent vertébral* » comprend donc : *a)* des *nerfs vertébraux supérieurs*; *b)* le *nerf vertébral proprement dit*; *c)* et les *nerfs vertébraux inférieurs* (voy. : fig. 524 et 532).

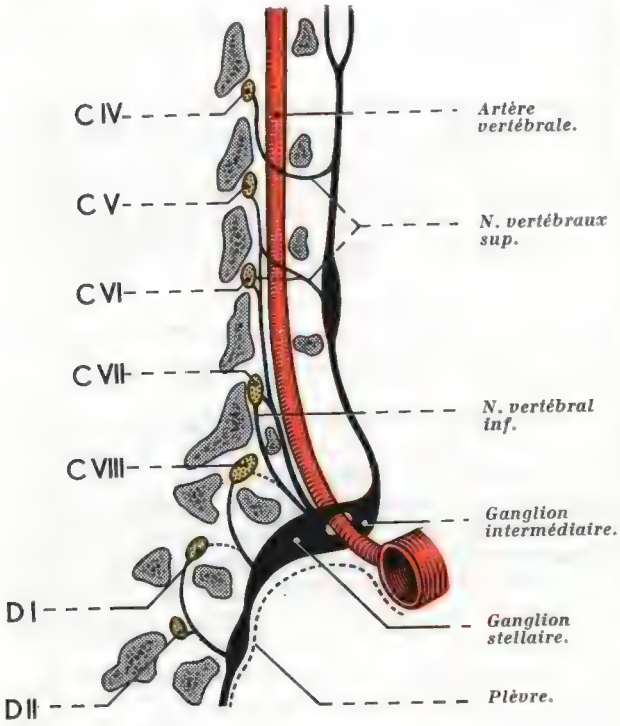

FIG. 532. — *Les nerfs vertébraux* (d'après Y. GUERRIER).

4° *Nerfs splanchniques médiastinaux postérieurs.* — Les nerfs splanchniques médiastinaux postérieurs représentent les *nerfs viscéraux* qui naissent du ganglion stellaire : ils émanent de son pôle inférieur et de son versant antérieur, c'est-à-dire de la partie située au-dessous de l'artère sous-clavière; quelques-unes des branches partent également de l'anse de Vieussens ou de l'anastomose tendue entre le nerf phrénique et le ganglion stellaire *(anastomose phrénico-stellaire)*; ce sont : *a)* des *rameaux trachéaux* très grêles et très courts qui croisent les faces latérales de l'œsophage pour se distribuer à la portion thoracique de la trachée et à la bifurcation trachéale; *b)* des *rameaux œsophagiens* également très courts au nombre de trois ou quatre de chaque côté; ils se distribuent à la portion supra-bifurcale de l'œsophage médiastinal et abordent l'organe par ses bords latéraux; *c)* et des *rameaux pleuraux* destinés principalement au dôme pleural (voy. : fig. 527).

Ces rameaux s'enchevêtrent avec les rameaux issus du pneumogastrique et contribuent à la formation des *plexus trachéaux* et *œsophagiens* ainsi que du *plexus supra-pleuralis de Willy Félix* (voy. : *Innervation de la plèvre pariétale*, tome III, fascicule II).

NERFS CARDIAQUES

Les nerfs cardiaques du sympathique ou *nerfs splanchniques médiastinaux antérieurs* sont au nombre de *trois* que l'on qualifie de *supérieur, moyen* et *inférieur*; ils forment avec les nerfs cardiaques du pneumogastrique le *plexus cardiaque* (voy. : *Nerfs du cœur*, tome III, fascicule I).

L'origine, la disposition et la distribution de ces nerfs sont très variables; aussi est-il difficile d'en donner une description type, tant les variations sont nombreuses d'un sujet à l'autre et parfois sur le même sujet d'un côté à l'autre; aucune partie du système nerveux ne présente autant de variétés anatomiques de nombre, de volume et d'origine que les nerfs cardiaques, disait avec raison Cruveilhier.

1° Nerf cardiaque supérieur. — Le nerf cardiaque supérieur naît le plus souvent par deux ou trois racines du versant antéro-interne du ganglion cervical supérieur; la racine la plus basse qui est souvent la plus volumineuse se détache dans plus de la moitié des cas un peu au-dessous du pôle inférieur du ganglion (voy. : fig. 527, 531 et 534).

Dès son origine, il se dirige verticalement sur la face antérieure de l'aponévrose prévertébrale qui le sépare du long du cou, en arrière de la carotide interne et de la carotide primitive.

Il entre en rapport au cou avec la face postérieure du lobe latéral du corps thyroïde et avec la face latérale de la trachée; il croise l'artère thyroïdienne inférieure en passant tantôt en avant d'elle un peu avant sa division, tantôt en formant une boucle nerveuse; puis il chemine parallèlement au nerf récurrent avec lequel il présente parfois une anastomose, mais sur un plan antérieur; il se place alors sur la face postérieure du tronc artériel brachio-céphalique (voy. : fig. 533).

A droite, il est presque toujours fusionné avec le nerf cardiaque moyen lorsqu'il aborde la crosse aortique (voy. : fig. 533), la fusion des deux nerfs se situant entre la boucle de la thyroïdienne inférieure et la partie moyenne du tronc artériel brachio-céphalique; il atteint le plexus cardiaque en passant sous la crosse aortique.

A gauche, il est souvent plus volumineux qu'à droite; il chemine à la face postérieure de la carotide primitive, puis il glisse entre l'aorte et la bifurcation trachéale pour aborder le plexus cardiaque en dedans du ligament artériel.

Dans son parcours, le nerf cardiaque supérieur fournit des branches et reçoit des anastomoses.

Les *branches collatérales* sont : des rameaux pharyngiens, trachéaux, thyroïdiens, thymiques et péricardiques et des rameaux vasculaires pour la carotide interne, la carotide primitive et l'artère thyroïdienne inférieure.

Les *anastomoses* se font : *a)* avec la branche externe du nerf laryngé supérieur ou nerf laryngé externe; cette anastomose connue encore sous le nom d'*anse de Dröbnik* est inconstante et grêle; convexe en bas et en arrière, elle est située au niveau de la membrane thyro-hyoïdienne (voy. : fig. 527 et 533); *b)* et avec le nerf cardiaque supérieur du pneumogastrique.

2° Nerf cardiaque moyen. — Le nerf cardiaque moyen ou *grand nerf cardiaque de Scarpa* est bien souvent le plus volumineux des trois nerfs cardiaques.

Il naît presque toujours par *deux racines* du ganglion cervical moyen : une *racine supérieure* se détache de la partie moyenne du ganglion; une *racine inférieure,* plus volumineuse que la précédente, se détache du pôle inférieur du ganglion, ou même du cordon sympathique cervical un peu au-dessous de ce ganglion (voy. : fig. 527, 533 et 534); enfin, lorsque le ganglion cervical moyen est absent, ce nerf naît du cordon sympathique à la hauteur de la cinquième vertèbre cervicale.

Verticalement descendant, il chemine derrière la carotide primitive, croise l'artère thyroïdienne inférieure à laquelle il forme fréquemment une boutonnière nerveuse, puis il descend derrière le tronc artériel brachio-céphalique à droite, la carotide primitive à gauche; il se termine dans le plexus cardiaque en passant sous la crosse de l'aorte.

Dans l'ensemble, le nerf cardiaque moyen présente un trajet analogue au nerf cardiaque supérieur.

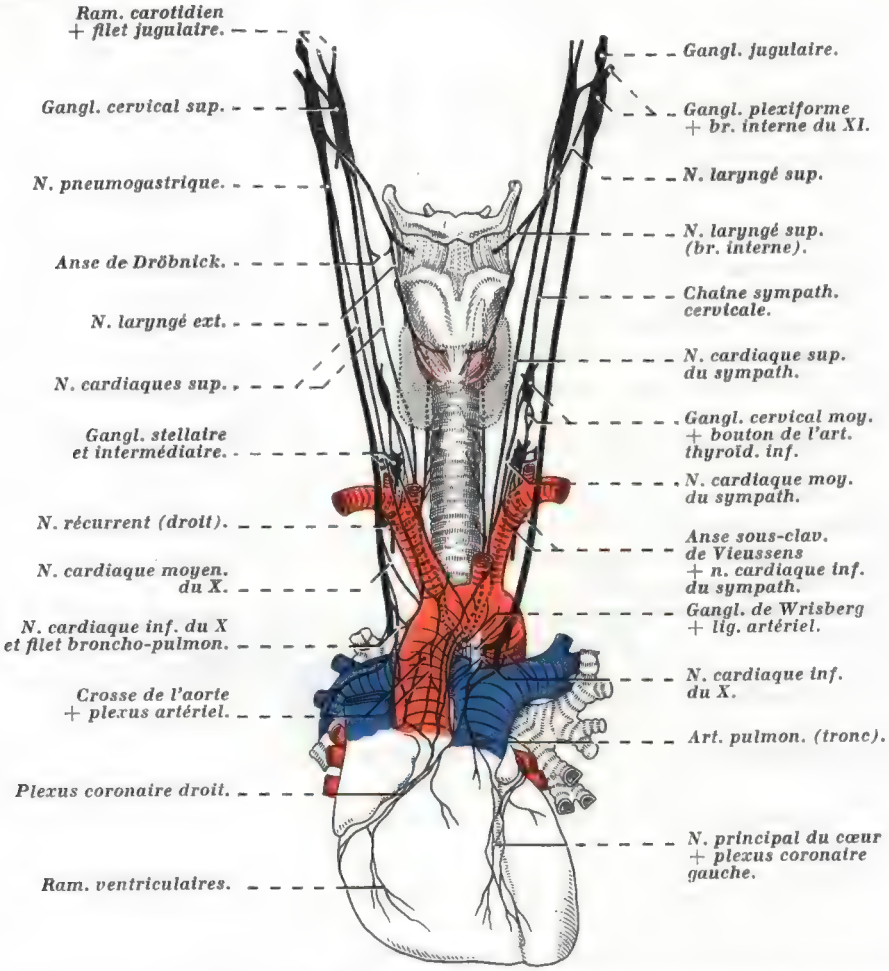

FIG. 533. — *Nerfs cardiaques du pneumogastrique et du sympathique* (demi-schématique).
En pointillé gris, le corps thyroïde; *en rose*, le muscle crico-thyroïdien.

Pendant son trajet, il s'anastomose avec les nerfs cardiaques moyen et inférieur du pneumogastrique, avec le nerf récurrent et avec les nerfs cardiaques supérieur et inférieur du sympathique (voy. : fig. 527).

3° Nerf cardiaque inférieur. — Le nerf cardiaque inférieur est de volume très variable, mais toujours très court. Il naît le plus souvent par deux ou trois racines du ganglion stellaire ou simultanément de ce ganglion et du ganglion intermédiaire; parfois aussi une de ces racines tire son origine de l'anse de Vieussens (voy. : fig. 527 et 534).

Ces racines se dirigent en avant, elles croisent la bandelette vertébro-pleurale, puis elles se réunissent sur le versant antérieur du dôme pleural derrière l'artère sous-clavière; le nerf glisse sous l'artère en dehors des deux autres nerfs cardiaques et du nerf récurrent; puis il chemine à la face postérieure du tronc artériel brachio-céphalique, passe sous la crosse de l'aorte aussi bien à droite qu'à gauche pour aborder le plexus cardiaque (voy. : fig. 533).

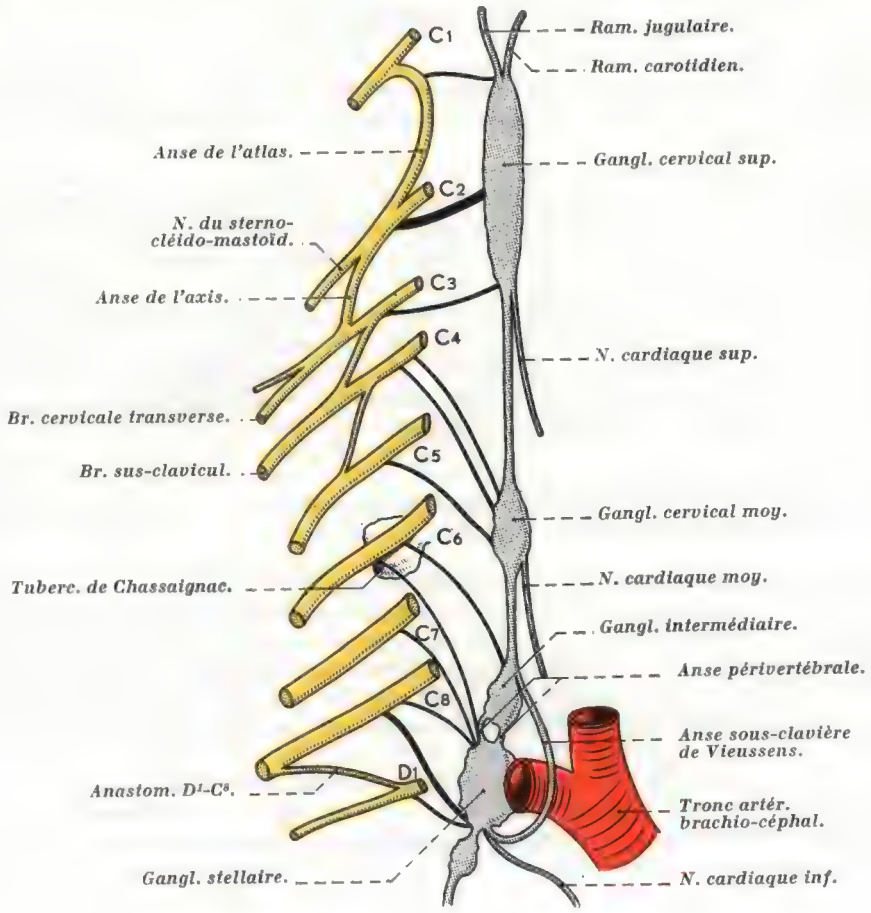

FIG. 534. — *Rameaux communicants du sympathique cervical; système superficiel ou direct, côté droit, vue latérale* (schématique).

Dans certains cas, le nerf cardiaque inférieur reste divisé en ses racines d'origine jusqu'au plexus cardiaque; dans d'autres cas au contraire il peut se fusionner avec les deux autres nerfs cardiaques moyen et supérieur à la face postérieure du tronc artériel brachio-céphalique pour donner naissance à un tronc commun qui aborde le plexus cardiaque en passant derrière, puis sous la crosse de l'aorte; enfin le nerf cardiaque inférieur peut être dédoublé en *deux rameaux* : l'un dérivé du ganglion stellaire et du ganglion intermédiaire, l'autre dérivé du premier ganglion thoracique; ce dernier, généralement grêle, suit un trajet analogue et sous-jacent au précédent; c'est le *nervus cardiacus imus*.

Le nerf cardiaque inférieur fournit : *a)* des *branches collatérales* qui sont : des *rameaux*

vasculaires pour la sous-clavière, la carotide primitive et la crosse aortique et des *rameaux pulmonaires qui abordent* le hile en passant en avant du pédicule pulmonaire; *b)* et des *anastomoses* avec le nerf récurrent (inconstantes) ainsi qu'avec le nerf cardiaque inférieur du pneumogastrique.

RAMEAUX COMMUNICANTS

Les *rameaux communicants (rami communicantes)* (1) sont des branches nerveuses grêles interposées entre les nerfs rachidiens cervicaux et la chaîne sympathique cervicale; ils sont exclusivement gris.

La disposition des rameaux communicants est très variable; les fibres qui les constituent tirent leur origine des cellules sympathiques des trois ganglions de la chaîne cervicale; ils abordent le nerf rachidien en des points très variables.

On peut observer sur certains sujets des *rameaux communicants communs* résultant de la fusion de rameaux isolés.

Nous distinguerons dans le sympathique cervical *deux systèmes de rameaux communicants* : *a)* un *système superficiel* ou *direct*, le plus important, qui relie les trois ganglions cervicaux aux nerfs rachidiens cervicaux; *b)* et un *système profond* ou *indirect* qui comprend les rameaux communicants fournis par le nerf vertébral; ils dérivent soit du ganglion stellaire, soit du ganglion intermédiaire.

SYSTÈME SUPERFICIEL OU DIRECT. — Le *système superficiel* ou *direct* est également sujet à de nombreuses variations (voy. : fig. 534) :

a) Le **ganglion cervical supérieur** fournit généralement *trois* rameaux communicants qui se détachent de son versant externe; ils sont destinés aux trois premiers nerfs cervicaux et se terminent soit sur le tronc du nerf, soit sur leurs anses nerveuses; la terminaison sur l'anse de l'atlas pour le premier rameau communicant est constante et parfois dédoublée *(rameau communicant bipartite)*; celui du deuxième nerf cervical est court mais toujours volumineux, le plus volumineux de tous les rameaux communicants cervicaux (voy. : fig. 534).

Quelquefois mais exceptionnellement, le ganglion cervical supérieur fournit un rameau communicant au quatrième nerf cervical.

Les rameaux communicants sont situés en avant de l'aponévrose prévertébrale et maintenus dans un dédoublement de cette aponévrose.

b) Le **ganglion cervical moyen** (inconstant) fournit *deux* rameaux communicants lorsqu'il existe; lorsqu'il est absent, ceux-ci proviennent toujours du ganglion stellaire : ce sont les rameaux communicants des quatrième et cinquième nerfs cervicaux; celui du quatrième nerf est fréquemment dédoublé.

Ces deux branches nerveuses sont situées sur la face antérieure du grand droit antérieur de la tête; elles sont grêles, longues et très variables dans leur distribution; bien souvent elles sont anastomosées entre elles et dans ce cas, elles ne constituent pas des nerfs isolés.

c) Le **ganglion stellaire** et le **ganglion intermédiaire** fournissent les rameaux communicants des trois derniers nerfs cervicaux (sixième, septième et huitième) et du premier nerf dorsal.

---

(1) Article à consulter : HOVELACQUE : Les rameaux communicants du sympathique cervical. *Annales d'Anatomie pathologique et d'Anatomie normale médico-chirurgicale*, 1924, n° 6, p. 605.

Fréquemment le *sixième nerf cervical* est relié à la chaîne sympathique cervicale par *deux rameaux* : *a)* l'un chemine à la face profonde du scalène antérieur pour aboutir au ganglion stellaire; *b)* l'autre, préscalénique, aboutit au ganglion intermédiaire; les deux rameaux échangent une anastomose contre le bord interne du muscle (J. Minne).

Très souvent, ces rameaux communicants sont dédoublés, en particulier ceux des sixième (voyez précédemment) et huitième nerfs cervicaux et du premier nerf dorsal; ils naissent du versant externe du ganglion étoilé, se dirigent obliquement en dehors et en haut, passent dans l'espace interscalénique et se terminent à ce niveau sur les troncs nerveux d'origine du plexus brachial peu après leur émergence du trou de conjugaison (voy. : fig. 534).

Le rameau communicant du premier nerf dorsal est physiologiquement différent des autres rameaux communicants cervicaux; ils renfermerait en effet, à la fois des fibres grises et des fibres blanches venues du centre cilio-spinal de Budge (voy. : fig. 560).

SYSTÈME PROFOND OU INDIRECT. — Le *système profond* ou *indirect* est constitué par des rameaux communicants profonds venus du nerf vertébral : *a)* les uns naissent du nerf avant son entrée dans le canal transversaire ou parfois de sa racine postérieure; ils se distribuent aux septième et huitième nerfs cervicaux; le rameau destiné à C7 est sensiblement horizontal; il se détache du nerf vertébral avant que celui-ci pénètre le canal transversaire; *b)* les autres naissent à des niveaux différents dans le canal transversaire et sont destinés aux cinquième, sixième et septième nerfs cervicaux, parfois mais exceptionnellement au quatrième nerf cervical (voy. : fig. 532).

Le *nerf vertébral* peut donc être considéré comme constitué par *deux sortes* de filets nerveux : *a)* les uns *vasculaires* forment le plexus de l'artère vertébrale et du tronc basilaire; ils sont destinés à l'innervation vasculaire encéphalique; *b)* les autres à destination *somatique* sont représentés par les rameaux communicants profonds; ils offrent la même distribution que le système nerveux cérébro-spinal périphérique.

En résumé, par sa distribution et ses connexions, le ganglion stellaire apparaît du double point de vue *anatomique* et *fonctionnel* comme un *centre orthosympathique* d'une importance capitale : *a)* par ses rameaux communicants, il assure la *liaison* entre le système orthosympathique et le système cérébro-spinal; ses fibres amyéliniques sont post-ganglionnaires ou efférentes; ses fibres myéliniques sont préganglionnaires ou afférentes; elles transmettent l'action des centres végétatifs médullaires *(tractus intermedio-lateralis)*; *b)* c'est le seul ganglion de la chaîne sympathique cervicale en relation avec ces *centres végétatifs médullaires*; c'est en effet par son intermédiaire ou par celui de l'anse sous-clavière de Vieussens que passent toutes les fibres nerveuses destinées aux ganglions cervicaux moyen et supérieur (explication du syndrome de Claude Bernard-Horner); *c)* enfin son *territoire* est très vaste; il s'étend à tout le membre supérieur, à la région cervicale, au thorax, aux viscères du médiastin et à l'encéphale.

ANASTOMOSES

Les anastomoses du sympathique cervical sont très nombreuses et se font avec certains nerfs crâniens et avec le nerf phrénique; elles sont directes ou indirectes.

Ces anastomoses se font : avec les troisième, quatrième, cinquième, sixième, septième, neuvième, dixième et douzième paires crâniennes.

1° Avec le *nerf grand hypoglosse* l'anastomose s'étend entre le pôle supérieur du ganglion cervical supérieur ou l'origine de son rameau carotidien et le nerf à sa sortie du crâne; fréquemment cette anastomose est double (voy. : *Nerf grand hypoglosse*) (voy. : fig. 531 et 535).

2° Avec le *pneumogastrique* les anastomoses sont : *a)* les unes *directes* : elles se font

α) entre le ganglion cervical supérieur et le ganglion plexiforme par un ou deux filets; β) entre le ganglion stellaire et le pneumogastrique, constante à droite, mais inconstante à gauche; elle se détache au niveau de l'origine du récurrent droit, parfois aussi de l'anse du récurrent; γ) et entre le ganglion jugulaire et le ganglion cervical supérieur par l'intermédiaire du *rameau jugulaire d'Arnold* (voy. : fig. 531 et 535); *b)* les autres *indirects* se font par l'intermédiaire des plexus carotidien pharyngé et laryngé de Haller, du corpuscule rétro-carotidien, avec le nerf laryngé supérieur et le ganglion cervical supérieur ou son

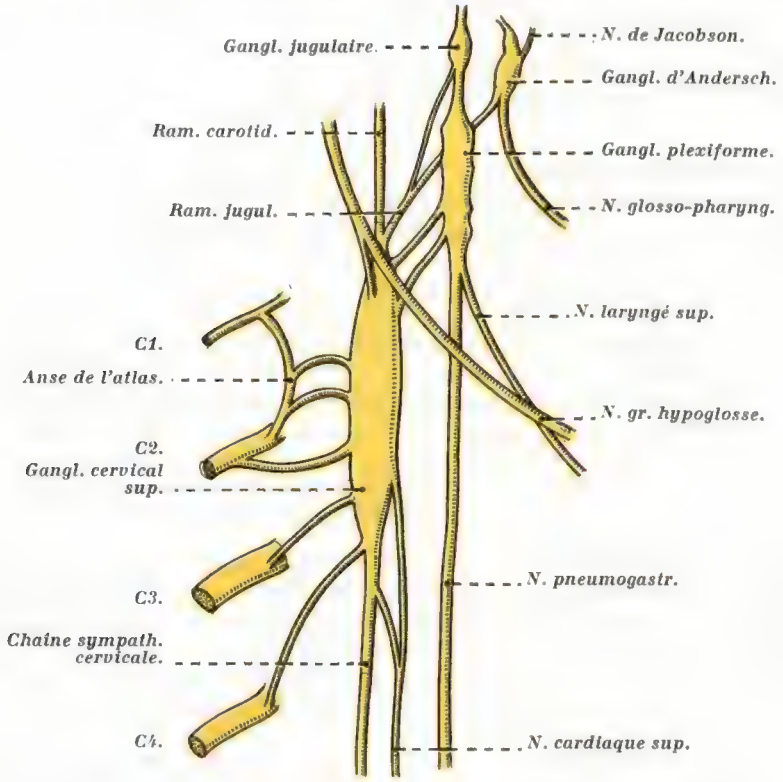

FIG. 535. — *Anastomoses du ganglion cervical supérieur du sympathique, côté droit* (schématique).

nerf cardiaque supérieur *(anse de Dröbnik)*, avec l'anse du récurrent droit et le ganglion cervical inférieur et par l'intermédiaire des nerfs cardiaques du sympathique et du pneumogastrique (voy. : fig. 527).

3° Avec le *glosso-pharyngien* elles sont : *a)* les unes *directes*, elles se font entre le ganglion d'Andersch et le pôle supérieur du ganglion cervical supérieur par le *rameau jugulaire d'Arnold* (voy. : fig. 531); *b)* les autres *indirectes* se font par l'intermédiaire des plexus carotidien et pharyngien de Haller, par le corpuscule rétro-carotidien et par l'intermédiaire du *filet carotico-tympanique*, anastomose tendue entre le nerf de Jacobson et la branche interne du rameau carotidien au niveau du premier coude de l'artère carotide interne.

4° Avec le *glosso-pharyngien* et le *facial* par l'intermédiaire du filet sympathique du *nerf vidien* venu du plexus carotidien et des deux grands nerfs pétreux superficiel et profond.

5° Avec les *trois nerfs moteurs de l'œil* dans le sinus caverneux par deux ou trois filets très grêles qui vont du plexus carotidien à chacun des trois nerfs oculo-moteurs.

6° Avec le *trijumeau* : *a)* entre le plexus carotidien et le ganglion de Gasser constituant l'*anastomose sympathico-gassérienne de François Franck*, formée par deux ou trois filets très grêles souvent plexiformes, difficiles à mettre en évidence à la dissection, qui vont du plexus carotidien au niveau du premier coude de la carotide interne dans le sinus caverneux au bord interne du ganglion de Gasser; certains admettent qu'elle renferme des fibres irido-dilatatrices de la voie pupillaire; *b)* et entre le plexus carotidien et la branche ophtalmique de Willis au niveau du sinus caverneux.

7° Enfin avec le *nerf phrénique* : *a)* par une anastomose constante comprise entre le ganglion stellaire ou l'anse sous-clavière de Vieussens et le phrénique au point où il aborde le versant externe de l'origine de la mammaire interne; cette anastomose *(anastomose phrénico-stellaire)* de volume variable fréquemment double ou triple, parfois plexiforme (Willy Félix) est comprise entre l'artère sous-clavière et la face antérieure du dôme pleural; *b)* par une ou deux anastomoses inconstantes qui vont du phrénique au cordon sympathique compris entre les ganglions cervicaux supérieur et moyen ou au ganglion cervical moyen (voy. : fig. 527).

ARTÈRES ET LYMPHATIQUES

ARTÈRES. — Chacun des trois ganglions cervicaux (résultant de la fusion de plusieurs ganglions primitifs) est irrigué par des artères provenant de sources différentes (1) :

1° Le **ganglion cervical supérieur** reçoit des branches artérielles de la pharyngienne ascendante et le plus souvent un *rameau ganglionnaire* qui naît du segment initial de l'artère; il aborde le ganglion par sa face antérieure près de son pôle inférieur.

Il reçoit également des rameaux grêles issus de l'artère thyroïdienne supérieure, et, d'une manière inconstante, des rameaux venus de la cervicale ascendante.

2° Le **ganglion cervical moyen** est irrigué par des branches de la thyroïdienne inférieure, soit directement, soit par l'intermédiaire de ses collatérales et de la cervicale ascendante.

3° Le **ganglion cervical inférieur** ou le **ganglion stellaire** sont irrigués par des rameaux qui proviennent de la thyroïdienne inférieure et du tronc cervico-intercostal ou de ses branches (intercostale supérieure et cervicale profonde). L'artère vertébrale, près de sa naissance, abandonne quelques rameaux au ganglion et à la chaîne sympathique.

LYMPHATIQUES. — Les ganglions de la chaîne sympathique cervicale ont une circulation particulièrement riche, principalement le ganglion cervical supérieur.

Les troncs collecteurs se déversent dans des ganglions voisins : *a)* ceux du *ganglion cervical supérieur* vont aux ganglions les plus élevés de la chaîne jugulaire interne et dans le ganglion rétro-pharyngien latéral; *b)* le tronc collecteur du *ganglion cervical inférieur* se jette dans un ganglion intercostal du premier espace (Rouvière) (2).

---

(1) Article à consulter : Machado de Souza : Contribution à l'étude de la vascularisation du système nerveux organo-végétatif. *Annales d'Anatomie pathologique et d'Anatomie normale médico-chirurgicale*, décembre 1932, p. 975.

(2) Article à consulter : H. Rouvière : Sur les lymphatiques des ganglions sympathiques cervicaux. *Annales d'Anatomie pathologique et d'Anatomie normale médico-chirurgicale*, 1929, n° 2, p. 222.

CHAINE SYMPATHIQUE THORACIQUE

Le *sympathique thoracique* est représenté par une chaîne ganglionnaire qui s'étend sur toute la hauteur du rachis dorsal, c'est-à-dire du premier espace intercostal jusqu'au douzième espace inclus (voy. : fig. 536).

Le *nombre* des ganglions thoraciques est variable.

La chaîne thoracique présente exceptionnellement la disposition métamérique classique avec douze ganglions thoraciques sur son trajet; le plus souvent, elle n'en compte que *dix* ou *onze*; le premier et parfois le deuxième ganglion thoracique sont très souvent fusionnés avec le ganglion cervical inférieur pour constituer le *ganglion cervico-thoracique* ou *ganglion stellaire* (voy. : *Chaîne sympathique cervicale*); parfois aussi le douzième ganglion thoracique fait corps avec le premier ganglion lombaire; mais suivant l'expression de Cruveilhier, cette réduction numérique des ganglions thoraciques est plus apparente que réelle, car elle tient toujours à la fusion de deux ganglions proches.

Chez l'adulte, on peut observer *deux dispositions* dans le système caténaire du sympathique thoracique :

a) Dans le premier cas, la *disposition métamérique* est conservée et caractérisée par des ganglions de forme et de volume sensiblement identiques correspondant chacun à un nerf rachidien.

b) Dans le deuxième cas, on observe une *fusion* des ganglions primitifs : morphologiquement, la chaîne perd ainsi tout caractère métamérique et des masses ganglionnaires nouvelles s'échappent des bouquets de rameaux nerveux.

Ces *centres de fusion* sont généralement au nombre de *deux,* l'un *supérieur,* l'autre *inférieur* : α) le *centre supérieur* est situé au niveau des troisième ou quatrième espace intercostal; β) le *centre inférieur* répond généralement au huitième espace intercostal (J. Cabanac) (1).

Chez le fœtus, les ganglions sont toujours au nombre de *douze* et par endroits au contact les uns des autres sans jamais fusionner.

Le *volume* des ganglions thoraciques est toujours peu considérable; ils sont beaucoup moins volumineux que les ganglions cervicaux et lombaires; les deux premiers ainsi que le douzième ganglion thoracique sont plus volumineux que tous les autres lorsqu'ils sont isolés.

Leur *forme* et leur *aspect* sont variables; ils sont le plus souvent allongés et *fusiformes,* mais parfois étalés et aplatis, de forme *triangulaire isocèle* à base interne et à sommet externe d'où s'échappent les *rami communicantes*; le deuxième ganglion thoracique est presque toujours le plus étalé et le plus large de tous les ganglions thoraciques.

Le *cordon sympathique* qui unit entre eux les ganglions thoraciques est également aplati dans sa partie supérieure, jusqu'au quatrième ganglion thoracique; il est en revanche arrondi dans le reste du trajet; enfin il s'amincit considérablement au-dessous de l'émergence du nerf grand splanchnique.

Dans son ensemble, la chaîne sympathique thoracique présente l'aspect d'un cordon rubané à sa partie supérieure, arrondi et aminci à sa partie inférieure avec des renflements et des étranglements allongés; par endroits le cordon sympathique thoracique est parfois dédoublé.

La *situation* de la chaîne sympathique thoracique (ganglions et cordon sympathique)

---

(1) Ouvrage à consulter : E. Cabanac : Etude anatomique du sympathique cervico-thoracique suivie d'une systématisation du sympathique viscéral. *Thèse de Montpellier,* 1931.

correspond à l'extrémité postérieure de l'espace intercostal : elle repose sur la tête des côtes.

Dans la partie supérieure du thorax, de la première à la cinquième côte, elle est située légèrement en dehors de l'articulation costo-vertébrale; au-dessous de la cinquième côte, elle correspond exactement à la tête costale ou à l'interligne articulaire costo-vertébral;

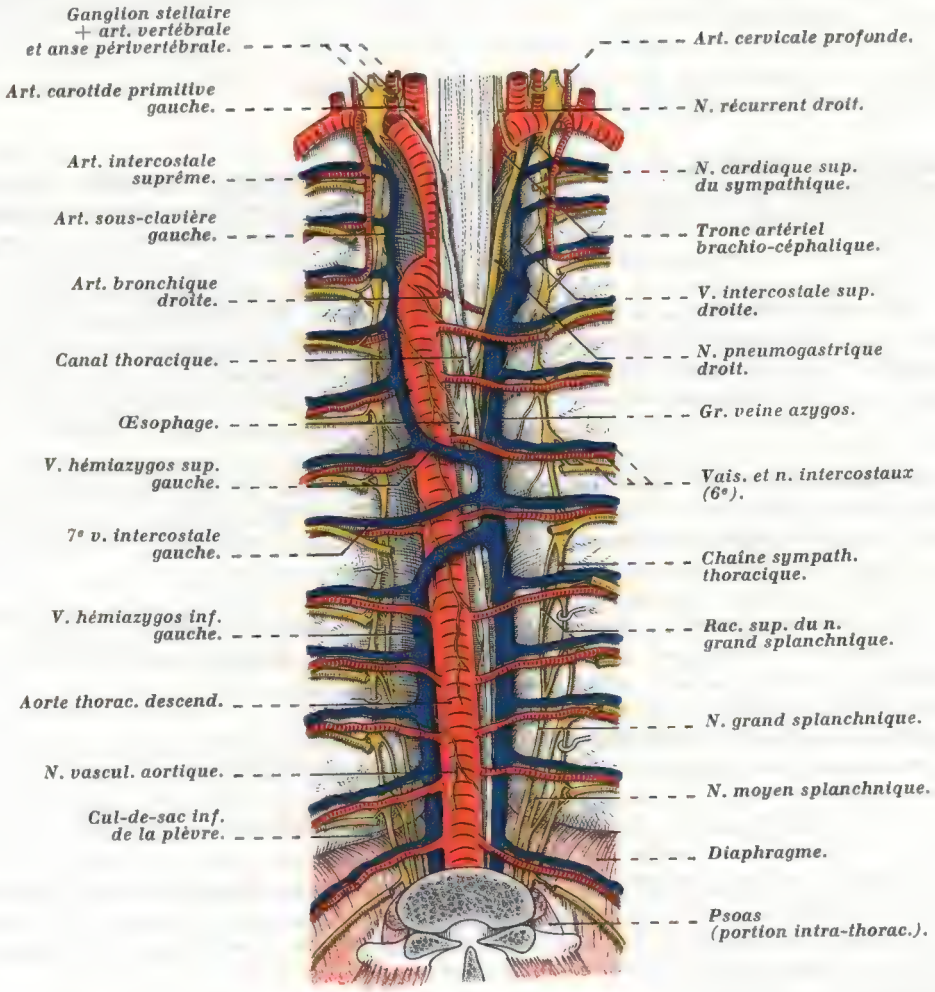

FIG. 536. — *Rapports des chaînes sympathiques thoraciques; vue postérieure.*

enfin à la partie inférieure du thorax de la huitième à la onzième côte, elle est située un peu en dedans de l'interligne articulaire et répond au versant latéral du rachis dorsal (voy. : fig. 538 et 539).

Sur cette chaîne, la situation des ganglions n'est pas constante; le plus souvent le ganglion correspond au relief de la tête de la côte ou à son versant externe, et entre deux ganglions sort le nerf intercostal qui aborde l'espace correspondant; parfois aussi il se trouve entre deux côtes, répondant plus ou moins par une de ses extrémités à la côte sus- ou sous-jacente (voy. : fig. 536).

La chaîne sympathique thoracique est plaquée au niveau de la gouttière costo-vertébrale;

elle présente une *direction* assez régulière sur les flancs de la colonne dorsale dont elle suit la courbure. Elle décrit une *courbe* à concavité antérieure; mais *en haut,* au niveau de l'orifice supérieur du thorax, entre la chaîne sympathique cervicale et la chaîne sympathique thoracique, le changement de direction est très brusque; il correspond au ganglion étoilé et c'est ce changement de direction qui explique l'obliquité en bas, en arrière et en dehors du ganglion précité; *en bas,* au niveau de l'espace infra-médiastinal postérieur, la chaîne sympathique thoracique change de direction; elle devient oblique en avant et en dedans au niveau du douzième espace intercostal pour traverser le diaphragme entre le pilier correspondant au diaphragme et l'arcade du psoas; puis elle se continue par la chaîne sympathique lombaire (voy. : fig. 539).

RAPPORTS. — La chaîne sympathique thoracique est avant tout un organe de la *paroi* au même titre que les vaisseaux et les nerfs intercostaux. Profondément située, elle répond : *a) en avant,* au feuillet pariétal de la plèvre (cul-de-sac médiastino-costal) qui la recouvre ainsi que les *rami communicantes*; mais en décollant la plèvre, le sympathique ne la suit pas et reste fixé contre le plan vertébro-costal par le fascia endothoracique qui lui constitue un moyen de fixité; entre le fascia endothoracique et la plèvre se trouve toujours au niveau de la chaîne sympathique thoracique une nappe cellulo-adipeuse; *b) en arrière,* aux têtes costales (voy. : fig. 536 et 538) et aux trous de conjugaison antérieurs d'où émerge chaque nerf intercostal, aux vaisseaux intercostaux qui croisent obliquement ou perpendiculairement le cordon sympathique et à la partie la plus reculée de la membrane intercostale externe qui le sépare du muscle intercostal externe; à ce niveau la chaîne sympathique délimite avec les têtes costales et les articulations costo-vertébrales un espace disposé en forme de fente triangulaire : c'est le *foramen intercapitule* ou *espace inter-vertébro-caténaire*; dans cet espace s'engagent les vaisseaux intercostaux (voy. : *Artères intercostales,* tome III, fascicule I); *c) en dehors,* à l'extrémité postérieure de chaque espace intercostal et au ligament suspenseur de la côte ainsi qu'à la partie supérieure du tronc de l'artère intercostale supérieure au niveau des trois premiers espaces; *d)* et *en dedans,* aux corps vertébraux devant lesquels chemine l'œsophage thoracique éloigné du sympathique thoracique, aux articulations costo-vertébrales et au ligament rayonné de chaque articulation (voy. : fig. 536, 538 et 539).

Il entre en rapport : *a)* à *droite,* avec la grande veine azygos qui s'écarte de plus en plus du sympathique à mesure que l'on se rapproche davantage de la crosse; elle est en outre séparée du sympathique thoracique par les racines d'origine des nerfs grand et moyen splanchniques; *b)* à *gauche,* avec l'aorte descendante thoracique et avec les hémi-azygos supérieure et inférieure gauches; là comme à droite, les racines des nerfs grand et moyen splanchniques s'interposent entre les vaisseaux et le cordon sympathique (voy. : fig. 536).

A droite comme à gauche, le sympathique est situé sur un plan postérieur par rapport aux vaisseaux précités et de plus, ceux-ci sont séparés du sympathique thoracique par un intervalle appréciable au niveau duquel se trouve la saillie des articulations costo-vertébrales (voy. : fig. 538).

DISTRIBUTION DU SYMPATHIQUE THORACIQUE

Le sympathique thoracique présente des branches collatérales et des rameaux communicants.

BRANCHES COLLATÉRALES

Suivant leur origine et leur distribution on peut classer les branches collatérales de la chaîne sympathique thoracique en *deux groupes* qui sont : *a)* un *groupe supérieur* à destination thoracique; *b)* et un *groupe inférieur* à destination principalement abdominale représenté par les *nerfs splanchniques abdominaux.*

I. **BRANCHES A DESTINATION THORACIQUE.** — Les branches à destination thoracique dérivent toutes des cinq ou six premiers ganglions thoraciques où elles naissent de leur versant interne; elles comprennent : des *rameaux vasculaires,* des *rameaux ostéo-musculaires* et des *rameaux viscéraux médiastinaux postérieurs (nerfs splanchniques médiastinaux postérieurs).*

a) Les **rameaux vasculaires** se distribuent aux veines azygos, à l'aorte descendante, à la portion initiale des artères intercostales et quelquefois mais très rarement au canal thoracique; sur l'aorte ils forment un plexus très lâche à mailles allongées; c'est le *plexus aortique.*

b) Les **rameaux ostéo-musculaires** sont destinés aux vertèbres dorsales, à la partie inférieure du long du cou et aux muscles intercostaux.

c) Les **rameaux viscéraux** *(nerfs splanchniques médiastinaux postérieurs)* se distribuent à l'œsophage, aux bronches et aux poumons en suivant le trajet des artères bronchiques; avec les rameaux du pneumogastrique, ils contribuent à la formation du *plexus bronchopulmonaire* (voy. : fig. 537).

La plus grande partie des rameaux œsophagiens provient du plexus aortique.

II. **NERFS SPLANCHNIQUES ABDOMINAUX.** — Les nerfs splanchniques abdominaux sont les branches les plus volumineuses et les plus importantes du sympathique thoracique. Ils sont au nombre de *trois,* étagés de haut en bas : le *grand,* le *moyen* et le *petit splanchnique* (1); les deux premiers ont une destination mixte thoraco-abdominale, mais en grande partie abdominale; le troisième a une destination uniquement abdominale; les deux premiers prennent part à la constitution du *plexus solaire* et du *plexus surrénal*; le dernier prend part à la constitution du *plexus rénal* (voy. : fig. 537).

a) Le ***nerf grand splanchnique*** ou *grand nerf surrénal de Chaussier* est le plus long des trois.

Il naît par un nombre variable de racines, le plus souvent *trois,* plus rarement deux ou

---

(1) Ouvrages à consulter : Sousa Pereira : Nervi splanchnici. *Thèse de Porto,* 1929.
R. Soulier : Les nerfs splanchniques. Anatomie médico-chirurgicale; technique d'infiltration sous-pleurale. *Thèse de Montpellier,* 1931.
Servelle : *La chirurgie du splanchnique,* 1 vol. Maloine, éditeur, 1942.

quatre; sa *racine supérieure*, que nous désignerons sous le nom de *racine majeure*, est la plus longue et la plus volumineuse; elle naît du septième ganglion thoracique; les autres racines sous-jacentes à la précédente ou *racines mineures* naissent des huitième et neuvième ganglions thoraciques (voy. : fig. 537).

Ces racines se dirigent en avant et en bas sur les flancs latéraux de la colonne dorsale; elles croisent obliquement les vaisseaux intercostaux, puis fusionnent au niveau de la

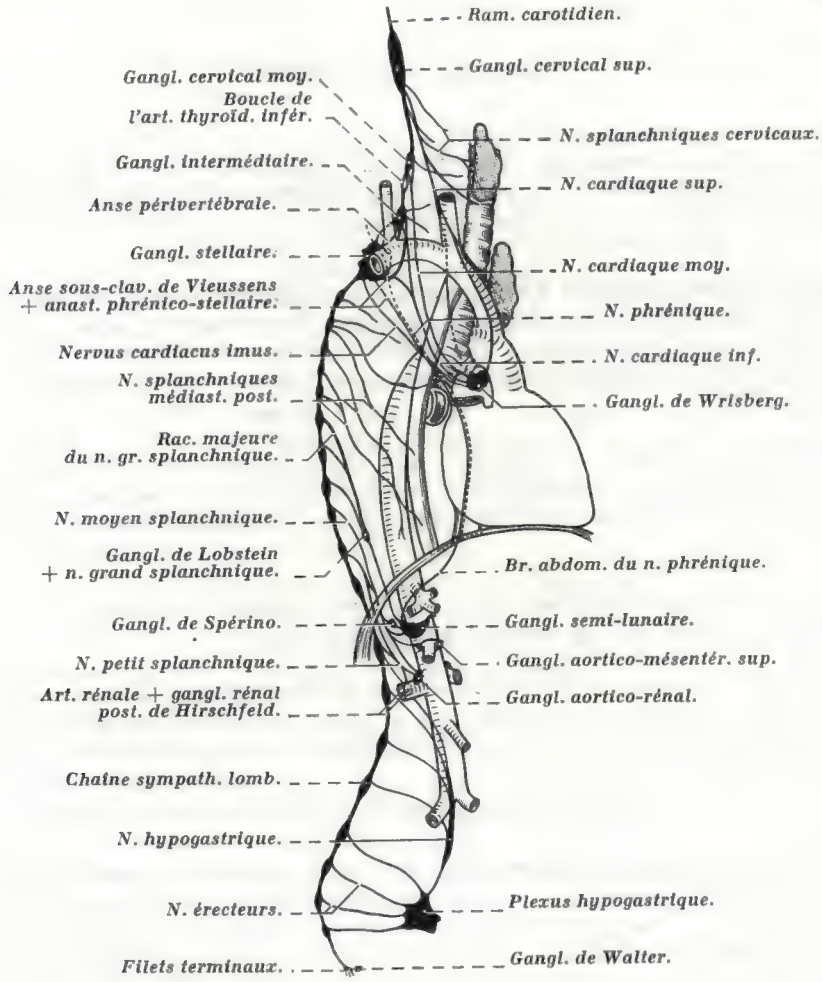

FIG. 537. — *Chaîne sympathique et nerfs splanchniques, côté droit, vue latérale* (schématique).

dixième et de la onzième vertèbre dorsale; le nerf aborde alors le versant externe de la grande azygos à droite et le flanc gauche de l'aorte descendante à gauche compris entre la plèvre pariétale et la paroi (voy. : fig. 536 et 538).

Les grands splanchniques s'insinuent dans l'*espace infra-médiastinal postérieur* où ils sont situés de chaque côté des organes prévertébraux, œsophage et aorte thoracique; à ce niveau ils présentent très souvent un petit renflement ganglionnaire fusiforme appelé *ganglion de Lobstein* ou *ganglion splanchnique d'Arnold*, souvent plus marqué à droite qu'à

gauche et d'où partent des rameaux aortiques (voy. : *Espace intra-médiastinal postérieur*, tome III, fascicule II). Ils traversent le diaphragme par un interstice musculaire situé en dehors des piliers du diaphragme; chaque nerf grand splanchnique est accompagné dans cette traversée par les racines internes de la grande veine azygos à droite et de la petite veine azygos à gauche, le nerf étant situé en avant de la veine (voy. : fig. 536, 537 538 et 539).

Dans l'abdomen, le trajet de chaque nerf est très court (2 centimètres environ). Il est le plus souvent aplati et d'aspect rubané; il se dirige obliquement en bas, en avant et en dedans, reposant à ce niveau sur le pilier correspondant du diaphragme; il est compris

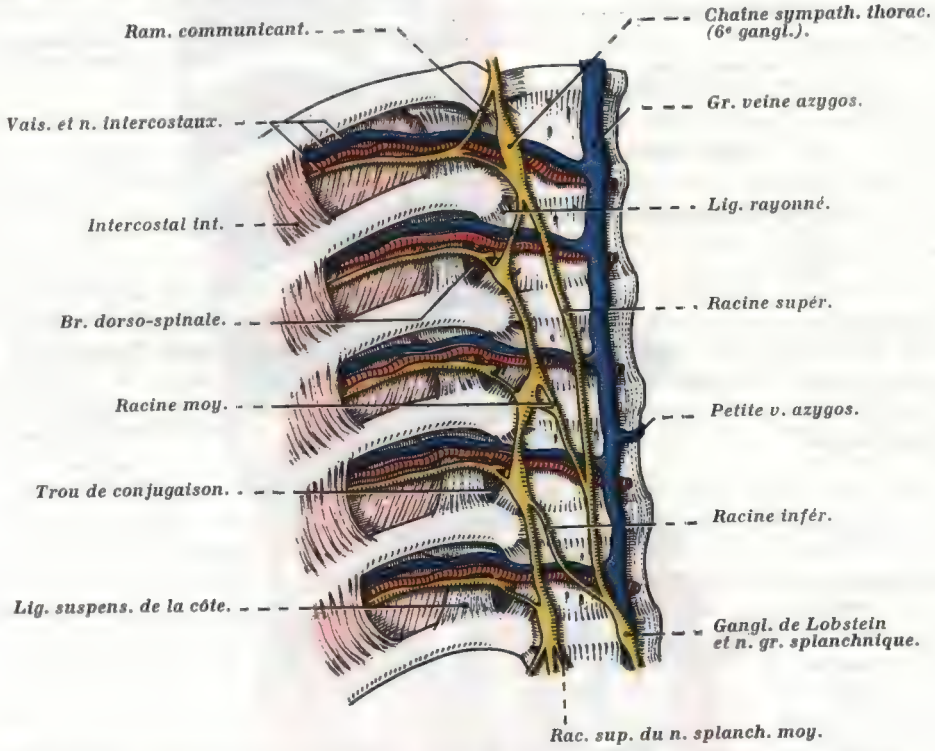

FIG. 538. — *Racines d'origine du nerf grand splanchnique droit, vue antéro-latérale.*

dans une couche de tissu cellulaire lâche où s'éparpillent ses branches terminales; c'est en ce lieu que l'on pratique l'infiltration des splanchniques pour obtenir une anesthésie régionale viscérale. Il est recouvert en avant par le péritoine postérieur de l'arrière cavité des épiploons et par la capsule surrénale et le pancréas à gauche, par la capsule surrénale et la veine cave inférieure à droite (voy. : fig. 542).

Il se termine d'une part dans le ganglion semi-lunaire où il participe à la constitution du plexus solaire, et d'autre part dans le plexus surrénal.

Le nerf grand splanchnique fournit au cours de son trajet des *rameaux vasculaires* à l'aorte, aux grande et petite azygos et au canal thoracique; des *rameaux musculaires* aux piliers du diaphragme et ceux-ci jouent un rôle important dans le tonus musculaire de ce dernier; il présente en outre une *anastomose* constante souvent plexiforme avec le moyen splanchnique.

b) Le **nerf moyen splanchnique** (*nerf petit splanchnique* des classiques) ou *petit nerf surrénal de Chaussier* fut déjà décrit sous cette dénomination par Valentin, dénomination justifiée par sa situation et son importance et cela en admettant, comme nous le faisons, l'existence de trois nerfs splanchniques d'origine thoracique.

Il naît par *deux racines* qui sont le plus souvent d'égal volume, des dixième et onzième ganglions thoraciques et que nous désignerons sous les noms de *racines supérieure* et

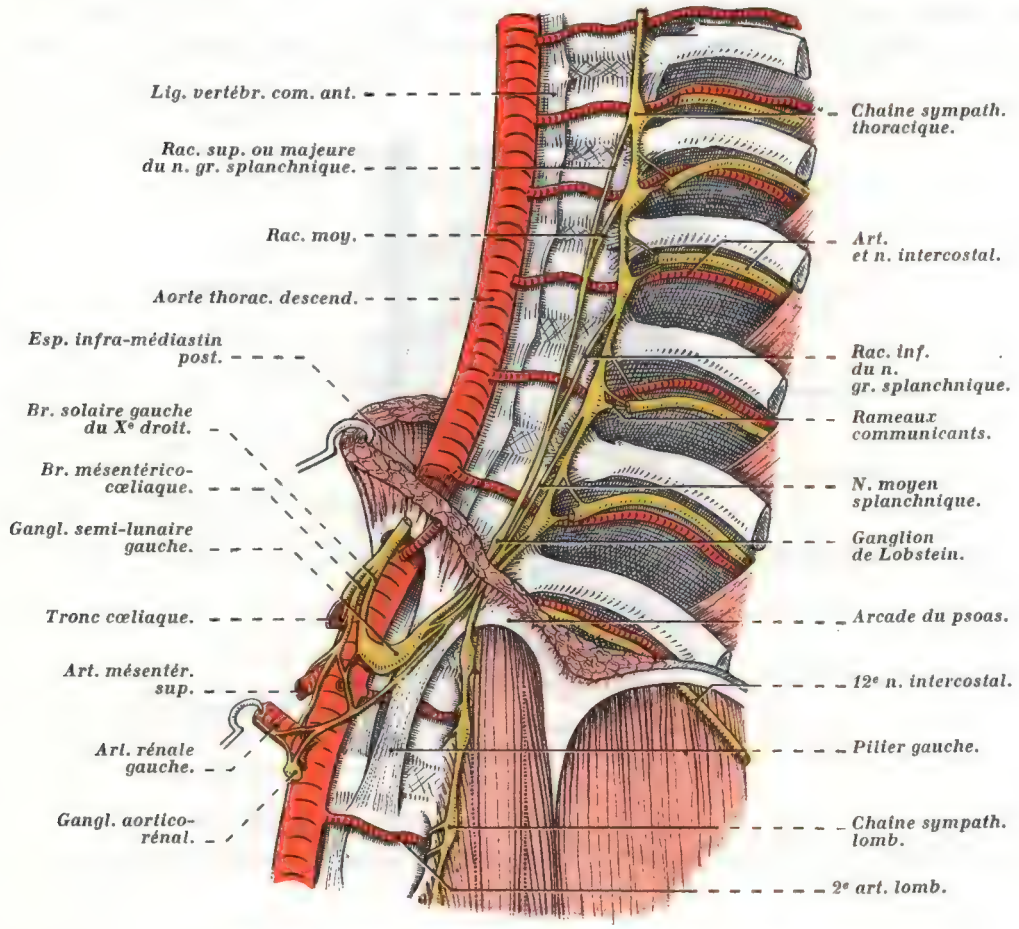

FIG. 539. — *Chaîne sympathique thoraco-abdominale gauche. Nerfs splanchniques; leur traversée diaphragmatique.*

inférieure; la racine supérieure est parfois dédoublée; exceptionnellement il existe une *racine intermédiaire* venue du cordon interganglionnaire.

Les deux racines fusionnent après un court trajet pour constituer le nerf et, au point de jonction, il existe un petit renflement ganglionnaire renfermant des cellules sympathiques; c'est le *ganglion de Spérino* (voy. : fig. 537).

Situé au-dessous et en arrière du nerf grand splanchnique, il est verticalement descendant appliqué sur les faces latérales de la colonne vertébrale; le nerf traverse le diaphragme par le même orifice que le cordon sympathique, mais il est situé en avant et en dedans de ce dernier; il pénètre dans l'abdomen, suit le même trajet que le grand splanchnique

en se plaçant en dehors de lui; il s'anastomose avec le grand et le petit splanchnique, puis il se termine comme le précédent au niveau du plexus solaire et du plexus surrénal (voy. : fig. 536, 537, 538 et 539).

Dans son trajet abdominal, il présente parfois un petit renflement ganglionnaire plus volumineux à droite qu'à gauche, signalé par Hirschfeld : c'est le *ganglion splanchnique supra-rénal.*

Dans son parcours le moyen splanchnique fournit des *rameaux vasculaires* à l'aorte.

c) Le **nerf petit splanchnique** ou *splanchnicus minimus* (*nerf splanchnique inférieur* des classiques) a été longtemps considéré par beaucoup d'auteurs comme inconstant; en réalité, ce nerf est constant et la fausse interprétation que l'on a bien souvent donnée de ce nerf vient de son mode d'origine.

Il naît par *deux et quelquefois trois racines* : *a)* l'une *grêle* ou *racine mineure* provient du douzième ganglion thoracique; *b)* l'autre beaucoup plus volumineuse ou *racine majeure* vient de la racine inférieure du moyen splanchnique; souvent (moitié des cas) il reçoit aussi après sa traversée diaphragmatique une racine du premier ganglion lombaire, et lorsque le douzième ganglion thoracique et le premier ganglion lombaire sont fusionnés, il existe toujours deux racines, une grêle et une plus grosse qui partent de la masse commune (voy. : fig. 537).

Son volume est plus petit que celui des deux précédents et de plus il est très court; il suit le trajet du moyen splanchnique avec lequel il est toujours anastomosé deux ou trois fois; il traverse le diaphragme par le même orifice que ce nerf mais au-dessous de lui et en dehors de la racine externe des azygos; il se termine par plusieurs branches : d'une part, directement dans le plexus de l'artère rénale; et d'autre part, dans les ganglions aortico-rénal et rénal postérieur d'Hirschfeld d'où le nom de *nerf rénal postérieur de Walter* qu'on lui donne encore.

La description que nous venons de faire des nerfs splanchniques représente selon nous la disposition la plus fréquemment observée; mais il est indéniable qu'il existe des variations dans la distribution de ces nerfs; en particulier, on peut voir le grand et le moyen splanchnique s'unir après ou même avant leur traversée diaphragmatique constituant un *nerf splanchnique commun*; de même, il existe de nombreuses anastomoses entre le moyen et le petit splanchnique, de telle sorte que ces deux nerfs se suppléent mutuellement dans leur distribution; lorsque le petit splanchnique est très développé avec ses trois racines, le moyen splanchnique l'est toujours beaucoup moins; il n'envoie que peu ou pas de branches au plexus rénal; quant au *quatrième nerf splanchnique* ou *splanchnique accessoire de Sousa et Pereira,* il représente soit un dédoublement du petit splanchnique, soit la racine lombaire de ce dernier.

Quoi qu'il en soit, les trois splanchniques se suppléent et se complètent mutuellement par l'intermédiaire de leurs *anastomoses* et l'on rencontre fréquemment aux points nodaux de ces anastomoses de petits ganglions en miniature formés d'amas de cellules sympathiques; ce sont les *ganglions splanchniques épars de Valentin* dont le *ganglion de Spérino* représente un des éléments les plus apparents (voy. : fig. 537).

RAMEAUX COMMUNICANTS

Les rameaux communicants (1) vont des ganglions thoraciques aux nerfs intercostaux. Ils sont en nombre variable pour chaque nerf intercostal.

---

(1) Article et ouvrage à consulter : LATARJET et BERTRAND : Les rameaux communicants du sympathique thoracique. *Journal des Sciences médicales de Lyon,* 1926, n° 7.
J. MINNE : Les *rami communicantes* du système sympathique. *Thèse de Lille,* 1929.

De volume inégal les uns grêles les autres plus gros, ils sont toujours très courts de un à deux centimètres en moyenne de longueur et se détachent : soit isolément, soit par un tronc commun du versant externe du ganglion; mais si la plupart des nerfs intercostaux reçoivent leurs *rami* des ganglions situés au-dessous d'eux, nous distinguerons néanmoins *trois types* qui sont : *a)* le *type unique* ou *simple* constitué par un seul rameau issu du ganglion situé immédiatement en regard du nerf; assez gros, il suit un trajet à peu près parallèle au nerf intercostal; ce type rare ne s'observe qu'au niveau de la partie moyenne du thorax; *b)* le *type double* représenté par deux rameaux communicants : l'un *ascendant*, le plus volumineux, l'autre *descendant*, s'observe principalement dans la partie inférieure du thorax au niveau des trois derniers nerfs intercostaux; *c)* enfin le *type triple* ou *quadruple* constitué par trois ou quatre rameaux dont quelques-uns peuvent être bifurqués; ces rameaux proviennent des ganglions thoraciques voisins et sont : les uns *ascendants*, les autres *descendants*; ils s'observent de préférence dans la partie supérieure du thorax (voy. : fig. 540).

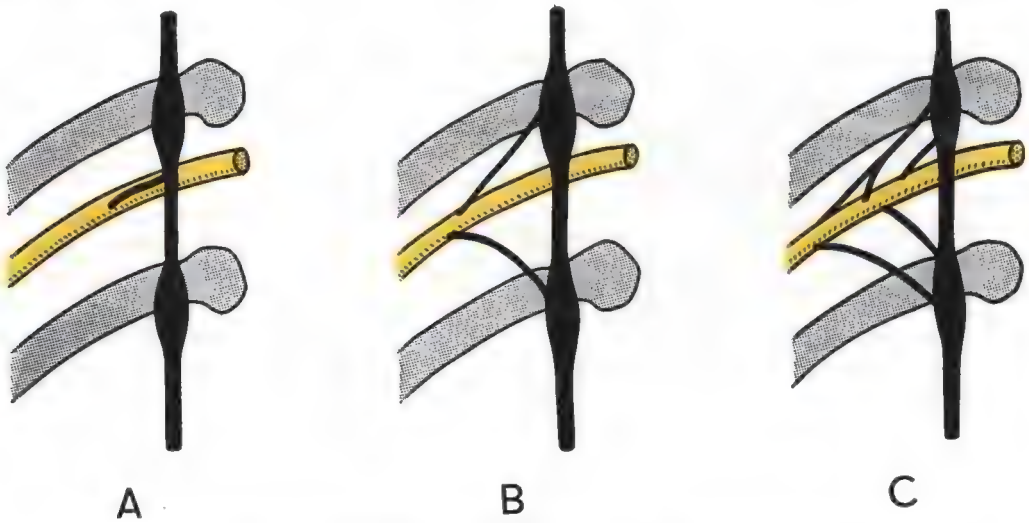

FIG. 540. — *Rameaux communicants dorsaux, côté droit, vue antérieure* (schématique).
A. Type unique ou simple. — *B*. Type double. — *C*. Type quadruple.

Lorsqu'il existe plusieurs rameaux pour le même nerf intercostal, le ou les rameaux supérieurs sont descendants et le ou les rameaux inférieurs sont ascendants; tous les deux se dirigent en dehors et en arrière contournant la tête et le col de la côte pour se terminer à angle très aigu sur le nerf intercostal en un point qui est toujours situé sur un plan postérieur par rapport aux ganglions thoraciques; ainsi les rameaux et le cordon de la chaîne sympathique thoracique forment un petit triangle dans l'aire duquel on aperçoit les vaisseaux intercostaux.

Au niveau de leur terminaison, les rameaux communicants se comportent de façon différente à l'égard des vaisseaux intercostaux, passant tantôt en avant, tantôt en arrière de ceux-ci.

Si le nerf est l'organe le plus bas du paquet vasculo-nerveux intercostal, les rameaux communicants venus du ganglion sous-jacent l'abordent directement sans entrer en rapport avec les vaisseaux sus-jacents; si le nerf est l'organe le plus haut ou s'il se place dans la profondeur au niveau de l'intervalle qui sépare l'artère de la veine, les rameaux croisent tout ou partie des vaisseaux pour l'atteindre; tantôt ils croisent leur face superficielle,

tantôt leur face profonde, et dans certains cas, ils s'insinuent entre eux, croisant la face superficielle de l'un et la face profonde de l'autre (Hovelacque).

La disposition des rameaux communicants du premier nerf intercostal ou plus exactement du premier nerf dorsal (en raison de sa bifurcation) est un peu spéciale; dans la plupart des cas le nerf intercostal reçoit presque toujours un seul rameau communicant (quelquefois deux) du ganglion stellaire et un ou deux rameaux du deuxième ganglion thoracique; la branche brachiale du premier nerf dorsal reçoit également un ou deux rameaux du ganglion stellaire immédiatement après la bifurcation de D1 (voy. : fig. 529).

Les *rami* sont situés entre les côtes ou l'extrémité postérieure des espaces intercostaux (région paravertébrale de l'espace intercostal) en arrière et la plèvre pariétale en avant dont ils sont séparés par le fascia endothoracique.

Les rameaux communicants donnent des *branches collatérales* : *vasculaires* pour les artères intercostales et certains fournissent la *racine sympathique du nerf sinu-vertébral de Luschka.*

Au niveau de la chaîne sympathique dorsale, des rameaux communicants blanc et gris sont confondus dans un même nerf, mais on reconnaît le rameau blanc à sa couleur et à sa situation sur le versant externe du rameau communicant.

VASCULARISATION

Les artères de la chaîne sympathique thoracique ont été particulièrement étudiées par Delamare, Tanasesco et Le Sourd (1), puis plus récemment par Machado de Souza (2). La distribution artérielle est du *type segmentaire,* c'est-à-dire *métamérique*; tous les rameaux de la chaîne proviennent des *artères intercostales* des espaces correspondants.

Ces rameaux naissent des artères intercostales très près du point de croisement de l'artère avec le cordon nerveux, soit en dedans, soit en dehors, soit exactement derrière la chaîne, mais toujours avant la naissance de la branche dorso-spinale.

Suivant leur origine, ces rameaux artériels se dirigent soit au dehors, soit en dedans pour aboutir à la chaîne latéro-vertébrale afin de se distribuer aux ganglions; le plus souvent, ils sont divisés en *deux branches* avant d'atteindre le ganglion; une des branches se prolonge sur le segment interganglionnaire.

On peut reconnaître à la chaîne thoracique des *artères longues* et des *artères courtes.*

Les *artères longues* suivent le cordon nerveux autour duquel elles s'enroulent parfois en spirale; elles forment un réseau superficiel à mailles longitudinales et se prolongent sur les branches collatérales de la chaîne ou plus exactement sur leurs racines (nerfs splanchniques); elles envoient des ramuscules artériels aux rameaux communicants.

Les *artères courtes* sont très grêles et sont exclusivement destinées aux ganglions.

Le *premier ganglion thoracique* reçoit ses artères du *tronc cervico-intercostal* soit directement, soit par des rameaux issus de l'intercostale supérieure.

Dans certains cas, le nerf grand splanchnique peut recevoir une artériole d'origine aortique.

---

(1) Articles à consulter : Delamare et Le Sourd : Les artères du sympathique thoracique. *Bulletin et Mémoires de la Société anatomique de Paris,* 1905.

Delamare et Tanasesco : Etude sur les artères du sympathique céphalique, cervical, thoracique et abdominal. *Journal de l'Anatomie et de la Physiologie,* 1906, p. 97.

(2) Article à consulter : Machado de Souza : Contribution à l'étude de la vascularisation du système nerveux organo-végétatif. *Annales d'Anatomie pathologique et d'Anatomie normale médico-chirurgicale,* décembre 1932, p. 975.

CHAINE SYMPATHIQUE LOMBAIRE

La *chaîne sympathique lombaire* fait suite à la chaîne thoracique; elle est profondément située dans l'abdomen; rétro-péritonéale, elle est placée de chaque côté des corps vertébraux lombaires en avant des insertions du psoas (plan corporéal) (voy. : fig. 542).

En hauteur, elle s'étend depuis sa traversée diaphragmatique en dehors du pilier correspondant du diaphragme jusqu'au niveau du promontoire où elle se continue par la chaîne sympathique sacrée (voy. : fig. 545).

Sa *longueur* totale ne dépasse pas 18 centimètres (Delmas et Laux).

La *direction* de la chaîne sympathique lombaire est très rarement verticale, et les deux chaînes ne sont pas franchement parallèles; le plus souvent, elles convergent en bas et en avant, de telle façon qu'à la partie supérieure de la région chaque chaîne est franchement latéro-vertébrale, tandis qu'à la partie inférieure, elle se rapproche de la ligne médiane; aussi a-t-elle tendance à devenir prévertébrale, mais cette disposition n'est qu'une « *impression de fausse convergence* » due à l'élargissement des deux derniers corps vertébraux lombaires (Delmas et Laux) (voy. : fig. 542).

Dans son ensemble, la chaîne sympathique lombaire décrit un *arc de cercle* à convexité antérieure qui côtoie celui qui est dessiné par l'insertion vertébrale du psoas (Botar) (voy. : fig. 542).

Comme la chaîne thoracique, elle est constituée par un cordon nerveux sur le trajet duquel sont interposés les *ganglions lombaires*; parfois cependant elle prend un aspect plexiforme (1).

Ces *ganglions* sont en *nombre* variable, généralement on en compte quatre ou cinq de chaque côté, parfois plus (jusqu'à huit), exceptionnellement moins; assez souvent (une fois sur trois) le premier ganglion lombaire est fusionné avec le douzième ganglion thoracique; de même la fusion du dernier ganglion lombaire avec le premier ganglion sacré n'est pas rare (voy. : fig. 543).

D'*aspect* fusiforme ces ganglions sont disposés dans le sens de la chaîne, mais ils sont plus volumineux et plus allongés que les ganglions thoraciques; leur diposition par rapport aux vertèbres lombaires est variable; tantôt ils répondent au corps de la vertèbre et se placent en regard des arcades d'insertion corporéale du psoas, tantôt au contraire, mais plus rarement, ils répondent au disque intervertébral et se placent alors au contact d'une des languettes d'insertion du psoas (voy. : fig. 542).

Le cordon sympathique lombaire est plus grêle que le cordon thoracique, et, à sa terminaison au voisinage du promontoire, il est fréquemment double ou triple, constitué par deux ou trois cordons grêles parallèles et accolés les uns aux autres, ce qui donne à la chaîne un aspect rubané à ce niveau.

RAPPORTS. — Les rapports de la chaîne sympathique lombaire sont commandés par la présence de chaque côté de la colonne vertébrale des faisceaux d'insertion du *muscle psoas*; et il faut trouver là une des raisons du décalage en avant de la chaîne lombaire par rapport à la chaîne thoracique; la chaîne sympathique lombaire est en effet séparée des apophyses costiformes des vertèbres lombaires par toute l'épaisseur du muscle psoas, ce qui entraîne une plus grande longueur des rameaux communicants (Delmas et Laux).

Les *ganglions lombaires* répondent *en arrière* au versant antéro-latéral de la colonne

---

(1) Ouvrage à consulter : R. Polge : La chaîne sympathique lombaire. *Thèse de Montpellier*, 1937-1938.

lombaire et aux vaisseaux lombaires qui s'engagent sous les arcades d'insertion corporéale du psoas. Le premier ganglion lombaire (lorsqu'il n'est pas fusionné au dernier ganglion thoracique) est masqué par le pilier du diaphragme; il est compris dans l'*interstice* : psoas en dehors, pilier du diaphragme en dedans.

Les *rapports* de la *chaîne sympathique lombaire* avec le *psoas* et son aponévrose de revêtement *(aponévrose lombo-iliaque)* sont variables suivant les individus; aussi on peut décrire *quatre positions* de la chaîne qui sont : *a)* une *position pré-aponévrotique* où le sympathique est placé en avant des arcades d'insertion du muscle et de son aponévrose; c'est le cas le plus fréquent (85 % des cas) (voy. : fig. 541, I); *b)* une *position intra-aponévrotique* où la chaîne est comprise dans un dédoublement de l'aponévrose lombo-iliaque (tout au moins dans le tiers supérieur de son trajet) (voy. : fig. 541, II); *c)* une *position*

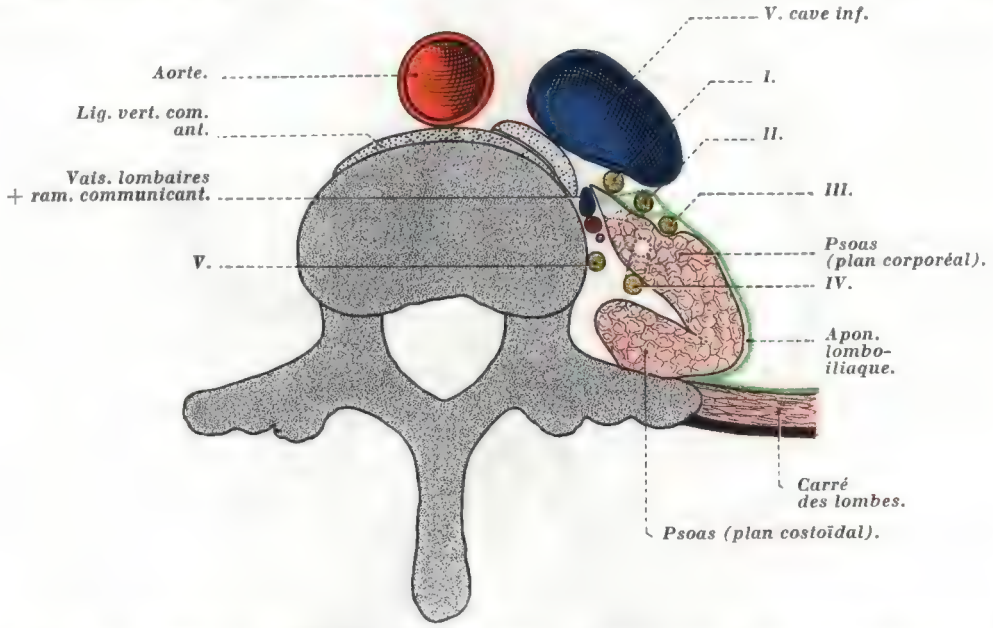

Fig. 541. — *Les différentes positions du sympathique lombaire par rapport au psoas et à son aponévrose de revêtement (aponévrose lombo-iliaque); vues sur une coupe transversale passant par la partie moyenne de la troisième vertèbre lombaire, côté droit; segment inférieur de la coupe* (demi-schématique).

En vert, les aponévroses de revêtement du psoas et du carré des lombes.

sous-aponévrotique (voy. : fig. 541, III); *d)* et une *position intramusculaire* (voy. : fig. 541, IV), plus rare, où le cordon nerveux est placé entre les deux plans du muscle (*position interfasciculaire* ou plus exactement *paravertébrale*) (G. Laux et Y. Guerrier [1]) (voy. : fig. 541, V) (voy. : *Rapports du psoas-iliaque,* tome I).

1° **En avant,** les rapports de la chaîne sont différents à droite et à gauche : *a) à droite,* la chaîne sympathique lombaire est recouverte par la veine cave inférieure qui la masque entièrement et par la terminaison de la veine iliaque primitive droite; *b) à gauche,* elle

(1) Article à consulter : G. Laux et Y. Guerrier : A propos des rapports de la chaîne sympathique lombaire et de l'aponévrose du psoas. *Travaux du Laboratoire d'Anatomie de la Faculté de Médecine de Montpellier,* 1943, n° 5.

est recouverte par le péritoine et par les ganglions lymphatiques juxta-aortiques gauches; mais le bord gauche de l'aorte ne recouvre jamais le cordon sympathique lombaire; enfin le sympathique lombaire est croisé transversalement par le pédicule rénal gauche et obliquement par l'artère spermatique ou utéro-ovarienne gauche (voy. : fig. 542).

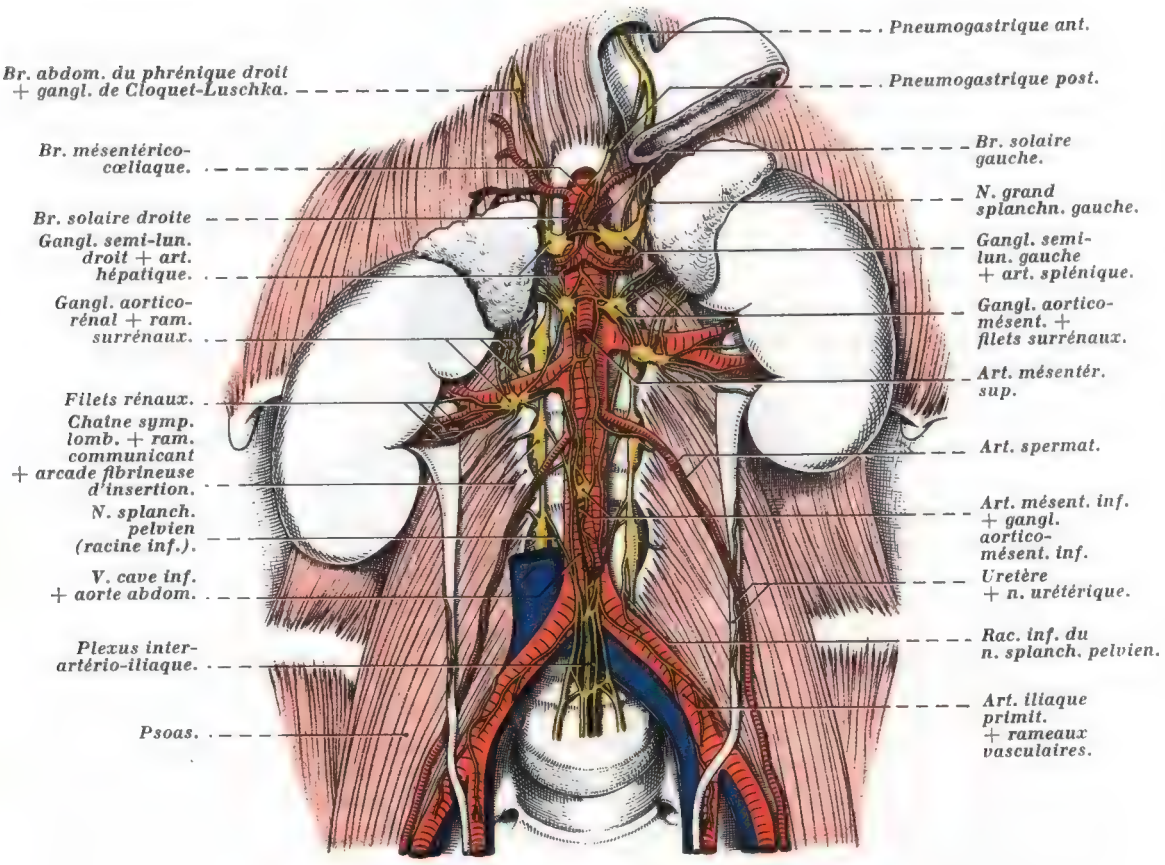

FIG. 542. — *Sympathique abdominal; vue antérieure.*

La veine cave inférieure a été réséquée pour montrer la chaîne sympathique lombaire droite.

2° **En dedans,** elle répond à la colonne vertébrale lombaire contre laquelle elle est appliquée et à l'aorte pour le cordon sympathique du côté gauche.

3° **En dehors,** elle répond aux insertions vertébrales du muscle psoas, aux branches constitutives du plexus lombaire et à la veine lombaire ascendante; toutefois rappelons que ces organes sont situés sur un plan postérieur par rapport à la chaîne sympathique lombaire et qu'ils en sont séparés par le plan corporéal du muscle psoas.

DISTRIBUTION DU SYMPATHIQUE LOMBAIRE

Comme le sympathique thoracique, la chaîne sympathique lombaire présente des branches collatérales et des rameaux communicants.

BRANCHES COLLATÉRALES. — Le sympathique lombaire fournit des *rameaux ostéo-musculaires,* des *rameaux vasculaires,* des *rameaux commissuraux* et le *nerf splanchnique pelvien.*

1° **Rameaux ostéo-musculaires.** — Des ganglions de la chaîne lombaire se détachent de courts et grêles rameaux osseux et musculaires qui se distribuent aux corps vertébraux lombaires et à leur appareil ligamentaire (ligament vertébral commun antérieur) ainsi qu'au muscle psoas qu'ils abordent par sa face antérieure près de ses insertions vertébrales.

2° **Rameaux vasculaires.** — Les rameaux vasculaires au nombre de trois à quatre par ganglion sont très fins et peuvent être divisés : *a)* en *rameaux externes,* les plus nombreux qui abordent les artères lombaires auxquelles ils se distribuent; *b)* et en *rameaux internes* destinés à l'aorte abdominale autour de laquelle ils forment un *plexus péri-aortique abdominal*; celui-ci se continue en haut par le plexus péri-aortique thoracique et en bas avec ceux des artères iliaques primitives et de l'artère sacrée moyenne. Le plexus péri-aortique reçoit en outre des rameaux récurrents des plexus des artères lombaires et des rameaux du plexus intermésentérique.

3° **Rameaux commissuraux.** — Les rameaux commissuraux sont également très grêles : ils sont représentés par deux ou trois rameaux transversaux situés généralement à la partie inférieure de la région lombaire, plaqués sur la face antérieure du rachis; ils sont tendus entre les deux chaînes lombaires qu'ils associent.

4° **Nerf splanchnique pelvien.** — Le nerf splanchnique pelvien (1) représente l'ensemble des rameaux viscéraux qui émanent des quatre ou cinq ganglions lombaires (voy. : fig. 542).

Ce nerf est constitué le plus souvent par *quatre racines* :

a) Les *deux racines supérieures* proviennent des deux premiers ganglions lombaires; elles cheminent à droite dans l'interstice aortico-cave, tandis qu'à gauche, elles côtoient le flanc gauche de l'aorte abdominale; ces deux racines fusionnent dans la majorité des cas sur la face antérieure de l'aorte au voisinage de l'origine de l'artère mésentérique inférieure (voy. : fig. 543).

Ces racines ou le tronc qui résulte de leur fusion envoient toujours des filets au plexus de la mésentérique inférieure; le tronc nerveux descend verticalement de chaque côté de la ligne médiane sur la face antérieure de l'aorte abdominale et il reçoit dans l'angle de la bifurcation de ce vaisseau les deux autres racines.

b) Les *deux racines inférieures* proviennent des deux derniers ganglions lombaires; elles abordent le tronc nerveux en passant toujours sous l'aorte ou sous la portion initiale de l'iliaque primitive; ainsi se trouve constitué au-devant de la cinquième vertèbre lombaire ou du promontoire, le *nerf splanchnique pelvien* résultant de la fusion des branches efférentes viscérales des ganglions de la chaîne lombaire (voy. : fig. 543).

Ce nerf reçoit toujours un ou deux filets du plexus mésentérique inférieur et parfois aussi un filet du plexus rénal.

---

(1) Ouvrage à consulter : A. Courty : Recherches anatomiques sur les nerfs splanchniques pelviens. Applications chirurgicales. *Thèse de Montpellier,* 1942.

Avant d'aborder le promontoire, les deux nerfs splanchniques pelviens se comportent de façon différente : *a)* tantôt, ils se fusionnent en une lame aplatie d'avant en arrière irrégulièrement étalée transversalement et fenêtrée; c'est à ce dispositif *(type lamellaire)* qui chemine sur la ligne médiane au-devant des deux premières pièces sacrées que Latarjet et Bonnet ont donné le nom de *nerf présacré* (1) (25 % des cas); *b)* tantôt au contraire, les deux nerfs s'étalent dans l'angle de bifurcation de l'aorte entre les deux artères iliaques primitives en une formation plexiforme qui constitue le *plexus interartério-iliaque (plexus hypogastrique supérieur d'Hovelacque)* (60 % des cas) (voy. : fig. 543).

Entre ces deux formations : lame nerveuse et plexus, on rencontre tous les intermédiaires plus ou moins plexiformes (15 % des cas).

Fig. 543.
Nerf splanchnique pelvien. Constitution des nerfs hypogastriques (schématique).

A. Type lamellaire (nerf présacré).

B. Type plexus interartério-iliaque.

Le *plexus interartério-iliaque* présente l'aspect d'une nappe nerveuse aplatie, richement fenêtrée, située au-devant de la bifurcation aortique, de la veine iliaque primitive gauche et du promontoire; il descend en avant de l'artère sacrée moyenne où il est placé entre l'excavation sacrée et le péritoine, compris dans une nappe de tissu celluleux; le tronc de l'artère hémorroïdale supérieure et la racine primitive du mésocôlon ilio-pelvien sont placés à sa gauche et ne le croisent pas.

Le plexus interartério-iliaque ou le nerf présacré se divisent dans le bassin en deux nerfs, les *nerfs hypogastriques* droit et gauche qui se terminent dans les *plexus* et *ganglions hypogastriques.*

Le nerf présacré renferme des fibres à myéline et des fibres amyéliniques (Cotte et Noël), enfin la plupart de ses fibres sont des *fibres sensitives* (Leriche et Stricker) qui,

(1) Articles à consulter : J. Delmas et de Rouville : Anatomie chirurgicale du nerf présacré, *La Gynécologie,* mars 1927.
J. Delmas et G. Laux : Constitution, forme et rapports du nerf présacré. *Comptes rendus de l'Association des Anatomistes,* Congrès de Londres, 1927, p. 80.

après synapse au niveau du ganglion hypogastrique, vont se terminer dans la moelle lombaire où elles ramènent aux centres nerveux axiaux la sensibilité viscérale des organes génitaux internes, utérus en particulier; aussi a-t-on proposé la résection du nerf présacré comme traitement du syndrome douloureux des cancers utérins inopérables.

RAMEAUX COMMUNICANTS. — Les ganglions de la chaîne sympathique lombaire sont réunis aux racines constitutives du plexus lombaire par des *rameaux communicants* et ceux-ci présentent au niveau du sympathique lombaire des caractères particuliers; tout d'abord, ils sont beaucoup plus longs que tous les autres *rami communicantes,* leur longueur pouvant atteindre jusqu'à 6 centimètres; ce fait tient à la situation très avancée de la chaîne lombaire et aux dimensions plus grandes des corps vertébraux lombaires; en outre, ils ont une disposition et une direction à peu près fixes; le ou les rameaux com-

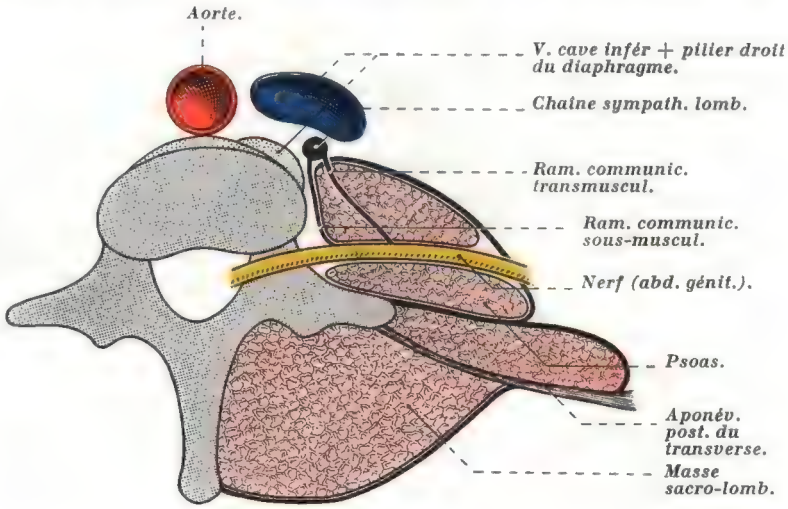

FIG. 544.

Rameaux communicants lombaires, vus sur une coupe horizontale, côté droit, segment inférieur de la coupe (demi-schématique).

municants du troisième nerf lombaire sont horizontaux; ceux qui lui sont sus-jacents sont obliquement ascendants en dehors et en arrière; ceux qui lui sont sous-jacents sont obliquement descendants en dehors et en arrière.

Leur nombre est très variable; on en compte en moyenne deux ou trois pour les deux premiers nerfs lombaires et un ou deux pour les autres nerfs, cela tient à la grande variabilité des ganglions lombaires et à l'irrégularité de leur disposition.

Tous les rameaux communicants se détachent du versant externe du ganglion : *a)* les uns sont appliqués sur les flancs de la colonne lombaire puis ils se dirigent sous les arcades d'insertion du psoas; ce sont les *rameaux communicants sous-musculaires;* dans ce trajet le rameau communicant suit l'artère lombaire ou la croise en spirale; *b)* les autres traversent le muscle psoas; ce sont les *rameaux communicants transmusculaires;* ces rameaux sont très grêles et difficiles à mettre en évidence par la dissection; pour les apercevoir, il faut dissocier avec grand soin les fibres charnues du psoas; ces *rami* n'existent qu'au niveau des deux ou trois premières racines lombaires (voy. : fig. 542 et 544).

Le rameau communicant qui unit la chaîne sympathique au premier nerf lombaire est le plus souvent contenu en totalité dans l'épaisseur du pilier du diaphragme.

Les *rami* destinés aux deux premiers nerfs lombaires renferment des fibres blanches et des fibres grises; les autres ne renferment que des fibres grises; ainsi la limite inférieure des nerfs viscéraux efférents correspond à la deuxième racine lombaire.

VASCULARISATION. — La chaîne sympathique lombaire est vascularisée par des *artères segmentaires*, les *artères lombaires*; son mode de vascularisation est donc identique à celui du sympathique thoracique.

Les rameaux artériels naissent, comme dans la région thoracique, soit en dedans, soit en dehors du point de croisement du cordon nerveux avec les artères lombaires; ils sont généralement courts et atteignent le ganglion peu après leur naissance.

Le *cinquième ganglion lombaire* reçoit une artériole qui est issue tantôt directement de la sacrée moyenne, tantôt de sa première branche collatérale, la cinquième artère lombaire.

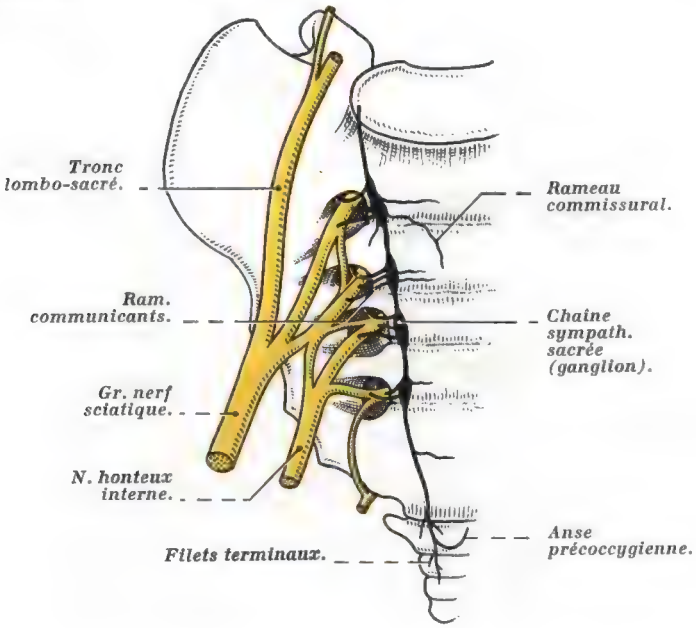

FIG. 545.

Chaîne sympathique sacrée et rameaux communicants, côté droit, vue antérieure (schématique).

CHAINE SYMPATHIQUE SACRÉE

Le *sympathique sacré* ou *sympathique pelvien* représente la portion terminale de la chaîne sympathique latéro-vertébrale; elle fait suite au sympathique lombaire.

La chaîne sympathique sacrée est située sur la face antérieure du sacrum (donc prévertébrale) un peu en dedans des trous sacrés antérieurs; elle s'étend en hauteur depuis le bord antérieur de l'aileron sacré jusqu'aux premières pièces coccygiennes où elle se termine (voy. : fig. 545).

TERMINAISON DES CHAINES SACRÉES. — La terminaison des deux chaînes sacrées est différente suivant les sujets; aussi distinguerons-nous *trois modes* de terminaison :

a) le plus souvent les deux chaînes se terminent isolément, de chaque côté de la ligne médiane en un bouquet de filets osseux coccygiens; *b)* parfois entre la terminaison des deux chaînes sacrées se trouvent interposées une ou deux anastomoses plexiformes transversales situées devant la première pièce coccygienne; c'est l'*anse précoccygienne;* *c)* enfin, plus rarement, les deux chaînes se terminent sur un petit ganglion médian,

appelé *ganglion de Walter,* d'où partent des filets osseux pour le coccyx, vasculaires pour l'artère sacrée moyenne; quelques-uns aboutissent à la glande coccygienne de Luschka (voy. : fig. 545).

La *direction* de la chaîne sympathique sacrée est celle de l'excavation pelvienne; elle présente donc l'aspect d'une courbure à concavité antérieure, mais elle se rapproche de plus en plus de la ligne médiane au fur et à mesure qu'on la considère plus bas.

Le *nombre* des ganglions de la chaîne sacrée est généralement de *quatre,* parfois mais plus rarement trois, exceptionnellement cinq. Envisagée par rapport aux trous sacrés antérieurs, leur *situation* est loin d'être constante et précise; très souvent, ils sont placés en regard des trous sacrés antérieurs où ils répondent au bord interne de l'orifice; parfois aussi, ils débordent soit au-dessus, soit au-dessous de chaque trou sacré antérieur.

Le quatrième ganglion et la chaîne sacrée recouvrent le bord interne du quatrième trou sacré antérieur ainsi que le nerf correspondant à son émergence.

Ils présentent un *aspect* fusiforme allongé; toutefois ils sont plus étalés que les ganglions lombaires; leur *volume* est moindre que celui des ganglions lombaires; en outre celui-ci va en diminuant de haut en bas; quant au cordon sympathique il est le plus souvent rubané et divisé en trois ou quatre filets parallèles et contigus dans sa partie supérieure; sur le reste de son trajet, il présente la forme d'un cordon régulier plus volumineux que le cordon lombaire.

Le premier ganglion sacré est quelquefois fusionné avec le dernier ganglion lombaire; dans ce cas, la masse commune est située entre le détroit supérieur et le premier trou sacré; elle présente souvent l'aspect d'un cordon moniliforme.

RAPPORTS. — La chaîne sympathique sacrée est située dans le tissu cellulaire lâche sous-péritonéal de l'excavation sacrée.

Elle répond : *a) en arrière,* au sacrum et aux digitations interorificielles d'insertion du muscle pyramidal du bassin dont elle est séparée par l'aponévrose du pyramidal; *b) en avant,* au péritoine et à l'ampoule rectale à l'état de réplétion ainsi qu'aux vaisseaux hypogastriques; *c)* en dedans, aux vaisseaux sacrés moyens et à l'insertion de la racine médiane du mésocôlon pelvien; *d) en dehors,* à l'émergence des branches constitutives du plexus sacré et aux vaisseaux sacrés latéraux.

DISTRIBUTION DU SYMPATHIQUE SACRÉ. — Le sympathique sacré présente des *branches collatérales* et des *rameaux communicants.*

BRANCHES COLLATÉRALES. — Le sympathique sacré fournit des rameaux ostéo-musculaires, des rameaux vasculaires, des rameaux commissuraux et les branches afférentes sacrées du ganglion hypogastrique.

1° **Rameaux ostéo-musculaires.** — Les rameaux ostéo-musculaires sont très grêles; ils se détachent des bords latéraux des ganglions sacrés et se distribuent aux vertèbres sacrées et coccygiennes et au muscle pyramidal du bassin.

2° **Rameaux vasculaires.** — Les rameaux vasculaires se distribuent à l'artère sacrée moyenne autour de laquelle ils forment un riche plexus qui accompagne le vaisseau jusqu'à la glande coccygienne de Luschka.

3° **Rameaux commissuraux.** — Les rameaux commissuraux sont au nombre de deux ou trois; ils unissent les deux chaînes sacrées et sont généralement plexiformes; ils abandonnent des filets osseux pour le sacrum et vasculaires pour l'artère sacrée moyenne.

4° **Branches afférentes sacrées du ganglion hypogastrique.** — Les branches afférentes sacrées du ganglion hypogastrique sont au nombre de deux ou trois; elles sont généralement plus

volumineuses que les rameaux précédents; elles naissent de la face antérieure des deuxième et troisième ganglions sacrés; après un trajet oblique en bas et en avant elles se terminent dans la partie postérieure étalée du plexus hypogastrique; dans la moitié des cas, un filet se détache de l'une de ces branches pour se terminer sur un des nerfs érecteurs d'Eckardt.

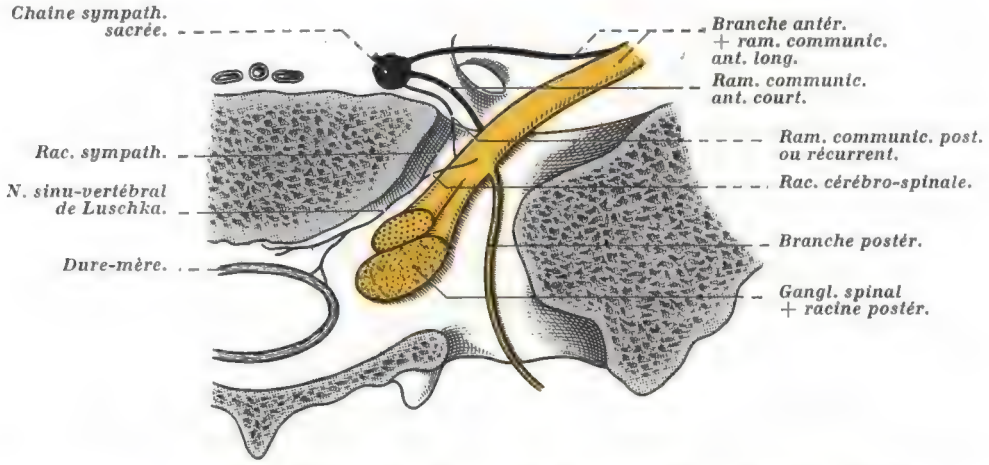

FIG. 546. — *Types de rameaux communicants sacrés, vus sur une coupe transversale passant par le premier canal sacré, côté droit, segment inférieur de la coupe* (demi-schématique).

RAMEAUX COMMUNICANTS. — Les rameaux communicants sacrés sont tous constitués par des fibres amyéliniques; ils vont des ganglions sacrés aux racines sacrées; ils sont multiples pour chaque racine et au nombre de deux à quatre en moyenne (voy. : fig. 546).

Nous les classerons en *deux catégories* par suite de leur disposition par rapport aux trous sacrés antérieurs; ce sont : *a) les rameaux communicants extra-orificiels* ou *antérieurs :* α) les uns *courts* et *gros* se jettent sur le tronc nerveux à sa sortie du trou sacré antérieur; ces rameaux sont constants au niveau de chacun des quatre trous sacrés; β) les autres *longs* et généralement *gros* rejoignent le nerf en dehors du trou sacré antérieur, mais ne s'observent qu'au niveau des deux premières racines sacrées; *b)* et les *rameaux communicants intra-orificiels* ou *postérieurs* situés à l'intérieur du trou sacré qui ne s'observent généralement qu'au niveau des trois premières racines sacrées; ils abordent le nerf sacré dans le canal sacré après un trajet récurrent *(rameau communicant récurrent)*; chacun d'eux fournit un *nerf sinu-vertébral* (voy. : fig. 546).

VASCULARISATION. — La chaîne sympathique sacrée possède également une vascularisation étagée, c'est-à-dire *métamérique.*

Ses ganglions reçoivent des rameaux artériels venus des artères sacrées moyenne et latérales (supérieure et inférieure).

L'*artère sacrée moyenne* envoie un rameau relativement long à chaque ganglion, soit directement, soit par l'intermédiaire des anastomoses transversales que cette artère envoie aux artères sacrées latérales.

L'*artère sacrée latérale supérieure* fournit constamment une artériole au premier ganglion sacré; tous les autres ganglions sacrés reçoivent un rameau de l'*artère sacrée latérale inférieure.*

Le ganglion de Walter est irrigué par une artériole issue de la partie terminale de la sacrée moyenne.

III

SYMPATHIQUE CÉPHALIQUE

Le *sympathique céphalique* est constitué par *cinq paires* de ganglions annexés aux nerfs crâniens ou à leurs branches de distribution; ce sont : *a)* le *ganglion ophtalmique* ou *ganglion ciliaire*; *b)* le *ganglion sphéno-palatin* ou *ganglion de Meckel*; *c)* le *ganglion otique* ou *ganglion d'Arnold*; *d)* le *ganglion sous-maxillaire*; *e)* et le *ganglion sublingual* ou *ganglion de Blandin.*

A ces masses ganglionnaires, il faut rattacher une formation diffuse de signification encore inconnue, improprement appelée *ganglion de Takeda*; celui-ci est constitué par des amas de cellules sympathiques disséminées au voisinage du ganglion de Gasser et principalement autour de l'origine de la branche ophtalmique de Willis ainsi qu'entre la branche ophtalmique et le nerf maxillaire supérieur; les cylindraxes qui partent de ces cellules passent dans la branche ophtalmique.

Tous ces ganglions sont en connexion, soit avec le moteur oculaire commun, soit avec le trijumeau et à chacune des trois branches terminales de ce dernier sont affectés des ganglions : *a)* à la branche ophtalmique de Willis se rattachent le ganglion ophtalmique et le ganglion de Takeda; *b)* au nerf maxillaire supérieur se rattache le ganglion sphéno-palatin par l'intermédiaire du nerf sphéno-palatin; *c)* au nerf maxillaire inférieur se rattachent les deux ganglions sous-maxillaire et sublingual par l'intermédiaire du nerf lingual; *d)* et au moteur oculaire commun se rattache le ganglion ciliaire.

Nous verrons également à l'étude de la systématisation de leurs branches afférentes que ces ganglions sont en connexion avec les troisième, cinquième, septième et neuvième paires crâniennes. Ces paires crâniennes contiennent les fibres végétatives du parasympathique crânien destinées à ces ganglions; d'autre part, le sympathique céphalique comprend en outre des fibres venues de la colonne grise végétative cervicale, des fibres du ganglion cervical supérieur venues par le plexus carotidien (fibres irido-dilatatrices) et des fibres du ganglion stellaire venues par le plexus vertébral.

La *systématisation* de ces ganglions nous montre en effet que *physiologiquement*, ils représentent des *relais (centres synaptiques)* sur le trajet des voies motrices et sécrétoires du parasympathique crânien et qu'on doit les rattacher : *a)* le ganglion sphéno-palatin, les ganglions sous-maxillaire et sublingual au facial et à l'intermédiaire de Wrisberg; *b)* le ganglion ciliaire au moteur oculaire commun; *c)* et le ganglion otique au glosso-pharyngien (voy. : *Parasympathique crânien*) (voy. : fig. 559).

I. — GANGLION OPHTALMIQUE OU GANGLION CILIAIRE

Le *ganglion ophtalmique* ou *ganglion ciliaire* a été découvert en 1701 par Schacher. Il est situé dans la cavité orbitaire contre le versant externe du nerf optique à l'union de son quart postérieur avec ses trois quarts antérieurs (voy. : fig. 547).

Il présente une *coloration* grisâtre, mais toujours plus foncée que celle des nerfs voisins; sa *forme* est très variable, tantôt triangulaire à base antérieure ou quadrangulaire, tantôt ovoïde mais aplati dans le sens transversal. Il présente une *longueur* moyenne de deux millimètres et une *hauteur* de un millimètre.

On a signalé l'existence de *ganglions ophtalmiques accessoires* souvent minuscules, disposés à la partie supérieure (ou interne) du nerf optique.

RAPPORTS. — Le ganglion ophtalmique est plongé dans une atmosphère cellulo-graisseuse qui le masque et rend son accès et son isolement difficiles. Il est appliqué contre la face externe du nerf optique auquel il adhère par de minces tractus celluleux. Il est généralement placé un peu en avant du point de croisement du nerf optique par l'artère ophtalmique ; à ce niveau l'artère lacrymale se détache fréquemment de l'artère ophtalmique (voy. : fig. 547).

Il répond : *a) en dehors,* mais à distance, à l'interstice compris entre le droit externe et le droit supérieur; il est séparé de ces muscles par la graisse de l'orbite; *b) en haut,* au nerf nasal qui surcroise très obliquement et à distance le nerf optique et à l'origine des nerfs ciliaires longs; *c) en bas,* au nerf du petit oblique et à l'artère musculaire inférieure (voy. : fig. 547).

BRANCHES AFFÉRENTES OU RACINES. — Les branches afférentes ou *racines* du ganglion ciliaire sont au nombre de *trois,* à savoir : *a)* la *racine courte* ou *motrice*; *b)* la *racine longue* ou *sensitive*; *c)* et la *racine sympathique* : toutes les trois abordent le ganglion par son bord postérieur.

1° La **racine courte** ou **grosse racine** ou **racine motrice** vient du nerf du petit oblique, branche du moteur oculaire commun; très courte, elle n'a jamais plus de 2 millimètres de long. Elle se détache du nerf du petit oblique à 3 ou 5 millimètres environ de son origine; elle aborde le ganglion ciliaire vers son angle postéro-inférieur.

La racine courte est parfois dédoublée (voy. : fig. 547).

2° La **racine longue** ou **racine grêle** ou **racine sensitive** naît du nerf nasal à quelques millimètres en avant de l'anneau de Zinn; très fine, elle se dirige obliquement en bas et en avant pour aborder le ganglion ophtalmique au niveau de son angle postéro-supérieur (voy. : fig. 547).

3° La **racine sympathique** naît en plein sinus caverneux du plexus carotidien interne au point où la carotide interne décrit son deuxième coude; elle se dirige en avant, située d'abord dans le sinus caverneux, puis elle traverse l'anneau de Zinn un peu au-dessous et en dedans du nerf nasal; elle chemine dans l'orbite parallèlement à la racine sensitive et au-dessous d'elle; elle se termine dans le ganglion ciliaire à sa partie postérieure entre les deux racines précédentes (voy. : fig. 547).

BRANCHES EFFÉRENTES. NERFS CILIAIRES COURTS. — Les branches efférentes du ganglion ciliaire sont les *nerfs ciliaires courts*; tous émanent du ganglion au niveau de son bord antérieur; ils sont en nombre variable entre 8 et 15 en moyenne (voy. : fig. 547).

Ils naissent le plus souvent par 3 ou 4 troncs qui sont tout d'abord accolés à la face externe du nerf optique; puis ceux-ci se ramifient et se divisent en *deux faisceaux* de filets; l'un *supérieur*, l'autre *inférieur*; mais, avant d'aborder la face postérieure du globe oculaire, ils s'écartent du nerf optique, deviennent flexueux et pénètrent la sclérotique en compagnie des vaisseaux ciliaires, de telle façon que les orifices d'entrée des vaisseaux et des nerfs ciliaires sont disposés à la face postérieure de l'œil suivant un tracé elliptique.

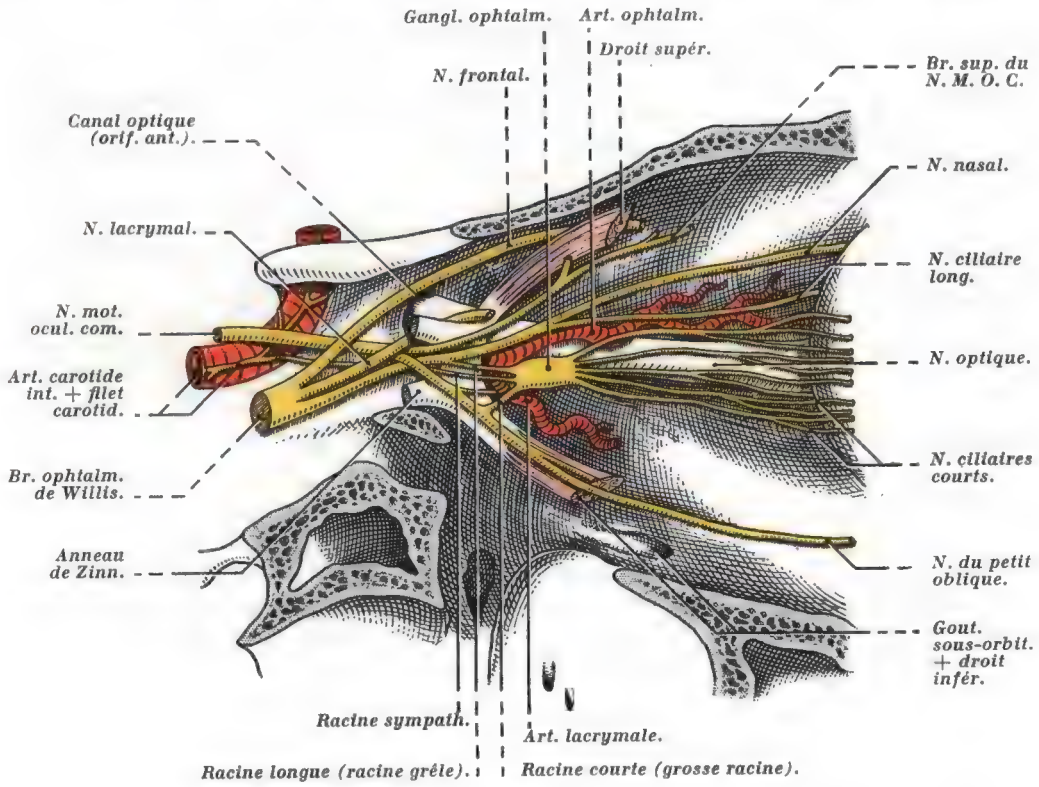

FIG. 547. — *Ganglion ophtalmique, ses racines et ses branches, côté droit; vue externe.*

Dans le globe oculaire, les nerfs ciliaires courts cheminent entre la sclérotique et la choroïde, dans l'épaisseur de la *lamina fusca*; finalement ils abordent la face externe du muscle ciliaire en formant un riche plexus appelé *plexus ciliaire* d'où partent de très fins rameaux pour l'innervation du muscle.

Les nerfs ciliaires courts fournissent en outre des rameaux grêles aux gaines méningées du nerf optique, à l'artère ophtalmique, à la choroïde, à la sclérotique, à la cornée et le *nerf de Tiedemann* à l'artère centrale de la rétine.

SYSTÉMATISATION DU GANGLION OPHTALMIQUE ET DE SES BRANCHES. — Si du point de vue anatomique, le ganglion ciliaire et ses branches afférentes et efférentes forment un

tout bien individualisé, du point de vue physiologique, le système du ganglion ophtalmique comprend des fibres nerveuses de signification physiologique différente.

Le ganglion ophtalmique peut être considéré comme semblable à un ganglion de la chaîne latéro-vertébrale dont les racines en sont les *rami communicantes* et contiennent les fibres pré-ganglionnaires, tandis que les nerfs ciliaires contiennent les fibres post-ganglionnaires ; c'est ainsi que l'on peut distinguer dans les racines du ganglion ophtalmique :

1° Pour la *racine motrice,* des *fibres irido-constrictives* ou *accommodatrices* venues du noyau pupillaire ou noyau organique du III (voy. : fig. 559 et 560).

2° Pour la *racine sympathique,* des *fibres irido-dilatatrices* qui ne font que passer au niveau du ganglion ciliaire sans y faire synapse (voy. : fig. 560).

La *voie irido-dilatatrice* comprend *deux neurones* : *a)* le *premier neurone* part du *centre cilio-spinal de Budge* situé dans le tractus intermédio-latéralis entre la septième cervicale et la deuxième dorsale; il passe par l'anse de Vieussens, le cordon sympathique cervical pour se terminer dans le ganglion cervical supérieur où il fait synapse avec les cellules de ce ganglion; *b)* le *deuxième neurone* part du ganglion cervical supérieur et par le rameau carotidien de ce dernier atteint le plexus carotidien interne, puis la racine sympathique et les nerfs ciliaires courts; certains auteurs font entrer en ligne de compte dans cette voie l'*anastomose sympathico-gassérienne,* cela en raison des recherches expérimentales de Morat; toutefois du point de vue anatomique rien n'est moins certain que cette anastomose existe (voy. : fig. 560).

3° Pour la *racine sensitive,* des *fibres centripètes* qui conduisent la sensibilité de la cornée.

Dans l'ensemble, le ganglion ophtalmique, et ses branches, comprend donc *quatre systèmes* qui sont :

1° Un **système de fibres irido-motrices** que l'on peut subdiviser en : *a) fibres irido-constrictives* qui passent par la racine motrice et les nerfs ciliaires après avoir fait synapse au niveau du ganglion ophtalmique; ce système appartient au parasympathique crânien (fibres pré-ganglionnaires); *b)* et *fibres irido-dilatatrices* qui passent soit par la racine sympathique en ne contractant aucune synapse au niveau du ganglion ciliaire, soit par la racine sensitive et les nerfs ciliaires.

2° Un **système de fibres accommodatrices** qui passent par la grosse racine et agissent sur le muscle ciliaire.

Ces trois catégories de fibres irido-constrictives, irido-dilatatrices et accommodatrices interviennent dans la réalisation du *réflexe à la lumière (réflexe photo-moteur)* et du *réflexe à l'accommodation*; elles sont en connexion avec le centre pupillaire ou noyau végétatif du moteur oculaire commun et pour les fibres irido-dilatatrices avec le centre cilio-spinal de Budge.

3° Un **système de fibres vaso-motrices** qui sont vaso-constrictives et vaso-dilatatrices; elles passent par la racine sympathique et par la racine grêle.

4° Enfin un **système de fibres kérato-sensitives** qui ramènent aux centres nerveux (noyau gélatineux), la sensibilité de la cornée; elles passent par les nerfs ciliaires courts et la racine grêle sans synapse ganglionnaire; cette disposition explique l'existence à la fois de fibres myéliniques et amyéliniques dans les nerfs ciliaires courts.

La sensibilité des enveloppes du globe oculaire y compris la cornée est sous la dépendance des nerfs ciliaires courts et longs et par conséquent du trijumeau par l'intermédiaire du nerf nasal; c'est à ces fibres qu'appartient le protoneurone de la *voie réflexe oculo-cardiaque.*

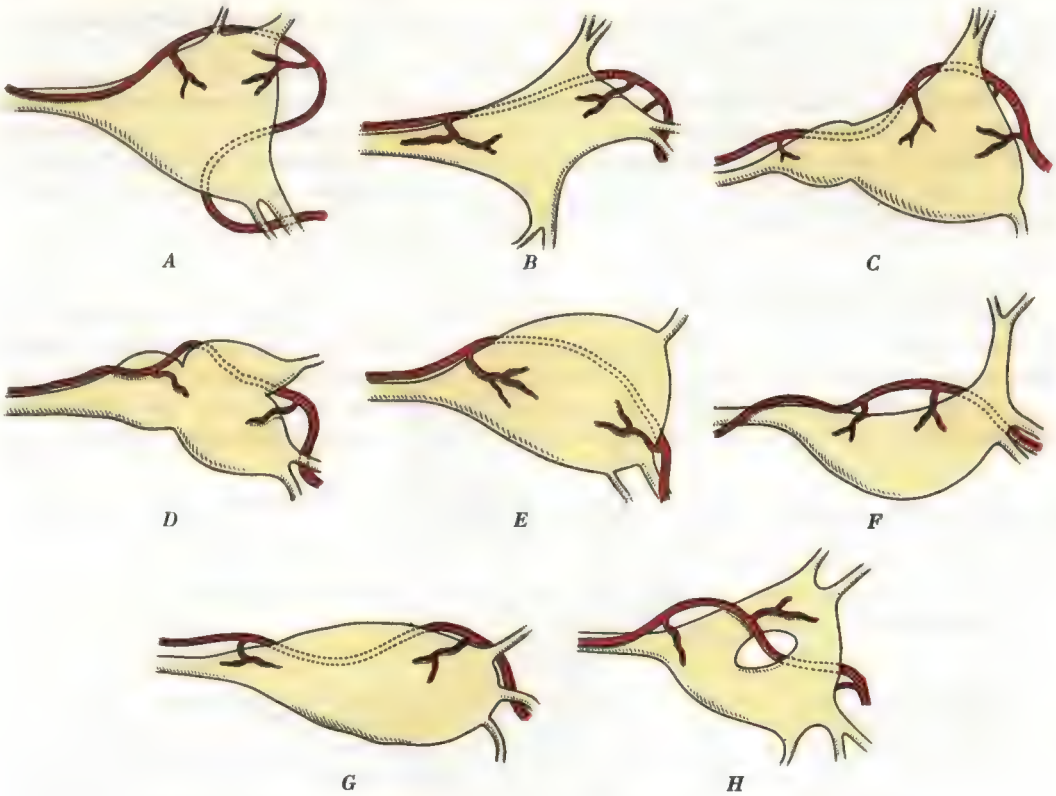

FIG. 548. — *Principaux types morphologiques du ganglion sphéno-palatin (ganglion de Meckel)* (schématique).

A, type triangulaire; *B*, type en carreau de carte à jouer; *C*, type en gourde pèlerine; *D*. type trilobé; *E*, type piriforme; *F*, type semi-lunaire ou en faucille; *G*, type fusiforme; *H*, type perforé ou annulaire (l'artère vidienne traverse l'orifice).

II. — GANGLION SPHÉNO-PALATIN

Le *ganglion sphéno-palatin* (1) ou *ganglion de Meckel* a été découvert par cet auteur en 1749.

FORME ET COLORATION. — De *coloration* gris cendré ou légèrement rougeâtre, il présente une *forme* variable suivant les sujets.

Les principaux *types morphologiques* que présente le ganglion sphéno-palatin sont les suivants :

1° Le plus souvent, il est *triangulaire ou piriforme*, aplati transversalement, à bords convexes, à base antérieure dont le sommet postérieur se continue par le nerf vidien.

(1) Article et ouvrage à consulter : TERRACOL : Le ganglion sphéno-palatin. Considérations générales, anatomiques et chirurgicales. *Archives internationales de Laryngologie, Otologie, Rhinologie et Broncho-œsophagoscopie*, juillet-août 1925, p. 787.
R. ESCAT : Anatomie médico-chirurgicale du ganglion sphéno-palatin. *Thèse de Toulouse*, 1945.

2° Le *type en gourde pèlerine* se rapproche beaucoup du type piriforme, mais s'en distingue par l'existence d'un étranglement voisin de l'attache du nerf vidien.

3° Le *type quadrangulaire* à bords concaves dit en forme de *cœur de carte à jouer.*

4° Signalons comme formes beaucoup moins fréquentes : *a)* le *type trilobé* ou en bulbes d'oignon accolés par leurs bases; le *type semi-lunaire* ou *en faucille*; *b)* le *type fusiforme,* dans ces deux types, le sommet postérieur du ganglion se continue sans ligne de démarcation bien nette avec le nerf vidien; *c)* et le *type perforé* ou *annulaire* où l'artère vidienne traverse le ganglion par un petit orifice (voy. : fig. 548).

VOLUME ET SITUATION. — Son *volume* est variable; il possède en général celui d'une lentille ou d'un petit pois (Sappey). Il est situé dans la *partie haute de l'arrière-fond de la fosse ptérygo-maxillaire*; sa moitié postérieure est logée dans une petite niche osseuse plus ou moins évasée en forme d'entonnoir : c'est la *fossette du ganglion de Meckel*; elle correspond à la partie antérieure du canal vidien; elle est située au niveau de la base d'implantation des deux ailes de l'apophyse ptérygoïde (voy. : *Sphénoïde,* tome I).

DIMENSIONS. — Etant donné la variabilité de sa forme, il est difficile de lui attribuer des dimensions exactes, car elles seraient si dissemblables d'un sujet à l'autre qu'aucune moyenne ne pourrait en être déduite.

La *longueur* de la masse ganglionnaire dans les types les plus fréquents oscille entre 5 et 7 millimètres (R. Escat).

RAPPORTS. — Par la partie postérieure, le ganglion de Meckel est en contact avec le squelette; mais dans sa partie antérieure il est recouvert d'une couche de tissu cellulo-graisseux et d'un fin lacis veineux (Hovelacque) qui rendent sa découverte difficile.

Il est situé un peu en dedans et au-dessous du *nerf maxillaire supérieur,* à une distance de 4 à 5 millimètres du tronc nerveux; peu après sa sortie du crâne au trou grand rond, ce nerf se dirige obliquement en avant, en bas et en dehors en s'éloignant de plus en plus du ganglion (voy. : fig. 549).

Le ganglion sphéno-palatin entre en rapport : *a) en dedans,* avec la lame verticale du palatin qui représente la paroi interne de l'arrière-fond; le ganglion est situé au même niveau que le trou sphéno-palatin dans lequel s'engage l'artère homonyme; *b) en dehors,* avec les trois ou quatre racines plexiformes du *nerf sphéno-palatin* qui sont accolées au ganglion; un peu au-dessous du ganglion de Meckel, ce nerf s'épanouit en donnant ses branches terminales qui sont les trois ou quatre nerfs nasaux supérieurs, le nerf naso-palatin (nerf sphéno-palatin interne d'Hirschfeld), les trois nerfs palatins (antérieur, moyen et postérieur) et deux ou trois rameaux orbitaires (pour plus de détails, voy. : *Branches collatérales du nerf maxillaire supérieur*); *c) en arrière,* avec l'orifice antérieur du canal vidien dans lequel s'engage le nerf vidien et l'artère vidienne; *d)* et *en avant,* avec la boucle terminale de l'artère maxillaire interne qui, à ce niveau, est appliquée contre la paroi antérieure de la fosse représentée par la tubérosité du maxillaire supérieur; l'artère donne à ce niveau la ptérygo-palatine et la vidienne et elle se continue par la sphéno-palatine qui pénètre dans la fosse nasale correspondante par le trou sphéno-palatin (voy. : *Artère maxillaire interne,* tome III, fascicule I) (voy. : fig. 549).

BRANCHES AFFÉRENTES. — Les branches afférentes du ganglion de Meckel sont : *a)* le *nerf vidien, b)* des *rameaux venus du nerf sphéno-palatin, c)* et *un filet sympathique.*

1° Le ***nerf vidien*** est un nerf relativement grêle situé dans le canal vidien qu'il suit dans toute sa longueur accompagné de l'artère vidienne; il aborde le ganglion de Meckel au niveau de son extrémité postérieure.

C'est un nerf complexe formé par la réunion de *trois filets nerveux* qui sont : *a)* le *grand nerf pétreux superficiel* venu du ganglion géniculé du facial; il aborde le nerf vidien en passant par l'hiatus de Fallope; *b)* le *grand nerf pétreux profond* venu du nerf de Jacobson, branche du glosso-pharyngien; *c)* et un *filet sympathique* venu du plexus carotidien interne.

Du fait de sa constitution, le nerf vidien comprend les *trois racines* du ganglion de Meckel qui sont : *a)* la *racine parasympathique* représentée par le grand nerf pétreux superficiel; *b)* la *racine orthosympathique constituée* par le filet venu du plexus péricarotidien; *c)* et la *racine cérébro-spinale* représentée par le grand nerf pétreux profond (auquel s'ajoutent des fibres nerveuses venues du tronc du maxillaire supérieur) (voyez plus loin).

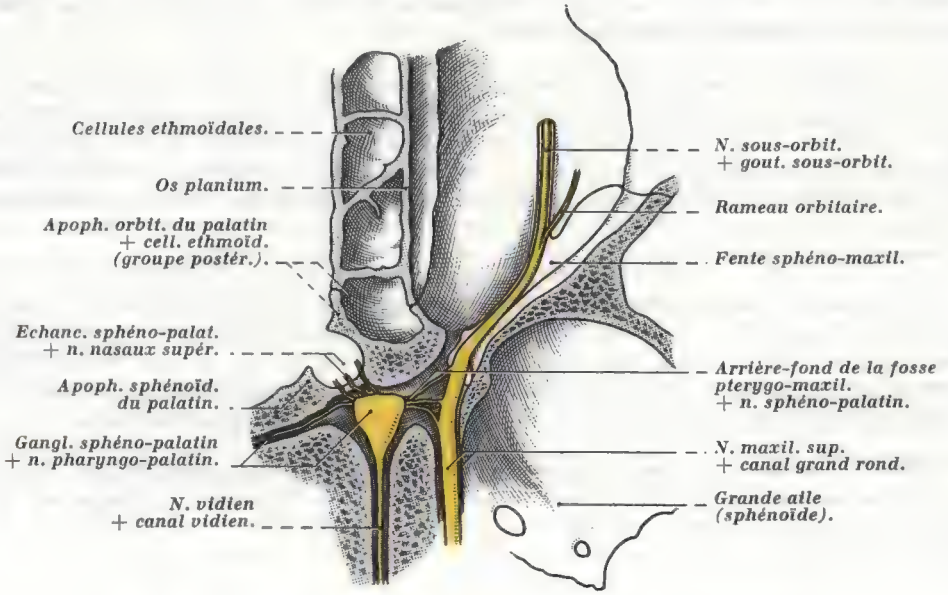

FIG. 549. — *Trajet des nerfs maxillaire supérieur et sous-orbitaire. ganglion sphéno-palatin; vue supérieure, côté droit.*

2° Les **rameaux du nerf sphéno-palatin** constituent un véritable *plexus supra-ganglionnaire* dont les fibres naissent du nerf sphéno-palatin entre son origine sur le nerf maxillaire supérieur et son point de croisement avec le ganglion de Meckel; mais en aucun cas, le ganglion de Meckel n'est rattaché au nerf maxillaire supérieur comme le décrivent et le figurent les classiques par deux ou trois racines grêles; le nerf sphéno-palatin présente des rapports de contiguïté avec le ganglion au niveau de son croisement avec ce dernier; mais il ne naît pas de l'angle antéro-inférieur du ganglion.

Tous ces rameaux abordent le ganglion de Meckel par son bord supérieur et sa face externe.

3° Le **filet sympathique** venu du plexus carotidien interne au niveau de la partie terminale de la portion horizontale de l'artère dans le sinus caverneux, aborde le ganglion de Meckel avec le nerf vidien dont il représente un des trois filets constitutifs.

BRANCHES EFFÉRENTES. — Le ganglion sphéno-palatin ne possède aucune branche efférente isolée; toutes ses fibres nerveuses efférentes passent par le nerf sphéno-palatin

et s'échappent du ganglion au niveau de l'angle antéro-inférieur pour se jeter sur le nerf sans trajet apparent; ce qui a fait croire à certains anatomistes à l'origine ganglionnaire du nerf sphéno-palatin.

Toutes ces fibres se distribuent aux branches du nerf sphéno-palatin, c'est-à-dire aux nerfs nasaux supérieurs, au nerf naso-palatin, aux trois nerfs palatins et aux rameaux orbitaires (au nombre de deux à trois).

SYSTÉMATISATION DU GANGLION SPHÉNO-PALATIN ET DE SES BRANCHES. — Si la systématisation des fibres constitutives du ganglion ciliaire et de ses branches est bien connue, celle du ganglion sphéno-palatin l'est beaucoup moins; néanmoins du point de vue anatomique et physiologique, on peut distinguer au ganglion de Meckel et à ses branches *trois systèmes* de fibres nerveuses qui sont :

1° Un **système de fibres sécrétoires lacrymales;** cette voie sécrétoire lacrymale comprend deux neurones : *a)* un protoneurone qui trouve son origine dans le noyau lacrymal de Yagita ou noyau organique du facial et dont les fibres empruntent la voie du facial, du nerf grand pétreux superficiel et du nerf vidien; *b)* et un deutoneurone dont l'élément cellulaire est situé dans le ganglion de Meckel, lieu de la synapse, et dont les fibres passent par le nerf sphéno-palatin, le nerf maxillaire supérieur, son rameau orbitaire et l'arcade orbito-lacrymale pour aboutir à la glande lacrymale (voy. : fig. 559).

2° Un **système de fibres sensitives** pour les muqueuses du voile du palais, des fosses nasales et du pharynx; ces fibres sensitives ne sont pas interrompues dans le ganglion sphéno-palatin; elles suivent une double voie : celle du trijumeau par le nerf sphéno-palatin et le plexus supra-ganglionnaire et celle du glosso-pharyngien par le nerf vidien, le grand nerf pétreux profond, le nerf de Jacobson et le ganglion d'Andersch.

3° Enfin un **système de fibres vaso-motrices** venues par le filet sympathique carotidien et destinées au voile du palais et aux fosses nasales; ces fibres font synapse au niveau du ganglion de Meckel (voy. : fig. 561).

III. — GANGLION OTIQUE

Le *ganglion otique* ou *ganglion d'Arnold* a été découvert par cet auteur en 1826.

FORME. — Sa *forme* est variable suivant les sujets; nous distinguerons *trois types morphologiques* : *a)* le plus souvent (80 % des cas) il présente l'aspect d'une petite masse grise rougeâtre, ovoïde, aplatie, ayant la forme d'un galet en miniature : c'est le *type ganglionnaire*; *b)* parfois, mais plus rarement, il présente un aspect étalé, aplati : c'est le *type lamellaire*; *c)* enfin et exceptionnellement, il est constitué par un enchevêtrement de fibres et d'amas cellulaires disséminés : c'est le *type diffus*; parfois aussi, il peut être environné de *ganglions accessoires.*

DIMENSIONS. — Sa *longueur* est d'environ 3 millimètres; sa *hauteur* de 2 millimètres et son *épaisseur* d'un millimètre environ. Son grand axe est disposé obliquement en bas, en avant et en dehors.

SITUATION. — Annexé au nerf maxillaire inférieur, il est situé sous la base du crâne, immédiatement au-dessous et en dedans du trou ovale où il apparaît appliqué contre la face interne du nerf maxillaire inférieur un peu au-dessus de la naissance du nerf auriculo-temporal (voy. : fig. 375).

RAPPORTS. — Le ganglion d'Arnold est situé dans la *région interptérygoïdienne.*

Il entre en rapport : *a) en dedans,* avec la portion cartilagineuse de la trompe d'Eustache et le péristaphylin externe; *b) en dehors,* avec le maxillaire inférieur qui donne peu après ses deux grosses branches terminales, le dentaire inférieur et le lingual; il est classique de dire que le ganglion d'Arnold est appliqué contre le versant interne du nerf maxillaire inférieur, mais en réalité il est toujours beaucoup plus près de son bord postérieur que de sa face interne, et le ganglion n'entre en rapport avec le versant interne du tronc nerveux que par ses deux tiers antérieurs; *c) en arrière,* avec l'artère méningée moyenne dont il n'est distant que de 2 à 3 millimètres; *d) en avant,* avec l'interstice musculaire compris entre le péristaphylin externe et le ptérygoïdien interne et dans lequel s'engage le nerf du péristaphylin externe, mais à un niveau inférieur au ganglion otique; *e) en haut,* avec la base du crâne dont il est séparé par le nerf du muscle du marteau; *f)* et *en bas* (mais à distance) avec la corde du tympan qui se jette sur le nerf lingual.

BRANCHES AFFÉRENTES OU RACINES. — Les branches afférentes ou racines du ganglion otique d'Arnold sont au nombre de *quatre* : *a) deux racines courtes,* venues du nerf maxillaire inférieur; *b)* le *nerf petit pétreux superficiel*; *c)* le *nerf petit pétreux profond*; *d)* et un *filet sympathique.*

1° Les **deux racines courtes** issues du nerf maxillaire inférieur sont très courtes et très grêles mais constantes; disposées parallèlement, elles naissent de la face interne du nerf maxillaire inférieur peu après sa sortie du trou ovale; elles se dirigent obliquement en dedans et en arrière et abordent le ganglion par son bord supérieur.

2° Le **nerf petit pétreux superficiel** naît du facial au niveau du genou; il traverse l'hiatus accessoire situé sur le versant antérieur du rocher, s'unit au nerf petit pétreux profond, puis il sort du crâne, soit par le *canaliculus innominatis d'Arnold,* soit par la suture sphéno-pétreuse et finalement il aboutit au ganglion d'Arnold.

3° Le **nerf petit pétreux profond** naît du nerf de Jacobson, branche de la neuvième paire au niveau du promontoire; il sort de la caisse du tympan par un orifice qui l'amène sur la face antérieure du rocher où il fusionne avec le précédent; la réunion des deux nerfs petits pétreux superficiel et profond constitue la *racine longue* qui aborde le ganglion otique au niveau de son extrémité postérieure.

4° Le **filet** ou **racine sympathique** (racine orthosympathique) est très grêle; il dérive du plexus de la méningée moyenne; il naît de ce plexus à un niveau inférieur au ganglion et l'aborde par son pôle postérieur.

BRANCHES EFFÉRENTES. — Les branches efférentes du ganglion otique se jettent sur les branches collatérales du nerf maxillaire inférieur voisines de ce ganglion, en particulier : sur le nerf auriculo-temporal par deux filets; sur le rameau méningé du nerf maxillaire inférieur; sur le nerf commun du ptérygoïdien interne, péristaphylin externe et muscle du marteau; sur le nerf buccal (Rauber); et sur la corde du tympan par deux ou trois filets plexiformes.

SYSTÉMATISATION DU GANGLION OTIQUE ET DE SES BRANCHES. — De la systématisation du ganglion otique et de ses branches on ne connaît bien que les fibres sécrétoires parotidiennes et les fibres vaso-motrices.

1° Les **fibres sécrétoires parotidiennes** constituent l'ensemble des neurones terminaux de la *voie sécrétoire salivaire parotidienne*. Cette voie présente deux neurones : *a)* un protoneurone part du noyau salivaire inférieur, suit le trajet de la neuvième paire jusqu'au ganglion d'Andersch et par le nerf de Jacobson, le nerf petit pétreux profond et la racine longue du ganglion otique aboutit à ce dernier où il fait synapse; *b)* et un deutoneurone qui part du ganglion d'Arnold, passe par les anastomoses que ce ganglion présente avec le nerf auriculo-temporal et par ce nerf aboutit à la glande parotide (voy. : *Innervation de la parotide*, tome VI) (voy. : fig. 559).

2° Les **fibres vaso-motrices** sont fournies par le filet sympathique carotidien, mais ne s'arrêtent pas dans le ganglion.

3° Très vraisemblablement le système du ganglion otique présente, comme le ganglion de Meckel auquel il est analogue en tout point, des **fibres centripètes sensitives** qui sont amenées au ganglion par les nerfs sensitifs que fournit le maxillaire inférieur tels que le buccal et l'auriculo-temporal.

IV. — GANGLION SOUS-MAXILLAIRE

Le *ganglion sous-maxillaire*, annexé au nerf lingual, a été décrit par Meckel en 1748. Il est situé à la partie postérieure du sillon gingivo-labial sur la face latérale de la langue au-dessus de la glande sous-maxillaire.

Il est très variable comme *forme* et comme *dimensions*; le plus souvent il est bien délimité et présente alors le volume d'un grain de chènevis; sa forme est ovoïde à grand axe horizontal, ou tétraédrique; parfois aussi il est rétréci à sa partie moyenne en forme de sablier; quelquefois mais plus rarement, il est étalé, diffus et plexiforme.

Il entre en rapport avec : *a) en dedans*, le muscle hyoglosse et le bord postérieur du mylo-hyoïdien; *b) en dehors*, avec la muqueuse linguale; *c) en bas*, avec le prolongement interne de la glande sous-maxillaire; *d)* et *en haut*, avec le nerf lingual auquel il est appendu et relié par ses nombreuses racines (voy. : fig. 559).

GANGLION DE LANGLEY. — On rencontre fréquemment (6 fois sur 10) un peu au-dessous et en arrière du ganglion sous-maxillaire un petit corpuscule ganglionnaire arrondi : c'est le *ganglion de Langley* improprement appelé ganglion du hile qui n'est autre chose qu'un *ganglion sous-maxillaire accessoire* (voy. : fig. 562).

Il est réuni par trois ou quatre filets plexiformes grêles au ganglion sous-maxillaire et par deux ou trois filets indépendants au nerf lingual.

BRANCHES AFFÉRENTES OU RACINES. — Les branches afférentes ou racines du ganglion sous-maxillaire proviennent du nerf lingual et du sympathique.

1° Les *racines* venues du *nerf lingual* sont toujours nombreuses, mais variables suivant les sujets; on en compte en moyenne entre 4 et 12; elles sont grêles, parfois même très grêles, d'autant plus grêles qu'elles sont plus nombreuses. Elles se détachent du nerf lingual au niveau de la partie déclive de sa courbe sur une longueur d'un centimètre environ; les racines moyennes sont très courtes (2 à 3 millimètres environ); celles des extrémités (racines antérieure et postérieure) sont beaucoup plus longues et souvent plexiformes; elles abordent le ganglion sous-maxillaire au niveau de son bord supérieur (voy. : fig. 562).

2° Le *filet* ou *racine sympathique* provient du *plexus de l'artère faciale*; très grêle, ce

filet accompagne toujours un petit rameau artériel glandulaire venu de la faciale qui se distribue au prolongement interne de la glande sous-maxillaire; il aborde le ganglion sous-maxillaire au niveau de son extrémité postérieure.

BRANCHES EFFÉRENTES. — Les branches efférentes sont en nombre variable; ce sont : *a)* des *rameaux glandulaires* qui sont toujours très grêles et pour certains d'une si grande finesse qu'ils sont difficiles à mettre en évidence par la dissection; ils se détachent de l'extrémité antérieure et du bord inférieur du ganglion sous-maxillaire; ils se distribuent à la glande sous-maxillaire, à la glande sublinguale et à leurs canaux excréteurs : canaux de Warthon et de Bartholin; *b)* et le *nerf pharyngien de Claude Bernard* (inconstant); celui-ci après un trajet rétrograde qui l'amène sur le bord de la langue et le bord interne des deux piliers se distribue à la muqueuse de la paroi postéro-latérale de l'oro-pharynx. Du ganglion de Langley partent également des rameaux efférents pour le prolongemnt interne de la glande sous-maxillaire.

SYSTÉMATISATION DU GANGLION SOUS-MAXILLAIRE ET DE SES BRANCHES. — Le ganglion sous-maxillaire et ses branches contiennent des *fibres sécrétoires, sous-maxillaires* des *fibres vaso-motrices* et des *fibres sensitives.*

1° Les **fibres sécrétoires sous-maxillaires** représentent les neurones terminaux de la voie sécrétoire salivaire sous-maxillaire.

Cette voie comporte comme la précédente (voie sécrétoire parotidienne) *deux neurones : a)* un protoneurone qui possède une double origine, à savoir : α) d'une part, au niveau des cellules végétatives du noyau salivaire supérieur annexé au facial; il suit le trajet de l'intermédiaire de Wrisberg, puis la corde du tympan, le lingual, les racines du ganglion sous-maxillaire et finalement il se termine dans le ganglion ou dans son accessoire (ganglion de Langley) où il fait synapse; β) et d'autre part, du noyau de Popoff annexé à la douzième paire; il suit le trajet de ce nerf, puis la ou les anastomoses XII-lingual, il se termine dans les ganglions sous-maxillaires ou de Langley; *b)* et un deutoneurone qui part du ganglion sous-maxillaire ou du ganglion de Langley pour se terminer dans les glandes sous-maxillaires et sublinguale (voy. : fig. 559).

2° Les **fibres vaso-motrices** sont : *a)* les unes *vaso-constrictives* fournies par le filet sympathique venu du plexus de la faciale; *b)* les autres *vaso-dilatatrices* venues du ganglion cervical supérieur par un trajet fort complexe.

3° Les **fibres sensitives** se dirigent vers le ganglion de Gasser sans interruption préalable dans le ganglion sous-maxillaire, par le nerf pharyngien de Claude Bernard, les racines du ganglion sous-maxillaire, le lingual et le nerf maxillaire inférieur.

V. — GANGLION SUBLINGUAL

Le *ganglion sublingual* ou *ganglion de Blandin* a été décrit par cet auteur en 1838; il est annexé au nerf sublingual, branche du lingual.

C'est un corpuscule ganglionnaire plexiforme situé au voisinage du bord supérieur de la glande sublinguale; au point où le nerf sublingual s'épanouit en ses filets glandulaires il lui fournit un certain nombre de rameaux afférents plexiformes qui constituent ses racines; par son extrémité antérieure, il envoie des rameaux efférents sécrétoires à la glande sublinguale.

Le ganglion sublingual se comporte vis-à-vis de la glande sublinguale comme le ganglion sous-maxillaire vis-à-vis de la sous-maxillaire (voy. : fig. 559 et 562).

MICRO-GANGLIONS DE PALADINO. — On désigne sous le nom de *micro-ganglions de Paladino,* de minuscules amas cellulaires sympathiques situés sur le trajet des rameaux glandulaires que le ganglion sous-maxillaire envoie aux glandes sous-maxillaire et sublinguale.

Ils ont la même signification que les ganglions précités dont ils représentent des formations aberrantes.

DIVISION DU SYMPATHIQUE

Les travaux des physiologistes ont modifié considérablement la conception que l'on avait autrefois du système nerveux sympathique; actuellement on divise le sympathique en *deux parties* bien distinctes qui sont : *a)* d'une part, l'*orthosympathique*; *b)* et d'autre part, le *parasympathique*; cette division est du reste étayée à la fois sur des faits anatomiques, physiologiques et pharmacodynamiques; enfin au niveau des viscères leur rôle fonctionnel est antagoniste, si bien que toute fonction viscérale normale résulte de l'équilibre dans l'action physiologique de ces deux systèmes.

Lorsqu'un déséquilibre ou un dysfonctionnement se produit entre les deux systèmes, des perturbations organiques fonctionnelles apparaissent, créant ainsi des états morbides que l'on classe suivant l'influence prépondérante de l'un ou de l'autre des systèmes sympathiques en *syndromes sympathicotoniques* et *syndromes vagotoniques.*

I. **ORTHOSYMPATHIQUE.** — L'*orthosympathique* est représenté : *a) dans la moelle,* par la colonne grise de la corne latérale ou tractus intermédio-latéralis avec ses *trois* tronçons : cervical (C3-C4), dorso-lombaire (C8-L2) et lombo-sacré (L4-S4); *b)* et par *deux chaînes ganglionnaires latéro-vertébrales* (voy. : fig. 550).

La *chaîne latéro-vertébrale* et les nerfs végétatifs qui en partent se rattachent donc à l'orthosympathique, mais ces nerfs ne vont jamais se terminer directement dans un organe.

Les *fibres pré-ganglionnaires* qui les constituent sont courtes puisqu'elles aboutissent aux ganglions de la chaîne latéro-vertébrale où elles font synapse avec les fibres post-ganglionnaires. Ce neurone est donc *axio-ganglionnaire* et myélinique.

Les *fibres post-ganglionnaires* vont des ganglions de la chaîne sympathique à l'organe; elles sont amyéliniques.

A l'exception de son action sur les éléments de revêtement cutané (muscles lisses tels que le muscle aréolaire du mamelon et muscles arrecteurs des poils, glandes sudoripares, glandes mammaires), l'orthosympathique agit exclusivement sur les viscères (qui possèdent du reste une double innervation).

L'orthosympathique est accélérateur cardiaque (il augmente également la force de contraction du myocarde) et vaso-constricteur, il est dilatateur pupillaire (mydriase), il augmente le taux de la glycémie sanguine; il est modérateur du péristaltisme intestinal. Il est excité par l'adrénaline, hormone sympathicotrope qui semble être son excitant spécifique; aussi doit-on considérer l'orthosympathique comme physiologiquement solidaire des surrénales et des organes chromaffines tandis qu'il est inhibé par l'atropine; enfin, il active le métabolisme et accélère la destruction des réserves; de ce fait il est *catabolique.*

Physiologiquement, l'orthosympathique possède *trois fonctions* principales et élémentaires qui sont : *a)* une *fonction lisso-motrice*; *b)* une *fonction vaso-motrice*; *c)* et une *fonction sécrétoire.* Son territoire est donc très étendu; il comprend :

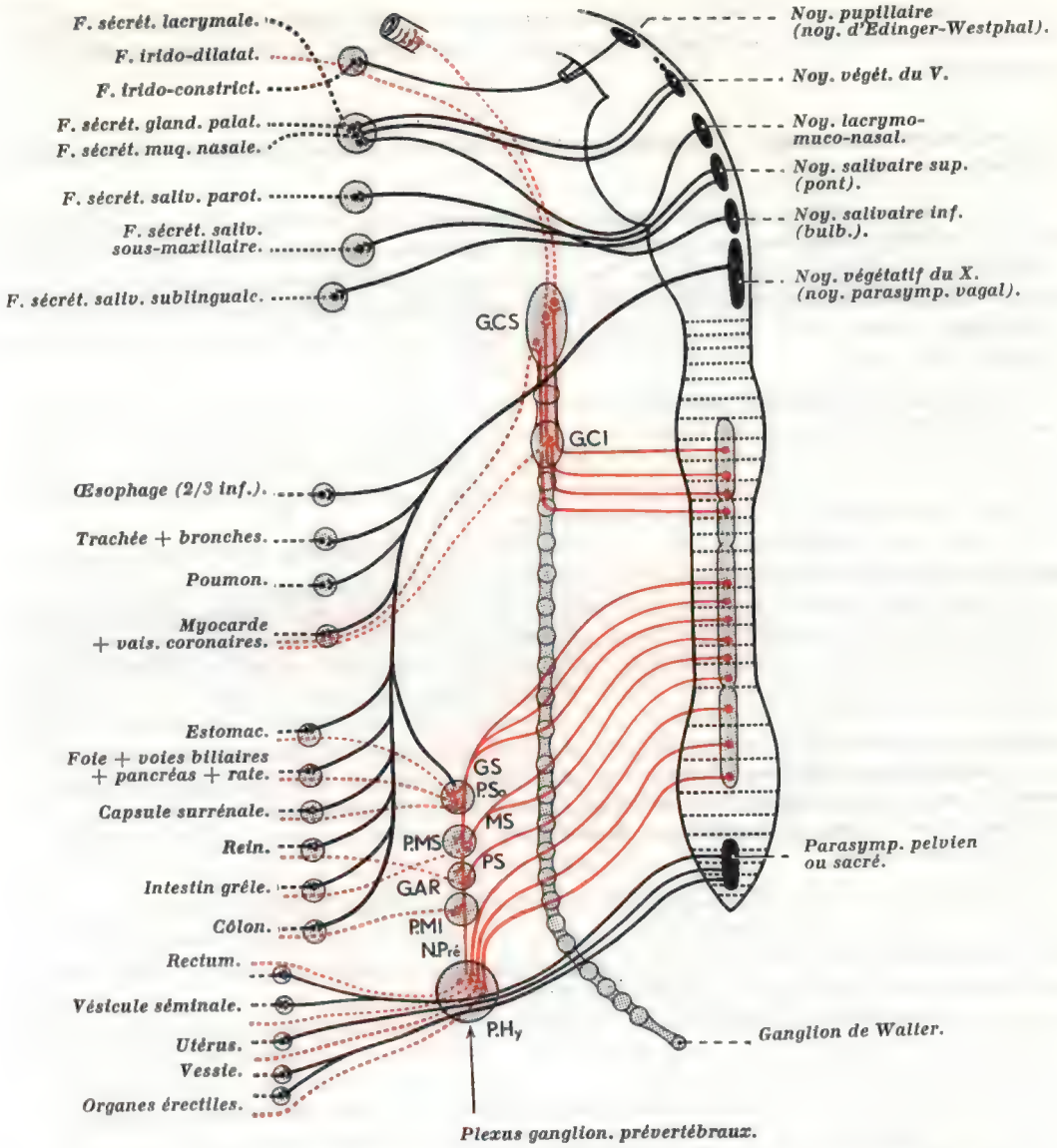

FIG. 550. — *Orthosympathique* (en rouge) *et parasympathique* (en noir) (schématique).

Les fibres nerveuses postganglionnaires motrices ou sécrétoires sont représentées en pointillé.

En grisé, centres médullaires orthosympathiques, chaîne ganglionnaire paravertébrale et ganglions. *G. C. S.*, ganglion cervical supérieur; *G. C. I.*, ganglion cervical inférieur; *G. S.*, *M. S.*, *P. S.*, grand moyen et petit splanchnique; *P. M. S.*, *P. M. I.* plexus mésentériques supérieur et inférieur; *P. So.*, plexus solaire; *G. A. R.*, ganglion aortico-rénal; *N. Pré.*, nerf présacré; *P. Hy.*, plexus hypogastrique.

a) du point de vue *viscéro-moteur* : tous les muscles lisses du tube digestif, de l'appareil uro-génital, les sphincters lisses et les muscles lisses de la peau; enfin il est le nerf irido-dilatateur et le nerf accélérateur cardiaque;

b) du point de vue *vaso-moteur*, il agit sur la musculature lisse de tous les vaisseaux;

c) du point de vue *sécrétoire,* il est le nerf sécréteur des glandes endocrines telles que les capsules surrénales, les thyroïdes, les îlots de Langherans et les glandes sébacées et sudoripares.

II. **PARASYMPATHIQUE.** — Le *parasympathique* doit être divisé à son tour en *deux parties* qui sont (voy. : fig. 550) :

a) Le **parasympathique crânien** auquel appartiennent tous les centres organo-végétatifs du tronc cérébral annexés aux nerfs crâniens : troisième, cinquième, septième, neuvième, dixième et douzième paires. Toutes les fibres parasympathiques crâniennes issues des noyaux végétatifs de ces nerfs aboutissent aux cinq paires ganglionnaires du sympathique céphalique; d'autre part, au parasympathique crânien doit être rattaché tout le système végétatif du vague.

b) Et le **parasympathique pelvien** ou **sacré** dont l'origine se trouve dans le noyau ou colonne médio-ventrale de la moelle; les fibres du parasympathique pelvien passent par les première, deuxième, troisième et quatrième racines sacrées et de là gagnent soit par les racines sacrées du plexus hypogastrique, soit par les nerfs érecteurs d'Eckard *(nervi erigens)* les ganglions du plexus hypogastrique.

Les fibres pré-ganglionnaires du parasympathique sont longues et myéliniques tandis que les fibres post-ganglionnaires sont courtes et amyéliniques.

Pour certains auteurs (Gilis) les centres vaso-dilatateurs médullaires devraient être compris dans le parasympathique (parasympathique cervical thoracique et lombaire).

Le parasympathique, dont le système végétatif du pneumogastrique représente une des parties les plus importantes, est modérateur cardiaque et vaso-dilatateur; il est irido-constricteur (myosis); il diminue le taux de la glycémie sanguine; il est accélérateur du péristaltisme intestinal. Il est excité par la pilocarpine qui est son excitant spécifique et on lui rattache la vagotonine hormone pancréatique parasympathicotrope, il modère le métabolisme et de ce fait est *anabolique,* il favorise l'accumulation des réserves.

Le territoire du parasympathique est également très vaste, ne serait-ce que par l'étendue du champ du vague.

1° En ce qui concerne le **parasympathique crânien,** par l'intermédiaire du moteur oculaire commun, il agit sur le cristallin et la pupille; il intervient dans l'accommodation; il agit sur les sécrétions salivaires et lacrymales et sur les sécrétions muqueuses bucco-naso-pharyngées ainsi que sur les sécrétions sinusiennes.

Le paraympathique est en outre le nerf excito-sécréteur des glandes de l'appareil respiratoire (glandes trachéales) et du tube digestif (glandes fundiques, glandes pyloriques, glandes de Brünner et de Lieberkühn) et le nerf excito-moteur de la musculature lisse du tube digestif et de l'appareil respiratoire; enfin il est le nerf inhibiteur cardiaque.

2° En ce qui concerne le **parasympathique pelvien,** il est le nerf excito-moteur de la musculature lisse rectale et vésicale à l'exception de la musculature lisse utérine et vaginale; il est ainsi le nerf vaso-dilatateur des organes érectiles.

Actuellement, on admet que l'orthosympathique, le parasympathique et les glandes à sécrétion interne forment un tout histophysiologique : le *système neuro-glandulaire de la vie organo-végétative* (Guillaume) véritable *système autonome* qui s'oppose en quelque sorte au système de la vie de relation.

IV

PLEXUS ET GANGLIONS PRÉVISCÉRAUX ET VISCÉRAUX

Les plexus et ganglions sympathiques abdominaux sont des formations fort complexes *(plexus ganglionnés)*, disposées pour la plupart au voisinage de l'origine des grosses branches collatérales de l'aorte et auxquelles prennent part : *a)* des éléments venus des *chaînes latéro-vertébrales* (orthosympathique); *b)* et des éléments venus du *tronc pneumo-gastrique abdominal* ou *parasympathique vagal.*

1° Les **plexus préviscéraux** sont disposés soit au voisinage ou à la périphérie des organes ou des viscères, soit enfin autour des gros vaisseaux artériels, et la plupart d'entre eux sont mixtes végétatifs et somatiques; les principaux sont le plexus pharyngien; le plexus laryngé de Haller, le plexus thyroïdien, le plexus cardiaque, le plexus broncho-pulmonaire, le plexus solaire, et le plexus hypogastrique.

A ces plexus doivent être rattachés de nombreux plexus péri-artériels tels que les plexus cœliaque et mésentériques.

2° Les **plexus viscéraux** ou **intra-pariétaux (plexus intra-muraux)** sont des formations sympathiques plexiformes disposées dans la paroi des organes et des viscères; les plus importants sont ceux du tube digestif tels que le plexus sous-muqueux de Meissner et le plexus mésentérique d'Auerbach.

3° Les **ganglions préviscéraux** sont des relais ganglionnaires sympathiques interposés entre la chaîne sympathique latéro-vertébrale et les viscères; la plupart de ces ganglions ont un aspect et un volume très variables: les ganglions de petite taille sont situés au niveau des points nodaux du réseau plexiforme, tandis que les ganglions de volume appréciable, ganglions solaires, ganglions aortico-rénaux, ganglions aortico-mésentériques, sont situés au niveau des plexus périviscéraux et au voisinage des gros vaisseaux artériels tels que aorte abdominale, artère rénale, tronc cœliaque et artères mésentériques.

4° Les **ganglions viscéraux** ou **intra-muraux** sont toujours de très petite dimension (micro-ganglions); ils sont compris et situés dans les mailles des plexus viscéraux; ces ganglions représentent la dernière étape ganglionnaire du système nerveux sympathique périphérique.

Nous décrirons successivement les *plexus abdominaux* et *pelviens* les plus importants, à savoir : le *plexus solaire* et le *plexus hypogastrique* ainsi que leurs dépendances.

PLEXUS SOLAIRE

Le *plexus solaire* ou *plexus épigastrique* est une formation nerveuse complexe située sur la face antérieure de l'aorte abdominale, constituée par trois paires de ganglions à peu près symétriques et par des filets nerveux qui les unissent entre eux (voy. : fig. 551).

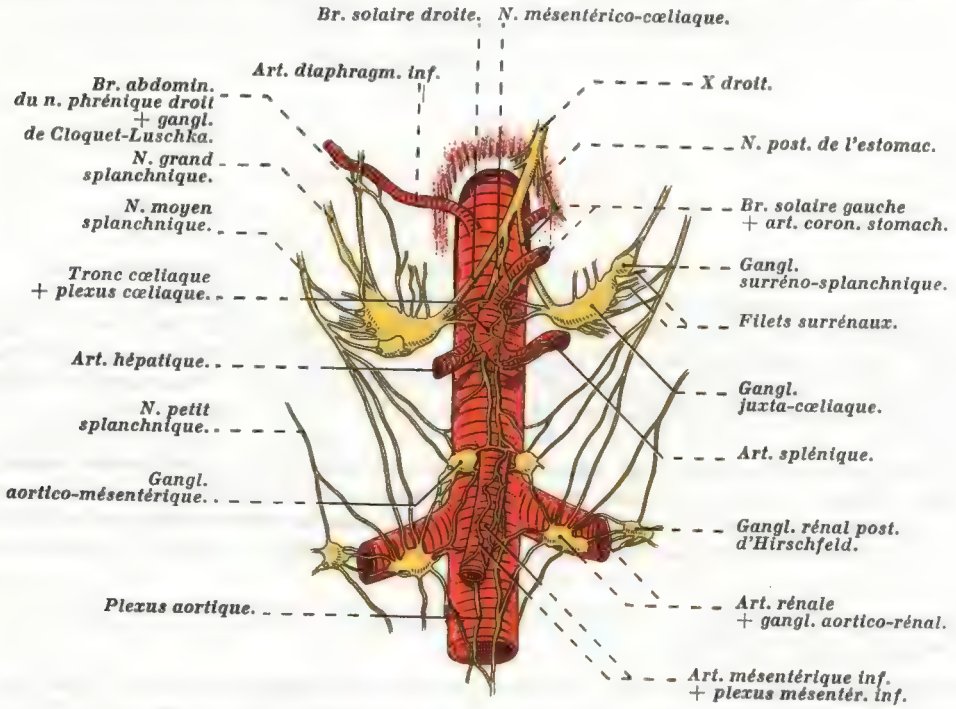

Fig. 551. — *Plexus solaire; vue antérieure* (demi-schématique).

Les *six ganglions* qui prennent part à sa constitution sont de haut en bas : *a)* les *ganglions semi-lunaires*; *b)* les *ganglions aortico-mésentériques supérieurs*; *c)* et les *ganglions aortico-rénaux*. Tous ces ganglions sont situés sur les faces antérieure ou latérales de l'aorte abdominale, au voisinage de l'origine du tronc cœliaque et des artères mésentérique supérieure et rénales auxquelles ils semblent être annexés.

Une telle disposition n'est que schématique car elle s'adapte à la commodité de la description; mais, si les deux ganglions semi-lunaires sont bien individualisés et faciles à mettre en évidence, il n'en est pas de même des autres; aussi le plexus solaire est-il variable dans sa constitution et, suivant les sujets, les ganglions peuvent être fusionnés ou divisés et intercalés dans les mailles du plexus.

En hauteur le plexus solaire s'étend depuis l'origine du tronc cœliaque jusqu'à celle des artères rénales; c'est-à-dire qu'il correspond à la douzième vertèbre dorsale et à la première lombaire.

Nous étudierons successivement : *a)* les ganglions du plexus solaire; *b)* leurs branches afférentes; *c)* et leurs branches efférentes avec les plexus qu'elles constituent.

I. — GANGLIONS DU PLEXUS SOLAIRE

1. — *Ganglions semi-lunaires.*

Les ganglions semi-lunaires (1) sont désignés quelquefois sous le nom de *ganglions solaires*; ils sont situés de chaque côté de la ligne médiane, à droite et à gauche du tronc cœliaque où ils occupent le plan postérieur de la *région cœliaque de Luschka,* au niveau du disque intervertébral qui sépare la douzième dorsale de la première vertèbre lombaire; le droit est souvent situé plus bas que le gauche.

Ils ne présentent que très rarement la *forme* en croissant décrite par les classiques; le plus souvent ce sont des masses nerveuses à surface irrégulière, hérissées de *pointes nerveuses* dues aux branches afférentes et efférentes du ganglion dont l'aspect est tantôt fusiforme et allongé, tantôt quadrilatère et étoilé; parfois ils sont morcelés et divisés en deux ou trois masses nerveuses, irrégulières et contiguës, unies entre elles par des ponts nerveux très courts; parfois aussi, ils présentent des étranglements dans la masse qui sont le témoignage d'une ébauche de division.

Leur *direction* est oblique en bas, en avant et en dedans; ils présentent deux extrémités ou *cornes* qui sont tantôt arrondies, tantôt effilées; la corne inférieure est en contact avec l'aorte; la corne supérieure est appliquée contre la face antérieure du pilier correspondant du diaphragme; par suite de cette disposition chaque ganglion semi-lunaire épouse la courbure de la convexité des corps vertébraux; aussi la face antérieure est-elle convexe alors que la face postérieure est concave.

Leur *volume* est variable, mais le plus souvent en raison inverse de l'importance des autres ganglions du plexus; le droit est toujours plus volumineux que le gauche, aussi la corne inférieure du ganglion semi-lunaire droit atteint-elle souvent la ligne médiane; cette disposition résulte de ce que le ganglion du côté droit est plus allongé que celui du côté gauche qui est en revanche plus condensé et plus trapu.

Les *dimensions* sont très variables. La *longueur* moyenne est de 2 centimètres à droite et de 1 cm. 1/2 à gauche; la *largeur* varie entre 8 et 12 millimètres et l'*épaisseur* entre 3 et 4 millimètres.

Leurs cornes internes ou inférieures sont au moins distantes d'un centimètre.

Leur *coloration* est gris rougeâtre et elle tranche assez bien avec l'aspect blanchâtre des branches afférentes splanchniques et du pneumogastrique abdominal.

RAPPORTS. — Les ganglions semi-lunaires occupent le plan profond de la *région cœliaque de Luschka,* où ils sont situés dans une nappe de tissu cellulaire lâche; ils sont compris entre les deux capsules surrénales (pour plus de détails, voy. : *Région cœliaque de Luschka* et *Aorte abdominale,* tome III, fascicule I) (voy. : fig. 552).

Ils répondent : *a) en arrière,* aux piliers droit et gauche du diaphragme sur lesquels ils reposent et se moulent ainsi qu'à l'aorte qu'ils débordent parfois; leurs cornes externes ou supérieures s'insinuent le plus souvent derrière la capsule surrénale et en particulier à droite lorsque le ganglion présente une forme allongée; *b) en bas,* au bord supérieur du pancréas et pour celui du côté gauche à l'artère splénique; *c) en avant,* tous les deux répondent au péritoine postérieur de l'arrière-cavité des épiploons qui les recouvre et les sépare, le gauche de la bourse rétro-stomacale et le droit de la bourse sous-hépatique; en

(1) Ouvrage à consulter : P. Walther : Etude sur le plexus solaire. *Thèse de Paris,* 1924.

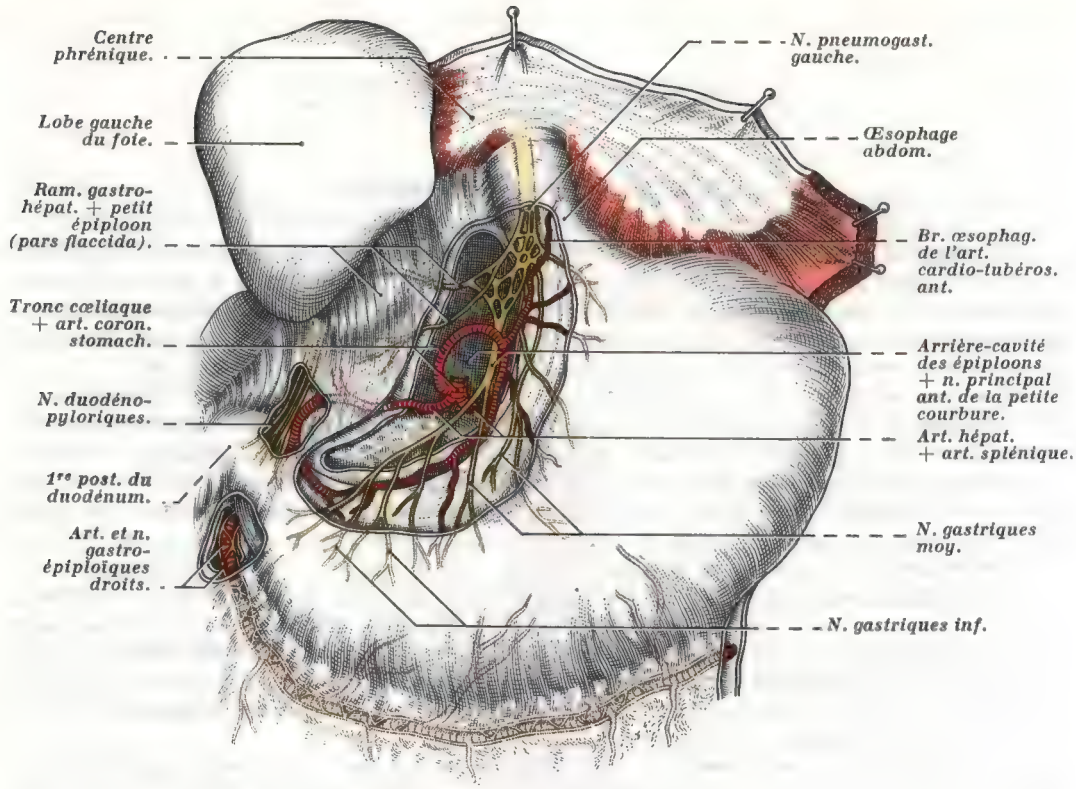

FIG. 552. — *Nerfs de l'estomac (vue antérieure).*
Rameaux gastrique et hépatiques du pneumogastrique gauche (d'après A. LATARJET et WERTHEIMER).

outre le ganglion semi-lunaire droit est recouvert en partie par la veine cave inférieure et par la tête du pancréas.

Les deux ganglions semi-lunaires sont réunis entre eux, au niveau de leurs cornes inférieures, par des filets transversaux préaortiques.

2. — *Ganglions aortico-mésentériques supérieurs.*

Si les ganglions semi-lunaires représentent la paire ganglionnaire annexée au tronc cœliaque, les ganglions aortico-mésentériques sont annexés à l'artère mésentérique supérieure. Ils sont très variables dans leur forme et leur constitution, aussi sont-ils souvent difficiles à mettre en évidence; nous distinguerons *quatre types morphologiques* qui sont : *a)* le *type bi-ganglionnaire,* le plus fréquent, constitué par deux petites masses nerveuses grisâtres, irrégulières et aplaties, et souvent fragmentées, situées sur la face antérieure de l'aorte abdominale de chaque côté de l'artère mésentérique supérieure; *b)* le *type en haltère* représenté par deux masses nerveuses appliquées contre les faces gauche et droite de l'artère mésentérique supérieure et réunies entre elles par un pont de substance nerveuse situé au-dessous de l'origine de l'artère mésentérique supérieure; *c)* le *type annulaire* ou *circumartériel* représenté par trois ou quatre masses qui entourent l'origine de l'artère mésentérique supérieure à la façon d'un anneau plus ou moins complet; *d)* et le *type en plaque disséminée,* constitué par de multiples petits ganglions interposés dans les

mailles d'un réseau plexiforme situé devant l'aorte autour de l'artère mésentérique supérieure.

Les deux ganglions aortico-mésentériques sont réunis entre eux par des anastomoses transversales qui passent au-dessus et au-dessous de l'artère mésentérique postérieure; ils sont également réunis respectivement de chaque côté aux ganglions semi-lunaires correspondants (voy. : fig. 551).

3. — *Ganglions aortico-rénaux.*

Les ganglions aortico-rénaux sont situés au voisinage de l'artère rénale, parfois préartériels, ils sont le plus souvent sous-artériels, plus rarement sus-artériels, mais toujours placés à un niveau antérieur par rapport à l'artère rénale. De forme allongée transversalement, ils sont toujours plus volumineux que les ganglions aortico-mésentériques; ils affectent approximativement la forme et le volume d'un grain d'orge; parfois aussi ils sont divisés en deux ou trois petites masses ganglionnaires (voy. : fig. 551).

Ils sont situés à proximité de l'aorte, entre l'origine de l'artère rénale et le hile.

Les ganglions aortico-rénaux sont masqués et recouverts en avant par la veine rénale à gauche et par la veine cave inférieure à droite.

Ils sont réunis entre eux par des filets préaortiques et rattachés aux ganglions semi-lunaires par de grêles rameaux.

A chaque ganglion aortico-rénal, nous rattacherons un petit ganglion appelé *ganglion rénal postérieur d'Hirschfeld*; celui-ci est situé à la face postérieure du pédicule rénal au voisinage de la portion hilaire du bord interne du rein; d'aspect tantôt ovoïde, tantôt aplati et plexiforme, ce ganglion est rattaché au ganglion aortico-rénal par des filets péri-artériels plexiformes disposés autour de l'artère rénale (voy. : fig. 551).

Les trois paires de ganglions qui constituent le plexus solaire sont donc reliées entre elles transversalement par des anastomoses péri-aortiques et elles sont en outre anastomosées latéralement étage par étage par des rameaux homolatéraux; d'autre part, ces trois paires ganglionnaires fournissent chacune des filets surrénaux (voy. : fig. 556).

II. — BRANCHES AFFÉRENTES DU PLEXUS SOLAIRE

Les *branches afférentes* du plexus solaire sont représentées par le pneumogastrique abdominal, par le groupe des nerfs splanchniques, branches efférentes des chaînes sympathiques thoraciques et par le phrénique droit (branche abdominale) (voy. : fig. 551).

1. — *Pneumogastrique abdominal.*

Dès que l'œsophage a franchi le diaphragme au niveau de l'hiatus œsophagien, il n'est plus possible de parler de pneumogastrique droit ou de pneumogastrique gauche, mais uniquement d'un *plexus péri-œsophagien.* De ce plexus se détache derrière l'œsophage abdominal ou à la face postérieure du cardia, un tronc nerveux, désormais impair et médian, qui correspond à l'ancien pneumogastrique droit ou postérieur des classiques : c'est le *tronc pneumogastrique abdominal de Delmas et Jayle* (1) (voy. : *Nerf Pneumo-*

(1) Article à consulter : J. Delmas et G. Jayle. Distribution du pneumogastrique abdominal. *Comptes rendus de l'Association des Anatomistes,* 1931, p. 155.

gastrique); toutes les branches viscérales issues de haut en bas de ce tronc doivent être considérées comme des *collatérales*.

Il se dirige obliquement en bas et en dedans pour atteindre la ligne médiane à la face antérieure de l'aorte; il s'engage sous le feuillet péritonéal postérieur de l'arrière-cavité des épiploons pour aborder la région cœliaque.

Sur la face antérieure de l'aorte abdominale, il prend le plus souvent un aspect aplati; à ce cordon nerveux nous réservons la dénomination de *branche solaire* en raison de sa destination au plexus de même nom.

La *branche solaire* très courte se divise un peu au-dessus du tronc cœliaque en *trois branches terminales* qui sont : le nerf mésentérico-cœliaque et les deux rameaux solaires.

a) Le **nerf mésentérico-cœliaque** doit être considéré comme la continuation vers le bas du *tronc pneumogastrique abdominal,* et, désormais, il restera préaortique sur tout son trajet; il envoie des rameaux au plexus cœliaque, puis il se continue sur les plexus mésentériques supérieur et inférieur (voy. : fig. 551).

Dans bien des cas, ce nerf est plexiforme; il envoie de nombreux filets aux branches artérielles du tronc cœliaque et plus particulièrement au plexus de la coronaire stomachique et de la splénique.

Avec le sympathique, il prend part à la constitution des plexus viscéraux abdominaux.

b) Les **rameaux solaires droit et gauche** (1) se jettent sur les cornes inférieures des ganglions semi-lunaires; le rameau droit est toujours volumineux; c'est une des plus volumineuses branches du pneumogastrique abdominal; en revanche le rameau gauche est toujours beaucoup plus petit, parfois très grêle et même inconstant (voy. : fig. 551).

2. — *Nerf grand splanchnique.*

Le nerf grand splanchnique pénètre dans la cavité abdominale par un orifice diaphragmatique situé en dehors des piliers; il se dirige obliquement en bas et en dedans en décrivant une courbe à convexité inférieure et externe; après un court trajet de 2 centimètres environ, il se termine au voisinage du bord interne de la capsule surrénale en se divisant en un bouquet de branches terminales de volume et d'importance très inégales; avant sa division, il présente parfois un petit renflement ganglionnaire, plus fréquent et plus apparent à droite qu'à gauche (voy. : fig. 551).

La *distribution* du nerf est la suivante :

a) La **branche terminale principale** est tantôt unique, tantôt divisée en trois ou quatre branches secondaires qui semblent continuer le tronc primitif; ces branches se jettent soit sur la corne supérieure du ganglion semi-lunaire, soit le plus souvent sur la face supérieure de cette corne, et l'ensemble grand splanchnique, ganglion semi-lunaire et rameau solaire du pneumogastrique abdominal constituent l'*anse mémorable de Wrisberg*; cette anse est constante à droite, mais inconstante à gauche.

b) Il fournit en outre des **filets surrénaux** en nombre variable mais très courts; ceux-ci gagnent le bord interne de la capsule surrénale, compris dans la lame vasculaire surrénale interne, où ils accompagnent les branches de l'artère capsulaire moyenne; ces filets sont intimement mélangés aux filets surrénaux venus du ganglion solaire avec lesquels ils forment dans la lame vasculaire un lacis nerveux très enchevêtré et souvent inextricable (voy. : fig. 556).

---

(1) Article à consulter : Cordier et Coulouma : Les rameaux solaires droit et gauche du pneumogastrique ventral; leurs relations avec le plexus diaphragmatique inférieur. *Annales d'Anatomie pathologique et d'Anatomie normale médico-chirurgicale,* 1935, p. 368.

Nous avons vu à la description du ganglion semi-lunaire qu'il n'est pas rare de rencontrer celui-ci divisé en *deux masses ganglionnaires* reliées entre elles par une lame nerveuse : α) l'une *inféro-interne* constitue le *ganglion juxta-cœliaque*; il reçoit le rameau solaire; β) l'autre *supéro-externe*, moins volumineuse, reçoit le grand splanchnique et fournit les filets surrénaux; c'est le *ganglion surréno-splanchnique de Walther* ou *ganglion surrénal principal de Latarjet et Bertrand*; tandis que ce dernier reçoit la majeure partie de ses fibres du nerf grand splanchnique, le ganglion juxta-cœliaque les reçoit du nerf pneumogastrique (voy. : fig. 551).

c) Des **filets** (deux ou trois) *pour le plexus cœliaque* qui passent sous le ganglion semi-lunaire.

d) Et **un filet incontant,** mais toujours assez volumineux, lorsqu'il existe, qui se rend soit au ganglion aortico-rénal, soit directement au plexus rénal.

Quoi qu'il en soit de sa terminaison, le nerf grand splanchnique est principalement destiné au ganglion semi-lunaire et à la surrénale, d'où la dénomination de *grand nerf surrénal* que Chaussier lui avait donnée.

3. — *Nerf moyen splanchnique.*

Situé en dehors du grand splanchnique, le nerf moyen splanchnique présente dans l'abdomen un trajet plus long que le précédent; comme lui, il est situé sous le péritoine pariétal postérieur et se dirige en bas, en avant et en dedans; il se termine de chaque côté de l'aorte au-dessus du pédicule rénal en se divisant en ses branches terminales qui sont destinées aux trois formations ganglionnaires du plexus solaire et que nous classerons en filets supérieurs, moyens et inférieurs; comme le nerf précédent il présente parfois un peu avant sa terminaison un petit renflement ganglionnaire que l'on désigne sous le nom de *ganglion splanchique supra-rénal* (Hirschfeld) (voy. : fig. 551).

a) les *filets supérieurs* (deux à trois en moyenne) sont les plus nombreux et les plus gros; ils sont destinés aux *ganglions semi-lunaires.* Ils abordent le ganglion après un trajet horizontal ou parfois récurrent qu'ils atteignent soit au niveau de la partie externe de son bord inférieur, soit dans le ganglion surréno-splanchnique de Walther lorsque le ganglion semi-lunaire est divisé en deux parties;

b) le ou *les filets moyens* sont les plus grêles; ils sont destinés au plexus mésentérique supérieur ou aux ganglions aortico-mésentériques;

c) les *filets inférieurs,* au nombre de deux, se terminent, soit dans le plexus rénal, l'un en avant, l'autre en arrière de l'artère rénale, soit dans le ganglion aortico-rénal.

4. — *Nerf petit splanchnique.*

Le nerf petit splanchnique ou nerf splanchnique inférieur des classiques est externe et inférieur par rapport aux précédents; toujours plus grêle que ceux-ci, il ne prend aucune connexion avec le ganglion semi-lunaire et se termine par trois ou quatre filets qui atteignent : les uns, le plexus rénal à son origine ou le ganglion aortico-rénal; les autres, le ganglion rénal postérieur d'Hirschfeld (voy. : *Nerfs splanchniques,* article *Branches efférentes du sympathique thoracique*) (voy. : fig. 551).

5. — *Nerf phrénique droit (branche abdominale).*

La *branche abdominale du phrénique droit* pénètre dans la cavité abdominale par l'orifice de la veine cave inférieure, sous la coupole diaphragmatique; elle abandonne un filet musculaire pour le pilier droit, puis elle continue son trajet sous le péritoine pariétal

postérieur; elle se dirige en bas, en dedans et en avant, puis elle se termine par un ou deux filets sur la corne supérieure du ganglion semi-lunaire. Sur son trajet, elle présente un renflement ganglionnaire : c'est le *ganglion phrénique de Cloquet et Luschka* d'où partent des filets surrénaux (voy. : fig. 551).

III. — BRANCHES EFFÉRENTES DU PLEXUS SOLAIRE

Les branches efférentes du plexus solaire sont destinées aux viscères abdominaux et, pour s'y rendre, elles suivent pour la plupart le trajet des artères formant, d'une part, les *pédicules nerveux des viscères abdominaux* et d'autre part, de véritables plexus périvasculaires dont l'ensemble constitue les *plexus périviscéraux de l'abdomen* ou *plexus splanchniques secondaires,* le plexus solaire représentant en quelque sorte le *plexus primaire.*

Nous décrirons successivement : les plexus diaphragmatiques inférieurs cœliaque, rénal, mésentériques supérieur et inférieur, spermatique et utéro-ovarien, enfin le plexus et les nerfs surrénaux.

1. — *Plexus diaphragmatiques inférieurs.*

Le plexus diaphragmatique inférieur est constitué par deux ou trois branches qui naissent : soit de la face antérieure du ganglion solaire, soit de sa concavité; elles se disposent autour de chaque artère diaphragmatique inférieure et y prennent un aspect plexiforme par de nombreuses anastomoses; le plexus droit est souvent plus développé que le gauche.

Ce plexus est situé dans le tissu cellulaire sous-péritonéal; il accompagne l'artère diaphragmatique inférieure pendant tout son trajet; il reçoit d'une façon constante une ou deux anastomoses de la branche abdominale du phrénique et se distribue au diaphragme, au péritoine et à la capsule surrénale.

Les *filets surrénaux,* grêles et peu nombreux, accompagnent les branches de l'artère capsulaire supérieure; ils sont situés dans l'épaisseur de la lame vasculaire surrénale supérieure ou ligament surréno-diaphragmatique.

2. — *Plexus cœliaque.*

Entre les cornes inférieures des ganglions semi-lunaires et les extrémités externes des deux rameaux solaires sont tendues des anastomoses plexiformes qui entourent le tronc cœliaque et forment autour de lui un véritable feutrage nerveux, dont l'ensemble constitue le *plexus péricœliaque* ou plus simplement le *plexus cœliaque.* La majeure partie des filets nerveux qui constituent ce plexus proviennent directement de la corne inférieure ou de la face antérieure du ganglion solaire; d'autres, moins nombreux, viennent directement du nerf grand splanchnique et aussi du tronc pneumogastrique abdominal par le nerf mésentérico-cœliaque (voy. : fig. 551).

Le plexus cœliaque est disposé autour du tronc cœliaque; il est formé de filets nombreux et grêles qui ne présentent autour de l'artère que peu d'anastomoses; ils sont groupés en *deux plans*; l'un *pré-artériel,* très développé, est situé en avant du tronc; l'autre *rétro-artériel* est très réduit.

Certains filets à trajet récurrent s'anastomosent avec les filets nerveux du plexus aortique, mais la plupart se dirigent vers la trifurcation du tronc cœliaque où ils se continuent sur

chacune des trois branches terminales de ce tronc pour contribuer à la constitution des *pédicules* et *plexus hépatique, coronaire, stomachique* et *splénique.*

a) Le **plexus hépatique** est constitué en grande partie par des fibres venues du plexus cœliaque, mais aussi par des fibres venues directement des ganglions semi-lunaires et plus spécialement du ganglion juxta-cœliaque ainsi que du tronc pneumogastrique.

Le plexus hépatique peut être divisé en *deux parties* distinctes qui sont : α) un *plexus antérieur* ou *péri-artériel* (voy. : fig. 555), très riche et disposé autour de l'artère hépatique et de ses branches; il est constitué par un réseau à larges mailles. De ce plexus se détachent des rameaux hépatiques qui par un trajet obliquement ascendant vont gagner

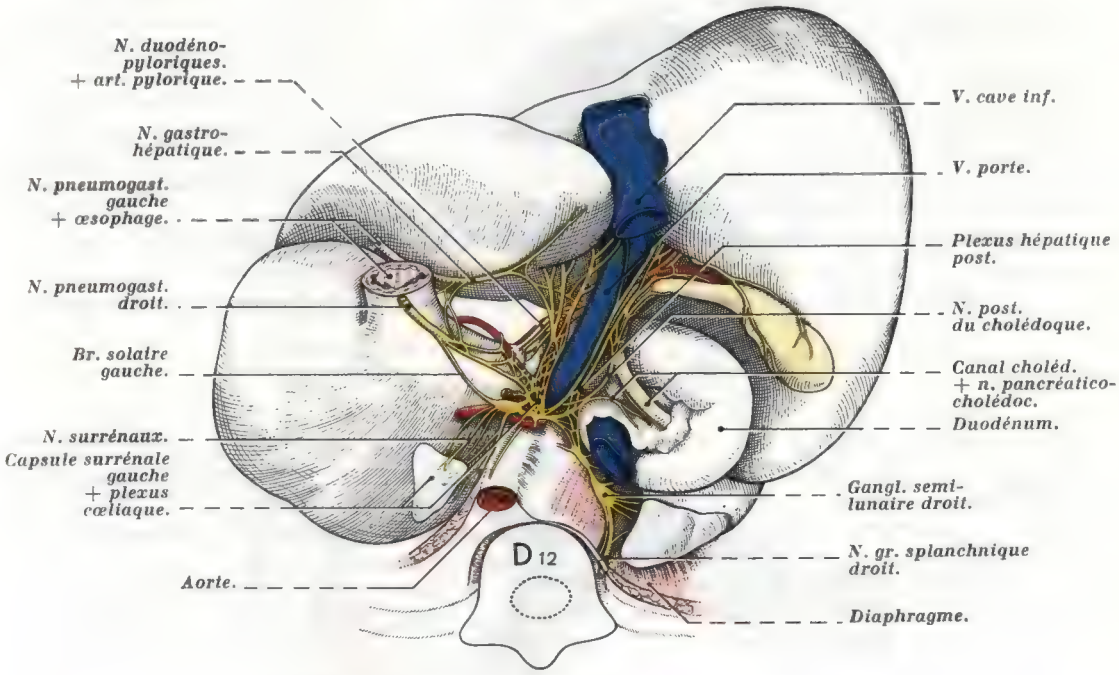

FIG. 553. — *Nerfs du foie, vue postéro-inférieure* (d'après A. LATARJET, BONNET et BONNIOT).

le sillon transverse du foie; à ces rameaux s'adjoignent des rameaux issus du nerf gastro-hépatique; l'ensemble constitue le *plexus hépatique antérieur,* en raison de sa situation par rapport aux éléments du pédicule hépatique (voy. : fig. 554 et 555); le plexus antérieur fournit également des filets nerveux à la vésicule biliaire *(nerfs latéraux de la vésicule biliaire),* à la voie principale, à la veine porte (généralement trois) (voy. : *Innervation de la veine porte,* tome III, fascicule II), au pylore et à la première portion du duodénum (*rameaux duodéno-pyloriques* ou *nerfs sus-pyloriques*); β) et un système de trois ou quatre gros troncs nerveux bien individualisés, non anastomosés entre eux, qui de ce fait n'ont de plexus que le nom : ce sont les *nerfs postérieurs du pédicule hépatique (nerfs postérieurs du foie)*; ceux-ci, sont disposés dans le pédicule hépatique en arrière de ses éléments (veine porte et voie biliaire) où ils forment *trois groupes* qui sont : un *groupe rétro-cholédocien* représenté par le *nerf postérieur du cholédoque* ou *nerf rétro-cholédocien* qui accompagne les voies biliaires; ce nerf abandonne un filet au canal cystique et à la vésicule

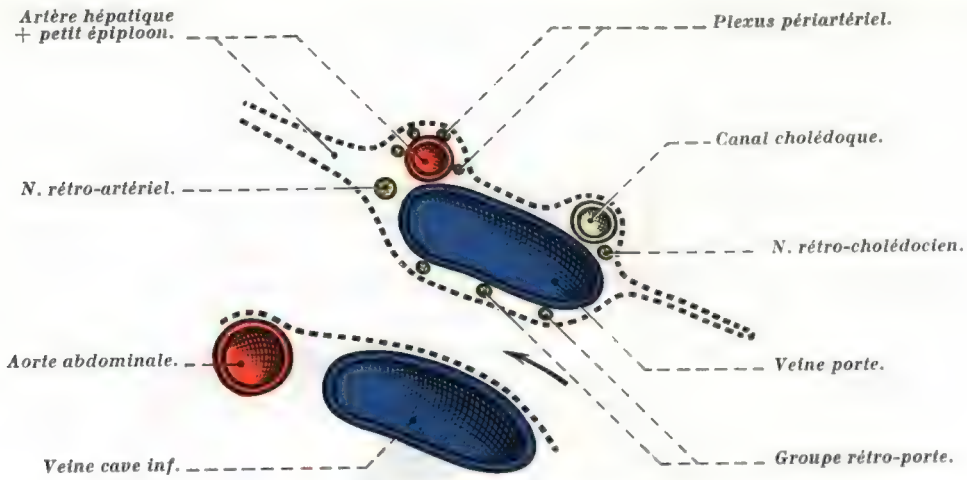

FIG. 554. — *Nerfs du pédicule hépatique, vus sur une coupe transversale du petit épiploon, segment inférieur de la coupe* (schématique).

Le péritoine est représenté en pointillé, et l'hiatus de Winslow par la flèche.

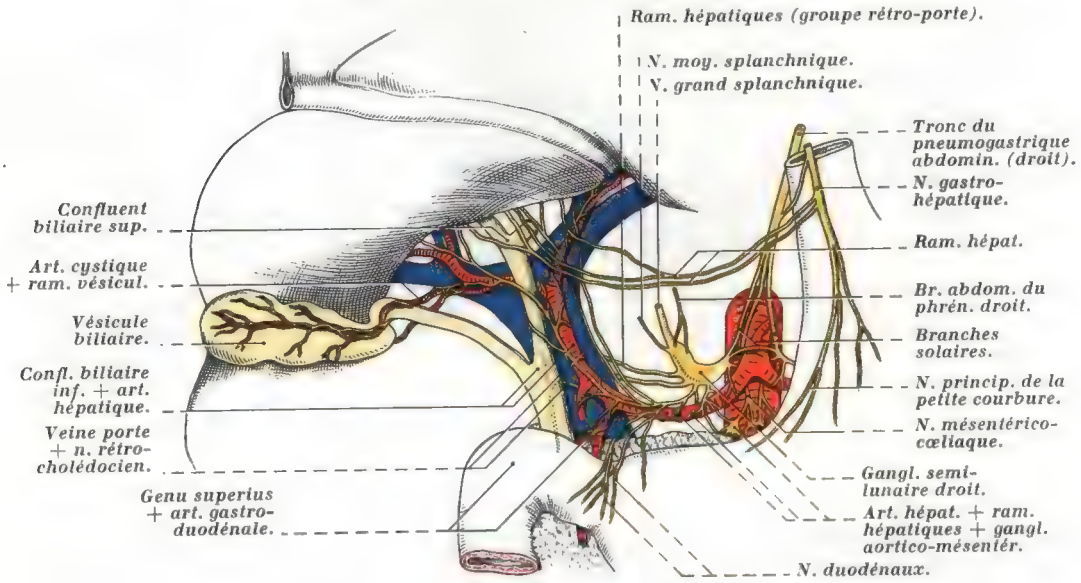

FIG. 555. — *Nerfs du pédicule hépatique, vue antérieure.*

biliaire *(nerf externe de la vésicule biliaire)* (Latarjet, Bonnet et Bonniot) (1); un *groupe rétro-porte* formé de deux ou trois nerfs; et un *groupe rétro-artériel* généralement représenté par un seul nerf, mais toujours volumineux (voy. : fig. 553).

Des filets suivent le trajet de la gastro-duodénale pour se distribuer à la tête du pancréas.

---

(1) Article à consulter : LATARJET, BONNET et BONNIOT : Les nerfs du foie et des voies biliaires. *Lyon chirurgical*, 1920, p. 13.

b) Le **plexus coronaire stomachique** est formé par des filets venus du plexus cœliaque, des deux ganglions semi-lunaires et par deux ou trois filets issus du tronc pneumogastrique.

De ce plexus se détachent de fins rameaux qui accompagnent les branches de l'artère coronaire stomachique, ils ont la même distribution que cette artère; ils s'anastomosent avec des branches du pneumogastrique et avec l'*anse surréno-vagale de Guerrier et Marchal.*

c) Le **plexus splénique** est formé par un enchevêtrement de quatre ou cinq filets issus du plexus cœliaque et de deux à trois filets issus du ganglion semi-lunaire et plus spécialement du ganglion semi-lunaire gauche, mais parfois aussi d'un filet venu du tronc du pneumogastrique abdominal.

Ces filets forment autour de l'artère splénique un plexus à mailles très fines et très nombreuses qui épouse toutes les inflexions de l'artère; ils pénètrent dans la rate au niveau du hile splénique où ils perdent leur caractère plexiforme en s'insinuant entre les vaisseaux artériels et veineux de la rate.

Le plexus splénique donne des *rameaux pancréatiques* qui forment autour du corps du pancréas un véritable plexus. Notons que le pancréas reçoit également des rameaux directs du tronc du pneumogastrique abdominal (rameaux duodéno-pancréatiques et pancréatico-spléniques) et des rameaux issus des ganglions semi-lunaires et mésentériques supérieurs (voy. : *Innervation du pancréas,* tome VI), des *rameaux gastriques* (1) pour la grande courbure et des *rameaux épiploïques* pour le grand épiploon; ces deux sortes de rameaux suivent le trajet de l'artère gastro-épiploïque gauche; enfin quelques rameaux très grêles suivent les vaisseaux courts pour aborder la grosse tubérosité de l'estomac.

3. — *Plexus rénal.*

Le plexus rénal est disposé autour de l'artère rénale et de ses branches de division; il est constitué par des filets nerveux d'origines différentes : *a)* les uns sont d'*origine ganglionnaire* et proviennent des ganglions aortico-rénaux, des ganglions semi-lunaires d'où ils émanent du bord inférieur et du ganglion rénal postérieur d'Hirschfeld, parfois, mais plus rarement, des ganglions aortico-mésentériques supérieurs; *b)* les autres sont d'*origine tronculaire* et proviennent du moyen splanchnique mais principalement du petit splanchnique (nerf rénal postérieur de Walther); *c)* et enfin par des rameaux issus du sympathique lombaire au niveau du premier et du deuxième ganglion lombaire.

Par rapport au pédicule rénal on peut classer les filets nerveux qui pénètrent le hile du rein en *trois groupes* : *supérieur, moyen* et *inférieur* (2).

Le *groupe supérieur* est représenté par sept ou huit filets; ils proviennent principalement des ganglions semi-lunaires et aortico-mésentériques.

Le *groupe moyen* est constitué par des filets qui sont par rapport à l'artère rénale : les uns antérieurs, les autres postérieurs; ces derniers proviennent en majeure partie du ganglion aortico-mésentérique ou de ses filets supérieurs et du ganglion rénal postérieur.

Le *groupe inférieur* est constitué par quatre ou cinq filets qui proviennent soit du ganglion aortico-rénal, soit du plexus intermésentérique (voy. : fig. 556).

Les nerfs qui constituent le plexus rénal forment en se divisant et en s'anastomosant un *plexus péri-* et *juxta-artériel,* disposé principalement sur les faces antérieure et postérieure de l'artère rénale; les filets suivent les ramifications de l'artère rénale et pénètrent par le hile dans le sinus du rein où ils se distribuent dans le parenchyme rénal en accompagnant les artères jusqu'à leurs plus grêles ramifications.

---

(1) Ouvrage à consulter : P. Wertheimer : L'innervation et l'énervation gastrique. *Thèse de Lyon,* 1922.

(2) Ouvrage à consulter : L. Dambrin : Les nerfs du rein et de sa capsule d'enveloppe. *Thèse de Toulouse,* 1932.

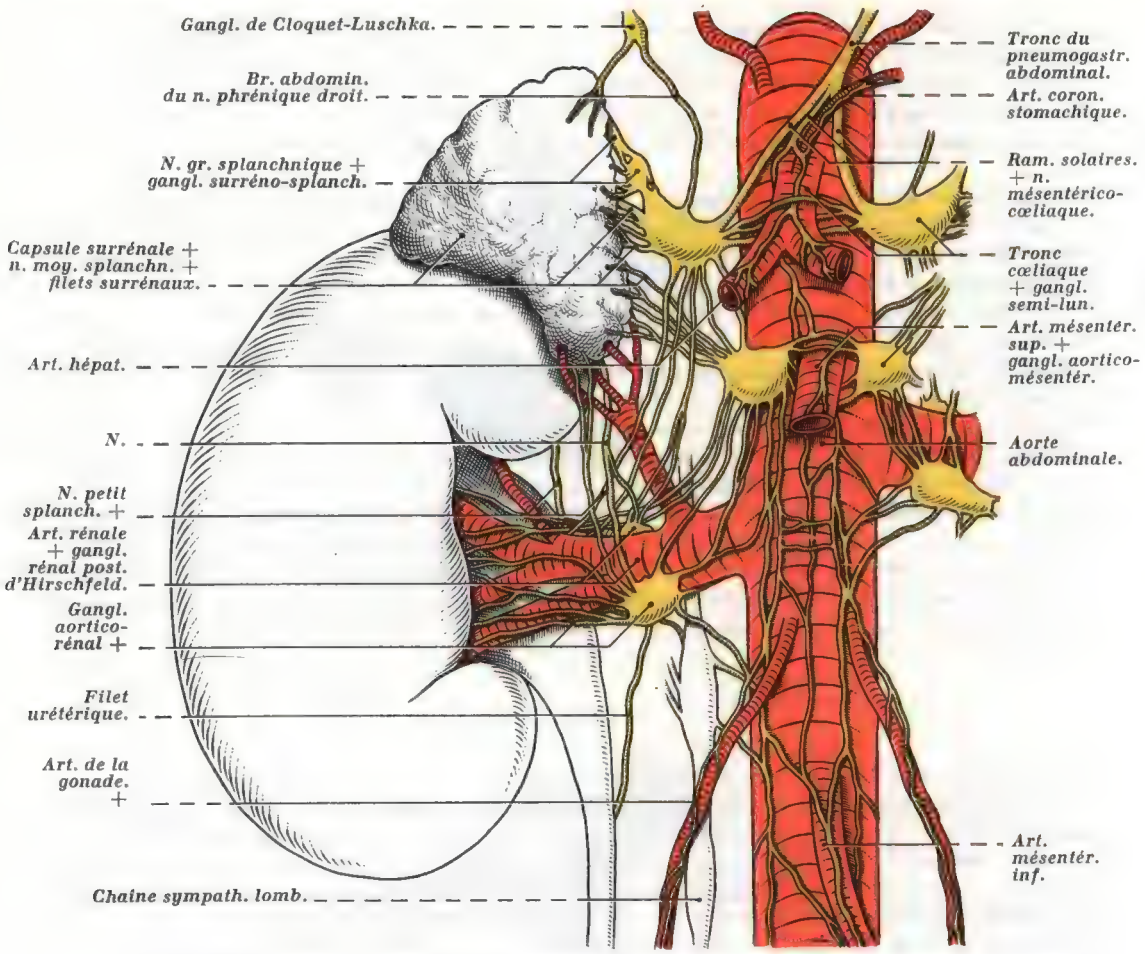

FIG. 556. — *Nerfs du rein et de la capsule surrénale, côté droit; vue antérieure.*

Sur le trajet de ces filets nerveux, on rencontre de petits corpuscules ganglionnaires, dont un, des plus importants et des plus constants, est le *ganglion rénal postérieur d'Hirschfeld,* ainsi que deux autres ganglions situés au voisinage des bords antérieur et postérieur du hile et que nous désignons sous le nom de *ganglions hilaires antérieur et postérieur* (voy. : fig. 556).

Du plexus rénal et des nerfs du rein partent des rameaux qui sont : *a)* des *rameaux capsulaires* pour la capsule fibro-adipeuse du rein; *b)* des *rameaux surrénaux* qui accompagnent l'artère capsulaire inférieure; *c)* des *rameaux pyélo-urétériques* dont le plus important se détache de la partie rétro-artérielle du plexus : c'est le *nerf principal urétérique supérieur de Latarjet*; *d)* des *rameaux* pour le *plexus intermésentérique* et le *plexus spermatique* ou *utéro-ovarien*; du ganglion rénal postérieur d'Hirschfeld émane un filet nerveux qui prend une large part à la constitution du plexus intermésentérique (Petit-Dutaillis et Flandrin) (1); *e)* parfois aussi, le plexus rénal fournit une branche au nerf splanchnique pelvien.

(1) Article à consulter : PETIT-DUTAILLIS et FLANDRIN : Anatomie chirurgicale des nerfs du rein. *Bulletin et mémoires de la Société anatomique de Paris,* 1923, p. 635.

4. — *Plexus mésentérique supérieur.*

Le plexus mésentérique supérieur est un plexus très dense qui entoure l'artère mésentérique supérieure et ses branches. A son origine, il est constitué par des filets richement anastomosés entre eux autour du tronc de l'artère; ceux-ci émanent des ganglions aortico-mésentériques supérieurs ou de leurs anastomoses transversales, du nerf mésentérico-cœliaque, continuation du tronc du pneumogastrique abdominal, de la corne inférieure des ganglions semi-lunaires et du nerf moyen splanchnique (voy. : fig. 551).

Les nerfs du plexus se placent principalement sur les faces antérieures et postérieures de l'artère mésentérique supérieure, mais ils échangent entre eux de nombreuses anastomoses autour de ce vaisseau; il accompagne dans le mésentère les branches de la mésentérique supérieure et les arcades artérielles en s'intriquant entre les arcades artérielles et veineuses et les chylifères.

Il se distribue à l'intestin grêle, au cæcum, à l'appendice, au côlon descendant et à la moitié droite du côlon transverse.

5. — *Plexus mésentérique inférieur.*

Le plexus mésentérique inférieur entoure l'artère mésentérique inférieure et ses branches. Il est constitué par des filets nerveux venus de sources différentes : *a)* les uns d'*origine ganglionnaire* proviennent d'une ou de plusieurs petites masses ganglionnaires pré-aortiques situées au voisinage de l'origine de l'artère, sur la face antérieure de l'aorte abdominale et dont l'ensemble constitue les *ganglions* ou le *plexus ganglionnaire aortico-mésentérique inférieur*; *b)* les autres, d'*origine plexiforme,* proviennent des plexus voisins et en particulier du *plexus intermésentérique*; ce plexus est composé de filets nerveux plexiformes *(nerfs intermésentériques),* à disposition médiane, situés sur la face antérieure de l'aorte abdominale; il est compris entre les origines des deux artères mésentériques supérieure et inférieure; à la constitution de ce plexus prennent part des rameaux issus des ganglions aortico-mésentériques supérieurs, du plexus mésentérique supérieur, du plexus rénal ou des nerfs du rein et des nerfs splanchniques pelviens ou de leurs racines supérieures par l'intermédiaire du premier et du deuxième ganglion lombaire; *c)* enfin d'autres proviennent des rameaux terminaux du nerf mésentérico-cœliaque (voy. : fig. 551).

Les rameaux du plexus mésentérique inférieur se distribuent : à la moitié gauche du côlon transverse, au côlon descendant, au côlon sigmoïde et au rectum. Au niveau de la partie moyenne du côlon transverse, les nerfs des deux plexus mésentériques s'anastomosent entre eux, et, au niveau des faces latérales du rectum, les plexus qui accompagnent les branches de l'artère hémorroïdale supérieure s'anastomosent avec les rameaux rectaux du plexus hypogastrique et du plexus sacré.

Le plexus mésentérique inférieur fournit toujours un rameau au nerf splanchnique pelvien et ce rameau constitue la *racine médiane* de ce nerf (Delmas et Laux).

6. — *Plexus spermatique et utéro-ovarien.*

Le *plexus spermatique* et le *plexus utéro-ovarien* (1) accompagnent respectivement l'artère spermatique chez l'homme et l'artère utéro-ovarienne chez la femme, toutes les deux, branches collatérales de l'aorte abdominale.

---

(1) Ouvrage à consulter : F. Bourguet : Les nerfs du testicule et de l'ovaire. Déductions médico-chirurgicales. *Thèse de Montpellier,* 1934.

Chacun de ces plexus naît par deux ou trois filets issus du plexus rénal ou du ganglion aortico-rénal et par un ou deux filets venus soit directement du plexus intermésentérique, soit de petits ganglions dits *ganglions de Frankenhauser* ou *ganglions spermatiques de Walter*; ceux-ci, au nombre de deux ou trois sont situés dans le tiers supérieur du plexus intermésentérique.

Les filets d'abord plexiformes se dirigent en bas et en dehors, croisent la face antérieure de la veine cave inférieure à droite, puis ils abordent l'artère spermatique ou l'artère utéro-ovarienne pour constituer un tronc nerveux unique ou double : c'est le *nerf spermatique* ou le *nerf utéro-ovarien.*

Chez *l'homme,* le *nerf spermatique* accompagne les éléments du cordon; simple ou dédoublé un peu avant d'aborder le testicule, il se divise en un certain nombre de branches terminales qui pénètrent la glande au niveau du tiers antérieur de son bord postéro-supérieur.

Chez *la femme,* le *nerf utéro-ovarien* est également simple ou double; il accompagne les vaisseaux utéro-ovariens, passe dans le ligament infundibulo-pelvien ou ligament suspenseur de l'ovaire; il se divise comme l'artère utéro-ovarienne dans la partie la plus externe du ligament large; les rameaux nerveux sont souvent isolés et à distance des rameaux artériels. Ce nerf fournit : *a)* un *rameau ovarien* qui, logé tout d'abord dans le mésovarium, pénètre ensuite le hile ovarien, divisé en quatre à cinq filets; *b)* un *rameau tubaire* qui se distribue à l'ampoule et au pavillon tubaire; *c)* et un *rameau utéro-isthmique* qui, continuant le trajet du nerf, se place dans le mésosalpinx puis se divise sous le ligament utéro-ovarien vers l'angle salpingo-utérin en quatre à cinq filets qui se distribuent à la corne utérine et à l'isthme de la trompe; les *filets utérins* se placent respectivement les uns en avant, les autres en arrière de l'utérus sans s'anastomoser avec les branches nerveuses qui accompagnent l'artère utérine.

7. — *Plexus et nerfs surrénaux.*

Les nerfs de la surrénale (1) sont très nombreux et pour la plupart très grêles.

Ils proviennent : *a)* soit des plexus péri-artériels qui accompagnent les artères capsulaires et dont les filets constitutifs émanent du plexus solaire; *b)* soit directement des ganglions de voisinage et plus particulièrement du ganglion semi-lunaire (ganglion surréno-splanchnique de Walther) et aussi, mais en moins grand nombre, des ganglions aortico-mésentérique et aortico-rénaux; *c)* soit, enfin, directement des troncs nerveux de voisinage tels que le nerf grand splanchnique et la branche abdominale du nerf phrénique droit au niveau du ganglion phrénique de Cloquet et Luschka (voy. : fig. 556).

Certains auteurs admettent dans la constitution du plexus surrénal l'existence de fibres venues du pneumogastrique (Lucien, Parisot et Richard); cependant le nerf grand splanchnique représente le véritable nerf sécréteur de la surrénale.

Tous les nerfs de la capsule surrénale abordent la glande par son bord interne et par ses pôles supérieur et inférieur; tous sont situés au sein d'une couche conjonctivo-vasculaire dont l'ensemble constitue les lames vasculaires de la surrénale : *a)* dans la *lame vasculaire surrénale supérieure,* ou ligament surréno-diaphragmatique, se trouvent les filets surrénaux issus du plexus diaphragmatique et du phrénique droit; *b)* dans la *lame vasculaire surrénale interne* (ligament surréno-cave à droite et surréno-aortique à gauche) se place la plus grande partie des nerfs de la capsule surrénale; ces filets surrénaux sont issus des ganglions du plexus solaire et du nerf grand splanchnique; *c)* dans la *lame vasculaire surrénale inférieure* sont situés des filets issus soit du ganglion aortico-rénal,

(1) Article à consulter : A. Latarjet et Bertrand : Recherches anatomiques sur l'innervation des capsules surrénales, des reins et de la partie supérieure de l'uretère. *Lyon chirurgical.* 1923, n° 4, p. 452.

soit directement des nerfs du rein; ces filets sont satellites de l'artère capsulaire inférieure (voy. : fig. 556).

Rappelons que l'*anse surréno-vagale de Guerrier et Marchal* est une anastomose tendue entre les nerfs de la surrénale gauche et le plexus péri-œsophagien (voy. : *Capsules surrénales*, tome V).

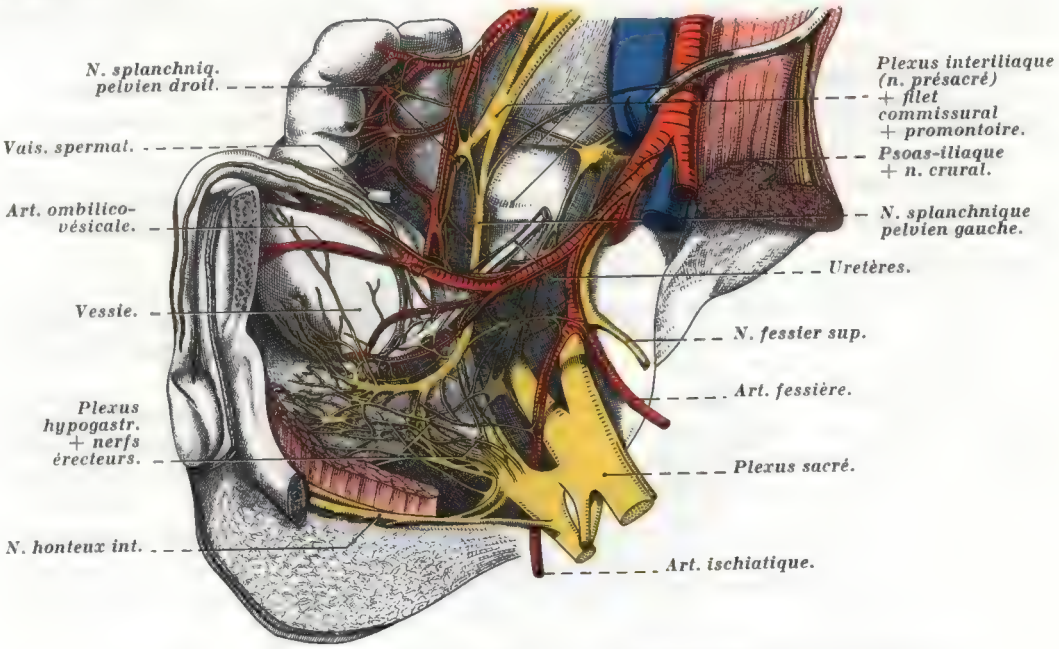

FIG. 557. — *Nerfs splanchniques pelviens, plexus hypogastrique et ses branches et nerfs érecteurs; côté gauche* (d'après J. DELMAS et G. LAUX).

PLEXUS HYPOGASTRIQUE

Le plexus hypogastrique (1) est un *plexus ganglionné*, pair; il est situé dans la cavité pelvienne et composé d'un enchevêtrement plexiforme de filets nerveux auxquels s'adjoignent de minuscules et multiples formations ganglionnaires sympathiques; il est destiné aux viscères pelviens et aux organes érectiles.

SITUATION. — Le plexus hypogastrique est situé dans l'*espace pelvi-rectal supérieur* au-dessus du releveur de l'anus et au-dessous du péritoine pelvien; il est compris dans le tissu conjonctivo-vasculaire de la gaine hypogastrique d'où il tire son nom; il est appliqué contre les parties latérales des viscères pelviens : vésicule séminale et rectum chez l'homme; rectum, cul-de-sac de Douglas et vagin chez la femme (voy. : fig. 557).

Dans les deux sexes, il occupe la base des aponévroses sacro-recto-génito-pubiennes dans

(1) Articles à consulter : LATARJET et BONNET : Le plexus hypogastrique chez l'homme. *Lyon chirurgical*, 1913, p. 619.
LATARJET et ROCHET : Le plexus hypogastrique chez la femme. *Gynécologie et Obstétrique*, 1922, n° 4, p. 225.

leur segment rétro-viscéral; chez la femme, il occupe la base des ligaments utéro-sacrés (replis de Douglas) (1).

FORME ET DIMENSIONS. — La *forme* géométrique du plexus hypogastrique est des plus variables suivant les sujets. Le plus souvent, il présente l'aspect d'une lame nerveuse aplatie, irrégulièrement quadrangulaire et fenêtrée dont les bords sont prolongés par de nombreuses pointes nerveuses; celle-ci est inclinée sur le plancher pelvien et disposée obliquement de haut en bas, de dehors en dedans et d'arrière en avant.

Ses *dimensions* moyennes varient entre 4 et 6 centimètres de *longueur* et 2 centimètres de *hauteur*. Son centre est situé un peu en arrière du diamètre transverse maximum de l'excavation pelvienne (Delmas et Laux).

Dans certains cas, il présente un aspect plexiforme diffus, véritable carrefour de fibres nerveuses efférentes et afférentes présentant entre elles de nombreuses anastomoses; dans les mailles de ce plexus s'interposent les vaisseaux sanguins des viscères pelviens.

CONSTITUTION. — Le plexus hypogastrique est constitué par *deux couches* de fibres nerveuses : une *couche profonde* ou *interne* et une *couche superficielle* ou *externe* réunies entre elles par de courtes anastomoses et par de nombreux ganglions dont l'ensemble constitue les ganglions hypogastriques.

a) La **couche interne** est la plus importante et la plus étendue; elle s'étend en avant jusqu'aux confins de la vessie; elle reçoit les nerfs hypogastriques droit et gauche, terminaisons du splanchnique pelvien; elle se distribue principalement à la partie postérieure et inférieure de la vessie, à l'utérus, aux vésicules séminales et au rectum.

b) La **couche externe** moins étendue que la précédente est à la fois externe et inférieure par rapport à cette dernière; appliquée par son bord inférieur contre le releveur anal, elle reçoit par son bord postérieur les nerfs érecteurs d'Eckard; elle se distribue principalement aux organes érectiles, à la prostate et aux faces latérales de la vessie.

c) Les **ganglions hypogastriques** (2) sont interposés dans les mailles du réseau plexiforme nerveux; ils présentent le plus souvent l'aspect de petits renflements ganglionnaires dont le volume varie d'une tête d'épingle à un grain de riz; ces corpuscules ganglionnaires sont généralement situés au niveau des *points nodaux* du réseau; la plupart d'entre eux sont disséminés sur toute l'étendue du réseau et à peine visibles macroscopiquement; exceptionnellement, ils sont groupés et conglomérés, formant un ganglion de volume appréciable appelé *ganglion de Lee et Frankenhauser*.

RAPPORTS. — Par suite de sa forme et de son aspect, on peut lui considérer : *a) deux faces*, une *interne*, concave et une *externe*, *convexe*; *b)* et *quatre bords*, *supérieur*, *inférieur*, *antérieur* et *postérieur*; seuls les rapports de la face interne sont différents chez l'homme et chez la femme.

La **face interne** entre en rapport : *a)* **chez l'homme**, avec la face latérale du rectum, avec la vésicule séminale et avec le bord latéral de l'aponévrose de Denonvilliers; très rarement, elle arrive au contact de la vessie, mais par contre elle entre en rapport avec la terminaison de l'uretère et du canal déférent; *b)* **chez la femme**, avec la face latérale du rectum, le cul-de-sac de Douglas et la partie supérieure du vagin (cul-de-sac latéral), mais elle atteint rarement le bord latéral de l'isthme utérin (voy. : fig. 558).

La **face externe** est en rapport avec les vaisseaux ombilicaux et vésico-prostatiques compris dans le tissu conjonctivo-vasculaire de la gaine hypogastrique, avec les veines

(1) Article à consulter : G. Cordier et Y. Chatain : La gaine chirurgicale du rectum. *Comptes rendus de l'Association des Anatomistes*, 1950, p. 61.

(2) Ouvrage à consulter : Patoir : Le ganglion hypogastrique. *Thèse de Lille*, 1940.

plexiformes qui collectent le sang veineux des plexus vésico-prostatiques, et dans les deux sexes (à sa partie postérieure) avec l'artère hémorroïdale moyenne et l'aileron latéral du rectum qui abordent l'ampoule rectale.

Le **bord supérieur** est croisé par la face latérale du rectum, par l'uretère qui va aborder la face postérieure de la vessie et par les branches terminales de la vésiculo-déférentielle; il entre en rapport avec l'artère ombilicale qui lui est sus-jacente avant d'aborder la face latérale de la vessie et avec la partie latérale du cul-de-sac vésiculo-rectal.

Le **bord inférieur** repose sur le releveur de l'anus dont il n'est séparé que par l'aponévrose pelvienne supérieure ou *fascia pelvis*; l'artère hémorroïdale moyenne croise ce bord pour atteindre l'ampoule rectale.

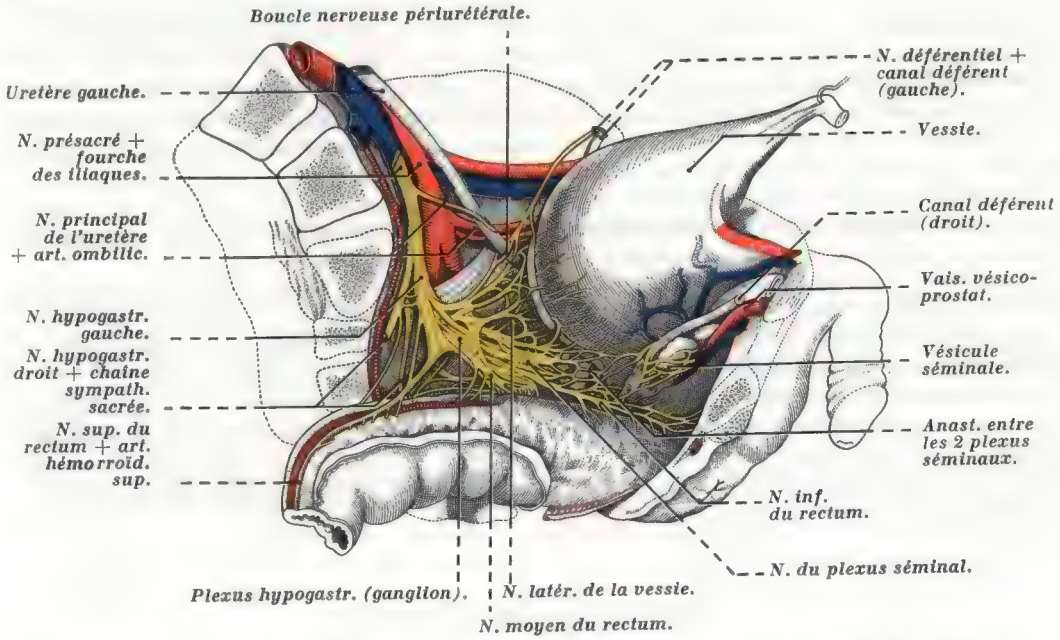

FIG. 558. — *Plexus hypogastrique gauche chez l'homme* (d'après A. LATARJET et BONNET).

Le **bord postérieur** légèrement incurvé en dedans répond au rectum et à la face antérieure du sacrum (il est toujours situé à faible distance des trous sacrés antérieurs) et au repli de Douglas chez la femme; ce bord reçoit les nerfs érecteurs d'Eckard et les nerfs hypogastriques.

Le **bord antérieur** s'arrête au niveau de la face postérieure de la vessie chez l'homme, un peu en arrière de la cloison vésico-vaginale chez la femme.

I. — BRANCHES AFFÉRENTES DU PLEXUS HYPOGASTRIQUE

Le plexus hypogastrique reçoit des branches nerveuses de *quatre sources* : *a)* du *nerf splanchnique pelvien* par l'intermédiaire des *nerfs hypogastriques* qui représentent en quelque sorte sa terminaison; *b)* du *plexus honteux* par l'intermédiaire des *nerfs érecteurs d'Eckard*; *c)* du *sympathique sacré*; *d)* et du *plexus de l'hémorroïdale supérieure.*

1. — *Nerfs hypogastriques.*

Les nerfs hypogastriques dérivent du nerf splanchnique pelvien; ce dernier est le résultat de la fusion des quatre ou cinq racines viscérales lombaires qui se détachent des ganglions de la chaîne lombaire (voy. : fig. 543).

Placé de chaque côté de la ligne médiane et grossi d'un ou deux filets venus soit du plexus mésentérique inférieur, soit du plexus intermésentérique et du plexus rénal, le *nerf splanchnique pelvien* se comporte différemment un peu au-dessus du promontoire : *a)* tantôt il fusionne avec celui du côté opposé pour constituer une lame fenêtrée aplatie *(type lamellaire)*, c'est le *nerf présacré*; *b)* tantôt il prend un aspect étalé et plexiforme, c'est le *plexus inter-artério-iliaque* compris dans l'angle d'écartement des deux artères iliaques primitives et c'est de la partie inférieure de ce plexus ou du nerf présacré que naissent les *nerfs hypogastriques droit* et *gauche* (voy. : fig. 543, 557 et 558).

Les *nerfs hypogastriques* sont représentés par deux ou trois rameaux de chaque côté anastomosés entre eux; ils naissent au voisinage de la ligne médiane sur la face antérieure de la deuxième pièce sacrée; ils s'écartent l'un de l'autre comme un Y renversé (λ) dont les deux branches embrassent la face postérieure du rectum.

Ils cheminent dans l'espace latéro-rectal et sont situés sous le péritoine dont ils ne sont séparés que par une mince lamelle celluleuse; ils sont compris entre les faces latérales du rectum en dedans et les plexus veineux hypogastriques en dehors.

Ils se terminent dans le plexus hypogastrique au niveau de sa corne postéro-supérieure et dans la couche profonde du plexus.

Au niveau de leur terminaison, ces nerfs sont presque toujours dissociés en un réseau richement anastomosé et étalé dans le sens sagittal.

Au cours de leur trajet, les nerfs hypogastriques donnent des *rameaux collatéraux* qui sont : *a)* le *nerf urétéral principal inférieur de Latarjet* destiné à l'uretère pelvien; *b)* des *rameaux anastomotiques* avec les côtés opposés situés devant le sacrum; *c)* des *rameaux vasculaires* pour certaines branches collatérales de l'artère hypogastrique (artère utérine); *d)* et des filets destinés à l'anse sigmoïde.

2. — *Nerfs érecteurs d'Eckard.*

Les nerfs érecteurs d'Eckard (1) *(nerfs splanchniques pelviens d'Harman)* dérivent du plexus honteux; ils appartiennent au parasympathique sacré et sont généralement au nombre de trois à quatre; ils naissent des deuxième, troisième, quatrième et cinquième branches antérieures des nerfs sacrés, le plus souvent à mi-chemin entre les trous sacrés antérieurs et l'origine du nerf honteux interne; ils sont relativement volumineux et d'autant plus qu'ils naissent plus haut (voy. : fig. 557).

Situés dans le tissu cellulaire de l'espace rétro- et latéro-rectal, ils sont enchevêtrés avec les ramifications des vaisseaux hémorroïdaux moyens; au voisinage de leur terminaison, ils perdent toute individualité et échangent entre eux de nombreuses anastomoses. Ils se terminent au niveau du bord postérieur du plexus hypogastrique dans la couche superficielle.

---

(1) Article à consulter : Cordier et Coulouma : Les nerfs érecteurs d'Eckard. *Comptes rendus de l'Association des Anatomistes*, 1933, p. 143.

3. — *Racines issues du sympathique sacré.*

Les racines nées du sympathique sacré sont au nombre de deux ou trois, toujours très grêles; elles se détachent des deuxième et troisième ganglions sacrés et sont souvent anastomosées entre elles. Elles se terminent sur le bord postérieur du ganglion hypogastrique dans sa couche superficielle.

4. — *Branches issues du plexus hémorroïdal supérieur.*

Les branches issues du plexus hémorroïdal supérieur constituent un fascicule plexiforme né au voisinage de la bifurcation de l'artère hémorroïdale supérieure; il se dirige obliquement en bas et en dehors contournant les faces postérieure et latérale du rectum, puis se jette sur le plexus hypogastrique contre la face latérale du rectum (Hovelacque).

II. — BRANCHES EFFÉRENTES DU PLEXUS HYPOGASTRIQUE

Toutes les branches efférentes du plexus hypogastrique sont destinées soit aux *viscères pelviens digestifs* et *génito-urinaires,* soit aux *organes érectibles (corps caverneux).*

Ces branches comprennent : des *nerfs rectaux*; des *nerfs urétéro-vésicaux*; des *nerfs prostatiques*; des *nerfs vésiculaires*; des *nerfs déférentiels*; des *nerfs utérins*; des *nerfs vaginaux* et des *nerfs caverneux.*

Caractères des branches efférentes du plexus hypogastrique. — Les branches efférentes du plexus hypogastrique présentent certains *caractères particuliers* qui les différencient des autres plexus sympathiques : *a)* la plupart des nerfs émanés du plexus hypogastrique ne suivent pas le trajet des vaisseaux sanguins et ne forment pas de plexus péri-artériels; *b)* les nerfs vésicaux reçoivent fréquemment des filets nerveux directs issus des ganglions sacrés (anastomoses avec la chaîne sympathique sacrée); *c)* avant d'aborder le viscère auquel ils sont destinés, ils s'anastomosent entre eux et présentent parfois à ce niveau de véritables *plexus secondaires préviscéraux*; *d)* enfin ils présentent fréquemment des *boucles nerveuses* autour des ramifications artérielles issues des branches viscérales de l'hypogastrique et autour de la portion terminale de l'uretère et du canal déférent; les *anses péri-urétérales* bien décrites par Latarjet et Bonnet sont constantes.

1. — *Nerfs rectaux.*

Les nerfs rectaux sont relativement volumineux; ils se détachent de la couche profonde du plexus hypogastrique, la plupart suivent un trajet indépendant des artères et peuvent être divisés en *trois groupes* qui sont : *a)* un *groupe supérieur* formé par un seul nerf destiné à la face postérieure de l'organe; *b)* un *groupe moyen* formé de nerfs très courts destinés aux parois latérales; *c)* et un *groupe inférieur* représenté par un filet nerveux volumineux qui longe la paroi antéro-latérale du rectum jusqu'au plancher pelvien (Latarjet et Bonnet); les autres nerfs forment des plexus péri-artériels qui accompagnent les vaisseaux (artère hémorroïdale moyenne).

Indépendamment des nerfs issus du plexus hypogastrique, le rectum, reçoit des *rameaux directs* des deuxième et troisième branches sacrées antérieures; ces rameaux destinés principalement à la muqueuse de l'ampoule rectale (rameaux sensitifs) auraient un rôle dans la défécation, rôle réflexe en rapport avec la réplétion de l'ampoule rectale.

Les nerfs du rectum s'anastomosent entre eux autour du rectum ainsi qu'avec les filets du plexus de l'hémorroïdale supérieure.

2. — *Nerfs urétéro-vésicaux.*

Les nerfs urétéro-vésicaux (1) sont au nombre d'une douzaine; ils se détachent des bords supérieur et antérieur du plexus hypogastrique et de l'anse péri-urétérale; ils se distribuent à la partie terminale de l'uretère pelvien, à la face postérieure, à la base et à la face latérale de la vessie; parmi les nerfs urétériques, l'un est toujours plus apparent que les autres; bien individualisé, il constitue le *nerf urétérique de Rüdinger* qui se divise en abordant l'uretère en *deux rameaux* : l'un *ascendant*, l'autre *descendant* (voy. : fig. 558).

Chez certains sujets, il n'est pas rare que l'on puisse reconnaître à la dissection *quatre branches* principales destinées à l'uretère, à la vessie, et à la vésicule séminale : *a)* une première branche se détache de l'angle supérieur externe du plexus hypogastrique; elle se dirige obliquement en haut et en avant en croisant la face externe de la partie terminale de l'uretère; c'est le *nerf urétéro-vésical externe*; *b)* une deuxième branche naît de la face interne du plexus hypogastrique; elle se dirige vers la face postérieure de la vessie en croisant la face interne de la partie terminale de l'uretère : c'est le *nerf urétéro-vésical interne*; ces deux nerfs échangent une anastomose devant l'uretère qui détermine l'*anse nerveuse péri-urétérale* de laquelle se détachent des filets urétériques et des filets vésicaux; ces derniers se distribuent aux faces postérieure et latérale de la vessie; *c)* la troisième branche, généralement volumineuse, se détache du versant antérieur du plexus hypogastrique; très courte, elle atteint la base de la vessie en avant des vésicules séminales; *d)* et une quatrième branche volumineuse et longue qui glisse entre la vessie et la prostate en fournissant des rameaux à la base de la vessie et plus spécialement à la musculature du col vésical; elle s'anastomose avec le plexus hypogastrique (voy. : fig. 558).

Les nerfs de la vessie s'anastomosent entre eux à la surface de l'organe; ils fournissent quelques rameaux pour la vésicule séminale et le canal déférent.

3. — *Nerfs prostatiques.*

Les nerfs de la prostate sont sécrétoires et vaso-moteurs; ils se détachent du bord antérieur et inférieur du plexus hypogastrique; très richement anastomosés entre eux dès leur origine, ils se distribuent pour la plupart aux faces latérales et à la face postérieure de la prostate; ils forment à la surface de l'organe un plexus périprostatique compris dans la capsule de Retzius; les autres moins nombreux pénètrent la glande au niveau du hile.

Indépendamment des nerfs prostatiques issus du plexus hypogastrique, la prostate reçoit des *filets directs* venus de la troisième et quatrième branche antérieure sacrée; ils abordent l'organe au niveau du hile.

---

(1) Article à consulter : Rochet et Latarjet : Etude sur la distribution anatomique des nerfs vésicaux. *Lyon chirurgical*, août 1913.

4. — Nerfs vésiculaires.

La vésicule séminale reçoit des nerfs, soit de la face interne et du bord supérieur du plexus hypogastrique, soit de l'anse péri-urétérale.

Tous les nerfs vésiculaires sont compris dans la partie latérale de l'aponévrose de Denonvilliers; ils abordent la vésicule séminale par son extrémité supérieure ou par son bord externe; la face antérieure est toujours plus richement innervée que la face postérieure.

Les nerfs vésiculaires s'anastomosent autour de l'organe où ils forment un plexus à mailles très étroites (voy. : fig. 558).

Entre les deux plexus vésiculaires, il existe des anastomoses (Latarjet et Bonnet) comprises dans le segment intervésico-séminal de l'aponévrose de Denonvilliers.

5. — Nerfs déférentiels.

Les nerfs déférentiels sont au nombre de *deux* ou *trois*; ils naissent soit d'une anse péri-urétérale, soit du bord supérieur ou de la face interne du plexus hypogastrique. (voy. : fig. 558).

Dans l'aponévrose de Denonvilliers, les nerfs se divisent en T en abordant le canal : *a)* une branche courte et grêle se distribue autour de l'ampoule déférentielle; *b)* une branche longue et plus volumineuse accompagne le déférent jusqu'à la queue de l'épididyme; contre la face interne de l'épididyme elle s'anastomose par une ou deux arcades superposées avec le nerf spermatique *(anastomose spermatico-déférentielle de Laux et Bourguet)*.

L'un de ces nerfs toujours plus volumineux que les autres accompagne l'artère déférentielle.

6. — Nerfs utérins.

Les nerfs de l'utérus représentent la majeure partie des branches efférentes de la couche profonde du plexus hypogastrique; ils se détachent pour une grande part de la moitié antérieure de cette couche; quelques-uns situés dans les replis de Douglas se détachent du bord supérieur et de la corne antéro-supérieure du plexus hypogastrique.

Nous les diviserons en *deux groupes* qui sont : *a)* un *groupe inférieur* ou *cervico-isthmique* situé dans le tissu celluleux de la base du paramètre et destiné au segment supra-vaginal du col et à l'isthme qu'il aborde par le bord latéral et la face postérieure; *b)* et un *groupe supérieur* ou *latéral du corps utérin* qui comprend *deux* ou *trois* filets très grêles à disposition plexiforme (parfois il n'existe qu'un tronc mais relativement volumineux); ils cheminent verticalement sur la face latérale du corps utérin en arrière de l'artère utérine : c'est à ce groupe qu'appartient le *nerf latéral de l'utérus de Latarjet et Rochet.*

Les nerfs du groupe latéral du corps utérin se terminent au niveau de la corne utérine en donnant des rameaux utérins, des rameaux isthmiques pour l'isthme tubaire, des rameaux ligamentaires pour le ligament large et le ligament rond; ils ne présentent aucune anastomose avec la terminaison des nerfs du plexus utéro-ovarien, il y a simplement « *enchevêtrement* » des filets nerveux des deux origines sans échange de fibres.

7. — *Nerfs vaginaux.*

Les nerfs vaginaux sont assez nombreux et naissent les uns du bord antérieur du plexus hypogastrique soit isolément, soit le plus souvent des branches les plus basses des nerfs vésicaux *(nerfs vésico-vaginaux)*, les autres de la face interne de la corne antéro-inférieure du plexus hypogastrique dans sa courbe superficielle.

Ils abordent le vagin par ses faces antérieure et postérieure et sont richement anastomosés autour du conduit vaginal; quelques filets viennent directement des nerfs sacrés inférieurs sans passer par le plexus hypogastrique; ils sont destinés au tiers supérieur du vagin.

L'innervation du vagin appartient en majeure partie au *parasympathique sacré.*

8. — *Nerfs caverneux.*

Les nerfs caverneux sont destinés aux *organes érectiles* (corps caverneux de la verge et du clitoris, bulbes vestibulaires et corps spongieux de l'urètre); ils proviennent tous du *parasympathique sacré* par l'intermédiaire des *nerfs érecteurs* et, après relais dans le ganglion hypogastrique, ils suivent le trajet de l'artère honteuse interne et de ses branches (artères caverneuses, bulbo-urétrale et branche bulbaire de l'artère profonde du périnée) autour desquelles ils forment un plexus très fin à petites mailles.

Les organes érectiles reçoivent en outre des nerfs érectiles par l'intermédiaire du *nerf honteux interne.*

PARASYMPATHIQUE

On donne le nom de *parasympathique* à un *système végétatif* qui l'oppose en plusieurs points à l'orthosympathique :

a) exception faite du parasympathique vagal, toutes les autres voies du parasympathique sont *centrifuges*;

b) le parasympathique ne comprend jamais plus de *deux neurones* : α) un *protoneurone* ou *neurone central,* myélinisé, dont le centre effecteur est situé dans l'axe cérébro-spinal *(fibre pré-ganglionnaire)*; β) et un *deutoneurone* ou *nerf périphérique* (neurone terminal), amyélinique, dont la cellule est située dans un ganglion périphérique *(fibre post-ganglionnaire)*; d'une manière générale, la fibre pré-ganglionnaire est longue; la fibre post-ganglionnaire est courte;

c) les cylindraxes des éléments parasympathiques sont annexés à des nerfs crâniens ou rachidiens; jamais ils n'empruntent la voie des rameaux communicants et de la chaîne sympathique latéro-vertébrale.

Anatomiquement et physiologiquement, on peut distinguer *deux systèmes parasympathiques* (comme à l'orthosympathique) qui sont : *a)* un *parasympathique viscéral,* lui-même divisé en deux parties suivant la situation des centres intra-axiaux, à savoir : α) un *parasympathique crânien* dont les masses nucléaires occupent le *tronc cérébral* et dont le protoneurone est « *annexé* » à certains nerfs crâniens; β) et un *parasympathique sacré* ou *pelvien* dont le centre s'étend en hauteur du cinquième myélomère à la terminaison de la moelle sacrée; *b)* et un *parasympathique somatique* ou *parasympathique spinal de Ken Kuré* dont le centre intra-axial serait situé dans la *pars intermedia* de la moelle dorsale (substance péri-épendymaire); cette conception est niée par de nombreux auteurs.

I. — PARASYMPATHIQUE CRANIEN.

VOIES MOTRICE ET SÉCRÉTOIRES PARASYMPATHIQUES

Les noyaux du parasympathique crânien sont répartis dans les trois étages du *tronc cérébral* où ils représentent le prolongement vers l'encéphale de la *colonne végétative* de la moelle *(tractus intermedio-lateralis)*.

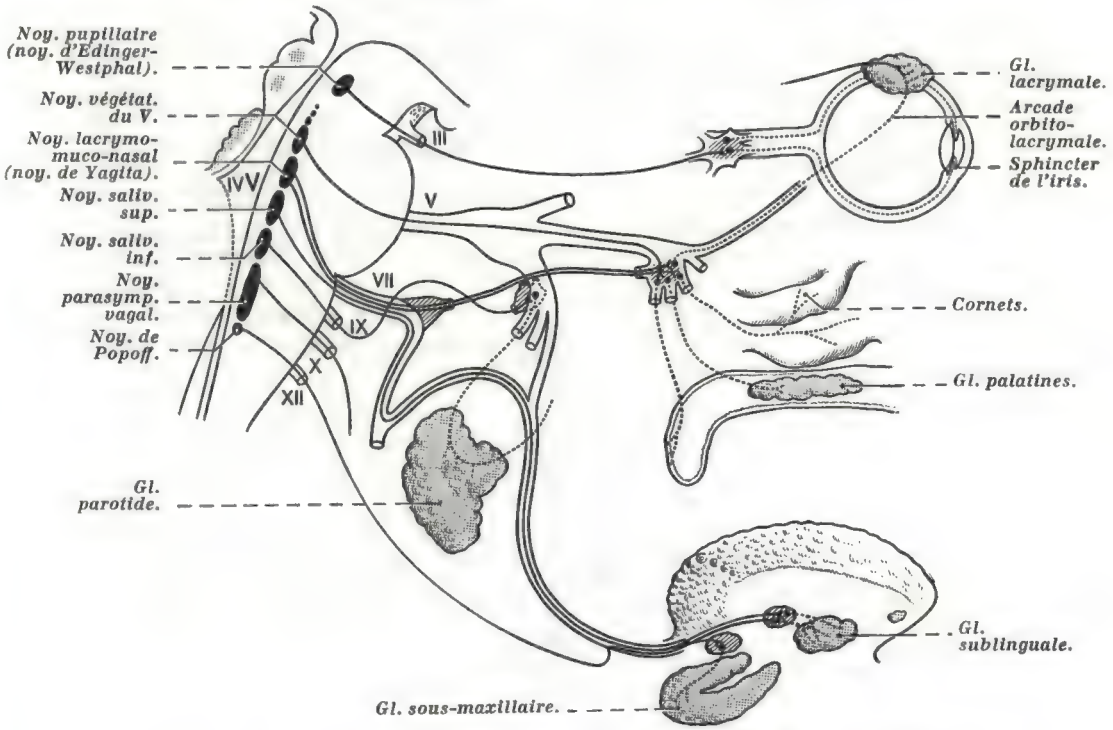

Fig. 559. — *Parasympathique crânien. Voies motrice et sécrétoires* (schématique).
En traits pleins : fibres pré-ganglionnaires. *En traits pointillés :* fibres postganglionnaires.

Topographiquement, ils sont situés dans la substance grise du plancher du quatrième ventricule et dans la substance grise centrale de l'aqueduc de Sylvius, donc au voisinage des cavités centrales du névraxe. Tous sont annexés à des nerfs crâniens *(annexes parasympathiques des nerfs crâniens de Néri)* et placés à proximité des noyaux somato-moteurs de ces nerfs.

De haut en bas du tronc cérébral, ces noyaux sont :

1° **Dans le pédoncule cérébral,** le *noyau pupillaire* ou *noyau d'Edinger-Westphall,* annexé au nerf moteur oculaire commun : c'est le *noyau organique du III.*

2° **Dans la protubérance annulaire,** on rencontre *trois* noyaux qui sont :

a) le *noyau végétatif du V* ou *noyau du locus cœruleus,* annexé au nerf trijumeau (voyez

ce nerf); ce noyau se prolonge vers le mésencéphale par des traînées cellulaires éparses;

b) le *noyau lacrymo-muco-nasal (noyau lacrymal de Yagita)*, situé un peu en arrière du noyau du facial et annexé à ce nerf;

c) et le *noyau salivaire supérieur* ou *noyau salivaire pontique*, annexé au VII *bis* (voy. : fig. 559).

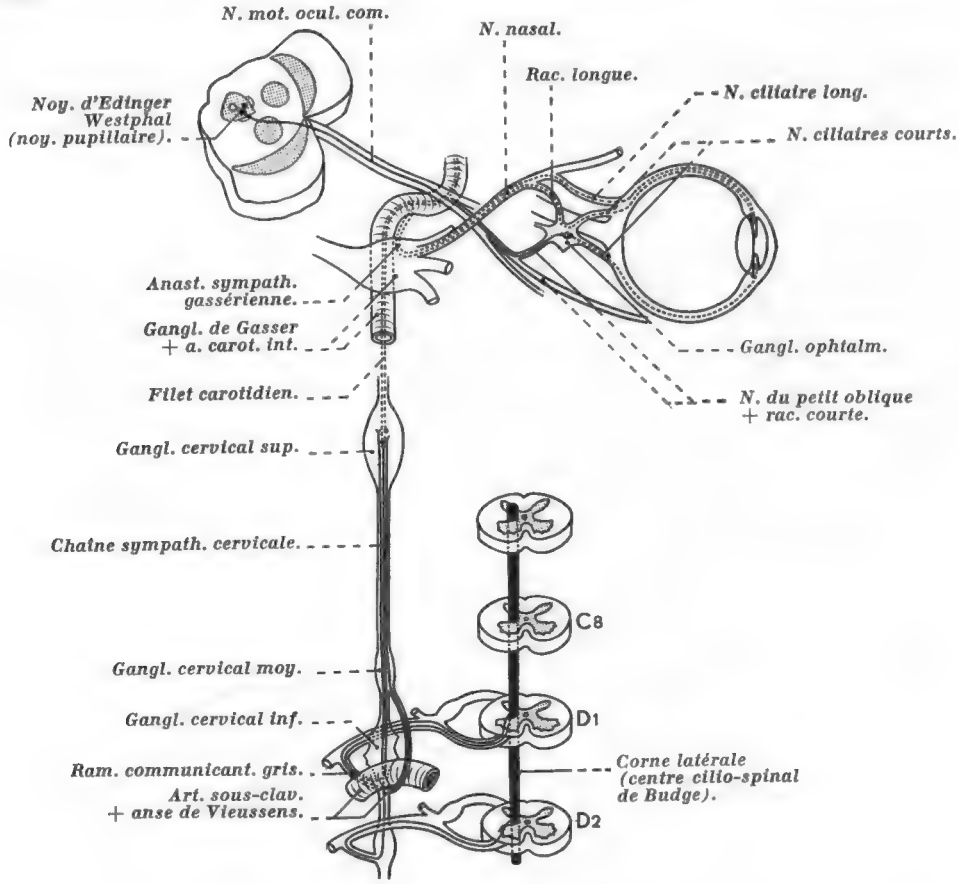

Fig. 560. — *Voies irido-motrices* (schématique).

En trait plein : la fibre pré-ganglionnaire; *en pointillé :* la fibre postganglionnaire.

3° **Dans le bulbe rachidien,** il existe également *trois* noyaux qui sont :

a) le *noyau salivaire inférieur de Kohnstamm* ou *noyau salivaire bulbaire*, annexé au nerf glosso-pharyngien.

b) le *noyau cardio-pneumo-entérique* ou *noyau dorsal du vague (noyau parasympathique vagal)* annexé au nerf pneumogastrique (voyez ce nerf, *Origines réelles*).

Ces noyaux organo-végétatifs sont les *centres effecteurs : a)* de *voies motrices* (voie irido-constrictive, voie cardio-motrice); *b)* ou de *voies sécrétoires* (lacrymale, salivaires ou muqueuses).

Les cylindraxes (fibres blanches) qui partent de ces centres ont la valeur de fibres pré-ganglionnaires; par la voie des nerfs crâniens, ils se terminent dans des ganglions qui sont les équivalents de ganglions préviscéraux (ganglions du sympathique céphalique) (voy. : *Sympathique céphalique*).

Notons en outre que tout le système du parasympathique crânien intervient dans de nombreux *actes réflexes* dont les points de départ sont les neurones sensitifs ou sensoriels des nerfs crâniens (trijumeau, glosso-pharyngien en particulier); à ce sujet, nous citerons comme exemple, la sécrétion des larmes produite par une irritation conjonctivo-cornéenne; la sécrétion salivaire qui s'accomplit à la suite de l'application dans la bouche d'un mets savoureux.

VOIE IRIDO-CONSTRICTIVE. — Cette *voie motrice* du parasympathique crânien comprend :

1° un *noyau organique* appelé *noyau pupillaire* placé au voisinage du noyau somato-moteur du III.

2° un *protoneurone* qui part des cellules du noyau précédent; il est incorporé à la troisième paire et ses fibres sont mélangées aux fibres somatiques de cette dernière.

Les cylindraxes passent dans la branche inférieure du moteur oculaire commun dans le nerf du petit oblique, puis dans la racine courte ou racine motrice du ganglion ophtalmique auquel ils aboutissent (voy. : fig. 560).

3° le *ganglion ophtalmique,* relais périphérique où s'effectue la synapse;

4° le *deutoneurone* ou *nerf périphérique* est représenté par les cellules végétatives du ganglion; les fibres nerveuses qui en partent s'acheminent vers le globe oculaire par la voie des *nerfs ciliaires courts* où elles se terminent au niveau du sphincter de l'iris (voy. : fig. 560).

Le noyau organique du III est donc un *centre irido-constricteur*; une lésion de ce noyau entraîne une dilatation pupillaire.

VOIES MOTRICES CARDIAQUES. CARDIO-MOTRICITÉ. — Du point de vue moteur, le *muscle cardiaque* est soumis à l'action de *deux systèmes* qui sont : *a)* d'une part, un *système vagal* qui appartient au parasympathique crânien; il est constitué par les deux nerfs pneumogastriques et il contient les *fibres nerveuses cardio-modératrices*; son centre bulbaire *(centre modérateur cardiaque)* est situé sous le plancher du quatrième ventricule; il est représenté par le noyau cardio-pneumo-entérique (voy. : fig. 550); *b)* et d'autre part, un *système orthosympathique* qui contient les *fibres nerveuses cardio-accélératrices.*

Chacun de ces systèmes comprend *deux neurones* : 1° un *protoneurone* représentant la *fibre pré-ganglionnaire* : *a)* pour le *nerf pneumogastrique,* il prend naissance dans le noyau végétatif du vague pour suivre ensuite le trajet des nerfs cardiaques du pneumogastrique; *b)* pour l'*orthosympathique,* le centre effecteur est localisé dans la *pars intermedia,* principalement dans la corne latérale de l'axe gris médullaire, où il s'étend sur une hauteur de huit myélomères, de D4 à C4; les fibres pré-ganglionnaires s'engagent dans la racine rachidienne antérieure, le nerf rachidien, le rameau communicant, la chaîne sympathique cervicale et les nerfs cardiaques du sympathique; finalement la fibre pré-ganglionnaire aboutit au ganglion de Wrisberg et au centre ganglionné de Perman où elle fait synapse avec les cellules du plexus cardiaque; 2° et un *deutoneurone,* très court, représenté par les fibres nerveuses issues du *plexus cardiaque* et des *ganglions intra-muraux (ganglions sous-épicardiques)* du cœur.

VOIE SÉCRÉTOIRE LACRYMALE. — La voie sécrétoire lacrymale comprend :

1° un *noyau végétatif,* le *noyau lacrymo-muco-nasal (noyau de Yagita)*;

2° un *protoneurone* qui, détaché des cellules du noyau précédent, suit le tronc du nerf facial, le ganglion géniculé (sans s'y arrêter), le grand nerf pétreux superficiel et le nerf vidien pour se terminer dans le ganglion sphéno-palatin de Meckel;

3° c'est au *niveau du ganglion de Meckel* (annexé au nerf maxillaire supérieur) que s'effectue la synapse;

4° le *deutoneurone* quitte le ganglion sphéno-palatin pour s'engager dans le nerf maxillaire supérieur et son rameau orbitaire; puis au niveau de l'arcade orbito-lacrymale située à la face externe de la glande lacrymale, il se distribue à cette glande (voy. : fig. 561).

VOIES SÉCRÉTOIRES SALIVAIRES. — Les voies de la sécrétion salivaire sont différentes suivant les glandes envisagées; aussi décrirons-nous successivement la *voie sécrétoire parotidienne* et la *voie sécrétoire sous-maxillaire* et *sublinguale.*

a) **Voie sécrétoire parotidienne.** — Cette voie comprend :

1° un *noyau organique,* intra-axial : c'est le *noyau salivaire inférieur*;

2° un *protoneurone* qui, parti des cellules du noyau salivaire bulbaire, s'incorpore au nerf glosso-pharyngien, traverse le ganglion d'Andersch sans y faire synapse, passe dans le nerf de Jacobson, puis dans le petit nerf pétreux profond pour se terminer dans le ganglion otique annexé au nerf maxillaire inférieur;

3° au niveau du *ganglion otique* ou *ganglion d'Arnold* s'effectue la synapse;

4° le *deutoneurone* qui part de ce ganglion suit le nerf auriculo-temporal pour se terminer dans la glande parotide (voy. : fig. 562).

b) **Voie sécrétoire sous-maxillaire et sublinguale.** — Cette voie comprend *deux systèmes* de noyaux intra-axiaux donc de *protoneurones* :

α) L'un, *principal,* est représenté par le *noyau salivaire supérieur* dont les cylindraxes suivent l'intermédiaire de Wrisberg (VII *bis*), le ganglion géniculé (sans s'y arrêter, le nerf facial, la corde du tympan et le nerf lingual.

Il se termine dans le *ganglion sous-maxillaire* ou dans le *ganglion de Langley* pour la glande sous-maxillaire et, par la voie du nerf sublingual, dans le *ganglion de Blandin* pour la glande sublinguale.

La synapse s'effectue donc dans ces ganglions situés au voisinage immédiat des glandes précitées.

β) L'autre, *accessoire,* est constitué par le *noyau de Popoff* (voy. : fig. 559) situé dans la partie centrale du noyau somato-moteur du XII; le protoneurone suit le nerf grand hypoglosse, la ou les anastomoses du XII au nerf lingual, puis le nerf lingual.

Le *deutoneurone* est représenté par les cellules du ganglion sublingual, du ganglion de Langley et du ganglion de Blandin; les rameaux glandulaires étant très courts les cylindraxes qui les composent se terminent peu après leur naissance dans les glandes salivaires (voy. : fig. 562).

VOIES SÉCRÉTOIRES MUCO-NASO-PALATINES. — Ces voies président aux sécrétions des muqueuses des fosses nasales et des cavités annexes (sinus maxillaire), de la muqueuse du voile du palais et des glandes palatines.

Elles sont au nombre de *deux*; nous énumérerons seulement les neurones qui les constituent et le trajet suivi par ceux-ci :

1° **Voie du nerf facial.** — Le trajet suivi par le *protoneurone* est le même que celui de la voie sécrétoire lacrymale; le *deutoneurone* est contenu dans le nerf sphéno-palatin et ses branches (nerfs nasaux supérieurs et nerf naso-palatin).

2° **Voie du nerf trijumeau.** — Le *protoneurone* part du noyau végétatif du V; il s'incorpore aux fibres du trijumeau, traverse le ganglion de Gasser (sans y faire synapse) et par le nerf maxillaire supérieur aboutit au ganglion de Meckel; le *deutoneurone* suit le trajet du nerf sphéno-palatin, puis les trois nerfs palatins pour aboutir à la muqueuse du voile du palais et aux glandes palatines (voy. : fig. 561).

Dans les deux cas le *ganglion sphéno-palatin* est le lieu de l'articulation interneuronale.

(Pour le *parasympathique vagal,* voyez *Nerf pneumogastrique*).

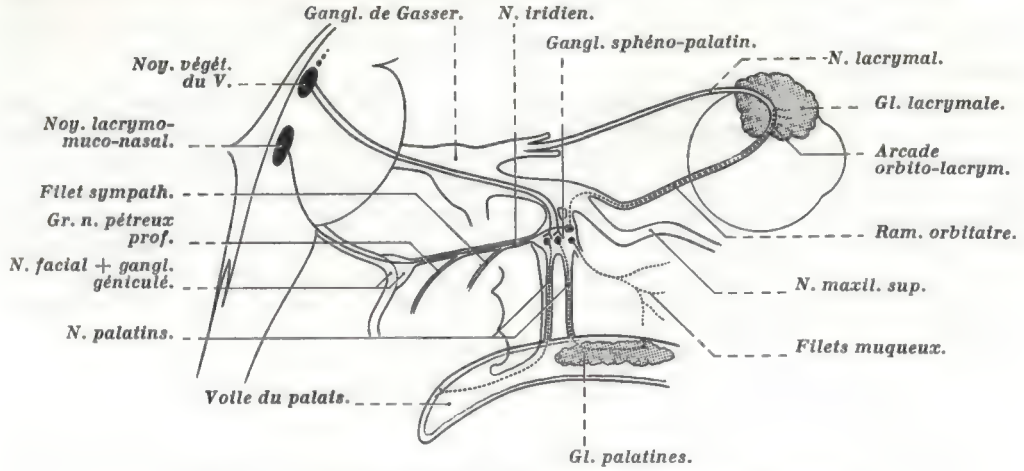

FIG. 561. — *Voies sécrétoires lacrymales et muco-naso-palatines.*

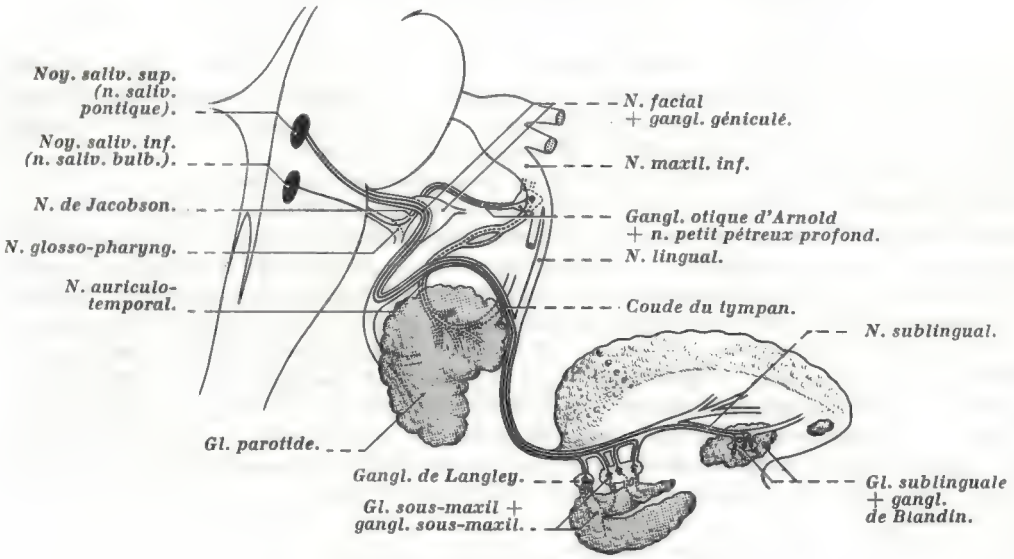

FIG. 562. — *Voies sécrétoires salivaires.*

II. — PARASYMPATHIQUE SACRÉ OU PELVIEN

Le *parasympathique sacré* ou *pelvien* (1) s'étend du cinquième myélomère lombaire à la terminaison de la moelle sacrée où il occupe une colonne grise située à l'union de la base de la corne antérieure et de la commissure grise; c'est le *noyau* ou *colonne en torsade de*

(1) On devrait dire *parasympathique pelvi-périnéal*, en raison de sa distribution à des muscles et à des organes périnéaux.

Laruelle, dénomination qui est due à l'aspect que donne cette colonne sur des coupes sériées de la moelle sacrée; la partie supérieure de cette colonne a été décrite sous le nom de *noyau X de Onuf.*

Le *protoneurone* du parasympathique sacré emprunte *deux voies* distinctes : *a)* d'une part, celle des *nerfs érecteurs d'Eckard* (1), c'est-à-dire les racines antérieures des troisième, quatrième et cinquième nerfs sacrés; *b)* et d'autre part, celle du *nerf honteux interne.*

Les nerfs érecteurs abordent le plexus ganglionné hypogastrique au niveau de son angle postéro-inférieur; ils traversent la couche superficielle finement anastomosés entre eux; puis leurs cylindraxes aboutissent à des *ganglions préviscéraux* ou *intra-muraux* (voy. : fig. 550) où ils font synapse avec le *deutoneurone* du parasympathique sacré; celui-ci se termine dans les parties basses des viscères pelviens (rectum, segment inférieur de l'utérus, col vésical) et dans les organes érectiles.

***

SYSTÉMATISATION DU SYMPATHIQUE. VOIES ET ARCS RÉFLEXES VÉGÉTATIFS

Les centres intra-axiaux du sympathique localisés au niveau de la moelle, du tronc cérébral ou du cerveau représentent en quelque sorte les origines réelles du sympathique, tandis que les ganglions de la chaîne latéro-vertébrale de même que les ganglions préviscéraux ne sont que des relais où les fibres du sympathique font synapse.

Les fibres nerveuses sympathiques dont la cellule est située dans les centres médullaires qui aboutissent aux ganglions latéro-vertébraux constituent les *fibres pré-ganglionnaires de Langley,* tandis que les fibres issues des cellules sympathiques des ganglions de la chaîne constituant les nerfs sympathiques représentent les *fibres post-ganglionnaires de Langley.* Certaines fibres pré-ganglionnaires peuvent traverser deux ganglions voisins de la chaîne latéro-vertébrale ainsi que les cordons intermédiaires pour se terminer dans un ganglion sus- ou sous-jacent; de même certaines d'entre elles (fibres longues) peuvent traverser un ganglion de la chaîne sans y faire synapse et se continuer dans un rameau sympathique efférent pour se terminer, soit dans un ganglion préviscéral, soit dans un ganglion intra-pariétal, celui-ci étant dans le système sympathique le dernier relais synaptique.

Enfin des *neurones d'association situés* dans le cordon sympathique mettent en connexion entre eux des ganglions de la chaîne situés à des niveaux différents : ce sont les *neurones interfocaux.*

Du point de vue anatomo-physiologique, le système nerveux sympathique est composé de *deux catégories* de *fibres nerveuses* : *a)* les unes *centrifuges* émanent des centres intra-axiaux : ce sont les fibres sympathiques tributaires des voies motrices, vaso-motrices et sécrétoires; *b)* les autres *centripètes* ramènent aux centres nerveux la sensibilité viscérale ainsi que la notion de sensibilité et de tension vasculaire : ce sont les fibres viscéro-sensibles et vaso-sensibles.

La moelle et le système sympathique entrent en rapport l'un avec l'autre par un système d'échange de *fibres nerveuses viscéro-motrices, sécrétoires* et *viscéro-sensibles,* toutes ces fibres nerveuses reliant l'axe gris médullaire par l'intermédiaire d'une succession de neurones : *a)* d'une part à la musculature lisse des viscères et des vaisseaux sanguins,

---

(1) Articles à consulter : Cordier et Coulouma : Les nerfs érecteurs. *Comptes rendus de l'Association des Anatomistes,* 1933, p. 143.
Cordier et Coulouma : Le parasympathique pelvien. *Echo Médical du Nord,* 28 octobre 1934.
G. Laux et G. Marchal : Le parasympathique pelvi-périnéal. *Montpellier Médical,* 1954, p. 114.

au myocarde et aux glandes, en ce qui concerne les fibres nerveuses viscéro-motrices, vaso-motrices et sécrétoires; *b)* et d'autre part, aux muqueuses, aux organes et au bulbe carotidien en ce qui concerne les fibres nerveuses viscéro-sensibles et vaso-sensibles.

Toutes ces fibres nerveuses passent de la moelle dans les nerfs viscéraux ou *vice versa* par l'intermédiaire des nerfs rachidiens et des *rami communicantes*.

Dans ce chapitre nous étudierons successivement la disposition et le trajet des fibres nerveuses sympathiques depuis l'axe gris médullaire jusqu'aux viscères pour les *voies centrifuges* (voies viscéro-motrices, vaso-motrices et sécrétoires) et *vice versa* des viscères à l'axe gris médullaire pour les *voies centripètes* ou viscéro-sensibles (voies de la sensibilité proprioceptive ou sensibilité inconsciente).

I. — VOIES SYMPATHIQUES CENTRIFUGES

(Voies viscéro-motrices, vaso-motrices et sécrétoires).

VOIES VISCÉRO-MOTRICES. — La musculature des viscères et des organes (tube digestif, utérus par exemple) est constituée uniquement par des *fibres musculaires lisses*; son *innervation motrice* lui vient de l'orthosympathique et du parasympathique) et pour certains organes tels que cœur, estomac, l'innervation reste soumise à deux nerfs, l'orthosympathique et le pneumogastrique : le premier est inhibiteur, le deuxième est accélérateur de la contraction musculaire.

Avant d'arriver à la musculature viscérale, l'influx moteur sympathique passe par une série de neurones (4 en moyenne) ou chaque ganglion sympathique traversé est soit un relais où s'effectuent les synapses, soit un lieu de passage.

Pour ce qui est de l'innervation du tube digestif, intestin grêle par exemple, ces ganglions sympathiques sont situés : *a)* les uns devant l'aorte au voisinage de l'origine des vaisseaux mésentériques où ils sont représentés par les ganglions aortico-mésentériques supérieurs et inférieurs d'où partent les plexus mésentériques; *b)* les autres dans la paroi même de l'intestin grêle où ils sont disposés au niveau des points nodaux de deux riches plexus nerveux; ce sont le *plexus myentérique* ou *plexus d'Auerbach* situé entre les deux couches longitudinale et circulaire de fibres musculaires et le *plexus sous-muqueux* ou *plexus de Meissner* situé dans la couche sous-muqueuse.

Les ganglions sympathiques des plexus sont généralement de petite taille et nous avons vu qu'ils sont désignés sous le terme général de *ganglions intra-pariétaux* ou de *ganglions intra-muraux*, celui de *ganglions viscéraux* serait plus logique; tandis que les ganglions sympathiques interposés entre la chaîne sympathique paravertébrale et les ganglions viscéraux tels que les ganglions mésentériques sont désignés sous le nom de *ganglions préviscéraux*.

La marche de l'influx nerveux moteur sympathique suit donc la voie des ganglions précités dans l'ordre suivant : moelle (centres végétatifs), ganglion sympathique paravertébral, ganglion préviscéral, ganglion viscéral et musculature lisse viscérale.

Le protoneurone de la voie sympathique viscéro-motrice par son origine médullaire et sa terminaison représente dans l'ensemble les *fibres pré-ganglionnaires de Langley* jusqu'à la première synapse; les autres constituent les *fibres post-ganglionnaires de Langley*.

Les *fibres pré-ganglionnaires de Langley* sont des fibres sympathiques issues des cellules du *tractus intermedio-lateralis* (corne latérale) dont elles représentent l'axone; elles traversent la substance grise des cornes et passent par la racine antérieure; certaines fibres centrifuges vaso-motrices passent par la racine postérieure, mais toutes passent par le rameau communicant blanc; quant à leur *terminaison*, ces fibres se comportent très différemment : les unes, les plus nombreuses, se terminent dans le ganglion sympathique paravertébral le plus proche où elles font synapse avec les cellules sympathiques du ganglion; les autres traversent les ganglions sympathiques sans y contracter de rapports cellulaires

et vont se terminer en suivant le cordon sympathique, soit dans un ganglion sous-jacent de la chaîne latéro-vertébrale, quelquefois même à deux ou trois étages ganglionnaires au-dessous où elles se terminent comme les précédentes, soit dans un ganglion préviscéral ou même dans un ganglion viscéral en suivant le trajet d'un nerf viscéral (nerf splanchnique) issu du ganglion sympathique traversé; ce sont là les *quatre modes* de terminaison habituelle.

Mais que les fibres pré-ganglionnaires soient *courtes* pour celles qui se terminent dans le ganglion sympathique latéro-vertébral le plus proche, ou *longues* pour celles qui vont jusqu'aux ganglions intra-pariétaux, elles ont toutes la même origine dans les cellules de la colonne végétative de la moelle, située au niveau de la corne latérale et toutes le même rôle fonctionnel, c'est-à-dire *viscéro-motrices.*

Les neurones pré-ganglionnaires ont donc pour rôle de maintenir les cellules du ganglion sympathique avec lesquelles elles font synapse sous l'influence des éléments nerveux sympathiques de l'axe cérébro-spinal.

Il est à remarquer : 1° que la voie sympathique centrifuge peut être interrompue à chaque relais ganglionnaire par une synapse, la voie sympathique viscéro-motrice comprenant au maximum quatre neurones dont le premier est toujours représenté par la fibre pré-ganglionnaire, les trois autres constituant les fibres post-ganglionnaires; 2° que la *colonne végétative* de la moelle représentée par trois tronçons : cervical, dorso-lombaire et lombo-sacré, est interrompue au niveau de l'*origine des plexus* qui distribuent les cordons nerveux aux membres, les colonnes viscéro-motrices de la moelle étant en quelque sorte réparties là où elles sont nécessaires.

VOIES VASO-MOTRICES. — Quant à la voie vaso-motrice, elle emprunte un parcours différent suivant qu'il s'agit des artères viscérales ou des artères somatiques.

Pour les *gros vaisseaux artériels* : aorte, artère pulmonaire et les grosses branches qui en partent, les filets vasculaires nés directement des ganglions de la chaîne latéro-vertébrale renferment le deutoneurone de la voie vaso-motrice (fibre post-ganglionnaire de Langley). Pour les *artères viscérales,* ce neurone part le plus souvent des ganglions préviscéraux et se trouve contenu dans les plexus péri-artériels qui se distribuent aux organes; ce parcours est en outre suivi par les fibres sécrétoires glandulaires (capsule surrénale). Pour les *artères somatiques,* le deutoneurone est situé dans les ganglions de la chaîne; il passe par le rameau communicant gris et par le nerf rachidien; ce chemin est également le même que suivent les fibres sécrétoires sudoripares et sébacées.

Pour l'étude des voies sécrétoires glandulaires, lacrymales et salivaires (voy. : *Parasympathique crânien*).

Systématisation de la colonne végétative de la moelle. Centres moteurs végétatifs médullaires.

Nous avons vu que la colonne végétative de la moelle située dans le *tractus intermedio-lateralis* et dans la *pars intermedia* est répartie en *trois tronçons* superposés : *a)* un *supérieur* ou *cervical* très court qui s'étend de C3 à C4; *b)* un *moyen* ou *dorso-lombaire,* d'aspect moniliforme qui s'étend de C8 à L12 et où les éléments cellulaires sympathiques y sont répartis en trois groupes; *c)* enfin un *inférieur* ou *lombo-sacré* qui s'étend de L4 à S4.

A ces trois tronçons, il faut ajouter la *colonne* ou *noyau médio-ventral* située à l'union de la corne antérieure et de la zone commissurale; elle s'étend de S2 au cône terminal; de ce noyau émanent les filets du parasympathique pelvien.

Depuis longtemps, les physiologistes ont reconnu dans la moelle des centres végétatifs bien déterminés dont les éléments cellulaires reçoivent les excitations périphériques ainsi que les excitations venues des centres supérieurs.

La connaissance de ces centres revêt une importance très grande en pathologie, car au cours des traumatismes de la moelle ou du rachis, ou au cours de l'existence de tumeurs méningo-médullaires, on peut préciser la topographie de la lésion et son étendue suivant la sympatomatologie observée.

Les principaux *centres moteurs végétatifs médullaires* sont des *centres étagés, vasomoteurs, sudoraux, pilo-moteurs* (réflexe pilo-moteur).

L'existence de ces centres explique par voie réflexe certains phénomènes physiologiques tels que les réactions vaso-motrices (pâleur) que l'on observe dans les contusions violentes de l'abdomen ou au cours des viscéralgies.

On a décrit également :

Un *centre accélérateur cardiaque* qui s'étend de C8 à D4.

Un *centre respiratoire* ou *troncho-pulmonaire* situé entre D2 et D5.

Un *centre cilio-spinal de Budge* situé entre C6 et D2, véritable *centre dilatateur de l'iris* qui commande le muscle ciliaire.

Un *centre splanchnique digestif* dont seraient tributaires les plexus solaire et mésentériques; ce centre est très étendu de C6 à L3. A noter qu'en ce qui concerne les *centres viscéraux digestifs sous-diaphragmatiques* on admet qu'ils s'étendent de D5 à D11 pour les nerfs splanchniques et de D12 à L3 pour les viscères pelviens.

Un *centre ano-spinal* (en rapport avec la contention et l'expulsion des matières) étendu de S2 à S4 et sous la dépendance duquel se trouve la contraction réflexe du sphincter anal et son tonus musculaire.

Un *centre vésico-spinal* étendu de S3 à S5 qui tient sous sa dépendance le fonctionnement du sphincter vésical (sphincter du col); ce centre joue un rôle double et antagoniste, agissant sur le tonus et la contraction du sphincter pendant les périodes de réplétion de la vessie et sur la musculature lisse vésicale *(detrusor urinæ)* pendant la miction. Une lésion intéressant la moelle lombaire au niveau de S3 et S4 amène l'incontinence d'urine.

Un *centre érecteur* étendu dans la moelle sacrée de S1 à S3 d'où partent les *nerfs érecteurs d'Eckard (nervi erigentes)* dont les filets constitutifs passent par les trois premiers nerfs sacrés.

Un *centre éjaculateur* étendu de L4 à S3 et dont l'influx nerveux centripète y est apporté par les filets sensitifs du *nerf dorsal de la verge* et la sensibilité captée par l'intermédiaire des *corpuscules de la volupté* ou *corpuscules de Finger* situés au niveau du sillon balano-préputial et de la couronne du gland.

D'après Budge, ces deux derniers centres (érecteur et éjaculateur) solidaires l'un de l'autre constituent un centre unique situé au niveau du renflement lombaire allant de L5 à S3 : c'est le *centre génito-spinal de Budge* : aussi la compression ou la destruction des trois premières paires sacrées ou des myélomères correspondants entraîne-t-elle toujours l'impuissance et l'incontinence.

II. — VOIES SYMPATHIQUES CENTRIPÈTES
(Voie viscéro-sensible).

Anatomistes et neurologues ont eu pendant longtemps des avis différents sur la systématisation des voies de conduction de la sensibilité inconsciente, et plus particulièrement sur la situation de la cellule sensible; deux théories sont en présence qui sont : la théorie ancienne de Dogiel et la théorie moderne de Koelliker.

a) **Théorie ancienne de Dogiel.** — Pour certains auteurs, la sensibilité viscérale serait captée au niveau des viscères par des filets cellulipètes des éléments cellulaires sympathiques situés dans les ganglions de la chaîne latéro-vertébrale; ce sont les *cellules sensitives* du ganglion sympathique, et de là, la sensibilité serait transmise par les filets cellu-

lifuges du ganglion sympathique au ganglion spinal en passant par le rameau communicant blanc et le nerf rachidien où ils s'arborisent avec les cellules en T de Ranvier.

Dogiel a même décrit au niveau du ganglion spinal un *neurone intercalaire* entre la cellule sensitive du ganglion sympathique et la cellule en T constituée par une cellule à cylindraxe ramifié dont les prolongements et l'axone ne quittent pas le ganglion spinal : c'est la *cellule en corbeille de Diogel* qui représente un neurone intercalaire intra-ganglionnaire.

b) **Théorie moderne de Koelliker.** — Cette théorie est actuellement classique et admise par la plupart des neurologues.

La sensibilité est captée par les cellules nerveuses des ganglions viscéraux (ganglions intra-pariétaux); ce sont les *cellules sympathiques viscéro-sensibles* : au niveau de l'intestin par exemple, les cellules sympathiques sont groupées en amas formant de nombreux petits centres ganglionnaires constitués par une agglomération de 8 à 20 cellules multipolaires entourées d'une coque conjonctive.

Ces cellules sympathiques viscéro-sensibles s'articulent dans les ganglions viscéraux et au niveau de l'intestin en plein plexus d'Auerbach avec les longs prolongements cellulipètes venus des cellules en T du ganglion spinal en passant par les nerfs viscéraux, les plexus (plexus mésentérique), les ganglions préviscéraux, les ganglions sympathiques de la chaîne latéro-vertébrale, les rameaux communicants blancs et la racine rachidienne postérieure.

Ces cellules du ganglion spinal sont désignées habituellement sous le nom de *cellules splanchniques sensibles* pour les distinguer des autres cellules en T qui représentent alors les cellules somatiques sensibles.

Quant au prolongement cellulifuge des cellules splanchniques sensibles, il aborde la moelle par la racine postérieure et se mêle aux fibres constitutives de cette racine et plus particulièrement à celles du groupe médial.

Ce prolongement fait synapse avec les cellules d'origine des faisceaux de Flechsig (cellules de la colonne de Clarke) et de Gowers.

En se terminant dans la moelle, au niveau du faisceau radiculaire postérieur, certaines collatérales émanées du prolongement cellulifuge des cellules splanchniques sensibles font synapse :

a) les unes autour des cellules de la colonne végétative pour constituer l'*arc réflexe sympathique* ou *organo-végétatif*;

b) les autres vont s'articuler dans la corne antérieure de la moelle avec des cellules radiculaires pour constituer l'*arc réflexe organo-somatique,* lequel explique certains *réflexes de défense* au cours des douleurs abdominales.

Les *fibres centrales* de la sensibilité viscérale aboutissent à l'aire sensitive de l'écorce cérébrale par la voie spino-cérébello-rubro-thalamique et un certain nombre de ces fibres font synapse dans les formations hyperchromiques thalamiques; le thalamus devenant ainsi un *centre régulateur* des formations organo-végétatives.

En résumé, la *voie viscéro-sensible* comporte donc *deux neurones* : l'un *pariétal* ou *interstitiel* situé au niveau du viscère; l'autre, la cellule en T du ganglion spinal avec possibilité toutefois de neurones intercalaires.

III. — ARCS RÉFLEXES SYMPATHIQUES OU VÉGÉTATIFS

Les arcs réflexes médullaires dans lesquels le sympathique entre en jeu peuvent être classés en *deux types* : *a)* d'une part, l'*arc réflexe sympathique* qui met en connexion au niveau de la moelle le neurone viscéro-sensible ou *cellule splanchnique sensible* du ganglion spinal avec le neurone viscéro-moteur représenté par la cellule végétative de

la corne latérale; *b)* et d'autre part, l'*arc réflexe organo-somatique* comparable à l'arc réflexe somatique ou sensitivo-moteur qui met en connexion le neurone viscéro-sensible du sympathique (cellule splanchnique sensible) avec le neurone moteur somatique représenté par la cellule radiculaire de la corne antérieure de la moelle (voy. : *Voies réflexes*) (voy. : fig. 563).

Ces deux arcs réflexes ont leur centre de réflectivité (articulation sensitivo-motrice ou interneuronale) dans la substance grise de la moelle : le premier au niveau de la colonne végétative située dans le *tractus intermedio-lateralis*; le second au niveau de la corne antérieure de la moelle.

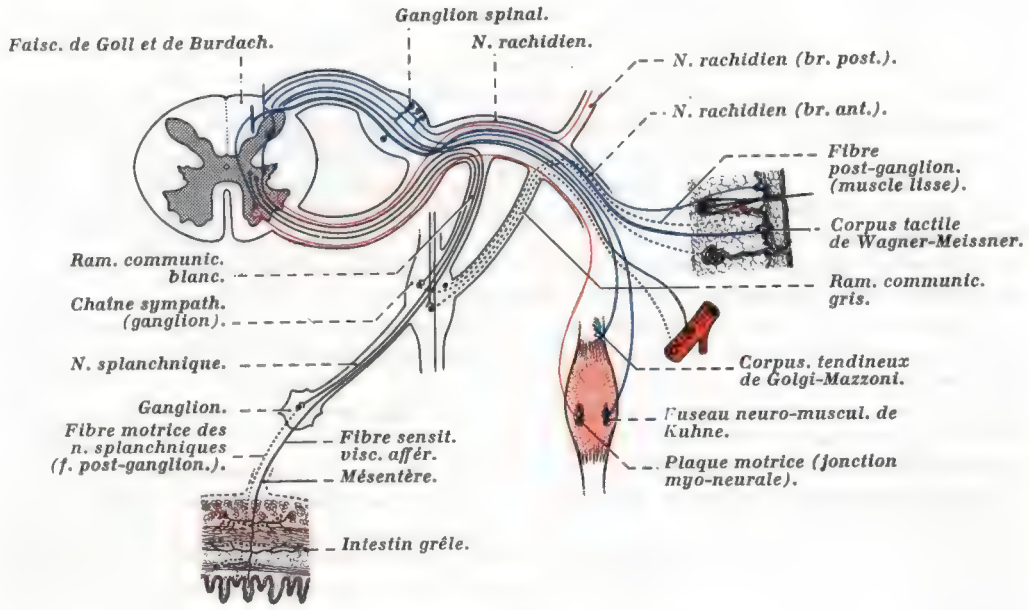

FIG. 563. — *Arcs réflexes somatique et végétatif.*

1° **L'arc réflexe sympathique** est un arc complexe du fait que le circuit sensitivo-moteur organique s'effectue toujours par l'intermédiaire de plusieurs neurones dans sa partie motrice et de deux neurones dans sa partie sensitive.

Le circuit de l'influx nerveux s'effectue donc dans l'ordre suivant : cellule sympathique des ganglions viscéraux, cellule splanchnique sensible du ganglion spinal, cellule sympathique de la colonne végétative de la moelle (fibres pré-ganglionnaires de la voie sympathique motrice), puis la succession des neurones ganglionnaires sympathiques dont le maximum est de trois en général, et, dans le cas où l'arc est au complet, il comprend donc *six neurones* depuis le point où a été captée la sensibilité organique jusqu'au point où a été transmis l'influx moteur, mais beaucoup d'arcs réflexes ne comptent que trois à quatre neurones au plus.

La transmission de l'influx nerveux moteur organique dans la série des neurones, qui s'échelonnent depuis la cellule végétative de la colonne latérale de la moelle jusqu'aux viscères, s'effectue par l'intermédiaire de nerfs qui sont tous moteurs; on désigne l'acte réflexe qui se produit aux contacts synaptiques de semblables neurones sous le nom de *réflexes d'axones de Langley*.

A titre d'exemple, nous signalerons les contractions intestinales douloureuses (coliques) qui surviennent dans l'étranglement herniaire, le point de départ de la douleur résidant

au niveau de la zone de striction intestinale par le collet du sac herniaire; il en est de même des contractions intestinales au cours des poussées inflammatoires douloureuses de colite, d'entérocolite aiguë (colite spasmodique) ainsi que des contractions de la musculature urétérique dans la colique néphrétique.

Tous ces syndromes sont sous la dépendance d'un *arc réflexe sensitivo-moteur organique;* celui-ci s'effectue grâce aux connexions que les cellules et les fibres nerveuses sympathiques présentent à la fois dans le système nerveux, l'axe cérébro-spinal et dans le système nerveux sympathique.

2° **L'arc réflexe organo-somatique** est un assemblage de neurones mixtes qui sont les uns organo-sensibles (au nombre de deux en général); ils appartiennent au système végétatif; les autres somato-moteurs qui appartiennent à la vie de relation.

Ce système de voie réflexe organo-sensible permet d'expliquer la répercussion sur la musculature de la paroi abdominale des phénomènes douloureux viscéraux abdominaux.

Nous prendrons comme exemple pour faciliter la compréhension de la description la *contracture réflexe* de la musculature abdominale (muscles striés, donc de la vie de relation) que l'on observe au cours d'une crise d'appendicite aiguë dont la sensibilité viscérale est captée par le sympathique au niveau de l'appendice et du péritoine de la fosse iliaque; cette contracture réflexe est aussi une *contracture de défense.*

Les *deux neurones viscéro-sensibles* sont représentés par le *sympathique* : *a)* le *premier neurone* par les cellules sympathiques des ganglions de la paroi appendiculaire et plus particulièrement du plexus d'Auerbach; *b)* le *deuxième neurone* par la cellule splanchnique sensible du ganglion spinal dont les prolongements cylindraxiles effectuent un trajet qui nous est déjà connu.

Le *neurone somato-moteur* est représenté par la cellule radiculaire de la corne antérieure de la moelle.

Le *centre de réflectivité* s'effectue donc entre les deux derniers neurones au niveau de la substance grise de la corne antérieure tout comme l'arc réflexe médullaire simple; ainsi se trouve associé dans un acte réflexe (douleur-contracture) deux systèmes nerveux, celui de la vie organique ou végétative et celui de la vie somatique ou de relation, les connexions entre les deux systèmes s'effectuant au niveau de la corne antérieure de la moelle.

La contracture de la musculature dorso-spinale (muscles des gouttières vertébrales) et la raideur de la nuque dans les méningites aiguës peuvent s'expliquer de la même façon et par le même mécanisme, car elles constituent une *contracture réflexe*; l'influx nerveux sensitif (rachialgie et irritation méningée) est apporté à la moelle par le nerf sinu-vertébral de Luschka et sa racine sympathique.

BIBLIOGRAPHIE GÉNÉRALE
DES OUVRAGES RELATIFS AU SYSTÈME NERVEUX

AJURIAGUERRA (DE) et HÉCAEN (H.) : *Le cortex cérébral (étude neuro-psycho-pathologique)*, 2e édition, 1 vol. Masson et Cie, éditeurs, Paris, 1960.

AUBRY (M.) : *Oto-neurologie*, 1 vol. Masson et Cie, éditeurs, Paris, 1944.

BALADO (MANUEL) et FRANKE (ELISABETH) : *Das Corpus geniculatum externum*, 1 vol. J. Springer, éditeur, Berlin, 1937.

BARGMANN (W.) : *Das zwischenhirn Hypophysensystem*, 1 vol. J. Springer, éditeur, Berlin, 1954.

BÉRARD (L.), DUMAREST (F.) et DESJACQUES : *La phrénicectomie*, 1 vol. Masson et Cie, Paris, éditeurs, 1933.

BETCHTEREW : *Les fonctions bulbo-médullaires*, 1 vol. Doin et Cie, éditeurs, Paris 1909.

BING (ROBERT) et BRÜCKNER (ROLAND) : *Gehirn und Auge*. Benno Schwabe et Cie, éditeurs, Bâle, 1953.

BOLK (L.) : *Cerebellum der Saügetiere*, 1 vol. Fischer, éditeur, Iéna, 1906.

BONIN (GERHARDT VON) : *Essai sur le cortex cérébral*, 1 vol. Masson et Cie, éditeurs, Paris, 1955.

BOURRET (J.) : *Thermo-analgésies et voies de la sensibilité*, 1 vol. Doin et Cie, éditeurs, Paris, 1939.

BRÉHANT (J.) : *La résection chirurgicale des nerfs splanchniques*, 1 vol. Jouve et Cie, éditeurs, Paris, 1937.

BRODMANN (K.) : *Vergleichende lokalisationslehre der Grosshirnrinde*, 1 vol. J. A. Barthe, éditeur, Leipzig, 1909.

BUCY (P.) et collaborateurs : *The Precentral motor cortex*. 1 vol., 2e édition. The University of illinois Press, éditeurs, Urbana, 1949.

CLARA (MAX) : *Das nervensystem des Menschen*, 1 vol., 2e édition. J. A. Barthe, éditeur, Leipzig, 1953.

CLAVEL (C.) et LATARJET (M.) : *Anatomie chirurgicale du crâne et de l'encéphale*, 1 vol. G. Doin et Cie, éditeurs, Paris, 1938.

COGAN : *Neurology of the ocular muscles*, 1 vol. Charles Thomas, éditeur, Springfield, 1948.

COLLET : *Introduction à la pathologie du système nerveux*, 1 vol. G. Doin et Cie, éditeurs, Paris, 1950.

COLLIN (R.) : *Leçons sur les récepteurs de la sensibilité*, 1 vol. G. Thomas, éditeur, Nancy, 1935.

COSSA (PAUL) et PAILLAS (JEAN) : *Anatomie des centres nerveux*, 1 vol. A. Legrand et J. Bertrand, éditeurs, Paris, 1944.

CRITCHLEY : *The parietal lobes*, 1 vol. Edward Arnold, éditeur, Londres, 1955.

CUNÉO : Les nerfs crâniens in *Traité d'Anatomie Humaine de* POIRIER, CHARPY et NICOLAS, 2e édition. Masson et Cie, éditeurs, Paris,

DÉJERINE : *Anatomie du cerveau : anatomie du rhombencéphale*, 2 vol. Vigot Frères, éditeurs, Paris, 1900-1901.

DÉJERINE : *Anatomie des centres nerveux*, 2 vol. J. Rueff, éditeur, Paris, 1901.

DÉJERINE : *Séméiologie des affections du système nerveux*, 1 vol. Masson et Cie, éditeurs, Paris, 1926.

DELLEPIANE (L.) et SEGERS (A. M.) : *El encefalo*, 1 vol. Lopet et Etchegoyen, éditeurs, Buenos Aires, 1952.

DELMAS (J.) et DELMAS (G.) : *Anatomie médico-chirurgicale du système neuro-végétatif (sympathique et parasympathique)*, 1 vol. Masson et Cie, éditeurs, Paris, 1933.

DELMAS (J.) et DELMAS (A.) : *Voies et centres nerveux (introduction à la neurologie)*, 6e édition. Masson et Cie, éditeurs, Paris, 1962.

DELMAS (J.) et LAUX (G.) : *Système nerveux sympathique (étude systématique et macroscopique)*, 1 vol. Masson et Cie, éditeurs, Paris, 1952.

DELMAS (A.) et PERTUISET (B.) : *Topométrie cranio-encéphalique chez l'homme*, 1 vol. Masson et Cie, éditeurs, Paris, 1959.

DIEULAFÉ (R.) : *Texture et vascularisation artérielle des troncs nerveux*, 1 vol. J. B. Baillière et Fils, éditeurs, Paris, 1931.

ECONOMO (C. VON) et KOSKINAS : *Die cytoarchitectonik der Grosshirnrinde*, 1 vol. J. Springer, éditeur, Berlin, 1925.

ECONOMO (C. VON) : *L'architecture cellulaire normale de l'écorce cérébrale*, 1 vol. Masson et Cie, éditeurs, Paris, 1927.

FOIX et NICOLESCO : *Les noyaux gris centraux et la région mésencéphalo-sous-optique*, 1 vol. Masson et Cie, éditeurs, Paris, 1925.

FRACASSI (H.) : *Anatomia del sistema nervioso central*, 2 vol., 2e édition. Imprimerie de l'Université de Cordoba, 1950.

FRIANT (MADELEINE) : *Anatomie comparée du cerveau. Les hémisphères (néo-pallium), développement et interprétation de leur sillon chez l'homme. Aires cérébrales.* Orion-Prisma, éditeurs, Paris, 1947.

FULTON (J.) : *Physiologie du système nerveux*, 1 vol. Vigot Frères, éditeurs, Paris, 1947.

FULTON (J.) : *Physiologie des lobes frontaux et du cervelet*, 1 vol. Masson et Cie, éditeurs, Paris, 1953.

GABRIELLE (H.) : *Anatomie médico-chirurgicale du système nerveux organo-végétatif*, 1 vol. G. Doin et Cie, éditeurs, Paris, 1945.

GLADSTONE (R. J.) et WAKELEY (C.) : *The pineal organ.* Tindall and Cox, éditeurs, Londres, 1940.

GOTTSCHICK (J.) : *Die Liestungen des Nervensystems.* Gustav Fischer, éditeur, Iéna, 1955.

GUILLAIN (G.) et BERTRAND (Y.) : *Anatomie topographique du système nerveux central.* Masson et Cie, éditeurs, Paris, 1926.

GUILLAUME (J.), SÈZE (S. DE) et MAZARS (G.) : *Chirurgie cérébro-spinale de la douleur*, 1 vol. Presses Universitaires de France, éditeurs, Paris, 1949.

HOVELACQUE (A.) : *Anatomie des nerfs crâniens et rachidiens et du système grand sympathique chez l'homme*, 2 vol. G. Doin et Cie, éditeurs, Paris, 1927.

JELGERSMA (G.) : *Atlas anatomicum cerebri humani*, 1 vol. Scheltemd et Holkema, éditeurs, Amsterdam.

KAPPERS (ARIËNS) : *Anatomie comparée du système nerveux*, 1 vol. Masson et Cie, éditeurs, Paris, 1947.

KERSHNER (C.) : *Blood supply of the visual pathway*, 1 vol. Meador publishing et Co, éditeurs, Boston, 1943.

KLINGLER (J.) : *Die makroskopische Anatomie der Ammonsformation*, 1 vol., 1948.

KREINDLER (A.) et STERIADE (M.) : *La physiologie et la physiopathologie du cervelet*, 1 vol. Masson et Cie, éditeurs, Paris, 1958.

KRIEG (WENDELL) : *Functional neuro-anatomy*, 1 vol., 5e édition. The Blakiston Co, éditeurs, Philadelphie, 1947.

KUNTZ : *The autonomic nervous system*, 1 vol. Léa et Febiger, éditeurs, Philadelphie, 1947.

KUNTZ (A.) : *The neuro-anatomic basis of surgery of the autonomic nervous system*, 1 vol. Charles Thomas, éditeur, Springfield, 1949.

KUNTZ (A.) : *A text-book of neuro-anatomy*, 1 vol. Léa et Febiger, éditeurs, Philadelphie, 1950.

LABORIT (H.) : *Physiologie et biologie du système nerveux végétatif au service de la chirurgie*, 1 vol. G. Doin et Cie, éditeurs, Paris, 1950.

LARSELL (O.) : *Anatomy of the nervous system*, 1 vol. 2e édition. Appleton-Century-Crofts, éditeurs, New-York, 1951.

LAZORTHES (G.) : *Le système neurovasculaire (étude anatomique, physiologique, pathologique et chirurgicale)*, 1 vol. Masson et Cie, éditeurs, Paris, 1949.

LAZORTHES (G.) : *Neuro-anatomie.* Imprimerie du Viguier, éditeur, Toulouse, 1955.

LAZORTHES (G.) : *Le système nerveux périphérique*, 1 vol. Masson et Cie, éditeurs, Paris, 1955.

LE GROS CLARK et collaborateurs : *The hypothalamus*, 1 vol. Oliver and Boyd, éditeurs, Londres, 1938.

LERICHE (R.) : *La chirurgie de la douleur*, 1 vol., 2e édition, Masson et Cie, éditeurs, Paris, 1940.

LEWIS (THOMAS) : *Pain*, 1 vol. The Macmillan C°, éditeurs, New-York, 1941.

LHERMITTE (J.) : *La section totale de la moelle dorsale*, 1 vol. Maloine, éditeur, Paris, 1919.

LHERMITTE, MASQUIN et TRELLES : *Précis d'anatomo-physiologie normale et pathologique du système nerveux central*, 1 vol., 2e édition. Doin et Cie, éditeurs, Paris, 1942.

LUDWIG (E.) et KLINGLER (J.) : *Atlas cerebri humani*, 1 vol., Karger, éditeur, Bâle, 1956.

LYLE (DONALD) : *Neuro-ophtalmology*, 1 vol. Charles Thomas, éditeur, Springfield, 2e édition, 1954.

MAGOUN (H. W.) et RHINES (R.) : *Spasticity : the stretch reflex and extra-pyramidal system*. Charles Thomas, éditeur, Springfield, 1948.

METTLER : *Neuro-anatomy*, 1 vol., 2e édition. The C. V. Mosby C°, éditeurs, Saint-Louis, 1948.

MORIN (G.) : *Physiologie du système nerveux central*, 1 vol. 3e édition. Masson et Cie, éditeurs, Paris, 1962.

NETTER (F.) : *Nervous system* (édité par The Ciba Collection of Medical Illustrations). Ciba Pharmaceutical Products, Jersey, 1953.

OLSZEWSKI (J.) et BAXTER : *Cytoarchitecture of the human brain stem*, 1 vol. Karger, éditeur, Bâle, 1954.

PEELE (TALMAGE) : *The neuro-anatomical basis for clinical neurology*, 1 vol. Mac Graw-Hill Book C°, éditeurs, New-York, 1954.

PENFIELD (W.) et RASMUSSEN (T.) : *The cerebral cortex of man*, 1 vol. The Macmillan C°, éditeurs, New-York, 1950.

PITRES (A.) et TESTUT (L.) : *Les nerfs en schémas*. G. Doin et Cie, éditeurs, Paris, 1925.

PORTMANN (M.) : *Les fibres nerveuses efférentes cochléaires*. Thèse de Bordeaux, 1952.

RADOVICI : *L'arc réflexe*, 1 vol. Masson et Cie, éditeurs, Paris, 1920.

RANSON (S.) et CLARK (S. L.) : *The anatomy of the nervous system*, 8e édition. W. Saunders C°, éditeurs, Philadelphie, 1947.

RASMUSSEN (A.) : *Outlines of neuro-anatomy*, 1 vol. 3e édition. C. Brown C°, éditeurs, Dubuque, 1943.

RASMUSSEN : *The principal nervous pathways*, 1 vol. 3e édition. The Macmillan C°, éditeurs, New-York, 1949.

RIBET (DE) : *Les nerfs crâniens*, 1 vol. G. Doin et Cie, éditeurs, Paris, 1952.

RIBET (DE) : *Le système nerveux de la vie végétative*, 1 vol. G. Doin et Cie, éditeurs, Paris, 1955.

RIBET (DE) : *Systématisation des centres nerveux et de leurs connexions*, 1 vol. G. Doin et Cie, éditeurs, Paris, 1957.

RILEY (H.) : *An atlas of the basal ganglia, brain stem and spinal cord*, 1 vol. The Williams and Wilkins C°, éditeurs, Baltimore, 1943.

ROUSSY (G.) et MOSINGER (M.) : *Traité de Neuro-endocrinologie*, 1 vol. Masson et Cie, éditeurs, Paris, 1946.

SERVELLE (M.) : *La chirurgie du splanchnique*, 1 vol. Maloine, éditeur, Paris, 1942.

SOULIÉ : Les nerfs rachidiens in *Traité d'Anatomie Humaine de* POIRIER, CHARPY et NICOLAS, 2e édition. Masson et Cie, éditeurs, Paris.

STELMASIAK (M.) : *Anatomical atlas of the human brain and spinal cord*. Polish state medical publishers, Varsovie, 1956.

STRONG (O.) et ELWYN (A.) : *Human neuro-anatomy*, 1 vol., 2e édition. The Williams and Wilkins C°, éditeurs, Baltimore, 1948.

TALAIRACH (J.) : DAVID (M.), TOURNAUX (P.), CORREDOR (H.) et KVASINA (T.) : *Atlas d'Anatomie stéréotaxique*, 1 vol. Masson et Cie, éditeurs, Paris, 1957.

TARDIEU (G.) et TARDIEU (C.) : *Le système nerveux végétatif*, 1 vol. Masson et Cie, éditeurs, Paris, 1948.

THOMAS (A.) : *La fonction cérébelleuse*, 1 vol. Doin et Cie, éditeurs, Paris, 1911.

THOMAS (A.) et DURUPT : *Localisations cérébelleuses*, 1 vol. Vigot Frères, éditeurs, Paris, 1914.

THOMAS (A.) : *Equilibre et équilibration*, 1 vol. Masson et Cie, éditeurs, Paris, 1940.

THOMAS (A.) et AJURIAGUERRA (J. DE) : *L'axe corporel (musculature et innervation)*, 1 vol. Masson et Cie, éditeurs, Paris, 1948.

TINEL (J.) : *Le système nerveux végétatif*, 1 vol. Masson et Cie, éditeurs, Paris, 1937.

VILLIGER (E.) et LUDWIG (E.) : *Gehirn und Rückenmark*, 1 vol. Benno Schwabe et Cie, éditeurs, Bâle. 1946.

VILLIGER et LUDWIG : *Die periphere Innervation*, 1 vol. Benno Schwabe et Cie, éditeurs, Bâle. 1946.

VILLIGER (E.) et LUDWIG (E) (revu par A. RASMUSSEN) : *Atlas of cross section anatomy of the brain*, 1 vol. Mac Graw Hill Book C°, éditeurs, New-York, 1951.

WALKER : *The primate Thalamus*, 1 vol. University of Chicago Press, éditeur, 1938.

WALSH : *Clinical Neuro-Ophtalmology*, 1 vol. The Williams and Wilkins C°, éditeurs, Baltimore, 1947.

WHITE (J.) et SMITHWICK (R.) : *The autonomic nervous system*, 1 vol. 2e édition. The Macmillan C°, éditeurs, New-York, 1948.

WOLFF (E.) : *The anatomy of the eye and orbit*, 1 vol., 3e édition. Lewis et Cie, éditeurs, Londres, 1948.

ZAND (NATHALIE) : *Les plexus choroïdes*, 1 vol. Masson et Cie, éditeurs, Paris, 1930.

INDEX ALPHABÉTIQUE

A

Acte réflexe 556
Agnosie 309
Agraphie 319
Aile blanche externe 597
— blanche interne 597
— grise 597
Aire auditive 318
— calcarine 513
— de la moelle 49
— du plancher du quatrième ventricule 598
— extra-pyramidales 476
— gustative 318
— inhibitrices 314
— motrice corticale 460
— olfactive 318
— préfrontales 314
— psycho-motrice 314
— sensorielles 317
— somato-motrices 310
— somato-sensitive *316*, 499
— suppressives 314
— triangulaire d'Eagleton 211, 250
— visuelle 317
— visuo-psychique 514
Allo-cortex 299
Amarres veineuses du cervelet 239
Ampoules de Galien 183
Amygdales cérébelleuses . 209, 215
Anarthrie 319
Anastomose cervico-brachiale 944, 968
— de Bichat 836
— de Cannieu 820
— de Hyrtl 990
Anastomose d'Hovelacque ... 804
— des artères du cerveau 431
— du plexus brachial 988
— du plexus cervical profond. 964
— du plexus honteux 1033
— du plexus lombaire 1010
— du plexus sacré 1027
— intercosto-brachiale de Hyrtl 1001
— phrénico-stellaire 847, 963
— sympathico-gassérienne de François Frank .. *774*, 1071, 1081
— transmylo-hyoïdienne de Sappey 773
Anatomie radiologique des ventricules latéraux 630
Angle de Woringer-Gernez ... 442
— ponto-cérébelleux . 211, *249*, 815
Anneau de Zinn 709, 723
Anse de Dröbnick 856
— de Galien 856, 862
— de Haller 803, 836
— de Langer 805, 949
— de l'atlas 943
— de l'axis 943
— de l'hypoglosse .. 895, 897, 964
— de Maubrac 884, 952, 965
— de Vieussens ... 847, 860, 1061
— d'Hirschfeld 962
— lenticulaire 354, 359, 375
— nerveuse des pectoraux .. 984
— surréno-vagale de Guerrier et Marchal 1125
— sus-hyoïdienne de Hyrtl .. 896
Anus de Vieussens 615
Aphasie motrice de Broca ... 319
Aqueduc de Fallope 788
— de Sylvius 608
Arachnoïde 658
— crânienne 659
— rachidienne 659
Arbre de vie 218
Arcade de Bouisson 1028
— orbito-lacrymale 749, 773
Arc artériel péricalleux 420
Archéo-cérébellum *231*, 237
Archi-pallium 308
Arc marginal externe et interne 552
— réflexe médullaire 558
— réflexe sympathique 1146
Area medialis 597
— plumiformis 597
— postrema 597
— quadrata 181
Artère auditive inférieure ... 254
— auditive interne 806
— calcarine 426, 428
— calleuse supérieure 420
— calloso-marginale 418
— carotide interne 413
— centrale de la rétine 714
— cérébelleuse inférieure. 196, 235
— cérébelleuse moyenne . 235, 254
— cérébelleuse supérieure 198, 234, 253
— cérébrale antérieure .. *417*, 443
— cérébrale antérieure médiane 420
— cérébrale postérieure . 199, *425*
— choroïdienne antérieure .. 437
— choroïdienne médiane 439
— choroïdienne postérieure 198, *439*

Artères circonférentielles courtes 195, 196, 198
— circonférentielles longues 196, 198
— de la corne d'Ammon ... 428
— de la dure-mère 655
— de la fossette latérale du bulbe 195
— de la frontale ascendante. 424
— de la moelle 82
— de l'espace perforé postérieur 198
— de l'hémorragie cérébrale de Charcot 435
— de l'uncus 438
— des corps genouillés .. 199, 428
— des corps opto-striés 436
— des plexus choroïdes 678
— de Wernicke 422
— du cerveau 412
— du cervelet 233
— du corps dentelé 238
— du corps restiforme 83
— du ganglion géniculé 807
— du gyrus angularis 422
— du gyrus supra-marginalis 422
— du lobule paracentral 418
— du nerf lingual de Juvara . 776
— du nerf optique 714
— du pli courbe 422
— du renflement lombaire de Lazorthes et Poulhes 85
— du splénium 428
— du tronc cérébral 191
— interpédonculaires 428
— frontale antérieure 424
— hypophysaires 575
— méningées accessoires ... 656
— méningées antérieures .. 655
— méningée moyenne 655
— méningées postérieures ... 655
— olivaire 195
— optiques interne et externe 435
— orbitaire interne 418
— orbito-frontale 424
— paramédianes ... 194, 196, 198
— pariétale antérieure 425
— pariétale postérieure 425
— petite méningée 655
— postéro-centrale du nerf optique 715
— postérieure du sinus caverneux 737
— préfrontale 418, 424
— quadrijumelles 192, 198
— radiculaires 84
— rolandique 323, 424
— rétro-rolandique 425
— sous-mentale accessoire .. 769
— spinale antérieure 82
— spinale postérieure 82
— striée médiane *418*, 433
— stylo-mastoïdienne 807
— sulco-commissurales 86
— sus-protubérantielles médianes 435
— sylvienne *421*, 442, 443
— temporale antérieure 425
— temporale postérieure 425
— thalamique 435
— vermienne inférieure 236
— vertébrale 191, 414
Artériographie cérébrale 441
Ascension apparente de la moelle 22
Avant-mur 293
Axe gris médullaire 33
Axones 14

B

Baguette d'harmonie de Bergmann 596
Bandelette de Giacomini 287
— de Pierret 56, 75
— longitudinale postérieure 126, 154, 178, *187*
— olfactive 548
— optique 507
— périphérique dorsale de Hoche 56, 57, 58
— spirale de Guillaume 1062
Bâtonnets 502
Bec du corps calleux 398
Bordure d'Elschnig 707
Bourgeons du goût 540
Bourrelet du corps calleux .. 397
Boutonnière rétro-condylienne de Juvara 767
Branches antérieures des nerfs rachidiens 943
— antérieures des nerfs sacrés 1022
— auriculaire du plexus cervical superficiel 948
— cervicale transverse 949
— cervico-faciale du facial .. 801
— crurale du nerf génito-crural 1019
— descendante de l'hypoglosse 895
— descendante du glosso-pharyngien 835
— génitale du nerf génito-crural 1019
— mastoïdienne du plexus cervical superficiel 947
— ophtalmique de Willis ... 744
— postérieures des nerfs rachidiens 931
— sus-acromiale du plexus cervical superficiel 950
— sus-claviculaire du plexus cervical superficiel 950
— sus-sternale du plexus cervical superficiel 949
— temporale antérieure de l'artère cérébrale postérieure 427
— temporale postérieure de l'artère cérébrale postérieure 427
— temporo-faciale du facial . 800
— transverso-faciale du facial 800
— trapézienne du plexus cervical superficiel 950
Bras conjonctival postérieur . 182
Bulbe olfactif 546
— rachidien *93*, 465

C

Calices de Held 139
Canal collatéral pariétal 451
Canal cranio-nasal de Favaro *699*, 703

Canal d'Alcock 1035
— de Dorello 721
— de Gratiolet 405
— de Hughier 797
— de l'épendyme 593
— de Robinson 771
— rachidien *24*, 876
Canaux circumpédonculaires de Duret 664
— de Monro 615
Capsule interne *380*, 462
Carrefour olfactif de Broca .. 275
— ventriculaire 626
Cavités centrales du névraxe . 593
— du troisième ventricule .. 617
— du quatrième ventricule .. 605
Cavum de Meckel .. 648, 739, *741*
Cellules angulaires de Mayer . 743
— auditives 526
— d'association 297
— de del Rio Hortega 17
— de Golgi 40
— de Purkinje 11, 218
— d'origine de la racine médullaire du nerf spinal . 38
— géantes de Betz 296
— gustatives 541
— nerveuses 11
— nerveuses de la substance grise 37
— olfactive de Schultze 544, 545, *701*
— péri-faciales de Bellin ... 792
— pyramidales 295
— visuelles 502
Centre cilio-spinal de Budge . 47
— coordinateurs supra-nucléaires 734
— cortical auditif 531
— cortical de l'olfaction 552
— cortical gustatif 543
— cortical labyrinthique 538
— cortical visuel 513
— corticaux 308
— corticaux végétatifs 319
— de la phonation 312
— de Wernicke 319
— du langage articulé de Broca 318
— du souvenir visuel des mots 514
— facial 312
— masticateur 312
— moteur des muscles du tronc 312
— moteur lingual 312
— moteurs végétatifs médullaires 1144
— oculo-céphalogyres 312
— olfactifs primaires 546
— olfactifs secondaires 551
— ovale de Flechsig 57
— ovale de Vieussens ... 398, 461
— réflexes médullaires 52
— sympathiques diencéphaliques 1050
— sympathiques médullaires 1046
— sympathiques sous-lenticulaires 1051
— sympathiques thalamiques et sous-thalamiques 1051
— synergiques 314
— végétatifs cérébraux 1050
— végétatifs corticaux 1051
Centres végétatifs de la protubérance 145
— végétatifs du tronc cérébral 1047
— végétatifs intra-axiaux ... 1046
Cerveau 257
Cervelet 205
Chaîne récurrentielle 861
— sympathique cervicale ... 1054
— sympathique latéro-vertébrale *1052*
— sympathique lombaire ... 1092
— sympathique sacrée 1098
— sympathique thoracique .. 1082
Chiasma olfactif 405
— optique 261, *504*, 571
Champ cornu radiculaire de Pierre-Marie 56
— de Forel *375*, 408
— de Wernicke 386
— corticaux 303
— gustatif 541
— triangulaire du faisceau de Goll 75
— visuel 503
Cingulum 389
Cinquième circonvolution occipitale 282
Cinquième circonvolution temporale 285
Circonvolutions cérébrales ... *272*
— de Broca 276
— de l'hippocampe 285
— frontale ascendante 273
— intra-limbiques 289
Circulation du liquide céphalo-rachidien 681
Circullus hypoglossi 887
Cisterna ambiens 664
— corporis callosi 664
— magna 664
— trigemini 742
Citerne basale 663
— basilaire 664
— bulbo-cérébelleuse 101, 209
— opto-chiasmatique 663
— ponto-cérébelleuses 251
— préchiasmatique 414
Clava 95
Coiffe cendrée de Tartufferi . 184
Colliers de Cruveilhier 464
Colonne de Clarke 34
— en torsade de Laruelle *47*, 1047, 1141
Commissure blanche antérieure 360, *404*
— blanche postérieure 343, *406*, 615
— de Gudden *408*, 510, 531
— de la base 407
— de Meynert 186, *356*, 408
— de Wernekink . 166, 245, 473
— du tuber 408
— grise 34
— inter-ammonienne 402
— inter-cinéréale 597
— inter-habénulaire 343, *406*
— inter-hémisphériques *394*
— inter-hippocampique 405
— inter-tectale de Probst ... 186
— inter-thalamiques 406
— sous-thalamique de Forel. 343, *356*, 376, 408
Conarium 584, 586
Cônes 502
Cône terminal 80

Configuration extérieure de la moelle épinière 27
— extérieure de la protubérance annulaire 132
— extérieure des pédoncules cérébraux 158
— extérieure du bulbe 93
— extérieure du cerveau 258
Conformation intérieure du cerveau 324
Confluents sous-arachnoïdiens 663
— péri-calleux 664
— transverse 664
— veineux de Pirogoff 847
Connexions de la couche optique 337
— des centres olfactifs 554
— des corps striés 353
— des noyaux de la région sous-thalamique 373
— des noyaux oculo-moteurs. 733, 734
— des tubercules quadrijumeaux 185
— du cervelet 223
— du noyau mamillaire 369
— du noyau rouge 176
— du tuber 367
Constitution anatomique de la moelle épinière 31
— anatomique de la protubérance annulaire 136
— anatomique de l'hypophyse 572
— anatomique des méninges. 633
— anatomique des pédoncules cérébraux 163
— anatomique des plexus choroïdes 678
— anatomique des tubercules quadrijumeaux 183
— anatomique du bulbe rachidien 101
— anatomique du cervelet .. 216
— anatomique générale du système nerveux central .. 11
Contingent cortico-nigrique .. 171
— pallido-nigrique 172
Corde du tympan 796, 804
— de Willis 723
Cordon antérieur 66
— de la moelle 30
— latéral 58
— postérieur 55
Corne antérieure 33
— d'Ammon .. 285, 287, 306, 623
— frontale des ventricules latéraux 620
— latérale 33
— occipitale des ventricules latéraux 625
— postérieure 34
— temporale des ventricules latéraux 623
Corps calleux 394
— de Luys 371
— de Retzius 526
— genouillé externe 377, 510
— genouillé interne 380
— godronné 290, 306
— opto-striés 325
— restiforme 95
— striés 344
— trapézoïde 151, 529
Corpuscules de Krause 484
Corpuscule de Golgi-Mazzoni. 485
— de la volupté de Finger 484, 1040
— de Ruffini 484
— de Vater-Pacini 484
— de Wagner-Meissner 483
— rétro-carotidien 835
— spiral de Hensen 526
Couche optique 325
— zonale de Waldeyer 34
Coude de Lindgren 443
Coupe de Brissaud 381
— de Déjerine 381
— de Vieussens 395
— frontale de Pitres 348, 349
— transversale de Flechsig 350, 381
Couronne rayonnante de Reil 460
Crêtes acoustiques 533
— épendymaire 624
Creux sus-claviculaire 879
Cul-de-sac dural 654, 910
— pinéal 585
— sus-pinéal 617

D

Décussation motrice .. 94, 102, 466
— sensitive 106
Dermatomes 925
Désert olfactif de Broca 277
Détour d'Adolf Meyer 512
Deuxième circonvolution frontale 275, 281
— — occipitale 281
— — pariétale 279
— — temporale 284
— nerf intercostal 1001
Développement de l'hypophyse 577
— de la moelle épinière 87
— des corps striés 357
— du cerveau 408
— du cervelet 240
— du quatrième ventricule .. 606
Dissociation du faisceau pyramidal 147
Distribution du nerf spinal .. 882
— du nerf stato-acoustique .. 817
— motrice des nerfs intercostaux 1004
— sensitive cutanée des nerfs intercostaux 1005
Douzième nerf intercostal .. 1002
Dure-mère 635
— crânienne 636
— rachidienne 651
— de la charnière cranio-rachidienne 654

E

Ecorce cérébrale 294
— grise cérébelleuse 218
Embolus 222
Eminence collatérale 285, 623
— cruciale 208
— sous-calleuses de Retzius . 290
Eminentia teres 598
Endonèvre 689
Engagement temporal 162
Epicone 80
Epiphyse 583, 614

Epithalamus 329, *376*
Epreuve de Queckenstedt-Stookey 680
Espace clair de Retzius 614
— clavi-coraco-costal 974
— décollable de Gérard-Marchant 322
— de His 679
— de Nuel 526
— inter-costo-scalénique 973
— inter-costal 995
— interpédonculaire 160
— perforé antérieur. *262*, 550, 571
— perforé postérieur 160
— péri-optiques 712
— périvasculaires de Virchow-Robin 662
— sous-arachnoïdiens *662*
— sous-arachnoïdiens de la moelle 665
— sous-arachnoïdiens de l'encéphale 663
— sous-parotidien postérieur 792, 828, 843, 855, 878, 888, 1063
Etages nucléaires de la protubérance 144
— postérieur du crâne 739, 843, 876, 887
Evolution phylogénétique de l'écorce cérébrale 308

F

Faisceau acoustico-facial ... 253
— acoustique 529
— antéro-latéral ascendant 67, 68
— arqué de Burdach 390
— central de la calotte *126*, 154, 176, 191
— cérébello- (ou dento-) rubrique 227
— cérébello- (ou dento-) thalamique 227
— cérébello-vestibulaire . 153, 227
— cortico-protubérantiel de Turck-Meynert ... 148, 360, 385
— de Burdach 55, 76, 124
— de Flechsig (cérébelleux direct) *62*, 124, 223, 496
— de Goll 55, 76, 124
— de Gombault et Philippe 56, 57, 58
— de Gowers (cérébelleux croisé) .. *63*, 123, 152, 224, 496
— de Gudden 374
— de Held 529
— de Pick 472
— de Probst..... 779
— de Schutz ... *127*, 154, 178, 191
— de Vicq d'Azyr 342, 374
— de Wernicke 392
— dorsal 529
— du corps juxta-restiforme 226
— du tuber cinereum..... 341
— en crochet de Russel .. *153*, 228
— en croissant de Déjerine *68*, 125, 151
— en écharpe de Fere ... 159, 173
— en virgule de Schultze 56, 57, 58
— fondamental..... 67, 68
— fondamental profond..... 39
Faisceau fronto-pontique ... 383
— géniculé 122, 148, *468*
— latéral profond (ou fondamental profond) ... *66*, 68
— lenticulaire de Forel.. 355, 375
— limitant 72
— longitudinal de la corne postérieure de Kœlliker ... 73
— longitudinal inférieur.... 390
— longitudinal supérieur.... 390
— métathalamo-cortical 531
— occipital transverse du cuneus de Sachs..... 392
— occipital transverse du lobule lingual de Vialet.... 392
— occipito-frontal de Forel.. 390
— olfactif du trigone 401
— olfactif de la corne d'Ammon 401, 404
— olivo-cérébelleux de Mingazzini 127, 226
— olivo-spinal d'Hellweg *67*, 123, 478
— pallidal de la pointe 172, *355*, 383
— pyramidal 122, 146, *459*
— pyramidal croisé..... 59, *467*
— pyramidal direct 66, *468*
— quinto-thalamique 115
— radiculaire postérieur.... 74
— réticulo-spinal ... 123, 202, *478*
— rétro-réflexe de Meynert .. 342
— rubro-spinal *61*, 123, 176, 473, 478
— sensorio-visuel d'Elliot-Smith 392
— sensoriel direct d'Edinger. 153, 537
— septo-thalamique..... 404
— spino-réticulo-thalamique *67*, 203
— spino-thalamique d'Edinger *64*, 151
— tecto-bulbaire 186
— tecto-protubérantiel de Munzer 186
— tecto-réticulé de Pavlov .. 186
— tecto-spinal 67, 123, 478
— temporo-thalamique d'Arnold 360, 386
— thalamique de Forel 341, 355, 374
— unciforme 390
— ventral 529
— vestibulo-cérébelleux d'André Thomas. 153, 226, 537, 821
— vestibulo-cortical 539
— vestibulo-mésencéphalique de van Gehuchten.. 153, 154, 537
— vestibulo-spinal *67*, 123, 478, 537
Fasciculus cinereus 597
— marginalis 189
— proprius 68
— separans 597
Faux du cerveau 642
— du cervelet 644
Fente de Bichat 437
— sphénoïdale 723
Fibres aberrantes de la voie motrice de Déjerine .. 173, 174
— aberrantes de la voie pédonculaire de Déjerine .. 471
— aberrantes du nerf stato-acoustique 819

Fibres à myéline 689
— arciformes du bulbe 127
— arquées calcariniennes .. 392
— calleuses 398
— centrifuges de la voie auditive 531
— commissurales de Meynert et Huguenin 898
— commissurales interrubriques et internigriques .. 406
— commissurales interstriées 356
— commissurales interthalamiques 406
— de Remak (amyéliniques). 689
— du corps restiforme 153
— en U de Meynert 388
— homolatérales de Déjerine 61, 467
— mésencéphalo-spinales ... 123
— nerveuses 14
— ponto-cérébelleuses .. 227, 230
— pré-ganglionnaires de Langley 689
— transversales du pont 148
Filet carotico-tympanique de Schmiedel 1071
— cutané de Valentin 769
Filum terminale 80, 909
Fimbria 290, 624
Flocculus 215
Flumina 665
Foramen ovale de Pacchioni 205, 641
— singulare de Morgagni ... 819
Forceps majeur 399
— mineur 399
Formation cupuliforme péri-rétro-rubrique de Foix et Nicolesco 1049
— grise juxta-ventriculaire . 373
— limbiques du rhinencéphale 551
— pectinée de Trolard 550
— réticulée 120, *200*
— réticulée de Deiters 34
Formule de Chipault 914
Fornix 399
Fossa perforata de Retzius 718
Fossette latérale du bulbe .. 97
— olfactive 549
— pré-pyramidale de Grivot 792
— sus-olivaire 97
— sus-pyramidale de Sappey 792
— triangulaire de Schwalbe 401, 404, 614
— vermienne 207
Frein de la valvule de Vieussens 183, 244
Funiculus teres 598
Fuseau neuro-musculaire de Kuhne 485

G

Gaine de Henle 689
— arachnoïdiennes 660
— arachnoïdiennes neurales 661
— arachnoïdiennes vasculaires 660
Gaines péri-optiques 712
— périvasculaires 679
Ganglions aberrants de Hyrtl 910
— aortico-mésentériques supérieurs 1118
— aortico-rénaux 1119
— cervical inférieur .. *1058*, 1073
— cervical moyen *1058*, 1072
— cervical supérieur .. *1056*, 1069
— d'Andersch 826
— de Bœttcher 819
— d'Ehrenritter-Muller 826
— de Froriep 899
— de Gasser *739*
— de Langley 1110
— de Lee et Frankenhauser . 1130
— de Lobstein 1086
— de Sperino 1088
— de Takeda 1101
— de Valentin et de Bochdaleck 759
— de Walter 1099
— du septum 404
— étoilé *1059*
— géniculé 786
— hypogastriques 1130
— illusoires de Valentin 686
— jugulaire 842
— ophtalmique (ou ciliaire) . *1102*
— optique 764, *1108*
— phrénique de Cloquet et Luschka 962, 1122
— plexiforme 842
— principal de Kuttner . 830, 846
— semi-lunaires *1117*
— sous-maxillaire 1110
— sphéno-palatin . 752, 755, *1105*
— splanchniques épars de Valentin 1089
— spinal 906, *909*
— stellaire *1059*, 1073
— sublingual de Blandin 773, 1111
— sus-omo-hyoïdien de Poirier 846
— terminal *699*
Genou de la capsule interne 381, 383
— du corps calleux 397
— du facial 791
Glandes de Fröhse-Blandin .. 773
— de von Ebner 541
— de Weber 773
— pinéale 583
Globulus 222
Globus medialis 352
— pallidus 172, *352*, 408
Glomus choroïdien 677
Grand nerf occipital d'Arnold 920, 934
Granulations de Pacchioni .. *666*
Gyrus angularis 392, 422
— cinguli 275, 420
— pré-centralis 269
— post-centralis 270
— rectus 274

H

Hémianopsie ..... 516 à 520
Hémiplégie alterne inférieure (protubérantielle) 465
— alterne supérieure (pédonculaire) 463

Hémiplégie capsulaire ... *386*, 463
Hémi-section de la moelle .. 71
Hexagone veineux de la base (de Trolard) 455
Hiatus œsophagien 852
Hypophyse *565*
— accessoires 580
— accessoire intra-osseuse .. 581
— accessoire sous-hypophysaire 582
— pharyngée d'Erdheim 581
Hypothalamus *361*

I

Incisure arquée 275
— marsupiale 209
— pré-occipitale 270
— trigéminale de Gruber .. 741
Indusium gris 291, 394, 397
Interlocking gyri 266, 269
Iso-cortex 297, 298

J

Jonction myo-neurale 480

K

Konio-cortex 300

L

Lac cérébelleux inférieur ... 664
— cérébelleux supérieur ... 664
— opto-chiasmatique 712
Lame cornée 329
— criblée 161
— enroulée 288
— interclinoïdienne 720
— médullaires 216
— quadrijumelle 162
Lamelle médiale 110
— sus-optique 614
Lamina afixa 329
— cribrosa 504
Lemniscus median *493*
Ligament coccygien 654
— dentelés *670*
— de Princeteau 649, 742
— sacro-dural antérieur de Trolard 652
Ligne naso-lambdatique de Poirier 320
— rolandique 321
— sylvienne 320
Ligula 247, 603
Limbe 289
Linea splendens 669
Lingula 244, 245
Liquide-céphalo-rachidien ... *680*
Lobe antérieur du cervelet .. 233
— de l'insula 292, 425
— de Tilney 572
— du cerveau *272*
— du cervelet 231
— du corps calleux 289
— flocculo-nodulaire 232
— frontal *273*
— infundibulo-tubéral 572
— limbique de Broca 289, 306, 552
Lobe occipital *280*
— olfactif 546
— olfactif antérieur 546
— olfactif postérieur 550
— pariétal *278*
— postérieur du cervelet ... 233
— pré-frontal 276
— temporal 283
Lobule de l'hippocampe 287
— du pli courbe de Gratiolet 280
— digastrique 215
— du pneumogastrique 215
— extrême d'Ecker 283, 513
— fusiforme de Huschke 281, 282, 284
— grêle 215
— lingual 282
— marginal de Gratiolet ... 280
— para-central 274
— quadrilatère 278
Lobules rachidiens 100
Localisations cérébrales 308
Locus cœruleus 140, 598
— niger 163
Loges caverneuses 651
— cérébelleuse 205, 650
— cérébrale 649
— du ganglion de Wrisberg . 859
— hypophysaire *566*, 650
Loi de Baillarger 273
— de Cajal 15
— de Flatau 65, 66
— de Kahler 74, *76*
— de la réflectivité 557
— de van Wijhe 103
Losange opto-pédonculaire 263, 507
Luette 208
Lyre de David 401

M

Macula lutea 503
Membrana obturatoria foraminis laceri de Gruber ... 1071
— de Jacob 501
— épendymaire du quatrième ventricule 600
— tectoria 600, 672
Métamérie myélo-radiculaire 923
Métathalamus *377*, 510
Méninges *633*
Méninge rachidienne 25
Micro-ganglion de Paladino 1112
Microglie 17
Moelle épinière *19*
Moyens de fixité de la moelle épinière 27
Myélo-architecture des corps striés 352
Myélomères *50*

N

Nappes cérébelleuses 000
— cérébrales 665
Néo-cerebellum 231, 233, 237
Néopallium 308
Nerfs abdomino-génitaux ... 1012
— ampullaires 819
— anal 1033
— auditif 156, *813*

Nerf auriculo-temporal 767
— broncho-pulmonaires 864
— buccal 765
— cardiaques du pneumogastrique 863
— cardiaques du sympathique 1075, 1076
— caverneux 1136
— ciliaires courts 1103
— ciliaires longs 745
— coccygien 1041
— cochléaire 527
— cutané perforant 1039
— cutané postérieur de la cuisse 1031
— de Cruchet 961
— déférentiels 1135
— de Jacobson 832
— de la dure-mère . 656, 657, 658
— de la fenêtre ovale de Valentin 798
— de l'angulaire de l'omoplate et du rhomboïde . 953, *985*
— de la pie-mère..... 679
— de l'hyoglosse 896
— de l'intercostal externe... 999
— de l'intercostal interne... 999
— de l'intercostal moyen ... 999
— de l'intertransversaire du cou..... 935
— de l'ischio-coccygien 1033
— de l'obturateur interne... 1029
— dentaires 757
— dentaire antérieur..... 758
— dentaire inférieur..... 768
— dentaire moyen..... 758
— dentaire postérieur..... 758
— dental 772
— des muscles intertransversaires antérieurs du cou... 978
— des muscles intertransversaires externes des lombes. 1010
— des muscles pectoraux.... 980
— des scalènes..... 978
— de Tiedemann 1103
— dorsal de la verge ou du clitoris 1036, 1040
— du carré crural et du jumeau inférieur..... 1031
— du carré des lombes..... 1010
— du droit latéral et du petit droit antérieur de la tête .. 951
— du génio-hyoïdien..... 896
— du glosso-staphylin 834
— du grand complexus..... 935
— du grand dentelé..... 986
— du grand dorsal..... 988
— du grand droit antérieur de la tête..... 952
— du grand et du petit droit postérieur de la tête 933
— du grand oblique de la tête 933, 935
— du grand rond 987
— du jumeau supérieur..... 1031
— du long du cou..... 952
— du muscle ary-aryténoïdien 863
— du muscle crico-aryténoïdien latéral..... 863
— du muscle crico-aryténoïdien postérieur..... 863
— du muscle de l'étrier..... 796
— du muscle du marteau... 766
Nerf du muscle tenseur du fascia lata..... 1029
— du muscle thyro-aryténoïdien..... 863
— du mylo-hyoïdien et du ventre antérieur du digastrique 769
— du péristaphylin externe. 766
— du petit oblique de la tête.. 933
— du petit pectoral..... 983
— du psoas 1011
— du ptérygoïdien interne.. 766
— du pyramidal du bassin.. 1028
— du releveur de l'anus 1033
— du sous-clavier 978
— du sous-costal..... 998
— du splénius..... 935
— du sterno-cléido-mastoïdien 952
— du stylo-glosse *833*, 896
— du stylo-hyoïdien et du ventre postérieur du digastrique 799
— du stylo-pharyngien 833
— du surcostal 998
— du thyro-hyoïdien..... 896
— du transverse profond et du sphincter strié de l'urètre 1040
— du trapèze 952
— en fourche de Jehring.... 1006
— érecteurs d'Eckard..... 1132
— facial 154, *784*
— fessier inférieur..... 1029
— fessier postérieur de Trolard..... 942
— fessier supérieur..... 1028
— frontal 747
— frontal externe..... 748
— frontal interne..... 748
— gastro-hépatique de Latarjet et Bonnet..... 866
— génito-crural 1017
— glosso-pharyngien *824*
— grand hypoglosse *886*
— grand pétreux profond.... 832
— grand pétreux superficiel.. 796
— grand splanchnique. *1085*, 1120
— hémorroïdal 1033
— honteux interne..... 1034
— hypogastriques..... 1132
— incisif 771
— inférieur du grand pectoral 981
— inférieur du sous-scapulaire 987
— intercostaux 993
— lacrymal 748
— laryngé externe 856
— laryngé supérieur 854
— latéral de l'utérus de Latarjet et Rochet..... 1135
— lingual 772
— maxillaire inférieur 759
— maxillaire supérieur 750
— mentonnier 769
— moteurs de l'œil *715*
— moteur oculaire commun 179, *716*
— moteur oculaire externe 154, 253, *719*
— moyen splanchnique. *1088*, 1121
— nasal 745
— nasal externe 747
— nasal interne 746
— nasaux supérieurs 755

Nerf naso-palatin 755
— olfactif 700
— optique 504, *704*
— palatins 756
— pathétique 180, *718*
— perforant cutané 1034
— périnéal 1038
— périnéal externe 1039
— périnéal profond 1039
— petit pétreux profond. *832*, 1109
— petit pétreux superficiel *796*, 832, 1109
— petit sciatique 1029
— petit splanchnique.. 1089, 1121
— pharyngien de Claude Bernard 1111
— pharyngiens du pneumogastrique 853
— phrénique *954*
— phrénique accessoire 963
— phrénique droit 1121
— pneumogastrique *841*
— principal urétérique supérieur de Latarjet 1126
— prostatiques 1134
— rachidiens *903*, 917
— rectaux 1133
— récurrent *857*
— rénal postérieur de Walter 1089
— sacculaires 819
— sinu-vertébral de Luschka 904, *921*
— sous-occipital 933
— sphéno-ethmoïdal de Luschka 745
— sphéno-palatin 755, 1107
— sphinctérien accessoire de Morestin 1034
— sphinctérien antérieur de Quénu et Hartmann 1039
— spinal *874*
— spinal médullaire 61
— splanchnique accessoire . 1089
— splanchniques cervicaux.. 1072
— splanchniques médiastinaux postérieurs 1074
— splanchnique pelvien 1095
— stato-acoustique *813*
— sublingual 773
— supérieur du grand pectoral 980
— supérieur du sous-scapulaire 987
— surrénaux 1128
— sus-orbitaire 748
— sus-scapulaire 985
— temporal profond antérieur 765
— temporal profond moyen. 764
— temporo-buccal 765
— temporo-massétérin 765
— terminal 695
— trijumeau 155, 253, *737*
— urétéro-vésicaux 1134
— utérins 1135
— utriculaire 819
— vaginaux 1136
— vertébral 1073
— vertébraux 1073
— vésiculaires 1135
— vestibulaires 534, *818*, 819
— vidien *832*, 1106
— voméro-nasal 704
Nervi nervorum 690
Neuromères 923
Neurone thalamo-cortical .. 493
Névrilème 689
Névroglie 17
Nodule 208
Noyau accessoire du grand hypoglosse (de Mathias-Duval) 898
— ambigu 114, 837, 870, 872
— amygdalien 288
— angulaire de Betcherew. 144, 822
— arqué 111
— central de la calotte pédonculaire de Gudden .. 170
— central inférieur 140
— central supérieur 140
— cochléaires 528
— de Betcherew 536
— de Burdach 105, 117
— de Darkschewitsch ... 167, 727
— de Deiters 144, 536, 822
— d'Edinger-Westphall . 170, 729
— de Fuse 822
— de Goll 105, 117
— de Klossowsky 138
— de la capsule interne 372
— de la corne antérieure ... 42
— de la couche optique 333
— de la racine descendante de Roller *144*, 537, 822
— de la tête de Waldeyer.. 34
— de Lewandowsky 144, 537
— de Massazza 47, 1047
— de Perlia 170, 727
— de Popoff 120, 898
— de Roller 110
— de Siemerling-Westphall. 730
— de van Gehuchten ... 140, 733
— de von Monakow.. 105, 118, 225
— dorsal du vague 119
— dorsal externe 144, 822
— du corps dentelé 221
— du corps trapézoïde..... 138
— du faisceau solitaire . 115, 839
— du funiculus teres 112
— du lemniscus latéral 168
— du nerf auditif 142, 820
— du nerf cochléaire 117
— du nerf du grand hypoglosse 112
— du nerf moteur oculaire commun 170, 727
— du nerf moteur oculaire externe 140, 732
— du nerf pathétique .. 169, 730
— du nerf spinal bulbaire.. 114
— du nerf vestibulaire..... 117
— du pont 138
— du toit 223
— du tuber 367
— êta 110
— gélatineux de Rolando 115, 142, 778
— gris bulbaires 107
— gris de la protubérance annulaire 136
— gris mésencéphaliques... 163
— gustatif de Nageotte.. 543, 839
— hypothalamique dorsal médian 366
— hypothalamique postérieur 366
— intercalaire de Staderini. 112
— intermédiaires de Cajal.. 47

Noyaux interpédonculaires de Gudden 168
— interstitiel de Van Gehuchten 167
— lacrymo-muco-nasal de Yagita 809, 1049
— latéral du bulbe 110, 225
— latéral du pont 138
— lenticulaire *348*
— mamillaires 367
— mamillaire principal 373
— masticateurs 142, 776
— mésencéphalique du trijumeau 777
— moteur du facial *141*, 807
— moteur du trijumeau.... 142
— paraventriculaire 366
— préoptique 366
— prépyramidal 111
— pupillaire d'Edinger-Westphall..... 170, 1049
— réticulés inférieur et supérieur 201
— rouge de Stilling..... 165
— salivaire inférieur de Kohnstamm 120, 839, 1048
— salivaire supérieur... 810, 1049
— semi-lunaire de Flechsig.. 336
— sensitif pontique de Déjerine 778
— somato-moteur du nerf grand hypoglosse..... 897
— supra-optique de Cajal... 366
— triangulaire de Schwalbe. 821
— vago-spinal 114
— végétatifs diencéphaliques. 365
— végétatif du trijumeau... 1049
— X de Onuf..... 1142
Nucleus abducens 732
— conterminalis (nucleus gliosus de Ziehen) 112

O

Oligodendroglie 17
Olive bulbaire 94, 108
— cérébelleuse *221*, 227
— protubérantielle 138
Opercules insulaires 292
— rolandique 269, 273
Organe de Corti..... 526
— de Jacobson 704
— épendymaires du troisième ventricule *587*
— para-ventriculaire 591
— sensitivo-récepteurs *482*
— sous-commissural de Dendy et Nicholls..... 406, 588
— subfornical 589
Orifice pituitaire..... 571
— scléral du nerf optique... 504
Orthosympathique *1112*

P

Pachyméninge 635
Paléo-cérébellum. 229, *231*, 233, 237
Pallidum 352
Parahypophyse 582
Parasympathique 1114, 1136
— crânien 1137
— sacré (ou pelvien)..... 1141
Pariétale ascendante 278
Parolive bulbaire 109
Pars intermedia..... 35
Pédoncule cérébral *463*
— cérébelleux *241*
— cérébraux *157*
— de la couche optique..... 339
— de la glande pinéale..... 586
— du corps calleux de Vicq d'Azyr 397
— hypophysaire 570
— inférieur de la couche optique 360
— olfactif 548
Périnèvre 689
Perles arachnoïdiennes 712
Pes lemniscus superficiel.... 471
Pes lemniscus profond 471
Physiologie des nerfs oculo-moteurs 737
— du nerf auditif 824
— du nerf facial..... 812
— du glosso-pharyngien.... 840
— du grand hypoglosse 899
— du nerf pneumogastrique 873
— du nerf spinal 884
— du nerf trijumeau 782
Pie-mère *669*
— crânienne 671
— rachidienne 669
Plancher du quatrième ventricule 595
— du troisième ventricule .. 613
Plaque motrice terminale ... 480
Plexus 922
— brachial *968*
— carotidien 853
— cervical *943*
— cervical postérieur de Cruveilhier 933, 935
— cervical profond *951*
— cervical superficiel *947*
— choroïdes *672*
— choroïdes de l'épiphyse de Vicq d'Azyr 676
— choroïdes des ventricules latéraux 629, 677
— choroïdes du quatrième ventricule 673, 674
— choroïdes du troisième ventricule (plexus choroïdes médians) 675
— cœliaque 1122
— coronaire du trou borgne de Valentin 835
— dentaire supérieur 759
— de Purkinje 679
— diaphragmatiques inférieurs 1122
— ganglionné terminal intracrânien 699
— honteux *1032*
— hypogastrique *1129*
— inter-artério-iliaque 1096
— inter-carotidien d'Arnold 835, 1071
— laryngé de Haller 855
— lingual 835
— lombaire *1005*
— mésentérique inférieur .. 1127
— mésentérique supérieur .. 1127
— nerveux 689
— nervo-veineux de Walter . 1070
— péri-aortique abdominal . 1095
— pharyngien de Haller 1072

Plexus protubérantiel (réseau veineux prépontique) 200
— rénal 1125
— rétro-bronchique 864
— sacré *1021*
— sacré postérieur de Trolard 942
— sacro-coccygien *1040*
— solaire *1116*
— sous-hypophysaire (ou sous-pituitaire) de Trolard. 570
— spermatique et utéro-ovarien 1127
— supra-pleuralis de Willy-Felix 961
— surrénaux 1128
— tonsillaire d'Andersch 834
— veineux de Mellinger 723
Plis de passage 266
— de passage cunéo-limbique. 283
— de passage pariéto-limbique 279
— de passage pariéto-occipital inférieur 282
— de passage pariéto-occipital supérieur 278, 281
— de passage temporo-occipital 282
— falciforme de Broca .. 267, 390
— polaire de Broca 283
Point costo-vertébral de Guyon 1002
— d'Erb 971
— de Gueneau de Mussy ... 956
— inguinal de Pasteau 1015
— sus-iliaque latéral 1004
Pôles du cerveau 264
— frontal de Hervé 277
Polygone artériel de Willys . *414*
Ponction sous-occipitale ... 98
Pont putamino-caudé 347, 382
Portion réticulée du locus niger 174
Precuneus 278
Première circonvolution frontale 274
— — occipitale 281
— — pariétale 278
— — temporale 284
Premier nerf intercostal 1000
Procédé de Lucas-Championnière 320
— de Poirier 320
Prolongement linguiforme de Herring 572
Protoneurone olfactif 544
Protubérance annulaire .. *131*, 464
Psalterium 401
Puits scaléno-pleuro-vertébral de Jonnesco 972, 1059
Putamen 351
Pyramide antérieure du bulbe 94
— de Malacarne 208

Q

Quadrilatère de Pierre-Marie 319, 348
Quatrième circonvolution occipitale 282
— temporale 284
— ventricule *594*
Queue de cheval 909, 911

R

Racine descendante de Roller 156, 536
— motrice du trijumeau .. 776
— olfactives 549
— rachidiennes *904*
— sensitive du ganglion ophtalmique 745
— sensitive du trijumeau 142, 778
Radiations auditives 385, 531
— calleuses 398
— de la calotte 176, 375
— optiques de Gratiolet . 385, *511*
— thalamiques 339
Rameau auriculaire postérieur du facial 798
— carotidiens du glosso-pharyngien 835
— carotidiens du pneumogastrique 853
— carotidiens du sympathique cervical 1069
— cochléo-vestibulaires 819
— communicants *1053*
— communicant blanc 1053
— communicants du sympathique cervical 1078
— communicants du sympathique lombaire 1097
— communicants du sympathique sacré 1100
— communicants du sympathique thoracique 1089
— communicant gris 1053
— cutanés récurrents fessiers 1039
— de Oort 819
— jugulaire d'Arnold . 1071, 1080
— lingual du facial 799
— méningé du pneumogastrique 853
— méningé moyen du nerf maxillaire supérieur 754
— œsophagiens du pneumogastrique 865
— orbitaire du nerf maxillaire supérieur 754
— perforant latéral 999
— péricardiques du pneumogastrique 864
— périnéal externe de Cruveilhier 1039
— pétreux d'Arnold et Theile 807
— profond du périnée 1039
— pharyngiens du glosso-pharyngien 834
— récurrent méningé de Luschka 657, 764, 894
— sacculo-cochléaire de Hardy 820
— satellite de la branche ophtalmique de Princeteau. 775
— sensitif du conduit auditif externe 798
— superficiel du périnée .. 1039
— tonsillaires 773, 834
— trachéaux du pneumogastrique 864
— vasculaires de Valentin .. 895
Raphé de Stilling 94
— médian de Magendie 666

Rapports de la moelle épinière 24
— de la protubérance annulaire 132
— du bulbe 97
Recessus infundibularis 571
— lateralis de Reichert 97, 604, 605, 674
— optique 614
— pinéal 585
— sacculaire de *Retzius* 364
— supra-pinéalis de Reichert 584, *617*
Recessus vulvaire .. 401, 404, 614
Réflexes 557
— contro-latéraux 560
— cornéen (oculo-palpébral) 562
— d'accommodation 561
— d'axones de Langley 1147
— du vomissement 563
— oculo-cardiaque 562
— photo-moteur 560
— sternutatoire 563
— tussigène 563
Région géniculée 377
— infundibulo-tubérienne *361*, 571
— juxta-thalamiques 360
— pré-insulaire 294
— rétro-insulaire 294
— rolandique 322
— sous-lenticulaire 358, 404
— sous-thalamique 370
Renflement cervical de la moelle 79
— lombaire de la moelle .. 80
Réseau pie-mérien 432
Résorption du liquide céphalo-rachidien 681
Rétine 501
Rhinencéphale *544*, 551
Rivi 663
Rivuli 663
Rôle physiologique de la dure-mère 658
— physiologique du liquide céphalo-rachidien 682
Rostrum 398
Ruban de Reil 125, 150, *174*
— de Reil latéral 529
— de Reil médian 493

S

Sable pinéal 584
Sac dorsal 617
Scissure calcarine 272, 282
— calloso-marginale 270
— de Rolando 268
— de Sylvius 267
— du cerveau *264*
— inter-hémisphérique 258
— perpendiculaire (pariéto-occipitale) 270
— sous-frontale 270
Section de la moelle 71
Segmentation du cervelet .. 213
Segment rétro-lenticulaire de Déjérine 382, 385
Septum lucidum 402
— posticum de Schwalbe ... 666
Sillon arciforme d'Ammon .. 409
— bulbo-protubérantiel 134
— choroïdien 329
— circonférentiel de Vicq d'Azyr 213
— collatéral 285
— cruciforme 181
— de la moelle 28
— de l'hippocampe . 286, 409, 624
— diagonal d'Eberstaller ... 276
— en H de Hervé 276
— fronto-marginal de Wernicke 276
— interbrachial 182
— interglandulaire 569
— interpariétal 275
— latéral du bulbe 96
— médian antérieur du bulbe 93
— médian du trigone 400
— médian postérieur du bulbe 94
— occipital antérieur (sillon de Meynert) 279, 280
— parallèle 284
— pariétal transverse de Brissaud 279
— pédonculo-protubérantiel 134
— post-pyramidal 215
— sous-pariétal 279
Sinus carotidien 1072
— caverneux 721
— coronaire 570
— subdural 668
Sixième circonvolution occipitale 282
Splénium 397
Stratum calcarinum 392
— cinereum 218
— complexum d'Obersteiner. 149
— gangliosum 218
— granulosum 219
— intermedium 173
— proprium cunei de Sachs . 392
— zonale 184
Striatum 352
Stries acoustiques 529
— de Baillarger 299
— de Déjérine 382
— de Gennari 513
— olfactives 549
Strip area de Hines 315
Structure de la dure-mère .. 655
— de la pie-mère 679
— de l'arachnoïde 668
— de l'écorce cérébrale 295
— des pédoncules cérébraux. 163
— des tubercules quadrijumeaux 183
— du nerf optique 712
Subiculum 288
Substance gélatineuse de Rolando 34
— gélatineuse centrale de Stilling 35, 36
— grise de l'aqueduc de Sylvius 169
— grise sous-épendymaire 107, 140
— innominée de Reichert 358, 1051
— réticulée 107, *146*, *200*
— réticulée d'Arnold ... 286, 288
Subthalamus 370

Sulcus ethmoïdalis 703
Sympathique céphalique 1101
— de Benedickt 464
— de Brown-Séquard 71
— de Gradénigo 721
— de Millard-Gubler 465
— de Parinaud 189
— de Weber 179, 463
— de Wallemberg 195
Systématisation de la capsule interne 382
— de la protubérance annulaire 146
— de l'axe gris médullaire .. 41
— des cordons de la moelle . 54
— des pédoncules cérébelleux 247
— des pédoncules cérébraux 171
— des plexus sacré et honteux 1041
— des tubercules quadrijumeaux 185
— des voies de la sensibilité 486
— des voies optiques 515
— du bulbe 121
— du cervelet 223
— du nerf facial 812
— du nerf grand hypoglosse 896
— du nerf pneumogastrique. 873
— du nerf spinal 884
— du nerf trijumeau 781
— du plexus brachial 990
— du plexus cervical 967
— du plexus lombaire 1020
— du sympathique 1142
Système artériel basal 440
— artériel central 433
— artériel choroïdien 436
— artériel cortical (ou périphérique) 416
— commissural olfactif antérieur 405
— commissural olfactif postérieur 405
— commissuraux 393
— commissuraux olfactifs .. 555
— d'association 388
— d'association du tronc cérébral 187
— d'association intra-hémisphériques *388*
— d'association olfactif 555
— habénulaire (olfactif) 554
— mamillaire (olfactif) 555
— nerveux sympathique ... *1045*
— neuro-endocrinien *565*
— porte hypophysaire 576
— réticulé *200*

T

Taches acoustiques 533
— aveugle 503
— olfactive 702
Tænia pontis de Henle 159
Tænia semi-circularis 348, 554, 622, 623
— thalami 404
Tapetum 623
Tectum 162
Tegmen sphénoïdale 570
Teniola cinerea..... 597
Tente de l'hypophyse 570
— du bulbe olfactif 648
— du cervelet 638
— du nerf optique 648
— pituitaire 647
Terminaison de la racine rachidienne postérieure.... 71
Territoires radiculaires..... 924
— radiculaires moteurs 930
— vasculaires corticaux *428*
— vasculaires de la protubérance annulaire 197
— vasculaires de l'écorce cérébelleuse 237
— vasculaires des noyaux gris centraux..... 435
— vasculaires du bulbe..... 196
— vasculaires du cervelet ... 237
— vasculaires du pédoncule cérébral 199
Thalamus 325
Tige pituitaire..... 363, 570
Tissu intermédiaire de Kuhnt..... 707
Toiles choroïdiennes 672
— choroïdienne du quatrième ventricule 600, 672
— Toile choroïdienne du troisième ventricule... 612, 675
Toit du quatrième ventricule. 599
Topographie cranio-cérébrale. 320
— des ventricules latéraux. 631
Tractus de Lancisi..... 290, 397
— pédonculaire transverse de Gudden 159
Trajet intra-bulbaire des nerfs crâniens..... 129
— intra-pédonculaire des nerfs crâniens..... 179
— intra-protubérantiel des nerfs crâniens 154
Triangle de Beclard 893
— de Farabeuf 855, 890
— de l'habenula..... 329, 377
— de Pirogoff..... 893
— de Reil..... 161
— de Tillaux..... 933, 945
— sous-calleux 397
— trigéminal de Latarjet et Wertheimer 253, 739
Trigone accoustique 597
— cendré de Muller..... 614
— cérébral 392, *399*
— de l'hypoglosse 597
— de Waldeyer 971
— du vague 597
— du ventricule de Schawlbe. 626
— olfactif 549
Troisième circonvolution frontale 276
— circonvolution occipitale.. 282
— circonvolution temporale. 284
— ventricule *609*
Tronc basilaire 192
— cérébello-labyrinthique .. 235

Tronc cérébral *91*
— commun des nerfs du ptérygoïdien interne, du péristaphylin externe et des muscles du marteau..... 766
— lombo-sacré 1021
— pneumogastrique abdominal de Delmas et Jayle.. ..... 866, 1119
Trou borgne de Vicq d'Azyr. 94, 97
— déchiré postérieur. 827, 843, 877
— de conjugaison 919
— de Loewenberg..... 526
— de Luschka..... 604
— de Magendie..... 602, 673
— de Monro 615
— occipital 876
— ovale 760
— stylo-mastoïdien..... 792
Tuber 209
— cinereum..... 161, 363, 401
Tubercule cendré de Rolando 96, 106
— mamillaires 161
— quadrijumeaux *181*
— rétro-gassérien de Princeteau 743

U

Uncus 287

V

Vaisseaux de la pie-mère.... 679
— des nerfs (vasa-nervorum). 690
— sanguins de la moelle *82*
Vallécule 207
Valvules de Tarin..... 599
— de Vieussens 162, 243
Variations du plexus brachial. 989
— morphologiques des ventricules latéraux..... 626
— régionales de la moelle .. 77
— structurales régionales de l'écorce cérébrale 299
Vascularisation artérielle de la protubérance annulaire. 196
— artérielle des voies optiques 522
— artérielle du bulbe..... 194
— artérielle du pédoncule cérébral 198
— de l'hypophyse 575
V de Zander..... 716
Veine basilaire 200, 438, *454*
— cérébelleuses latérales. 239, 255
— cérébrale antérieure . 451, 454
— choroïdienne 452
— communicante postérieure 200, 454
— de Dandy 239, 255
— de Galien 183, 452, 675
— de Labbe 451
— de la dure-mère..... 656
Veine de la moelle 87
— de l'espace perforé antérieur 454
— de Rosenthal 454
— de Trolard..... 451
— des corps opto-striés..... 453
— du cerveau *444*
— du cervelet *238*
— du corps dentelé..... 239
— du flocculus..... 200, 238
— du septum lucidum..... 453
— du tronc cérébral 199
— frontales 447
— occipitales 448
— olfactive 454
— orbitaire 451
— pariétales 448
— postérieure du corps calleux 451
— pré-rolandique 446, 44
— radiculaires du grand hypoglosse 200
— rolandiques..... 447
— sylviennes 450
— temporales 448
— vermiennes 238
Ventricule d'Arantius 595
— de Krause 80, 594
— de Sylvius..... 403
— du trigone de Verga 402
— latéraux *619*
Ventriculographie 630
Vermis 207, 208
Villosité choroïdienne 678
Voie acoustico-oculogyre 736
— acoustiques *525*
— acoustique centrale .. 151, 528
— acoustique périphérique .. 527
— cérébelleuses *152*
— commissurales interthalamiques 343
— cortico-réticulées 201
— d'association cortico-corticales 229
— d'association cortico-nucléaires 229
— d'association des aires corticales visuelles..... 515
— de conduction du système nerveux cérébro-spinal.... *457*
— de la douleur viscérale... 497
— de la sensibilité algo-thermique 489
— de la sensibilité interoceptive 497
— de la sensibilité proprioceptive consciente 490
— de la sensibilité proprioceptive inconsciente 495
— de la sensibilité tactile.. 487
— finale commune..... 479
— gustatives *540*
— gustative centrale 543
— gustative périphérique ... 542
— intra-striées 353
— irido-constrictive 1139
— motrice accessoire 472
— motrices cardiaques..... 1139
— motrices extra-pyramidales 151, *476*
— motrices oculogyres 734

Voies motrices somatiques .. 458
— motrice strio-spinale..... 474
— motrice volontaire principale *459*
— oculogyres réflexes ... 190, 735
— olfactives 544
— olfactives réflexes..... 554
— optiques *500*
— optique oculogyre 189, 735
— para-pyramidale 479
— réflexes *556*
— rubro-thalamique 176
— sensitives *482*
— sensitivo-oculogyre 736
— sécrétoire lacrymale 1139
— sécrétoires salivaires..... 1140
— sécrétoires muco-naso-palatines 1140
— sympathiques centripètes. 1145
— trigéminale oculogyre.... 190
— vestibulaires *533*
— vestibulaires centrales ... 537
— vestibulaire périphérique. 534
Voie vestibulo-oculogyre . 189, 736
— viscéro-motrices 1143
Voûte du troisième ventricule 611

W

Willi arachnoïdiens..... 666

Z

Zona incerta 371
Zone commissurale de la moelle 36
— cornu-radiculaire de Pierre-Marie 75
— décollable de Gérard-Marchant 637
— de Head 498
— de Wernicke 280
— marginale de Lissauer... 34

TABLE DES MATIÈRES

DIVISION DU SYSTÈME NERVEUX 5
Système nerveux volontaire 6
Système nerveux involontaire 6

SYSTÈME NERVEUX CENTRAL

Constitution anatomique générale du système nerveux central 11
Cellules nerveuses 11
Fibres nerveuses 14

MOELLE ÉPINIÈRE

Rapports de la moelle 24
Moyens de fixité et mobilité de la moelle 27
Configuration extérieure de la moelle 27
Sillons de la moelle 28
Cordons de la moelle 30
Constitution anatomique de la moelle 31
Structure macroscopique de la moelle 31
Axe gris médullaire 33
Corne antérieure 33
Corne postérieure 34
Commissure grise 34
Pars intermedia 35
Zone commissurale 36
Cellules nerveuses de la substance grise 37
Systématisation de l'axe gris médullaire. Groupements et colonnes cellulaires de la substance grise 41
Aires de la moelle 49
Moelle segmentaire. Myélomères 50

Centres de réflectivité de la moelle (centres réflexes médullaires) 52
Systématisation des cordons de la moelle 54
Cordon postérieur 55
Faisceau de Goll 55
Faisceau de Burdach 55
Cordon latéral 58
Faisceau pyramidal croisé 59
Faisceau rubro-spinal 61
Contingent cortico-céphalogyre du spinal médullaire 61
Faisceau cérébelleux direct ou faisceau de Flechsig 62
Faisceau cérébelleux croisé ou faisceau de Gowers 63
Faisceau spino-thalamique d'Edinger 64
Faisceau latéral profond ou faisceau fondamental profond 66
Cordon antérieur 66
Faisceau en croissant de Déjerine 68
Terminaison de la racine rachidienne postérieure dans la moelle 71
Fibres du contingent externe 72
Fibres du contingent interne 73
Variations régionales de la moelle 77
Filum terminale 80

Vaisseaux sanguins de la moelle 82
Artères de la moelle 82
Veines de la moelle 87

Développement de la moelle 87

TRONC CÉRÉBRAL

BULBE RACHIDIEN

Configuration extérieure du bulbe 93

Rapports du bulbe 97

Constitution anatomique et structure du bulbe rachidien 101
Décussation motrice 102
Formation des noyaux de Goll, de Burdach et de von Monakow 105
Formation et répartition des noyaux végétatifs 105
Décussation sensitive 106
Déplacement postéro-latéral des noyaux sensitifs et sensoriels du bulbe 106
Formation de la substance réticulée 107
Substance grise sous-épendymaire 107
Noyaux gris bulbaires 107
Noyaux gris bulbaires non en rapport avec les nerfs crâniens 108
Noyaux des nerfs crâniens 112
Noyaux de Goll, de Burdach et de von Monakow 117
Centres végétatifs 119
Formation réticulée 120

Systématisation du bulbe 121
Voies motrices 122
Voies sensitives 123
Ruban de Reil 125
Faisceau en croissant de Déjerine 125
Systèmes d'association 126
Trajet intra-bulbaire des nerfs crâniens 129

PROTUBÉRANCE ANNULAIRE

Configuration extérieure et rapports 132

Constitution anatomique et structure de la protubérance annulaire 136

Noyaux gris propres à la protubérance annulaire 138

Noyaux des nerfs crâniens 140

Centres végétatifs 145

Systématisation de la protubérance annulaire 146

Systématisation du pied 146

Systématisation de la calotte 150

Voie acoustique centrale. Corps trapézoïde 151

Voies cérébelleuses 152

Systèmes d'association 153

Trajet intra-protubérantiel des nerfs crâniens 154

PÉDONCULES CÉRÉBRAUX

Configuration extérieure et rapports 158

Face antéro-inférieure 158

Face externe. Triangle de Reil 161

Face postéro-supérieure. Tectum ou lame quadrijumelle 162

Constitution anatomique et stucture des pédoncules cérébraux 163

Noyaux gris mésencéphaliques 163

Locus niger de Soemmering 163

Noyau rouge de Stilling 165

Noyau de la commissure ou noyau de Darkschewitch 167

Noyau interstitiel de van Gehuchten 167

Noyau interpédonculaire de Gudden 168

Noyau du lemniscus latéral 168

Substance grise de l'aqueduc de Sylvius ou substance grise centrale 169

Noyaux des nerfs crâniens 169

Centres végétatifs 170

Substance réticulée 171

Systématisation des pédoncules cérébraux 171

Connexions du locus niger 171

Systématisation du pied du pédoncule 172

Systématisation de la calotte 174

Ruban de Reil 174

Connexions du noyau rouge 176

Systèmes d'association 177

Trajet intra-pédonculaire des nerfs crâniens 179

TUBERCULES QUADRIJUMEAUX

Rapports des tubercules quadrijumeaux 183

Constitution anatomique et structure des tubercules quadrijumeaux 183

Systématisation et connexions des tubercules quadrijumeaux 185

Système d'association du tronc cérébral 187
Bandelette longitudinale postérieure 187
Faisceau central de la calotte 191
Faisceau de Schütz 191

Artères du tronc cérébral 191
Vascularisation artérielle du bulbe 194
Territoires vasculaires du bulbe 196
Vascularisation artérielle de la protubérance annulaire 196
Vascularisation artérielle du pédoncule cérébral 198
Territoires vasculaires du pédoncule cérébral 199

Veines du tronc cérébral 199

Formation réticulée et système réticulé 200

CERVELET

Segmentation et lobulation du cervelet 213
Amygdales et flocculus 215

Constitution anatomique du cervelet 216
Substance blanche 216
Substance grise 218
Ecorce grise cérébelleuse 218
Noyau ou corps dentelé 221
Noyaux accessoires du corps dentelé 222
Noyau du toit ou nucleus fastigii 223

Systématisation et connexions du cervelet 223
Voies afférentes 223
Voies efférentes 227
Connexions et voies d'association intrinsèques du cervelet 229
Lobes du cervelet : archéo-cérébellum, paléo-cérébellum et néo-cérébellum 231

Artères du cervelet 233
Artère cérébelleuse supérieure 234
Artère cérébelleuse moyenne 235
Artère cérébelleuse inférieure 235

Veines du cervelet 238
Veines vermiennes 238
Veine du flocculus 238
Veines cérébelleuses latérales 239

Développement du cervelet 240

Pédoncules cérébelleux 241
Morphologie des pédoncules cérébelleux 243
Pédoncules cérébelleux supérieurs 243
Pédoncules cérébelleux moyens 245
Pédoncules cérébelleux inférieurs 246
Systématisation des pédoncules cérébelleux 247
Dans le pédoncule cérébelleux supérieur 247
Dans le pédoncule cérébelleux moyen 247
Dans le pédoncule cérébelleux inférieur 248

Angle ponto-cérébelleux 249

CERVEAU

Scissures du cerveau 264
Scissure de Sylvius 267
Scissure de Rolando 268
Scissure perpendiculaire ou pariéto-occipitale 270
Incisure préoccipitale 270
Scissure sous-frontale ou calloso-marginale 270
Scissure calcarine 272

Lobes du cerveau. Circonvolutions cérébrales 272
Lobe frontal 273
Lobe pariétal 278
Lobe occipital 280
Lobe temporal 283
Lobe du corps calleux 289
Lobe de l'insula 292

Ecorce cérébrale 294
Structure de l'écorce cérébrale 295
Variations structurales régionales 299
Champs corticaux 303

Constitution et structure de la corne d'Ammon et du corps godronné 306

Evolution phylogénétique de l'écorce cérébrale archipallium *et* néopallium 308

Localisations cérébrales. Centres corticaux (aires corticales) 308
Aire somato-motrice 310
Aire somato-sensitive 316
Aires sensorielles 317
Centre du langage articulé 318
Centres corticaux végétatifs 319

Topographie cranio-cérébrale. Région rolandique 320
Ligne sylvienne 320
Ligne rolandique 321
Région rolandique 322

Conformation intérieure du cerveau 324

Corps opto-striés 325
Couche optique 325
Connexions de la couche optique 337
Corps striés 344
Noyau caudé 344
Noyau lenticulaire 348
Constitution anatomique et structure des corps striés 351
Structure. Striatum et pallidum 352
Myélo-architecture des corps striés 352
Connexions des corps striés 353
Développement des corps striés 357

Région sous-lenticulaire 358

Régions para ou juxta-thalamiques 360

Région infundibulo-tubérienne. Hypothalamus 361

Région sous-thalamique ou région sous-optique ou subthalamus 370

Epithalamus 376

Méthalamus ou région géniculée 377

Capsule interne 380

Systèmes d'association 388
Systèmes d'association intra-hémisphériques 388
Fibres courtes 388
Fibres longues 388
Faisceaux propres au lobe occipital 391
Fibres propres au lobe frontal 392
Le trigone cérébral 392
Systèmes commissuraux 393
Commissures interhémisphériques 394
Corps calleux 394
Trigone cérébral 399
Septum lucidum 402
Commissure blanche antérieure 404
Commissures interthalamiques 406
Commissure blanche postérieure 406
Commissure interhabénulaire 406
Commissures de la base 407
Développement du cerveau 408

Artères du cerveau 412
Troncs d'origine 413
Carotide interne 413
Artère vertébrale 414
Polygone artériel de Willis 414
Système cortical ou périphérique 416
Artère cérébrale antérieure 417
Artère cérébrale moyenne ou artère sylvienne 421
Artère cérébrale postérieure 425
Territoires vasculaires corticaux 428
Anastomoses 431
Réseau pie-mérien 432
Système central 433
Territoires vasculaires des noyaux gris centraux 435
Système ventriculaire ou choroïdien 436
Système basal 440
Anatomie radiologique des artères cérébrales. Angiographie cérébrale 441

Veines du cerveau 444
Système cortical 445
Veines de la face externe 446
Veines de la face interne 450
Veines de la face inférieure 451
Anastomoses des veines de la face externe du cerveau 451
Système central 452
Système basal 454

VOIES DE CONDUCTION DU SYSTÈME NERVEUX CÉRÉBRO-SPINAL

Voies de conduction du système nerveux cérébro-spinal 457

VOIES MOTRICES SOMATIQUES

Voie motrice idiocinétique. Voie motrice volontaire principale 459
Faisceau pyramidal 459
Faisceau géniculé 468
Fibres aberrantes de la voie pédonculaire de Déjerine 471

Voie motrice accessoire ou indirecte 472

Voies motrices holocinétiques. Voies motrices extra-pyramidales 476

Voies motrices extra-pyramidales corticales 476

Voies motrices extra-pyramidales sous-corticales 478

Voie parapyramidale 479

Neurone terminal. Voie finale commune 479

Plaque motrice terminale ou jonction myoneurale 480

VOIES DES SENSIBILITÉS OU VOIES SENSITIVES

Organes sensitivo-récepteurs 482

Systématisation anatomo-physiologique des voies des sensibilités 486

Description des voies des sensibilités 487

Voies de la sensibilité tactile 487

Voie de la sensibilité algo-thermique 489

Voie de la sensibilité proprioceptive consciente. Voie sensitive principale 490

Voies de la sensibilité proprioceptive inconsciente. Voies sensitives indirectes ou cérébelleuses 495

Voie de la sensibilité interoceptive ou voies de la douleur viscérale 497

Aire somato-sensitive corticale 499

VOIES OPTIQUES

Division des voies optiques 500

Partie extra-axiale 501

Rétine 501

Champ visuel 503

Nerf optique 504

Chiasma optique 504

Bandelette optique 507

Centres primaires ou centres ganglionnaires. Corps genouillés externes 510

Partie intra-cérébrale. Radiations optiques 511

Centre cortical visuel 513

Systématisation des voies optiques 515

Vascularisation artérielle des voies optiques 522

VOIES ACOUSTIQUES OU VOIES AUDITIVES (VOIES COCHLÉAIRES)

Cellules auditives 526

Voie acoustique périphérique 527

Voies acoustiques centrales 528

Centre cortical auditif 531

VOIES VESTIBULAIRES OU DE L'ÉQUILIBRATION

Crêtes et taches acoustiques 533
Voie vestibulaire périphérique 534
Voies vestibulaires centrales 537
Centres supérieurs 538

VOIES GUSTATIVES

Bourgeons du goût. Champ gustatif 540
Voie gustative périphérique 542
Voie gustative centrale 543
Centre cortical gustatif 543

VOIES OLFACTIVES ET RHINENCÉPHALE

Cellules olfactives. Protoneurone olfactif 544
Centres olfactifs primaires 546
Lobe olfactif antérieur 546
Bulbe olfactif 546
Bandelette olfactive 548
Racines olfactives 549
Lobe olfactif postérieur 550
Formations limbiques du rhinencéphale (centres olfactifs secondaires) 551
Synthèse des voies olfactives 552
Connexions des centres olfactifs 554
Système de projection. Voies olfactives réflexes 554
Système d'association 555
Systèmes commissuraux 555

VOIES RÉFLEXES

Arc réflexe médullaire 558
Réflexe photo-moteur 560
Réflexe d'accommodation 561
Réflexe cornéen ou oculo-palpébral 562
Description de quelques autres voies réflexes 562

SYSTÈME NEURO-ENDOCRINIEN

Hypophyse 565
Constitution anatomique et division de l'hypophyse 572
Vascularisation 575
Innervation et connexions nerveuses 577

Glande pinéale ou épiphyse 583

Organes épendymaires du troisième ventricule 587
Organe sous-commissural 588
Organe subfornical 589
Organe paraventriculaire 591

CAVITÉS CENTRALES DU NÉVRAXE

Canal de l'épendyme 593

Quatrième ventricule 594
Plancher du quatrième ventricule 595
Toit du quatrième ventricule 599
Bords du quatrième ventricule 604
Angles du quatrième ventricule 605
Cavité du quatrième ventricule 605
Développement du quatrième ventricule 606
Aqueduc de Sylvius 608

Troisième ventricule 609
Parois latérales 609
Voûte du troisième ventricule 611
Plancher du troisième ventricule 613
Bord antérieur 613
Bord postérieur 614
Trous et canaux de Monro 615
Cavité du troisième ventricule 617

Ventricules latéraux 619
Corne frontale 620
Corne temporale 623
Corne occipitale 625
Anatomie radiologique des ventricules latéraux. Ventriculographie 630
Topographie des ventricules latéraux 631

MÉNINGES

Dure-mère 635

Dure-mère crânienne 636
Tente du cervelet 638
Faux du cerveau 642
Faux du cervelet 644
Tente pituitaire 647
Tente du bulbe olfactif 648
Tente du nerf optique 648
Cavum de Meckel 648

Dure-mère rachidienne 651
Structure de la dure-mère 655
Vaisseaux et nerfs 655
Artères 655
Veines 656
Lymphatiques 656
Nerfs 656

Arachnoïde et espaces sous-arachnoïdiens 658
Arachnoïde rachidienne 659
Arachnoïde crânienne 659
Espace sous-arachnoïdien de l'encéphale 663
Espace sous-arachnoïdien de la moelle 665
Granulations de Pacchioni-Willi arachnoïdiens 666

Pie-mère et plexus choroïdes 669
Pie-mère rachidienne 669
Pie-mère crânienne 671
Plexus choroïdes et toiles choroïdiennes 672
Toile choroïdienne du quatrième ventricule 672
Plexus choroïdes du quatrième ventricule 673
Toile choroïdienne du troisième ventricule 675
Plexus choroïdes du troisième ventricule 675
Plexus choroïdes des ventricules latéraux 677
Structure de la pie-mère 679
Vaisseaux et nerfs de la pie-mère 679

Liquide céphalo-rachidien 680

SYSTÈME NERVEUX PÉRIPHÉRIQUE (NÉVROLOGIE)

NERFS CRÂNIENS

Constitution anatomique des nerfs crâniens 692
Nerf terminal 695

Nerf olfactif 700

Nerf optique 704

Nerfs moteurs de l'œil 715
Description des nerfs moteurs de l'œil 715
Nerf moteur oculaire commun 716
Nerf pathétique 718
Nerf moteur oculaire externe 719
Rapport des nerfs moteurs de l'œil 719
Dans l'étage postérieur du crâne 719
Dans le sinus caverneux 721
Au niveau de la fente sphénoïdale 723
Dans l'orbite 725
Distribution des nerfs moteurs de l'œil 726
Origines réelles 727
Noyaux du moteur oculaire commun 727
Noyau du pathétique 730
Noyaux du moteur oculaire externe 732
Connexions des noyaux oculo-moteurs entre eux 733
Connexions centrales des noyaux oculo-moteurs 734
Voies d'association réflexes 735
Vascularisation artérielle 736
Physiologie 737

Nerf trijumeau 737
Branche ophtalmique de Willis 744
Nerf maxillaire supérieur 750
Ganglion sphéno-palatin de Meckel 755
Nerf maxillaire inférieur 759
Branches terminales 764
Anastomoses 773
Vascularisation 774
Origines réelles 776
Connexions centrales 780
Voies d'association réflexes 781
Systématisation du trijumeau 781

Nerf facial 784
Division du facial 794
Branches collatérales 795
Branches extra-pétreuses 798
Branches terminales 800
Anastomoses 803
Vascularisation 806
Origines réelles 807
Connexions centrales 811

Nerf auditif ou nerf stato-acoustique 813
Distribution du nerf stato-acoustique 817
Fibres aberrantes du nerf stato-acoustique 819

Nerf glosso-pharyngien 824
Rapports du nerf glosso-pharyngien 826
Branches collatérales 832
Branches terminales 835
Anastomoses 836
Vascularisation 836
Origines réelles 837
Origines réelles des fibres végétatives 839
Connexions centrales 839

Nerf pneumogastrique 841
Distribution 852
Branches collatérales 853
Rameau méningé 853
Nerfs pharyngiens 853
Rameaux carotidiens 853
Nerf laryngé supérieur 854
Nerf laryngé inférieur ou nerf récurrent 857
Nerfs cardiaques 863
Rameaux trachéaux 864
Rameaux ou nerfs broncho-pulmonaires 864
Rameaux péricardiques 864
Rameaux œsophagiens 865
Terminaison des pneumogastriques. Pneumogastrique abdominal 866
Branches collatérales abdominales 866
Origines réelles 870
Vascularisation artérielle 873
Systématisation et physiologie 873

Nerf spinal 874

Nerf grand hypoglosse 886

NERFS RACHIDIENS

Racines rachidiennes 904

Troncs des nerfs rachidiens et leurs branches 917

Plexus 922

Systématisation radiculaire et territoires radiculaires 923

Territoires radiculaires sensitifs. Dermatomes 925

Répartition des dermatomes à la face postérieure du tronc 925
Répartition des dermatomes à la face antérieure du tronc 927
Dermatomes des membres 927

Territoires radiculaires moteurs 930

Branches postérieures des nerfs rachidiens 931

Branches postérieures des nerfs cervicaux 932

Première branche cervicale postérieure 933
Deuxième branche cervicale postérieure ou grand nerf occipital d'Arnold 934
Branche postérieure du troisième nerf cervical 936
Branches postérieures des cinq derniers nerfs cervicaux 936

Branches postérieures des nerfs dorsaux 937
Branches postérieures des nerfs lombaires 941
Branches postérieures des nerfs sacrés 942
Branche postérieure du nerf coccygien 942

Branches antérieures des nerfs rachidiens : les plexus.

Plexus cervical 943

Plexus cervical superficiel 947

Branche mastoïdienne 947
Accessoire de la branche mastoïdienne 947
Branche auriculaire 948
Branche cervicale transverse 949
Branche sus-sternale 949
Branche sus-claviculaire 950
Branche sus-acromiale 950
Branche trapézienne 950

Plexus cervical profond 951

Branches antérieures 951
Branches internes 951
Branches externes 952
Branches descendantes 953

Nerf phrénique 954
Nerf phrénique accessoire ou nerf paraphrénique 963
Anastomoses du plexus cervical profond 964

Systématisation du plexus cervical 967

Plexus brachial 968

Rapports du plexus brachial 971

Rapport des racines 971
Rapports à la base du cou 973
Rapports sous la clavicule 974
Rapports dans le creux de l'aisselle 975

Vascularisation 977

Branches collatérales du plexus brachial 977

Branches collatérales radiculaires 978

Nerfs des muscles intertransversaires antérieurs du cou 978
Nerfs des scalènes 978

Branches collatérales antérieures 978
Nerf du sous-clavier 978
Nerf supérieur du grand pectoral 980
Nerf inférieur du grand pectoral 981
Nerf du petit pectoral 983
Branches collatérales postérieures 985
Nerf sous-scapulaire 985
Nerf de l'angulaire de l'omoplate et du rhomboïde 985
Nerf du grand dentelé 986
Nerf supérieur du sous-scapulaire 987
Nerf inférieur du sous-scapulaire 987
Nerf du grand rond 987
Nerf du grand dorsal 988
Branches terminales 988

Anastomoses du plexus brachial 988

Variations du plexus brachial 989

Systématisation du plexus brachial 990

Nerfs intercostaux 993

Plexus lombaire 1005

Nerfs abdominaux-génitaux 1012

Nerf génito-crural 1017
Branche collatérale. Rameau vasculaire de l'artère iliaque externe 1018
Branches terminales 1019
Systématisation du plexus lombaire 1020

Plexus sacré 1021

Plexus honteux 1032
Anastomoses du plexus honteux 1033

Nerf honteux interne 1034
Plexus sacro-coccygien 1040
Nerf coccygien 1041

Systématisation des plexus sacré et honteux 1041

SYSTÈME NERVEUX SYMPATHIQUE

CENTRES VÉGÉTATIFS INTRA-AXIAUX

Centres médullaires 1046

Centres du tronc cérébral 1047

Centres cérébraux 1050

Centres corticaux 1051

CHAINE SYMPATHIQUE LATÉRO-VERTÉBRALE

Chaîne sympathique cervicale 1054

Description du sympathique cervical 1056
Ganglion cervical supérieur 1056
Ganglion cervical inférieur 1058
Ganglion cervical moyen 1058
Ganglion stellaire ou ganglion étoilé 1059

Rapports du sympathique cervical 1062

Distribution du sympathique cervical 1069
Branches collatérales 1069
Nerfs cardiaques 1075
Rameaux communicants 1078
Anastomoses 1079
Artères et lymphatiques 1081

Chaîne sympathique thoracique 1082
Distribution du sympathique thoracique 1085
Branches collatérales 1085
Rameaux communicants 1089
Vascularisation 1091

Chaîne sympathique lombaire 1092
Distribution du sympathique lombaire 1095

Chaîne sympathique sacrée 1098

SYMPATHIQUE CÉPHALIQUE

Ganglion ophtalmique ou ganglion ciliaire 1102

Ganglion sphéno-palatin 1105

Ganglion otique 1108

Ganglion sous-maxillaire 1110

Ganglion sublingual 1111
Division du sympathique 1112

PLEXUS ET GANGLIONS PRÉVISCÉRAUX ET VISCÉRAUX

Plexus solaire 1116
Ganglions du plexus solaire 1117
Ganglions semi-lunaires 1117
Ganglions aortico-mésentériques supérieurs 1118
Ganglions aortico-rénaux 1119
Branches afférentes du plexus solaire 1119
Pneumogastrique abdominal 1119
Nerf grand splanchnique 1120
Nerf moyen splanchnique 1121
Nerf petit splanchnique 1121
Nerf phrénique droit (branche abdominale) 1121
Branches efférentes du plexus solaire 1122
Plexus diaphragmatiques inférieurs 1122
Plexus cœliaque 1122
Plexus rénal 1125
Plexus mésentérique supérieur 1127
Plexus mésentérique inférieur 1127
Plexus spermatique et utéro-ovarien 1127
Plexus et nerfs surrénaux 1128

Plexus hypogastrique 1129
Branches afférentes du plexus hypogastrique 1131
Nerfs hypogastriques 1132
Nerfs érecteurs d'Eckard 1132
Racines issues du sympathique sacré 1133
Branches issues du plexus hémorroïdal supérieur 1133

Branches efférentes du plexus hypogastrique 1133
Nerfs rectaux 1133
Nerfs urétéro-vésicaux 1134
Nerfs prostatiques 1134
Nerfs vésiculaires 1135
Nerfs déférentiels 1135
Nerfs utérins 1135
Nerfs vaginaux 1136
Nerfs caverneux 1136

Parasympathique 1136

Parasympathique crânien. Voies motrice et sécrétoires parasympathiques 1137

Parasympathique sacré ou pelvien 1141

Systématisation du sympathique. Voies et arcs réflexes végétatifs 1142

Voies sympathiques centrifuges : voies viscéro-motrices, vaso-motrices et sécrétoires. 1143

Systématisation de la colonne végétative de la moelle. Centres moteurs végétatifs médullaires 1144

Voies sympathiques centripètes : voie viscéro-sensible 1145

Arcs réflexes sympathiques ou végétatifs 1146

Bibliographie générale des ouvrages relatifs au système nerveux.

MASSON et Cie, Editeurs,
Libraires de l'Académie de Médecine,
120, Bd St-Germain, Paris (VIe).

MARCA REGISTRADA

Dépôt légal : 1er trim. 1964.

Imprimé
en France.

SOULISSE ET CASSEGRAIN,
Imprimeurs, Niort.

Dépôt légal : 1er trim. 1964.
N° 618.

TRAITE D 'ANATOMIE HUMA
UNU293112
50.00 RON